

Série
Colégio Brasileiro
de Radiologia e Diagnóstico
por Imagem

ENCÉFALO

Antônio José da Rocha

Neurorradiologista do Fleury Medicina Diagnóstica e do Serviço de Diagnóstico por Imagem da Santa Casa de Misericórdia de São Paulo - SP
Professor Adjunto-doutor do Departamento de Clínica Médica da Faculdade de Ciências Médicas da Santa Casa de São Paulo (FCMSCSP) - SP
Membro Titular do Colégio Brasileiro de Radiologia e Diagnóstico por Imagem

Leonardo Vedolin

Neurorradiologista, Hospital Moinhos de Vento, Porto Alegre, RS
Doutor em Ciências Médicas, Universidade Federal do Rio Grande do Sul (UFRGS)
Membro Titular do Colégio Brasileiro de Radiologia e Diagnóstico por Imagem

Renato Adam Mendonça

Médico Neurorradiologista
Doutor em Ciências pela Escola Paulista de Medicina da Universidade Federal de São Paulo (EPM-UNIFESP), São Paulo – SP
Presidente da Comissão Científica da Sociedade Paulista de Radiologia (SPR).
Diretor Médico da DASA
Membro Titular do Colégio Brasileiro de Radiologia e Diagnóstico por Imagem

ELSEVIER

© 2012, Elsevier Editora Ltda.
Todos os direitos reservados e protegidos pela Lei 9.610, de 19/02/1998.
Nenhuma parte deste livro, sem autorização prévia por escrito da editora, poderá ser reproduzida ou transmitida sejam quais forem os meios empregados: eletrônicos, mecânicos, fotográficos, gravação ou quaisquer outros.
ISBN: 978-85-352-3140-3

Capa
Interface Designers

Editoração Eletrônica
Rosane Guedes

Ilustrações (Figuras 1, 32, 49 e 53)
Margareth de Castro Baldissara Moreira

Elsevier Editora Ltda.
Conhecimento sem Fronteiras

Rua Sete de Setembro, nº 111 – 16º andar
20050-006 – Centro – Rio de Janeiro – RJ

Rua Quintana, nº 753 – 8º andar
04569-011 – Brooklin – São Paulo – SP

Serviço de Atendimento ao Cliente
0800 026 53 40
sac@elsevier.com.br

Preencha a ficha de cadastro no final deste livro e receba gratuitamente informações sobre os lançamentos e promoções da Elsevier.
Consulte também nosso catálogo completo, os últimos lançamentos e os serviços exclusivos no site www.elsevier.com.br

NOTA

O conhecimento médico está em permanente mudança. Os cuidados normais de segurança devem ser seguidos, mas, como as novas pesquisas e a experiência clínica ampliam nosso conhecimento, alterações no tratamento e terapia à base de fármacos podem ser necessárias ou apropriadas. Os leitores são aconselhados a checar informações mais atuais dos produtos, fornecidas pelos fabricantes de cada fármaco a ser administrado, para verificar a dose recomendada, o método e a duração da administração e as contraindicações. É responsabilidade do médico, com base na experiência e contando com o conhecimento do paciente, determinar as dosagens e o melhor tratamento para cada um individualmente. Nem o editor nem o autor assumem qualquer responsabilidade por eventual dano ou perda a pessoas ou a propriedade originada por esta publicação.

O Editor

CIP-BRASIL. CATALOGAÇÃO-NA-FONTE
SINDICATO NACIONAL DOS EDITORES DE LIVROS, RJ

R571e

Rocha, Antônio José da
Encéfalo/Antônio José da Rocha, Leonardo Vedolin, Renato Adam Mendonça. - Rio de Janeiro: Elsevier, 2012.
820p.: il.; 28 cm.-(Colégio Brasileiro de Radiologia e Diagnóstico por Imagem; 4)

Inclui bibliografia
ISBN 978-85-352-3140-3

1. Encéfalo - Imagem. 2. Diagnóstico por imagem. I. Vedolin, Leonardo. II. Mendonça, Renato Adam III. Título. IV. Série.

12-1363. CDD: 616.80754
CDU: 616.8-079.43

08.03.12 14.03.12 0 33711

CÓPIA NÃO AUTORIZADA É CRIME
ABDR
ASSOCIAÇÃO BRASILEIRA DE DIREITOS REPROGRÁFICOS
RESPEITE O DIREITO AUTORAL

Série Colégio Brasileiro de Radiologia e Diagnóstico por Imagem

Editores da Série

C. Isabela S. Silva

Doutora em Radiologia Clínica pela Universidade Federal de São Paulo – Escola Paulista de Medicina (UNIFESP/EPM)
Médica Radiologista da Clínica Delfin e Delfin Bioimagem – Hospital São Rafael, Salvador, BA

Giuseppe D'Ippolito

Professor Livre Docente do Departamento de Diagnóstico por Imagem da Escola Paulista de Medicina da Universidade Federal de São Paulo

Antônio José da Rocha

Neurorradiologista do Fleury Medicina Diagnóstica e do Serviço de Diagnóstico por Imagem da Santa Casa de Misericórdia de São Paulo - SP
Professor Adjunto-doutor do Departamento de Clínica Médica da Faculdade de Ciências Médicas da Santa Casa de São Paulo (FCMSCSP) - SP
Membro Titular do Colégio Brasileiro de Radiologia e Diagnóstico por Imagem

Editores Associados

Antônio José da Rocha

Neurorradiologista do Fleury Medicina Diagnóstica e do Serviço de Diagnóstico por Imagem da Santa Casa de Misericórdia de São Paulo - SP
Professor Adjunto-doutor do Departamento de Clínica Médica da Faculdade de Ciências Médicas da Santa Casa de São Paulo (FCMSCSP) - SP
Membro Titular do Colégio Brasileiro de Radiologia e Diagnóstico por Imagem

Leonardo Vedolin

Neurorradiologista, Hospital Moinhos de Vento, Porto Alegre, RS
Doutor em Ciências Médicas, Universidade Federal do Rio Grande do Sul (UFRGS)
Membro Titular do Colégio Brasileiro de Radiologia e Diagnóstico por Imagem

Renato Adam Mendonça

Médico Neurorradiologista
Doutor em Ciências pela Escola Paulista de Medicina da Universidade Federal de São Paulo (EPM-UNIFESP), São Paulo – SP
Presidente da Comissão Científica da Sociedade Paulista de Radiologia (SPR).
Diretor Médico da DASA
Membro Titular do Colégio Brasileiro de Radiologia e Diagnóstico por Imagem

Coautores

Ademar Lucas Junior
Médico Radiologista do Serviço de Diagnóstico por Imagem da Santa Casa de Misericórdia de São Paulo – SP
Membro Titular do Colégio Brasileiro de Radiologia e Diagnóstico por Imagem

Antonio Carlos Martins Maia Júnior
Médico Radiologista do Fleury Medicina e Saúde e do Serviço de Diagnóstico por Imagem da Santa Casa de Misericórdia de São Paulo – SP
Membro Titular do Colégio Brasileiro de Radiologia e Diagnóstico por Imagem

Antônio José da Rocha
Neurorradiologista do Fleury Medicina Diagnóstica e do Serviço de Diagnóstico por Imagem da Santa Casa de Misericórdia de São Paulo - SP
Professor Adjunto-doutor do Departamento de Clínica Médica da Faculdade de Ciências Médicas da Santa Casa de São Paulo (FCMSCSP) - SP
Membro Titular do Colégio Brasileiro de Radiologia e Diagnóstico por Imagem

Antônio Soares Souza
Professor Adjunto-doutor e Chefe da Disciplina de Radiologia da Faculdade de Medicina de São José do Rio Preto (FAMERP) – SP
Radiologista Pediátrico do Inst. de RadioDiagnóstico Rio Preto - São José do Rio Preto - SP
Membro Titular do Colégio Brasileiro de Radiologia e Diagnóstico por Imagem

Bernardo Rodi Carvalho Barros
Médico Assistente do Setor de Neurorradiologia do Serviço de Diagnóstico por Imagem da Santa Casa de Misericórdia de São Paulo – SP
Membro Titular do Colégio Brasileiro de Radiologia e Diagnóstico por Imagem

Bruna Bressan Valentini
Física, Hospital Moinhos de Vento, Porto Alegre – RS

Bruno de Vasconcelos Sobreira Guedes
Médico Assistente do Setor de Neurorradiologia do Serviço de Diagnóstico por Imagem da Santa Casa de Misericórdia de São Paulo – SP
Neurorradiologista do Hospital do Coração (HCor) e da Teleimagem
Membro Titular do Colégio Brasileiro de Radiologia e Diagnóstico por Imagem

Bruno Siqueira Campos Lopes
Neurorradiologista da Medimagem - Hospital da Beneficência Portuguesa de São Paulo – SP

Carlos E. Baccin
Médico Radiologista, Setor de Neurorradiologia Intervencionista do Hospital Beneficencia Portuguesa de São Paulo – SP
CNA - Centro de Neuro-Angiografia Diagnóstica e Terapêutica

Carlos Jorge da Silva
Médico Neurorradiologista do Fleury Medicina e Saúde e do Serviço de Diagnóstico por Imagem da Santa Casa de Misericórdia de São Paulo - SP
Membro Titular do Colégio Brasileiro de Radiologia e Diagnóstico por Imagem

Carlos Toyama
Médico Radiologista do Fleury Medicina e Saúde e do Serviço de Diagnóstico por Imagem da Santa Casa de Misericórdia de São Paulo - SP
Membro Titular do Colégio Brasileiro de Radiologia e Diagnóstico por Imagem

Celi Santos Andrade
Médica radiologista do Instituto do Câncer do Hospital das Clínicas da Faculdade de Medicina da Universidade de São Paulo (HC-FMUSP), São Paulo - SP
Pesquisadora do setor de Ressonância Magnética do Instituto de Radiologia do HC-FMUSP
Doutora em Medicina (Radiologia) pela FMUSP

Claudia da Costa Leite
Professora Associada do Departamento de Radiologia da Faculdade de Medicina da Universidade de São Paulo (FMUSP), São Paulo – SP
Chefe do Grupo de Neurorradiologia e do Setor de Ressonância Magnética do Instituto de Radiologia do Hospital das Clínicas da Faculdade de Medicina da Universidade de São Paulo (HC – FMUSP)

Débora Bertholdo
Radiologista, Hospital Nossa Senhora das Graças e Instituto Roentgen Diagnóstico, Curitiba, PR

Dolores del Carmen Tanus Bustelo
Radiologista Pediátrica da Clínica CETAC - Diagnóstico por Imagem - Curitiba – PR
Membro Honorário da Sociedade Americana de Radiologia Pediátrica

Douglas Mendes Nunes
Médico Assistente do Setor de Neurorradiologia do Serviço de Diagnóstico por Imagem da Santa Casa de Misericórdia de São Paulo – SP
Membro Titular do Colégio Brasileiro de Radiologia e Diagnóstico por Imagem

Emerson Leandro Gasparetto
Médico Neurorradiologista da CDPI/DASA
Professor Adjunto do Departamento de Radiologia da Universidade Federal do Rio de Janeiro (UFRJ), Rio de Janeiro – RJ

Eun Joo Park
Médica Radiologista, Pesquisadora do Setor de Ressonância Magnética do Instituto de Radiologia do Hospital das Clínicas da Faculdade de Medicina da Universidade de São Paulo (HC-FMUSP), São Paulo – SP

Fabiano Reis
Doutor em Medicina, pela Faculdade de Ciências Médicas (FCM) da Universidade de Campinas (Unicamp) – SP
Professor Doutor do Departamento de Radiologia da Unicamp

Felipe Torres Pacheco
Médico Assistente do Setor de Neurorradiologia do Serviço de Diagnóstico por Imagem da Santa Casa de Misericórdia de São Paulo – SP
Membro Titular do Colégio Brasileiro de Radiologia e Diagnóstico por Imagem

Glerystane R. B. de Holanda
Neurorradiologista – Maximagem, Recife – PE
Ex-professor Adjunto do Departamento de Neuropsiquiatria da Universidade Federal de Pernambuco (UFPE), Recife – PE

Henrique Carrete Junior
Médico Assistente do Departamento de Diagnóstico por Imagem da Escola Paulista de Medicina da Universidade Federal de São Paulo (EPM-UNIFESP), São Paulo – SP
Mestre e Doutor em Medicina pela EPM-UNIFESP
Membro Titular do Colégio Brasileiro de Radiologia e Diagnóstico por Imagem

Heraldo Mello Neto
Fellow em Neurorradiologia na MedImagem (SP) e na Universidade de Toronto – Canadá
Médico Radiologista da Clínica X-LEME Diagnóstico por Imagem, da Santa Casa de Misericórdia de Curitiba e do Hospital Universitário Cajuru (PUC-PR), Curitiba – PR
Membro Titular do Colégio Brasileiro de Radiologia e Diagnóstico por Imagem

Hugo Pereira Pinto Gama
Médico do Setor de Neurorradiologia do Fleury Medicina Diagnóstica e do Serviço de Diagnóstico por Imagem da Santa Casa de Misericórdia de São Paulo, São Paulo – SP
Membro Titular do Colégio Brasileiro de Radiologia e Diagnóstico por Imagem

James Henrique Yared
Neurologista pela Universidade Federal do Paraná (UFPR), Curitiba – PR.
Membro efetivo da Academia Brasileira de Neurologia
Radiologista e Neurorradiologista pela Medimagem - Hospital da Beneficência Portuguesa de São Paulo – SP
Neuroradiologista do Hospital do Coração, São Paulo – SP

José Roberto Lopes Ferraz Filho
Neuroradiologista e Professor Assistente da Faculdade de Medicina de São José do Rio Preto (FAMERP), São José do Rio Preto - SP

Katarina Lyra
Médica Radiologista, Pesquisadora do Setor de Ressonância Magnética do Instituto de Radiologia do Hospital das Clínicas da Faculdade de Medicina da Universidade de São Paulo (HC-FMUSP), São Paulo – SP

Lázaro Luís Faria do Amaral
Neurorradiologista pela Universidade do Oregon - Portland - EUA e pelo Colégio Brasileiro de Radiologia e Diagnóstico por Imagem
Chefe do Departamento de Neurorradiologia da Medimagem – Hospital da Beneficência Portuguesa de São Paulo – SP
Membro Titular do Colégio Brasileiro de Radiologia e Diagnóstico por Imagem

Leandro Tavares Lucato
Médico neurorradiologista do Fleury Medicina Diagnóstica e do Instituto de Radiologia do Hospital das Clínicas da Faculdade de Medicina da Universidade de São Paulo (HC-FMUSP), São Paulo – SP
Doutor em Medicina (Radiologia) pela FMUSP
Membro Titular do Colégio Brasileiro de Radiologia e Diagnóstico por Imagem

Leonardo Lopes de Macedo
Neurorradiologista da Cedimagem – Juiz de Fora – MG
Mestre em Medicina pelo Hospital Heliópolis – São Paulo - SP
Fellow em Neurorradiologia pela Medimagem - Hospital Beneficência Portuguesa de São Paulo – SP
Postdoctoral Research Fellow in Neuroradiology – Johns Hopkins Hospital, Baltimore – USA

Leonardo Vedolin
Neurorradiologista, Hospital Moinhos de Vento, Porto Alegre, RS
Doutor em Ciências Médicas, Universidade Federal do Rio Grande do Sul (UFRGS)
Membro Titular do Colégio Brasileiro de Radiologia e Diagnóstico por Imagem

Luiz Celso Hygino da Cruz Júnior
Radiologista das Clínicas CDPI e IRM, Rio de Janeiro – RJ
Doutorando do Departamento de Radiologia da Universidade Federal do Rio de Janeiro (UFRJ)

Marcelo D'Andrea Rossi
Neurorradiologista da DASA
Membro Titular do Colégio Brasileiro de Radiologia e Diagnóstico por Imagem

Maria de Fátima Viana Vasco Aragão
Neurorradiologista – Multimagem, Recife - PE
Mestra e Doutora pela Universidade Federal de Pernambuco (UFPE)
Fellowship in Neuroradiology at Mount Sinai Hospital – New York

Maria Lúcia Lima Soares
Radiologista e Neurorradiologista
Professora da Faculdade de Medicina da Universidade Federal de Alagoas (FAMED-UFAL)

Nelson Fortes Ferreira
Médico Neuroradiologista Chefe de Departamento do Hospital do Coração (HCOR) e do CDPI, São Paulo – SP
Membro Titular do Colégio Brasileiro de Radiologia e Diagnóstico por Imagem

Pedro Paulo Teixeira e Silva Torres
Radiologista da Multimagem Diagnósticos , Goiânia – GO
Professor do Departamento de Radiologia e Diagnóstico por Imagem da Universidade Federal de Goiás (UFG)
Membro Titular do Colégio Brasileiro de Radiologia e Diagnóstico por Imagem

Renato Adam Mendonça
Médico Neurorradiologista
Doutor em Ciências pela Escola Paulista de Medicina da Universidade Federal de São Paulo (EPM-UNIFESP), São Paulo – SP
Presidente da Comissão Científica da Sociedade Paulista de Radiologia (SPR)
Diretor Médico da DASA
Membro Titular do Colégio Brasileiro de Radiologia e Diagnóstico por Imagem

Ricardo Mendes Rogério
Médico Neuroradiologista da Medimagem - Hospital Beneficência Portuguesa de São Paulo – SP
Membro Titular do Colégio Brasileiro de Radiologia e Diagnóstico por Imagem

Romeu Cortes Domingues
Diretor Médico da clinica CDPI
Research fellow at Harvard University, Boston - USA

Ronaldo Pereira Vosgerau
Médico Radiologista do CETAC no Instituto de Neurologia de Curitiba – PR

Ronie L. Piske
Médico Radiologista, Chefe do Setor de Neurorradiologia Intervencionista do Hospital Beneficencia Portuguesa de São Paulo – SP
CNA- Centro de Neuro-Angiografia Diagnóstica e Terapêutica

Saulo Pimenta Lacerda
Médico Neurorradiologista da Medimagem - Hospital Beneficência Portuguesa de São Paulo – SP
Membro Titular do Colégio Brasileiro de Radiologia e Diagnóstico por Imagem

Dedicatórias

À minha mãe Adalgisa, que me ensinou a trabalhar honestamente.
À minha esposa Talita, que através do amor me deu a felicidade.
À minha filha Ana Clara, a essência da felicidade, o amor mais puro.

A.J.R.

A Camille, Giorgia e Enzo. Nada é mais importante do que vocês. Obrigado pela paciência.

L.V.

Dedico o meu trabalho à minha esposa Maria Helena e aos meus filhos Patrícia e Pedro.

R.A.M.

Agradecimentos

A ideia concebida pelo Dr. Fernando Moreira em 2008 foi selada pelo compromisso do nosso Colégio Brasileiro de Radiologia (CBR) e de seus futuros presidentes. O Dr. Sebastião Cezar Mendes Tramontim e O Dr. Manoel Aparecido Gomes da Silva preservaram com os editores da série (Giuseppe, Isabela e Antônio) o mesmo compromisso que os antecedia, visando o benefício coletivo, e contribuíram para a perenidade do objeto que permeia a produção desta série. A série Colégio Brasileiro de Radiologia e Diagnóstico por Imagem tem compromisso com a radiologia brasileira em geral e, aqui, com a neurorradiologia em particular, e vem pleiteando a vanguarda da geração e a transferência do conhecimento médico em nossa especialidade.

Com mais este módulo estamos convencidos de que não apenas os neurorradiologistas se beneficiarão, mas todos os radiologistas, os residentes de áreas afins e os médicos interessados terão acesso a uma obra de qualidade escrita e produzida no Brasil.

Este livro é o registro histórico por meio do qual o esforço de muitos colegas transmuta-se em uma obra abrangente. O fino acabamento e o zelo da Editora Elsevier anseiam coroar com um toque de beleza a força dos ensinamentos de um ofício. Agradecemos a cada um dos colaboradores da lista de autores e à equipe da Elsevier Brasil, que viabilizaram este sonho.

O compromisso de transferir o conhecimento nos obriga a levar adiante o legado das gerações precedentes e é balizado aqui pelo respeito aos pacientes representados em cada figura. As imagens nos farão recordar com graças a biografia daqueles anônimos que contribuíram de forma inestimável para que aprendêssemos a tratar com a devida dignidade nossos semelhantes, ou seja, aqueles entre nós que porventura venham a padecer de um análogo infortúnio.

Ao descrevermos o prazer deste grupo de autores em contribuir com a neurorradiologia brasileira não é lícito negligenciar a honra que lhes foi oferecida de fazerem parte da história. A essência deste volume é consagrada àqueles que permitiram que entre nós florescesse a neurorradiologia e aos valores de alguns que almejaram que gerações vindouras venham superar a eficiência presumida daqueles que as precederam.

A neurorradiologia brasileira não se resume à prática diária dos colaboradores desta obra, pois é muito maior. Todavia não seria exequível contar com a colaboração de tantos pares e tampouco exigir de muitos que pudessem contribuir no prazo estimado e no período no qual esta obra foi produzida.

Nossos agradecimentos sinceros se estendem àqueles que de alguma forma contribuíram para esta obra. Estão incluídos com louvor todos os familiares destes colaboradores que foram privados do convívio com pessoas queridas, então dedicadas a uma paixão externa, algumas vezes incompreendida.

Antônio Rocha
Leonardo Vedolin
Renato Adam Mendonça

Apresentação da Série

Cumprindo o cronograma anteriormente determinado para os lançamentos dos livros denominados Série do CBR, a atual diretoria tem a grande satisfação de apresentar a todos os médicos interessados o volume *Encéfalo*.

A avaliação por imagem do encéfalo é um exercício contínuo para os médicos que trabalham e necessitam de diagnóstico neste segmento corporal, quer devido ao grande número de exames realizados em todos os serviços, quer pela complexidade arquitetural ou pela ampla gama de patologias que nele podem se apresentar. Os autores procuraram abranger os assuntos em uma abordagem prática, porque o estudo do encéfalo se faz necessário nos diferentes e múltiplos métodos de imagem que de dispomos: raios X, ultrassom, tomografia computadorizada, ressonância magnética e medicina nuclear.

O conhecimento aprimorado e a necessidade de tomadas de decisão rápidas e seguras são variáveis desafiadoras que os radiologistas e os residentes enfrentam no seu dia a dia e, agora, terão mais uma ferramenta altamente contributiva para o melhor desempenho de suas funções.

Assim, de uma maneira didática, simples e concisa, os capítulos deste livro procuram abordar conceitos básicos, desde a anatomia, com sua nomenclatura atual, até a fisiopatologia, o diagnóstico por imagem e algumas considerações terapêuticas.

O Colégio Brasileiro de Radiologia e Diagnóstico por Imagem, com este lançamento, por intermédio dos editores da Série CBR, editores associados e convidados, disponibiliza e colabora com os interessados no diagnóstico por imagem. Esta contribuição pretende auxiliar para que a prática da medicina no nosso país seja exercida com maestria e segurança, proporcionando à população diagnóstico, conduta, acompanhamento e procedimentos seguros, elevando o nível da especialidade assim como ela é exercida nos centros mais desenvolvidos do mundo.

A nobreza do ato de doação dos editores, os doutores Antônio José da Rocha, Leonardo Vedolin e Renato Adam Mendonça, de seus conhecimentos e experiência acumulados é reconhecida por todos nós.

Manoel Aparecido Gomes da Silva
Presidente do Colégio Brasileiro de Radiologia (CBR)

Conhecendo a Proposta da Série

Foi com muita honra que recebemos o convite do *Colégio Brasileiro de Radiologia e Diagnóstico por Imagem* para coordenar este grandioso projeto de uma Série de livros abrangendo diversas especialidades radiológicas. A nossa responsabilidade é muito grande, mas certamente com a participação de diversos radiologistas de todo o país, esperamos atingir as expectativas de todos.

O objetivo principal da Série é fornecer uma revisão abrangente, mas não muito extensa, das áreas mais importantes da Radiologia, com o intuito de auxiliar na formação de residentes e aperfeiçoandos de Radiologia e Diagnóstico por Imagem, e servir de consulta rápida e precisa para radiologistas de todas as áreas, bem como médicos clínicos e cirurgiões de especialidades afins, dentro da realidade brasileira. Cada módulo da Série será bastante ilustrado com a qualidade já reconhecida da Elsevier Brasil e irá abranger os tópicos essenciais para o aprendizado e revisão tais como anatomia básica, achados clínicos e laboratoriais relevantes, resumo dos achados histológicos ou fisiopatologia, e descrição prática dos achados nos diversos métodos de imagem aplicáveis para cada área com algoritmo diagnóstico. Encéfalo é o quarto módulo lançado da Série.

C. Isabela S. Silva
Giuseppe D'Ippolito
Antônio José da Rocha

Prefácio

Com a apresentação do módulo *Encéfalo* a série Colégio Brasileiro de Radiologia e Diagnóstico por Imagem firma mais um de seus sólidos alicerces de ensino e atualização da radiologia e de suas especialidades no Brasil.

A neurorradiologia vem crescendo e amadurecendo continuamente, e os registros disso são claros quando analisamos a evolução da neurorradiologia brasileira. *Pari passu* com a especialidade mundial, a neurorradiologia brasileira esquivou-se da escassez de centros formadores para despontar atualmente com diversos grupos de especialistas dedicados e pesquisadores reconhecidos nas diversas regiões do país. Ao jovem radiologista brasileiro interessado em adquirir conhecimento na área é permitido fazê-lo aqui, sem a obrigação de ultrapassar nossas fronteiras geográficas.

Neste módulo materializa-se o sonho de produzir um livro nacional resultante da contribuição de muitos para delinear os contornos da essência da neurorradiologia brasileira. De forma muito prática, adequada ao paladar dos nossos especialistas, são apresentados 25 capítulos, com mais de 2.800 figuras e ilustrações que permitiram aos autores transitar da anatomia seccional ao concurso do diagnóstico das mais variadas afecções do encéfalo.

A propriedade com a qual os autores versam sobre as mais diferentes possibilidades diagnósticas transpôs os limites da radiografia convencional e da ultrassonografia, embasando-se fundamentalmente nos conhecimentos das avançadas tecnologias, incluindo a tomografia computadorizada com múltiplos detectores, a ressonância magnética de alto campo, os estudos angiográficos digitais e as técnicas de medicina nuclear, sem, contudo, consentir que a profundidade da abordagem ofuscasse a clareza do texto.

A análise minuciosa dos detalhes que compõem cada capítulo está além do alcançável por este prefácio, mas cabe destacar o primor com que cada capítulo traz seu conteúdo. Foram apresentados os assuntos corriqueiros, mas não foram esquecidas as minúcias da prática neurorradiológica. Os meandros do diagnóstico neurorradiológico são cobiçados pela divisão em capítulos, o que atende a critérios topográficos e clinicorradiológicos, bem como às divisas anatomopatológicas do conhecimento específico. Tópicos pouco explorados em outras obras, como a correlação clínica e anatomopatológica e a correlação de vários métodos de imagem seccional, angiográfica e até molecular, foram objeto de apresentações elogiáveis. Os limites do emprego de cada método em particular e a obrigatoriedade de correlações clínicas são exaustivamente ressaltados ao longo desta obra.

O uso prático do conhecimento aqui veiculado será o elemento principal do julgamento dos leitores. O objetivo dos autores nunca foi esgotar o conhecimento disponível, o que seria um devaneio, mas podemos confessar que nos orgulhamos por termos superado muitos de nossos desígnios.

Antônio Rocha
Leonardo Vedolin
Renato Adam Mendonça

Sumário

Agradecimentos, xiii

Apresentação da Série, xv

Conhecendo a Proposta da Série, xvii

Prefácio, xix

1. **Neuroanatomia dos Sulcos, Giros e Tratos de Substância Branca do Encéfalo, 1**
Débora Bertholdo
Bruna Bressan Valentini
Leonardo Vedolin

2. **Ressonância Magnética do Sistema Nervoso Central Fetal, 27**
Nelson Fortes Ferreira
Ricardo Mendes Rogério

3. **Cranioestenoses, 49**
Antônio Soares Souza
José Roberto Lopes Ferraz Filho
Dolores del Carmen Tanus Bustelo

4. **Malformações do Desenvolvimento Cortical, 57**
Celi Santos Andrade
Leandro Tavares Lucato
Claudia da Costa Leite

5. **Malformações Congênitas Infratentoriais, 73**
Lázaro Luís Faria do Amaral
James Henrique Yared
Bruno Siqueira Campos Lopes

6. **Malformações Congênitas Supratentoriais, 101**
Lázaro Luís Faria do Amaral
Bruno Siqueira Campos Lopes
James Henrique Yared

7. **Lesões Císticas Intracranianas Não Neoplásicas, 133**
Saulo Pimenta Lacerda
Ricardo Mendes Rogério
Douglas Mendes Nunes

8. **Síndromes Neurocutâneas, 173**
Hugo Pereira Pinto Gama
Antônio José da Rocha
Felipe Torres Pacheco

9. **Epilepsia do Lobo Temporal, 215**
Henrique Carrete Junior

10. **Doenças Neurometabólicas Hereditárias, 227**
Leonardo Vedolin

11. **Encefalopatias Tóxicas, Nutricionais e Neurometabólicas Adquiridas, 247**
Carlos Jorge da Silva
Antônio José da Rocha

12. **Tumores Supratentoriais, 289**
Maria de Fátima Viana Vasco Aragão
Maria Lúcia Lima Soares
Glerystane R. B. de Holanda

13. **Neoplasias Parenquimatosas Infratentoriais, 323**
Antonio Carlos Martins Maia Junior
Ademar Lucas Junior
Antônio José da Rocha

14. **Tumores de Meninges, 355**
Ronaldo Pereira Vosgerau

15. **Tumores da Região da Pineal, 389**
Fabiano Reis
Antônio José da Rocha
Bernardo Rodi Carvalho Barros

16. **Hemorragia Intracraniana, 417**
Leandro Tavares Lucato
Katarina Lyra
Claudia da Costa Leite

17. **Malformações Vasculares e Aneurismas Intracranianos, 451**
Carlos E. Baccin
Ronie L. Piske

18. **Acidente Vascular Cerebral Isquêmico, 515**
Leonardo Vedolin
Pedro Paulo Teixeira e Silva Torres

19. **Afecções dos Seios Venosos Intracranianos, 535**
Carlos Toyama
Antônio José da Rocha
Douglas Mendes Nunes

20. **Traumatismo Cranioencefálico, 565**
Renato Adam Mendonça
Marcelo D'Andrea Rossi
Heraldo Mello Neto

21. **Desmielinizações Inflamatórias Idiopáticas, 609**
Antônio José da Rocha
Bruno de Vasconcelos Sobreira Guedes
Bernardo Rodi Carvalho Barros

22. **Infecções Intracranianas, 669**
Luiz Celso Hygino da Cruz Júnior
Emerson Leandro Gasparetto
Romeu Cortes Domingues

23. **Doenças Neurodegenerativas e Síndromes Demenciais, 729**
Antônio José da Rocha
Hugo Pereira Pinto Gama
Felipe Torres Pacheco

24. **Afecções Hipotálamo-Hipofisárias, 781**
Eun Joo Park
Leandro Tavares Lucato
Claudia da Costa Leite

25. **Afecções dos Seios Cavernosos e Regiões Parasselares, 795**
Leonardo Lopes de Macedo
Renato Adam Mendonça

Siglas

18F- FDG - flúor-18-fluordesoxiglicose – ^{18}FDG
3D CISS - *three-dimensional constructive interference in the steady state*
3D-FIESTA - *3D fast-imaging employing steady-state acquisition*
3T - 3 Tesla
AAC - angiopatia amiloide cerebral
AC - arteriografia convencional
ACA- artéria cerebral anterior
ACI - artéria carótida interna
ACID - artéria carótida interna direita
ACIE - artéria carótida interna esquerda
ACM - artéria cerebral média
ACP - artéria cerebral posterior
ACTH - hormônio adrenocorticotrófico
ADC map- apparent diffusion coefficient map
ADEM - encefalomielite disseminada aguda
ADH - hormônio antidiurético
ADV - anomalia do desenvolvimento venoso
AEP - amiotrofia espinhal progressiva
AF - anisotropia fracionada
AFP- alfa-fetoproteína
AG - acidúria glutárica
AIT- acidente isquêmico transitório
ALD - adrenoleucodistrofia
AMA - área membranosa anterior
AMN - adrenomieloneuropatia
AMP - área membranosa posterior
AMS - atrofia de múltiplos sistemas
AMS-c - atrofia de múltiplos sistemas com predomínio cerebelar
ANE - encefalopatia necrotizante aguda
Ângio-RM - angiografia por ressonância magnética
Ângio-RM venosa - angiografia venosa por ressonância magnética
Ângio-TC – angiografia por tomografia computadorizada
Ângio-TC venosa - angiografia venosa por tomografia computadorizada
AO - acidúrias orgânicas
APNF - afasia progressiva não fluente
AR - autossômica recessiva
ARM – angiografia por ressonância magnética
ARQ - segmento arqueado do fascículo longitudinal superior
ASCG - astrocitoma subependimário de células gigantes
ASL - *arterial spin labeled*
ASPECTS- *Alberta Stroke Program Early CT Score*
AT - ataxia-telangiectasia
ATP- trifosfato de adenosina
AV - atrioventricular
AVC - acidente vascular cerebral
AVCH - acidente vascular cerebral hemorrágico
AVCI - acidente vascular cerebral isquêmico
BHE - barreira hematoencefálica
BI - bilirrubina indireta
BOLD = *blood oxygenation level dependent*
CAnt - comissura anterior
CA - corno de Ammon
CADASIL - *cerebral autosomal dominant arteriopathy with subcortical infarcts and leukoencephalopathy* (arteriopatia cerebral autossômica dominante com infartos subcorticais e leucoencefalopatia)
CAI - conduto auditivo interno
CAMS - síndrome metamérica arteriovenosa cerebrofacial
CBF- *cerebral blood flow* (fluxo sanguíneo cerebral)
CBV- *cerebral blood volume*
CC - corpo caloso
CCc - corpo do corpo caloso
CCe - esplênio do corpo caloso
CCj - joelho do corpo caloso
CEA - antígeno carcinoembrionário
CET - complexo esclerose tuberosa
CH - comissura hipocampal
CIS - síndrome clínica isolada
CMV - citomegalovírus
Co - colina
CO - monóxido de carbono
Co/Cr - Relação colina/creatina
Co/NAA - Relação colina/N-acetil-aspartato
CORS - síndrome cerebelo-óculorrenal
Cr - creatina
CSP - cavo do septo pelúcido
CV - cavo *vergae*
CVI - cavo do véu interposto
DA - doença de Alzheimer
DACC- dissecção arterial craniocervical
DCB - degeneração corticobasal
DCC - displasia cortical cerebelar
DCE - dynamic contrast-enhanced imaging
DCJ - doença de Creutzfeldt-Jakob
DCL - demência por corpos de Lewy
DDP - demência da doença de Parkinson
DFT - degeneração lobar frontotemporal
DH - doença de Huntington
DIR - dupla inversão da recuperação
DMB - doença de Marchiafava-Bignami
DNET - tumor neuroepitelial disembrioplásico
DNMH - doença neurometabólica hereditária
DNPM - desenvolvimento neuropsicomotor
DP - densidade de prótons
DSI - dynamic susceptibility contrast imaging
DSO - displasia septo-óptica
DTC - doppler transcraniano.
DTI - *diffusion tensor imaging*

DTN - distúrbios do fechamento do tubo neural
DV - demência vascular
DW - Dandy Walker
DWI - *diffusion weighted imaging*
EB - encefalopatia bilirrubínica
EBV- vírus Epstein-Barr
ECASS - *European Cooperative Acute Stroke Study*
ECG - escala de coma de Glasgow
eDCJ – doença de Creutzfeldt Jakob esporádica
EDSS - Expanded Disability Status Scale
EEG - eletroencefalograma
EH - encefalopatia hepática
ELA - esclerose lateral amiotrófica
ELP - esclerose lateral primária
ELT - epilepsia do lobo temporal
EM - esclerose múltipla
EMA - antígeno de membrana epitelial
EMCD - esclerose múltipla clinicamente definida
EMLT - epilepsia mesial do lobo temporal
EPI – imagem ecoplanar
EPV - espaços perivasculares
ERM - espectroscopia de prótons por ressonância magnética
ET - esclerose tuberosa
EW - encefalopatia de Wernicke
FA - anisotropia fracionada
FAVD - fístula arteriovenosa dural
FLAIR- fluid attenuation inversion recovery
FLZ HRZ - segmento horizontal do fascículo longitudinal superior
FOI - fascículo occipitofrontal inferior
FOV - *field of view*
FP - fascículo frontopontino
fRM = ressonância magnética funcional
FSE- *fast spin echo*
FSH - hormônio foliculoestimulante
FXTAS - síndrome do X frágil com tremor e ataxia
GABA - ácido gama-aminobutírico
GBM - Glioblastoma multiforme
Gd - gadolínio
Gd+ - impregnação pelo gadolínio
gDCJ – Doença de Creutzfeldt Jakob genética
GFAP - proteína glial fibrilar ácida
GH - hormônio do crescimento (*growth hormone*)
Glx - glutamato/glutamina
GnRH - hormônio indutor das gonadotrofinas
GP - globo pálido
GRE - gradiente eco
GSC - giro subcentral
GSS- síndrome de Gerstmann-Straussler-Scheinker
HAND- *HIV-associated neurocognitive disorders*
HAS - hipertensão arterial sistêmica
HASTE - *half-fourier single shot turbo spin echo*
HCG - gonadotrofina coriônica humana
HCL - histiocitose de células de Langerhans
HE - Hematoxilina-eosina
HED- hematoma extradural
HEM - hematopoiese extramedular
HHE- hemiconvulsão-hemiplegia-epilepsia
HI- hemorragia intracraniana
HIC- hipertensão intracraniana
HIV - vírus da imunodeficiência humana
HN - hipóxia neonatal
HP- hematoma parenquimatoso
HPC - hipoplasia pontocerebelar
HPE - holoprosencefalia
HPN - hidrocefalia de pressão normal
HSA - hemorragia subaracnóidea
HSD - hematoma subdural
HSV-1- vírus herpes simples tipo 1
HSV-2- vírus herpes simples tipo 2
HTLV-1- vírus linfotrópico de células T humanas tipo 1
HTPOE - Hipoplasia do tronco encefálico com paralisia do olhar conjugado e escoliose
iDCJ – Doença de Creutzfeldt Jakob iatrogênica
IG - idade gestacional
IgA - imunoglobulina A
IgG - imunoglobulina G
IgG NMO - imunoglobulina G da neuromielite óptica
IM - infarto maligno
IR - *inversion recovery*
IRIS - síndrome inflamatória da reconstituição imunológica
IV - intravenoso
Lac - Lactato
LAD- lesão axonal difusa
LAT- lesão axonal traumática
LCS - líquido cerebrospinal
LEMP - leucoencefalopatia multifocal progressiva
LES - lúpus eritematoso sistêmico
LH - hormônio luteinizante
LI - fascículo longitudinal inferior
Lip - lípides
Lip-La- lípides-lactato
LNH - linfoma não Hodgkin
LPC - lóbulo paracentral
LPI - lóbulo parietal inferior
LPS - lóbulo parietal superior
MAV - malformação arteriovenosa
MAVC - malformação arteriovenosa cerebral
MAVD - malformação arteriovenosa dural
MAVG - malformação aneurismática da veia de Galeno
MD - difusibilidade média
MDC - malformações do desenvolvimento cortical
MDMA - 3,4-metilenodioximetanfetamina
MELAS = *mitochondrial encephalopathy with lactic acidosis and stroke-like episodes*
MERRF - *myoclonic epilepsy with ragged red fibers*
MG- matriz germinativa
mI - mioinositol
Mi/Cr - Relação mioinositol/creatina
minIP- *minimum intensity projection*
MIP - projeção de intensidade máxima
Mn - manganês
MNC - melanose neurocutânea
MPR - reformatação multiplanar
MPRAGE - *magnetization prepared rapid acquisition gradient echo*
MPS - mucopolissacaridose
MSH- hormônio estimulante de melanócito
MT- transferência de magnetização
MTC - *magnetization transfer contrast*
MTR - *magnetization transfer ratio*
MTT- *mean transit time*
N_2O - óxido nitroso
NAA - N-acetil-aspartato
NAA/Cr - Relação N-acetil-aspartato/creatina
NBCA - N-butil cianoacrilato

NC - nervo craniano
NCC- neurocisticercose
NF1 - neurofibromatose tipo 1
NF2 - neurofibromatose tipo 2
NFP - neurofibroma plexiforme
NIH- *National Institutes of Health*
NIHSS- *National Insitute of Health Stroke Scale*
NINDS-AIREN - *National Institute of Neurological Disorders and Stroke and the Association Internationale pour la Recherche et l'Ènseignement en Neurosciences*
NK - *natural killer*
NMI - neurônio motor inferior
NMO - neuromielite óptica
NMS - neurônio motor superior
NR - núcleo rubro
OEP - oftalmoplegia externa progressiva
OFD-VI - síndrome orofaciodigital tipo VI
OI - Organizador ístmico
OMS - Organização Mundial da Saúde
PC - *phase-contrast*
PCM - pedúnculo cerebelar médio
PCP- fenciclidina
PCR- reação em cadeia da polimerase
PEES - panencefalite esclerosante subaguda
PET - tomografia por emissão de pósitrons
PET-CT - tomografia computadorizada por emissão de pósitrons
PHACE - Malformação da fossa posterior, hemangiomas, anomalias arteriais, coarctação da aorta e defeitos cardíacos e anomalias dos olhos
PIB - Pittsburgh B
PIC- pressão intracraniana
PICA - artéria cerebelar posteroinferior
PNET - tumor neuroectodérmico primitivo
PP - primária progressiva
PPA - fenilpropanolamina
ppm - partes por milhão
PRES - síndrome da encefalopatia posterior reversível
PRM - perfusão por RM
PrP - proteína príon celular
PSP - paralisia supranuclear progressiva
PTC- perfusão por TC
pVHL - proteína VHL
RA - extensão anterior da radiação óptica
rCBV - *relative cerebral blood volume*
RIS - síndrome radiológica isolada
RM - ressonância magnética
RMF - ressonância magnética fetal
RMf - ressonância magnética funcional
RN - recém-nascidos
ROW - síndrome de Rendu-Osler-Weber
RPC - ramo paracentral
RR - remitente recorrente
SAF - síndrome do anticorpo antifosfolípide
SB - substância branca
SBAN - substância branca de aparência normal
SC - sulco central
SCA - ataxia espinocerebelar
SCAN - substância cinzenta de aparência normal
SDD - síndrome do desequilíbrio da diálise
SE - *Spin Echo*
SIDA - síndrome da imunodeficiência adquirida
Síndrome COACH - hipoplasia/aplasia vermiana, oligofrenia, ataxia, coloboma e fibrose hepática
SL - sulco lateral
SN - substância negra
SNB - síndrome do nevo basocelular
SNC - sistema nervoso central
SNE - síndrome do nevo epidérmico
SNP - sistema nervoso periférico
SOD-1 - superóxido dismutase
SP - secundária progressiva
SPC - sulco pré-central
SPECT - tomografia computadorizada por emissão de fóton único
SPGR - *spoiled gradient recalled echo images*
SSFSE - *single shot fast spin echo*
SSW - síndrome de Sturge-Weber
STIR - *short tau inversion recovery*
SWI - *susceptibility weighted imaging*
T2* - T2 ecogradiente
TAC - telangiectasia capilar
TB - tuberculose
TC- tomografia computadorizada
TCAN - tecido cerebral de aparência normal
TCS - trato corticospinal
TCE - traumatismo cranioencefálico
TCMD- tomografia computadorizada com múltiplas fileiras de detectores
TE - tempo de eco
TGC - trato geniculado-calcarino
TGF - fator de transformação do crescimento
TH - transformação hemorrágica
THH - telangiectasia hemorrágica hereditária
TOAST- *Trial of Org 10172 in Acute Stroke Treatment*
TOF - *time-of-flight*
TORCH - toxoplasmose, outras viroses, rubéola, citomegalovírus, herpes simples
TPRP- tumor papilar da região pineal
TR - tempo de repetição
TRM - tratografia por ressonância magnética
TRTA - tumor rabdoide teratoide atípico
TSC - teratoma sacrococcígeo
TSH- hormônio estimulante da tireóide
TTP- *time to peak*
TV - tegmento ventral
TVC - Trombose venosa cerebral
UH - unidade Hounsfield
Unc - fascículo uncinado
USG - ultrassonografia
USPIO - partículas ultrapequenas de óxido de ferro
VCM - volume corpuscular médio
vDCJ - nova variante da doença de Creutzfeldt Jakob
VHL - von Hippel-Lindau
VHS - velocidade de hemossedimentação
VIMH - variante inter-hemisférica média da holoprosencefalia
VPP - valor preditivo positivo
VR - *volume rendering*
VZV- vírus da varicela-zóster
Δ9-THC - delta-9-tetra-hidrocanabinol

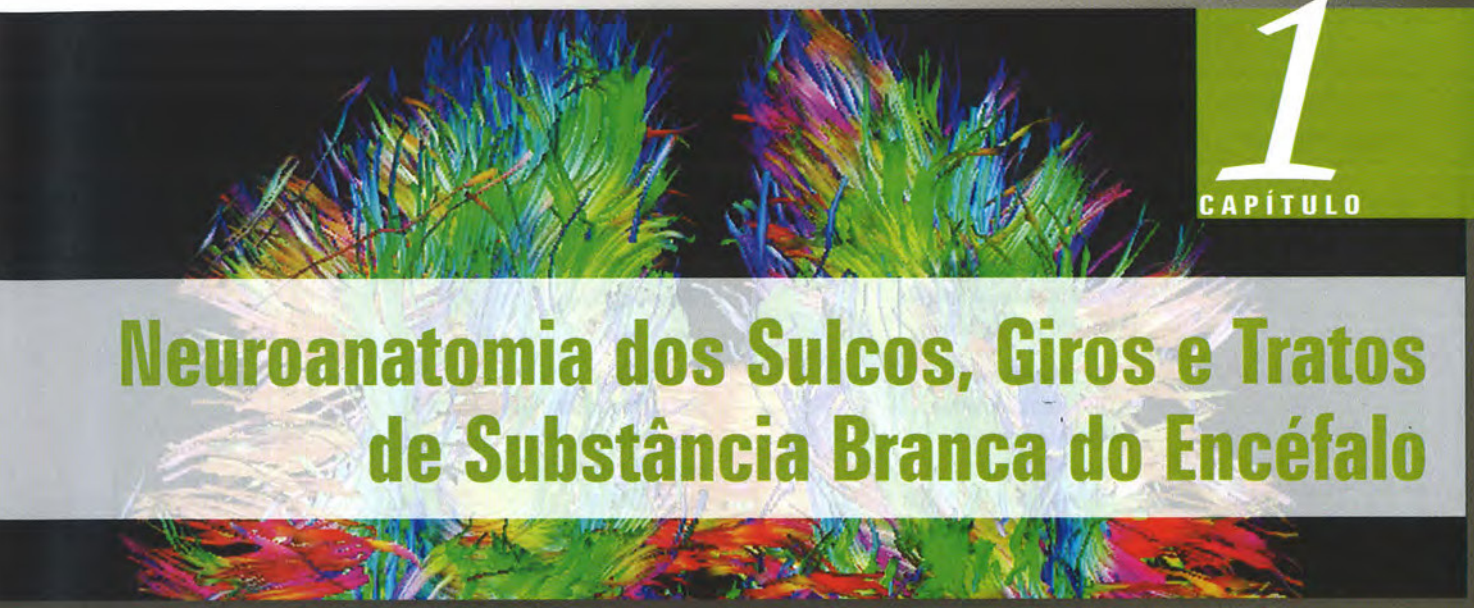

CAPÍTULO 1

Neuroanatomia dos Sulcos, Giros e Tratos de Substância Branca do Encéfalo

Débora Bertholdo
Bruna Bressan Valentini
Leonardo Vedolin

Os exames de imagem, particularmente a tomografia computadorizada (TC) e a ressonância magnética (RM), são excelentes métodos para identificação dos sulcos e giros do encéfalo. O reconhecimento destas estruturas permite ao radiologista a descrição correta de uma lesão cerebral, facilita o diagnóstico precoce de doenças que acometem regiões específicas do encéfalo e é fundamental para o entendimento dos métodos avançados de RM, especialmente a RM funcional e a tractografia por RM (TRM). Da mesma forma, com o desenvolvimento de técnicas avançadas, como a difusão por RM, a anatomia dos tratos de substância branca pode ser estudada *in vivo* com excelente resolução. Esta ferramenta tem sido importante no estudo de diversas entidades que comprometem o sistema nervoso central (SNC).

O objetivo principal deste capítulo é demonstrar as principais regras para reconhecimento dos sulcos, giros e tratos de substância branca do encéfalo ao radiologista (Tabelas 1-1 e 1-2). Para análise mais profunda da anatomia e da correlação neurofuncional, serão sugeridas leituras complementares no final deste capítulo. Destaca-se que estas regras estão baseadas em conhecimentos clássicos de neuroanatomia e que variações intra e inter-hemisféricas estão bem documentadas na literatura.

NEUROANATOMIA DOS SULCOS E GIROS DO ENCÉFALO

INTRODUÇÃO

O cérebro humano destaca-se por sua superfície altamente convoluída, resultado da complexa citoarquitetura, conectividade e especialização funcional da espécie. As saliências da superfície cerebral são chamadas de giros e as depressões são conhecidas por sulcos. A formação dos sulcos e giros é um processo dinâmico que se inicia na vida uterina, usualmente após a 20ª semana, e é resultado da atuação de diversas proteínas e genes. Neste contexto, as convoluções primárias são relativamente constantes e as secundárias e terciárias apresentam grande variabilidade entre os indivíduos.

Os dois maiores sulcos cerebrais são o sulco central, que separa o lobo frontal do parietal e o sulco lateral, que separa o lobo temporal dos lobos frontal e parietal. Por convenção, os hemisférios cerebrais são divididos em lobos, e seus nomes são relacionados com os ossos do crânio logo acima deles. São quatro os lobos cerebrais: frontal, parietal, temporal e occipital. Separando-se as margens da fissura lateral pode-se visualizar a ínsula cerebral, porção oculta do córtex cerebral na superfície lateral do encéfalo.

TABELA 1-1. Principais Sulcos e Giros do Encéfalo

	Giros	*Sulcos*
Margem Superior	Giro frontal superior Giro frontal médio Giro pré-central Giro pós-central Lóbulo parietal superior Lóbulo parietal inferior Lóbulo paracentral	Sulco central Sulco frontal superior Sulco pré-central Sulco pós-central Sulco intraparietal *Pars marginalis*
Superfície Lateral	Giro frontal médio Giro frontal inferior Giro pré-central Giro pós-central Giro temporal superior Giro temporal médio Giros insulares Giro temporal transverso anterior Lóbulo parietal superior Lóbulo parietal inferior	Sulco lateral Sulco frontal inferior Sulco temporal superior Sulco pré-central Sulco central Sulco pós-central Sulco circular da ínsula Sulco central da ínsula
Superfície Medial	Giro do cíngulo Giro frontal superior Lóbulo paracentral Pré-cúneo Cúneo Giro lingual	Sulco do corpo caloso Sulco do cíngulo (ramos paracentral, marginal e subparietal) Sulco parietoccipital Sulco calcarino
Superfície Inferior	Giro reto Giros orbitais Giro OT medial ou para-hipocampal Giro OT lateral ou fusiforme Giro lingual	Sulco olfatório Sulcos orbitais Sulco OT medial ou colateral Sulco OT lateral Sulco colateral Sulco calcarino anterior

OT, occipitotemporal.

TABELA 1-2. Principais Fibras de Associação, Projeção e Comissurais no Encéfalo

Fibras de Associação	*Fibras de Projeção*	*Fibras Comissurais*
Fibras em U Fascículo longitudinal superior Fascículo longitudinal inferior Cíngulo Fascículo uncinado Fascículo FO inferior Fascículo FO superior	Trato corticospinal Trato corticobulbar Trato corticopontino Trato corticotalâmico Trato geniculocalcarino (radiações ópticas)	Corpo caloso Comissura anterior Comissura posterior Comissura hipocampal

FO, frontoccipital.

Os sulcos ajudam a delimitar os lobos cerebrais. O lobo frontal está localizado anteriormente ao sulco central e acima do sulco lateral; o lobo occipital é delimitado pelo sulco parietoccipital na face medial e na face superolateral é delimitado por uma linha imaginária unindo o fim do sulco parietoccipital à incisura pré-occipital. Na metade desta linha surge uma segunda linha imaginária que segue em direção ao ramo posterior do sulco lateral, sendo que esta linha e o sulco lateral delimitam o lobo temporal (Fig. 1-1).

Existem diversas formas de se estudar a anatomia dos sulcos e giros do encéfalo. Nesse capítulo usaremos uma classificação arbitrária baseada na análise do hemisfério cerebral como um triângulo retângulo dividido em quatro partes: margem superior; superfície lateral, superfície medial e superfície inferior (Fig. 1-2).

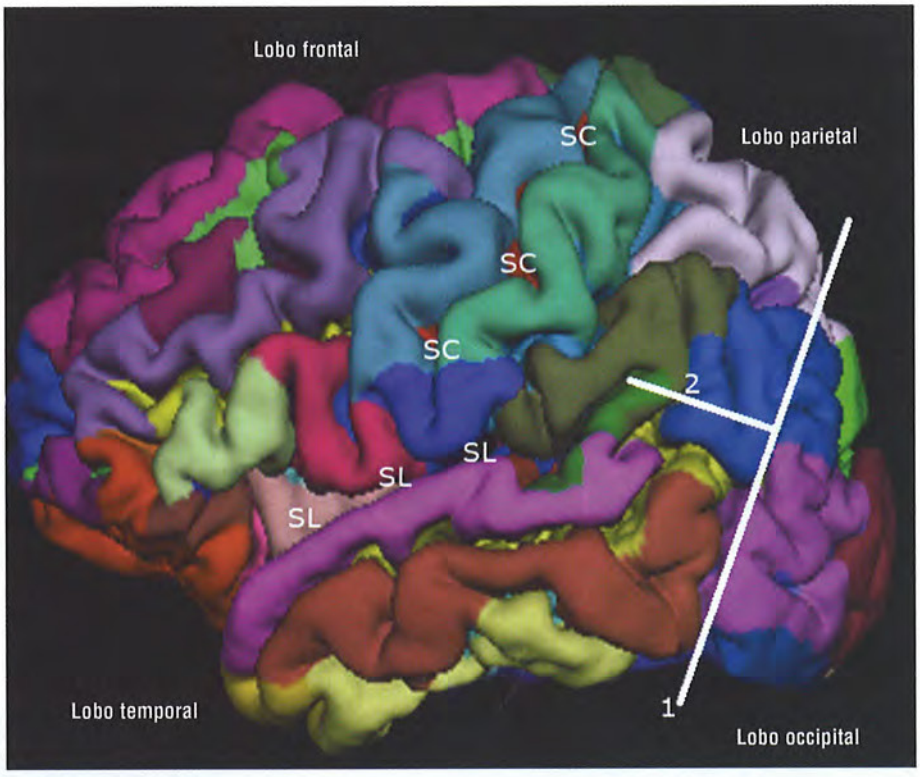

FIGURA 1-1. Reconstrução 3D dos sulcos e giros do encéfalo (visão lateral). O sulco central (SC) separa o lobo frontal do parietal. O sulco lateral (SL) separa o lobo temporal dos lobos frontal e parietal. Duas linhas imaginárias delimitam os lobos parietal, temporal e occipital na região posterior do hemisfério. A linha 1 se estende da incisura pré-occipital até margem lateral do sulco parietoccipital. A linha 2 se estende da região posterior do sulco lateral até a metade da linha 1.

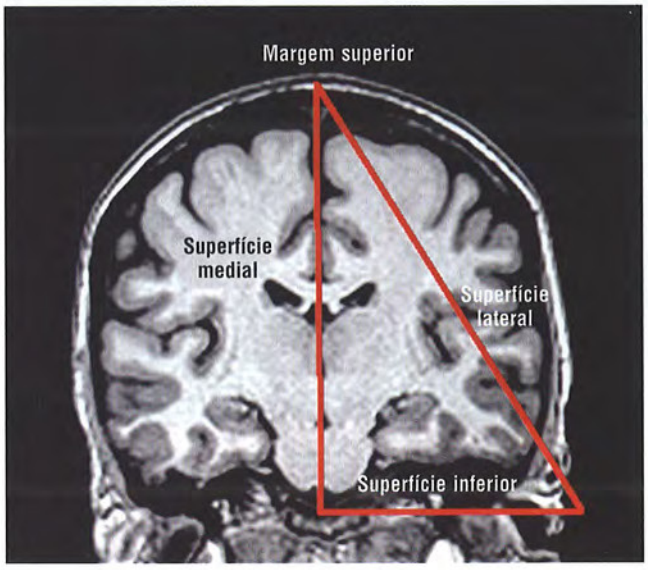

FIGURA 1-2. Coronal T1 do encéfalo. Representação de um triângulo retângulo com as quatro regiões anatômicas: margem superior, superfícies lateral, medial e inferior.

ACHADOS DE IMAGEM

Margem Superior

- A margem superior é formada por seis sulcos (central, frontal superior, pré-central, pós-central, intraparietal e *pars marginalis*) e sete giros (frontal superior, frontal médio, pré-central, pós-central, lóbulo parietal superior, lóbulo parietal inferior e lóbulo paracentral). O melhor plano para analisar esta anatomia é o axial.
- O sulco central é um dos maiores sulcos cerebrais. Ele é um sulco contínuo, com curso oblíquo na superfície lateral do hemisfério cerebral e separa o lobo frontal do parietal. Anteriormente ao sulco central encontra-se o giro pré-central (área motora primária) e posteriormente, o giro pós-central (área sensitiva primária). Algumas características anatômicas no plano axial podem ajudar uma adequada localização do sulco central. A diferença de espessura dos giros pré e pós-central é uma delas, pois estudos citoarquitetônicos comprovam que o giro pré-central é maior que o pós-central. Outra regra é a forma deste sulco, que assume o formato de "gancho", local topográfico de maior representação da função motora da mão. Além disso, o sulco central não atinge a linha média do hemisfério cerebral e sua posição é anterior à *pars marginalis* (Fig. 1-3).
- A *pars marginalis* é constituída pelo ramo marginal dos sulcos dos cíngulos direito e esquerdo. O ramo marginal é a porção posterior do sulco do cíngulo que se dirige superiormente, atingindo a superfície superior e medial do hemisfério cerebral. No plano axial, os ramos marginais aparecem como duas linhas perpendiculares à fissura inter-hemisférica de forma variada, podendo ser reta ou curva. Cuidado deve ser tomado para não confundir a *pars marginalis* com o sulco parietoccipital, que apresenta uma configuração parecida, porém está localizado mais caudalmente. A *pars marginalis* divide o lóbulo paracentral, localizado anteriormente, e o pré-cúneo do lobo parietal, posteriormente (Fig. 1-4).
- O sulco frontal superior é o maior sulco com orientação paralela à fissura inter-hemisférica e estende-se posteriormente até o sulco pré-central (Fig. 1-5). O sulco frontal superior divide os giros frontais superior do médio. O giro frontal superior tem forma retangular e constitui a margem

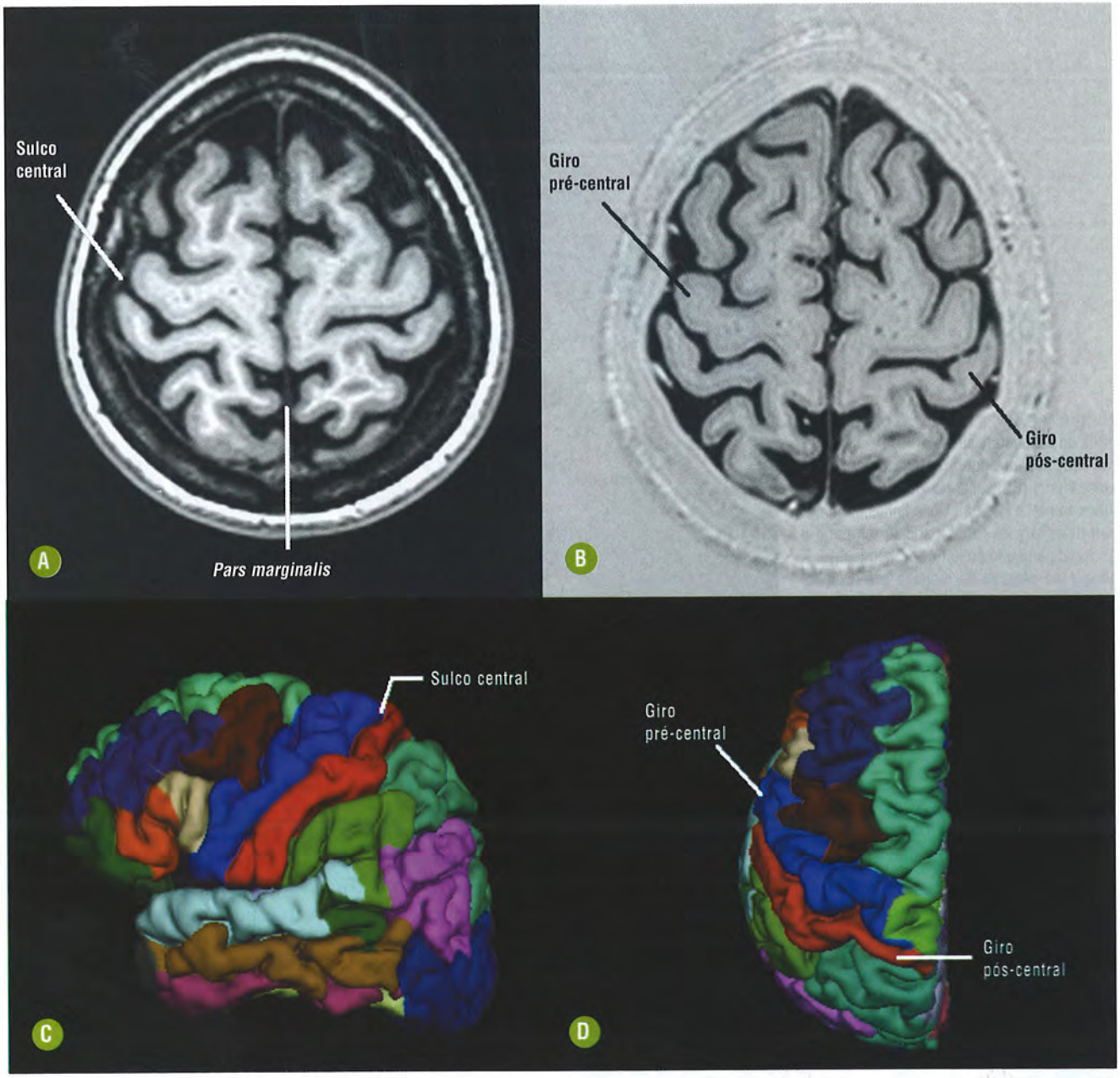

FIGURA 1-3. Sulco central. Imagens axiais de RM **(A, B)** demonstram a posição do sulco central. Reconstrução 3D dos sulcos e giros do encéfalo com visão lateral **(C)** e superior **(D)**. Observar a forma e o curso oblíquo do sulco na superfície lateral do hemisfério, espessura dos giros pré-central (azul em **C, D**) e pós-central (vermelho em **C, D**) e a relação com a *pars marginalis*.

superior do lobo frontal. O giro frontal médio tem posição inferior e termina posterior no sulco pré-central. O lóbulo paracentral é considerado a porção medial do giro frontal superior localizada medialmente entre os ramos paracentral e marginal do sulco do cíngulo. Na margem superior, o lóbulo paracentral é continuo com os giros pré e pós-central (Fig. 1-6).

- O sulco pré-central divide os giros frontais superior e médio, anteriormente, do giro pré-central, posteriormente. O sulco pré-central é frequentemente descontínuo, embora dois segmentos (superior e inferior) possam ser reconhecidos. O segmento superior é mais bem observado na margem superior e está acima do sulco frontal superior. O segmento inferior abaixo do sulco frontal superior é mais bem observado na superfície lateral do hemisfério (Fig. 1-7).
- O sulco pós-central separa o giro pós-central dos lóbulos parietais superior e inferior. Ele se dirige medialmente, em orientação paralela ao sulco central. Sua extremidade medial usualmente é bífida com concavidade voltada medialmente, no plano da *pars marginalis* (Fig. 1-8). O segmento inferior do sulco pós-central tem contato, na maioria dos hemisférios cerebrais, com o sulco intraparietal.
- O sulco intraparietal divide os lóbulos parietal superior (situado superomedialmente) do lóbulo parietal inferior (situado inferolateralmente). O sulco intraparietal é identificado no plano axial alguns centímetros abaixo da mar-

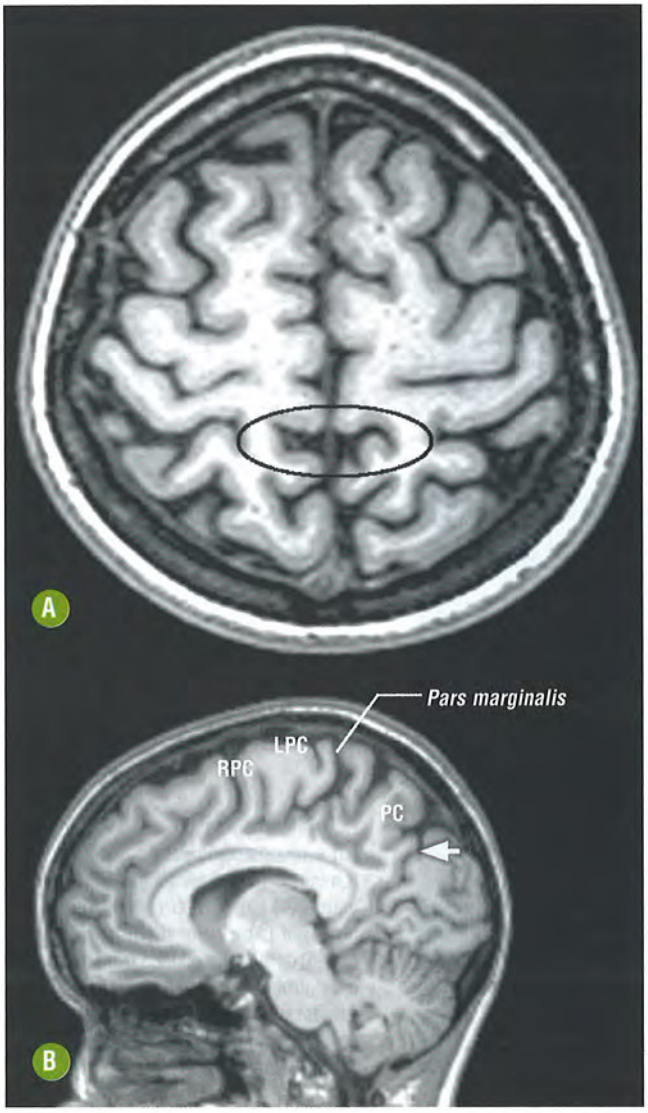

FIGURA 1-4. *Pars marginalis.* Imagens nos planos axial **(A)** e sagital de RM. A *pars marginalis* forma ângulo reto com a fissura inter-hemisférica (círculo em **A**). Observar os ramos paracentral (RPC) e marginal do sulco do cíngulo. O ramo marginal separa o lóbulo paracentral (LPC) do pré-cúneo (PC). O sulco parietoccipital (seta em **B**) está localizado mais inferiormente.

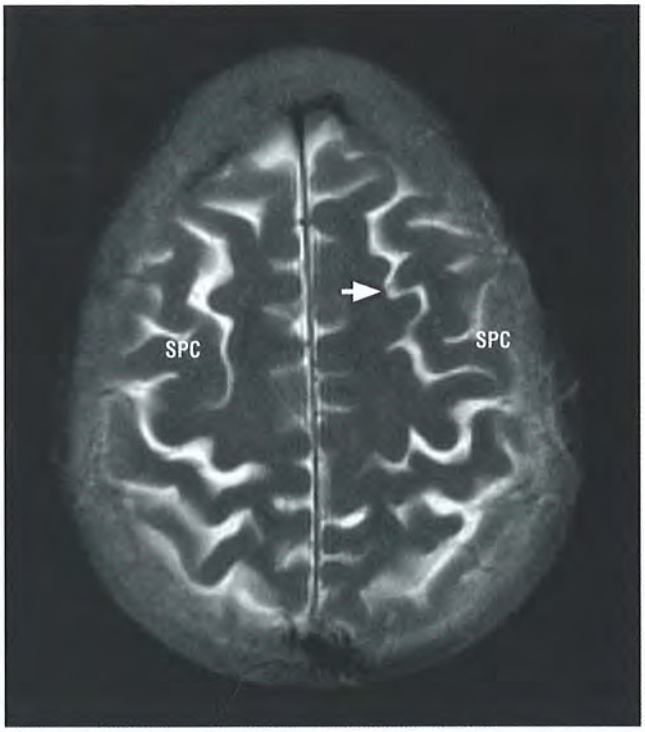

FIGURA 1-5. Sulco frontal superior. Imagem axial T2 de RM. O sulco frontal superior (seta) tem orientação paralela à fissura inter-hemisférica e se aproxima do sulco pré-central (SPC), anteriormente ao sulco central.

gem superior, cruzando o lobo parietal e tocando o sulco pós-central (Fig. 1-9).

Superfície Lateral

- Na superfície lateral dos hemisférios cerebrais identificam-se os sulcos lateral, frontal inferior, temporal superior, pré-central, central, pós-central, circular da ínsula e central da ínsula e os giros frontal médio, frontal inferior, pré-central, pós-central, temporal superior, temporal médio, insulares, temporal transverso anterior, lóbulo parietal superior e lóbulo parietal inferior. O melhor plano para analisar esta anatomia é o sagital.
- O sulco lateral (ou sulco de Sylvius) é o principal sulco da superfície lateral e deve ser o primeiro reconhecido nos exames de imagem, especialmente no plano sagital de RM. Pode ser dividido em cinco maiores ramos (Fig. 1-10). O primeiro e segundo ramos são o horizontal anterior e o ascendente anterior, respectivamente. Juntos apresentam uma configuração em Y ou V e ajudam a delimitar o giro frontal inferior. O maior e terceiro ramo é o horizontal posterior. Seus dois últimos grandes ramos compõem a extremidade distal do sulco lateral, um maior denominado posterior ascendente e outro menor denominado posterior descendente. Existem ainda dois pequenos ramos que se dirigem superiormente, inferiormente ao sulco central, denominados subcentrais (Fig. 1-11).
- O sulco frontal inferior divide o giro frontal médio do giro frontal inferior. O giro frontal inferior tem formato triangular e é delimitado inferiormente pela porção anterior do sulco lateral. Ele é dividido em três partes pelos ramos horizontal anterior e anterior ascendente do sulco lateral. A porção anterior é denominada *pars orbicularis*; a central, *pars triangularis;* e a posterior, *pars opercularis*. A área das *pars opercularis* e *triangularis* é classicamente descrita com parte da área de Broca (centro de expressão da fala), embora exista variabilidade na representação deste centro da linguagem. No plano sagital, as três partes têm uma configuração que lembra a letra M (Fig. 1-12).
- O giro pré-central pode ser identificado na superfície lateral posteriormente à porção inferior do sulco pré-central, que é formada pela extremidade posterior do sulco frontal inferior. O giro pré-central é separado posteriormente do giro pós-central pelo sulco central, que apresenta orientação vertical, dirigindo-se inferiormente, porém raramente alcança o sulco lateral. Inferiormente ao sulco central, o giro pré-central se une com o giro pós-central, denominando-se giro subcentral (Fig. 1-13).

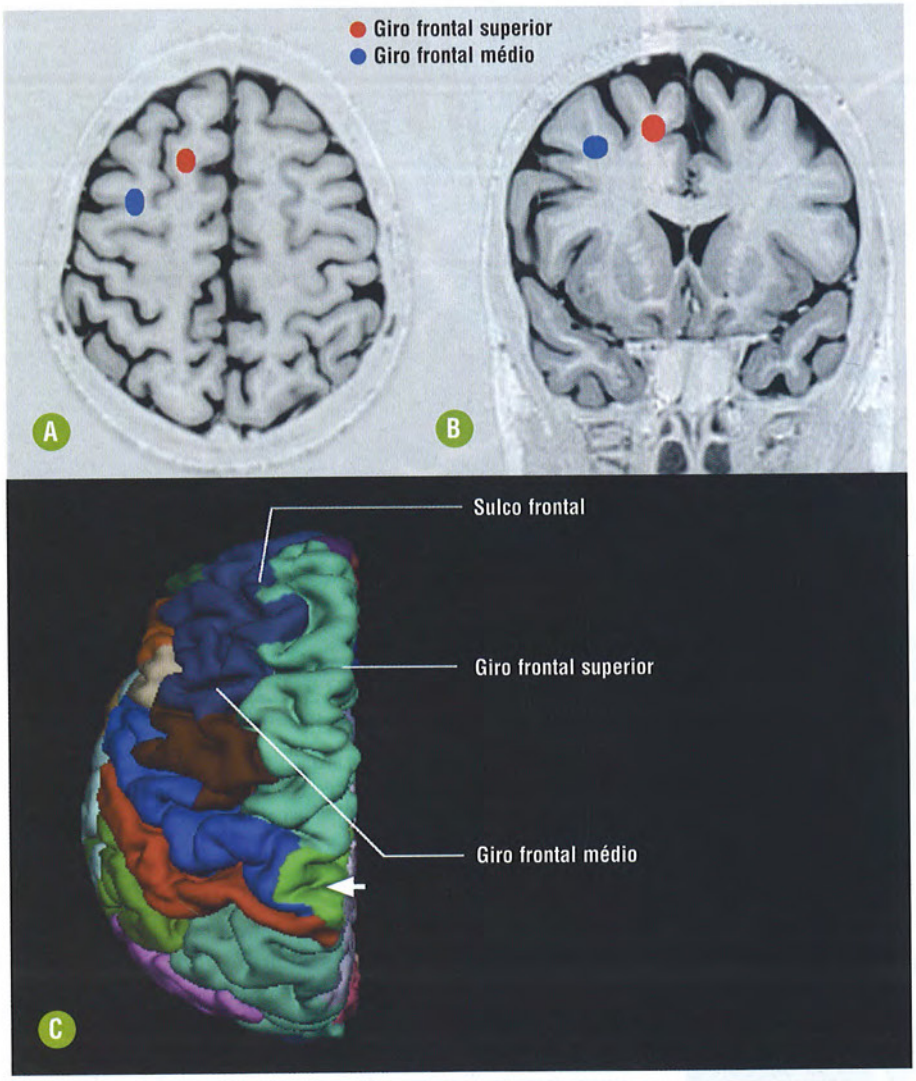

FIGURA 1-6. Imagens axial **(A)**, coronal **(B)** e reconstrução 3D do encéfalo. Anatomia dos giros frontais superior (círculo vermelho) e médio (círculo azul) nos planos axial **(A)** e coronal **(B)**. A reconstrução 3D demonstra o sulco frontal superior e os giros frontais superior e médio. Observar que o lóbulo paracentral é contíguo ao segmento medial dos giros pré e pós-central (seta em **C**).

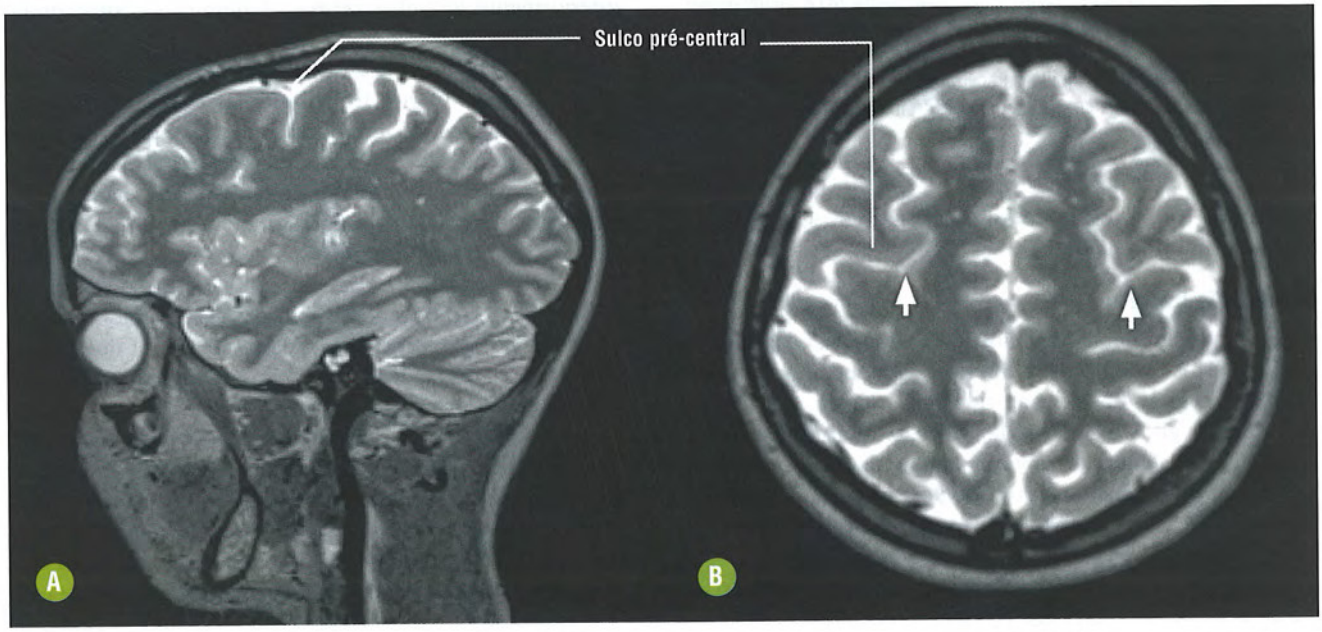

FIGURA 1-7. Sulco pré-central. Imagens sagital **(A)** e axial **(B)** T2 de RM. Observar a relação do sulco pré-central com o sulco frontal superior no plano axial (setas em **B**).

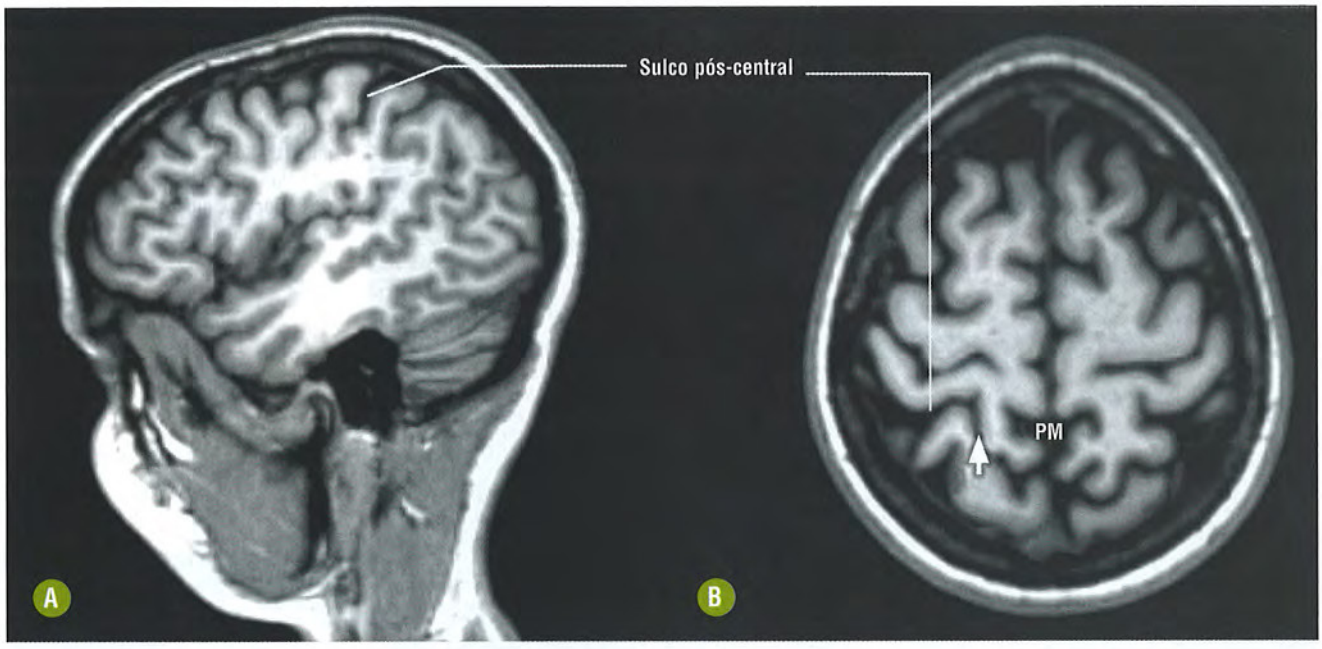

FIGURA 1-8. Sulco pós-central. Imagens sagital **(A)** e axial **(B)** T1 de RM. A extremidade medial é dupla (seta) e está localizada no plano da *pars marginalis* (PM).

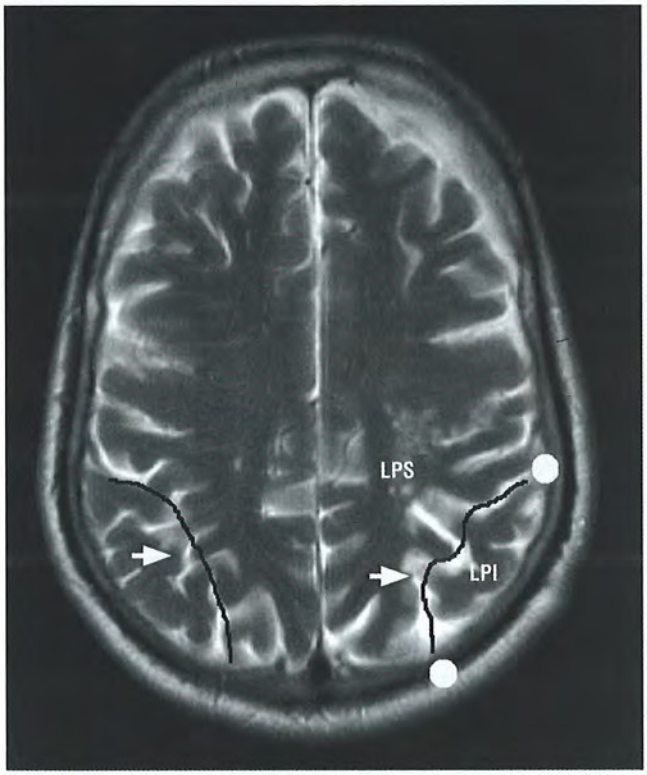

FIGURA 1-9. Sulco intraparietal. Imagem axial T2 demonstra o sulco intraparietal (setas) separando o lóbulo parietal superior (LPS) do lóbulo parietal inferior (LPI). O trajeto deste sulco é curvo (linha preta).

- Posteriormente ao giro pós-central, identifica-se o sulco pós-central. A porção inferior do sulco pós-central divide o giro pós-central do lóbulo parietal inferior. A maioria do lóbulo parietal inferior pode ser dividida em duas partes que apresentam formato de ferradura, o giro supramarginal e o giro angular. O giro supramarginal localiza-se superiormente ao ramo horizontal ascendente do sulco lateral (Fig. 1-14). O giro angular localiza-se posteriormente ao giro supramarginal e superiormente à extremidade posterior do sulco temporal superior (Fig. 1-15). O lóbulo intraparietal e o giro temporal superior são tradicionalmente descritos como parte do centro de compressão da fala (área de Wernicke). Variabilidade na anatomia do sulco intraparietal e giros adicionais no lóbulo parietal inferior têm sido descritos na literatura.
- Inferiormente ao sulco lateral encontra-se o giro temporal superior. Esse giro cursa paralelamente aos ramos horizontal posterior e posterior ascendente do sulco lateral e é separado do giro temporal médio pelo sulco temporal superior (Fig. 1-16).
- Medialmente à *pars opercularis* do giro frontal inferior, profundamente ao sulco lateral, situa-se a ínsula. A ínsula é delimitada pelo seu sulco circular (Fig. 1-17). Esse sulco apresenta três porções denominadas anterior, superior e inferior, que separam a ínsula dos opérculos frontal, frontoparietal e temporal, respectivamente. O sulco central da ínsula, que é o maior sulco intrainsular, tem orientação semelhante ao sulco central do cérebro e divide a ínsula em um lobo maior anterior e um menor posterior. O lobo anterior é composto tipicamente por três giros insulares curtos e o lobo posterior, por dois giros insulares longos (Fig. 1-18). Posteriormente ao lobo posterior da ínsula, identifica-se ainda a superfície superior do lobo temporal. Um giro importante dessa região é o temporal transverso anterior, também denominado giro de Heschl, que é considerado classicamente o centro auditivo primário (Fig. 1-19). O número e a simetria dos giros de Heschl variam entre os indivíduos.

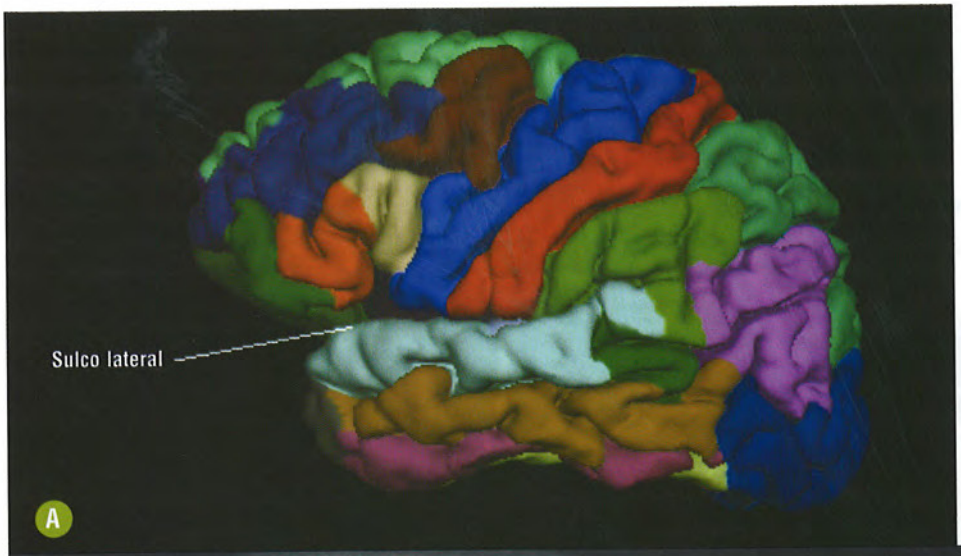

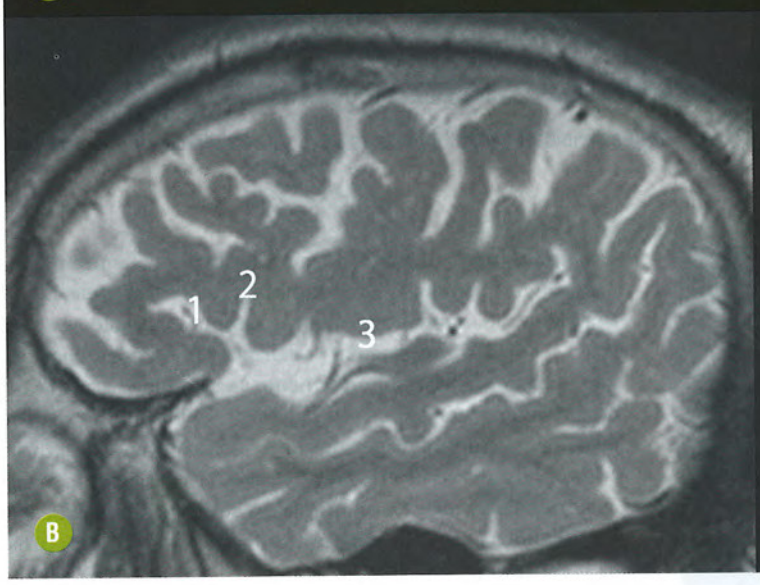



FIGURA 1-10. Reconstrução 3D dos sulcos e giros do encéfalo (visão lateral em **A**). Imagens sagital T2 **(B, C)** de RM. O sulco lateral (seta em **A**) separa o lobo temporal dos lobos frontal e parietal. Seus cinco ramos são: anterior (1), ascendente (2), posterior (3), posterior ascendente (4) e posterior descendente (5).



FIGURA 1-11. Sulcos subcentrais. Imagens sagital T1 **(A)** e T2 de RM **(B)** demonstram os sulcos subcentrais. A identificação destes sulcos é importante no plano sagital para a localização do sulco central. Destaca-se que o sulco central não se estende até o sulco lateral na superfície lateral do hemisfério.

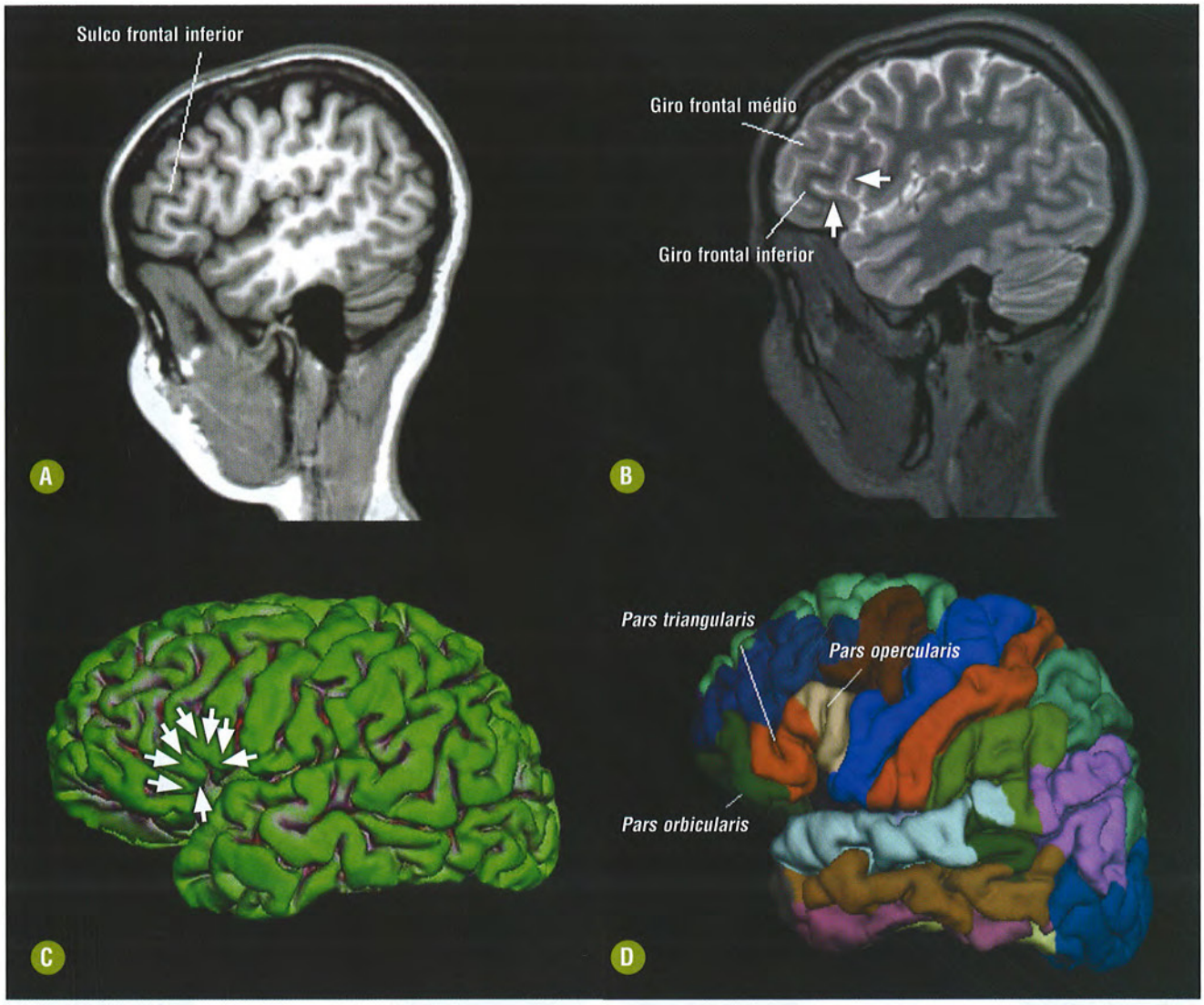

FIGURA 1-12. Anatomia do giro frontal inferior na superfície lateral do hemisfério. Imagens sagital T1 **(A)**, T2 **(B)** e reconstrução 3D **(C, D)**. Setas em **B** demonstram os ramos anterior e ascendente do sulco lateral. Observar a localização clássica da área de Broca (setas em **C**).

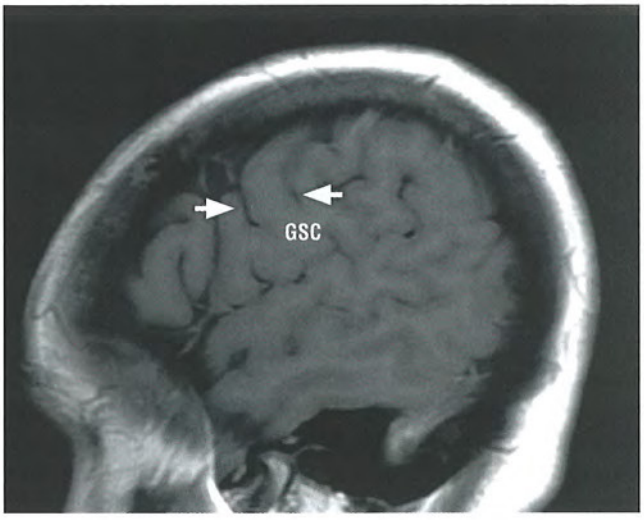

FIGURA 1-13. Giro subcentral. Imagem sagital T1 demonstra o giro subcentral (GSC) junto ao sulco lateral, entre as extremidades mediais dos sulcos pré-central (seta anterior) e central (seta posterior).

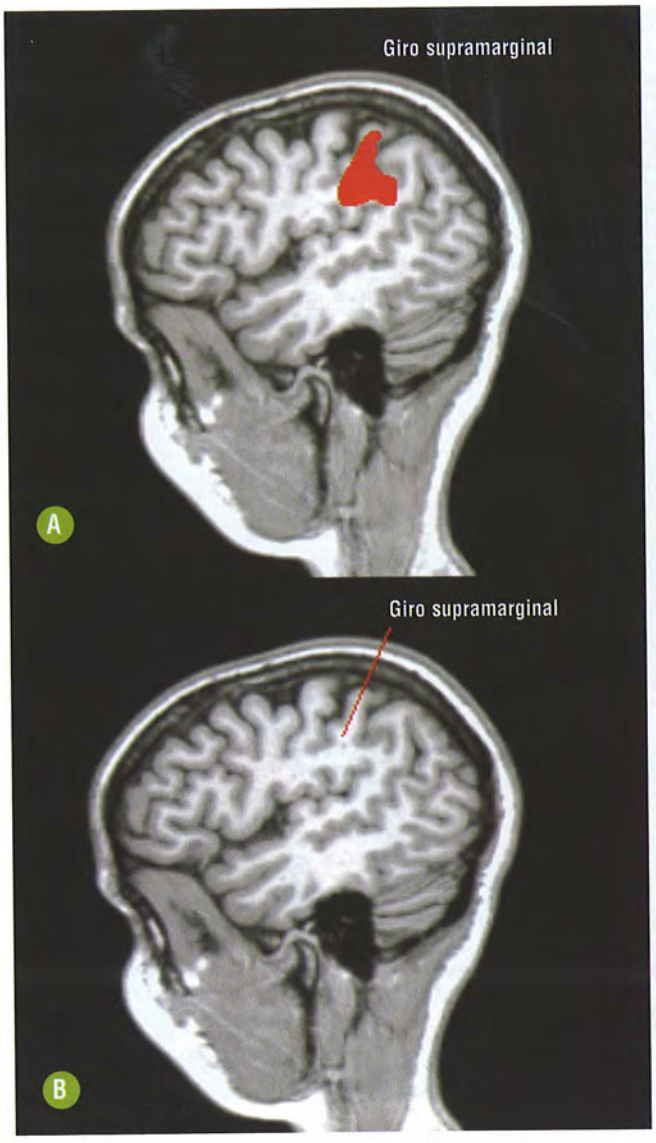

FIGURA 1-14. Anatomia do giro supramarginal em cortes sagitais T1 **(A, B)**.

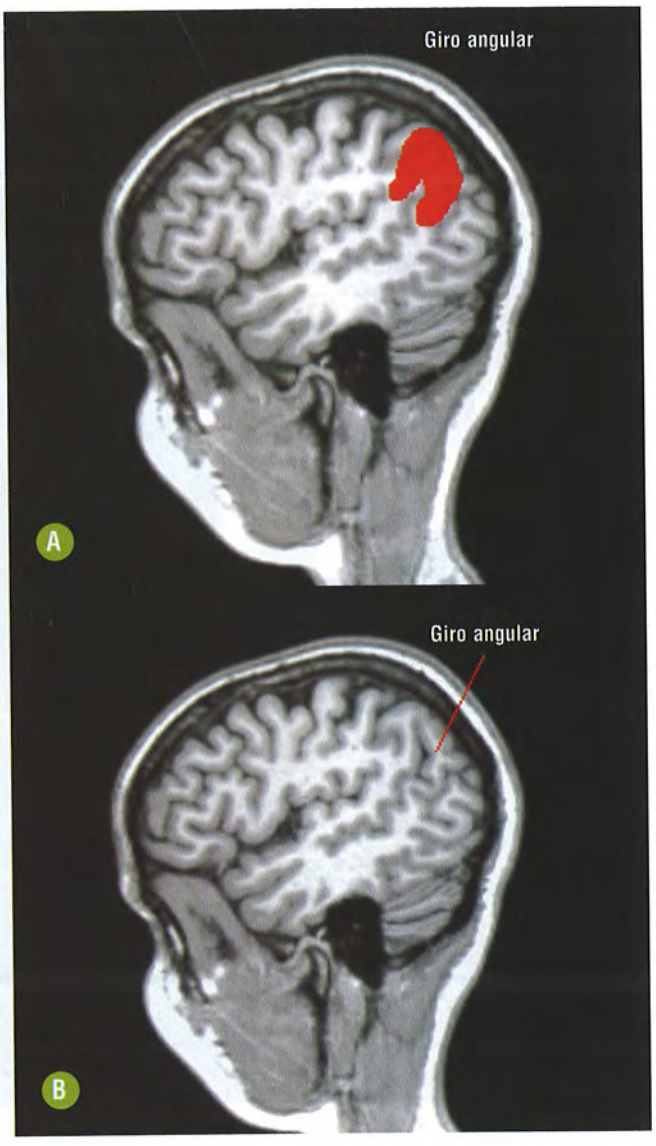

FIGURA 1-15. Anatomia do giro angular em cortes sagitais T1 **(A, B)**.

Superfície Medial

- A superfície medial é composta pelos sulcos do corpo caloso, do cíngulo, parietoccipital e calcarino e pelos giros do cíngulo, frontal superior, lóbulo paracentral, pré-cúneos, cúneos e giro lingual. O melhor plano para analisar esta anatomia é o sagital centrado na linha média.
- A maioria dos giros e sulcos da superfície medial do cérebro apresenta uma orientação curvilínea ao redor do corpo caloso ou perpendicular a ele. O maior giro encontrado é o giro do cíngulo, que é delimitado inferiormente pelo sulco do corpo caloso, separando-o do corpo caloso, e superiormente pelo sulco do cíngulo (Fig. 1-20).
- O sulco do cíngulo apresenta três principais ramos. O primeiro deles é o ramo paracentral, que cursa superiormente e separa o giro frontal superior, localizado anteriormente, do lóbulo paracentral, posteriormente. A extremidade distal do giro do cíngulo é formada pelos seus dois últimos ramos, o ramo marginal, que cursa superiormente e atinge a margem superior do hemisfério cerebral, e o ramo subparietal. O ramo marginal forma a *pars marginalis* e separa o lóbulo paracentral anteriormente do pré-cúneo, posteriormente. O ramo subparietal cursa posterior e inferiormente e separa o pré-cúneo, localizado superiormente, do giro do cíngulo, inferiormente.
- O sulco parietoccipital cursa paralelamente ao ramo marginal do sulco do cíngulo e divide o lobo parietal do occipital. Anteriormente a esse sulco, identificam-se o pré-cúneo e posteriormente o cúneo (Figs. 1-20 e 1-21).
- O sulco calcarino é intraoccipital e apresenta uma orientação perpendicular ao sulco parietoccipital. Ele separa o cúneo, superiormente, do giro occipitotemporal medial, inferiormente, também conhecido como giro lingual (Fig. 1-21).

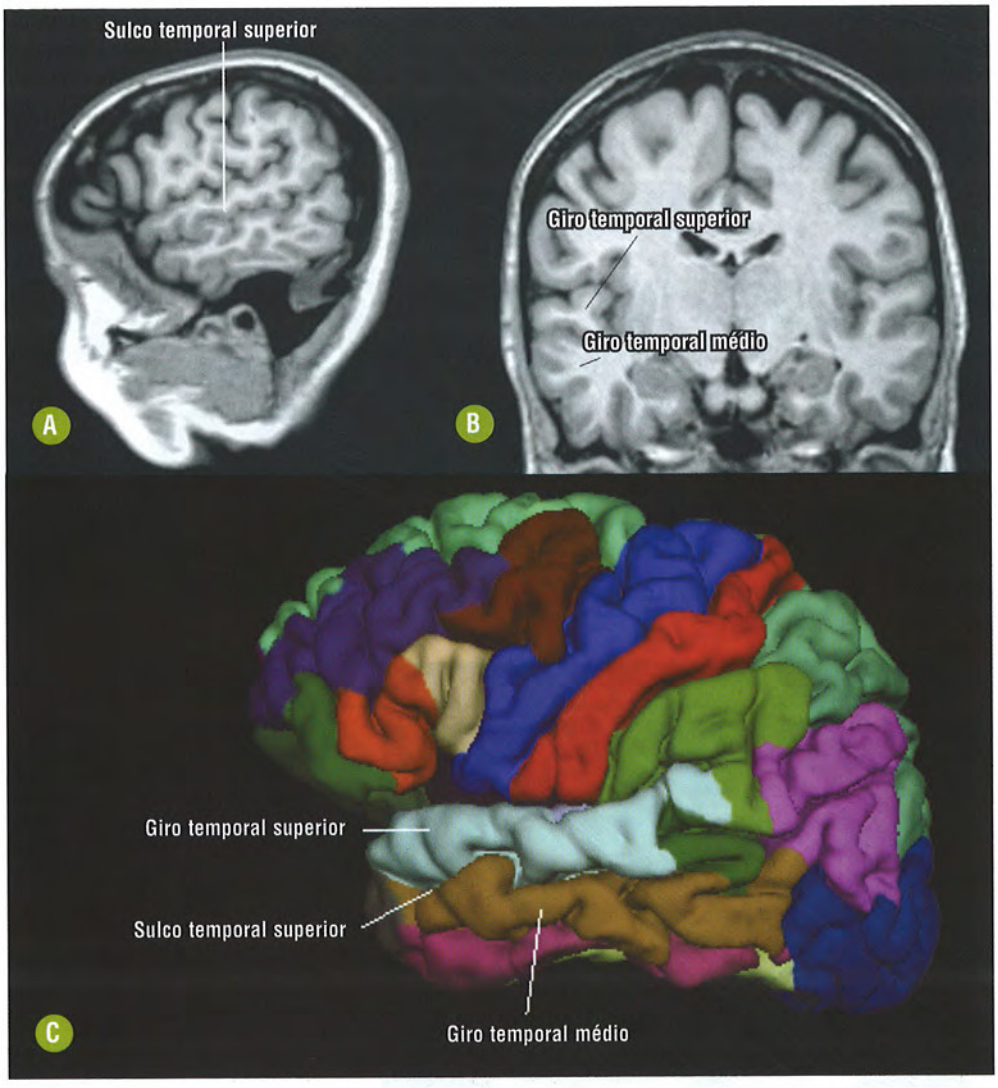

FIGURA 1-16. Anatomia dos giros temporal superior e médio na superfície lateral do hemisfério cerebral. Imagens sagital T1 **(A)**, coronal T1 **(B)** e reconstrução 3D.

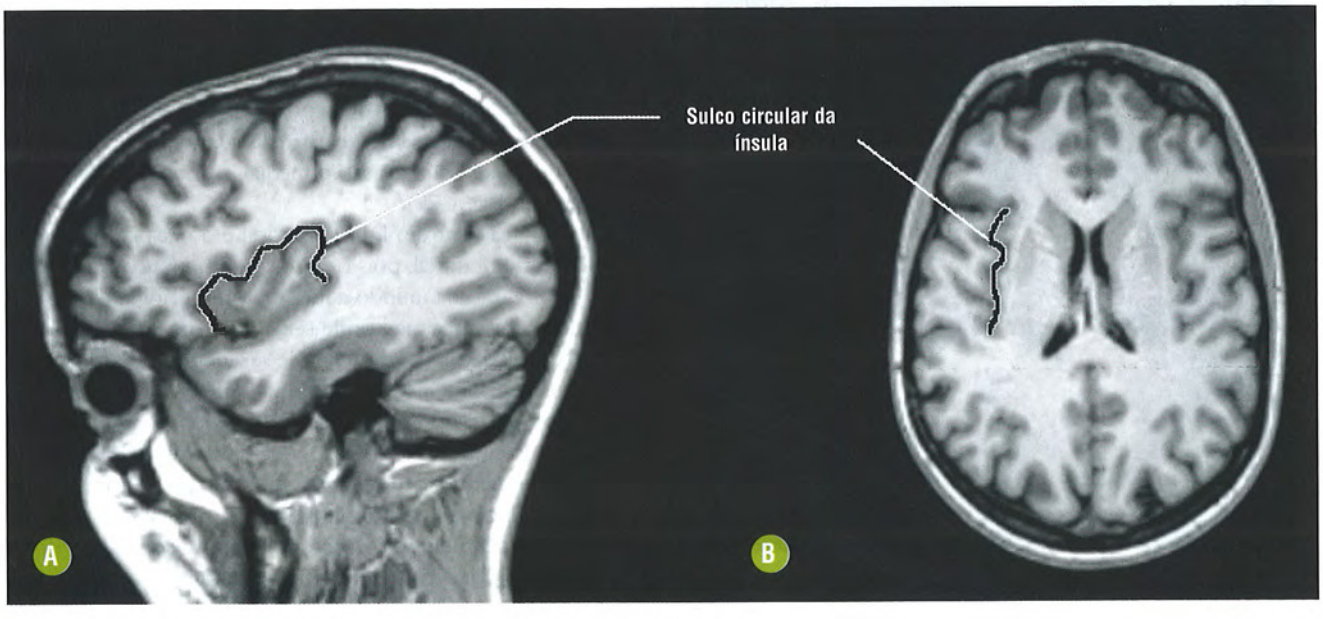

FIGURA 1-17. Sulco circular da ínsula em imagens sagital T1 **(A)** e coronal T1 **(B)**.

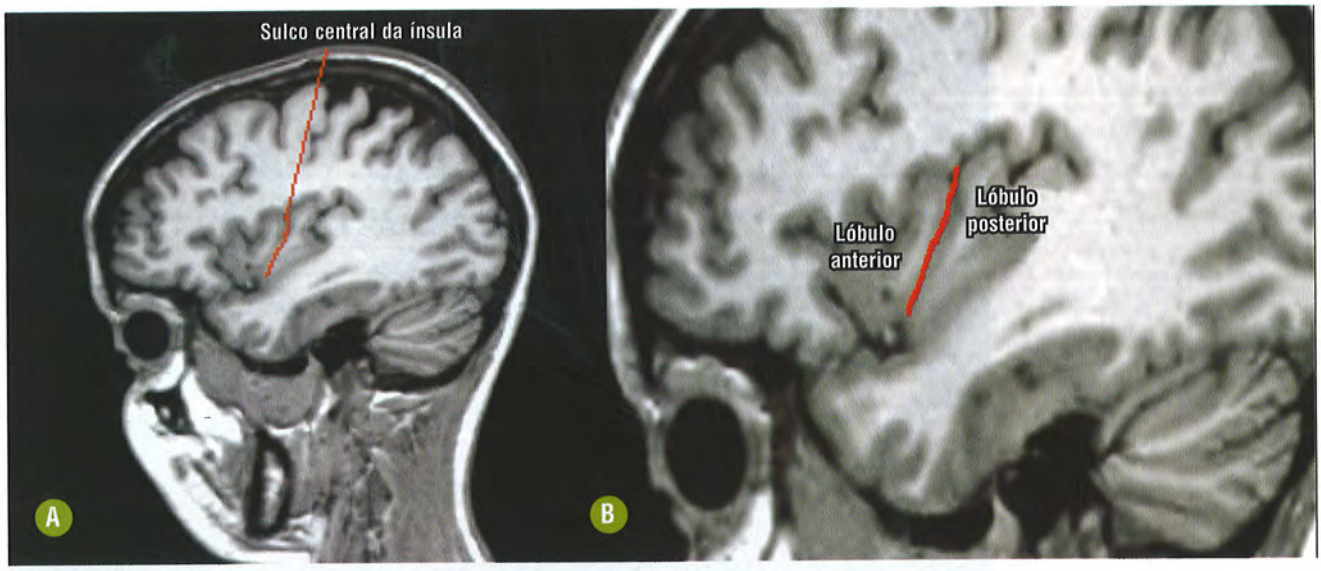

FIGURA 1-18. Sulco central da ínsula em imagens sagital T1 **(A, B)**. O sulco central separa o lobo anterior do posterior.

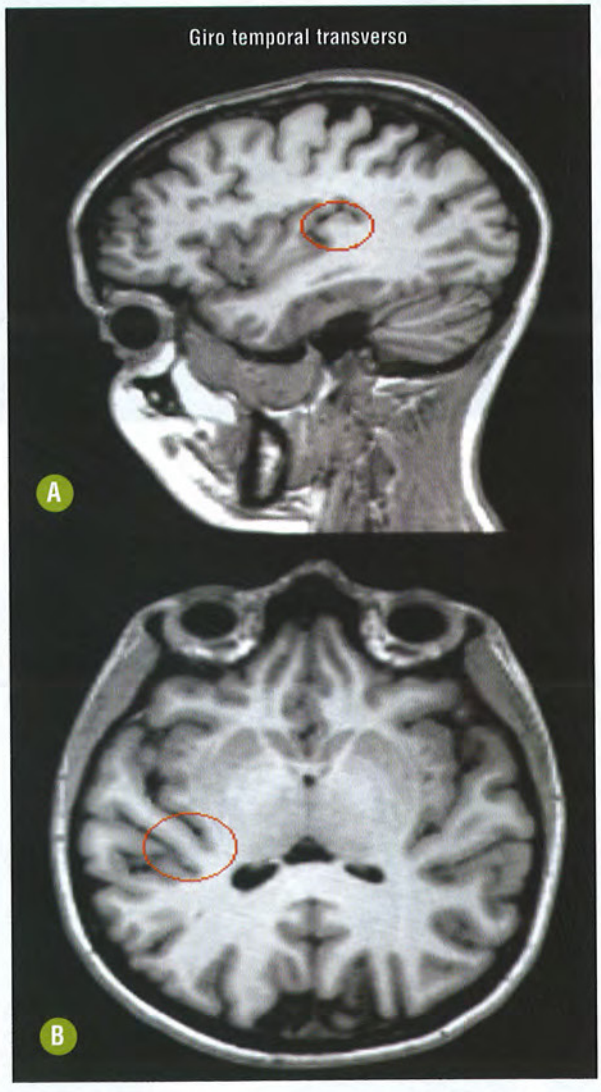

FIGURA 1-19. Giro temporal transverso anterior (giro de Heschel). Imagens T1 nos planos sagital **(A)** e axial **(B)**. Observar a orientação transversal do giro no plano axial **(B)**.

- Outra região que é também identificada na superfície medial do hemisfério cerebral é a subcalosal. A área subcalosal encontra-se inferiormente ao rostro do corpo caloso e posteriormente à porção inferior do giro frontal superior. A área subcalosal localiza-se anteriormente ao sulco paraolfatório posterior. Posteriormente a esse sulco, identifica-se o giro paraterminal, que apresenta íntimo contato com as lâminas rostral e terminal, na região da comissura anterior. Essas estruturas fazem parte do sistema límbico (Fig. 1-21).

Superfície Inferior

- A superfície inferior é formada pelos sulcos olfatório, orbitais, occipitotemporal medial, occipitotemporal lateral, colateral e calcarino anterior e pelos giros reto, orbitais, occipitotemporal medial ou para-hipocampal, occipitotemporal lateral ou fusiforme e lingual. Os melhores planos para sua análise são o axial e o coronal.
- A superfície inferior do lobo frontal é formada medialmente pelo giro reto, que é separado dos giros orbitais pelo sulco olfatório. Lateralmente ao sulco olfatório encontram-se os giros orbitais, separados entre si pelo sulco orbital, que geralmente se apresenta no formato da letra H. Os quatro giros orbitais formados são o medial, o anterior, o posterior e o lateral (Fig. 1-22).
- A delimitação entre o lobo temporal e o occipital na superfície inferior é difícil, pois os giros são contínuos. Uma linha imaginária traçada unindo a incisura pré-occipital com o fim do sulco parietoccipital pode ser usada para essa diferenciação. A incisura pré-occipital pode ser identificada separando os giros temporal inferior e occipital inferior (Fig. 1-1).
- O sulco occipitotemporal lateral separa o giro temporal inferior lateralmente do giro occipitotemporal lateral ou fusiforme medialmente. O giro fusiforme é delimitado medialmente pelo sulco occipitotemporal medial ou sulco colateral. Medialmente ao sulco colateral encontra-se o giro occipitotemporal medial, o qual se dirige posteriormente, formando a borda medial dos lobos temporal e occipital. Na borda medial do lobo temporal ele é denominado de

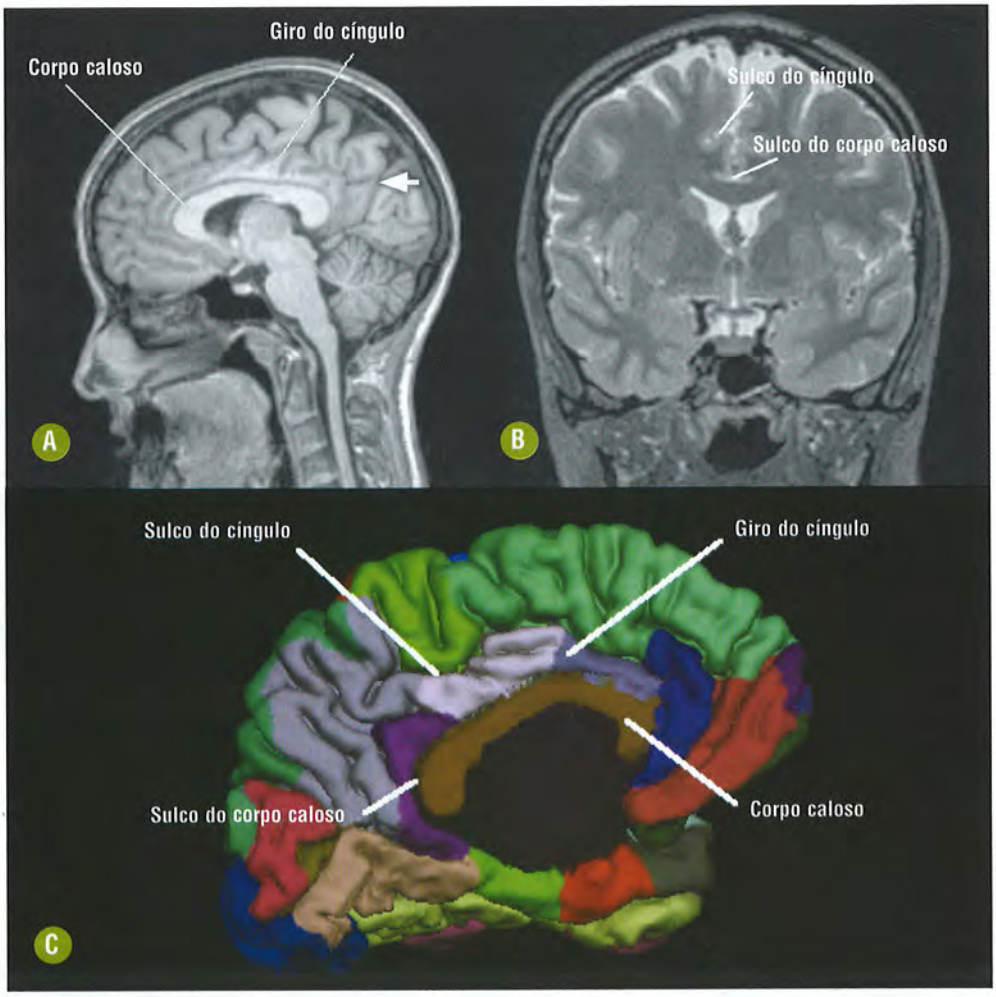

FIGURA 1-20. Anatomia da superfície medial do hemisfério cerebral. Imagens sagital T1 **(A)**, coronal T2 **(B)** e reconstrução 3D **(C)**. O giro do cíngulo e o corpo caloso são as duas maiores estruturas desta região. Observar a relação dos sulcos do corpo caloso e do cíngulo nos planos sagital **(A)** e coronal **(B)**. O sulco parietoccipital cursa paralelamente ao ramo marginal do sulco do cíngulo e divide o lobo parietal do occipital (seta em **A**).

giro para-hipocampal. Na borda medial do lobo occipital, o giro occipitotemporal medial é chamado de giro lingual. O giro lingual é delimitado anteriormente pelo sulco calcarino anterior, que o separa do esplênio do corpo caloso (Fig. 1-22).

- A superfície inferior do lobo temporal pode ser mais bem detalhada no plano coronal. Nesse plano pode-se identificar o giro para-hipocampal medialmente separado do giro fusiforme pelo sulco colateral. O giro fusiforme é separado do giro temporal inferior pelo sulco occipitotemporal lateral. Superiormente ao giro temporal inferior encontra-se o giro temporal médio, que é delimitado pelos sulcos temporais superior e inferior. Acima do sulco temporal superior identifica-se o giro temporal superior, delimitado superiormente pelo sulco lateral (Figs. 1-23 e 1-24).

NEUROANATOMIA DOS TRATOS DE SUBSTÂNCIA BRANCA DO ENCÉFALO

INTRODUÇÃO

A substância branca do cérebro é formada por feixes de fibras mielinizadas chamados de tratos ou fascículos, dependendo de compactação. Esse sistema de fibras pode ser estudado *in vivo* pela RM utilizando técnicas baseadas na difusão das moléculas de água. As imagens ponderadas em tensor da difusão (DTI) permitem a reconstrução dos feixes da substância branca e sua visualização tridimensional. As trajetórias das fibras podem ser identificadas em mapa de cores. Por esse método, a substância branca tem sido extensamente estudada em neurociências para o entendimento do funcionamento cerebral, fisiopatogenia de novas doenças e disseminação de processos patológicos, como tumores de alto grau.

Classicamente, podem-se dividir as fibras da substância branca em três tipos de tratos: associação, projeção e comissurais. Os tratos de associação interconectam áreas corticais do mesmo hemisfério e correspondem à maior parte da substância branca cerebral. Os tratos de projeção interconectam as áreas corticais com os centros subcorticais, como tálamos, tronco encefálico, cerebelo e medula espinal. Os tratos comissurais interconectam áreas corticais correspondentes dos dois hemisférios. O objetivo deste capítulo é revisar os principais tratos do SNC e demonstrá-los nas imagens do DTI. Para compreensão dos princípios físicos do DTI e análise profunda dos métodos de reconstruções das fibras, serão sugeridos artigos como leitura recomendada no final do capítulo.



FIGURA 1-21. Anatomia da superfície medial do hemisfério cerebral em imagens sagital T1 do encéfalo **(A-F)**. Giro frontal superior (1 em **A**, linha branco em **B**), lóbulo paracentral (2 em **A**, linha verde em **B**) e pré-cúneo (3 em **A**, linha rosa em **B**). Posição e orientação dos sulcos parietoccipitais **(C)** e calcarino **(E)**. O sulco parietoccipital separa o pré-cúneo (linha rosa em **D**) do cúneo (linha azul em **D**). O sulco calcarino separa o cúneo (linha azul em **F**) do giro lingual (linha amarela em **F**). Área subgenual do giro do cíngulo (seta em **A**).

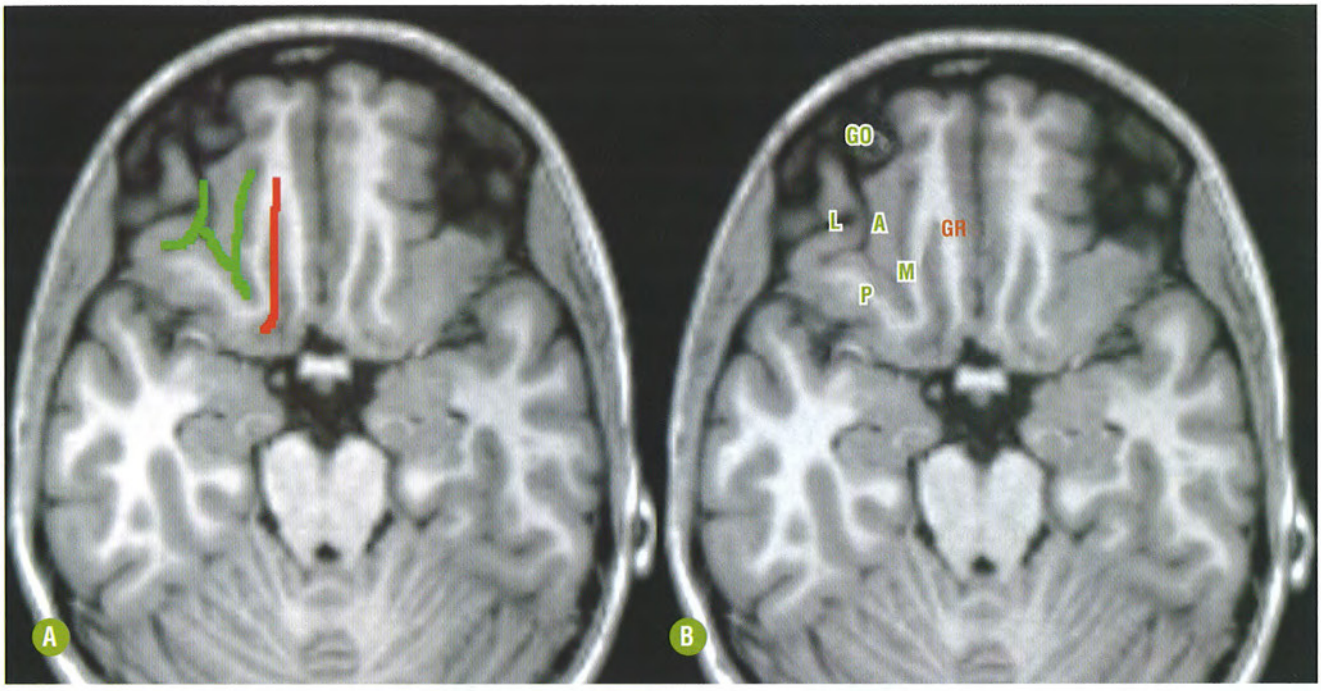

FIGURA 1-22. Anatomia da superfície inferior (frontal ou anterior) do encéfalo. Os dois principais sulcos são o olfatório (linha vermelha em **A**) e orbital (linhas verdes em forma de "H" em **A**). Os giros desta região são: giros reto (GR em **B**) e orbitais (GO medial M em **B**), lateral (L em **B**), anterior (A em **B**) e posterior (P em **B**).

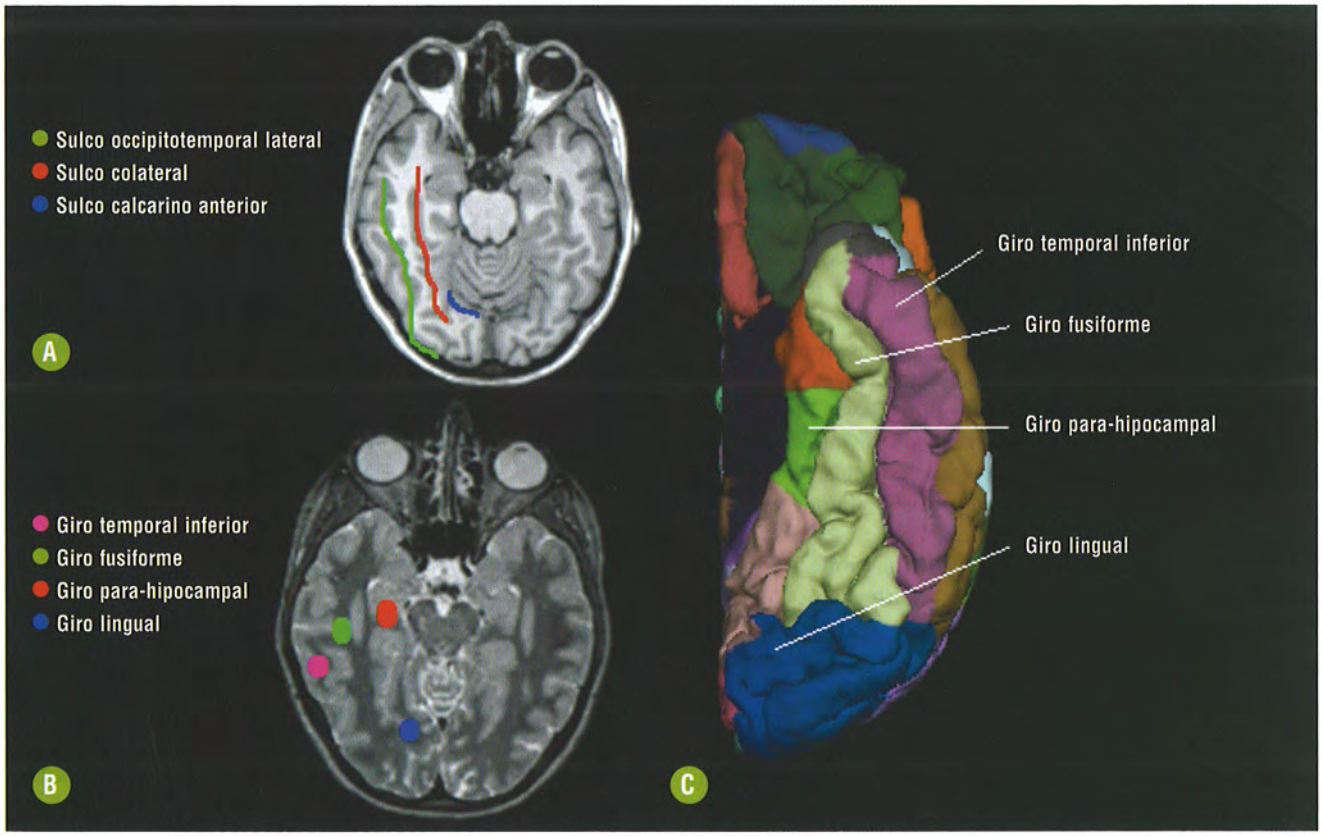

FIGURA 1-23. Anatomia da superfície inferior (têmporo-occipital ou posterior) do encéfalo. Imagens axiais T1 **(A)** e T2 **(B)**, e reconstrução 3D **(C)**.

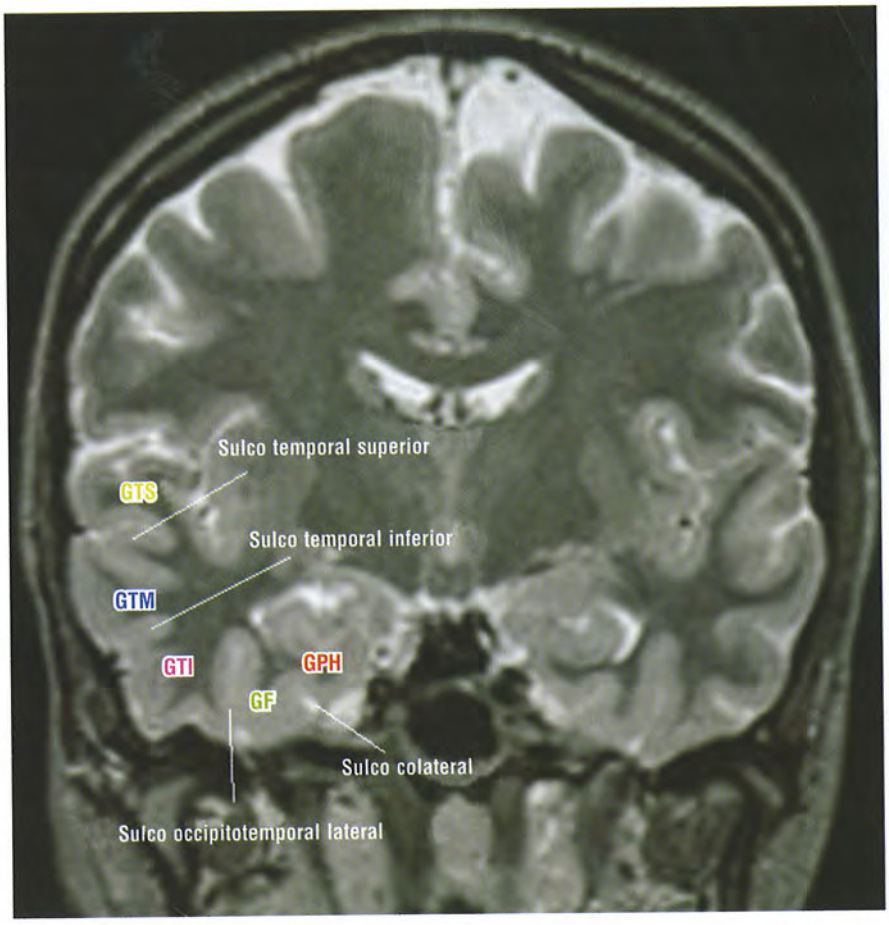

FIGURA 1-24. Anatomia da superfície inferior (têmporo-occipital ou posterior) do encéfalo no plano coronal.

ACHADOS DE IMAGEM

2.1 Fibras de Associação

- As fibras de associação podem ser curtas ou longas. As fibras curtas são denominadas fibras em U e cursam logo abaixo do córtex cerebral (Fig. 1-25). As principais fibras de associação longas são: fascículo longitudinal superior, fascículo longitudinal inferior, cíngulo, fascículo uncinado, fascículo frontoccipital inferior e fascículo frontoccipital superior.
- O fascículo longitudinal superior é o maior trato de associação intra-hemisférico. Estudos em modelos animais demonstram que ele é composto por três subgmentos: superior, inferior e arqueado, localizados profundamente nos giros frontal médio, temporal médio e lóbulo parietal inferior. Ele conecta o córtex do lobo frontal com os demais lobos do hemisfério cerebral (Figs. 1-26 e 1-27). Uma parte importante do fascículo longitudinal superior é o segmento arqueado. O segmento arqueado é a parte curva do fascículo longitudinal superior que conecta a área de Broca (motora da fala) com a área de Wernicke (da compreensão da linguagem).
- O giro do cíngulo é um trato de associação que se situa nos dois lados da linha média, superiormente ao corpo caloso. Ele conecta os lobos frontal e parietal com o giro para-hipocampal e o córtex do lobo temporal adjacente (Fig. 1-28). O giro do cíngulo faz parte do sistema límbico e atua no comportamento e na regulação emocional.

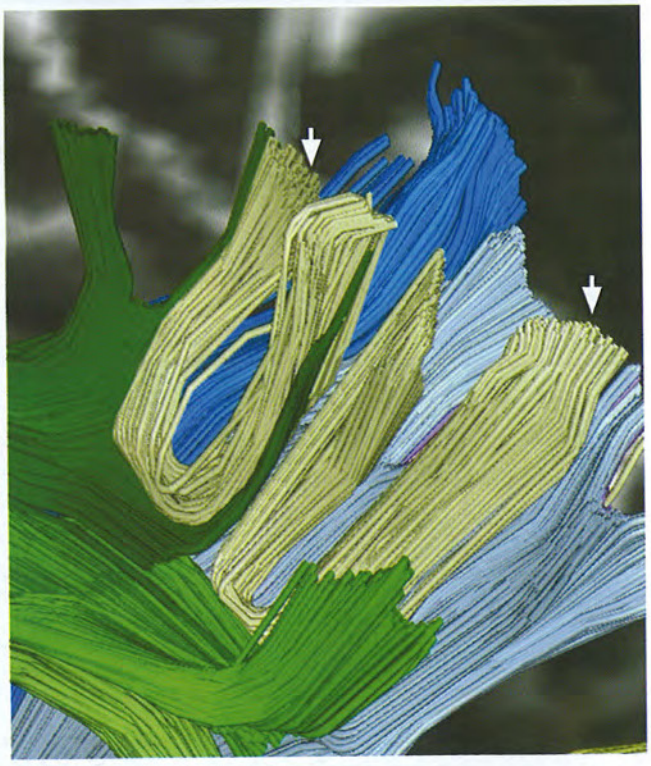

FIGURA 1-25. Exemplo de reconstrução de fibras curtas (setas) na periferia do córtex cerebral. As demais fibras demonstradas são tratos de associação.



FIGURA 1-26. Exemplo de reconstrução dos fascículos longitudinal superior com visão lateral. Os três segmentos são o superior (vermelho), o inferior (marrom claro) e o arqueado (lilás). Observar que o segmento arqueado tem uma parte horizontal e outra vertical.

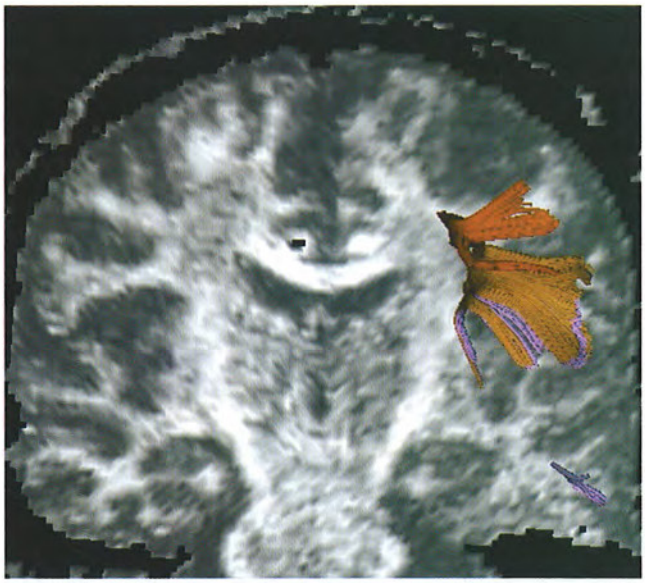

FIGURA 1-27. Exemplo de reconstrução dos fascículos longitudinal superior e anterior. Os três segmentos são o superior (vermelho), inferior (marrom claro) e arqueado (lilás). Observar que o segmento arqueado tem uma parte horizontal e outra vertical. Observar a posição superficial e superior deste trato.

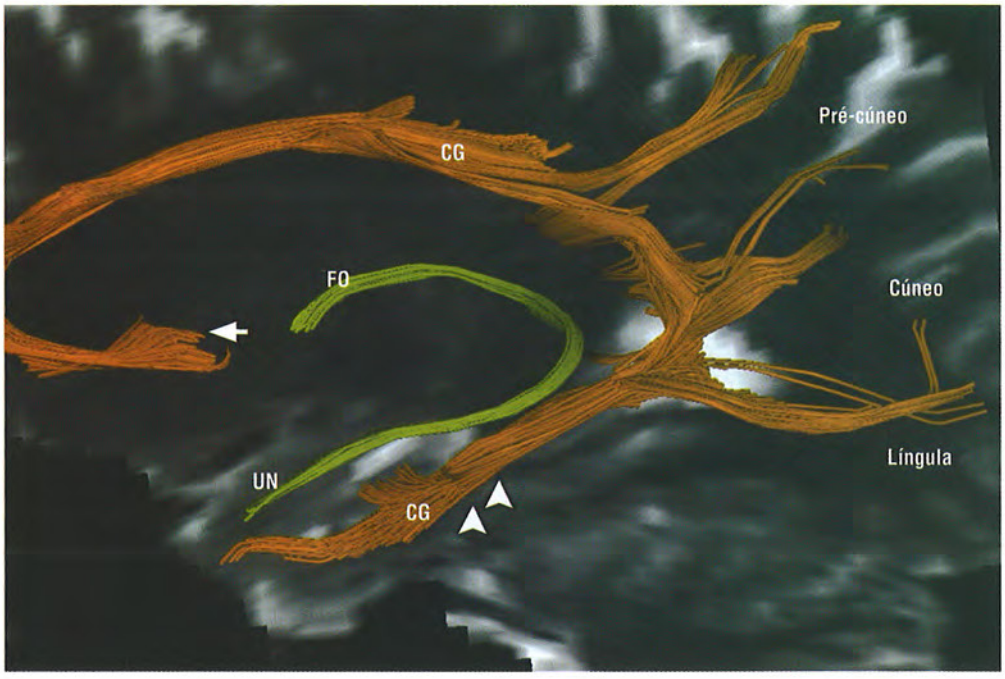

FIGURA 1-28. Reconstrução do trato do cíngulo com visão lateral. O trato tem trajeto curvilíneo (CG) estendendo-se da região subgenual (seta) ao giro hipocampal (cabeças de seta). Posteriormente observa-se a relação do trato com pré-cúneo, cúneo e giro lingual. FO, fórnix e UN, úncus do lobo temporal.

- O fascículo uncinado é um feixe de fibras curto em forma de gancho. Esse fascículo se curva ao redor do sulco lateral e conecta os giros frontal inferior e orbital ao lobo temporal anterior, que é responsável pela memória retrógrada (Fig. 1-29). Em sua porção anterior, esse trato está localizado inferomedialmente ao fascículo frontoccipital. Já em sua porção média, ele se situa adjacente ao fascículo frontoccipital. Posteriormente, o fascículo uncinado se curva inferolateralmente, em direção ao polo temporal.
- O fascículo frontoccipital superior conecta o lobo frontal com o occipital e acredita-se que seja responsável pela percepção espacial (Fig. 1-30). Ele está situado no ângulo entre o corpo caloso e a borda superolateral do terceiro ventrículo e o núcleo caudado.
- O fascículo frontoccipital inferior conecta o lobo frontal com o occipital Acredita-se que seja responsável pela associação audiovisual. O fascículo frontoccipital inferior se estende profundamente à insula e está relacionado com o *claustrum* (Fig. 1-31).

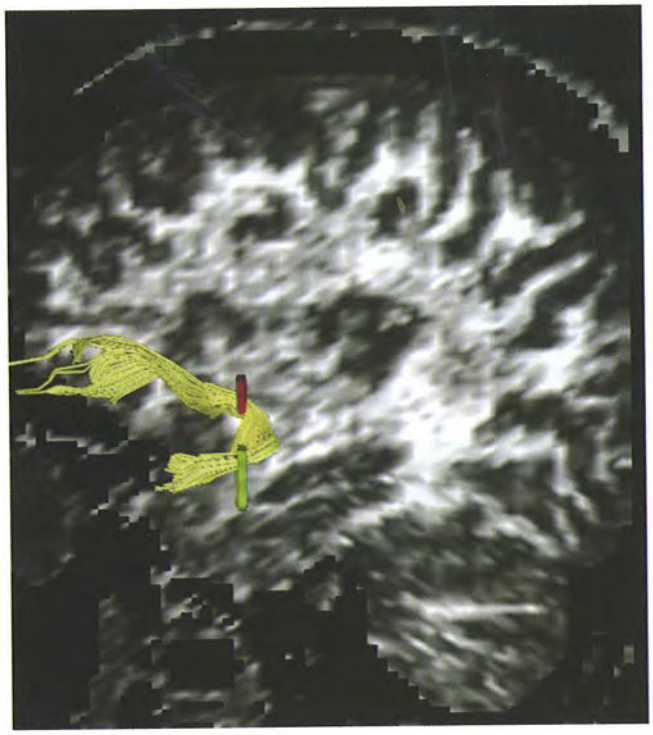

FIGURA 1-29. Reconstrução do fascículo uncinado com visão lateral.

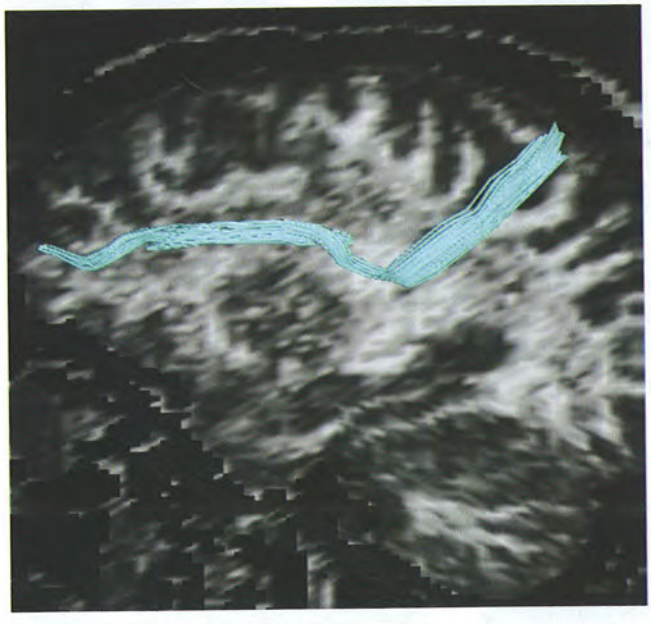

FIGURA 1-30. Reconstrução do fascículo frontoccipital superior com visão lateral.

2.2 Fibras de Projeção

- As fibras de projeção são tratos que passam pela coroa radiada e cápsula interna, conectando o córtex cerebral com os núcleos profundos, tronco encefálico, cerebelo e medula espinal. Há tratos de projeção eferentes (corticofugais) e aferentes (corticopetais). Os tratos de projeção incluem o corticospinal, corticobulbar, corticopontino, corticotalâmico e trato geniculocalcarino (radiações ópticas).

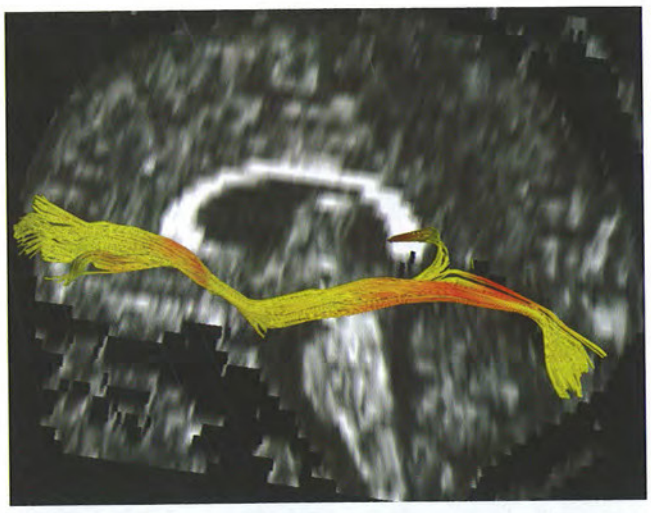

FIGURA 1-31. Reconstrução do fascículo frontoccipital com visão lateral.

- Os tratos corticospinal e corticobulbar são as maiores fibras de projeção eferentes (Fig. 1-32). Esses tratos percorrem juntos, sendo muitas vezes difícil sua individualização pelo mapa DTI. O trato corticospinal é composto de fibras que se originam no córtex motor e convergem na coroa radiada e na perna posterior da cápsula interna, dirigindo-se para o pedúnculo cerebral e funículo lateral da medula espinal. As fibras do trato corticobulbar convergem na coroa radiada e passam pelo joelho da cápsula interna para o pedúnculo cerebral médio. Esse trato se situa medial e dorsalmente ao trato corticospinal e termina predominantemente nos núcleos motores cranianos.
- A radiação óptica conecta o núcleo geniculado lateral ao córtex visual primário (sulco calcarino). As fibras que compõem a radiação óptica percorrem ao redor do corno posterior do ventrículo lateral, terminal no córtex occipital (Fig. 1-33). Um segmento importante da via óptica é a alça de Meyer, situada profundamente no lobo temporal e de difícil reconstrução em exames de DTI.
- As fibras de projeção, caracteristicamente, passam pela cápsula interna. A cápsula interna, por sua vez, é uma estrutura composta de fibras compactas, servindo como o maior condutor de fibras para o córtex cerebral. Pela perna anterior da cápsula interna (localizada entre a cabeça do núcleo caudado e o núcleo lentiforme) cursam as fibras frontopontinas e as projeções talamocorticais. Pela perna posterior cursam as fibras dos tratos corticospinal, corticobulbar e corticopontino. As fibras localizadas na perna anterior têm uma orientação anteroposterior, enquanto as fibras da perna posterior têm orientação superoinferior.
- O conhecimento da anatomia destes fascículos permite ao radiologista identificar grande parte do conteúdo das fibras de substância branca do encéfalo, especialmente com visão lateral (Fig. 1-34).

2.3 Fibras Comissurais

- As fibras comissurais, que interconectam os hemisférios cerebrais, são o corpo caloso e as comissuras anterior, posterior e hipocampal ou do fórnix. Neste capitulo serão destacados o corpo caloso e a comissura anterior.

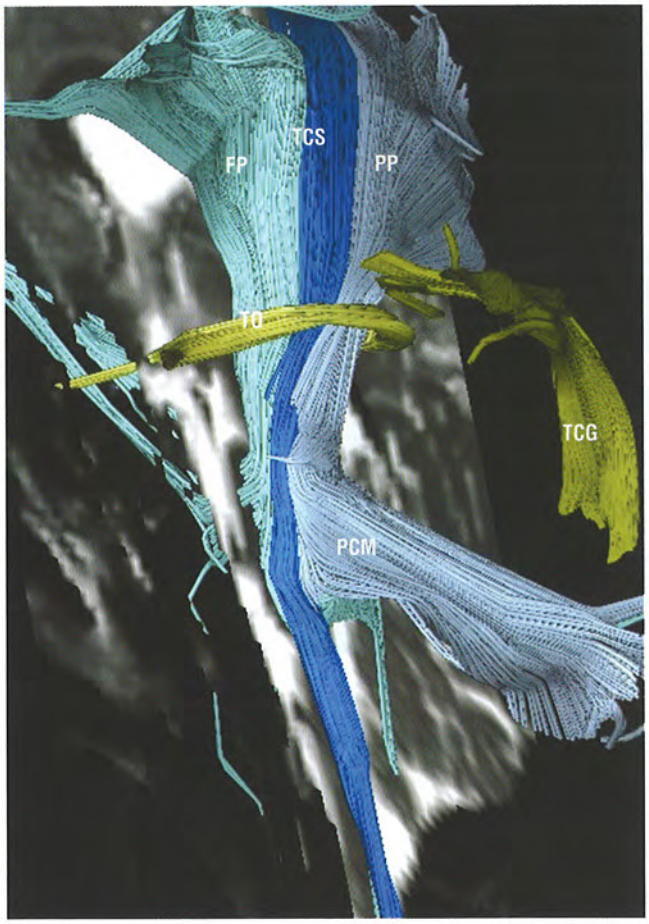

FIGURA 1-32. Reconstrução dos tratos de projeção com visão oblíqua anterior. TCS (trato corticospinal) FP (trato frontopontino), PP (trato parietopontino), PCM (pedúnculo cerebelar médio) e TGC (trato geniculado-calcarino).

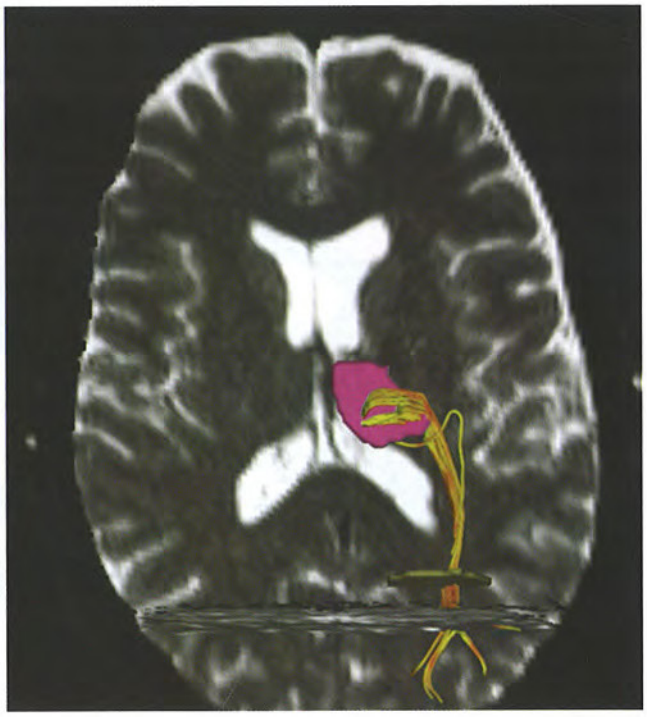

FIGURA 1-33. Imagem axial T2 de RM demonstrando um segmento da radiação óptica. A alça de Meyer e os demais componentes com origem no corpo geniculado lateral não estão reconstruídos.

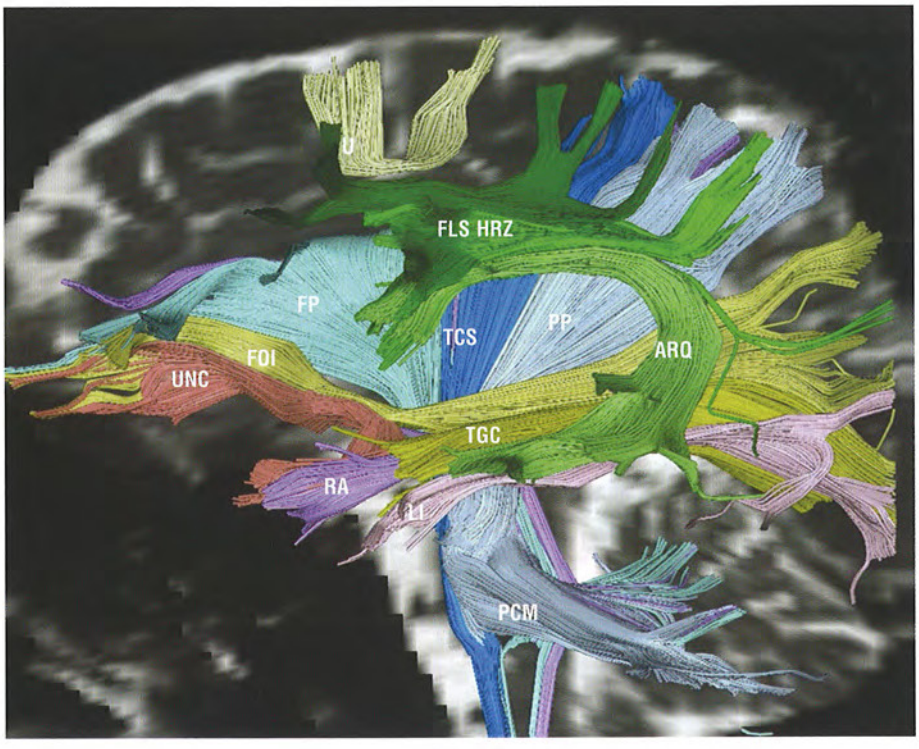

FIGURA 1-34. Exemplo de reconstrução dos tratos de associação e projeção. UNC (uncinado), FOI (occipitofrontal inferior), FP (frontopontino), FLS HRZ (segmento horizontal do fascículo longitudinal superior), ARQ (segmento arqueado do fascículo longitudinal superior), TCS (trato corticospinal), RA (extensão anterior da radiação óptica), LI (fascículo longitudinal inferior), PP (trato parietopontino), PCM (pedúnculo cerebelar médio) e TGC (trato geniculado-calcarino).

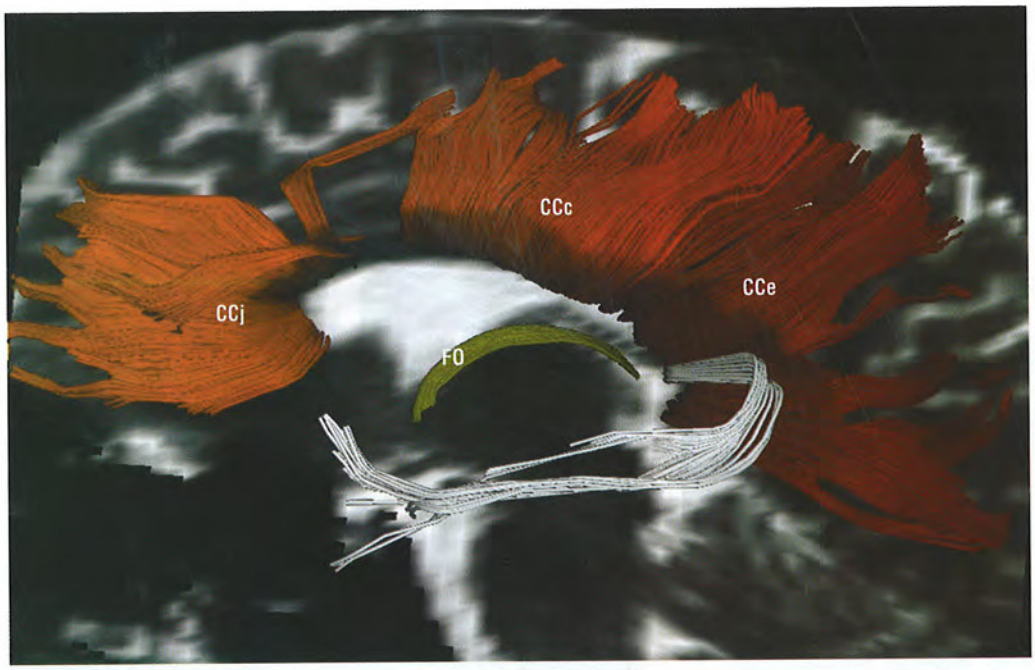

FIGURA 1-35. Corpo caloso demonstrado em reconstrução com visão lateral. CCj (joelho do corpo caloso), CCc (corpo do corpo caloso), CCe (esplênio do corpo caloso) e FO (fórnix).

- O corpo caloso é o feixe de fibras comissurais mais espesso. As fibras que atravessam o corpo caloso apresentam orientação transversal e conectam as porções mais posteriores dos lobos frontais e parietais (Fig. 1-35). Já as fibras do joelho e do esplênio do corpo caloso interconectam as porções mais anteriores dos lobos frontais e os lobos temporais e occipitais, respectivamente.
- A comissura anterior cruza a linha média através da lâmina terminal. Suas fibras mais anteriores conectam os núcleos olfatórios e suas fibras posteriores conectam os giros temporais médios e inferiores (Fig. 1-36).

2.3 Fibras do Tronco Encefálico e do Cerebelo

- O tronco encefálico é composto por um grande número de tratos, núcleos, comissuras e decussações. O mapa de DTI direcional colorido pode retratar essa anatomia complexa (Figs. 1-37 a 1-39).
- No mesencéfalo podemos observar o tegmento e os pedúnculos cerebrais, que são separados entre si pela substância *nigra*. Os tratos corticopontino, corticobulbar e corticospinal percorrem pelos pedúnculos cerebrais.
- Na porção caudal do mesencéfalo encontram-se os pedúnculos cerebelares superiores. Os pedúnculos cerebelares su-

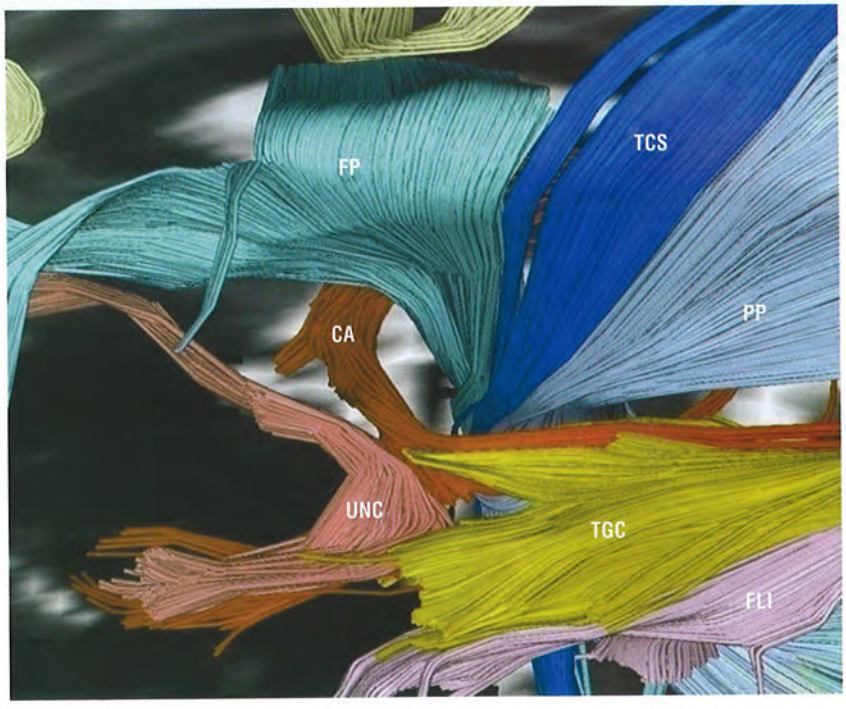

FIGURA 1-36. Exemplo da comissura anterior (CA) em reconstrução com visão lateral. UNC (uncinado), FP (frontopontino), TCS (trato corticospinal), FLI (fascículo longitudinal inferior), PP (trato parietopontino) e TGC (trato geniculado-calcarino).

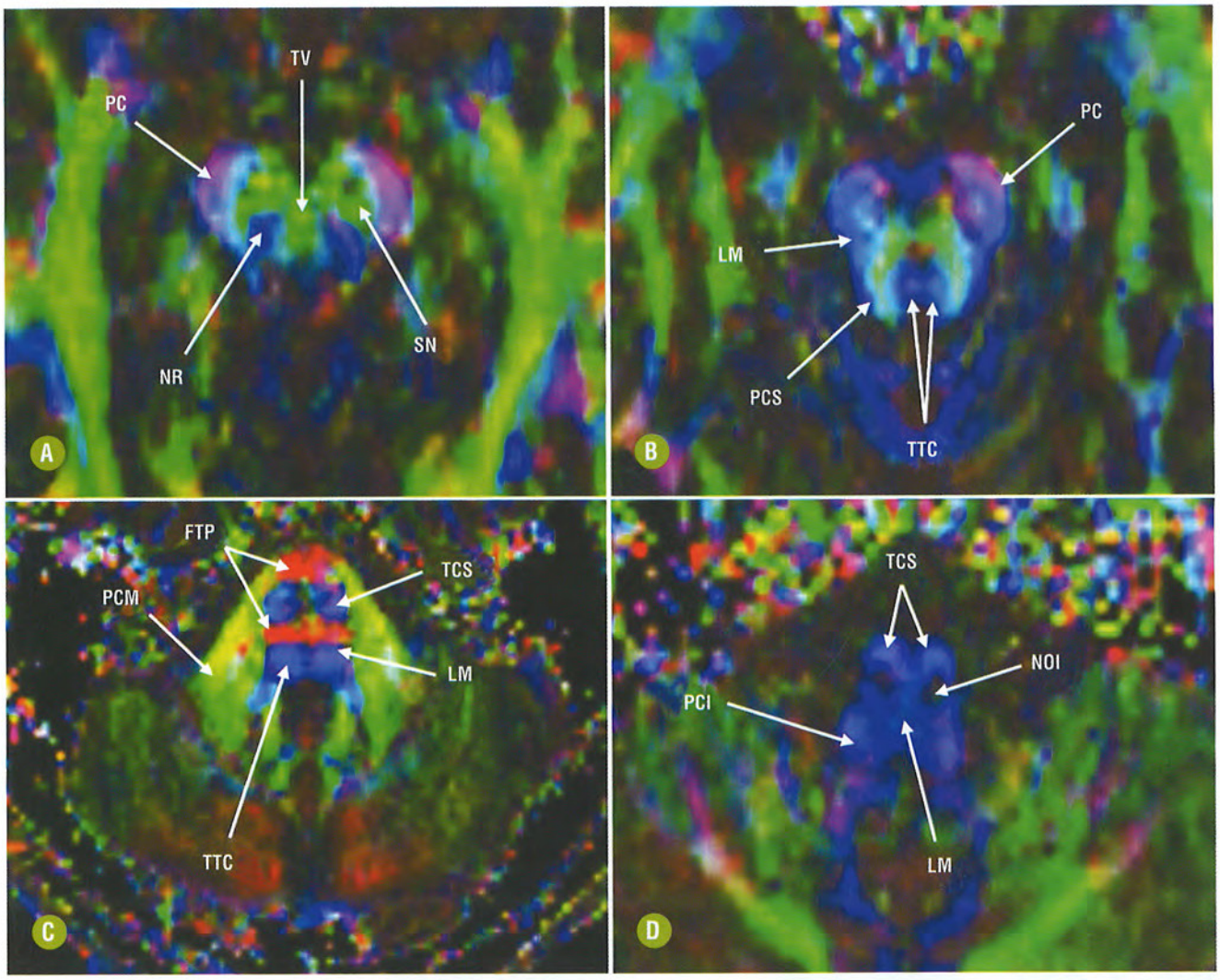

FIGURA 1-37. Mapa DTI direcional colorido no tronco encefálico, plano axial (**A** e **B**). Mesencéfalo: o pedúnculo cerebral (PC) é separado do tegmento ventral (TV) pela substância nigra (SN). Pelo PC percorrem os tratos corticopontino, corticobulbar e corticospinal. Ainda no mesencéfalo observamos o núcleo rubro (NR), o pedúnculo cerebelar superior (PCS), lemnisco medial (LM) e trato tegmentar central (TTC). **(C)** Ponte: na porção ventral da ponte, encontram-se o trato corticospinal (TCS) e as fibras transversais da ponte (FTP). O LM está localizado dorsalmente, assim como o TTC. O pedúnculo cerebelar médio também é identificado na ponte. **(D)** Bulbo: núcleo olivar inferior (NOI), pedúnculo cerebral inferior (PCI), TCS e LM podem ser vistos no bulbo.

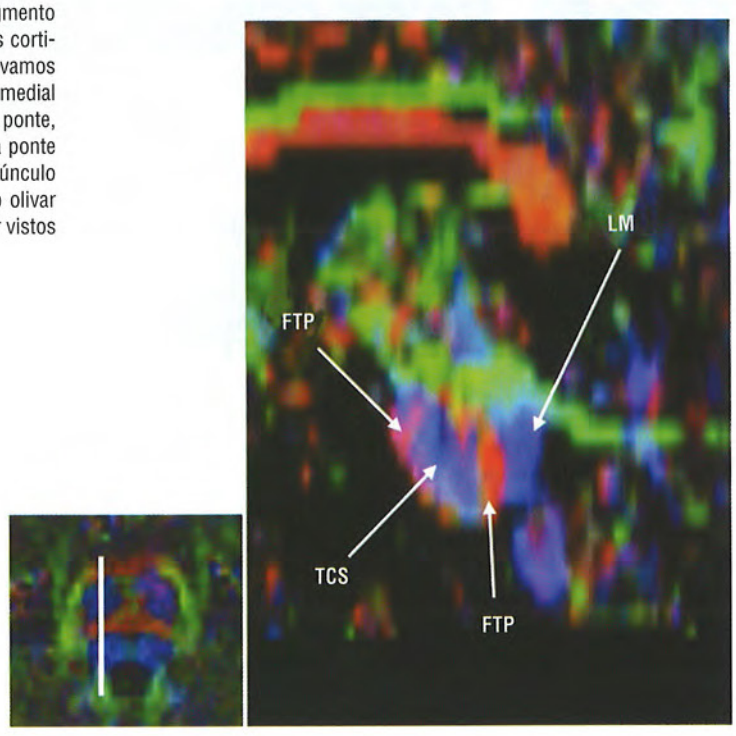

FIGURA 1-38. Mapa DTI direcional colorido no tronco encefálico, plano sagital paramediano. No plano sagital podemos observar as fibras transversas da ponte (FTP), em vermelho. Anteriormente às FTP, em azul, encontra-se o trato corticospinal (TCS) e, posteriormente, também em azul, o lemnisco medial (LM).

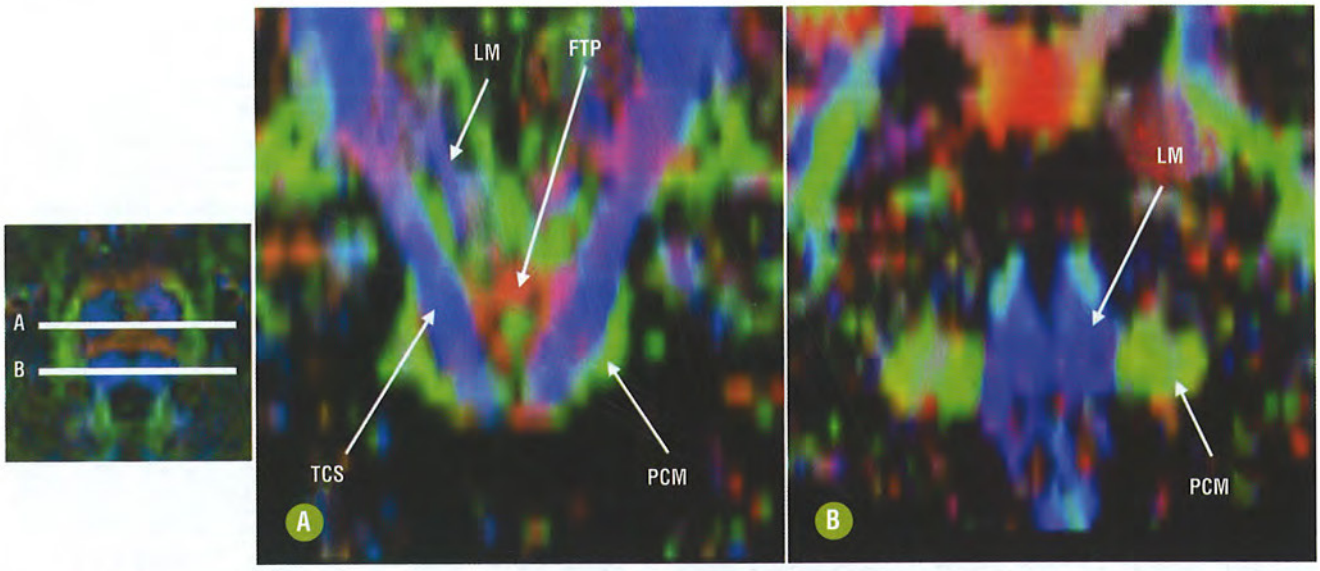

FIGURA 1-39. Mapa DTI direcional colorido no tronco encefálico, plano coronal anterior **(A)** e posterior **(B)**. **(A)** Anteriormente às fibras transversas da ponte (FTP) observa-se um trato com orientação craniocaudal, em azul, o trato corticospinal (TCS). Superiormente, na transição craniodiencefálica, podemos identificar o lemnisco medial direito (LM), que se encontra medialmente ao TCS. **(B)** O lemnisco medial, no tronco encefálico, está localizado posteriormente às FTP. (PCM = pedúnculo cerebral médio).

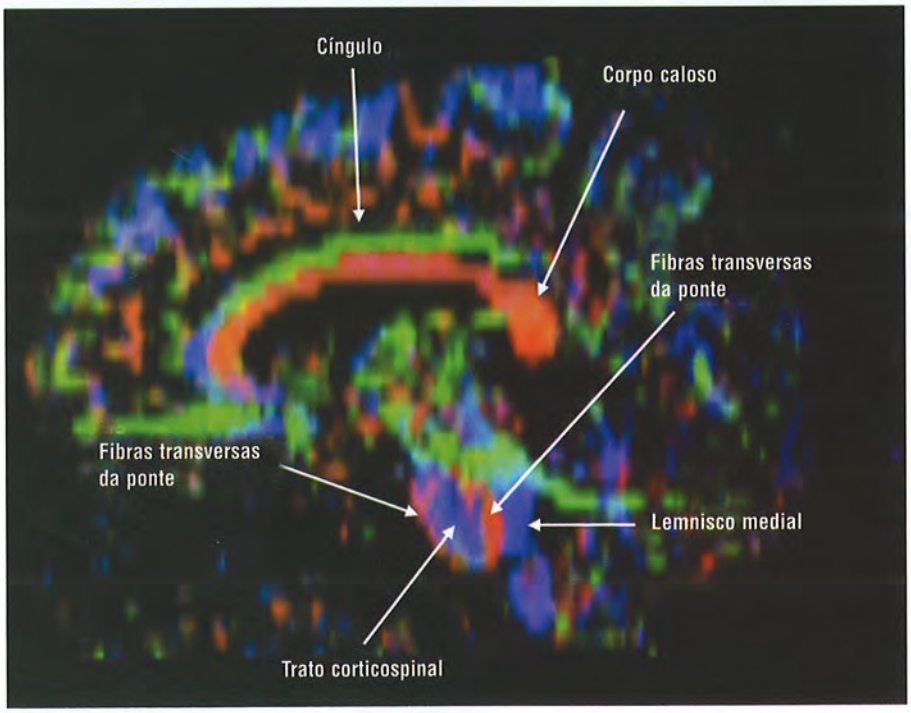

FIGURA 1-40. Mapa DTI direcional colorido, plano sagital. O cíngulo apresenta cor verde no mapa DTI (orientação anteroposterior), mudando para a cor azul (orientação craniocaudal) em suas extremidades anterior e posterior, quando se encontra superiormente ao joelho e ao esplênio do corpo caloso. O corpo caloso apresente cor vermelha (fibras com orientação laterolateral). Ainda no plano sagital podemos observar as fibras transversas da ponte, em vermelho. Anteriormente às fibras transversas da ponte, em azul, encontra-se o trato corticospinal e, posteriormente, também em azul, o lemnisco medial, ambos com orientação craniocaudal.

periores apresentam predominantemente fibras eferentes, que se dirigem do córtex e núcleos cerebelares em direção ao tálamo e córtex cerebral e estão associadas à coordenação motora.

Já os pedúnculos cerebelares médios são identificados na ponte. Eles consistem predominantemente em fibras aferentes, que se dirigem dos núcleos pontinos e se projetam para os hemisférios cerebelares. As fibras dos pedúnculos cerebelares médios são responsáveis pela iniciação, planejamento e voluntariedade do movimento. Os pedúnculos cerebelares inferiores apresentam, em sua maior parte, fibras aferentes, que se dirigem do bulbo para o cerebelo.

- Fibras descendentes longitudinais, núcleos pontinos e fibras transversais da ponte podem ser identificadas na porção ventral da ponte. Na parte dorsal da ponte encontram-se a formação reticular, o lemnisco medial e os núcleos dos nervos cranianos. O lemnisco medial consiste em fibras ascendentes que se originam nos núcleos grácil e cuneiforme, sofrem decussação e se dirigem para o núcleo ventral posterolateral do tálamo. As fibras do lemnisco medial não

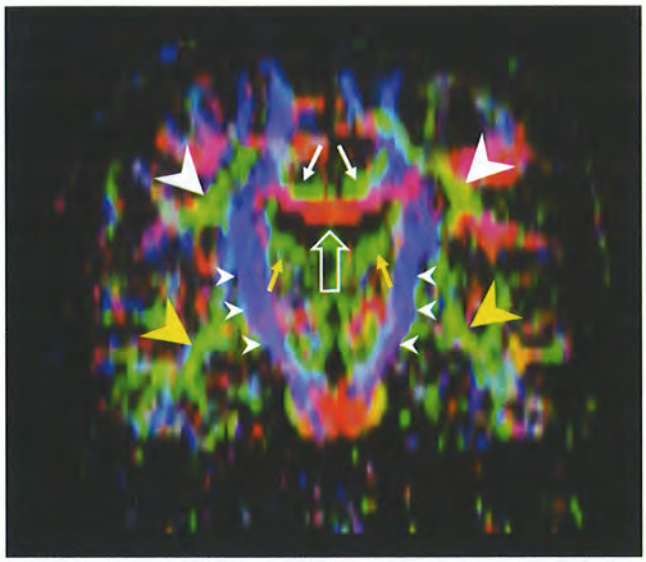

FIGURA 1-41. Mapa DTI direcional colorido, plano coronal. Os cíngulos são identificados em verde (setas em branco), superiormente ao corpo caloso (seta branca aberta). Inferolateralmente ao corpo caloso observa-se o fascículo occipitofrontal superior, em verde (pequenas setas amarelas). Em azul, dirigindo-se para o tronco encefálico, encontra-se o trato corticospinal (pequenas cabeças de seta brancas). Lateralmente, ambos em verde, identificam-se o fascículo longitudinal superior (cabeça de seta branca) e o fascículo occipitofrontal inferior (cabeça de seta amarela).

projetam colaterais ao longo de seu curso pelo tronco encefálico. Esse trato é responsável pelas sensibilidades tátil, proprioceptiva consciente e vibratória.

- No bulbo identificamos os núcleos olivares inferiores, as pirâmides medulares, o lemnisco medial e os pedúnculos cerebelares inferiores.
- Além das fibras do tronco encefálico, os tratos de substância branca também podem ser identificados nos planos sagital, coronal e axial dos mapas coloridos de anisotropia (Figs. 1-40 a 1-43).

CONCLUSÃO

O conhecimento da neuroanatomia dos sulcos, giros e tratos de substância branca do encéfalo é fundamental para o estudo da neurorradiologia diagnóstica e terapêutica. Estes conceitos possibilitam a descrição correta da anatomia do encéfalo, auxiliam no entendimento da fisiopatogenia das doenças e são úteis para a correlação clinicorradiológica (Figs. 1-44). Além disso, facilitam a interpretação de exames funcionais de RM, como a RM funcional e DTI. Neste capítulo foram demonstradas as principais regras para reconhecimento dos sulcos, giros e tratos de substância branca. Os autores acreditam que estas informações são importantes para os radiologistas em formação e para aqueles que desejam utilizar técnicas avançadas de RM.

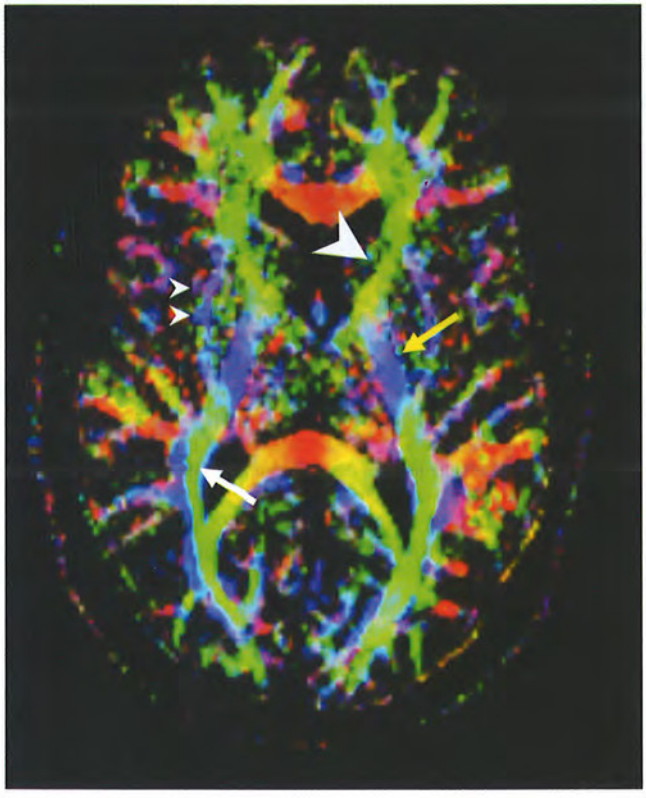

FIGURA 1-42. Mapa DTI direcional colorido, plano axial. A perna anterior da cápsula interna (cabeça de seta), em verde, apresenta as fibras de projeção frontopontinas e talamocorticais. A perna posterior da cápsula interna (seta amarela), em azul, consiste nos tratos corticospinal, corticobulbar e corticopontino. Identificamos também em azul a cápsula externa (cabeças de seta dupla) e, em verde, as radiações ópticas (seta branca).

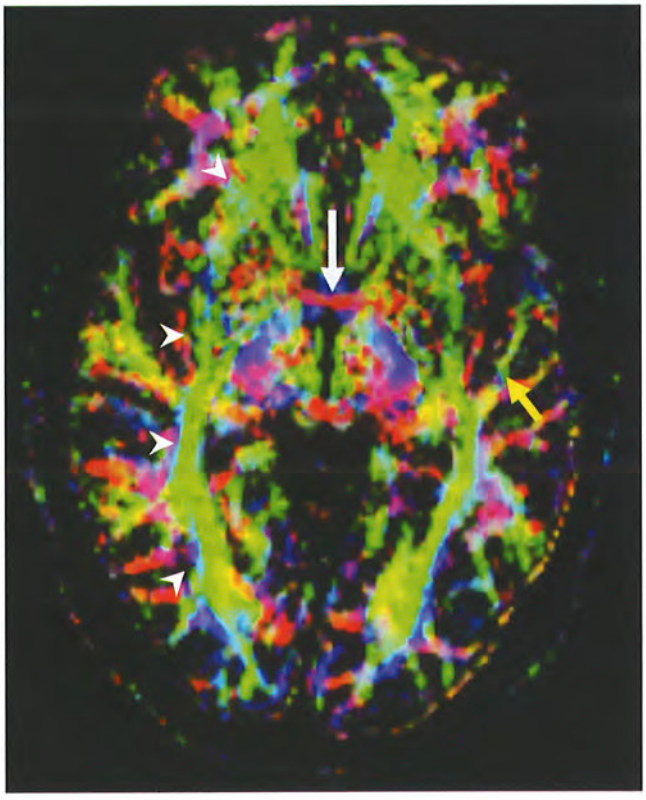

FIGURA 1-43. Mapa DTI direcional colorido, plano axial. A comissura anterior (seta branca) é observada em vermelho, com orientação laterolateral, na linha média. O fascículo occipitofrontal inferior (cabeças de seta) é identificado em verde, conectando os lobos frontal e occipital. Posteriormente o fascículo occipitofrontal inferior une-se com o fascículo longitudinal inferior (seta amarela).

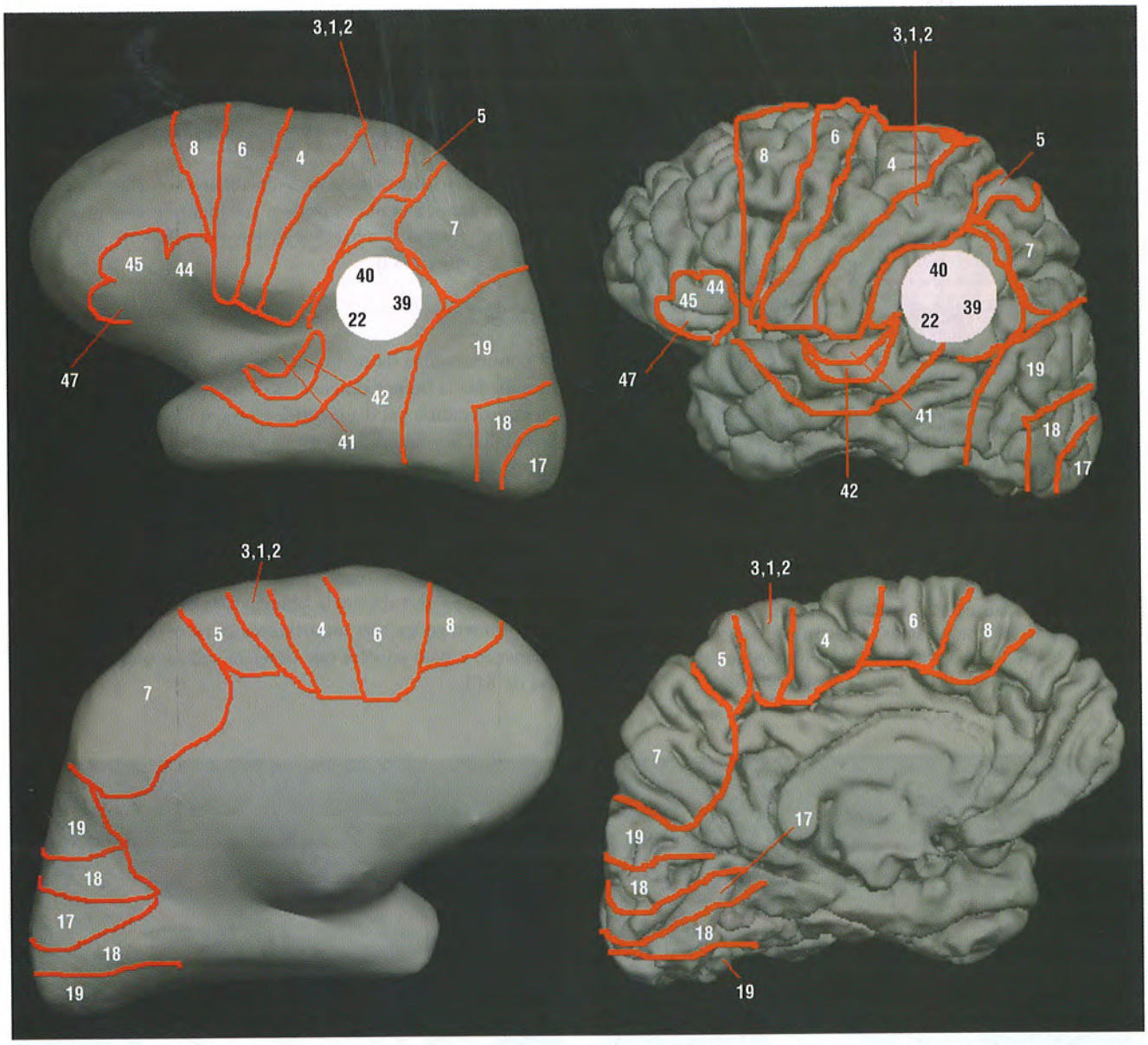

FIGURA 1-44. Reconstruções 3D de RM demonstrando as áreas de Brodmann. As áreas de Brodmann representam a organização citoarquitetural do córtex humano e são assim denominadas: áreas 1, 2 e 3 (córtex somatossensitivo primário), área 4 (córtex motor primário), áreas 5 e 7 (córtex de associação somatossensitivo), área 6 (córtex pré-motor), área 8 (córtex visual frontal), área 9 (córtex pré-frontal dorsolateral), área 10 (córtex pré-frontal anterior), áreas 11 e 12 (córtex orbitofrontal), áreas 13 e 14 (córtex insular), área 15 (córtex temporal anterior), áreas 17-19 (córtex visual primário, secundário e associativo), áreas 20-22 (córtex temporal inferior, médio e superior), áreas 23-26 e 29-33 (córtex cingulado posterior, anterior, subgenual e retroesplênico), área 27 (córtex piriforme), áreas 28 e 34-36 (córtex entorrinal e para-hipocampal), área 37 (córtex fusiforme), área 38 (córtex temporopolar), área 39 (córtex angular), área 40 (córtex supramarginal), áreas 41 e 42 (córtex auditivo primário e associativo), área 43 (córtex gustativo primário), áreas 44-46 (córtex opercular, triangular e dorsolateral), área 47 (córtex pré-frontal inferior), área 48, 49 e 52 (córtex retrossubicular, parassubicular e parainsular).

LEITURA RECOMENDADA

1. Catani M, Jones DK, Ffytche DH. Perisylvian Language Networks of the Human Brain. Ann Neurol 2005;57:8-16.
2. Catani M, Schotten MT. A diffusion tensor imaging tractography atlas for virtual in vivo dissections. Cortex 2008;44: 1105-1132.
3. Duvernoy H. The human brain: surface. Three-dimensional sectional anatomy and MRI. Springer, Berlin Heidelberg New York, 1991
4. Jellison BJ, Field AS, Medow J et al. Diffusion Tensor Imaging of Cerebral White Matter: A Pictorial Review of Physics, Fiber Tract Anatomy, and Tumor Imaging Patterns. AJNR 2004: 25:356-369.
5. Kiriyama i, Miki H, Kikuchi K et al. Topographic Analysis of the Inferior Parietal Lobule in High-Resolution 3D MR Imaging. AJNR 2009; 30:520-524.
6. Naidich TP, Blum JT, Firestone MI. The parasagittal line: an anatomic landmark for axial imaging. AJNR Am J Neuroradiol. 2001 22:885-95.
7. Naidich TP, Brightbill TC. The intraparietal sulcus. A landmark for localization of pathology on axial CTscans. Int J Neuroradiol 1995;1:3-16.
8. Naidich TP, Brightbill TC. The pars marginalis: Part 1. A "bracket" sign for the central sulcus in axial plane CT and MRI. Int J Neuroradiol 1996;2:3-19.
9. Naidich TP, Hof PR, Gannon PJ et al. Anatomic substrates of language: emphasizing speech. Neuroimaging Clin N Am 2001;11: 305-41.
10. Naidich TP, Hof PR, Gannon PJ, Yousry TA, Yousry I. Anatomic substrates of language. Neuroimaging Clin N Am 2001;11: 305-341.
11. Naidich TP, Hof PR, Yousry TA et al. The motor cortex: anatomic substrates of function. Neuroimaging Clin N Am 2001;11: 171-93.
12. Naidich TP, Kang E, Fatterpekar GM et al. The insula: anatomic study and MR imaging display at 1.5 T. AJNR 2004;25: 222-32.
13. Naidich TP, Valavanis AG, Kubik S. Anatomic relationships along the low-middle convexity: Part I – Normal specimens and magnetic resonance imaging. Neurosurgery 1995 36:517-532.
14. Naidich TP, Yousry TA. Functional Neuroanatomy. In: Clinical Functional MRI. Springer-Verlag Berlin Heidelberg; 2007.
15. Nucifora PG, Verma R, Lee SK et al. Diffusion-Tensor MR Imaging and Tractography: Exploring Brain Microstructure and Connectivity. Radiology 2007; 245: 367-384.
16. Ono O, Kubik S, Abernathy CD. Atlas of the cerebral sulci. Atlas of the cerebral sulci. Thieme, New York, 1990.



2 CAPÍTULO

Ressonância Magnética do Sistema Nervoso Central Fetal

Nelson Fortes Ferreira
Ricardo Mendes Rogerio

INTRODUÇÃO

Generalidades

A ressonância magnética (RM) tem se mostrado uma ferramenta fundamental e de crescente valor na análise do sistema nervoso central (SNC) fetal como estudo complementar à ultrassonografia pré-natal. Atualmente o método tem boa acurácia na análise dos segmentos encefálico e espinal fetal, maturação cerebral e diagnóstico precoce de anomalias congênitas que foram inadequadamente analisadas ou não detectadas pelo estudo ultrassonográfico previamente realizado. Anormalidades estruturais como malformações congênitas ou lesões destrutivas cerebrais podem ser sonograficamente ocultas, mesmo diante de mãos experientes, porém detectadas pelo estudo de ressonância magnética fetal (RMF) com certa facilidade. Este capítulo tem como objetivo demonstrar a importância e o valor desta ferramenta na melhor análise do SNC fetal. Na opinião dos autores, o estudo ultrassonográfico continua sendo o principal método de *screening* para as doenças encefálicas fetais.

Antigamente, a RMF apresentava limitações devido ao longo tempo de realização do exame e da aquisição de imagens, com consequentes artefatos de movimentação e necessidade de sedação materna. Com o desenvolvimento de bobinas de superfície e o advento de sequências rápidas para aquisição de imagens que combinam tempos curtos de aquisição, excelente resolução de contraste e boa razão sinal/ruído, o método tem sido utilizado com sucesso para confirmar, caracterizar e/ou complementar os achados ultrassonográficos pré-natais. Apesar de não existir malefício comprovado para o desenvolvimento fetal, é de bom senso e prudente aguardar pelo término do primeiro trimestre para sua realização, preferencialmente após a partir de 22 semanas, minimizando as dificuldades na realização da RM devido ao excesso de movimentação e reduzidas dimensões do feto quando da realização do exame antes desta época.

A sequência básica de exame é o T2 (*single shot fast spin echo* [SSFSE], *half-fourier single shot turbo spin echo* [HASTE]). Os parâmetros da sequência (*field of view* [FOV], espessura e matriz) são variados, dependendo do equipamento e da situação materno-fetal, mas devem garantir satisfatória relação sinal/ruído e imagens nos três planos ortogonais (sagital, coronal e axial). Na maioria dos protocolos o FOV varia entre 200-300 cm e a espessura de corte é de 4 mm. Como o gadolínio ultrapassa a barreira hematoencefálica, o exame é realizado sem uso de contraste. A utilização da sequência T1 é mais limitada devido ao maior tempo de aquisição, aumentando a suscetibilidade à movimentação fetal, embora possa ser útil após a 28ª semana devido à melhor relação sinal-ruído. Sequência gradiente-eco, apesar da limitação decorrente de artefatos de movimento, é útil na detecção de possível hemorragia ou calcificações (Fig. 2-1). O exame é realizado em posição supina ou decúbito lateral esquerdo para evitar compressão sobre a veia cava inferior. Mais recentemente, técnicas avançadas, como a difusão e a cine-RM, têm sido utilizadas em casos selecionados. Os efeitos da RMF em equipamentos de 3T é desconhecido.



FIGURA 2-1. Axial T2 **(A)**, T1 **(B)** e gradiente-eco **(C)**. Hemorragias periventricular e intraventricular detectadas em RMF como regiões de baixo sinal em T2 e gradiente-eco. Apesar da maior suscetibilidade aos artefatos de movimento, as sequências T1 e o gradiente-eco podem auxiliar na identificação de focos de hemorragia.

Uma das anormalidades cerebrais mais frequentemente detectadas ao estudo ultrassonográfico corresponde à ventriculomegalia, achado este que de fato constitui uma indicação para a realização de um estudo complementar de RMF. Outras indicações clássicas correspondem à suspeita ultrassonográfica de disgenesia de corpo caloso e lesões císticas em fossa posterior. Salienta-se que, mesmo diante de um estudo ultrassonográfico prévio com resultado dentro da normalidade, existem algumas situações em que, mesmo assim, a RMF estaria indicada e, entre elas, ressaltamos gestações com alto potencial de lesões cerebrais destrutivas, infecções maternas e história familiar de conhecida malformação ou anomalia cromossômica. A Tabela 2-1 resume as principais indicações para a realização de estudo complementar com RMF.

Como em todo e qualquer método, existem limitações na RMF. Nas gestações precoces por exemplo, o método tem dificuldades na visualização de pequenas estruturas do SNC, como nervos ópticos, comissura anterior, medula espinal e estruturas hipotalâmicas. Entre outras limitações destacam-se a larga distância feto-bobina, o desconforto durante o exame e a movimentação fetal. Mesmo com o advento de sequências rápidas para aquisição de imagens, a movimentação fetal ainda pode comprometer a qualidade do exame.

TABELA 2-1. Indicações para RMF

Indicações para RMF do SNC Fetal	
Ventriculomegalia à USG	32%
Suspeita de malformações	29%
Infecção materna	15%
Potencial dano cerebral fetal	15%
Doença genética conhecida	1%
Outros	8%

Por outro lado, devido ao aumento na resolução de contraste e na visualização direta dos segmentos fetais, estudos têm demonstrado que a RMF tem identificado anomalias ocultas sonograficamente em 50% dos casos, especialmente em casos de disgenesia de corpo caloso, lesões destrutivas, heterotopia nodular periventricular, displasia cerebelar, anomalias de sulcação, hemorragia de matriz germinativa e infarto (Fig. 2-2). A RMF apresenta ainda como aspecto positivo a facilidade de visualização de ambos os lados do corpo fetal. Em contrapartida o estudo sonográfico exibe limitações como sombra acústica produzida pela ossificação do calvário e dificuldades técnicas em consequência do posicionamento fetal, aspectos estes que podem gerar armadilhas artefatuais (Fig. 2-3).

DESENVOLVIMENTO CEREBRAL FETAL NORMAL – ANÁLISE SISTEMÁTICA DO SNC FETAL

Os principais aspectos de imagem que devem ser lembrados na avaliação do desenvolvimento fetal são: sulcos marcadores, matriz germinativa/migração de neuroblastos, corpo caloso e ventrículos. A análise sistemática destas regiões é fundamental para a interpretação dos exames de RMF.

SULCOS MARCADORES

ACHADOS DE IMAGEM

- O conhecimento do tempo de surgimento e da aparência dos sulcos durante a gestação é importante para a correta interpretação do desenvolvimento cerebral, sendo os sulcos marcadores representantes de ponto crítico na identificação de anomalias.
- Quando um sulco primário se desenvolve, de início é superficial e, com a evolução da gestação, torna-se progressivamente mais profundo (Fig. 2-4).
- Até 20 semanas de idade gestacional (IG), espera-se encontrar o cérebro fetal com padrão agírico (Fig. 2-5).
- Apesar de existir alguma variabilidade, com 22 semanas de IG os sulcos parietoccipital e calcarino devem estar presentes (Fig. 2-6).

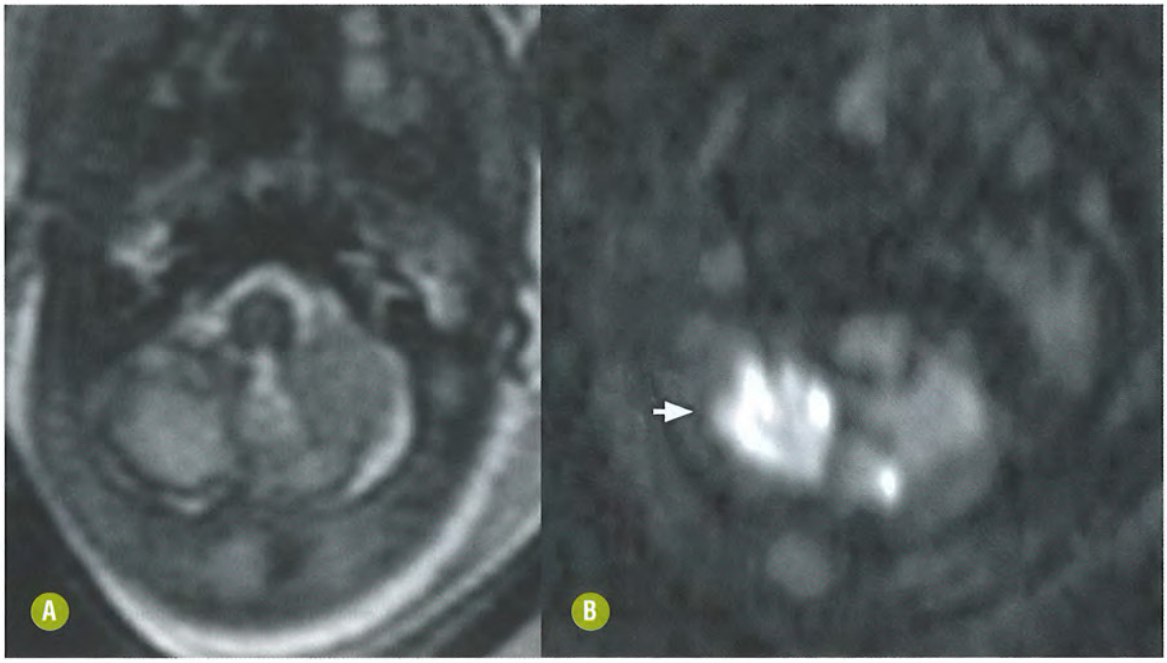

FIGURA 2-2. Axiais T2 **(A)** e difusão **(B)** evidenciando lesão com alto sinal em hemisfério cerebelar direito. A difusão demonstra com maior nitidez o infarto recente em hemisfério cerebelar direito (seta em **B**).

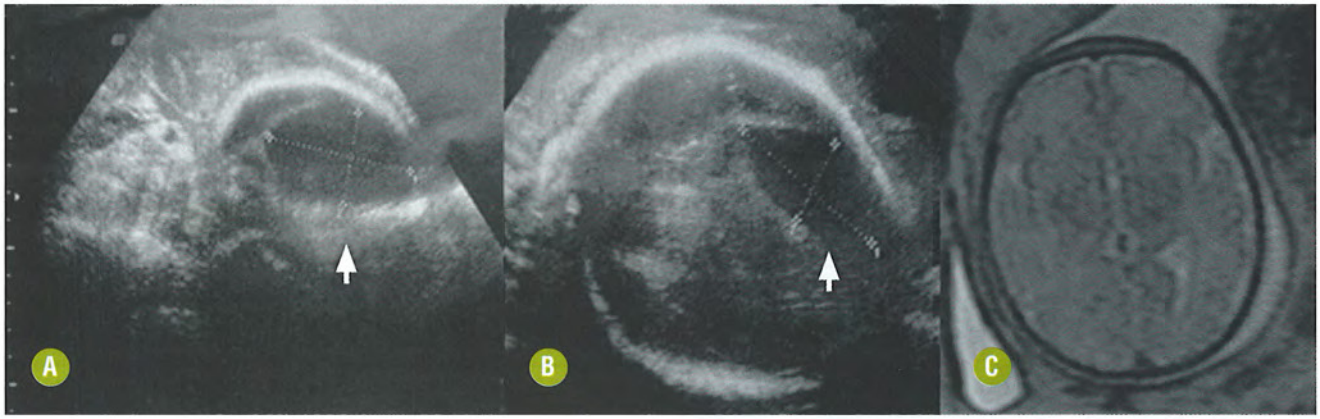

FIGURA 2-3. Estudo ultrassonográfico **(A, B)** no plano axial demonstrando formação de aspecto cístico intracraniano (setas em **A** e **B**), de limites parcialmente definidos. A RMF **(C)** do mesmo paciente não demonstrou anormalidades.



FIGURA 2-4. RMF no plano sagital demonstra aparecimento e desenvolvimento progressivo do sulco do cíngulo com 20 e 24 (setas em **A** e **B**), até tornar-se profundo após as 28 semanas **(C)**.

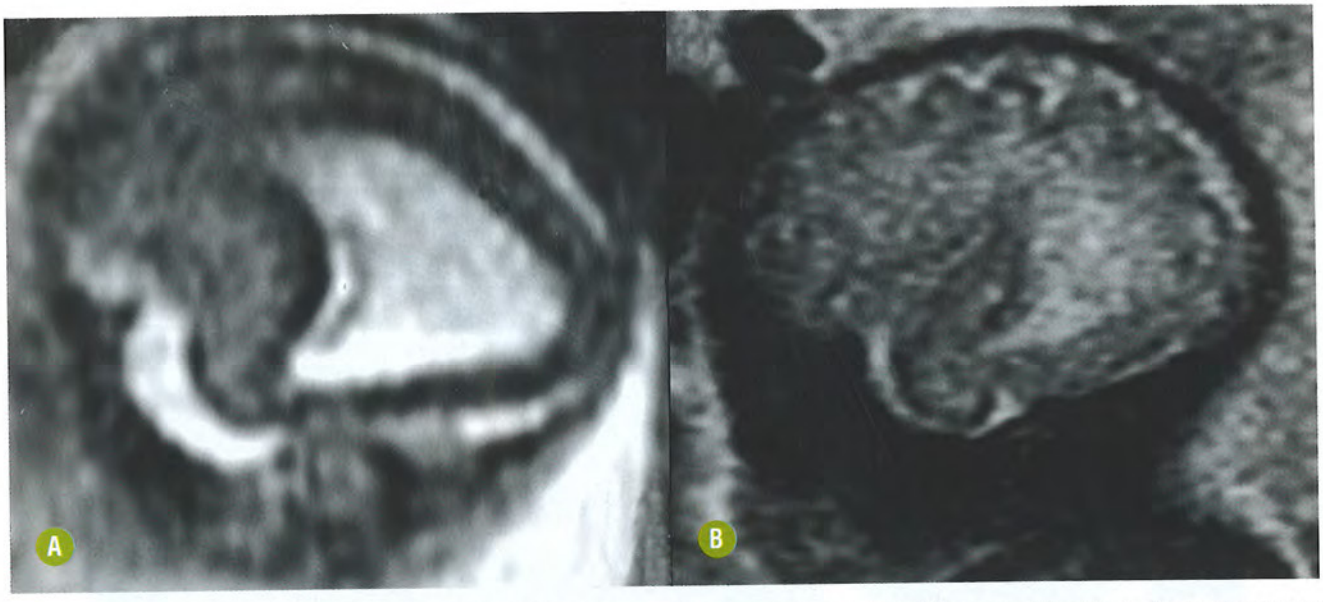

FIGURA 2-5. RMF no plano sagital demonstra padrão agírico até 20 semanas **(A)**. Exame de controle na 30ª semana **(B)** evidenciando desenvolvimento normal da sulcação.

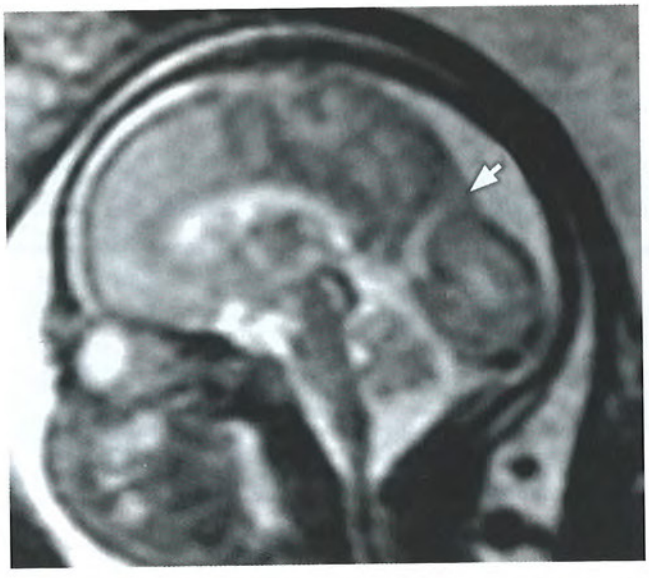

FIGURA 2-6. Sulco parietoccipital bem identificado a partir de 22 semanas (seta). Este representa um dos principais sulcos marcadores devido à facilidade na identificação.

- Entre 22 e 30 semanas de IG, os principais sulcos das superfícies lateral, medial e inferior do encéfalo se desenvolvem, entre eles os sulcos do cíngulo, temporal superior e orbitários (Figs. 2-7 e 2-8).
- Destaca-se que o padrão de sulcação nem sempre é simétrico e algumas situações como gestação gemelar, ventriculomegalia e malformações cerebrais podem atrasar o surgimento dos sulcos cerebrais.
- As fissuras sylvianas são identificadas na RMF antes mesmo de 18 semanas de IG. No início elas são lisas, rasas e mais verticalizadas. Com e evolução tendem a se tornar mais profundas e anguladas.
- A Tabela 2-2 resume os principais sulcos marcadores.

TABELA 2-2. Estimativa da Idade Gestacional Baseada nos Sulcos Marcadores

Estimativa da Idade Gestacional Baseada nos Sulcos Marcadores	
< 20 semanas	Cérebro agírico
20-22 semanas	Sulcos parietoccipital e calcarino
24 semanas	Sulco do cíngulo
25-28 semanas	Sulco temporal superior
> 28 semanas	Sulcos orbitários
33 semanas	Sulco temporal inferior

MATRIZ GERMINATIVA/MIGRAÇÃO DE NEUROBLASTOS

ACHADOS DE IMAGEM

- O cérebro fetal é caracterizado inicialmente pela presença de múltiplas camadas que desaparecem posteriormente com o surgimento dos sulcos e com o amadurecimento do SNC fetal.
- A matriz germinativa compreende a primeira camada, a mais profunda, com alta celularidade e que circunda a superfície dos ventrículos laterais.
- É responsável pela produção de neuroblastos e glioblastos entre 10 e 26 semanas.
- A partir do terceiro trimestre tende a involuir, restando no teto do corno temporal e na parede lateral do corno occipital até 33 semanas de IG.
- Após a trigésima terceira semana, permanece somente na zona caudotalâmica, onde é presente até vários meses após

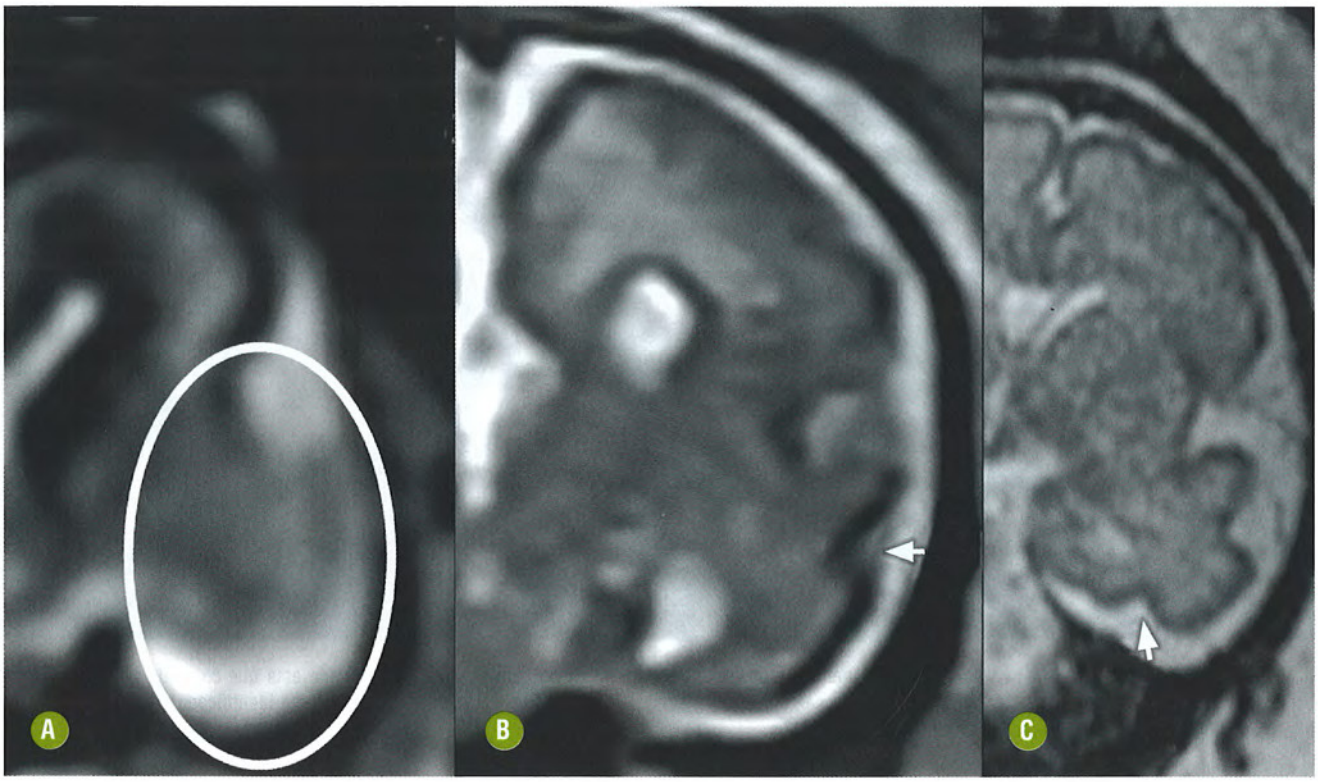

FIGURA 2-7. Os sulcos temporais não são identificados na RMF do feto com 24 semanas (círculo em **A**). Com o desenvolvimento fetal, observar o surgimento dos sulcos temporais (setas em **B** e **C**) no feto com 28 e 32 semanas, respectivamente.

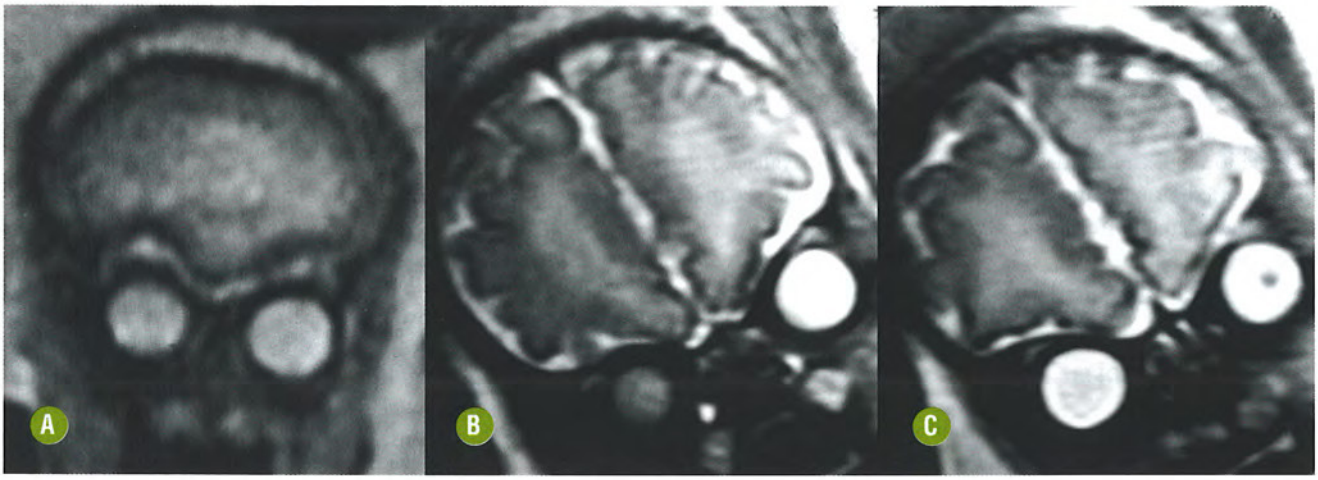

FIGURA 2-8. Superfície inferior dos lobos frontais em RMF realizada com 24 semanas não demonstra sulcos orbitários **(A)**. Sulcos orbitários são bem identificados a partir de 28 a 30 semanas **(B, C)**.

o nascimento, fato este que justifica a localização típica de hemorragia de matriz germinativa.

- Em T2 a RMF demonstra, da região profunda até a superficial, as seguintes camadas: matriz germinativa com baixo sinal, zona periventricular com alto sinal, zona subventricular/intermediária com baixo sinal e a camada mais superficial do cérebro em desenvolvimento, que corresponde ao córtex cerebral e à zona marginal, que se apresentam com isossinal na matriz germinativa.
- A migração de neuroblastos também se apresenta com baixo sinal em T2, sinal intermediário quando em comparação com a matriz germinativa (Fig. 2-9).
- Assim como a matriz germinativa, a placa cortical tem baixo sinal em T2.

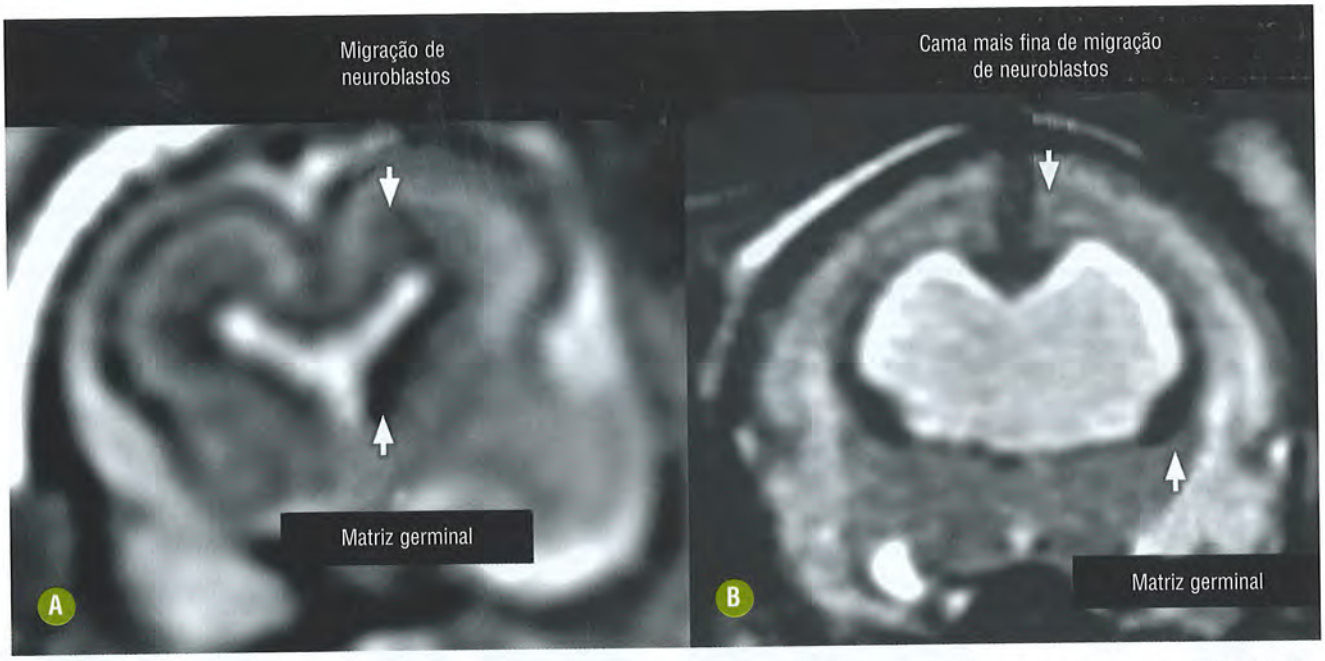

FIGURA 2-9. A matriz germinativa compreende a primeira camada, a mais profunda, com alta celularidade, camada esta que circunda a superfície dos ventrículos laterais, apresentando-se com baixo sinal na sequência T2 (setas). A migração de neuroblastos é facilmente identificada como faixa de sinal intermediário quando em comparação com a matriz germinativa.

CORPO CALOSO

ACHADOS DE IMAGEM

- O corpo caloso é a maior das comissuras inter-hemisféricas, apresentando-se na RMF como uma banda de baixo sinal na sequência T2, estando logo acima do fórnix.
- Desenvolve-se entre oito e 20 semanas, porém costuma ser visto a partir de 20 semanas
- Devido a suas reduzidas dimensões, uma boa avaliação da linha média nos planos sagital e coronal costuma ser mais segura na análise de sua presença e integridade.

SISTEMA VENTRICULAR

ACHADOS DE IMAGEM

- O diâmetro relativo dos ventrículos reduz à medida que avança a idade gestacional. Dessa forma, entre 20 e 24 semanas os ventrículos são grandes (configuração ventricular primitiva fetal). Diante disso é interessante ressaltar que o termo colpocefalia só deve ser utilizado a partir de 24 semanas (Fig. 2-10).
- No plano axial, a medida deve ser feita ao nível da porção superior dos tálamos após o glomo do plexo corioide.
- A medida normal deve apresentar valores próximos a 7,5 mm ao nível do átrio, sendo o limite máximo aceitável de 10 mm, podendo ser um pouco maior no sexo masculino.
- A RMF geralmente apresenta valores de mensuração dos ventrículos 2 mm a menos que os valores ultrassonográficos habituais obtidos, mesmo quando da realização desses exames no mesmo dia.
- Uma alternativa é a mensuração no plano coronal com mensuração paralela ao assoalho do quarto ventrículo, onde se identifica o plexo corioide (Fig. 2-11).
- O espaço subaracnóideo fetal costuma ser proeminente antes da 30 semanas.

ANORMALIDADES EM RMF

■ Ventriculomegalia

ACHADOS DE IMAGEM

- A ventriculomegalia corresponde à anormalidade mais comumente encontrada do SNC fetal diagnosticada ao estudo ultrassonográfico pré-natal.
- É definida quando o diâmetro dos átrios dos ventrículos laterais é superior a 10 mm. É classificada como leve quando medir até 15 mm, moderada quando maior que 15 mm com córtex residual > 3 mm de diâmetro e severa quando apresentar valores acima de 15 mm com córtex < 2mm (Fig. 2-12).
- Em 40% dos casos, a ventriculomegalia pode ser encontrada como achado isolado. Na maioria dos casos, entretanto, malformações congênitas, lesões destrutivas ou processos ventriculares obstrutivos são demonstrados, entre elas estenose de aqueduto, agenesia de corpo caloso, defeitos do tubo neural, distúrbios da formação cortical e hemorragia cerebral (Fig. 2-13).
- Fatores associados a pior prognóstico são ventriculomegalia associada a outras anomalias cerebrais e dilatação > 12 m.
- Assim como na vida pós-natal, no período fetal a assimetria de ventrículos não necessariamente representa uma anomalia, podendo corresponder apenas a uma variação anatômica (Fig. 2-14).

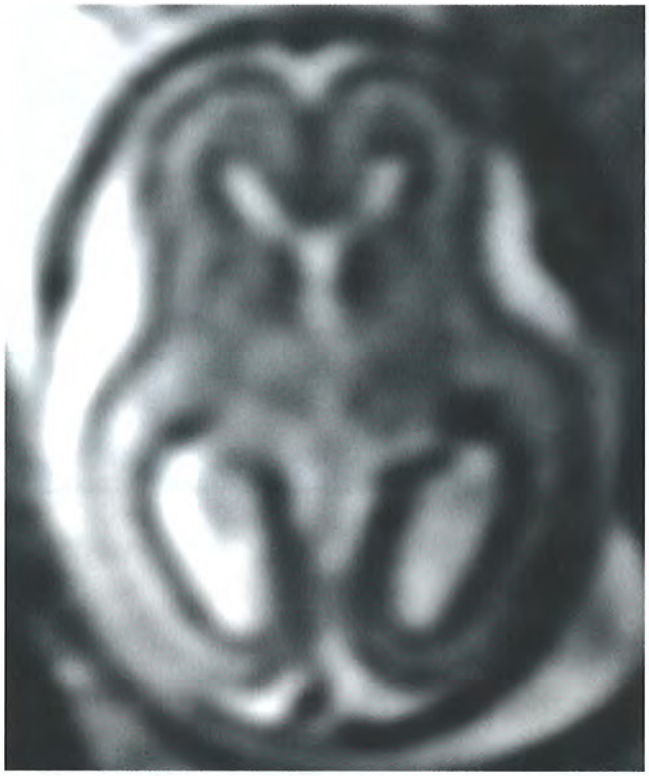

FIGURA 2-10. Configuração primitiva dos ventrículos na vida intrauterina. Até 24 semanas, os cornos occipitais são proeminentes em relação aos cornos frontais, não devendo ser designados e interpretados como colpocefalia.

- Ventriculomegalia obstrutiva deve ser suspeitada em casos de dilatação ventricular associada a apagamentos dos sulcos corticais fetais.

ANORMALIDADES DO CORPO CALOSO

ACHADOS DE IMAGEM

- A exata incidência de agenesia de corpo caloso não é bem estabelecida.
- Em mais de 90% dos casos, a disgenesia de corpo caloso está associada a outras desordens comissurais, fazendo do termo disgenesia de comissuras a denominação mais apropriada.
- Distúrbios de formação do corpo caloso correspondem a uma das situações mais comuns na avaliação por ultrassonografia (USG) do cérebro fetal e uma das principais indicações de RMF.
- Estudos têm demonstrado que em até 20% dos resultados ultrassonográficos de possível agenesia calosal, a ressonância magnética tem resultado normal. Por outro lado, estudos retrospectivos demonstram que até 40% dos casos de agenesia do corpo caloso detectado pela RMF não são foram identificados na USG.
- A falta desta comissura apresenta alta incidência de associação a outras anomalias do SNC, como malformação de Chiari tipo 2, lipoma, complexo de Dandy Walker (DW), holoprosencefalias, encefaloceles, distúrbios de migração como heterotopias, esquizencefalias e lisencefalias.
- Sinais indiretos de anomalias calosais são o alargamento dos átrios dos ventrículos laterais, o paralelismo dos ventrículos laterais, a não caracterização do septo pelúcido e o posicionamento alto do terceiro ventrículo (Figs. 2-15 e 2-16).
- O sulco do cíngulo está ausente em casos de agenesia completa do corpo caloso.

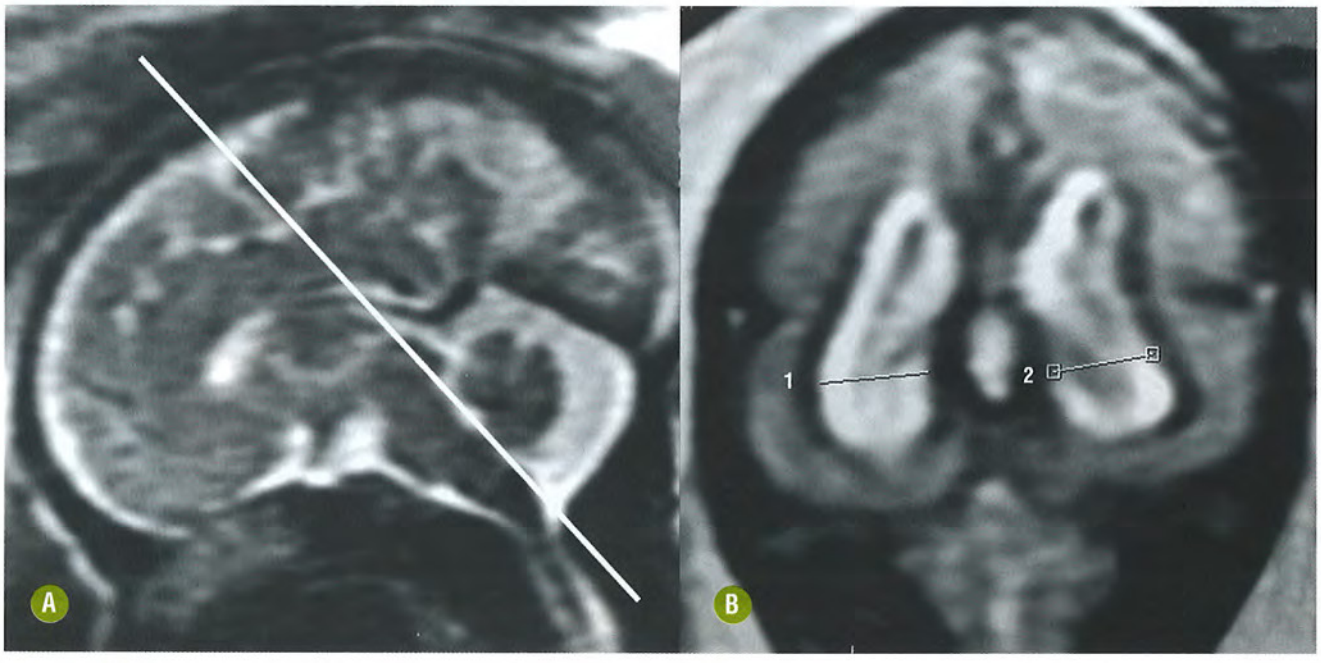

FIGURA 2-11. Mensuração dos ventrículos no plano coronal.

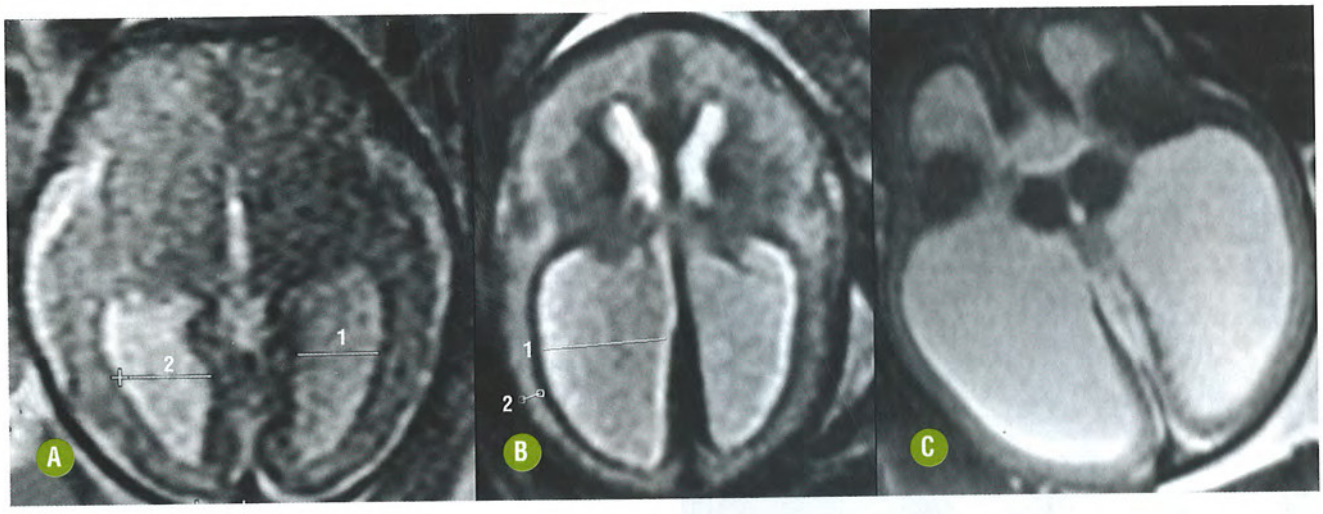

FIGURA 2-12. Exemplos de ventriculomegalia leve **(A)**, moderada **(B)** e grave **(C)**.

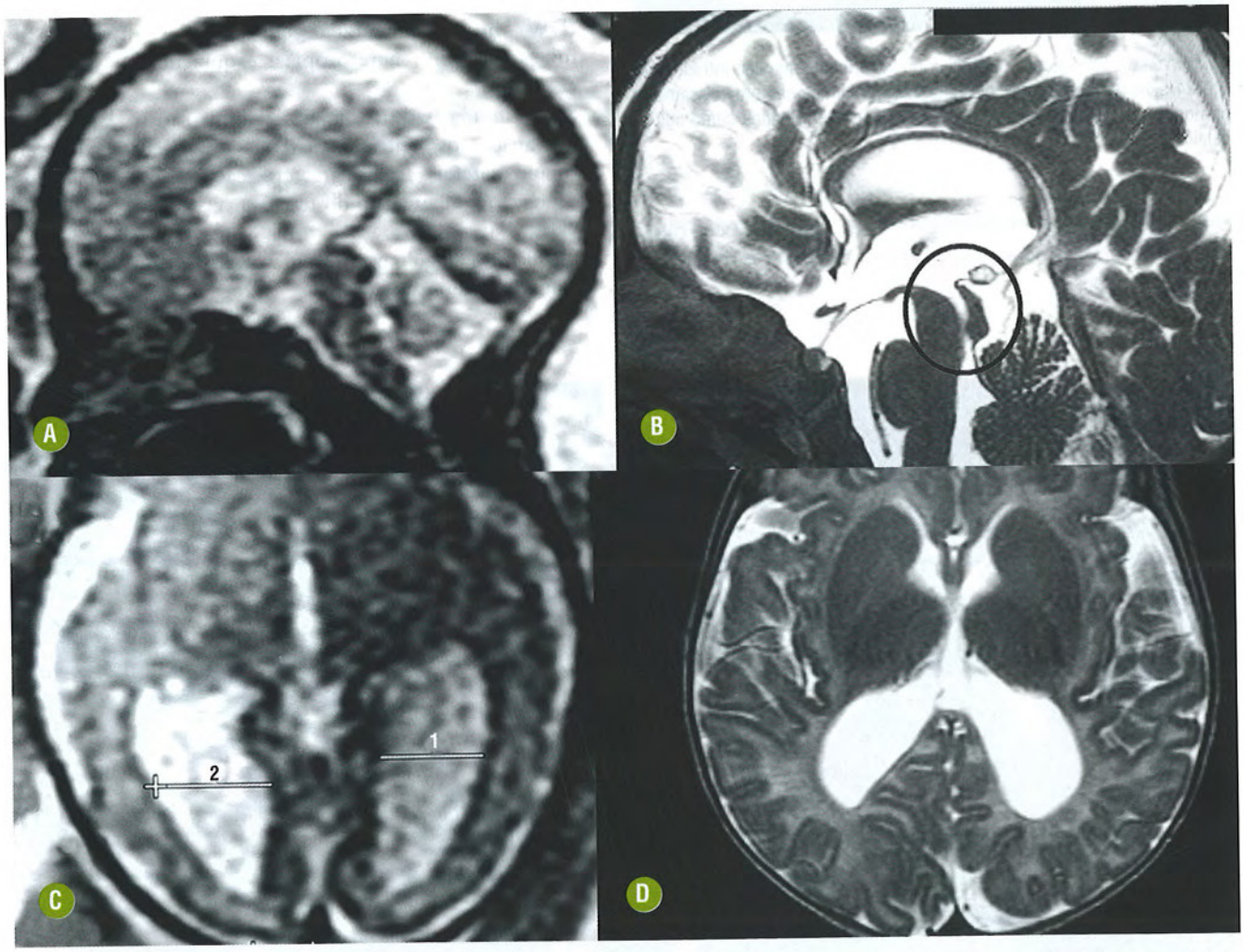

FIGURA 2-13. Ventriculomegalia moderada diagnosticada intraútero. Exame intrauterino **(A, C)** no plano sagital evidenciando o aspecto normal do quarto ventrículo, achado sugestivo de estenose de aqueduto. Exame pós-nascimento demonstrando estenose do aqueduto (círculo em **B**) e ventriculomegalia **(D)**.

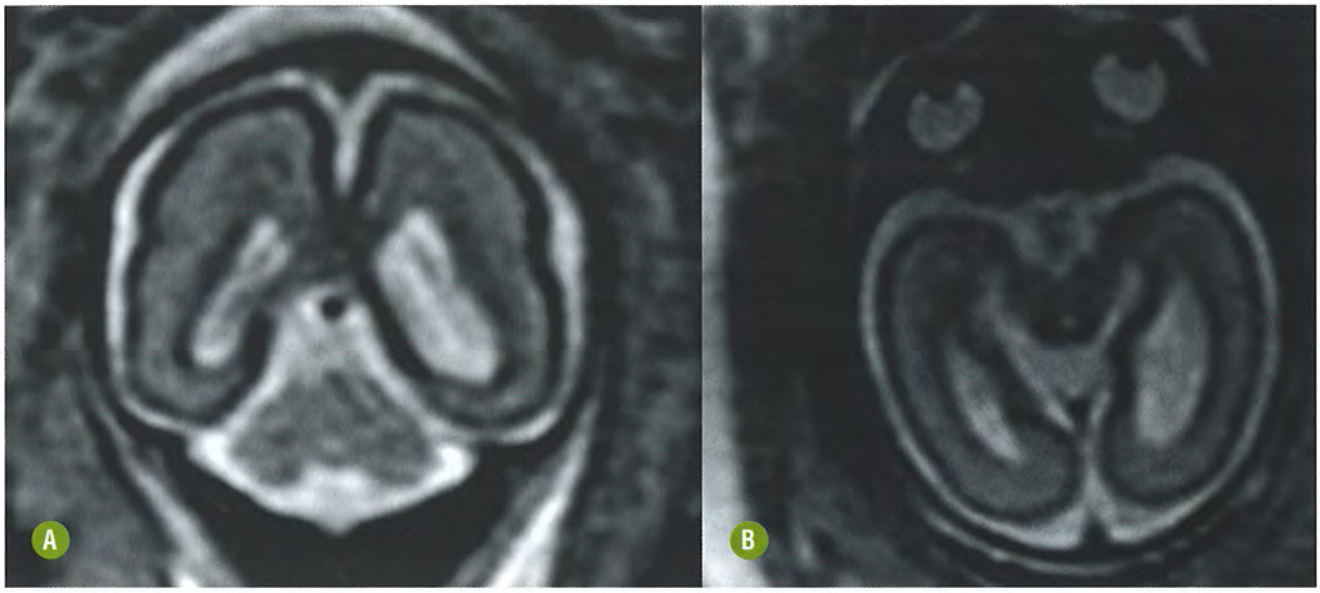

FIGURA 2-14. A assimetria ventricular deve ser interpretada com cautela, pois pode ser uma variante da normalidade, assim como na vida pós-uterina.

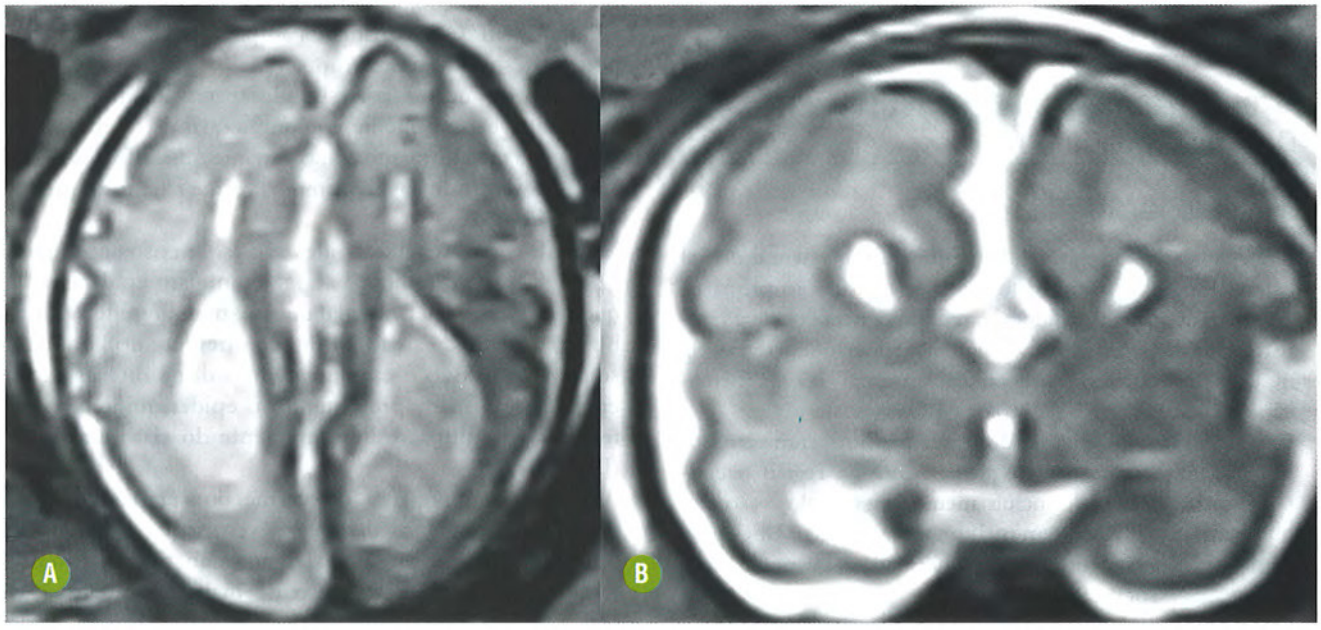

FIGURA 2-15. Agenesia de corpo caloso. Planos axial **(A)** e coronal **(B)** evidenciando clássico aspecto de não eversão do giro do cíngulo, não cruzamento das fibras longitudinais de Probst e o aspecto de colpocefalia dos ventrículos laterais.

ANORMALIDADES DO DESENVOLVIMENTO DO PROSENCÉFALO VENTRAL

ACHADOS DE IMAGEM

- Anormalidades do desenvolvimento do prosencéfalo ventral (ou tubo neural ventral) ocorrem devido a insulto na extremidade rostral do embrião, usualmente antes da 10ª semana de IG.
- Os principais exemplos são holoprosencefalia e displasia septo-óptica.
- A falha completa ou parcial na divisão do cérebro em desenvolvimento, ou seja, falha no processo de diverticulação do prosencéfalo, resulta na holoprosencefalia (Fig. 2-17)
- Na forma alobar da holoprosencefalia, a fissura inter-hemisférica e a foice estão ausentes, o ventrículo é único e os tálamos são fusionados. Anomalias faciais como ciclopia, hipotelorismo e fenda palatina são comuns.
- A forma lobar é mais leve e se caracterizada por fusão da região anterior dos giros do cíngulo e corno frontal dos ventrículos laterais. O septo pelúcido está ausente. A RMF é particularmente útil nesta forma da holoprosencefalia, pois

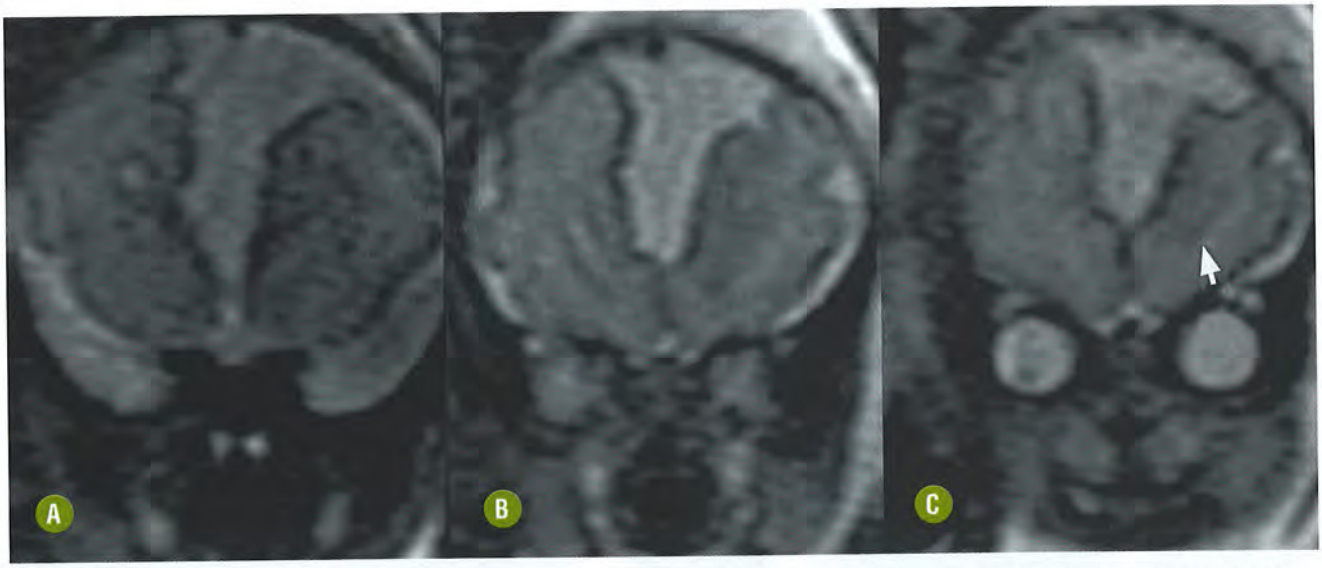

FIGURA 2-16. Agenesia de corpo caloso e heterotopia. Faixa de hipossinal na sequência T2 (seta em **C**) que corresponde à substância cinzenta heterotópica associada a sinais indiretos de agenesia de corpo caloso como paralelismo dos ventrículos laterais e aspecto colpocefálico dos átrios dos ventrículos laterais.

os sinais de fusão cerebral podem ser discretos e não detectáveis pela USG.

ANORMALIDADES DO DESENVOLVIMENTO DO TUBO NEURAL DORSAL

ACHADOS DE IMAGEM

- Anormalidades do desenvolvimento do tubo neural dorsal estão relacionadas com distúrbios da neurulação primária, como a anencefalia, cefalocele, meningoencefalocele e malformação de Chiari 2. A meningoencefalocele será discutida no item "Anormalidades da coluna vertebral" e a malformação de Chiari 2, em "Distúrbios da fossa posterior".
- Cefalocele é a protrusão de conteúdo intracraniano por um defeito ósseo, mais frequentemente na região occipital. A protrusão pode incluir meninge, encéfalo, vasos e/ou ventrículo. A RMF tem melhor acurácia que a USG para demonstrar o conteúdo do saco herniado e eventuais malformações associadas (Fig. 2-18).
- Outra anormalidade deste grupo é a iniencefalia (Fig. 2-19), que corresponde a um defeito raro do tubo neural e é caracterizada por retroflexão da cabeça e defeitos graves da medula espinal. Geralmente o paciente não apresenta pescoço e associa-se a outras anormalidades sérias como anencefalia, cefalose, em que parte do conteúdo do cranial se sobressai do crânio, hidrocefalia, ciclopia, fenda palatina, malformações cardíacas e do trato gastrointestinal e hérnia diafragmática. Apresenta discreta predileção pelo sexo feminino e o prognóstico é reservado.

ANOMALIAS DA FOSSA POSTERIOR

ACHADOS DE IMAGEM

- As anormalidades de fossa posterior incluem malformação e variante DW, displasia e hipoplasia cerebelar, megacisterna magna, cisto aracnoide, cisto da bolsa de Blake e malformação de Chiari. O aneurisma da ampola de Galeno também pode ser estudado neste grupo.
- Megacisterna magna corresponde apenas a uma variação anatômica, extremamente comum, a qual não deve ser interpretada erroneamente como variante ou malformação de DW, apresentando fossa posterior, verme e tentório preservados (Fig. 2-20).
- Na RMF os cistos aracnoides são isointensos ao líquor. O diagnóstico diferencial se faz com cisto epidermoide, que representa seu principal diagnóstico diferencial e exibe intensidade de sinal um pouco diferente do líquor e a sequência difusão é extremamente útil na diferenciação entre estes cistos, apresentando o epidermoide hiperintensidade na difusão diferentemente do cisto aracnoide (Fig. 2-21).
- Agenesia ou hipoplasia do verme do cerebelo associada a dilatação cística do quarto ventrículo, elevação do tentório e fossa posterior alargada constituem critérios radiológicos para diagnóstico de malformação de DW (Fig. 2-22). Graus menores de hipoplasia do verme do cerebelo e fossa posterior próxima da normalidade integram critérios para variante de DW. O estudo por USG tem boa acurácia em demonstrar formas severas de malformação de DW e a RMF auxilia na demonstração de anomalias supratentoriais associadas.
- Cisto da bolsa de Blake corresponde a uma marcada protrusão caudal do quarto ventrículo, comunicando-se com uma formação cística inferior ou retrocerebelar. Neste contexto, a RMF pode ser útil no diagnóstico.
- Achados clássicos da malformação de Chiari 2 são fossa posterior de pequenas dimensões, deslocamento caudal das tonsilas cerebelares e mielomeningocele. Outras alterações incluem ventriculomegalia, disgenesia do corpo caloso e distúrbios da migração neuronal.
- A RMF pode ser útil nos diagnósticos diferenciais da malformação de DW, gliose/encefalomalacia dos hemisférios

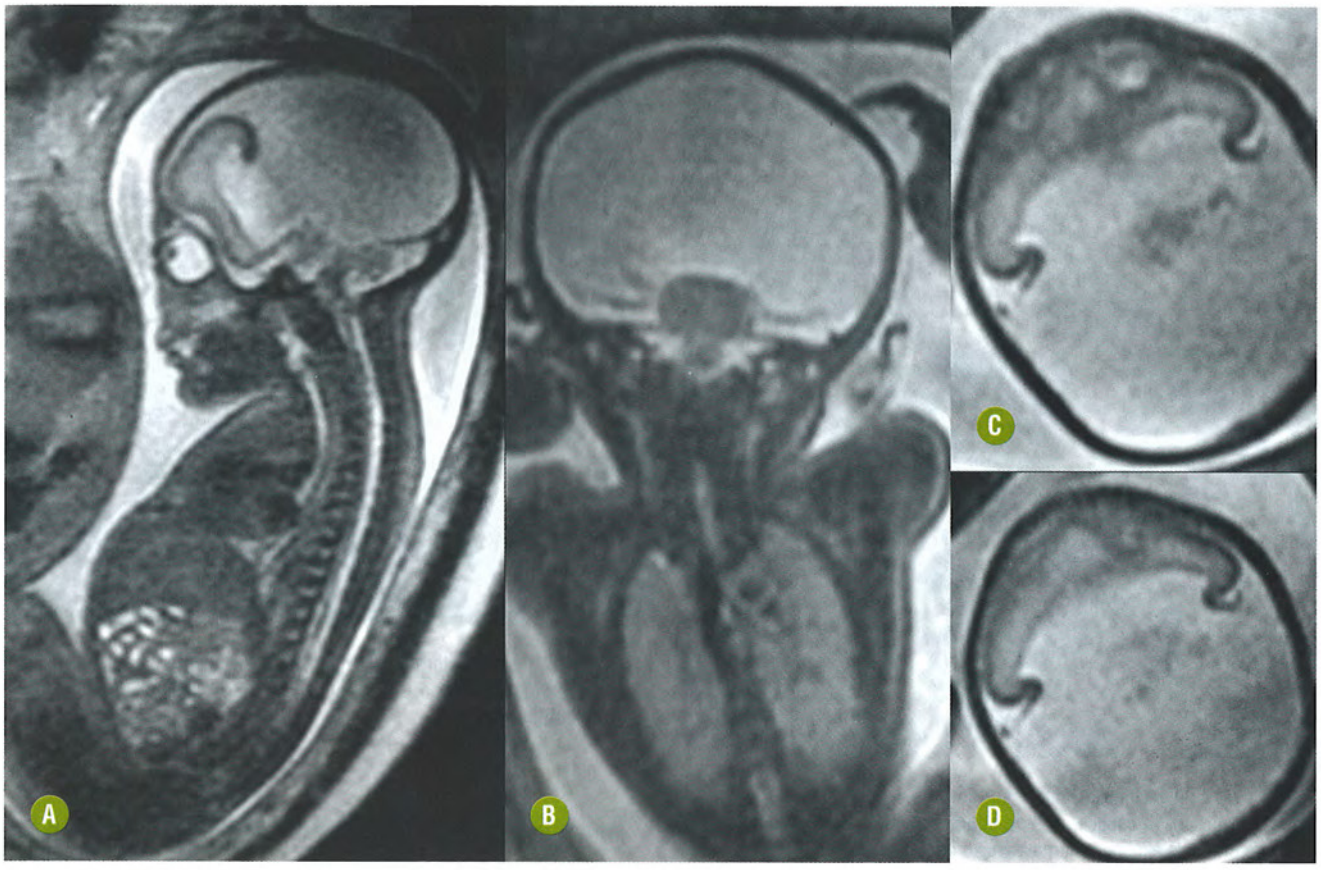

FIGURA 2-17. Holoprosencefalia alobar. Fusão dos tálamos, ventrículo único e fusão dos hemisférios cerebrais que são restritos à porção anterior do crânio ("cérebro em panqueca").



FIGURA 2-18. RMF exibindo tecido cerebral no interior do saco da meningocele confirmando tratar-se de uma meningoencefalocele occipital, e não de uma simples meningocele (setas em **A** e **B**).

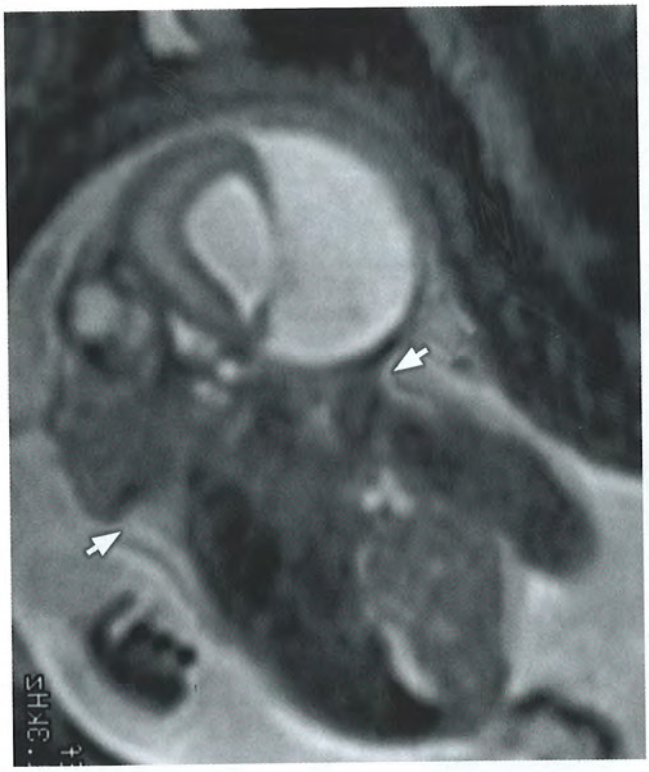

FIGURA 2-19. Iniencefalia. Defeito raro do tubo neural em que o feto apresenta retroflexão da cabeça, que se dobra para trás associada a defeitos graves da medula espinal. Chama atenção que a pele do rosto apresenta-se conectada pele do tórax e o couro cabeludo está conectado diretamente à pele das costas (setas).



FIGURA 2-20. Megacisterna. RMF no plano sagital demonstra megacisterna magna como aumento do espaço subaracnóideo posterior ao verme, que tem aspecto normal.

cerebelares (Fig. 2-23) e avaliação de hematoma subdural (Fig. 2-24).

- A malformação aneurismática da veia de Galeno corresponde a uma fístula arteriovenosa da veia mediana prosencefálica (Fig. 2-25). Predomina no sexo masculino e o *nidus* da lesão está localizado ao nível da linha média e recebe suprimento bilateral e simétrico, geralmente das artérias coroidais.

DISTÚRBIOS DE PROLIFERAÇÃO, MIGRAÇÃO E ORGANIZAÇÃO CORTICAL

ACHADOS DE IMAGEM

- A RMF apresenta-se como ferramenta diagnóstica diferencial para o diagnóstico de doenças cujo diagnóstico é difícil pela USG, como lisencefalia, polimicrogiria, esquizencefalia e heterotopias.
- As malformações do desenvolvimento cortical apresentam-se, do ponto de vista de imagem no feto, semelhantes aos achados encontrados em crianças.
- Na RMF, as margens dos ventrículos laterais devem ser cuidadosamente analisadas para detectar pequenas imagens nodulares com isossinal na matriz germinativa em T2 re-

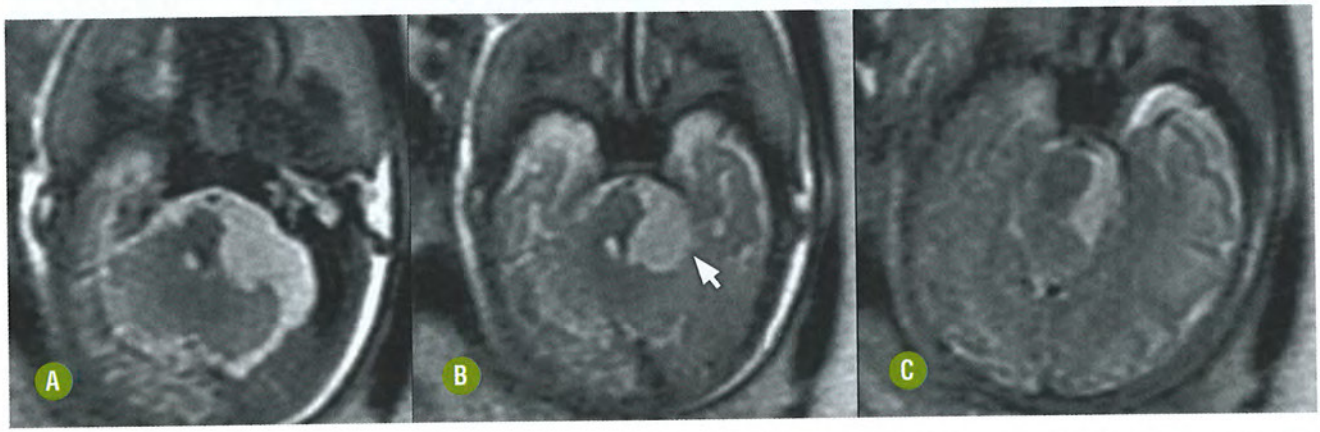

FIGURA 2-21. Cisto aracnoide. Formação cística com características extra-axiais localizada junto a cerebelo, ponte e mesencéfalo à esquerda, apresentando a mesma intensidade de sinal do líquor (seta em **B**).

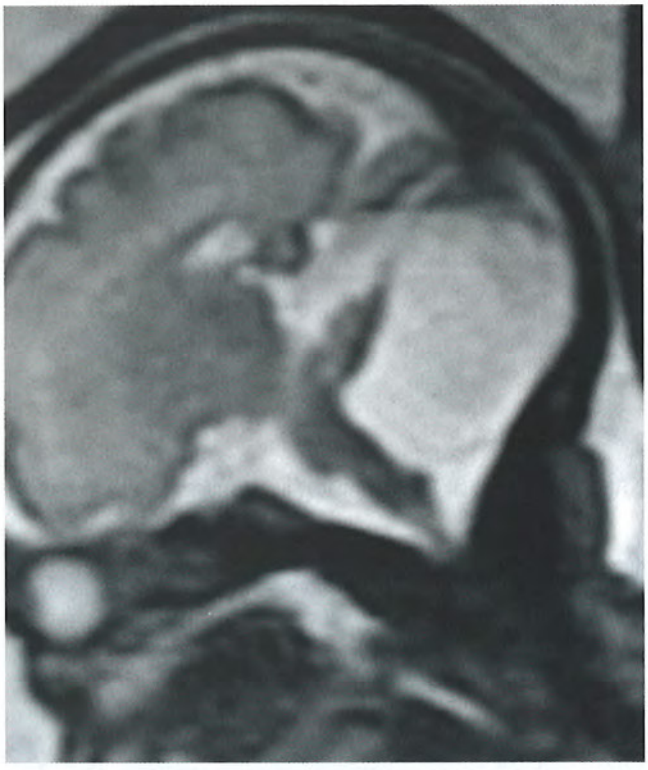

FIGURA 2-22. RMF no plano sagital T2. Aspecto clássico da malformação de Dandy Walker.

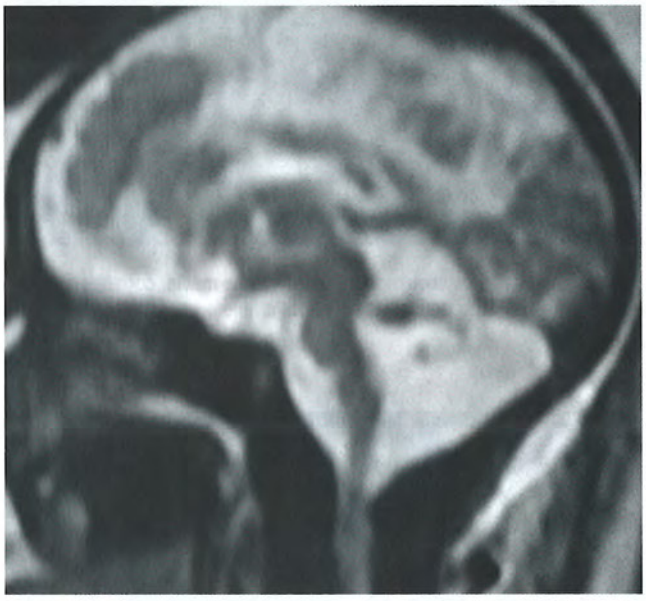

FIGURA 2-23. RMF no plano sagital T2 demonstra alteração de sinal e redução de volume nos hemisférios cerebelares em caso de encefalomalacia cerebelar. O verme está atrófico.



FIGURA 2-24. Hematoma subdural secundário a fístula arteriovenosa dural (confirmada em exame de autópsia). A apresentação do ponto de vista de imagem foi de um hematoma subdural em fossa posterior com baixo sinal nas sequências T2 **(A)** e alto sinal em T1 **(B)**. Observe que a sequência ponderada em T1, apesar do ruído, auxilia na análise da coleção subdural.

lacionadas com heterotopias nodulares periventriculares (Fig. 2-26). Destaca-se que os nódulos de heterotopia subependimária podem ser indistinguíveis dos nódulos subependimários da esclerose tuberosa (ET), sendo importante a procura por estigmas de ET, como hamartomas corticais, os quais se apresentam hipointensos quando o contraste se baseia em T2, quando em comparação com a substância branca normal não mielinizada.

- A polimicrogiria pode ser identificada como muitos sulcos para uma idade gestacional precoce, ou como ausência localizada ou difusa do padrão de sulcação normal, com múltiplas pregas anormais que acometem o córtex.
- A esquizencefalia aparece como uma fenda epitelizada por substância cinzenta, preenchida por líquor, estendendo-se do ventrículo até a pia-máter, sendo reconhecidos dois tipos, a de lábios fechados, em que as paredes da fenda estão em aposição, e a de lábios abertos, na qual as paredes da fenda estão separadas (Fig. 2-27). O diagnóstico diferencial se faz com cistos porencefálicos, sendo estes cistos resultantes de insultos cerebrais, formando cistos preenchidos por



FIGURA 2-25. RMF no plano sagital T2. Malformação aneurismática da veia de Galeno.

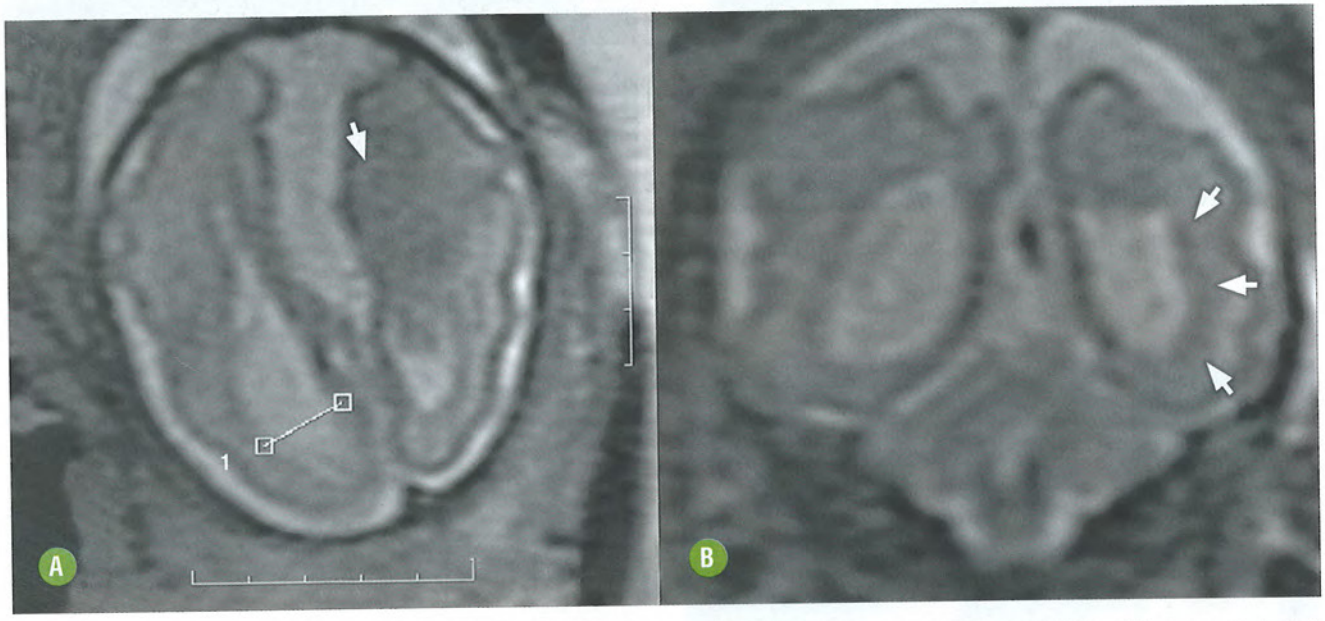

FIGURA 2-26. Feto com agenesia de corpo caloso chamando a atenção para a faixa de hipossinal na sequência T2 junto à linha média, correspondendo à heterotopia de substância cinzenta (seta em **A**) e junto aos ventrículos laterais (setas em **B**). O átrio do ventrículo lateral direito apresenta dimensões superiores a 15 mm.

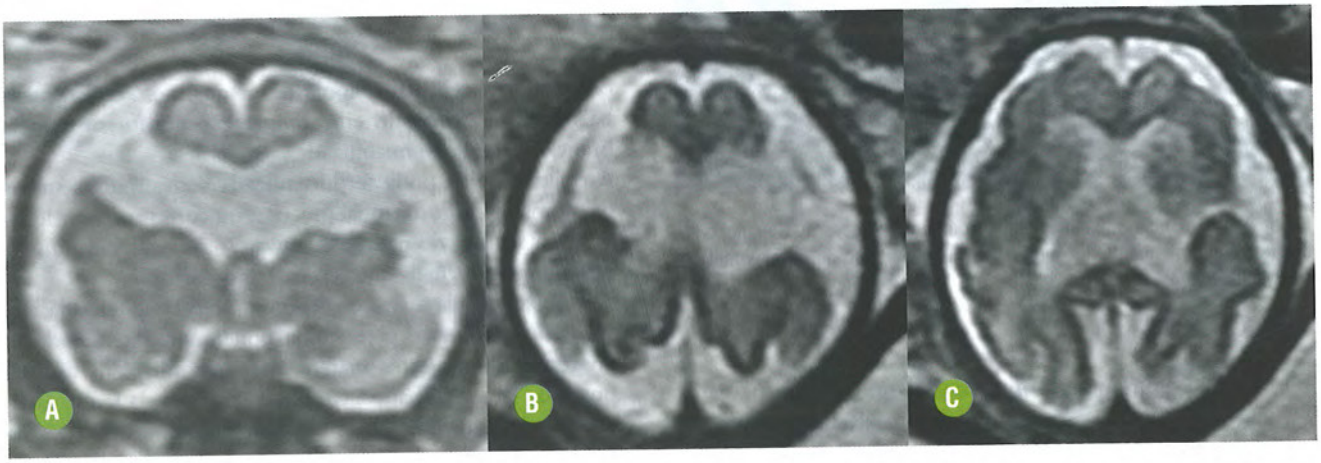

FIGURA 2-27. Exemplos de esquizencefalia de lábios abertos **(A, B)** e fechado **(C)**. Fenda epitelizada por substância cinzenta, preenchida por líquor, estendendo-se do ventrículo até a pia-máter.

líquor e forrados por substância branca e gliose, e não por córtex cinzento displásico.

- A lisencefalia clássica pode se apresentar com fissuras sylvianas lisas e rasas, redução do número ou completa ausência de sulcos não esperada para idade gestacional, salientando-se que até 20 semanas o padrão agírico é esperado.
- Outras malformações corticais que podem ser demonstradas são a displasia cortical focal, túberes corticais da esclerose tuberosa e hemimegaencefalias (Fig. 2-28).

LESÕES ENCEFALOCLÁSTICAS

ACHADOS DE IMAGEM

- As lesões destrutivas parenquimatosas podem ser agrupadas em lesões hemorrágicas e não hemorrágicas.
- As hemorragias se manifestam como áreas focais de baixo sinal na sequência T2 e alto sinal em T1, salientando-se a dependência do estágio de degradação da hemoglobina. A hemorragia subependimária é um desafio diagnóstico na RMF, pois possui intensidade de sinal semelhante à da matriz germinativa. Neste caso, a sequência gradiente-eco pode ser útil, pois a hemorragia apresenta marcado hipossinal nesta sequência quando em comparação com a matriz germinativa (Fig. 2-29).
- As lesões destrutivas parenquimatosas não hemorrágicas se apresentam como áreas periventriculares de pequenas dimensões com alto sinal na sequência T2, ou como defeitos focais, irregularidades na matriz germinativa ou, ainda, como lesões com envolvimento de regiões corticais, subcorticais e substância branca periventricular. São causadas geralmente por insulto isquêmico.
- A RMF é útil na identificação de possíveis injúrias parenquimatosas hemorrágicas e/ou isquêmicas em gestações gemelares monocoriônicas ou em casos de xifópagos ou onfalópagos, em que a nutrição e a oxigenação provêm de uma placenta única e podem apresentar em comum possíveis vasos anômalos placentários. Dessa maneira uma possível conexão vascular deficiente pode levar a redução do fluxo placentário para ambos os fetos e, consequentemente, gerar dano vascular parenquimatoso, diferentemente dos gêmeos bivitelínicos que apresentam nutrição proveniente de placentas diferentes, reduzindo as chances de dano cerebral fetal (Fig. 2-30).
- Por outro lado, existem diversos agentes infecciosos virais que podem comprometer o desenvolvimento do SNC, destacando-se citomegalovírus (CMV), varicela, rubéola e toxoplasmose. A infecção pelo CMV pode causar microcefalia, lesões encefaloclásticas cerebrais, cistos (especialmente nos polos temporais) e distúrbios da migração neuronal, como heterotopia e lisencefalia (Fig. 2-31).
- Hidranencefalia é considerada uma sequela de evento vascular na distribuição das carótidas internas e se caracteriza por substituição dos hemisférios cerebrais por cavidades preenchidas por material isointenso ao líquor. Os tálamos, a região inferior dos lobos frontais e temporais e os lobos occipitais estão presentes. Ao contrário da holoprosencefalia lobar, a foice cerebral é identificada na hidranencefalia. Outro diagnóstico diferencial importante da hidranencefalia é a hidrocefalia grave.

TUMORES CONGÊNITOS DO SNC

ACHADOS DE IMAGEM

- Os tumores congênitos do SNC são raros.
- O tumor mais comum é o teratoma seguido pelo glioblastoma.
- A RMF é útil para demonstrar a localização, as características morfológicas e o efeito sobre estruturas adjacentes (Fig. 2-32).

ANORMALIDADES CONGÊNITAS NA FACE E NO PESCOÇO

ACHADOS DE IMAGEM

- A USG é um bom método para detectar anormalidades na região cervical e na face do feto.

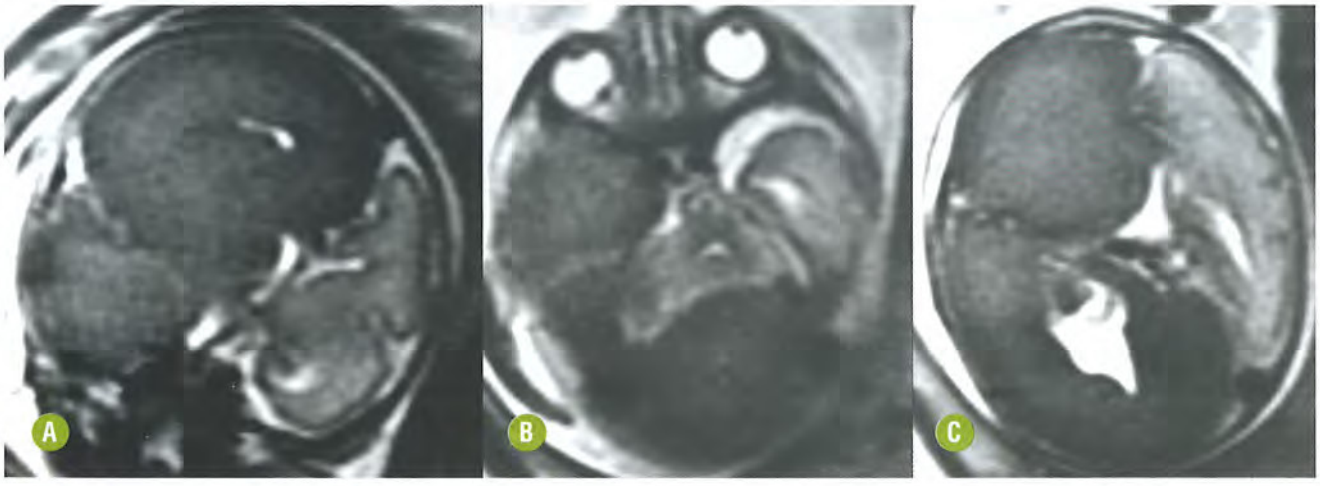

FIGURA 2-28. Hemimegaencefalia unilateral. Aumento hamartomatoso do hemisfério cerebral direito em relação ao lado contralateral.

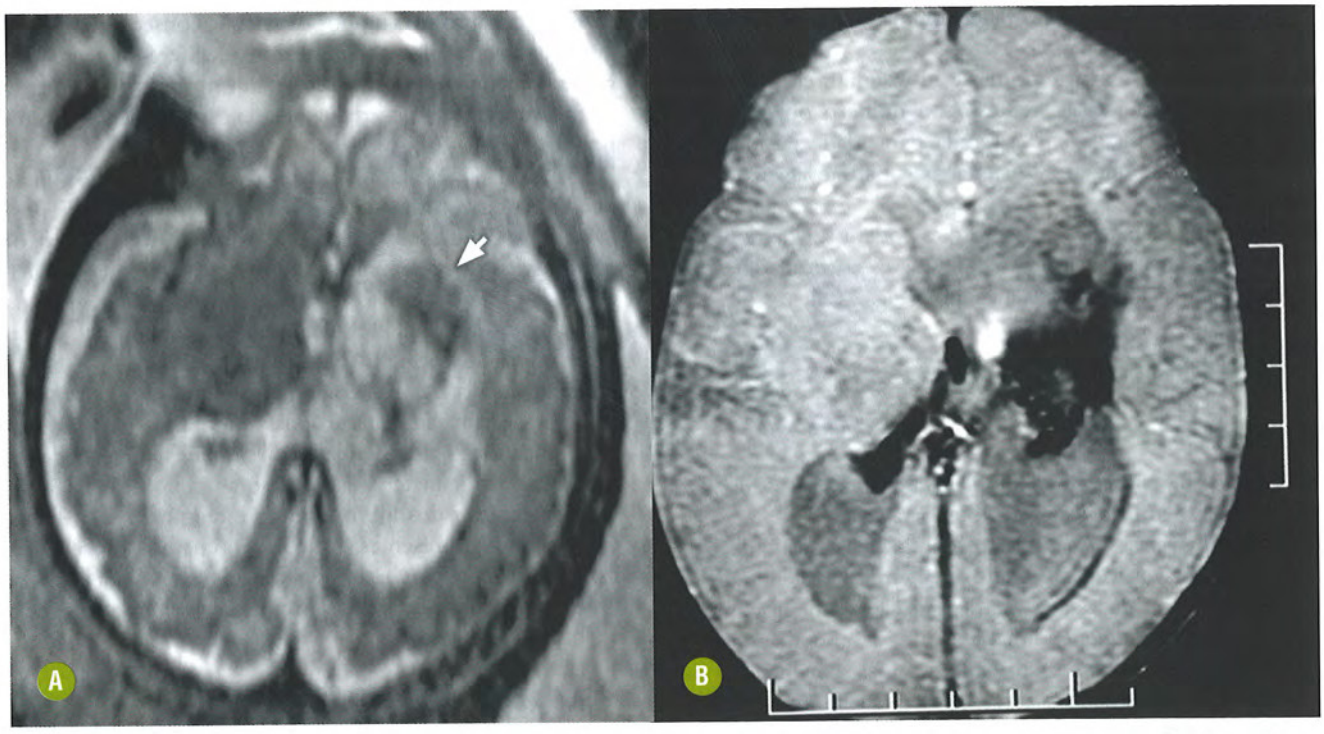

FIGURA 2-29. RMF **(A)** demonstra hemorragia profunda esquerda (seta). Controle pós-nascimento com gradiente-eco confirma a presença de produtos de degradação da hemoglobina **(B)**.

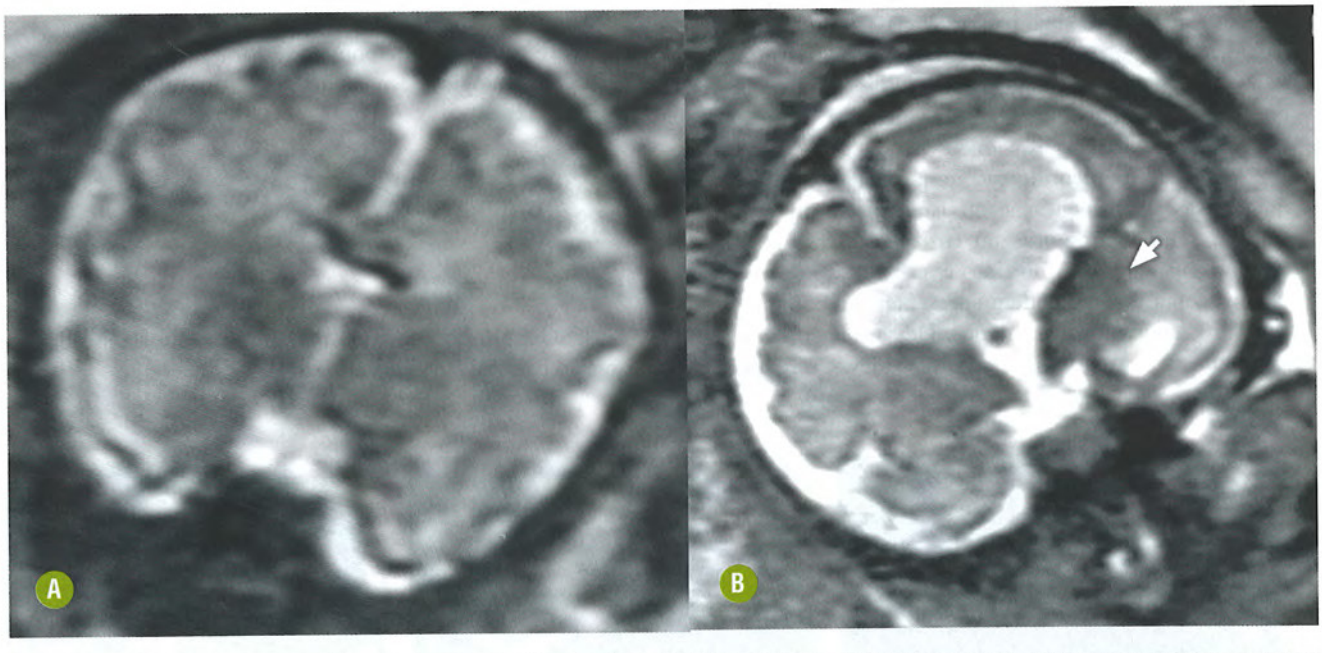

FIGURA 2-30. RMF no plano coronal de gestação gemelar evidenciando no feto B (seta em **B**) sequela de hemorragia caracterizada como hipointensidade de sinal na profundidade do hemisfério cerebral esquerdo, compatível com hemorragia de matriz germinal grau IV. Feto A **(A)** sem alterações.

- Na presença de exame ultrassonográfico alterado, a RMF pode ser utilizada para detectar anomalias cerebrais.
- Na órbita, o hipotelorismo (redução da distância entre os globos oculares) pode estar associado a malformações da linha média, como holoprosencefalia e anormalidades cromossômicas. O hipertelorismo (aumento da distância entre os globos oculares) pode ser achado isolado ou estar relacionado com cefalocele anterior. Tanto a micro-oftalmia como a anoftalmia podem ser detectadas pela RMF e frequentemente estão associadas a anormalidades cromossômicas ou síndromes genéticas.
- Fenda palatina e lábio leporino são usualmente avaliados pela USG fetal. A RMF pode ser utilizada em casos duvidosos e para avaliar outras anomalias associadas. Na RMF, a

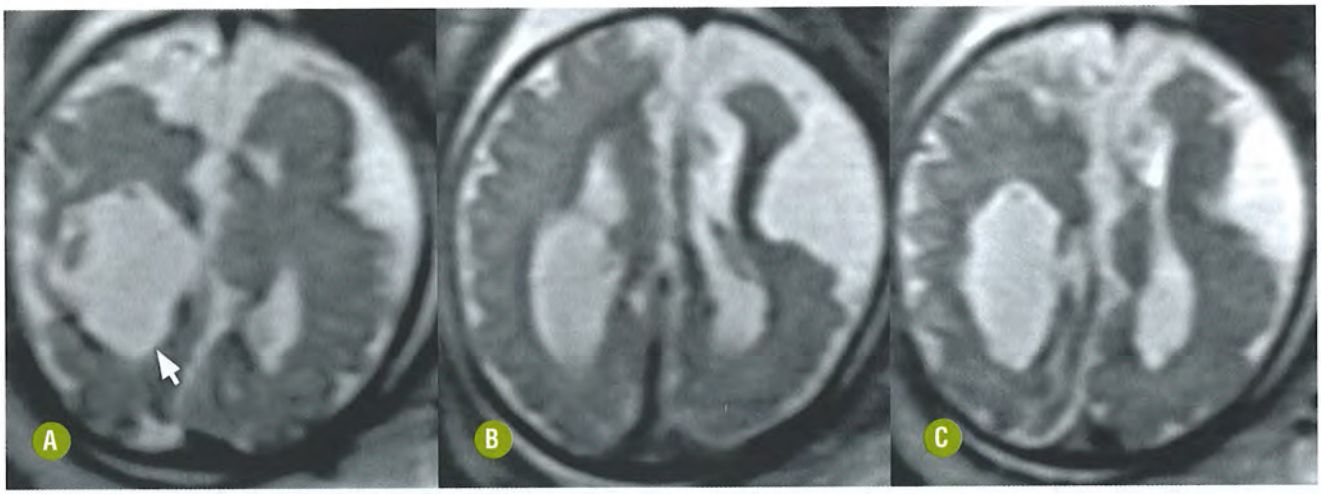

FIGURA 2-31. Cisto porencefálico (seta em **A**) como sequela de infecção congênita por CMV. O cisto é circundado por área de tecido gliótico e não deve ser confundido com esquizencefalia.

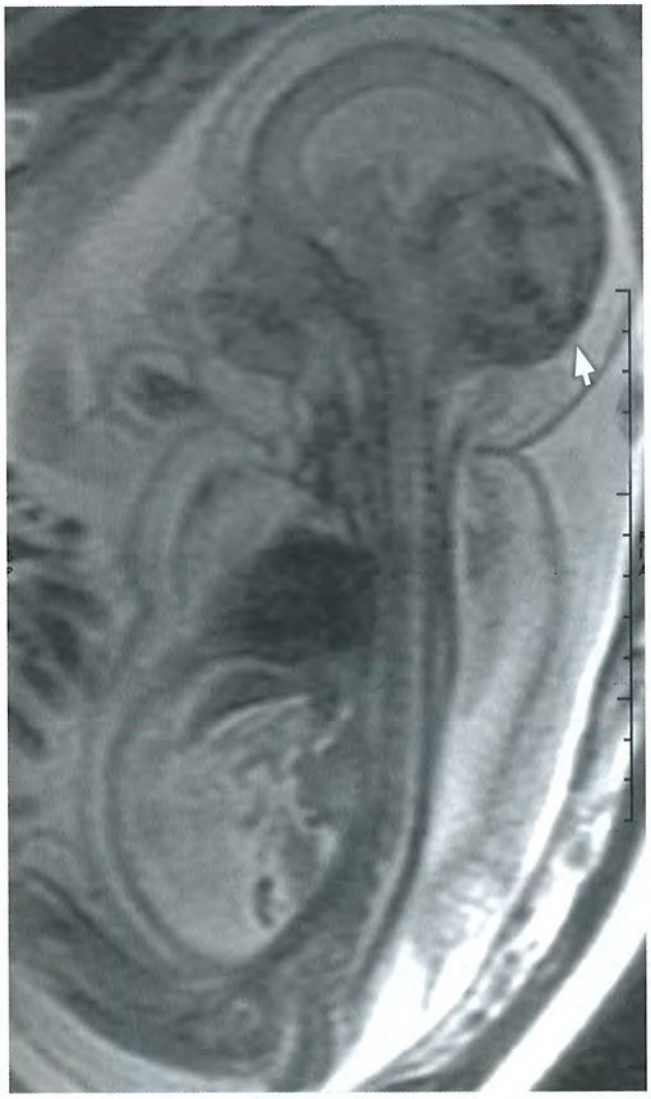

FIGURA 2-32. Lesão expansiva, sólida e heterogênea de aspecto neoplásico predominando em fossa posterior fetal (seta). Tumores congênitos são raros, apresentam em geral grandes dimensões e com frequência são incompatíveis com a vida pós-natal.

fenda é demonstrada como material com sinal alto em T2, semelhante ao líquido amniótico.

- Micro e retrognatia podem ser demonstradas pela RMF usualmente associadas a polidrâmnio. Estes achados frequentemente estão associados a anormalidades cromossômicas, como na síndrome de Pierre-Robin.
- As massas cervicais mais frequentes são o higroma cístico e o teratoma. O primeiro é uma malformação linfática, uni ou multiloculada e transcompartimental que pode comprimir a deglutição do feto e causar polidrâmnio. Pode estar associada a síndromes como trissomia do 18, Turner ou Down. Os teratomas são tumores sólido-císticos, frequentemente com hemorragia e calcificação. Tumores volumosos estão associados a compressão de via aérea, polidrâmnio e parto prematuro. A RMF é superior à USG para demonstrar a morfologia e os limites da lesão (Fig. 2-33).

ANORMALIDADES DA COLUNA VERTEBRAL

ACHADOS DE IMAGEM

- Apesar de os centros de ossificações serem bem delimitados pelo estudo sonográfico, a RMF pode ser utilizada na análise do segmento espinal fetal.
- A acurácia diagnóstica dos defeitos de tubo neural chega próximo a 100% em centros avançados tanto no estudo por RMF quanto por USG A RMF pode trazer informações adicionais para os casos de suspeita de mielomeningocele quando em comparação com a USG, demonstrando com maior nitidez o conteúdo da meningocele e a correlação com a medula espinal (Fig. 2-34).
- A mielomeningocele é caracterizada pela ausência dos elementos posteriores dos corpos vertebrais lombares afetados com extensão do espaço subaracnóideo posteriormente através da espinha bífida. A mielomeningocele apresenta frequente associação a malformações de Chiari tipo 2. Trabalhos demonstraram, por meio de resultados cirúrgicos *in vivo* que, fazendo-se a correção do disrafismo espinal ainda na vida intrauterina precoce, por volta de 20 a 23 semanas de idade gestacional, é possível estimular o desenvolvimen-

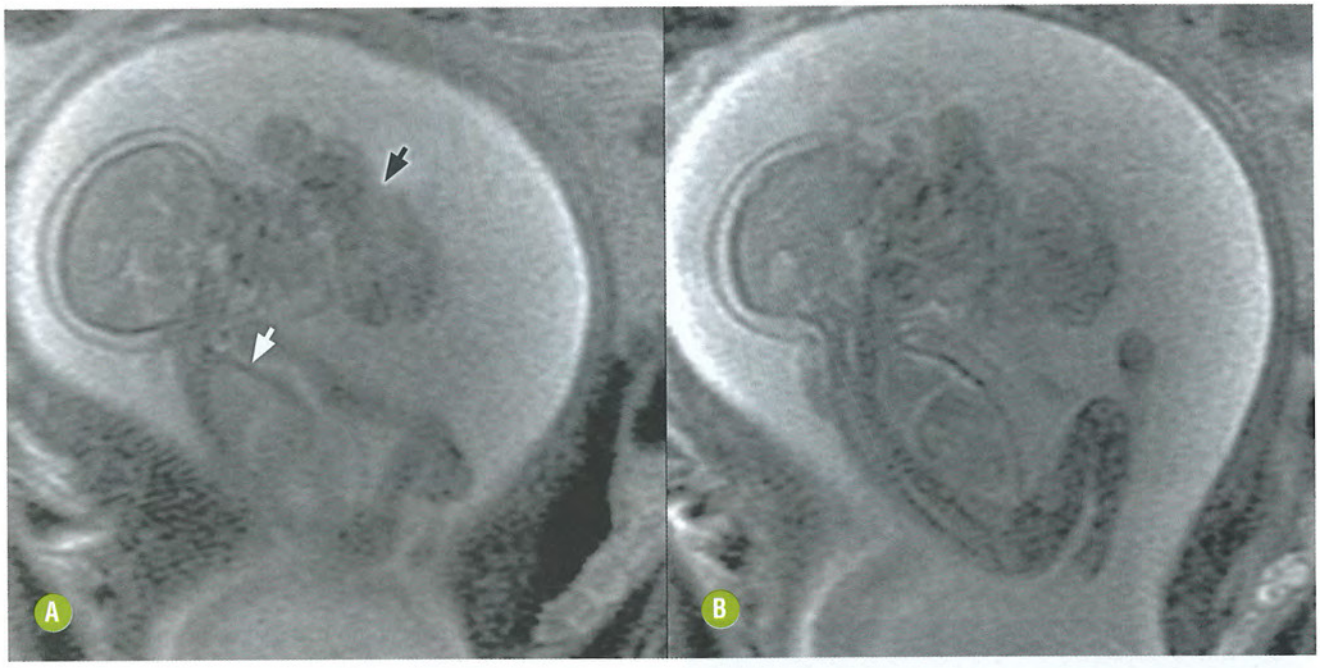

FIGURA 2-33. Tumores de cabeça e pescoço geralmente na vida intrauterina adquirem grandes dimensões e são incompatíveis com a vida. O caso em questão demonstra volumosa lesão expansiva, heterogênea, sem planos de clivagem com a face (seta preta em **A**). Chamava a atenção ainda, no presente caso, a intensidade de sinal aumentada no segmento cardíaco (seta branca em **A**), sugerindo a possibilidade de morte fetal. Exames subsequentes confirmaram ausência de batimentos cardíacos fetais.

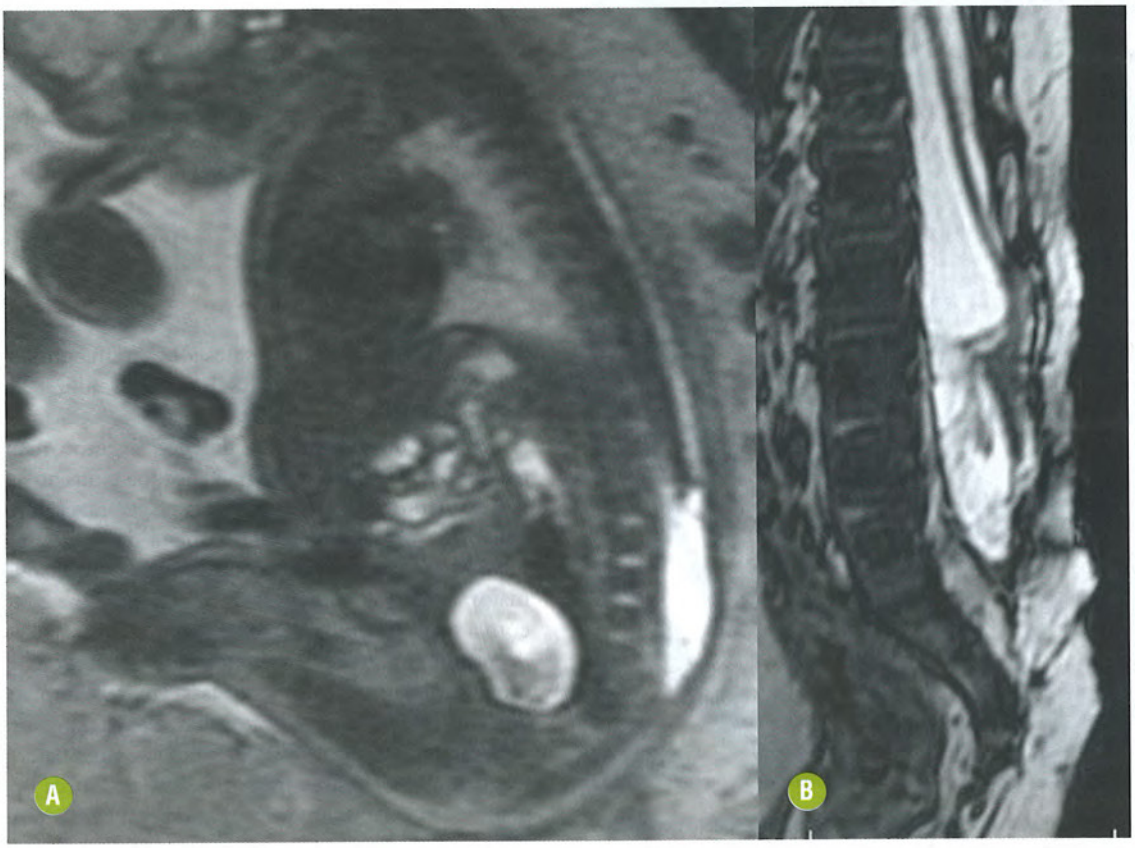

FIGURA 2-34. RMF no plano sagital **(A)** demonstra mielomeningocele. Sagital FIESTA pós-operatório **(B)** demonstra correção cirúrgica com medula com implantação baixa e aderida à cicatriz cirúrgica.

to da fossa posterior, evitando as possíveis deformidades oriundas de uma fossa pequena (Figs. 2-35 e 2-36).

- A RMF é também útil na identificação de possíveis anomalias do SNC que se apresentam frequentemente associadas a mielomeningocele e malformações de Chiari como heterotopias periventriculares, agenesia de corpo caloso, displasia cerebelar e cavidades seringomiélicas.
- Vale ressaltar ainda que, na elaboração do relatório, é importante o radiologista fornecer informações não só sobre o conteúdo do disrafismo, mas também mencionar dimensões da mielomeningocele.
- O teratoma sacrococcígeo (TSC) corresponde ao tumor congênito mais comum, ocorrendo em um a cada 40 mil nascidos vivos, tendo uma predisposição pelo sexo feminino (3:1).
- O TSC é um tumor benigno altamente vascularizado composto pelas três camadas de células germinativas. O sinal mais precoce de um TSC fetal pode ser o aumento uterino maior que o esperado para a idade gestacional. A morbimortalidade do TSC é alta e o prognóstico está relacionado com o tamanho, o conteúdo e a extensão da massa (Fig. 2-37).
- No diagnóstico diferencial, o TSC pode ser indistinguível ultrassonograficamente de uma mielocistocele e esta diferenciação por meio da RMF é de extrema importância, pois a abordagem cirúrgica, os riscos perinatais e a morbidade a longo prazo são diferentes entre estas duas entidades.

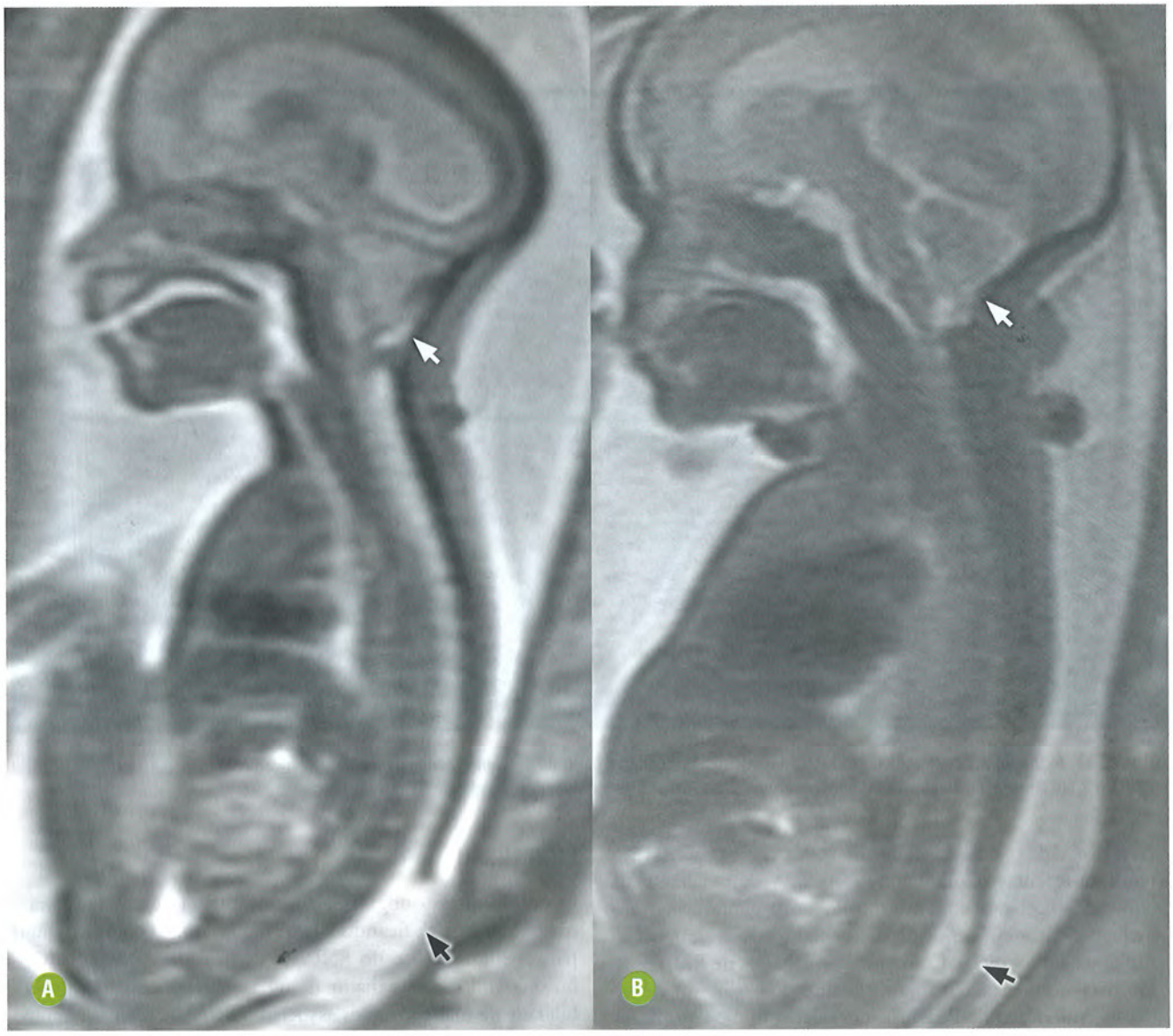

FIGURA 2-35. Correção intrauterina do disrafismo. Em **(A)** são exibidos estigmas de Chiari 2, com fossa posterior pequena (seta branca) e herniação de estruturas para o canal cervical. Notar o disrafismo lombar (seta preta). Em **(B)**, controle pós-cirúrgico realizado oito semanas após. Observe o desenvolvimento da fossa posterior (seta branca), e não mais a herniação de estrutura para o canal cervical. A conduta cirúrgica na vida intrauterina é questionável do ponto de vista de segurança para a vida fetal, mas, no caso em questão, é um exemplo ímpar em demonstrar o motivo pelo qual virtualmente 100% dos casos de Chiari 2 apresentam mielomeningocele e que a correção da mesma pode estimular o desenvolvimento da fossa posterior, corrigindo e evitando os eventos que possam advir de uma fossa posterior de reduzidas dimensões. Seta preta em **(B)** – correção do disrafismo.

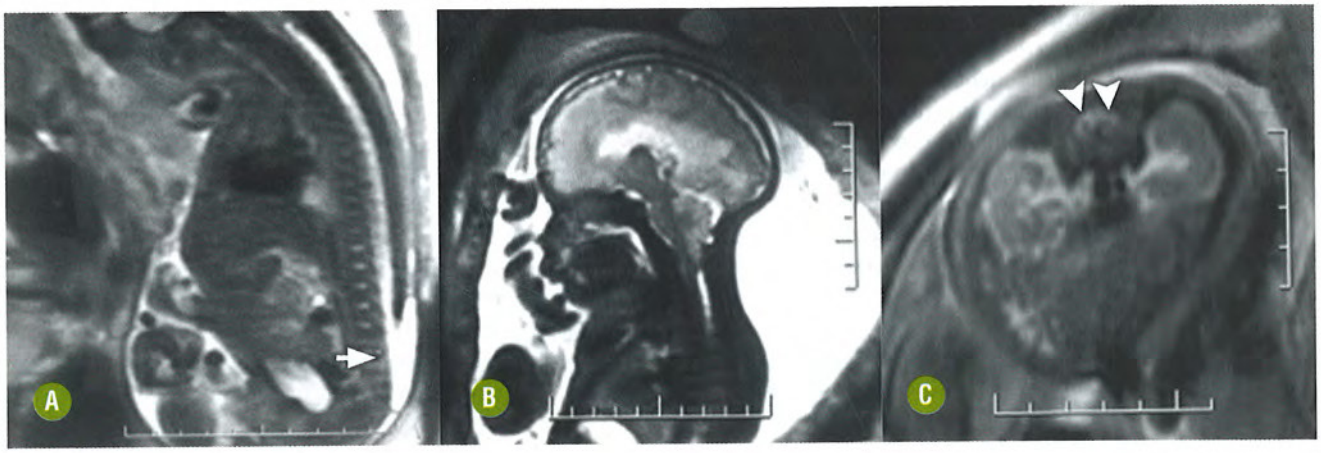

FIGURA 2-36. Malformação de Chiari 2. Notar a mielomeningocele lombar (seta em **A**) associada a alargamento do forame magno **(B)** e herniação da amígdala e do verme do cerebelo. Mesmo feto evidenciando diastematomielia (cabeças de seta em **C**).

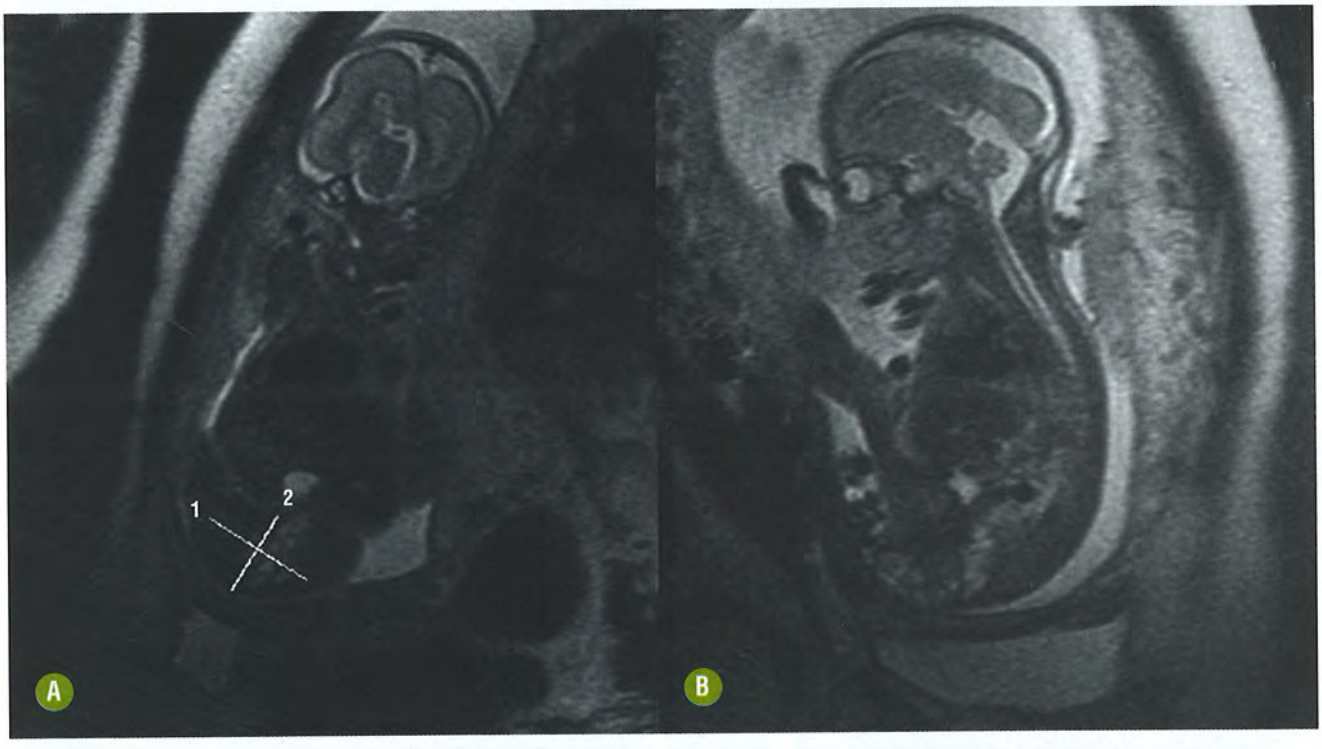

FIGURA 2-37. Avaliação por RMF evidenciando lesão expansiva crescendo a partir do assoalho pélvico para baixo, inferiormente localizado à bexiga urinária (linhas 1 e 2 em **A**). O aspecto sugere teratoma sacrococcígeo. Coluna vertebral bem formada até o nível do cóccix.

- A maioria dos TSC é sólida ou sólida-cística, com 15% tendo apresentação puramente cística. As anomalias mais comuns associadas ao TSC são do trato genitourinário e incluem hidronefrose, displasia renal, atresia uretral, ascite urinária e hidrocolpos. Com base nos achados de RM, os teratomas sacrococcígeos foram classificados, segundo a Academia Americana de Pediatria, em quatro tipos: 1 (tumores predominantemente externos, com mínimo envolvimento pré-sacral), 2 (tumores com apresentação externa, porém com significante extensão intrapélvica), 4 (tumores aparentemente externos, porém com massa pélvica predominante e extensão para o abdome) e 4 (pré-sacral, sem apresentação externa).

CONCLUSÃO

O estudo ultrassonográfico é a ferramenta de escolha para a triagem pré-natal, ficando a RMF como opção complementar para melhor análise do SNC. A RMF representa o padrão-ouro quando se está diante de uma gravidez com alta probabilidade de malformações associadas do SNC fetal. Nenhuma outra técnica de imagem, até o presente momento, se aproxima, em sensibilidade e acurácia, para demonstrar com nitidez as lesões parenquimatosas do SNC fetal quanto a ressonância magnética. É importante ter conhecimento das principais indicações de RMF, ser criterioso e saber o que procurar e como interpretar os achados em RMF.

LITERATURA RECOMENDADA

1. Brisse H, Fallet C, Sebag G. Supratentorial Parenchyma in the Developing Fetal Brain: In Vitro MR Study with Histologic Comparison. AJNR Am J Neuroradiol 1997;18:1491-1497.
2. Ertl-Wagner B, Lienemann A, Strauss A, et al. Fetal magnetic ressonance imaging: indications, technique, anatomical considerations and a review of fetal abnormalities. Eur Rad 2002;12:1931-1940.
3. Fink AM, Maixner W. Enlarged Parietal Foramina: MR Imaging Features in the Fetus and Neonate. AJNR Am J Neuroradiol 2006; 27:1379-81.
4. Garel C, Delezoide A, Berges M. Contribution of Fetal MR Imaging in the Evaluation of Cerebral Ischemic Lesions. AJNR Am J Neuroradiol 2004;25:1563-1568.
5. Girard N, Raybaud C, Gambarelli D. et al. Fetal Brain MRimaging. In: AJ Barkovich, RA Zimmerman (eds.). Magnetic Ressonance Imaging Clinics of North America, 2001;9(1: 19-56.
6. Girard N, Raybaud C, Gambarelli D. Pediatric NeuroImaging Fetal MR imaging. In: Demaerel (ed.): Recent Advances in Diagnostic Neuroradiology. Springer 2001,cap. 23, p. 373-398.
7. Girard N, Raybaud C, Poncet M. In Vivo MR Study of Brain Maturation in Normal Fetuses. AJNR Am J Neuroradiol 1995;16:407-413.
8. Girard N. Fetal MR imaging. Eur Radiol 2002;12:1869-1871.
9. Glenn OA, Barkovich AJ. Magnetic Resonance Imaging of the Fetal Brain and Spine: An Increasingly Important Tool in Prenatal Diagnosis: Part 1. AJNR 2006;27.
10. Glenn OA, Barkovich AJ. Magnetic Resonance Imaging of the Fetal Brain and Spine: An Increasingly Important Tool in Prenatal Diagnosis: Part 2. AJNR Am J Neuroradiol 2006;27:1807-14.
11. Griffiths PD, Variend D, Evans M. Postmortem MR Imaging of the Fetal and Stillborn Central Nervous System. AJNR Am J Neuroradiol 2003;24:22–27.
12. Huisman TAGM, Martin E, Kubick-Huch R, et al. Fetal magnetic ressonance imaging of the brain: technical considerations and normal brain development. Eur Radiol 2002; 12:1941-1951.
13. Huisman TAGM, Wisser J, Martin E, et al. Fetal magnetic ressonance imaging of the central nervous system. Eur Rad 2002;12: 1952-1961.
14. Huisman,TAGM, Wisser J, Kubik-Huch R .Ultrafast MR Imaging of the Fetus. AJR: 2000;174.
15. Kier EL, Kim JH. Embryology of the Human Fetal Hippocampus: MR Imaging, Anatomy and Histology. AJNR Am J Neuroradiol 1997; 18:525-532.
16. Mochel F, Grébille AG, Benachi A. Contribution of Fetal MR Imaging in the Prenatal Diagnosis of Zellweger Syndrome. AJNR Am J Neuroradiol 2006;27:333-336.
17. Paquette LB, Jackson HA, Tavare CJ. In Utero Eye Development Documented by Fetal MR Imaging, AJNR Am J Neuroradiol 30:1787-91, Oct 2009.
18. Paquette LB, Jackson HA, TavareIn CJ. Utero Eye Development Documented by Fetal MR Imaging, AJNR Am J Neuroradiol 2009;30:1787-91.
19. Righini A, Zirpoli S, Parazzini C. Hippocampal Infolding Angle Changes during Brain Development Assessed by Prenatal MR. Imaging AJNR Am J Neuroradiol 27:2093-97, Nov-Dec 2006.
20. Rypens F, Sonigo P, Aubry M-C, et al. Prenatal MR Diagnosis of a Thick Corpus Callosum. AJNR 1996;17:1918-1920.
21. Simon E, Goldstein R, Coakley F. Fast MR Imaging of Fetal CNS Anomalies in Utero. AJNR Am J Neuroradiol 2000;21:1688-1698.
22. Tang PH, Bartha AI, Norton ME. Agenesis of the Corpus Callosum: An MR Imaging Analysis of Associated Abnormalities in the Fetus. AJNR Am J Neuroradiol 30:257-63, Feb 2009.
23. Widjaja E, Whitby EH. Normal Fetal Lumbar Spine on Postmortem MR Imaging. AJNR Am J Neuroradiol 2006;27:553-59.
24. Yu JA, Sohaey R. Terminal Myelocystocele and Sacrococcygeal Teratoma: A Comparison of Fetal Ultrasound Presentation and Perinatal Risk. AJNR 2007;28.
25. Yu, JA et al. Terminal Myelocystocele and Sacrococcygeal Teratoma: A comparision of fetal ultrasound presentation and Perinatal Risk. AJNR 2007;28:1058-1060, 28 Jun-Jul.



3 CAPÍTULO

Cranioestenoses

Antônio Soares Souza
José Roberto Lopes Ferraz Filho
Dolores del Carmen Tanus Bustelo

INTRODUÇÃO

Generalidades

A função das suturas cranianas é permitir a deformidade do crânio durante a passagem pelo canal do parto e o crescimento da calota craniana durante o desenvolvimento do encéfalo. A fusão das suturas normalmente ocorre de trás para frente e de lateral para medial, com exceção da metópica, que é a primeira a fechar (Tabela 3-1). As fontanelas normalmente se fecham por volta do segundo ano de vida (Tabela 3-2).

A cranioestenose é definida como o fechamento precoce de toda ou parte de uma ou mais suturas dos ossos do crânio. A fusão precoce da sutura inibe o crescimento do crânio perpendicular à sutura afetada, ocorrendo um crescimento na direção da sutura acometida, o que resulta em deformidades estéticas do crânio.

A incidência ao nascimento da cranioestenose não sindrômica é de 1:2.100 a 1:2.500 nascidos vivos. Destas, 90% geralmente afetam uma única sutura, sem nenhuma mutação genética identificada. Acomete tanto homens como mulheres, com predominância de cranioestenose da sutura sagital nos homens (4:1) e da sutura coronal unilateral nas mulheres (3:2).

Etiologia

A cranioestenose pode ser primária, relacionada ou não com uma síndrome, em que o crescimento anormal da calota cra-

TABELA 3-1. Idade Normal de Fusão das Suturas Cranianas

Suturas	*Idade Normal de Fechamento*
Metópica	9-11 meses
Sagital	30-40 anos
Coronal	30-40 anos
Lambdoide	30-40 anos

TABELA 3-2. Idade de Fechamento das Fontanelas

Fontanelas	*Idade Normal de Fechamento*
Anterior	24 meses
Posterior	3 meses
Esfenoidal	6-24 meses

niana pode ser determinado por três principais componentes: pela fusão da sutura, seguida por hipoplasia e restrição do crescimento do crânio, ou hiperplasia com abaulamento compensatório do crânio. A cranioestenose secundária está associada a causas externas como teratógenos, falta de crescimento do cérebro, compressão intrauterina, alterações hematológicas e metabólicas ou displasias ósseas.

A cranioestenose sindrômica difere da não sindrômica pela associação a outras deformidades em face, mãos, pés e aumento da incidência de hipertensão intracraniana e hidrocefalia. As síndromes que podem estar relacionadas são Muenke, Crouzon, Apert, Saethre-Chotzen e Pfeiffer, as quais são autossômicas dominantes e envolvem várias suturas não específicas para cada síndrome (Fig. 3-1).

Há pouco mais de uma década não se conhecia sobre as causas de cranioestenose, mas a descoberta de mutações nos genes MSX2, FGFR1, FGFR2, FGFR3, TWIST1 e EFNB1 em indivíduos com cranioestenose sindrômica e não sindrômica levou ao melhor entendimento da etiologia e da patologia e à classificação desses transtornos. Existem evidências de que mutações análogas em genes FGFR podem causar diferentes síndromes de cranioestenoses autossômicas dominantes apontando para uma patogênese comum.

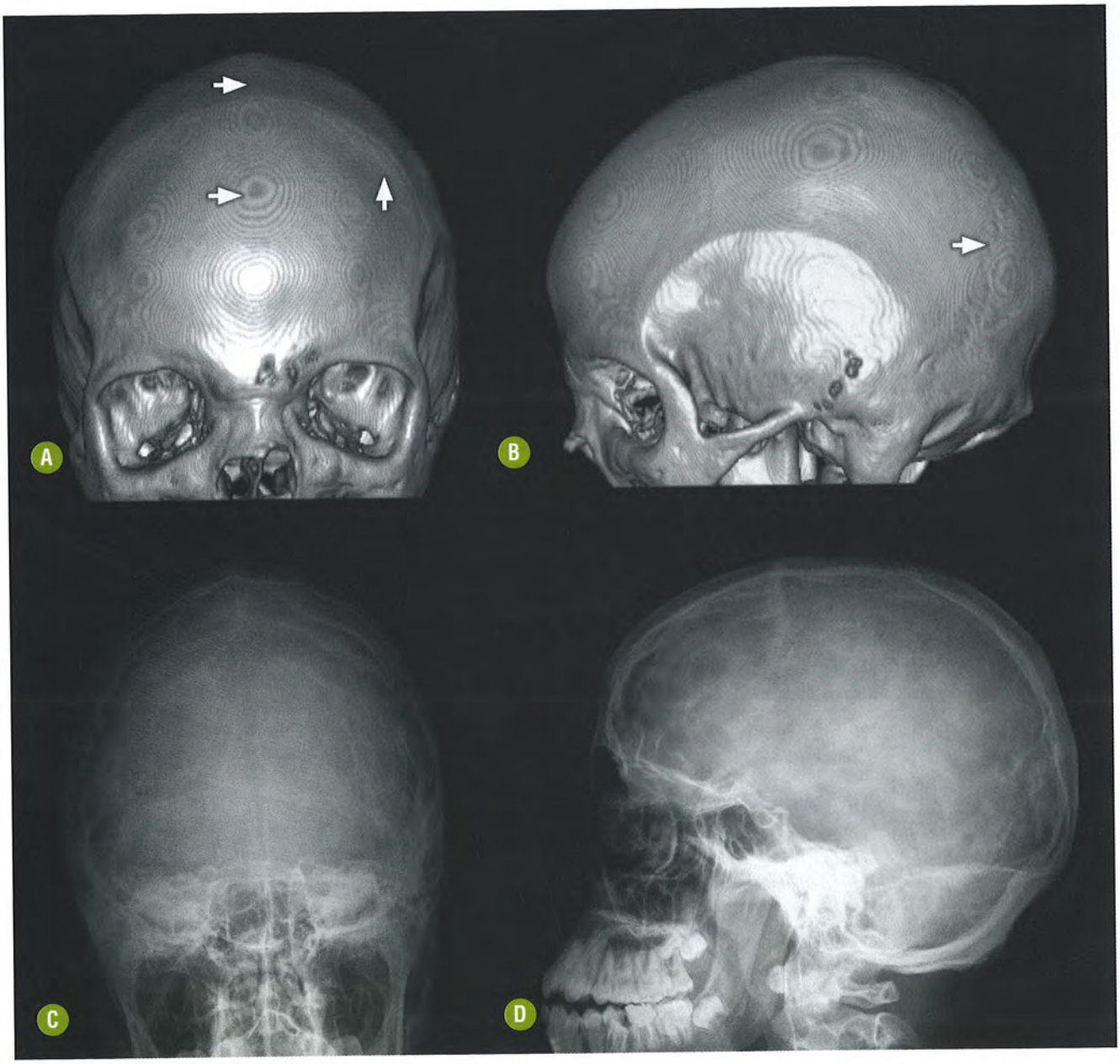

FIGURA 3-1. Cranioestenose sindrômica em uma criança com síndrome de Saethre-Chotzen. **A-B,** TC com reconstrução 3D demonstra fusão de todas as suturas cranianas (setas). **C-D,** Radiografia do crânio demonstra aspecto de cobre batido da tábua óssea interna.

Achados Clínicos

O diagnóstico precoce da cranioestenose é essencial para o acompanhamento, a prevenção de complicações e a consideração de correção cirúrgica inicial. Os sintomas estão diretamente relacionados com o padrão de crescimento patológico do crânio, determinando primariamente deformidades estéticas craniofaciais de acordo com as suturas acometidas (Tabela 3-3).

As cranioestenoses sindrômicas apresentam risco aumentado de associação a problemas respiratórios, distúrbios de fala e audição, atrofia de nervo óptico, fenda palatina, hipertensão intracraniana e hidrocefalia. Outras alterações das cranioestenoses sindrômicas são distúrbios de migração neuronal, cefaloceles, anomalias de drenagem venosa e malformações na base do crânio.

A hipertensão intracraniana (HIC) é a alteração funcional mais grave. Quando apenas uma sutura é afetada, o risco de desenvolver HIC é menor, dependendo da localização da sutura; no entanto, em pacientes com envolvimento de várias suturas, o risco é superior a 90%. A HIC crônica pode levar a danos irreversíveis do tecido cerebral com déficits funcionais, como o comprometimento da visão. Alterações ósseas do crânio e da órbita, convulsões e déficit neurológico também podem estar associados.

O aspecto em cobre batido na superfície interna da calota craniana e a erosão do dorso da sela são sinais que sugerem HIC. No entanto, na ausência destes sinais radiológicos, não se exclui o diagnóstico e o monitoramento intracraniano é necessário no caso de suspeita clínica.

ACHADOS DE IMAGEM

Os achados primários da cranioestenose incluem proliferação óssea e redução do diâmetro das suturas. Estes achados podem ocorrer em segmentos curtos ou em toda a extensão da sutura. Os sinais secundários se caracterizam por alteração do formato do crânio, fechamento das suturas e anomalias craniofaciais associadas. A redução do crescimento usualmente está associada a ampliação do espaço subaracnóideo intracraniano.

ESCAFOCEFALIA (DOLICOCEFALIA)

A escafocefalia é a deformidade mais comum (50%) e ocorre por fechamento precoce da sutura sagital (Fig. 3-2). A prevalência é de 1 em 5.000 crianças, sendo quatro vezes mais comum em homens que em mulheres. Quando sintomática, os sinais clínicos são paralisia cerebral, atraso psicomotor e/ou sinais neurológicos. HIC pode ocorrer em 15% dos pacientes.

Radiografia

- Ossificação da sutura sagital e fontanela anterior.

Tomografia Computadoriza (TC) com Reconstruções 3D

- Deformidade caracterizada por aumento do diâmetro anteroposterior da calota craniana e diminuição do diâmetro biparietal.
- Proeminência óssea occipital e da tuberosidade frontal.
- Esclerose e proliferação óssea na sutura sagital.

Ressonância Magnética (RM)

- Quando isolada, usualmente não apresenta outras alterações intracranianas.
- Em casos de múltiplas cranioestenoses, malformações congênitas do sistema nervoso central (SNC) podem ocorrer. Outros achados incluem aumento do espaço subaracnóideo e dilatação ventricular secundária a resistência ao fluxo, possivelmente por obstrução liquórica e/ou drenagem venosa decorrentes da base do crânio de pequenas dimensões.

TABELA 3-3. Deformidades Ósseas em Cranioestenose

Suturas	*Tipo de Deformidade*	*Hipoplasia Óssea*	*Crescimento Ósseo Compensatório*	*Aspecto Radiológico*
Sagital	Escafocefalia	Biparietal, bitemporal	Alongamento anteroposterior, proeminência óssea occipital e da tuberosidade frontal	Crânio alongado
Metópica	Trigonocefalia	Bitemporal	Proeminência óssea frontal	Frontal de aspecto triangular
Coronal unilateral	Plagiocefalia anterior	Frontal ipsilateral	Abaulamento frontotemporal contralateral	Dismorfismo craniofacial
Coronal bilateral	Braquicefalia	Occipital, encurtamento anteroposterior	Abaulamento frontal e temporal bilateral, elevação da altura do crânio	Crânio alto e curto
Lambdoide	Plagiocefalia posterior	Occipital ipsilateral	Abaulamento parietoccipital contralateral	Dismorfismo craniano posterior
Coronal bilateral	Oxicefalia	Encurtamento anteroposterior	Proeminência óssea frontal	Testa alta e plana

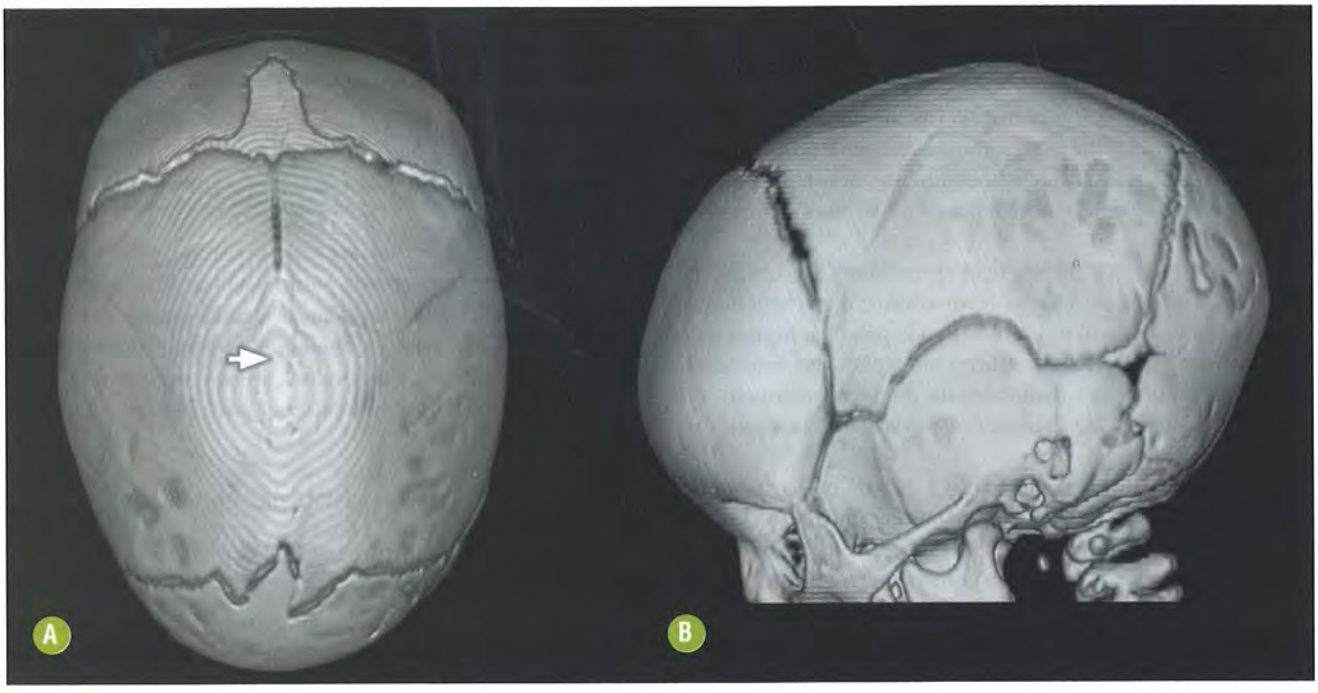

FIGURA 3-2. Escafocefalia. **A**, TC com reconstrução 3D demonstra fusão da sutura sagital (seta). **B**, Aumento do diâmetro anteroposterior da calota craniana e diminuição do biparietal.

TRIGONOCEFALIA

A trigonocefalia ocorre pelo fechamento precoce da sutura metópica antes dos 6 meses de idade (Fig. 3-3). Tem prevalência de 1 em 15.000 crianças. Quando não associada a síndromes, a trigonocefalia é raramente sintomática. Entretanto pode estar associada a síndromes em até 30% dos casos, incluindo síndrome de Opitz C e deleção dos cromossomos 9p e 11q.

Radiografia

- Ossificação da sutura metópica, fontanela anterior, hipotelorismo e proeminência óssea frontal.

TC com Reconstruções 3D

- Crescimento ósseo simétrico no plano da sutura sagital, com crescimento ósseo assimétrico nas suturas coronal, e diminuição do diâmetro bitemporal determinando a forma característica de aspecto triangular do crânio.
- Esclerose e proliferação óssea na sutura metópica.
- Outros achados: hipotelorismo, hipoplasia do seio etmoidal, protrusão da parede medial da órbita, retração da parede lateral da órbita.

RM

- Deformidade com aspecto triangular do cérebro na região frontal.
- Quando isolada, usualmente não apresenta outras alterações intracranianas.
- Em casos de múltiplas cranioestenoses, malformações congênitas, hidrocefalia e displasia na base do crânio podem ocorrer.

PLAGIOCEFALIA ANTERIOR: SUTURA CORONAL UNILATERAL

A plagiocefalia anterior é a segunda deformidade mais comum e ocorre pelo fechamento precoce unilateral da sutura coronal (Fig. 3-4). Tem prevalência de 1 em cada 10.000 nascidos vivos. Ocorre em mulheres em dois terços dos casos e a maioria dos casos é esporádica e não sindrômica. Quando sintomática, pode causar HIC e comprometimento visual.

Radiografia

- Ossificação com esclerose da sutura coronal do lado afetado.
- Deformidade em "arlequim" que ocorre devido ao deslocamento superior ipsilateral da asa menor do esfenoide.

TC com Reconstruções 3D

- Achatamento ósseo frontal com elevação da sobrancelha e exoftalmia ipsilateral à fusão da sutura associada a crescimento ósseo compensatório contralateral frontotemporal.
- Esclerose e proliferação óssea na sutura coronal.
- Outros achados incluem fossa craniana anterior rasa, órbitas rasas, retração da parede lateral da órbita ipsilateral, ossificação ipsilateral de metade da fontanela anterior e desvio do osso nasal ipsilateral.

RM

- Reflete a deformidade do cérebro ipsilateral.
- Quando isolada, usualmente não apresenta outras alterações intracranianas.
- Em casos de múltiplas cranioestenoses, malformações congênitas, hidrocefalia e displasia na base do crânio podem ocorrer.

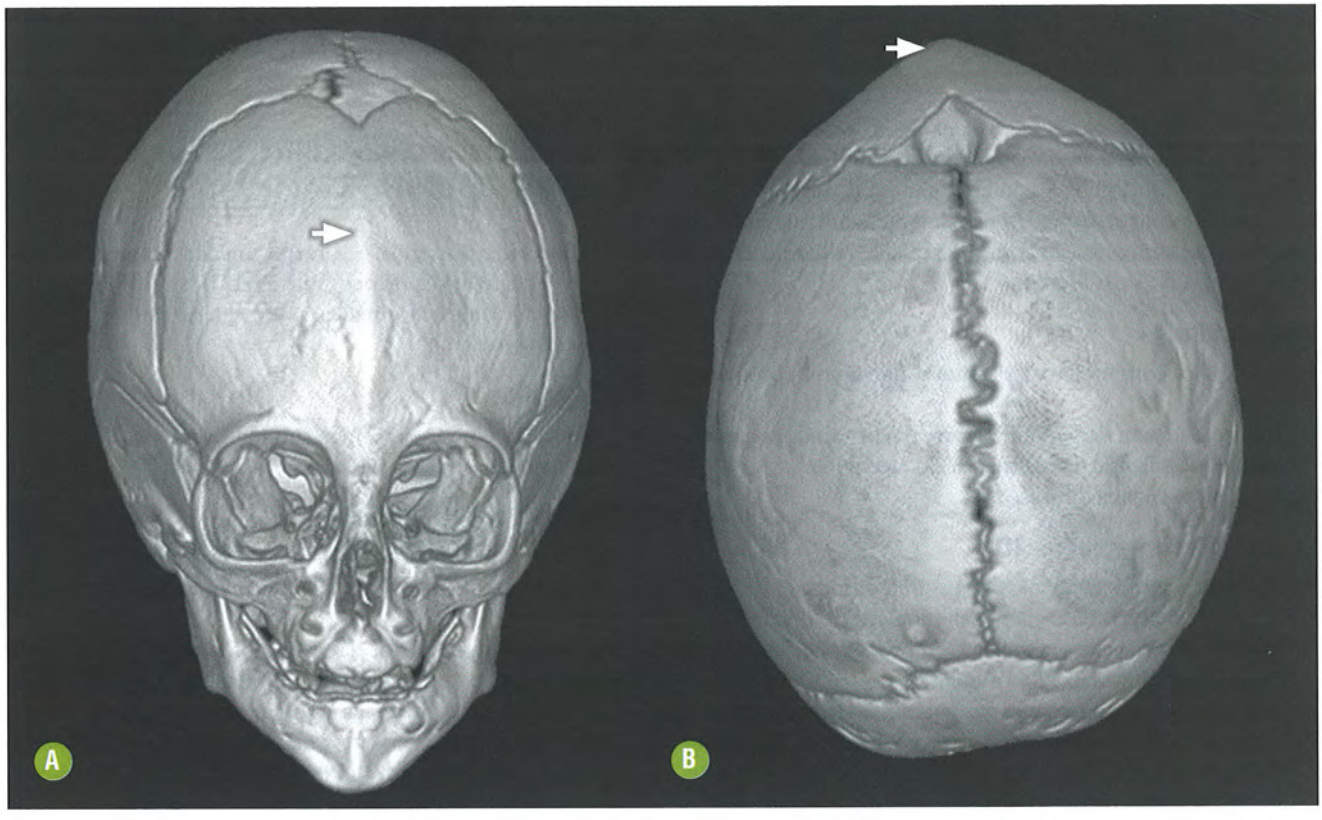

FIGURA 3-3. Trigonocefalia. **A,** TC com reconstrução 3D demonstra fusão da sutura metópica com proeminência do osso frontal (seta) associada à hipotelorismo. **(B)** Aspecto triangular do osso frontal (seta).

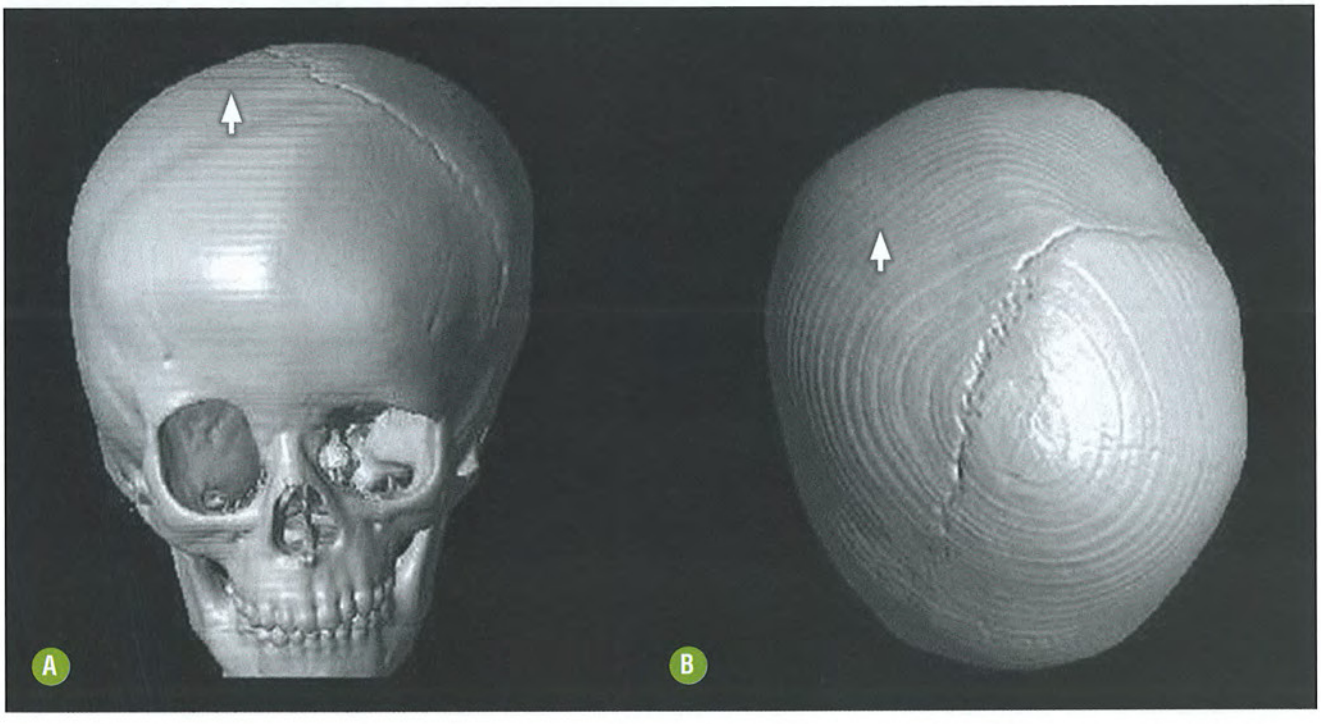

FIGURA 3-4. Plagiocefalia anterior. **A-B,** TC com reconstrução 3D demonstra fusão da sutura coronal direita (setas) com achatamento frontal ipsilateral e abaulamento ósseo frontotemporal contralateral. Observa-se ainda dismorfismo craniofacial com deslocamento superior da asa menor do esfenoide à direita (deformidade em arlequim).

BRAQUICEFALIA: SUTURA CORONAL BILATERAL

A braquicefalia é causada pelo fechamento precoce da sutura coronal bilateral e fusão simultânea de suturas da base do crânio (Fig. 3-5). A inibição do crescimento da base do crânio evita que a calota se estenda cranialmente, aumentando a altura da testa, em contraste com a oxicefalia. A braquicefalia é mais comum no sexo feminino.

Radiografia

- Ossificação com esclerose da sutura da sutural coronal bilateral.
- Deformidade em "arlequim" ocorre devido ao deslocamento superior bilateral da asa menor do esfenoide.
- Impressões digitais difusas.

TC com Reconstruções 3D

- Esclerose e proliferação óssea na sutura coronal.
- Deformidade caracterizada por diminuição do diâmetro anteroposterior da calota craniana com proeminência do frontal e regiões temporais bilateralmente.
- Outros achados são retração das paredes laterais das órbitas, exorbitismo, hipertelorismo, ossificação da fontanela anterior e hipoplasia da maxila com efeitos secundários (proptose, obstrução respiratória, má oclusão dentária, prognatismo).

RM

- Quando isolada, usualmente não apresenta outras alterações intracranianas.
- Em casos de múltiplas cranioestenoses, malformações congênitas (como malformação de Chiari), hidrocefalia e displasia na base do crânio podem ocorrer.

PLAGIOCEFALIA POSTERIOR: SUTURA LAMBDOIDE UNILATERAL

A plagiocefalia posterior é a forma menos comum e ocorre pelo fechamento precoce unilateral da sutura lambdoide (Fig. 3-6). Quando sintomática, pode causar HIC e comprometimento visual.

Radiografia

- Ossificação com esclerose da sutura lambdoide.
- Anormalidades faciais não são vistas.

TC com Reconstruções 3D

- Esclerose e proliferação óssea na sutura lambdoide.
- Achatamento ósseo occipital com expansão contralateral parietoccipital.
- Deslocamento posterior da orelha ipsilateral.
- O diagnóstico diferencial da plagiocefalia posterior deve ser feito com plagiocefalia deformante posterior sem cranioestenose, que é caracterizada por aplanamento do osso occipital (Fig. 3-7). Essa alteração pode ser decorrente da posição de dormir da criança em decúbito dorsal por longos períodos de tempo, torcicolo (afetando o lado oposto ao achatamento), retardo do desenvolvimento neuropsicomotor ou restrição de crescimento intrauterino. Nos casos de aplanamento occipital, as suturas lambdoides estão abertas,

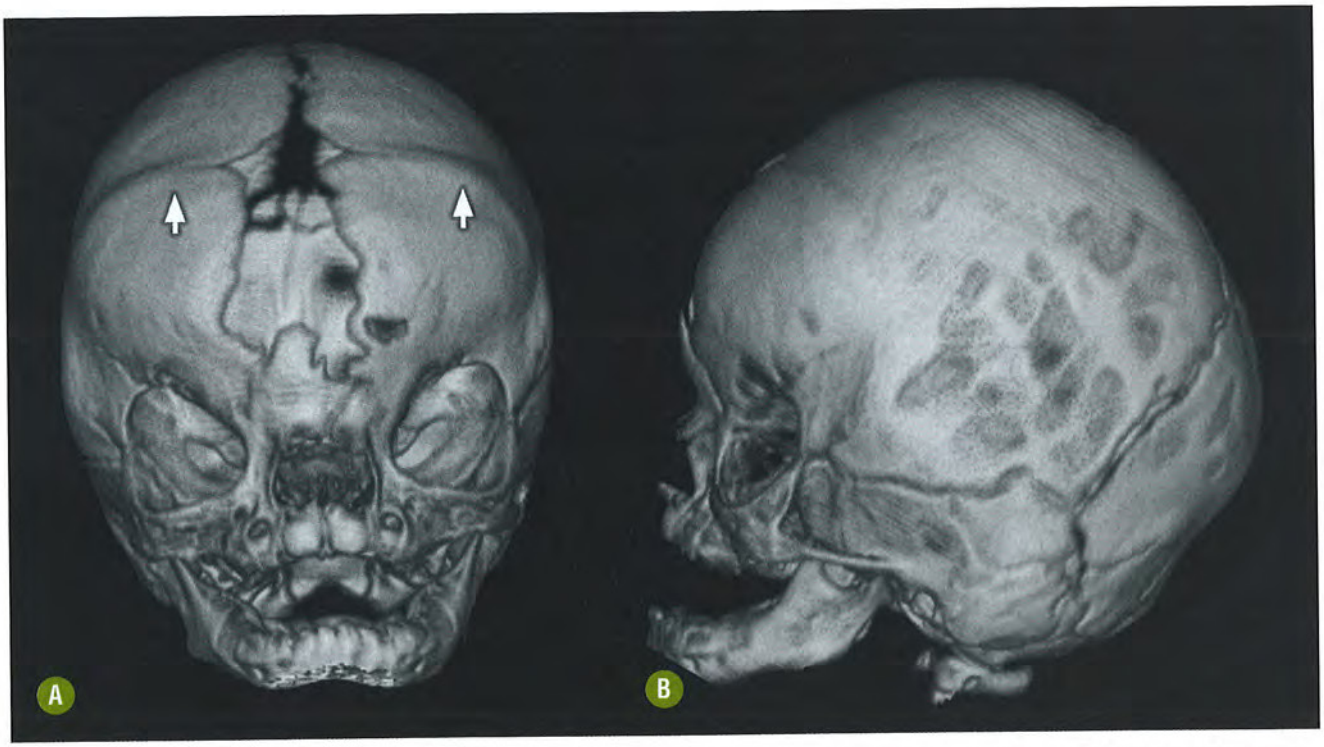

FIGURA 3-5. Braquicefalia. **A-B,** TC com reconstrução 3D demonstra fusão das suturas coronais bilateralmente (setas) com diminuição do diâmetro anteroposterior da calota craniana e proeminência do osso frontal. Observam-se, ainda, hipertelorismo e deslocamento superior da asa menor do esfenoide bilateral ("deformidade em arlequim").

a orelha está deslocada anteriormente e é comum a presença de bossa frontal ipsilateral.

RM

- Reflete a deformidade do cérebro ipsilateral.
- Quando isolada, usualmente não apresenta outras alterações intracranianas.
- Em casos de múltiplas cranioestenoses, malformações congênitas (como malformação de Chiari), hidrocefalia e displasia na base do crânio podem ocorrer.

OXICEFALIA

A oxicefalia é causada pelo fechamento precoce bilateral da sutura coronal sem envolvimento de suturas da base do crânio. HIC severa é o sinal clínico mais frequente.

Radiografia

- Ossificação com esclerose da sutura coronal bilateral.
- Deformidade em "arlequim" ocorre devido ao deslocamento superior bilateral da asa menor do esfenoide.
- Impressões digitais difusas.

TC com Reconstruções 3D

- Esclerose e proliferação óssea na sutura coronariana.
- Deformidade caracterizada por diminuição do diâmetro anteroposterior da calota craniana e aumento biparietal.
- Deformidade do crânio resulta em uma testa plana e alta.
- Outros achados: retração da parede supraorbital com proptose e ossificação da fontanela anterior.

RM

- Malformações do SNC são mais frequentes, especialmente malformação de Chiari.

OUTROS ACHADOS RELACIONADOS COM CRANIOESTENOSE

- Fechamento precoce das suturas lamboides está associado a romboencefalossinapse.
- Turricefalia significa que o formato do crânio tem forma de torre e geralmente está associada a fechamento precoce das suturas coronarianas ou lambdoides.
- Crânio com forma de trevo de quatro folhas (*cloverleaf* ou *Kleeblattschädel*) representa um aspecto de cranioestenose múltipla, geralmente de fechamento precoce das suturas sagital, coronal e/ou lamboide, determinando abaulamento das regiões temporais e proptose bilateral. Comprometimento neurológico severo é comum.
- Inúmeras síndromes craniofaciais podem estar associadas a cranioestenose. Entre elas destacam-se as síndromes de Crouzon e Apert, as quais frequentemente se associam a alterações extracerebrais, como anomalias ósseas.
- A síndrome de Crouzon se caracteriza por braquicefalia secundária a fechamento precoce das suturas coronarianas e outras suturas menores da base do crânio. Hidrocefalia, hipoplasia mandibular, hipertelorismo e malformação de Chiari 1 são comuns.
- Deformidade craniana com cranioestenose coronal e fontanelas grandes são características da síndrome de Apert. Clinicamente, os pacientes têm perda de acuidade visual e retardo do desenvolvimento neuropsicomotor. Malformações congênitas como agenesia de corpo caloso e hidrocefalia são mais comuns do que na síndrome de Crouzon. Outro achado comum é fusão cervical, especialmente em C5-C6.
- Nas cranioestenoses secundárias, o tratamento é usualmente conservador. Osteotomias podem ser indicadas em casos de cranioestenose primária, especialmente entre 3 e 9 meses.

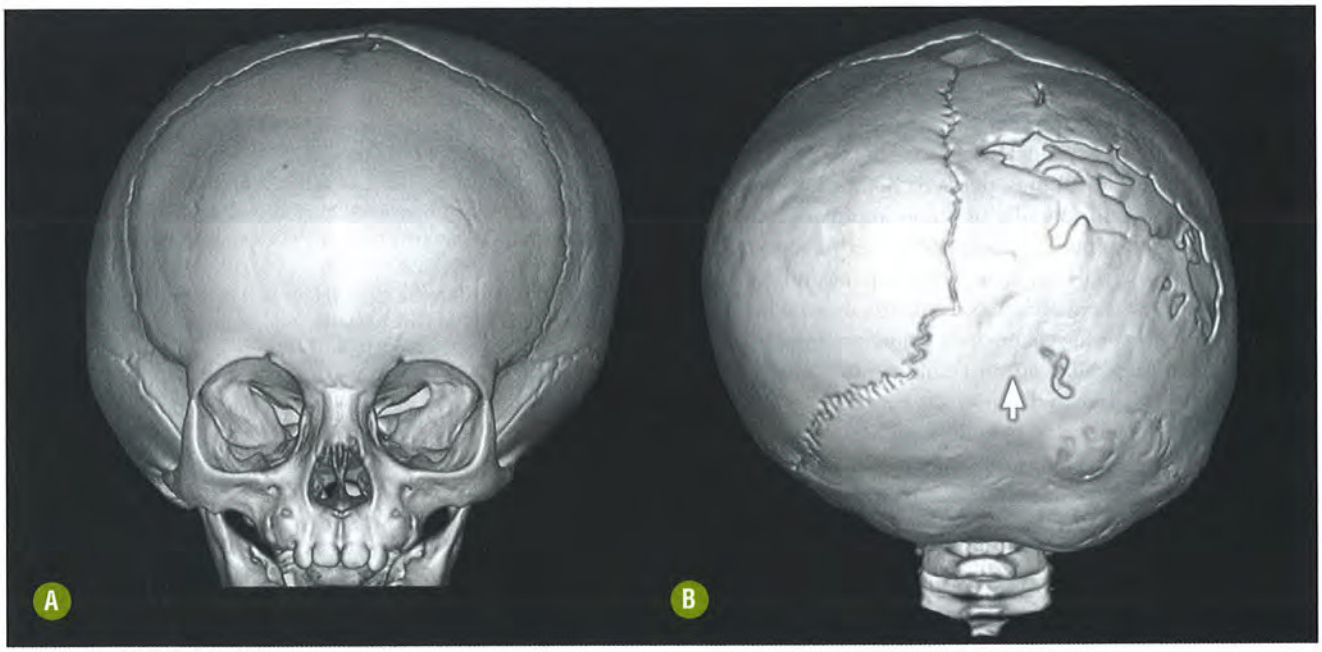

FIGURA 3-6. Plagiocefalia posterior. **A-B,** TC com reconstrução 3D demonstra fusão da sutura lambdoide à esquerda (seta) com achatamento occipital ipsilateral e abaulamento ósseo parietoccipital contralateral.

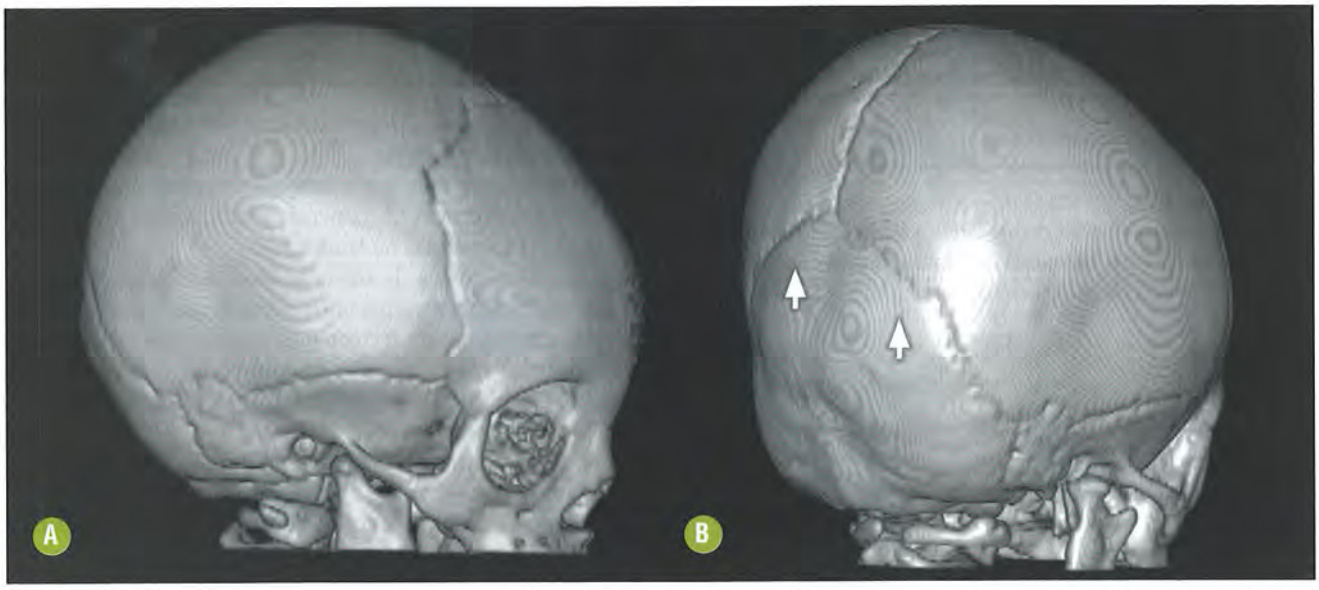

FIGURA 3-7. Plagiocefalia deformante posterior sem cranioestenose. **A-B**, TC com reconstrução 3D demonstra aplanamento occipital à direita com aspecto normal das suturas lambdoides bilateralmente (setas).

Neste contexto, exames de imagem, especialmente TC com reconstruções 3D, podem ser necessários para detectar lesões intracranianas e acompanhar o crescimento do crânio no período pós-operatório.

- A cranioestenose não pode ser confundida com ossos wormianos. Ossos wormianos representam estruturas ósseas localizadas no interior das suturas, especialmente na lambdoide ou no ptério. Ossos wormianos em número maior que 10 e distribuídos em mosaico podem estar associados a displasias ósseas, como osteogênese imperfeita, picnodisostose e displasia cleidocranial.
- Osso fontanelar é uma entidade incomum que pode simular cranioestenose. Representa um osso acessório (variante da normalidade) na topografia da fontanela anterior e pode simular, no exame físico, fechamento precoce desta fontanela.

Recomendações

A radiografia pode ser utilizada na avaliação inicial de cranioestenose e baseia-se principalmente na detecção de esclerose óssea das margens das suturas, perda da definição das suturas, pontes ósseas e sinais secundários como impressões digitais e aspecto de cobre batido. A avaliação deve ser feita por toda a extensão da sutura, pois em alguns casos apenas um pequeno segmento pode estar envolvido. No entanto, os achados da radiografia não são confiáveis nos três primeiros meses de vida devido à baixa mineralização do crânio neste período, o que torna difícil a visualização da fusão das suturas.

A RM pode ser utilizada para avaliação fetal de anormalidades da forma do crânio, mas não diagnostica a fusão das suturas cranianas. No período pós-natal a RM é importante no diagnóstico de anomalias congênitas da linha média, anomalias da junção craniocervical como Chiari, malformações de drenagem venosa da fossa posterior e hidrocefalia.

A TC com reconstrução 3D e baixa dose de radiação desempenha um papel fundamental no diagnóstico de cranioestenose em relação aos outros métodos, pois propicia vantagens na avaliação pré-operatória da cranioestenose com maior precisão diagnóstica e planejamento da correção cirúrgica. A reconstrução 3D fornece informações que não são detectadas em imagens axiais 2D ou radiografias simples, com uma precisão diagnóstica de 90% a 100%. O exame de TC fornece dados de estruturas ósseas como cristas ósseas proeminentes que predominam na sutura sagital, espessamento e erosões ósseas focais, que são mais suscetíveis na sutura metópica, e esclerose óssea perissutural, que predomina na sutura lambdoide. Além disso, na maioria dos casos não é necessária sedação anestésica dos pacientes, pois são exames com aquisições rápidas de imagens que permitem avaliar com precisão deformidades craniofaciais e alterações estruturais do cérebro.

LITERATURA RECOMENDADA

1. Benson ML, Oliverio PJ, Yue NC, et al. Primary Craniosynostosis: Imaging Features. AJR 1996;166:697-703.
2. Binning M, Ragel B, Brockmeyer DL, et al. Evaluation of the necessity of postoperative imaging after craniosynostosis surgery. J Neurosurg (1 Suppl Pediatrics) 2007;107:43-45.
3. David L, Glazier S, Pyle J, et al. Classification system for sagittal craniosynostosis. J Craniofac Surg 2009;20:279-282.
4. Fernbach SK. Craniosynostosis 1998: concepts and controversies. Pediatr Radiol 1998;28:722-728.
5. Freitas RS, Azzolini TF, Shin JH, et al. Associated (parallel) tomographic findings in patients with single-sutural synostosis. J Craniofac Surg 2010;21: 411-413.
6. Gellad FE, Haney PJ, Sun JCC, et al. Imaging modalities of craniosynostosis with surgical and pathological correlation. Pediatr Radiol 1985;15:285-290.
7. Kirmi O, Lo SJ, Johnson D, et al. Craniosynostosis: a radiological and surgical perspective. Semin Ultrasound CT MRI 2009;30:492-512.
8. Kotrikova B, Krempien R, Freier K, et al. Diagnostic imaging in the management of craniosynostoses. Eur Radiol 2007;17:1968-1978.
9. Medina LS. Three-dimensional CT maximum intensity projections of the calvaria: a new approach for diagnosis of craniosynostosis and fractures. AJNR Am J Neuroradiology 2000;21:1951-1954.
10. Vannier MW, Hildebolt CF, Marsh JL, et al. Craniosynostosis: diagnostic value of three - dimensional CT reconstruction. Radiology 1989;173:669-673.



4
CAPÍTULO

Malformações do Desenvolvimento Cortical

Celi Santos Andrade
Leandro Tavares Lucato
Claudia da Costa Leite

INTRODUÇÃO

Generalidades

As malformações do desenvolvimento cortical (MDC) constituem uma importante causa de epilepsia em seres humanos. Alguns casos também se apresentam precocemente com encefalopatia, atraso no desenvolvimento neuropsicomotor, déficits motores ou dificuldade de aprendizagem. Avanços constantes nas técnicas de diagnóstico por imagem e conhecimentos genéticos têm aumentado constantemente o conhecimento das MDC e, consequentemente, o entendimento da sua epileptogênese.

O tubo neural que irá formar o neuroeixo fecha-se muito precocemente na embriogênese. Seguem-se a condensação local, a expansão e a diverticulação, desencadeadas por expressão compartimentalizada de genes e eventos celulares. Rostralmente, as vesículas telencefálicas formam-se e originam os hemisférios cerebrais. Os neurônios que irão constituir o neocórtex originam-se de duas fontes principais: o epitélio ventricular e os precursores estriatais. Os neurônios corticais migram por distâncias variadas até alcançar o córtex em suas posições finais, formando a citoarquitetura hexalaminar do neocórtex adulto. As conexões corticais formam-se muito precocemente e continuam a se desenvolver num mecanismo intrincado que leva ao desenvolvimento das substâncias cinzenta e branca.

Os neurônios têm origem nas células da camada subependimária da parede dos ventrículos, a chamada matriz germinativa. As células da matriz germinativa com diferenciação neuronal (neuroblastos), quando maduras, iniciam um processo de migração. A migração dos neurônios da região periventricular para os núcleos profundos e para a superfície do córtex cerebral é orientada pelas fibras radiais a partir da oitava semana de gestação. Os núcleos e o córtex cerebelar também são formados neste mesmo período. A migração ocorre de maneira ordenada, de modo que primeiro migram as células que irão formar a camada 1 do córtex e depois as células que irão formar as camadas 6, 5, 4, 3 e 2. Após estarem organizados nas diversas camadas, os neurônios separam-se das fibras radiais e iniciam a formação e o crescimento dos dendritos e das sinapses. As fibras radiais separam-se dos neurônios após a migração e darão origem às células gliais. A maior parte do processo de migração neuronal ocorre ao redor da 16ª semana de gestação, porém acredita-se que este processo só termine por volta do 5º mês de vida. A sulcação e a giração estão diretamente relacionadas com a migração neuronal, sendo responsáveis pelo aumento da superfície cortical, sem aumento de seu volume.

Distúrbios nas diversas vias moleculares que regulam estes complexos mecanismos podem ter uma base genética, embora insultos exógenos também possam ocasionar alguns tipos de MDC; são a natureza e o momento do insulto em relação ao processo de desenvolvimento que determinam o tipo de MDC.

A classificação de Barkovich e cols. (Quadro 4-1) é baseada em três processos embriológicos do desenvolvimento cerebral: proliferação e diferenciação neuronais e eventual apoptose celular; migração neuronal; e organização cortical. Estas cate-

QUADRO 4-1. Classificação das Malformações do Desenvolvimento Cortical

I. Malformações relacionadas com a proliferação ou apoptose neuronal ou glial

A. Redução da proliferação/aumento da apoptose ou aumento da proliferação/redução da apoptose com alteração do volume cerebral
   1. Microcefalia com córtex normal a afilado
   2. Microlisencefalia (microcefalia extrema com córtex espesso)
   3. Microcefalia com extensa polimicrogiria
   4. Macrocefalia

B. Proliferação anormal (tipos celulares anormais)
   1. Não neoplásicos
      a. Hamartomas corticais da esclerose tuberosa
      b. Displasia cortical com células "em balão"
      c. Hemimegalencefalia
   2. Neoplásicos
      a. DNET (tumor neuroepitelial disembrioblástico)
      b. Ganglioglioma
      c. Gangliocitoma

II. Malformações relacionadas com a migração neuronal anormal

A. Espectro lisencefalia/heterotopia subcortical em banda
B. Complexo lisencefalia "*cobblestone*"/síndromes de distrofia muscular congênita
C. Heterotopia
   1. Subependimária (periventricular)
   2. Subcortical (diferente de heterotopia em banda)
   3. Glioneuronal marginal

III. Malformações relacionadas com a organização cortical anormal (incluindo migração neuronal tardia)

A. Polimicrogiria e esquizencefalia
   1. Síndromes de polimicrogiria bilaterais
   2. Esquizencefalia (polimicrogiria com fendas)
   3. Polimicrogiria ou esquizencefalia como parte de síndromes de anomalias congênitas múltiplas/retardo mental
B. Displasia cortical sem células "em balão"
C. Microdisgenesia

IV. MDC sem outras classificações

A. Malformações secundárias a erros inatos do metabolismo
   1. Desordens do metabolismo mitocondrial e do piruvato
   2. Distúrbios peroxissomais
B. Outras malformações não classificadas
   1. Displasia sublobar
   2. Outras

Adaptado de Barkovich e cols. Neurology 2005;65:1873-1887.

gorias não devem ser encaradas como processos sequenciais distintos, mas sim como um complexo mecanismo que resulta finalmente na formação cerebral, baseando-se a classificação na fase mais precoce em que a anormalidade ocorre, em conjunto com achados patológicos, genéticos e de imagem.

O estudo multiplanar por ressonância magnética (RM) de alta resolução constitui o método de escolha para o diagnóstico por imagem das MDC, pois permite excelente contraste entre a substância branca e a cinzenta, avaliação topográfica precisa do desenvolvimento dos giros e sulcos corticais, além da análise mais acurada da formação da substância branca e de seus estágios de mielinização. A tomografia computadorizada (TC) tem menor sensibilidade na detecção das MDC e pode deixar de fazer o diagnóstico em até 30% dos indivíduos afetados. Contudo é importante reconhecer que as alterações tomográficas, embora mais sutis, são similares às encontradas em estudos de RM.

A literatura recente demonstra que o ganho de resolução espacial com aumento da intensidade do campo magnético – mudando de 1,5 T para 3 T, 4,1 T, 7 T e mais progressivamente – e subsequente aumento da relação sinal–ruído pode potencialmente trazer mais detalhes anatômicos, aumentando

a sensibilidade do estudo por RM das malformações cerebrais complexas. Avanços em tecnologia de bobinas multicanais, com bobinas de superfície com arranjos de fase, têm aumentando a resolução e o contraste das imagens adquiridas, com ganhos máximos na superfície cortical, o que é especialmente útil na detecção de displasias corticais discretas.

Alguns avanços recentes em sequências de RM também melhoraram a qualidade das imagens e tornaram-se úteis na caracterização de malformações cerebrais. A introdução de sequências volumétricas ponderadas em T1 com alta resolução espacial (*spoiled gradient recalled echo* [SPGR], *magnetization prepared rapid gradient echo* [MPRAGE]), que permitem reformatações multiplanares, favorece um diagnóstico mais preciso. Sequência *fluid-attenuated inversion recovery* (FLAIR) volumétrica em 3 Tesla pode ser bem sensível para a caracterização de alterações na substância branca subjacente a malformações corticais. A sequência *susceptibility weighted imaging* (SWI), devido a sua alta resolução e contraste, tem grande potencial em delinear com mais precisão lesões corticais.

Métodos assistidos por computador, como a morfometria baseada em voxel, reconstruções de superfície e técnicas de segmentação podem ajudar na detecção de lesões sutis, mas estas técnicas automatizadas ainda precisam vencer imprecisões intrínsecas e necessitam de comprovação de que podem ser úteis ao olho humano isoladamente em estudos prospectivos. Ainda assim, informações clínicas são absolutamente importantes em guiar a busca visual intensiva e demorada que é requerida na avaliação de volumes adquiridos com reformatações multiplanares milimétricas.

O diagnóstico pré-natal pode ainda ser feito por meio de rastreamento com a utilização de ultrassonografia fetal, mas a RM fetal tem apresentado um papel cada vez mais importante na detecção e caracterização de malformações fetais. Avanços em RM fetal com sequências de pulso rápidas, imagens paralelas, bobinas mais sofisticadas e ferramentas de correção de movimento têm otimizado a detecção intrauterina de malformações congênitas.

Apesar de a RM convencional com alta resolução espacial prontamente identificar o córtex malformado na maioria dos casos, investigações recentes começaram a se debruçar sobre as alterações associadas da substância branca e da conectividade cerebral por meio da espectroscopia de prótons por RM (ERM) e de imagens de difusão por RM. Alguns estudos demonstraram redução do volume de substância branca nos hemisférios cerebrais afetados que contêm as MDC e que a substância branca frequentemente apresenta aumentos dos coeficientes de difusão aparentes (ADC) e redução da anisotropia fracionada (FA).

Técnicas modernas baseadas em difusão por RM podem fornecer análises macro e microestruturais da substância branca e fornecer tratografia detalhada de fibras, como *diffusion tensor imaging* (DTI) e *high angular resolution diffusion imaging* (HARDI). Estas modalidades têm sido crescentemente utilizadas na caracterização de malformações cerebrais congênitas, determinando os padrões aberrantes de organização e conectividade cerebral subjacentes (Fig. 4-1).

As técnicas de tratografia podem ainda ser aplicadas no planejamento cirúrgico de pacientes com epilepsia refratária e MDC focais, pois são capazes de determinar com mais exatidão a proximidade de tratos eloquentes de substância branca com a lesão. Isso possibilitaria maior precisão na avaliação do risco operatório e melhor planejamento da via de acesso cirúrgico. A complementação destas técnicas com ressonância magnética funcional (RMf) e sistemas de neuronavegação pode potencialmente agregar eficiência no manejo cirúrgico e melhorar o prognóstico destes pacientes.

Estudos de neuroimagem funcional durante a última década têm levado também a um melhor entendimento sobre a fisiopatologia da epilepsia sintomática. Técnicas disponíveis incluem tomografia computadorizada por emissão de fóton único (SPECT), tomografia por emissão de pósitron (PET), RMf e perfusão por RM. Imagens exibindo alterações no fluxo sanguíneo cerebral regional (rCBF) à SPECT podem predizer a localização de um foco epileptogênico associado a uma malformação subjacente, o que pode ser particularmente útil na ausência de anormalidade estrutural evidente à RM. Estudos utilizando PET e RMf demonstraram córtex funcional localizado nas malformações, confirmando achados de eletroencefalograma (EEG) invasivo e alertando para o extremo cuidado requerido quando a ressecção cirúrgica é contemplada. Apesar do amplo uso destas técnicas diagnósticas na avaliação pré-cirúrgica, há poucos trabalhos especificamente direcionados à MDC.

Leite e cols. em estudo de ERM de prótons multivoxel, demonstraram redução dos níveis de N-acetil aspartato/creatina tanto nas MDC quanto no lado oposto aparentemente normal em pacientes com lesões unilaterais, alertando para o fato de que as anormalidades metabólicas nas MDC se estendem muito além das lesões focais evidenciadas em exames estruturais.

Um trabalho inovador recente de espectroscopia de fósforo tridimensional por RM em alto campo (Fig. 4-2) numa grande série de pacientes com MDC evidenciou diversas anormalidades bioquímicas cerebrais *in vivo*, reforçando o conceito de que alterações metabólicas estão intrinsecamente relacionadas com a hiperexcitabilidade neuronal e ictogênese. As alterações energéticas encontradas nas lesões foram redução de pH (Fig. 4-3), aumento de magnésio (Mg^{2+}) e elevação da razão fosfocreatina/trifosfato de adenosina total (PCr/ATPt). Também foram evidenciadas anormalidades de fosfolipídios de membrana, com redução de glicerofosfocolina (GPC), glicerofosfoetanolamina (GPE) e fosfodiésteres (PDE), com aumento da relação fosfomonoésteres/fosfodiésteres (PME/PDE).

A ideia de que nas MDC a lesão visível representa apenas a "ponta do *iceberg*" tem sido extensamente debatida, e evidências indiretas de estudos de EEG, SPECT, DTI e ERM em pacientes afetados unilateralmente apoiam a teoria de que as MDC não constituem a totalidade da zona epileptogênica e de que as alterações podem ser perilesionais ou mesmo contralaterais. Isso poderia explicar por que a ressecção cirúrgica não traz bons resultados para o controle da epilepsia em alguns pacientes com MDC focais.

O estudo e a classificação das MDC são complicados pelo fato de que raramente duas malformações são completamente idênticas e frequentemente combinações de tipos diferentes de malformações ocorrem conjuntamente em um mesmo paciente. Devido à sua relevância clinicorradiológica, as seguintes MDC serão abordadas neste capítulo: displasia cortical focal, hemimegalencefalia, heterotopia, lisencefalia, polimicrogiria e esquizencefalia.

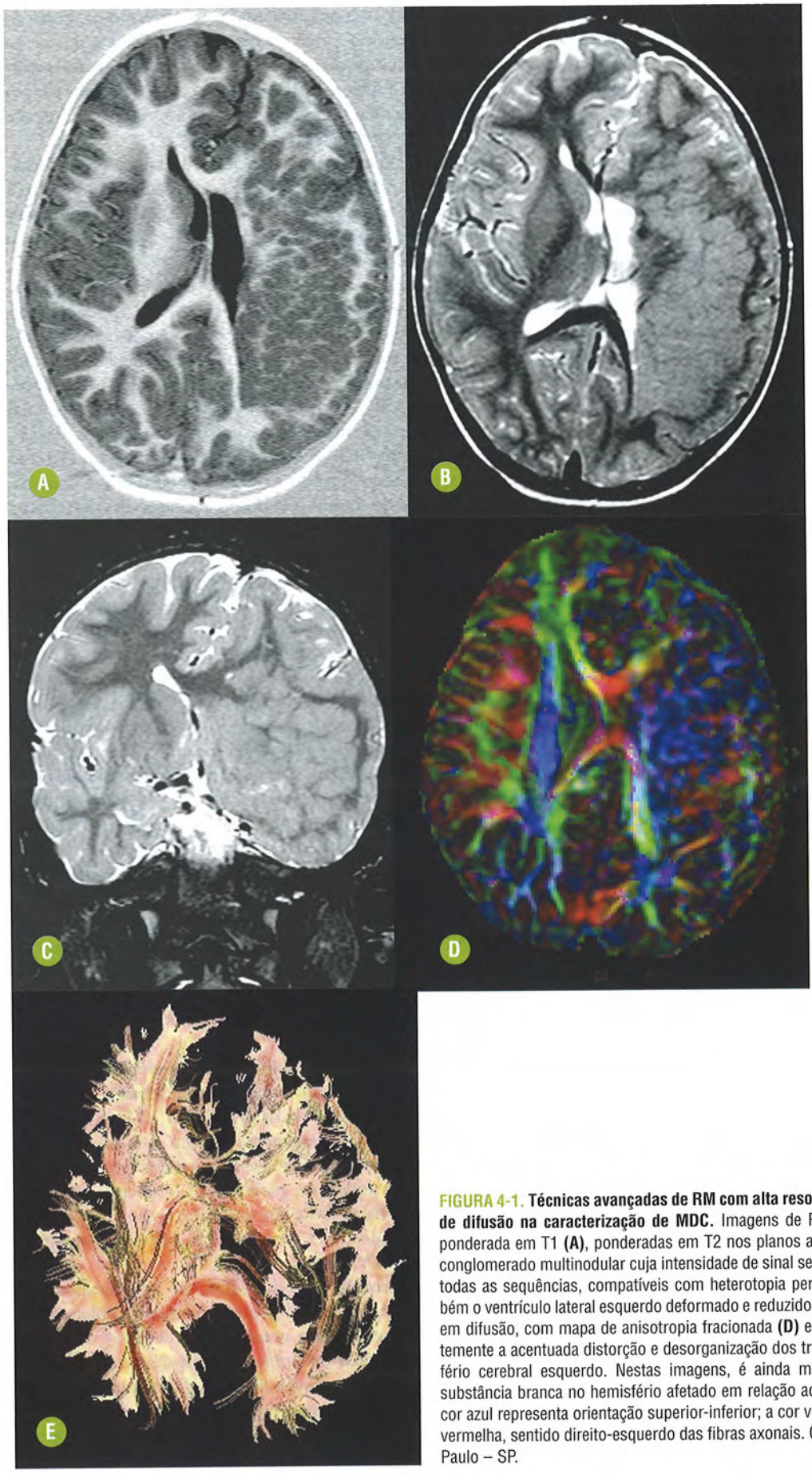

FIGURA 4-1. Técnicas avançadas de RM com alta resolução espacial e imagem por tensor de difusão na caracterização de MDC. Imagens de RM com cortes finos no plano axial ponderada em T1 **(A)**, ponderadas em T2 nos planos axial **(B)** e coronal **(C)** demonstrando conglomerado multinodular cuja intensidade de sinal se assemelha à substância cinzenta em todas as sequências, compatíveis com heterotopia periventricular e subcortical. Note também o ventrículo lateral esquerdo deformado e reduzido de dimensões. As imagens baseadas em difusão, com mapa de anisotropia fracionada **(D)** e tratografia **(E)**, demonstram elegantemente a acentuada distorção e desorganização dos tratos de substância branca no hemisfério cerebral esquerdo. Nestas imagens, é ainda mais nítida a redução do volume de substância branca no hemisfério afetado em relação ao lado oposto. Convencionalmente, a cor azul representa orientação superior-inferior; a cor verde, direção anteroposterior; e a cor vermelha, sentido direito-esquerdo das fibras axonais. Cortesia de Dr. Antonio J. Rocha, São Paulo – SP.

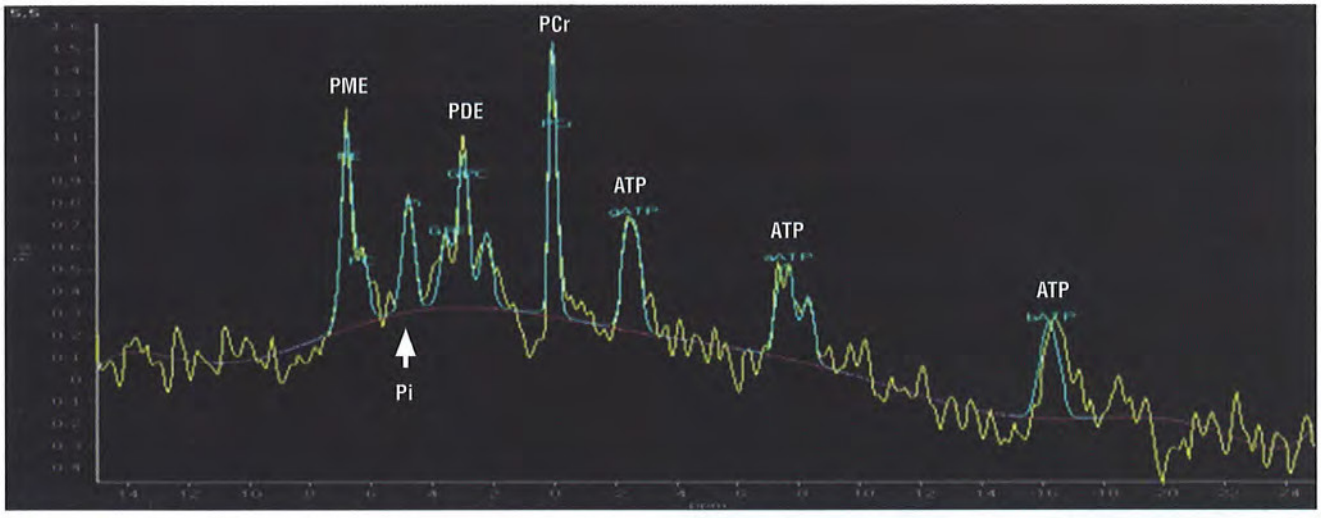

FIGURA 4-2. Espectroscopia de fósforo por RM. Curva espectral típica demonstrando, da esquerda para a direita, os sinais de: PE (fosfoetanolamina), PC (fosfocolina), Pi (fosfato inorgânico), GPE (glicerofosfoetanolamina), GPC (glicerofosfocolina), PCr (fosfocreatina), γ-, α- e β-ATP (trifosfato de adenosina). PMEs (fosfomonoésteres) representam a soma de PE e PC, e PDE (fosfodiésteres), a soma de GPC e GPE. Pode ser notada também a modulação da linha de base por causa da contribuição do sinal de macromoléculas, característica do espectro do encéfalo.

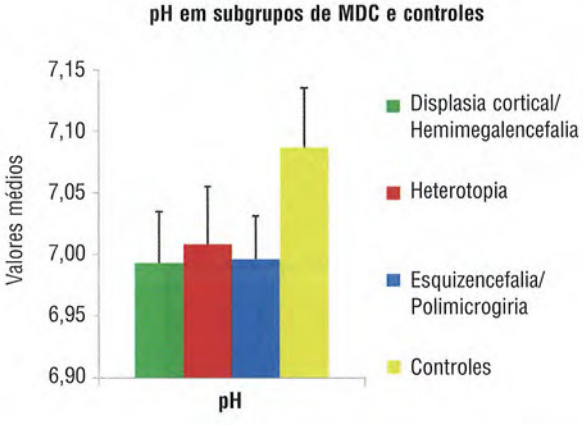

FIGURA 4-3. Gráfico representativo dos valores de pH obtidos por espectroscopia de fósforo por RM. Os valores médios de pH nos subgrupos de MDC e em controles saudáveis são demonstrados nas colunas. Legendas coloridas são mostradas à direita.

DISPLASIA CORTICAL FOCAL

INTRODUÇÃO

Generalidades

Em 1971, Taylor e cols. primeiramente descreveram este distúrbio em espécimes cirúrgicos de pacientes com epilepsia refratária. O grande interesse na displasia cortical focal (DCF) é reflexo da severidade da epilepsia causada e da frequência com que este distúrbio é abordado cirurgicamente. As DCF são classificadas em dois tipos: tipo 1, sem células "em balão", e tipo 2, com a presença de células "em balão".

Achados Clínicos

A DCF é importante causa de epilepsia refratária, não familiar, não sindrômica, de início precoce na infância. Não há características ao exame físico que apontem para o diagnóstico, apesar de relatos de alguns achados associados, como *nevus* epidérmico linear.

A epilepsia causada por DCF usualmente é refratária ao tratamento medicamentoso. A DCF é causa significativa de epilepsia focal motora ou epilepsia parcial contínua, que pode ameaçar a vida, de tal forma que o tratamento cirúrgico é uma modalidade terapêutica a ser considerada em vários destes pacientes.

Achados Histológicos

Os pesquisadores identificaram uma variedade de anormalidades, tanto citológicas – neurônios piramidais gigantes, neurônios displásicos desorganizados, células "em balão" (grandes células redondas com citoplasma eosinofílico lembrando um balão) – quanto organizacionais: laminação desordenada, agrupamento de neurônios em excesso na substância branca, causando borramento da interface entre a substância branca e a cinzenta.

As DCF provavelmente não são uma entidade única. De fato, a aparência histológica não é uniforme, com variação de fenótipos moleculares, componentes citológicos, desordens organizacionais, alterações genéticas, mecanismos de ativação e aparência na RM.

ACHADOS DE IMAGEM

Ressonância Magnética (Fig. 4-4)

- Espessamento cortical focal, algumas vezes com hipersinal em T2 e FLAIR.
- Indefinição da interface entre as substâncias branca e cinzenta.
- Aumento de sinal na substância branca subjacente, algumas vezes com "cauda cuneiforme", com distribuição radial a partir da superfície do ventrículo (displasia "transmanto").

Estas alterações nem sempre estão presentes em conjunto nem são patognomônicas isoladamente. A DCF usualmente é encontrada em topografia frontal ou temporal, apesar de poder ocorrer em qualquer localização. Ao EEG, pode haver altera-

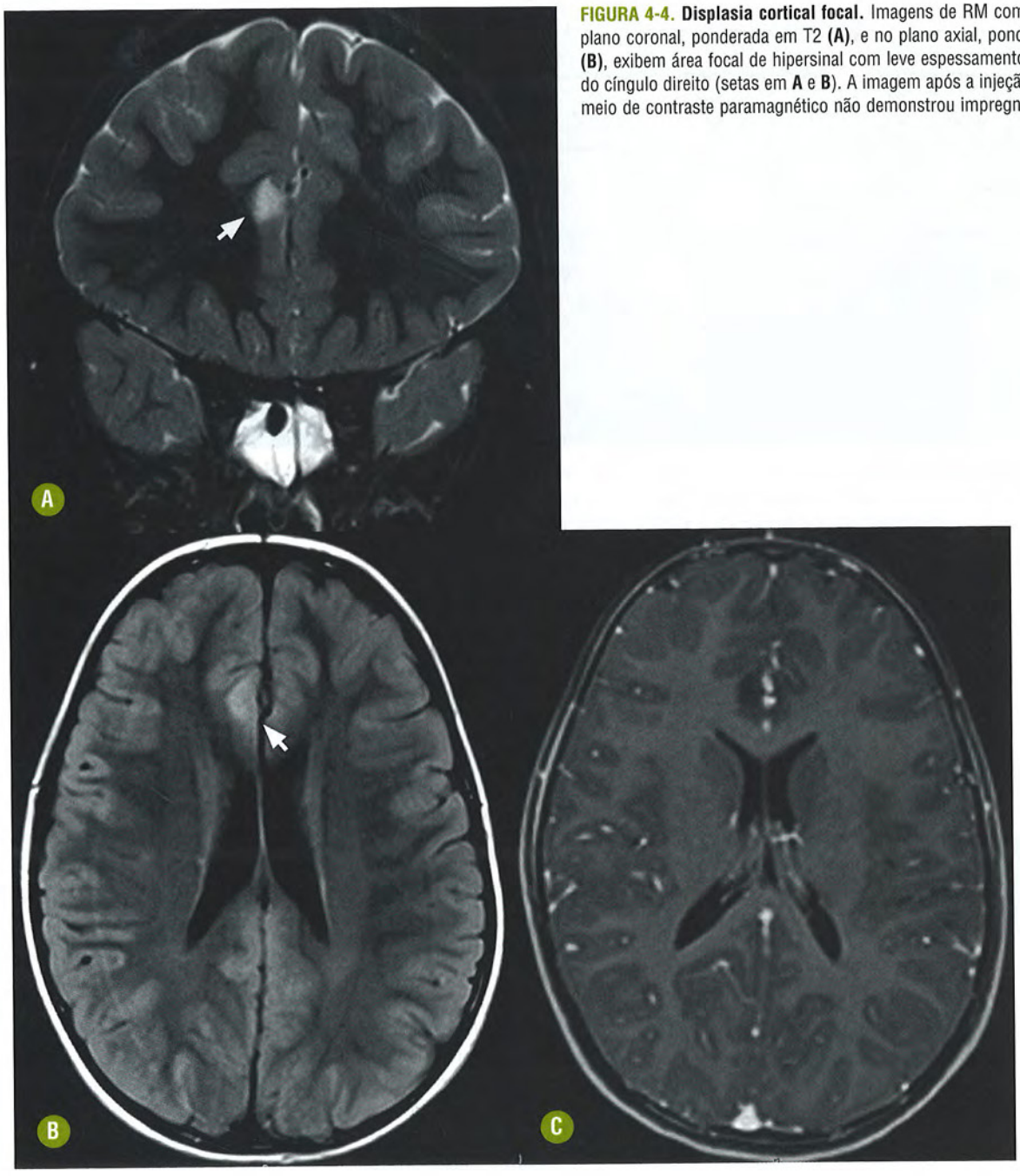

FIGURA 4-4. Displasia cortical focal. Imagens de RM com cortes finos no plano coronal, ponderada em T2 **(A)**, e no plano axial, ponderada em FLAIR **(B)**, exibem área focal de hipersinal com leve espessamento cortical no giro do cíngulo direito (setas em **A** e **B**). A imagem após a injeção intravenosa do meio de contraste paramagnético não demonstrou impregnação **(C)**.

ções ictais particulares. A investigação pré-cirúrgica detalhada é essencial, já que a DCF pode estar em áreas eloquentes do córtex e a zona epileptogênica pode ser mais extensa do que a lesão identificada à RM. Por estas razões, EEG intracraniano e eletrocorticografia podem ser necessários. Alguns estudos sugerem que o EEG está associado a melhor prognóstico após a cirurgia, presumivelmente devido à ressecção mais completa do tecido epileptogênico.

DIAGNÓSTICO DIFERENCIAL PRINCIPAL

Esta lesão pode ocasionalmente ser bastante sutil, e a análise das imagens de RM à luz de dados clínicos, de EEG e eventualmente de exames de medicina nuclear como a SPECT é fundamental para a correta avaliação do caso e para a valorização de achados mais tênues.

Por vezes, tumores superficiais neuronais ou neurogliais, como o tumor neuroepitelial disembrioblástico (DNET) e o ganglioglioma, podem constituir uma consideração pertinente no diagnóstico diferencial, especialmente em casos menos típicos.

Em estudo de espectroscopia de fósforo por RM, foi revelada recentemente a presença de acidose nas displasias corticais focais, ao passo que outros estudos relatados na literatura revelaram tendência à alcalose em tumores cerebrais, incluindo gliomas de baixo grau. Embora ainda precise ser mais explorada em trabalhos futuros, esta técnica pode potencialmente representar uma ferramenta útil na diferenciação dessas lesões.

HEMIMEGALENCEFALIA

INTRODUÇÃO

Generalidades

A hemimegalencefalia ou megalencefalia unilateral relaciona-se com o crescimento hamartomatoso excessivo de todo ou de parte de um hemisfério cerebral, com defeitos na proliferação neuronal, migração e organização cortical.

Achados Clínicos

Os indivíduos afetados tipicamente têm macrocefalia ao nascimento e infância e podem se apresentar precocemente com epilepsia refratária, atraso no desenvolvimento neuropsicomotor e hemiparesia. No outro extremo do espectro, os casos mais leves podem apresentar crises epilépticas discretas, com controle clínico simples. O cérebro pode ser afetado isoladamente, ou pode haver hipertrofia de parte ou de todo o hemicorpo ipsilateral.

Algumas condições associadas são: neurofibromatose tipo 1, esclerose tuberosa, síndrome do *nevus* epidérmico, síndrome de *Proteus*, hipomelanose de Ito ipsilateral, síndrome de Klippel-Trenaunay-Weber, alopecia focal e o DNET.

Hemisferectomia anatômica ou funcional pode estar indicada se a epilepsia for clinicamente intratável e o hemisfério contralateral for normal. A transferência de funções para o hemisfério contralateral é maior em crianças mais jovens, por conta da plasticidade neuronal.

Achados Histológicos

A organização laminar cortical é anormal, com presença de neurônios gigantes no córtex e na substância branca subjacente. Estudos histopatológicos usualmente demonstram achados semelhantes aos observados nas displasias corticais, com presença de células "em balão" em 50% dos casos.

ACHADOS DE IMAGEM

Ressonância Magnética (Fig. 4-5)

- Aumento moderado a acentuado do hemisfério cerebral, com aumento do volume da substância branca; em alguns casos a substância branca tem sinal anormal.
- Espessamento cortical, de configuração agírica ou paquigírica, com sulcos rasos.
- Indiferenciação da interface entre as substâncias branca e cinzenta.
- O ventrículo lateral do lado afetado é usualmente alargado, proporcionalmente ao aumento hemisférico, com formato irregular.

DIAGNÓSTICO DIFERENCIAL PRINCIPAL

A principal pista para o diagnóstico de hemimegalencefalia unilateral é o aumento do ventrículo lateral do lado afetado, ao contrário do que é observado nas lesões infiltrativas ou com efeito expansivo, que comprimem e deslocam o sistema ventricular. Na hemimegalencefalia também há frequentemente associação a outras MDC, como polimicrogiria e lisencefalia.

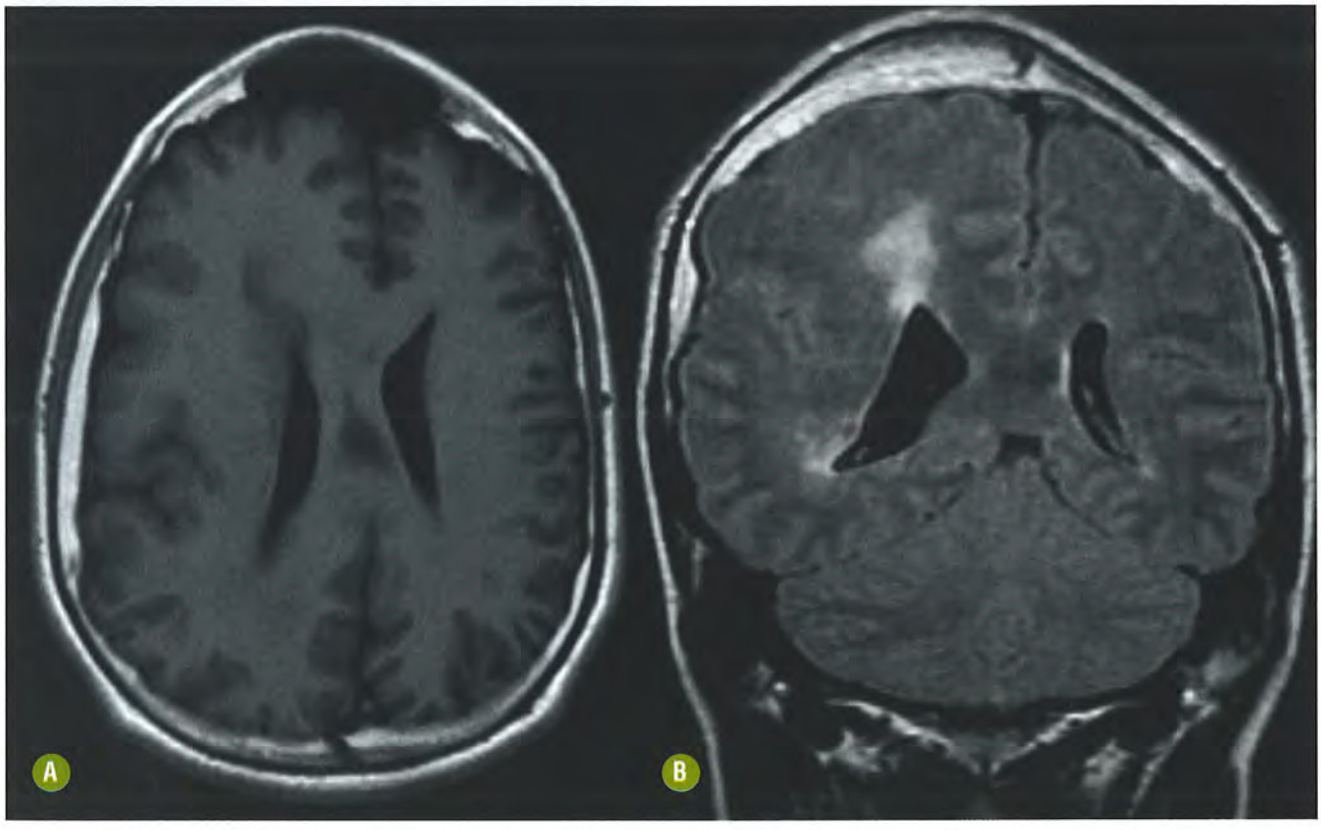

FIGURA 4-5. Hemimegalencefalia. Imagem no plano axial ponderada em T1 **(A)** demonstrando aumento do hemisfério cerebral direito e espessamento da calota craniana ipsilateral. Imagem FLAIR no plano coronal **(B)** exibe também alteração de sinal na substância branca periventricular à direita, indiferenciação da interface entre a substância branca e a cinzenta e espessamento cortical, com sulcos rasos, de configuração paquigírica.

Deve ser feito diagnóstico diferencial com hemiatrofia cerebral, como observado na síndrome de Dyke-Davidoff-Masson, que resulta de diversos fatores etiológicos, como trauma, infecção, isquemia e hemorragia na fase perinatal. A hemiatrofia cerebral caracteriza-se por redução volumétrica de um dos hemisférios cerebrais, acompanhada por dilatação do ventrículo lateral e dos sulcos corticais ipsilaterais e alterações ósseas compensatórias, com espessamento da calota craniana (principalmente da tábua interna e da díploe), elevação do ápice petroso, do plano esfenoidal e do teto orbitário, além de aumento dos seios paranasais e células mastoides ipsilaterais. A síndrome de Sturge-Weber também se associa a hemiatrofia cerebral e uma grande alteração da drenagem venosa pial.

HETEROTOPIA

INTRODUÇÃO

Generalidades

A heterotopia, uma das MDC mais comumente reveladas na RM, ocorre quando neurônios originários de uma localização periventricular falham em migrar, deixando nódulos ou faixas de neurônios heterotópicos, adjacentes à linha ependimária ou em topografia subcortical. Com base nas imagens de RM há três tipos de heterotopia: nodular periventricular, focal subcortical e em banda.

Achados Clínicos

A heterotopia nodular periventricular (Fig. 4-6) é mais frequente em mulheres durante ou após a segunda década de vida e se apresenta com epilepsia, refratária ou não ao tratamento medicamentoso. Usualmente não há déficit cognitivo e raramente associam-se distúrbios fora do sistema nervoso central (SNC), como ducto arterioso patente, vasculopatia ou coagulopatia.

A maioria dos casos de heterotopia nodular periventricular familiar afeta predominantemente mulheres e é causada por mutações no gene *FLNA*. Contudo mutações neste gene também podem causar heterotopia periventricular esporádica em mulheres, assim como casos esporádicos e familiares em homens. Outros genes também parecem estar envolvidos, como *DCX*, *ARFGEF2* e um *locus* no cromossomo 5p.

A heterotopia nodular periventricular pode associar-se a esclerose mesial temporal (*dual pathology*). Nestes casos, a ressecção cirúrgica do hipocampo afetado invariavelmente não traz benefícios e deve ser evitada.

Os pacientes com heterotopia nodular periventricular associada a outras MDC, em comparação com aqueles com heterotopia periventricular isolada, apresentam evolução clínica mais severa, com crises epilépticas mais frequentes, falha no tratamento medicamentoso e maior associação a retardo mental. A extensão e a distribuição dos nódulos subependimários contraindicam cirurgia na maioria dos casos. Apenas alguns pacientes foram tratados cirurgicamente, com resultados variáveis.

Os nódulos de substância cinzenta heterotópica também podem ocorrer em localização subcortical na substância branca (heterotopia focal subcortical), com distorção da morfologia do ventrículo, uni ou bilateral (Fig. 4-7). Há redução do volume da substância branca e afilamento do córtex sobrejacente. Nestes casos, déficits clínicos e cognitivos mais extensos podem estar presentes.

Na heterotopia em banda (Figs. 4-8 e 4-9), faixas de substância cinzenta são encontradas na região subcortical e são separadas do córtex por fina camada de substância branca interposta. A espessura das bandas varia entre os pacientes e também ao longo do eixo frontoccipital num mesmo indivíduo. A espessura da banda também se relaciona com a severidade do quadro clínico, e é mais grave quando ocorrem faixas mais grossas de substância cinzenta.

Achados Histológicos

Neurônios isolados ou em conglomerados heterotópicos, com morfologia normal, porém sem conexões sinápticas adequadas. A base fisiopatológica não é completamente entendida e parece que os nódulos de substância cinzenta são intrinsecamente epileptogênicos.

ACHADOS DE IMAGEM

Ressonância Magnética

- Tecido periventricular ou subcortical isointenso à substância cinzenta em todas as sequências avaliadas.

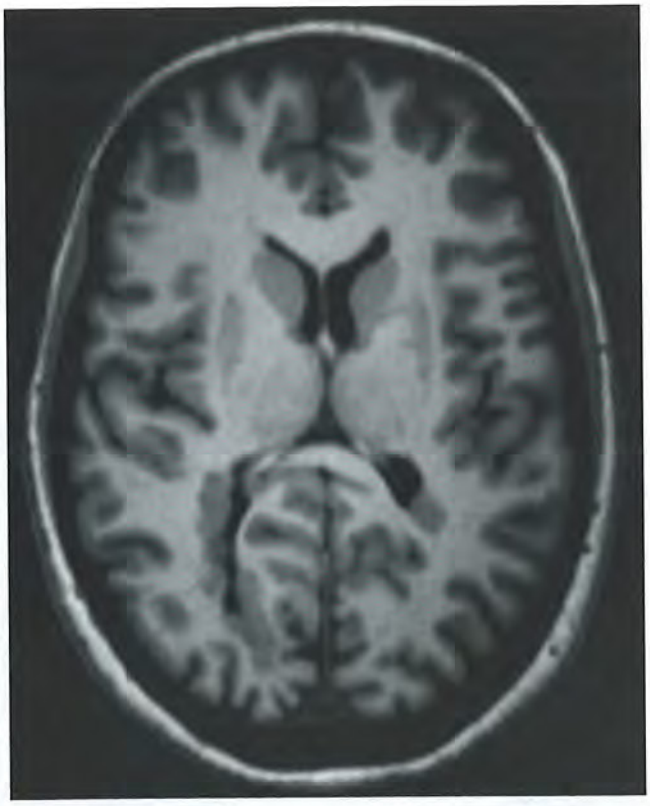

FIGURA 4-6. Heterotopia nodular periventricular. Imagem de RM em aparelho de 3 Tesla por aquisição volumétrica T1-FFE com reconstrução axial de cortes finos (1 mm de espessura) exibe nódulos subependimários isointensos à substância cinzenta em topografia peritrigonal bilateral, com predomínio à direita.

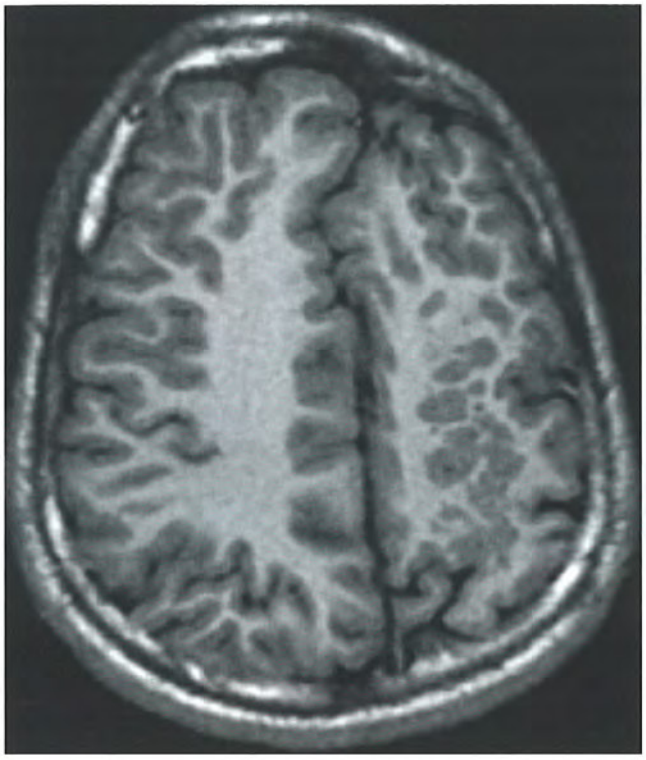

FIGURA 4-7. **Heterotopia subcortical.** Imagem no plano axial da sequência SPGR demonstrando os nódulos de substância cinzenta heterotópica em localização subcortical. Há redução no volume da substância branca e afilamento do córtex sobrejacente.

- Na heterotopia em banda, há aspecto característico de "duplo córtex". A espessura das bandas é variável, com indefinição da interface entre as substâncias branca e cinzenta.
- Ausência de realce após injeção intravenosa do meio de contraste paramagnético.

DIAGNÓSTICO DIFERENCIAL PRINCIPAL

Nódulos subependimários como os observados, por exemplo, na esclerose tuberosa, podem se assemelhar, na morfologia e na distribuição, a focos de heterotopia subependimária. A identificação do sinal semelhante ao da substância cinzenta em todas as sequências de RM é a chave para o diagnóstico correto.

LISENCEFALIA

INTRODUÇÃO

Generalidades

A lisencefalia é uma causa rara de epilepsia severa, retardo mental e morte precoce. No entanto a RM tem demonstrado que muitos pacientes sobrevivem até a vida adulta.

Na lisencefalia, a migração de todos os neurônios é severamente afetada e a superfície cerebral é lisa, com desorganização cortical e redução do volume da substância branca.

O termo agiria define a ausência completa de giros na superfície cerebral e é sinônimo de lisencefalia completa. A paquigiria representa poucos giros largos e espessos, com sulcos rasos, e corresponde a lisencefalia incompleta.

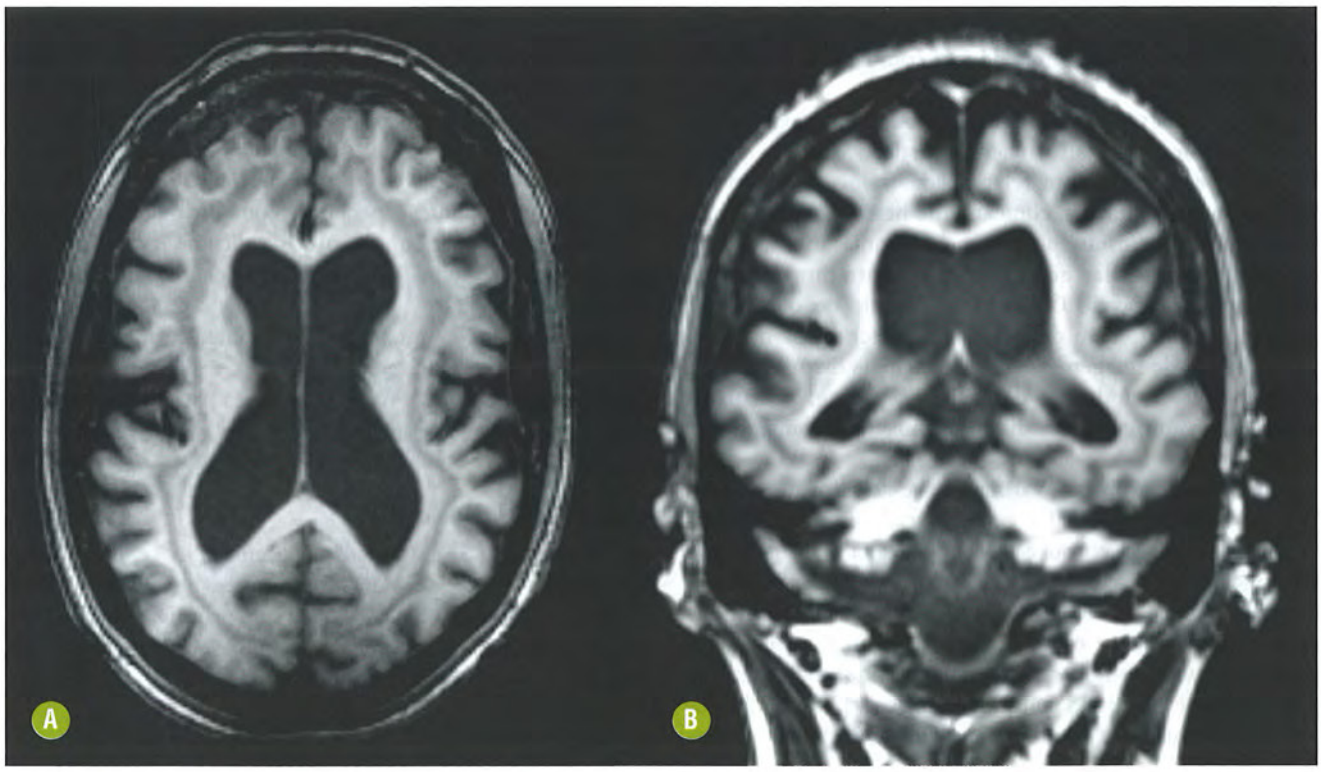

FIGURA 4-8. **Heterotopia em banda.** Imagens de RM nos planos axial **(A)** e coronal **(B)**, ponderadas em T1, revelam faixa de substância cinzenta separada do córtex por fina camada de substância branca, com aspecto de "duplo córtex". Note no plano axial que a espessura da banda é maior anteriormente, nos lobos frontais, do que posteriormente, na região parietoccipital.

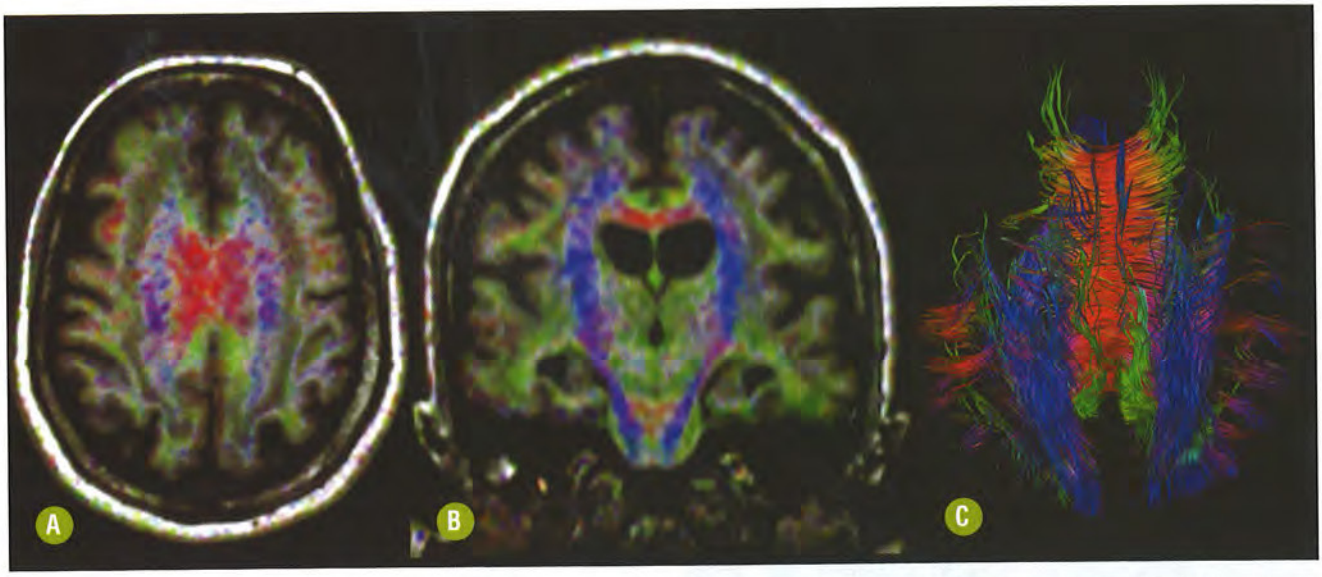

FIGURA 4-9. Heterotopia em banda. Mapas coloridos de anisotropia fracionada baseados em difusão por RM, sobrepostos a imagens de RM convencional ponderadas em T1 nos planos axial **(A)** e coronal **(B)**, revelam uma faixa de substância cinzenta circunferencial nos hemisférios cerebrais. Pode-se notar que a banda subcortical heterotópica forma um limite abaixo das fibras arqueadas subcorticais em "U", dificultando a conexão com as demais fibras de associação, fibras comissurais e fibras de projeção de substância branca. A tratografia **(C)** representa tridimensionalmente a disposição espacial dos tratos remanescentes de substância branca. Cortesia do Dr. Antonio J. Rocha, São Paulo – SP.

Achados Clínicos

Estudos em famílias que apresentam algumas pessoas com heterotopia subcortical em banda e outras com lisencefalia levaram à descoberta de novos genes, *DCX* no cromossomo X e *LIS1* no cromossomo 17. Mutações em quaisquer destes genes podem levar a um destes distúrbios ou combinações deles em homens ou mulheres. Outros genes também parecem envolvidos na geração deste fenótipo, como *YWHAE*, *ARX*, *TUBA1A* e *RELN*.

A lisencefalia pode ocorrer isolada ou como parte de outras síndromes. As malformações corticais do tipo *cobblestone* estão essencialmente relacionadas com as síndromes de distrofias musculares, clinicamente heterogêneas, porém geralmente manifestando-se com hipotonia ao nascimento, fraqueza muscular generalizada e contraturas articulares em graus variáveis. O diagnóstico pode ser obtido por biópsia muscular, além de achados característicos no SNC aos métodos de imagem. Os três principais distúrbios deste grupo são a síndrome de Walker-Warburg, a distrofia oculocerebromuscular e a distrofia muscular congênita de Fukuyama.

A síndrome de Walker-Warburg exibe achados de imagem característicos: hidrocefalia com marcada ventriculomegalia, hipogenesia do corpo caloso, hipoplasia e dismorfismo do tronco encefálico e do cerebelo, microftalmia e hipomielinização severa. Cefaloceles occipitais estão presentes em metade dos casos. O córtex é espesso, com poucos sulcos rasos e irregularidade da junção branco-cinzenta, refletindo a extensão de feixes de neurônios corticais para a substância branca subjacente; daí a aparência característica do córtex "em *cobblestone*".

A distrofia muscular congênita de Fukuyama é uma condição genética vista primariamente em descendentes de japoneses com mutações no gene *FCMD* no cromossomo 9q31-33. Estes pacientes apresentam dois tipos principais de anomalias corticais: polimicrogiria nos lobos frontais e córtex com aparência de *cobblestone* com sulcos rasos predominantemente nos lobos temporais posteriores e occipitais. Há também displasias cerebelares, com pequenos cistos subcorticais e atraso da mielinização da substância branca encefálica.

A distrofia oculocerebromuscular também exibe córtex com aparência de *cobblestone*, com irregularidade da interface branco-cinzenta, espessamento cortical (mais acentuado anteriormente nos lobos frontais do que posteriormente), com redução do número e da profundidade dos sulcos. Há acentuada hipomielinização e o tronco encefálico e o cerebelo são dismórficos. A ponte é pequena, com uma fenda anterior, podendo haver também fusão dos colículos, além de cistos cerebelares. Os globos oculares são pequenos, com coleções líquidas sub-retinianas.

Não há um único tratamento medicamentoso efetivo isoladamente para pacientes com lisencefalia, e a epilepsia causada é usualmente refratária. A cirurgia nestes pacientes geralmente é pouco eficaz, apesar de a calosotomia algumas vezes ser considerada.

Achados Histológicos

Há desorganização do córtex lisencefálico e indefinição da interface com a substância branca. Se houver associação a heterotopia em banda, as faixas subcorticais de substância cinzenta são constituídas por neurônios semelhantes aos encontrados na substância cinzenta cortical.

ACHADOS DE IMAGEM

Ressonância Magnética (Fig. 4-10)

- Na lisencefalia, a superfície cortical é lisa; os giros podem ser escassos e planos (paquigiria) ou ausentes (agiria).



FIGURA 4-10. **Lisencefalia.** Imagem de RM no plano axial ponderada em T1 mostra superfície cerebral lisa, com ausência de sulcos na região posterior (agiria) e poucos sulcos rasos anteriormente, com giros espessos e largos (paquigiria).

- Opercularização incompleta, com fissuras sylvianas rasas e verticalizadas, conferindo aspecto de cérebro "em oito" ou também chamada de "boneco de neve" ou "ampulheta" nos cortes axiais.
- Na síndrome de Walker-Warburg, o aspecto de lisencefalia é típico, com a imagem característica do córtex com aparência de *cobblestone* e a deformidade do tronco encefálico (Fig. 4-11).

DIAGNÓSTICO DIFERENCIAL PRINCIPAL

A lisencefalia clássica não apresenta grande desafio diagnóstico, no entanto a paquigiria pode, por vezes, ser mais sutil, próxima do padrão habitualmente encontrado.

POLIMICROGIRIA

INTRODUÇÃO

Generalidades

Polimicrogiria é a presença de número excessivo de pequenos giros anormais que produzem uma superfície cortical irregular. A camada mais externa – camada molecular – comumente funde-se, o que leva a um aspecto de superfície cortical lisa.

Achados Clínicos

Diversos subtipos (síndromes específicas) têm sido descritos, sendo o principal deles a polimicrogiria perisylviana bilateral, caracterizada clinicamente por alguma combinação de paralisia pseudobulbar, tetraparesia espástica, dificuldade de aprendizagem e epilepsia.

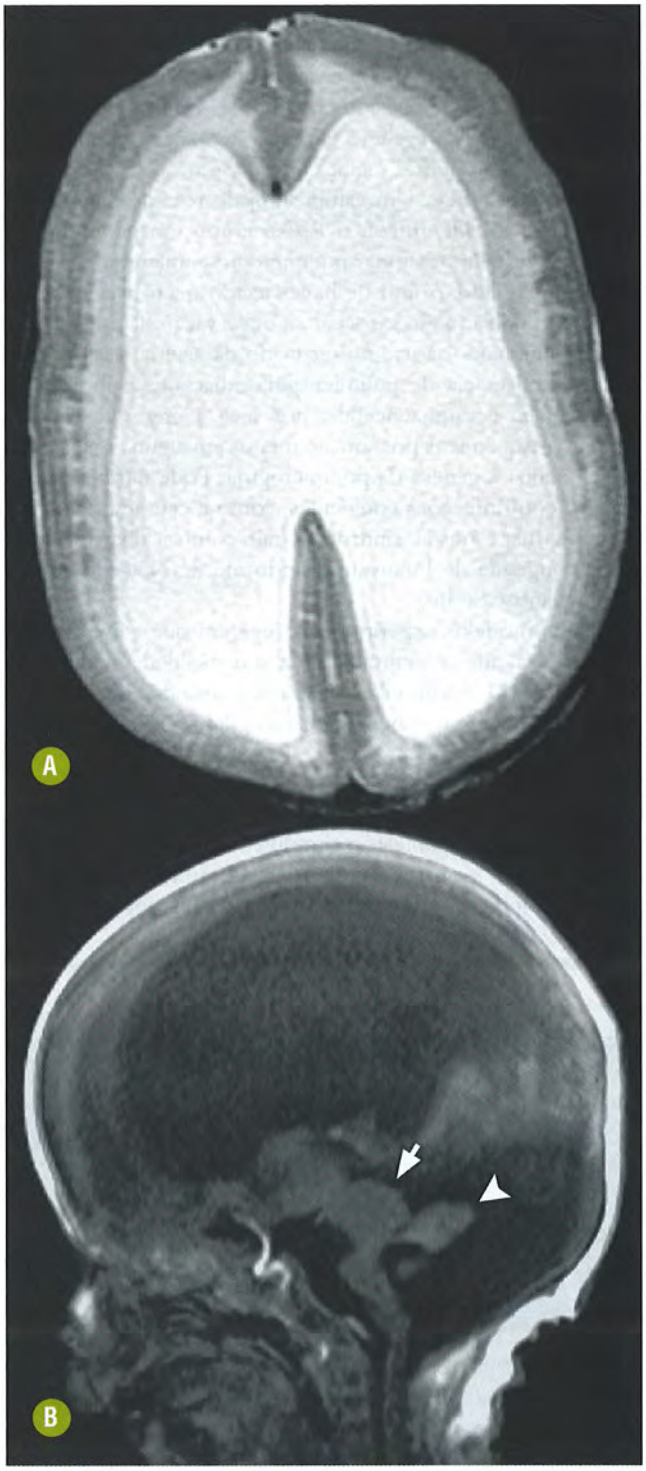

FIGURA 4-11. **Síndrome de Walker-Warburg.** Imagem de RM no plano axial ponderada em T2 **(A)** exibe acentuada hidrocefalia, sulcação praticamente inexistente e córtex em *cobblestone*, com irregularidade da interface entre as substâncias branca e cinzenta. Reformatação, no plano sagital, de aquisição volumétrica SPGR **(B)** mostra, além da hidrocefalia, cerebelo displásico e pequeno, mesencéfalo dismórfico e espessado, com fusão colicular, e ponte hipoplásica.

A polimicrogiria não está invariavelmente associada à epilepsia, e pode se apresentar como atraso no desenvolvimento neuropsicomotor ou hemiparesia congênita.

Vários padrões de hereditariedade têm sido descritos. Nenhum gene tem sido ligado isoladamente a quaisquer das formas bilaterais com polimicrogiria isolada, embora uma mutação no *MECP2* tenha sido encontrada em um homem com síndrome perisylviana e encefalopatia neonatal severa e várias ligações com diferentes regiões cromossômicas também já tenham sido descritas. Um estudo híbrido recente envolvendo genética e RM identificou o *PAX6* como um gene em que mutações podem ocasionar polimicrogiria unilateral.

Por outro lado, o fato de haver tecido necrótico em meio ao córtex malformado associado à observação de que a maioria das alterações ocorre no território da artéria cerebral média, e à existência de polimicrogiria adjacente às bordas da porencefalia e esquizencefalia nos leva a crer que insultos hipóxico-isquêmicos possam, ao menos em alguns casos, estar relacionados à gênese da polimicrogiria. Pode também haver relação com infecções congênitas, como a causada pelo citomegalovírus, e outras síndromes, tais como a distrofia muscular congênita de Fukuyama, síndrome de Neu-Laxova e a hipomelanose de Ito.

Alguns modelos experimentais sugerem que a área epileptogênica estende-se muito além da anormalidade evidente no estudo de RM estrutural. A ressecção cirúrgica de uma área isolada raramente traz benefícios na epilepsia refratária.

Achados Histológicos

Ao menos dois principais tipos histológicos são reconhecidos: um córtex com organização simplificada, em quatro camadas (mais comum) e outro sem camadas; contudo existem vários tipos histológicos intermediários e estes dois tipos principais podem coexistir em áreas adjacentes.

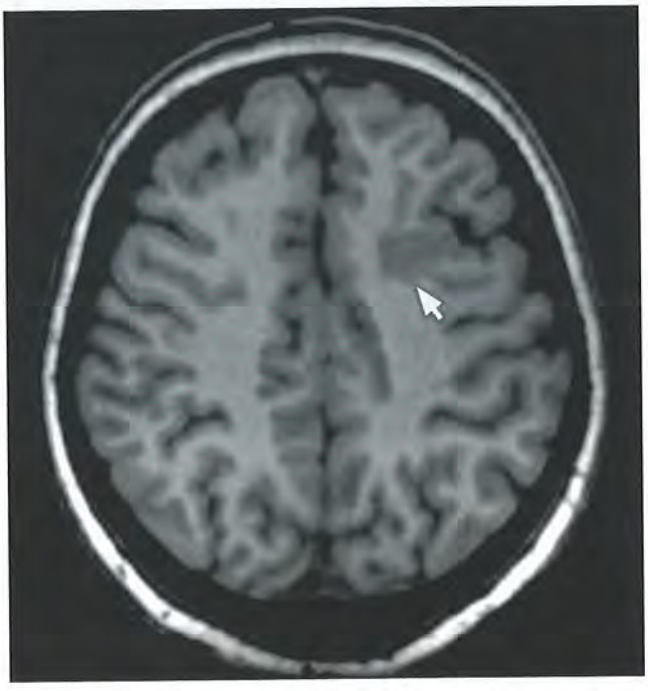

FIGURA 4-12. Polimicrogiria. Imagem axial FFE ponderada em T1 (3 Tesla) exibe giração cortical excessiva no lobo frontal esquerdo, com espessamento cortical e irregularidade da interface entre as substâncias branca e cinzenta (seta).

ACHADOS DE IMAGEM

Ressonância Magnética (Fig. 4-12)

- Giração cortical excessiva, com aspecto de espessamento cortical e sulcos rasos.
- Irregularidade da interface branco-cinzenta.
- Pode ser uni ou bilateral.

Nos casos de síndrome perisylviana (Fig. 4-13), há polimicrogiria circundando as porções operculares, com fissuras sylvianas alargadas e orientadas verticalmente, estendendo-se até os lobos parietais, bem avaliadas em reformatações no plano sagital.

DIAGNÓSTICO DIFERENCIAL PRINCIPAL

A polimicrogiria pode, em alguns contextos, simular paquigiria, uma vez que a giração cortical excessiva, quando muito pequena, simula um córtex espesso e de superfície lisa. Avanços nas técnicas de RM, em especial com a introdução de sequências volumétricas ponderadas em T1 (SPGR, MPRAGE) com grande resolução espacial, permitem reformatações multiplanares de qualidade e tornam este diagnóstico mais acurado, com menor grau de dúvida no diferencial com a paquigiria.

ESQUIZENCEFALIA

INTRODUÇÃO

Generalidades

A esquizencefalia é definida pela presença de uma fenda transcortical, que se estende desde a superfície ventricular até a superfície pial, delineada por substância cinzenta e frequentemente com polimicrogiria ao longo de suas bordas.

Achados Clínicos

A esquizencefalia pode associar-se a uma variedade de malformações, envolvendo o septo pelúcido, os nervos ópticos, o corpo caloso ou os hipocampos. Insulto vascular também tem sido cogitado na gênese dessa malformação, assim como na da polimicrogiria, e talvez a severidade do insulto diferencie estas duas entidades, sendo mais grave no caso da esquizencefalia.

Pode haver um grande espectro de apresentações clínicas. Pacientes com fendas bilaterais usualmente têm microcefalia e severo atraso no desenvolvimento, com quadriparesia espástica, ao passo que aqueles com fendas unilaterais podem ter fenótipos clínicos muito menos graves. O tratamento cirúrgico tem sido proposto em casos de epilepsia clinicamente intratável, mas é raramente empregado.

Achados Histológicos

Usualmente a fenda é revestida por substância cinzenta displásica, podendo haver áreas de polimicrogiria, paquigiria e nódulos de substância cinzenta heterotópicos.

ACHADOS DE IMAGEM

Ressonância Magnética

- Fenda transcortical fechada (lábios fechados/tipo 1) ou aberta (lábios abertos/tipo 2) (Fig. 4-14), comunicando o

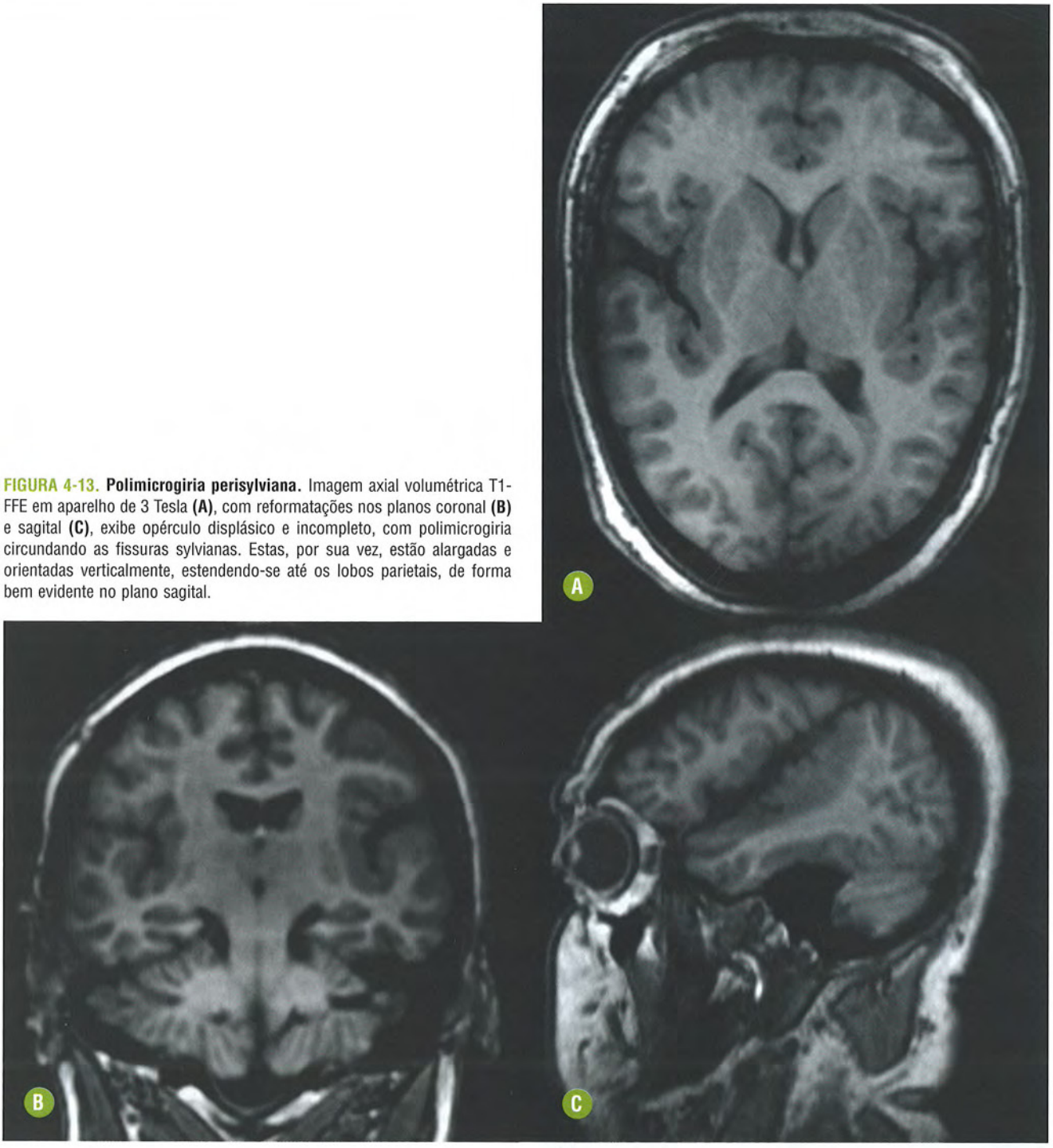

FIGURA 4-13. **Polimicrogiria perisylviana.** Imagem axial volumétrica T1-FFE em aparelho de 3 Tesla **(A)**, com reformatações nos planos coronal **(B)** e sagital **(C)**, exibe opérculo displásico e incompleto, com polimicrogiria circundando as fissuras sylvianas. Estas, por sua vez, estão alargadas e orientadas verticalmente, estendendo-se até os lobos parietais, de forma bem evidente no plano sagital.

ventrículo com o espaço subaracnóideo periencefálico, revestida por substância cinzenta.

- Pode ser uni ou bilateral (neste caso, habitualmente simétrica em localização, mas não em tamanho).
- Na esquizencefalia de lábios fechados, a presença de uma indentação na face ependimária da malformação pode ser o achado mais significativo na direção do diagnóstico correto, o chamado "mamilo" (*nipple*) (Fig. 4-15).

DIAGNÓSTICO DIFERENCIAL PRINCIPAL

O grande diferencial aqui é entre a esquizencefalia de lábios abertos e a porencefalia. Ambas constituem lesões parenquimatosas com sinal semelhante ao do líquor, porém o tecido que reveste a cavidade é a chave para o correto diagnóstico – ao se identificar o sinal semelhante ao da substância cinzenta, a possibilidade de esquizencefalia pode ser aventada de forma segura.

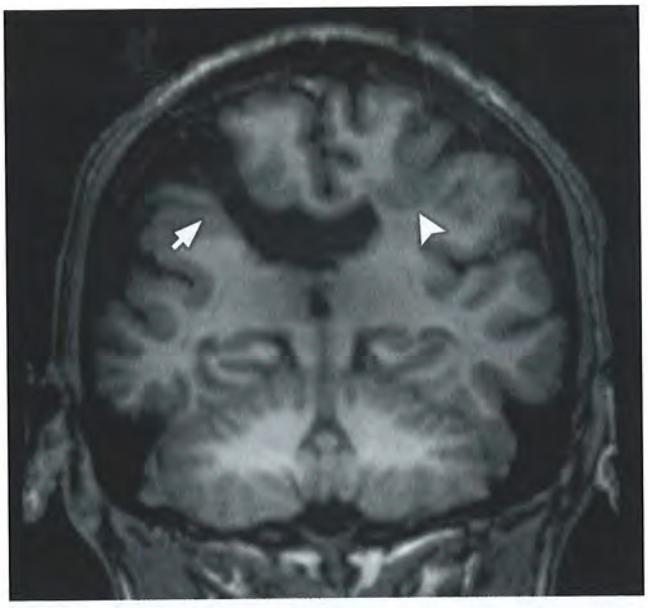

FIGURA 4-14. Esquizencefalia de lábios abertos. Imagem ponderada em T1 no plano coronal exibe fenda transcortical, que se estende desde a superfície do ventrículo lateral direito até o espaço subaracnóideo periencefálico (seta), revestida por polimicrogiria ao longo de suas bordas. Há também polimicrogiria à esquerda (cabeça de seta).

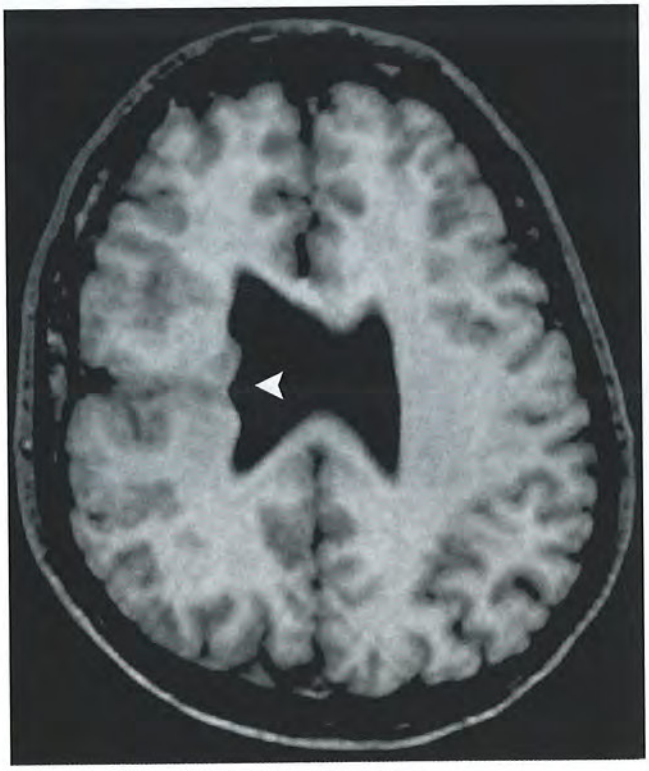

FIGURA 4-15. Esquizencefalia de lábios fechados. Imagem ponderada em T1 no plano axial exibe indentação ("mamilo") no ventrículo lateral direito (cabeça de seta), em continuidade com fenda de lábios fechados, revestida por polimicrogiria.

LITERATURA RECOMENDADA

1. Andrade CS, Leite CC. Malformations of cortical development: current concepts and advanced neuroimaging review. *In press.* Artigo aceito para publicação em Arq. Neuropsiquiatria em jul/2010.
2. Andrade CS, Otaduy MC, Leite CC., et al. Phosphorus magnetic resonance spectroscopy at high field in patients with malformations of cortical development. In: 64th American Epilepsy Society Annual Meeting, San Antonio, Texas, 2010.
3. Barkovich AJ, Kuzniecky RI, Jackson GD, et al. A developmental and genetic classification for malformations of cortical development. Neurology 2005;65:1873-1887.
4. Barkovich AJ, Raybaud CA. Malformations of cortical development. Neuroimaging Clin N Am 2004;14:401-423.
5. Barkovich AJ. Current concepts of polymicrogyria. Neuroradiology 2010;52:479-487.
6. Bentivoglio M, Mazzarello P. The history of radial glia. Brain Research Bulletin 1999;49(5):305-315.
7. Blumcke I, Vinters HV, Armstrong D, et al. Malformations of cortical development and epilepsies: neuropathological findings with emphasis on focal cortical dysplasia. Epileptic Disord 2009;11(3):181-193.
8. Chamberlain WA, Cohen ML, Gyure KA. Interobserver and intraobserver reproducibility in focal cortical dysplasia (malformation of cortical development). Epilepsia 2009;50(12):2593-2598.
9. Colombo N, Citterio A, Galli C. Neuroimaging of focal cortical dysplasia: neuropathological correlations. Epileptic Disord 2003;5(Suppl.2):S67-S72.
10. Colombo N, Salamon N, Raybaud C, et al. Imaging of malformations of cortical development. Epileptic Disord 2009;11(3):194-203.
11. Crino PB, Miyata H, Vinters HV. Neurodevelopmental disorders as a cause of seizures: neuropathologic, genetic, and mechanistic considerations. Brain Pathol 2002;12:212-233.
12. Cross JH. Functional neuroimaging of malformations of cortical development. Epileptic Disord 2003;5(Suppl.2):S73-S80.
13. Duchowy M. Clinical, functional, and neurophysiologic assessment of dysplastic cortical networks: implications for cortical functioning and surgical management. Epilepsia 2009;50(Suppl.9):19-27.
14. Eriksson SH, Rugg-Gunn EJ, Symms MR, et al. Diffusion tensor imaging in patients with epilepsy and malformations of cortical development. Brain 2001;124:617-626.
15. Guerreiro MM. Malformations of cortical development. Arq Neuropsiquiatr 2009;67(2-B):570-574.
16. Guerrini R, Sicca F, Parmeggiani L. Epilepsy and malformations of the cerebral cortex. Epileptic Disord 2003;5(Suppl.2):S9-S26.
17. Hallbook T, Ruggieri P, Adina C. Contralateral MRI abnormalities in candidates for hemispherectomy for refractory epilepsy. Epilepsia 2009;doi:10.1111/j.1528-1167.2009.02335.x.
18. Jensen FE. Introduction – Epileptogenic cortical dysplasia: Emerging trends in diagnosis, treatment, and pathogenesis. Epilepsia 2009;50(Suppl.9):1-2.
19. Leite CC, Delgado D, Jinkins JR. Malformações Congênitas. In: Neurorradiologia - Diagnóstico por Imagem das Alterações Encefálicas. Leite CC, Amaro Jr E, Lucato LT. Editor da Série: Giovanni Guido Cerri. Rio de Janeiro: Guanabara-Koogan, 2008: 519 pags. ISBN 9788527714372.
20. Leite CC, Lucato LT, Sato JR, et al. Multivoxel proton MR spectroscopy in malformations of cortical development. Am J Neuroradiol 2008;28:1071-75.
21. Leite CC. Malformações do desenvolvimento cortical: avaliação através da espectroscopia de prótons com aquisição simultânea de múltiplos volumes de interesse. Tese apresentada à Faculdade de Medicina da Universidade de São Paulo em 2003 para obtenção do título de livre docência. 177 pags.

22. Lim CCT, Yin H, Loh NK, et al. Malformations of cortical development high-resolution MR and diffusion tensor imaging of fiber tracts at 3T. Am J Neuroradiol 2005;26:61-64.
23. Madan N, Grant PE. New directions in clinical imaging of cortical dysplasias. Epilepsia 2009;50(Suppl.9):9-18.
24. Maintz D, Heindel W, Kugel H, et al. Phosphorus-31 MR spectroscopy of normal adult human brain and brain tumours. NMR Biomed 2002;15:18-27.
25. Mueller SG, Laxer KD, Barakos JA, et al. Metabolic characteristics of cortical malformations causing epilepsy. J Neurol 2005;252:1082:1092.
26. Pan JW, Williamson A, Cavus I, et al. Neurometabolism in human epilepsy. Epilepsia 2008;49(Suppl.3):31-41.
27. Poduri A, Chitsazzadeh V, D`Arrigo S. The syndrome of perisylvian polymicrogyria with congenital arthrogryposis. Brain Dev 2009;doi:10.1016/j.braindev.2009.08.005.
28. Sisodiya SM, Fauser S, Cross JH. Focal cortical dysplasia type II: biological features and clinical perspectives. Lancet Neurol 2009;8:830-43.
29. Sisodiya SM. Malformations of cortical development: burdens and insights from important causes of human epilepsy. Lancet Neurol 2004;3:29-38.
30. Tinuper P, d'Orsi G, Bisulli F. Malformation of cortical development in adult patients. Epileptic Disord 2003;5:S85-S90.
31. Wahl M, Barkovich AJ, Mukherjee P. Diffusion imaging and tractography of congenital brain malformations. Pediatric Radiology 2010;40:59-67.
32. Walker LM, Katzir T, Liu T. Gray matter volumes and cognitive ability in the epileptogenic brain malformation of periventricular nodular heterotopia. Epilepsy&Behavior 2009;15:456-460.
33. Widjaja E, Wilkinson ID, Griffiths PD. Magnetic resonance perfusion imaging in malformations of cortical development. Acta Radiol 2007;48:907-917.
34. Wieck G, Leventer RJ, Squier WM. Periventricular nodular heterotopia with overlying polimicrogyria. Brain 2005;128:2811-2821.
35. Wit MCY, Lequin MH, Coo IFM, et al. Cortical brain malformations: effect of clinical, neuroradiological, and modern genetic classification. Arch Neurol 2008;65(3):358-366.
36. Yogarajah M, Duncan JS. Diffusion-based magnetic resonance imaging and tractography in epilepsy. Epilepsia 2008;49:189-200.



5 CAPÍTULO

Malformações Congênitas Infratentoriais

Lázaro Luís Faria do Amaral
James Henrique Yared
Bruno Siqueira Campos Lopes

INTRODUÇÃO

Malformações congênitas provêm de um distúrbio do desenvolvimento embrionário e fetal e devem ser diferenciadas de defeitos encefaloclásticos, que são secundários a insultos intrauterinos externos sobre estruturas encefálicas com desenvolvimento prévio normal. O entendimento da etiologia, a forma de evolução e o substrato genético das malformações congênitas infratentoriais tiveram grande evolução na última década. O adequado conhecimento do desenvolvimento embrionário do tronco encefálico e do cerebelo, associado ao avanço das técnicas de genética molecular, muito contribuiu neste contexto, e uma descrição detalhada destes aspectos, devido ao extenso conteúdo e à complexidade do assunto, está além do escopo desta obra.

Apresentamos uma abordagem prática por meio de um algoritmo compreensível que permitirá a adequada abordagem das imagens estruturais de tomografia computadorizada (TC) e ressonância magnética (RM) diante de uma possível malformação congênita infratentorial. Aspectos embriológicos e histológicos, bem como alterações clínicas específicas referentes a cada anomalia, serão descritos de forma oportuna quando fundamentais para a descrição e o diagnóstico da lesão.

Diversas classificações já foram propostas ao longo dos anos para facilitar o entendimento mútuo destas afecções e padronizar a nomenclatura. Apesar disso, não existe ainda uma classificação única universalmente aceita. Em 2002 foi proposta, por Barkovich e cols. uma classificação baseada primordialmente em critérios relacionados com a forma e a intensidade do distúrbio embriológico (hipoplasias, displasias, focais ou generalizadas). Apesar de conceitualmente aceita, pelo fato de a análise da lesão ser realizada a partir da alteração embriológica que a originou, ela se afasta da prática radiológica em face da necessidade do radiologista de emitir relatório de um exame específico. Por isso optamos por uma abordagem mais inteligível no que diz respeito à prática radiológica, resultante da avaliação prática a partir da forma e da localização da alteração estrutural, conforme as descrições mais atuais da literatura disponível.

MALFORMAÇÕES CÍSTICAS

Persistem divergências entre os autores quanto à classificação das malformações infratentoriais, inclusive daquelas císticas, nas quais há grande sobreposição das características clínicas, patológicas e de imagem. Por isso o diagnóstico preciso baseado somente em critérios de neuroimagem muitas vezes é conflitante ou não é possível. No que concerne ao diagnóstico diferencial, podemos admitir que as malformações císticas infratentoriais componham um conjunto de condições anormais, ou seja, o diagnóstico específico é o resultado da diferenciação a partir da demonstração de um conjunto de características estruturais que permite distinguir uma anormalidade específica. Assim, podemos dizer que todas compõem a lista de diagnósticos diferenciais. Este capítulo apresenta uma abordagem didáti-

ca dos diferentes padrões de imagem, respeitando a existência de interfaces obscuras encontradas na literatura. A descrição dos achados de imagem inclui aqueles mais relevantes para o diagnóstico específico e seus diferenciais. As controvérsias serão discutidas de forma apropriada, de acordo com a influência destas na condução de cada caso (Esquema 5-1).

MEGACISTERNA MAGNA

Generalidades

A cisterna magna é um espaço liquórico situado entre a piamáter da parede posterior do bulbo e a aracnoide que reveste o *occiput*, estendendo-se superiormente desde a valécula até o nível de C1-C2 inferiormente. Gonsette e cols. introduziram o termo megacisterna magna em 1968, quando dimensões limítrofes para uma cisterna magna normal foram propostas. Esta condição corresponde a cerca de metade das malformações císticas infratentoriais. Sua fisiopatologia é incerta e alguns autores acreditam que possa resultar de uma formação atrasada do forame de Magendie. Outros, entretanto, propõem tratar-se de uma permeabilidade da bolsa de Blake persistente, caracterizando apenas uma variação desta condição.

Achados Clínicos

É amplamente aceita como uma condição assintomática, descoberta incidentalmente. Apesar de existirem estudos que referem alguma sintomatologia, como menor pontuação em testes de fluência verbal e memória.

ACHADOS DE IMAGEM

O termo megacisterna magna é reservado para uma cisterna magna de dimensões aumentadas, verme do cerebelo sem alterações e ausência de hidrocefalia. Além do verme do cerebelo, os hemisférios cerebelares e as estruturas do tronco encefálico não apresentam alterações morfológicas (Fig. 5-1). Difere da persistência da bolsa de Blake pela ausência de dilatação do quarto ventrículo, e do cisto aracnoide, que em geral determina efeito compressivo sobre o verme do cerebelo. Em cerca de dois terços dos casos observa-se foice cerebelar estendendo-se para o interior da megacisterna, que pode ser dupla ou tripla. Também se pode encontrar elevação da tórcula de Heróphilo ou mesmo fenestração do seio reto.

CISTO ARACNOIDE CONGÊNITO

Generalidades

O cisto aracnoide infratentorial, assim como no compartimento supratentorial, consiste em uma expansão meníngea em forma de bolsa, de conteúdo liquórico, em geral em situação intra-aracnóidea, decorrente de uma duplicação congênita deste folheto meníngeo, sem comunicação plena com o

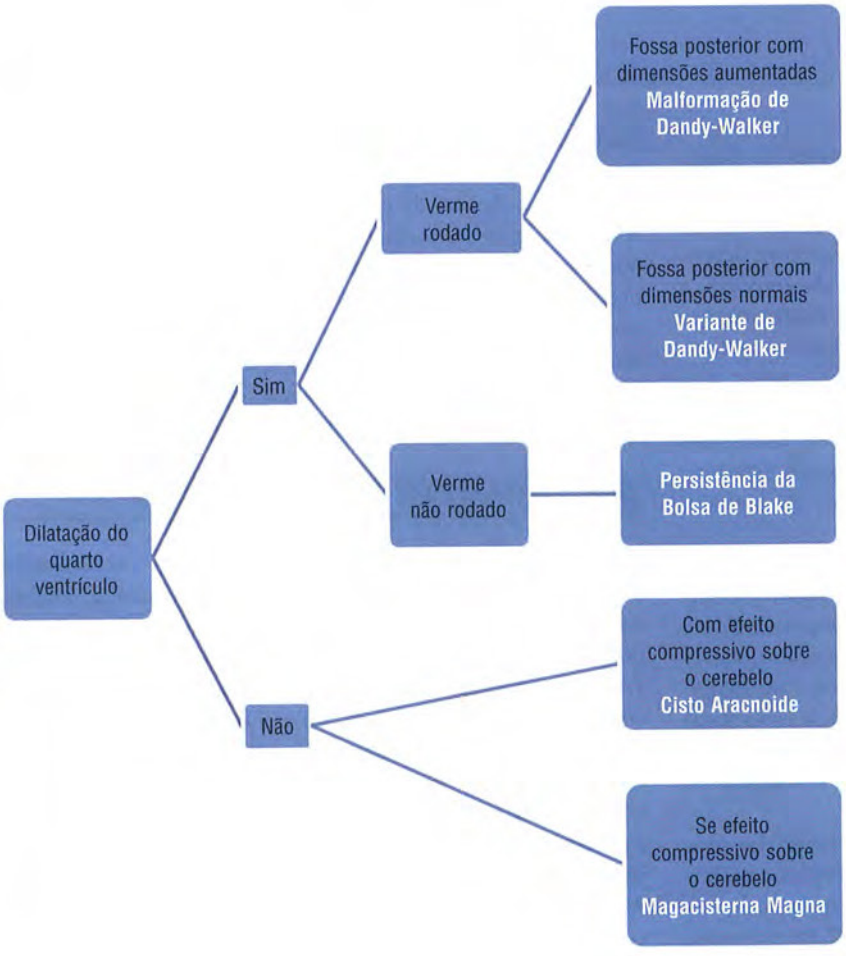

ESQUEMA 5-1. Algoritmo simplificado para avaliação das malformações císticas da fossa posterior.



FIGURA 5-1. Megacisterna magna: RM do encéfalo com as sequências sagital 3D CISS **(A)** e axial T2 **(B)** evidenciando cisterna magna de dimensões aumentadas com septações da dura-máter que podem ser identificadas em seu aspecto posterior. Não há dilatação do quarto ventrículo e não há compressão sobre o verme do cerebelo, o qual é bem formado.

espaço subaracnóideo. O diagnóstico é usualmente feito antes dos 20 anos, com ligeiro predomínio em homens. Na maioria das vezes são casos esporádicos, e raras doenças, como as mucopolissacaridoses e a acidúria glutárica tipo 1, são causas de cistos aracnoides.

O cisto aracnoide pode permanecer com dimensões estáveis por longo período de tempo ou mesmo aumentar, inclusive determinando efeito compressivo sobre as estruturas adjacentes, alteração esta que pode ser relacionada com gradiente osmótico, atividade secretora de suas paredes ou mesmo mecanismo valvar unidirecional, sendo o real mecanismo ainda motivo de debate.

Achados Clínicos

Na maioria dos casos, os cistos aracnoides são assintomáticos e encontrados incidentalmente. Como descrito, quando de maiores dimensões, podem promover sintomatologia decorrente da compressão das estruturas encefálicas adjacentes e os sintomas mais frequentemente encontrados são cefaleia, macrocefalia, hipertensão intracraniana, crises epilépticas e sinais neurológicos focais. Também pode haver raramente hemorragia no interior do cisto ou dissecção para o espaço subdural, o que ocorre de maneira espontânea ou após pequenos traumas. Cistos infratentoriais podem cursar com vertigem, espasmo hemifacial e perda auditiva neurossensorial. O tratamento é conservador, e a abordagem cirúrgica geralmente reservada para aqueles casos em que há efeito expansivo. A abordagem deverá ser individualizada, a depender da idade, localização e dimensões do cisto, entre outros fatores. Pode ser empregada a craniectomia com membranectomia, derivação cistoperitoneal ou mesmo técnicas neuroendoscópicas.

ACHADOS DE IMAGEM

Cistos aracnoides podem ser encontrados em diversas regiões do compartimento infratentorial da fossa posterior, incluindo a situação mediana retrocerebelar, a posição lateral, adjacente a um hemisfério cerebelar, além da localização cranial ao verme, na cisterna pontocerebelar ou na cisterna pré-pontocerebelar. Quando posteriores e inferiores ao verme do cerebelo, podem crescer e determinar efeito compressivo sobre o quarto ventrículo e o próprio verme, promovendo ainda bloqueio do fluxo liquórico e hidrocefalia (Fig. 5-2). Este aspecto compressivo sobre o verme auxilia na diferenciação entre o cisto aracnoide e a megacisterna magna, onde o verme do cerebelo estará normoposicionado.

O cisto aracnoide é tipicamente preenchido por conteúdo liquórico. Apresenta-se, portanto, isoatenuante ao líquor na TC e isointenso a ele em todas as sequências de RM. Há a possibilidade de que o cisto tenha hipersinal homogêneo na sequência FLAIR, mesmo na ausência de hemorragia, em decorrência do aumento do conteúdo proteico no líquor intracístico. O cisto hiperintenso requer mais cuidado para o diagnóstico diferencial, particularmente em relação a outros cistos embrionários (dermoide, epidermoide e neuroentérico).

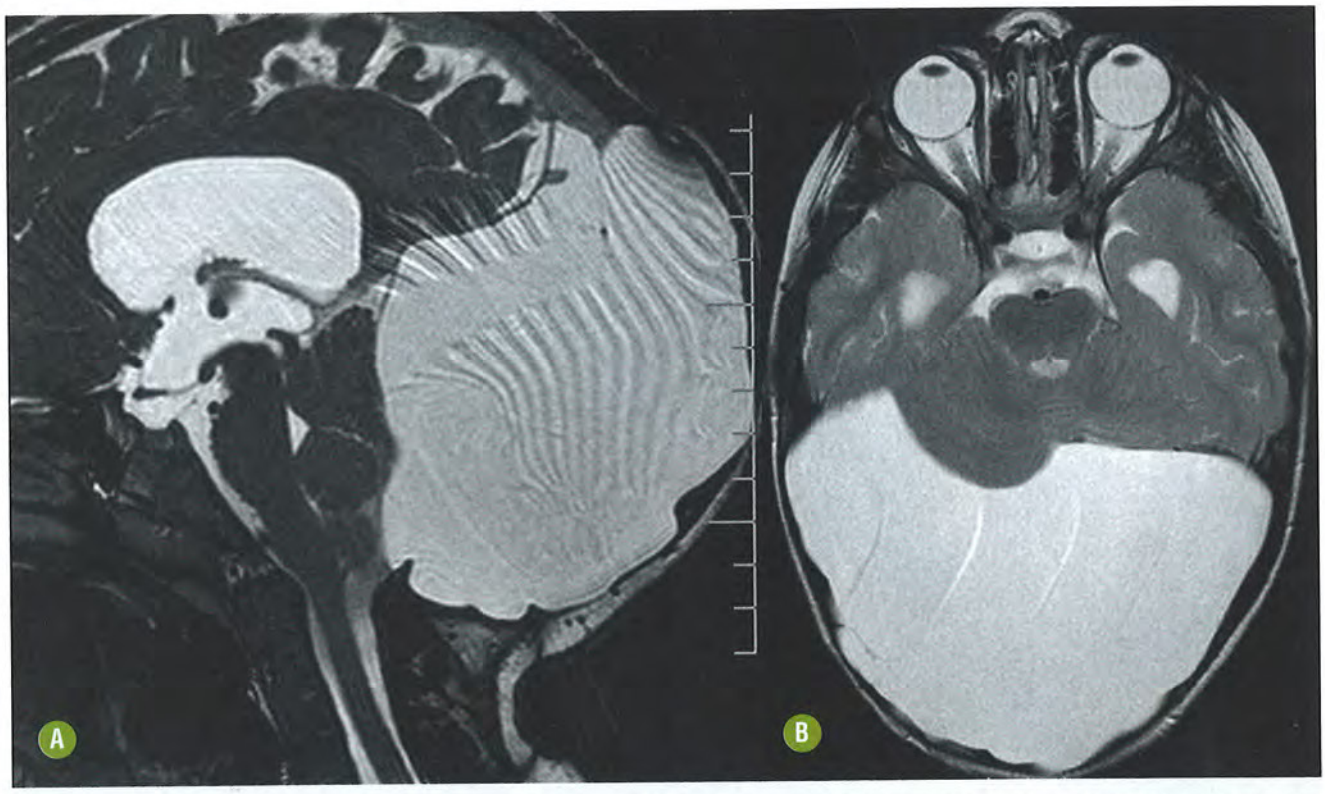

FIGURA 5-2. Cisto aracnoide retrocerebelar: RM com as sequências sagital 3D CISS **(A)** e axial T2 **(B)**. Paciente feminina, 4 anos, demonstrando volumosa formação cística com importante aumento da fossa posterior, comprimindo e deslocando o verme e os hemisférios cerebelares anteriormente. O verme do cerebelo é bem formado e não há dilatação do quarto ventrículo, existindo, porém, dilatação do sistema ventricular supratentorial decorrente da compressão sobre o aqueduto do mesencéfalo.

A comunicação livre com o espaço subaracnóideo pode ser confirmada pelo rápido enchimento do cisto durante os estudos de cisternografia com contraste injetado intratecal. Alguns autores utilizam a denominação divertículo aracnoide.

DIAGNÓSTICO DIFERENCIAL

Além da distinção entre cisto de aracnoide e as demais malformações infratentoriais, particularmente a megacisterna magna, o diagnóstico diferencial deverá incluir ainda uma avaliação minuciosa do conteúdo da formação. O diagnóstico de cisto epidermoide será confirmado pela hiperintensidade de sinal do conteúdo desta lesão, particularmente vista na sequência de difusão e pelo seu aspecto heterogêneo de sinal na sequência FLAIR ("líquor sujo").

PERSISTÊNCIA CÍSTICA DA BOLSA DE BLAKE

Generalidades

Em 1990, Tortori-Donati e cols. desenvolveram o conceito da persistência cística da bolsa de Blake, a qual representa uma estrutura embrionária normal e é caracterizada por uma projeção em "dedo de luva" da área membranosa posterior (AMP). Esta, por sua vez, corresponde a uma fina membrana no teto rombencefálico que involui com o desenvolvimento embriológico, culminando com o aparecimento do forame de Magendie. A persistência da bolsa de Blake acarreta, portanto, um distúrbio no desenvolvimento, pela não involução da AMP. Admite-se que a persistência cística da bolsa de Blake faça parte do espectro da malformação de Dandy-Walker.

Achados Clínicos

Os pacientes geralmente apresentam-se com hidrocefalia e macrocrania no período neonatal. Caso exista competência dos forames de Luschka, pode-se desenvolver uma ventriculomegalia compensada.

ACHADOS DE IMAGEM

Caracteriza-se por formação cística infratentorial, predominantemente infravermiana, com conteúdo liquórico, que determina alargamento da valécula e retificação do contorno inferior do verme. Como existe uma continuidade entre a bolsa de Blake e o quarto ventrículo, este se apresenta em geral dilatado nos casos de cisto da bolsa de Blake, auxiliando na diferenciação com a megacisterna magna, onde este segmento ventricular usualmente exibe dimensões normais (Fig. 5-3). Se houver extensão para o espaço retrocerebelar, pode haver aumento da fossa posterior com afilamento da escama occipital, divisão da foice cerebelar, elevação do tentório e deslocamento anterior do tronco encefálico, sendo que nestes casos, a dilatação do quarto pode não ser tão evidente.

O verme do cerebelo tem posição e desenvolvimento habituais, diferentemente da malformação de Dandy-Walker. As sequências volumétricas e as aquisições submilimétricas (3D CISS) podem eventualmente identificar a parede do cisto, po-

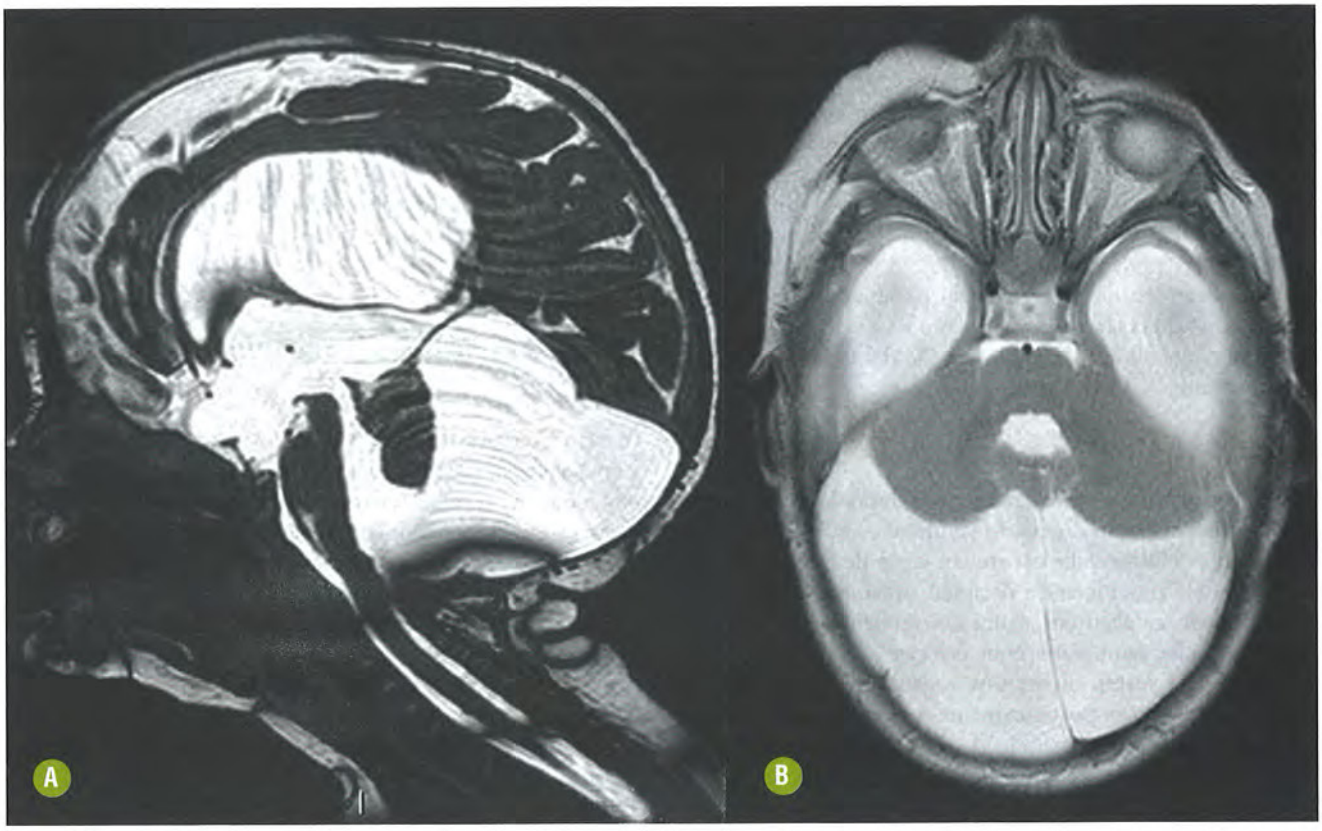

FIGURA 5-3. Persistência cística da bolsa de Blake: RM com as sequências sagital 3D CISS **(A)** e axial T2 **(B)**. Paciente de 2 meses demonstrando volumosa formação cística com aumento das dimensões da fossa posterior associado a dilatação do quarto ventrículo. O verme do cerebelo tem posição e morfologia habituais. O tronco encefálico encontra-se deslocado anteriormente e há importante hidrocefalia supratentorial associada.

rém a não individualização da mesma não exclui o diagnóstico de cisto da bolsa de Blake.

MALFORMAÇÃO DE DANDY-WALKER

Generalidades

Em 1887, Sutton descreveu um paciente com hipoplasia vermiana, "cisto" do quarto ventrículo e hidrocefalia. Em 1914 e 1921, Walter Dandy relacionou as alterações descritas com o não desenvolvimento dos forames de Luschka e Magendie. Em 1942, Taggart e Walker descreveram outros pacientes com a mesma tríade, postulando que a pressão exercida pelo cisto sobre o cerebelo em formação era a causa da hipoplasia vermiana.

A malformação de Dandy-Walker clássica consiste na tríade: hipoplasia/agenesia do verme do cerebelo, dilatação do quarto ventrículo e aumento das dimensões do compartimento infratentorial da fossa posterior. O termo variante de Dandy-Walker deverá ser reservado para aqueles casos com alterações semelhantes, porém menos pronunciadas.

Várias teorias foram propostas para explicar o conjunto de alterações da malformação de Dandy-Walker. A mais aceita postula que um atraso no desenvolvimento rombencefálico ocasione uma falha na fusão do cerebelo na linha média, com persistência da área membranosa anterior (AMA). Esta, juntamente com a plica corióidea e a AMP, constitui o teto do rombencéfalo. A pulsação contínua do líquor determina a expansão da AMA que desloca o verme do cerebelo superiormente, girando-o no sentido anti-horário. O desenvolvimento da AMP é variável, assim como a patência do forame de Magendie. A não migração inferior do seio reto a partir do vértex associada à expansão do compartimento infratentorial da fossa posterior pode explicar a posição alta da tórcula e do tentório.

A prevalência estimada é de cerca de 1/25.000-35.000 nascidos vivos. Existe discreto predomínio em mulheres e, em geral, o diagnóstico é feito no primeiro ano de vida. A maioria dos casos é esporádica, apesar de existirem casos com herança recessiva ligada ao X. Cerca de dois terços dos pacientes têm anormalidades extracranianas associadas. Muitas síndromes cursam com malformação de Dandy-Walker, como as trissomias 9, 13 e 18. Pode haver, ainda, associação a polidactilia, sindactilia e síndromes de Klippel-Feil e de Cornelia de Lange. A associação do espectro Dandy-Walker a hemangiomas capilares, bem como a coexistência de alterações cardíacas, oftalmológicas e arteriais, compõem as características da síndrome PHACE. Outras síndromes raras que podem estar associadas são Aicardi, Meckel-Gruber e Walker-Warburg.

ACHADOS CLÍNICOS

Algumas séries revelam índice de mortalidade precoce na malformação de Dandy-Walker clássica de até 40%. A sintomatologia vai depender das alterações decorrentes da tríade da doença e também das anormalidades intra e extracranianas

associadas. Hidrocefalia geralmente não é evidente ao nascimento e começa a aparecer em torno de 3 meses de vida. Macrocrania encontrada antes deste período pode ser decorrente exclusivamente do abaulamento occipital. Retardo do desenvolvimento neuropsicomotor é comum, apesar de cerca de 30%-50% dos pacientes com a malformação clássica terem inteligência normal. Outros sinais neurológicos, como crises epilépticas, ataxia, nistagmo, paralisia de nervos cranianos e espasticidade, podem estar presentes. A colocação precoce de um cateter no quarto ventrículo pode auxiliar no desenvolvimento cerebelar no primeiro ano de vida. Se houver estenose de aqueduto, há necessidade de derivação ventricular concomitante.

ACHADOS DE IMAGEM

A tríade clássica consiste em agenesia/hipoplasia do verme do cerebelo, dilatação do quarto ventrículo e aumento da fossa posterior. Hidrocefalia ocorre em cerca de 80% dos casos (Fig. 5-4). Há proeminência occipital, afilamento do *occiput* e aspecto dolicocefálico em alguns casos, além de inversão da relação torcular-lambdoide com posição alta do seio reto e do tentório. O verme encontra-se rodado superiormente, em sentido anti-horário, posteriormente à placa quadrigeminal e aderido ao tentório. O padrão de foliação do verme é anômalo e sua ausência completa pode ocorrer em cerca de um quarto dos casos. Não há decussação dos pedúnculos cerebelares superiores e o mesencéfalo pode assumir a forma de uma "borboleta" no plano axial. O cisto infratentorial pode herniar superiormente, acima do tentório, mas não se comunica com as cisternas supravermianas. Raramente ocorre meningocele/encefalocele occipital.

A foice cerebelar pode estar ausente. No plano coronal, os seios transversos adquirem uma configuração em "Y invertido" com o seio sagital superior. Alterações das artérias cerebelares posteroinferiores com ausência de ramos vermianos inferiores, bem como da veia vermiana inferior, auxiliam na distinção entre cisto aracnoide e malformação de Dandy-Walker à angiografia.

Por fim, a maioria dos pacientes apresenta outras alterações no sistema nervoso central (SNC), como disgenesia do corpo caloso, heterotopia de substância cinzenta, polimicrogiria, esquizencefalia, encefalocele, lipoma pericaloso e até mielomeningocele lombar.

VARIANTE DE DANDY-WALKER

Generalidades

O termo variante de Dandy-Walker foi inicialmente atribuído a uma agenesia parcial do verme do cerebelo com rotação do remanescente vermiano, fossa posterior de tamanho habitual e quarto ventrículo de dimensões normais, ou pelo menos com uma dilatação pouco pronunciada. Várias lesões císticas infratentoriais poderiam, portanto, ser enquadradas nesta denominação. Na verdade, a distinção precisa entre todas pode ser difícil, tanto do ponto de vista clínico quanto de imagem, e muita controvérsia persiste nesta classificação. Em 1989, Barkovich e cols. propuseram a unificação dos termos malformação de Dandy-Walker e variante de Dandy-Walker dentro de uma variação espectral de malformações do teto rombencefálico. Termos como espectro Dandy-Walker, complexo Dandy-Walker e Dandy-Walker *continuum* têm sido usados com este propósito. Isso significa que estas malformações representam distúrbios diferentes, que ocorrem em épocas distintas do desenvolvimento embriológico do tronco encefálico, que incluiriam da menor para a maior gravidade clínica: megacisterna magna, persistência cística da bolsa de Blake, variante de Dandy-Walker, malformação de Dandy-Walker clássica e quarto-ventriculocele.

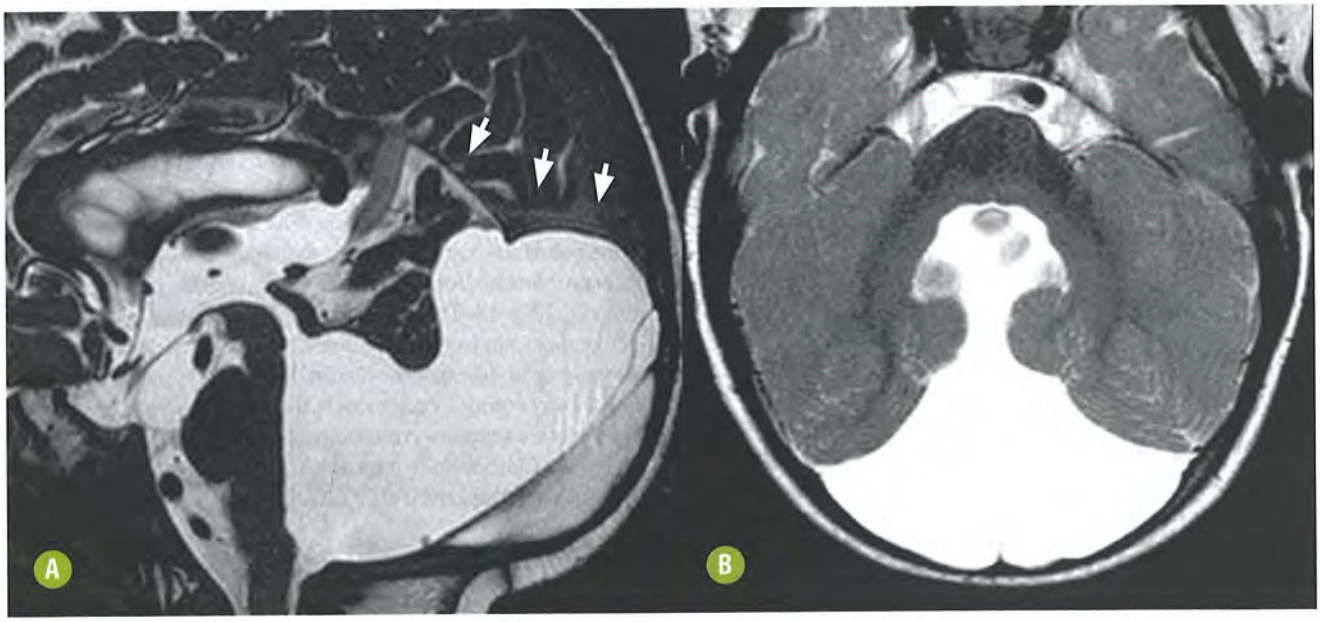

FIGURA 5-4. Malformação de Dandy-Walker clássica: RM com as sequências sagital 3D CISS **(A)** e axial T2 **(B)**. Paciente feminina com 1 ano de idade, evidenciando hipoplasia dos hemisférios cerebelares e marcada hipoplasia do verme, o qual se encontra rodado superiormente. Fossa posterior de dimensões aumentadas e dilatação do quarto ventrículo que se comunica com um volumoso cisto dorsal. A tórcula, o seio reto e o tentório apresentam posição alta (setas).

Uma das teorias propõe que a variante de Dandy-Walker, assim como a malformação clássica, também resulta de uma anormalidade da AMA durante o desenvolvimento. Alguns autores acreditam que existe um distúrbio na maturação e no desenvolvimento do verme do cerebelo, visto que a AMA desaparece normalmente antes dos forames de saída do quarto ventrículo.

Achados Clínicos

Clinicamente estes pacientes tendem a exibir um quadro mais brando do que aqueles com a malformação de Dandy-Walker clássica. O prognóstico varia de morte no período neonatal até desenvolvimento normal. Os sintomas também vão depender das malformações associadas.

ACHADOS DE IMAGEM

Apesar das divergências conceituais, por motivos práticos, reservamos o termo variante de Dandy-Walker para aqueles indivíduos que apresentam hipoplasia/agenesia do verme do cerebelo e quarto ventrículo com dimensões não suficientes para promover dilatação da fossa posterior (Fig. 5-5).

O verme do cerebelo remanescente apresenta-se rodado superiormente, assim como na malformação de Dandy-Walker clássica, auxiliando na diferenciação de outras condições, como o cisto aracnoide de fossa posterior. A maior dificuldade reside em estabelecer quão grande a fossa posterior deve ser para fazer parte da forma clássica. Esta e outras dificuldades na classificação persistem, mesmo após quase 90 anos da primeira descrição dessa condição.

Anomalias associadas também podem estar presentes, como heterotopias, alterações do padrão giral e mielomeningocele.

MALFORMAÇÕES NÃO CÍSTICAS DO COMPARTIMENTO INFRATENTORIAL

Essas afecções são diferenciadas das anteriores pela ausência de formações císticas infratentoriais. Contudo é possível o acúmulo de líquido passivo devido à ausência completa ou parcial de alguma estrutura como os hemisférios cerebelares ou o verme. Conforme relatado por Tortori-Donati, essas malformações podem ser divididas de forma simplificada em: hipoplasia/aplasia paleocerebelar, se somente o verme do cerebelo é afetado; hipoplasia/aplasia neocerebelar, se existe envolvimento do verme e dos hemisférios cerebelares, ou, mais raramente, quando o hemisfério cerebelar é afetado isoladamente; displasia cortical, quando somente o córtex cerebelar é afetado; e displasia/hipoplasia isolada do tronco encefálico (Tabela 5-1).

DISPLASIA/HIPOPLASIA ISOLADA DO TRONCO ENCEFÁLICO

■ Displasia em "Boné" do Tegmento Pontino

Generalidades

As malformações isoladas do tronco encefálico são extremamente raras. Com o desenvolvimento de técnicas mais sensíveis de RM estrutural, a obtenção de cortes mais finos, as aquisições mais rápidas, a melhora da relação sinal ruído e a possibilidade de avaliar os tratos de substância branca, estas anomalias têm sido cada vez mais descritas. Recente-

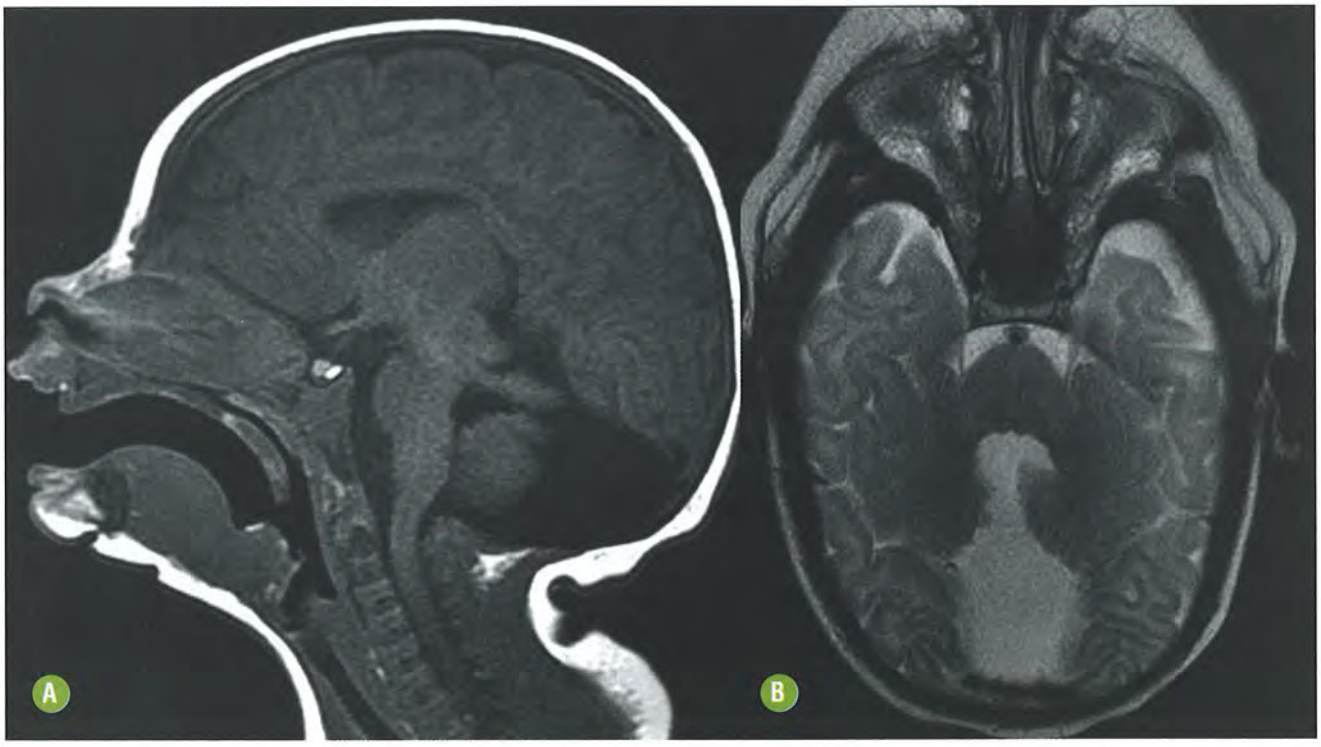

FIGURA 5-5. Variante de Dandy-Walker: RM com as sequências sagital T1 **(A)** e axial T2 **(B)**. Paciente feminina com 1 mês de idade demonstrando hipoplasia parcial do verme do cerebelo associada a dilatação cística do quarto ventrículo, porém não suficiente para promover aumento significativo das dimensões da fossa posterior.

TABELA 5-1. Malformações Não Císticas da Fossa Posterior

1. Displasia/hipoplasia isolada do tronco encefálico
   a. Displasia em "boné" do tegmento pontino
   b. Hipoplasia do tronco com paralisia do olhar conjugado e escoliose
   c. Síndrome de Möebius
   d. Síndrome de Duane
2. Hipoplasia paleocerebelar
   a. Rombencefalossinapse
   b. Síndrome de Joubert ("malformação do dente molar")
   c. Disrafia tetocerebelar
3. Hipoplasia/aplasia neocerebelar
   a. Hipoplasia pontocerebelar
   b. Agenesia cerebelar
   c. Hipoplasia hemisférica unilateral
4. Malformações corticais cerebelares
   a. Displasia cortical cerebelar
   b. Macrocerebelo
   c. Doença de Lhermite-Duclos
5. Malformações de Chiari
   a. Malformação de Chiari do tipo 1
   b. Malformação de Chiari do tipo 1,5
   c. Malformação de Chiari do tipo 2
   d. Malformação de Chiari do tipo 3
   e. Malformação de Chiari do tipo 4

mente Barth e cols. descreveram quatro pacientes que apresentavam hipoplasia do aspecto ventral da ponte com uma projeção posterior do tegmento pontino com aspecto em "boné" (*tegmental cap*) e utilizaram a denominação displasia em "boné" do tegmento pontino. Os casos descritos até então são esporádicos, afetando homens e mulheres na mesma proporção.

Achados Clínicos

Os indivíduos acometidos apresentam paralisia de nervos cranianos, com surdez neurossensorial em todos os casos da série publicada por Barth e cols. Alterações sensoriais e motoras decorrentes do acometimento dos nervos trigêmeos podem ser vistas em alguns casos. Pode haver também disfagia e alteração no olhar conjugado horizontal.

ACHADOS DE IMAGEM

Nesta condição predomina a hipoplasia pontina severa com a típica projeção posterior do tegmento, além da ausência subtotal dos pedúnculos cerebelares médios e fibras transversas ectópicas no dorso da ponte que podem ser demonstradas pela técnica de tensor de difusão (Fig. 5-6). Pode ocorrer também hipoplasia do verme ou dos hemisférios cerebelares e "sinal do dente molar".

DIAGNÓSTICO DIFERENCIAL PRINCIPAL

Trata-se de um padrão neurorradiológico bastante típico, porém raro. Portanto, diante das características mencionadas, é fundamental descartar outras possibilidades. A protrusão posterior que caracteriza esta displasia pode ser simulada por lesões expansivas no tegmento da ponte. Os gliomas e os angiomas cavernosos constituem os diagnósticos específicos mais comuns. Contudo as características típicas de imagem do angioma cavernoso, bem como o aspecto infiltrativo da maioria dos gliomas pontinos, permitem a distinção confiável dessas condições.

HIPOPLASIA DO TRONCO COM PARALISIA DO OLHAR CONJUGADO E ESCOLIOSE

Generalidades

A ocorrência de hipoplasia do tronco encefálico com paralisia do olhar conjugado e escoliose (HTPOE) caracteriza uma malformação extremamente rara com herança recessiva e ligada ao X.

Achados Clínicos

É caracterizada por paralisia do olhar conjugado horizontal, com preservação do olhar conjugado vertical e da convergência, bem como pela presença de escoliose progressiva.

ACHADOS DE IMAGEM

Além dos achados clínicos descritos, o diagnóstico correto exige a demonstração de fenda pontina mediana, com configuração "em borboleta" do bulbo, hipoplasia do bulbo e ponte e ausência dos colículos faciais (Fig. 5-7).

DIAGNÓSTICO DIFERENCIAL PRINCIPAL

O conjunto de características clínicas e de imagem permite o diagnóstico seguro. Contudo a configuração fendida da ponte (aspecto "em borboleta"), como achado isolado, pode ser observada em lesões sequelares do tronco encefálico.

SÍNDROME DE MÖEBIUS

Generalidades

A descrição clássica de síndrome por Paul Julius Möebius incluía paralisia do VI e VII pares cranianos. Posteriormente, foram incorporadas à síndrome anomalias envolvendo membros, parede torácica, coluna e partes moles. Acredita-se que a etiologia seja multifatorial e várias teorias já foram propostas, sendo a mais aceita a de um insulto hipóxico-isquêmico transitório durante o desenvolvimento fetal. Além disso, agentes infecciosos e também o uso de misoprostol, um análogo de prostaglandina utilizado como medicação abortiva, são possíveis fatores causais.

Achados Clínicos

O espectro clínico dessa doença inclui a combinação de um grande número de achados. A literatura recente tem preferido o termo sequência de Möebius para o melhor entendimento

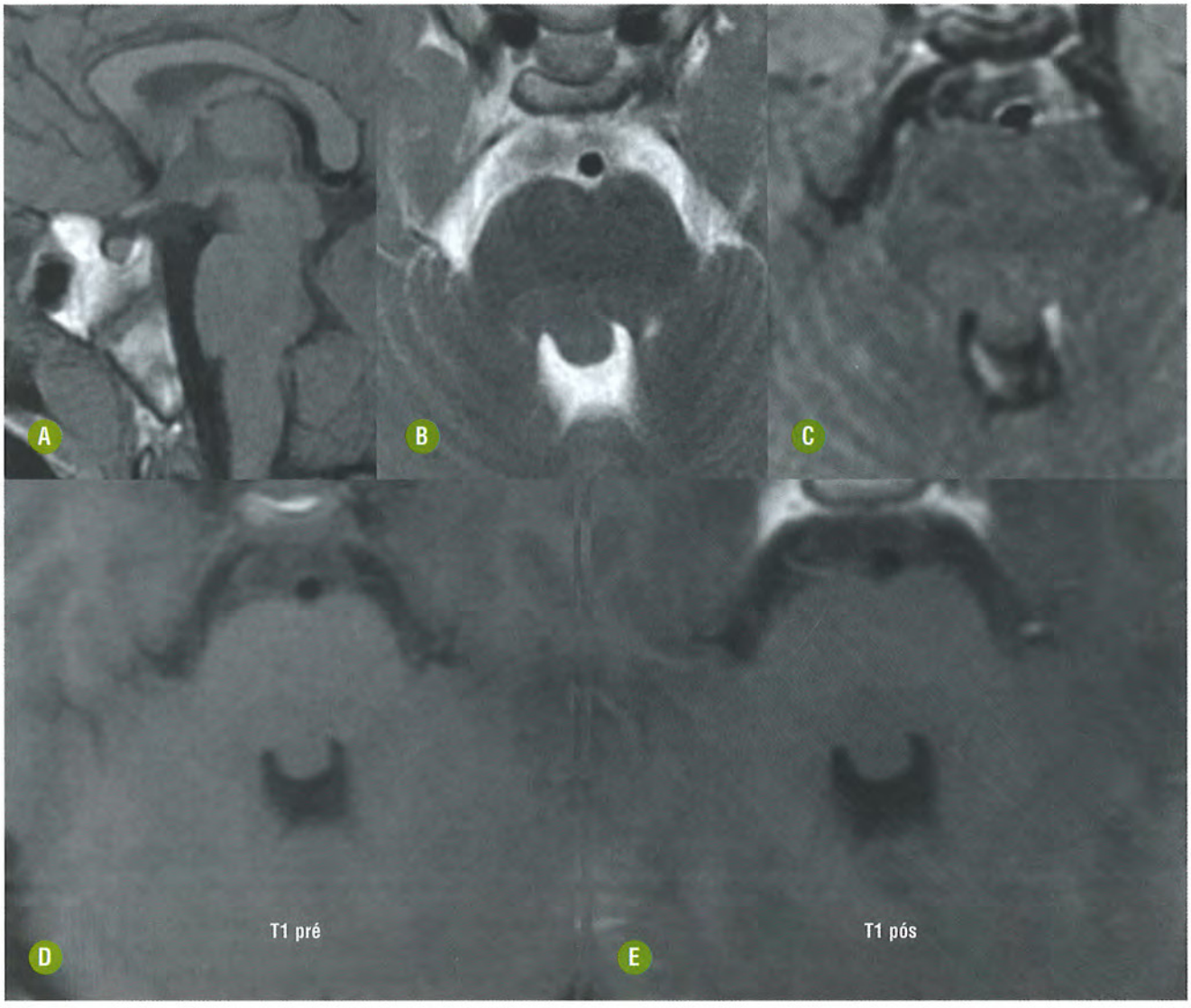

FIGURA 5-6. Displasia em "boné" do tegmento pontino: RM com as sequências sagital T1 **(A)**, axial T2 **(B)**, axial FLAIR **(C)** e axial T1 pré- **(D)** e pós-gadolínio **(E)**. Projeção de pequena área isointensa ao tegmento pontino em todas as sequências realizadas e em continuidade com o mesmo, para o assoalho do quarto ventrículo, que não se modifica pelo agente paramagnético, formando um "boné" na porção posterior da ponte no plano sagital.

dessa condição, pois existem evidências de múltiplas causas, manifestando um padrão de múltiplas anormalidades. Os achados clínicos mais relevantes incluem paralisia do olhar conjugado horizontal, diplegia facial, alteração da coordenação e do controle motor fino, bem como sintomas neuropsiquiátricos. Além de sintomas decorrentes do acometimento dos nervos faciais e abducentes, pode haver manifestações por comprometimento dos nervos glossofaríngeo e vestibulococlear. Achados não neurológicos incluem pé equinovaro, hipoplasia dos membros, fenda palatina, micrognatia, microtia, escoliose, hipoplasia do músculo peitoral e deformidades da parede torácica. Deve ser destacado, entretanto, que o diagnóstico no período neonatal torna-se mais difícil, pois pode ser confundido com doenças neuromusculares como distrofia muscular facioescapuloumeral ou, ainda, distrofia miotônica.

ACHADOS DE IMAGEM

Podem-se encontrar hipoplasia da ponte e medula, ausência dos colículos faciais, ausência da proeminência hipoglossal, pequenas calcificações pontinas posteriores na região do núcleo do abducente, além de hipoplasia cerebelar (Fig. 5-8). Com a sequência 3D CISS é possível ainda confirmar a ausência do segmento cisternal dos nervos acometidos.

DIAGNÓSTICO DIFERENCIAL PRINCIPAL

Diante do conjunto clinicorradiológico dos achados, a lista de diferenciais torna-se muito restrita. Entretanto, ante apenas as características de imagem, devemos sempre descartar a possibilidade de lesões sequelares no tronco encefálico antes de firmar o diagnóstico da sequência de Möebius. A sín-

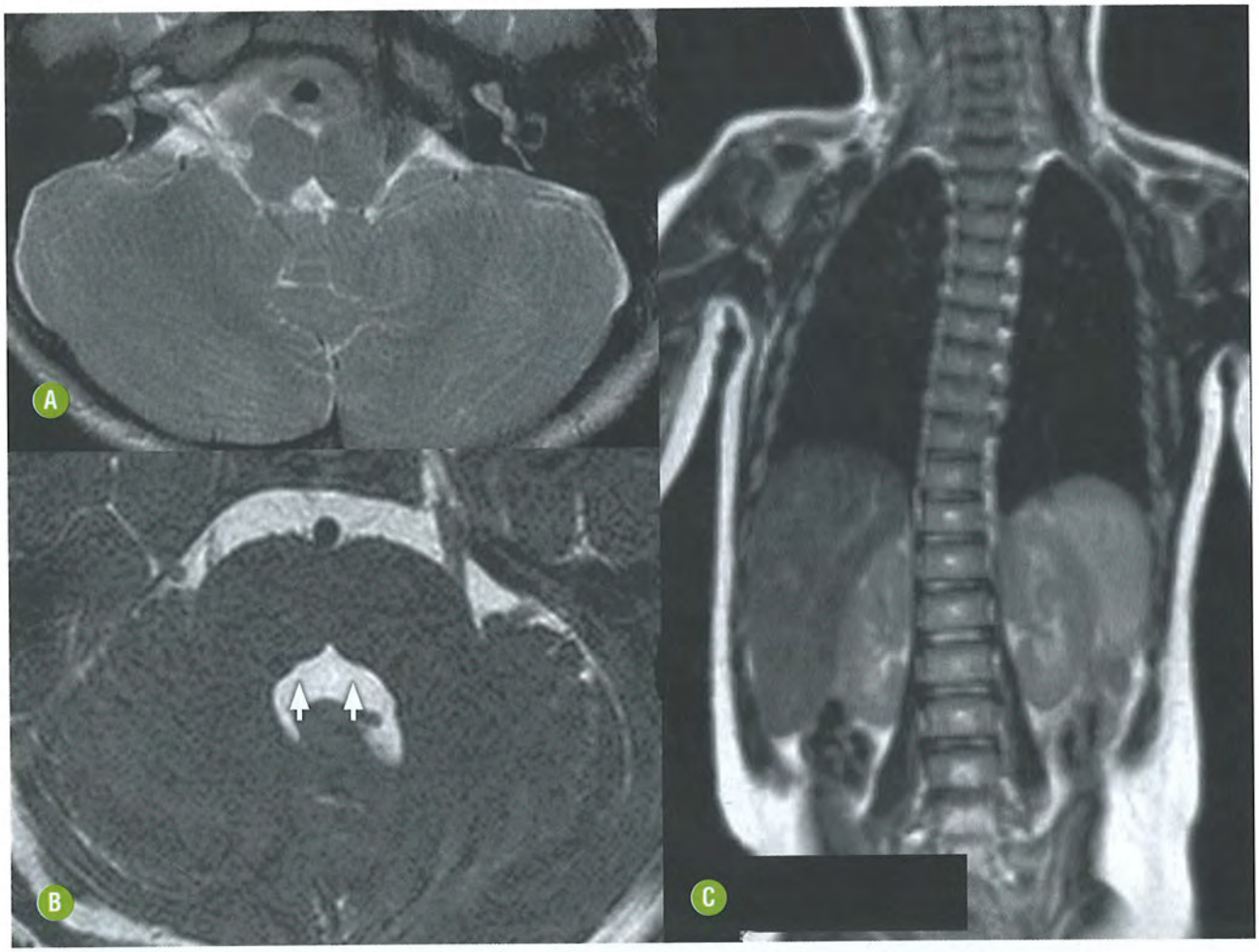

FIGURA 5-7. Hipoplasia do tronco encefálico com paralisia do olhar conjugado e escoliose: RM com as sequências axial T2 **(A)**, axial 3D CISS **(B)** e coronal T2 **(C)**. Paciente feminina, 3 anos, com história de paralisia do olhar conjugado horizontal, demonstrando bulbo com "aspecto em borboleta" **(A)**. Ponte hipoplásica com fenda mediana e ausência dos colículos faciais (setas), com aspecto triangular do assoalho do quarto ventrículo no plano axial **(B)**. RM no plano coronal da coluna vertebral evidenciando escoliose **(C)**.

drome de Duane também pode configurar uma possibilidade diagnóstica.

SÍNDROME DE DUANE

Generalidades

A síndrome de retração de Duane é um déficit congênito da abdução do globo ocular associado ou não ao déficit de adução concomitante que pode ser unilateral, na maioria dos casos, ou bilateral. Em 70% dos casos ocorre isoladamente e no restante pode estar associada a várias síndromes, como as de Okihiro, Goldenhar, Wildervanck, Holt-Oram e *morning-glory*. Ocorre pela ausência congênita do núcleo do nervo abducente na ponte, associada à inervação aberrante do músculo reto lateral por um ramo do terceiro nervo craniano.

Achados Clínicos

Os indivíduos acometidos apresentam graus variáveis de estrabismo, perda da visão binocular, prejuízo da abdução e adução ocular, com consequente desvio da cabeça como tentativa de fusão da imagem. Observa-se também o fenômeno de retração do globo ocular, bem como seu rápido movimento para cima e para baixo durante a adução (*upshooting, downshooting*).

ACHADOS DE IMAGEM

A RM com a sequência 3D CISS representa a opção de mais consistência na demonstração da ausência do trajeto cisternal do sexto nervo craniano comprometido (Fig. 5-9).

DIAGNÓSTICO DIFERENCIAL PRINCIPAL

A exemplo do que foi mencionado para a sequência de Möebius, o conjunto clinicorradiológico dos achados torna o diagnóstico da síndrome de Duane bastante confiável. Faz-se necessário, entretanto, descartar a possibilidade de lesões sequelares no tronco encefálico, bem como rejeitar outras doenças que acometem os nervos cranianos, antes de assegurar o diagnóstico específico.

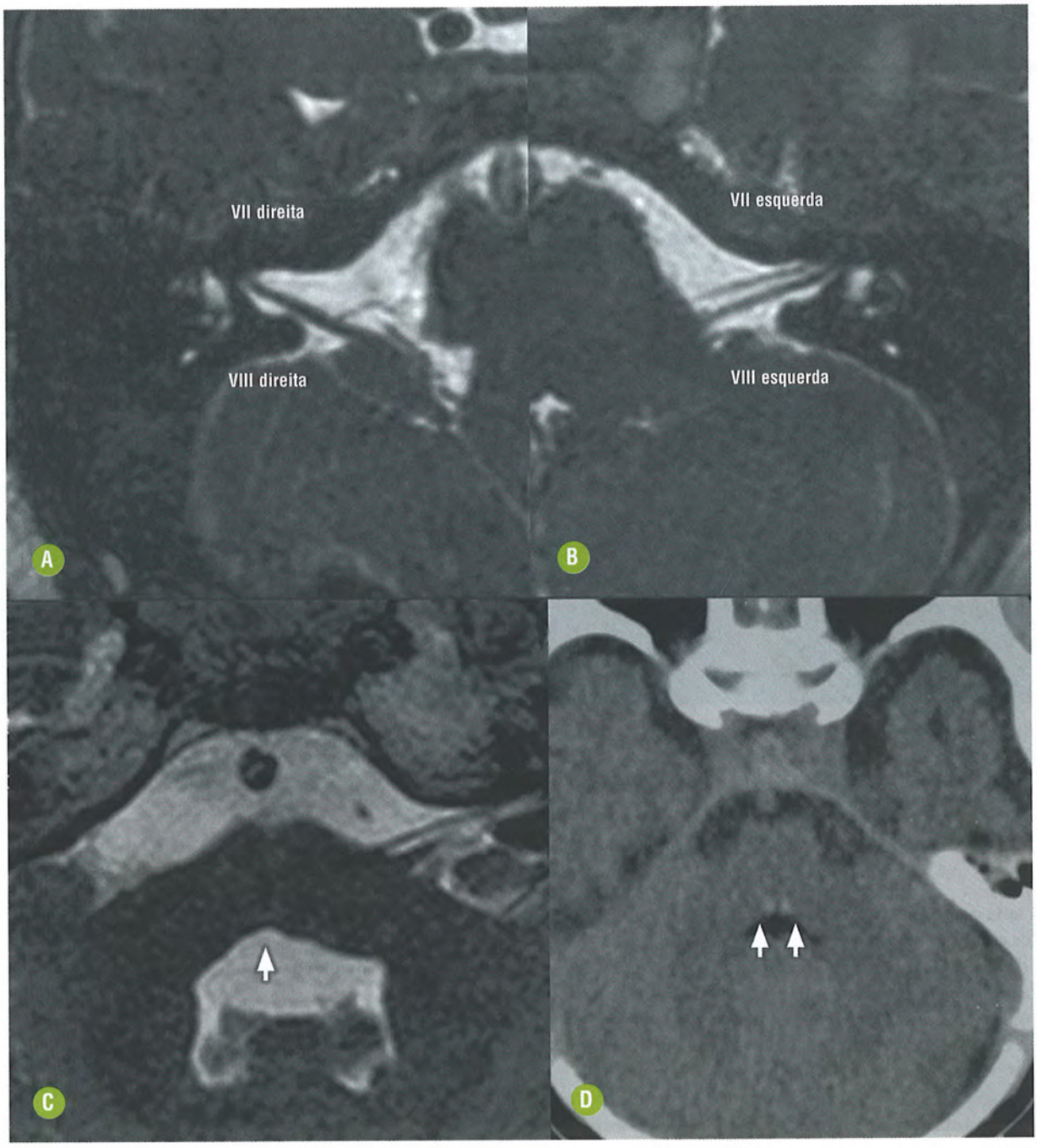

FIGURA 5-8. Síndrome de Möebius: Menino de 6 anos de idade com paralisia facial à direita e paresia facial esquerda, além de paralisia da abdução dos globos oculares. A mãe havia utilizado medicação abortiva durante a gestação (misoprostol). RM com a sequência 3D CISS no plano axial (**A** e **B**) confirmou ausência do sétimo nervo craniano à direita e hipoplasia à esquerda. Os nervos abducentes (sextos) também não foram identificados. Em outro paciente **(C)**, além da ausência do sexto nervo direito, não é evidenciado o colículo facial direito (seta curta). Em **(D)**, outro paciente demonstra calcificações nos núcleos dos nervos abducentes (setas).

HIPOPLASIA PALEOCEREBELAR

O termo hipoplasia paleocerebelar é usado para descrever aquelas lesões não císticas infratentoriais da fossa posterior que comprometem o verme sem acometer os hemisférios cerebelares. Inclui basicamente a rombencefalossinapse, a síndrome de Joubert e a disrafia tetocerebelar.

ROMBENCEFALOSSINAPSE

Generalidades

Resulta da fusão congênita dos hemisférios cerebelares, núcleos denteados do cerebelo e pedúnculos cerebelares superiores, com agenesia vermiana. O termo rombencefalossinapse foi primeiramente utilizado, em 1959, por Gross e Hoff. Trata-

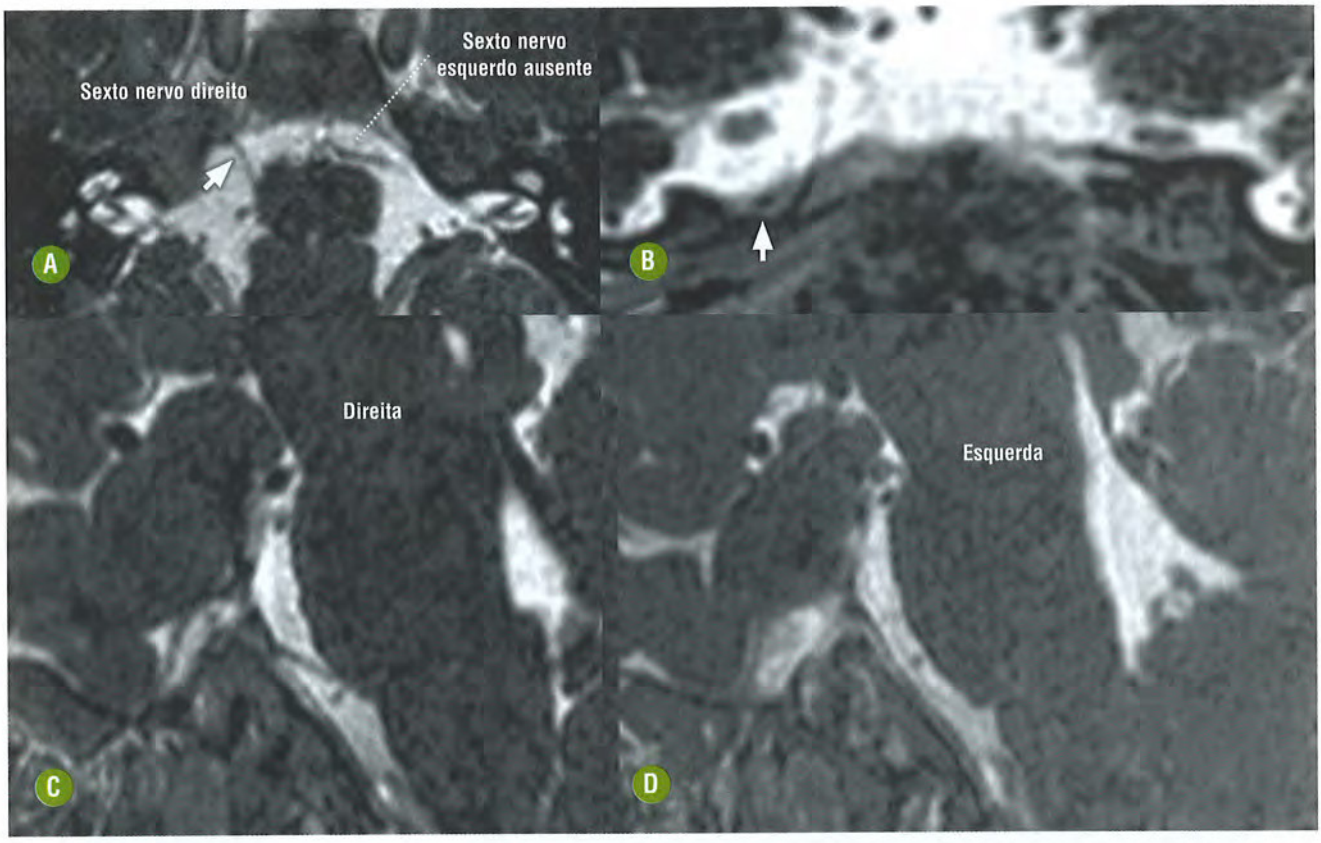

FIGURA 5-9. Síndrome de Duane: Menino de 2 anos de idade com estrabismo e diplopia ao olhar conjugado horizontal desde o nascimento. Ao exame físico apresentava o fenômeno de retração ocular e *upshooting* durante a tentativa de abdução do olho esquerdo. A RM com a sequência 3D CISS nos planos axial oblíquo **(A)**, coronal **(B)** e sagital (**C** e **D**) evidenciou somente o sexto nervo craniano direito (setas), inclusive em seu trajeto no canal de Dorello **(B)**. O sexto nervo esquerdo não foi identificado.

se de uma desordem esporádica, apesar de as crianças nascidas de pais consanguíneos terem maior prevalência, sugerindo padrão de herança autossômico recessivo.

No período embrionário, o rombencéfalo apresenta uma constrição em seu aspecto cranial denominada istmo, que o separa do mesencéfalo. Essa região tem papel fundamental no desenvolvimento precoce do rombencéfalo anterior e do mesencéfalo, sendo denominada organizador ístmico (OI). Acredita-se que a rombencefalossinapse decorra da hipoexpressão de genes que regulam o OI.

Achados Clínicos

Assim como em outros distúrbios envolvendo o verme do cerebelo, os pacientes podem apresentar atraso no desenvolvimento neuropsicomotor, hipotonia generalizada, ataxia e, por vezes, nistagmo vertical. Podem ocorrer também crises epilépticas, movimentos involuntários da cabeça e comportamento autolesivo. Muito raramente as crianças têm um desenvolvimento normal. Um grande número de crianças exibe malformações adicionais das mãos (sindactilia, polidactilia, hipoplasia falangiana, duplicação do polegar).

Se houver associação a anomalias do prosencéfalo, pode ocorrer distúrbio cognitivo, das funções intelectuais, bem como da glândula hipofisária, com pan-hipopituitarismo. Anomalias viscerais dos sistemas cardiovascular, respiratório ou genitourinário são raras, mas podem ser encontradas. O prognóstico em geral é ruim, com óbito precoce, e poucos pacientes chegam à idade adulta.

ACHADOS DE IMAGEM

Os achados de imagem fundamentais para o diagnóstico desta malformação são: agenesia do verme do cerebelo anterior com fusão dos hemisférios cerebelares formando um lobo único, fusão dos núcleos denteados, dos pedúnculos cerebelares inferiores e colículos inferiores (Fig. 5-10).

O quarto ventrículo assume aspecto semelhante a um "buraco de fechadura". Existe ainda a continuidade das folhas e das fissuras cerebelares através da linha média, as quais podem ter orientação oblíqua se houver displasia cerebelar associada. Os cortes sagitais na linha média, portanto, assumem configuração dos cortes parassagitais pela deformidade do cerebelo. Outros achados possíveis são displasia septo-óptica, holoprosencefalia, estenose de aqueduto, hidrocefalia e disgenesia do corpo caloso.

DIAGNÓSTICO DIFERENCIAL PRINCIPAL

A RM possibilita o diagnóstico seguro da rombencefalossinapse, sendo necessária, contudo, a procura de outras malformações associadas.

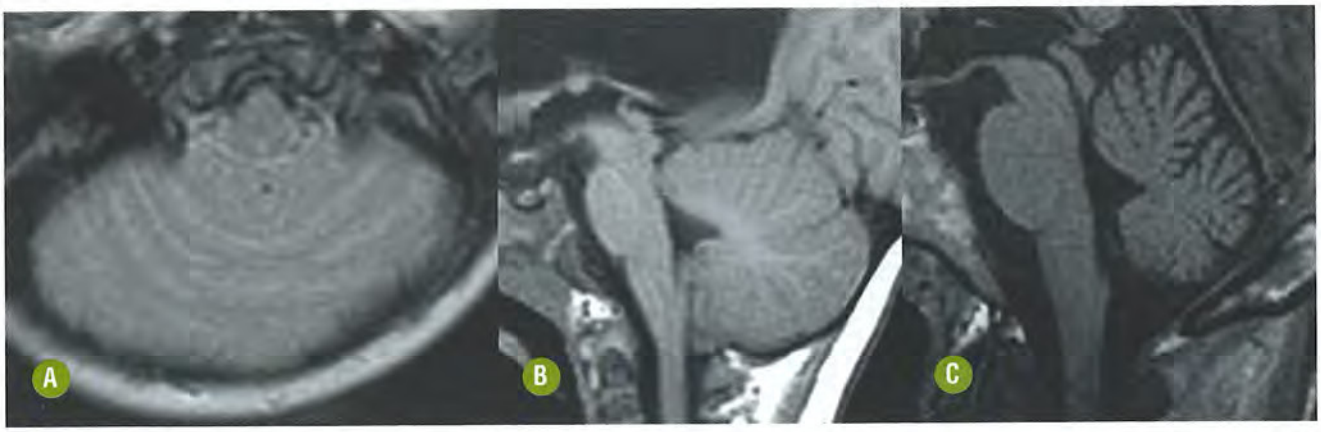

FIGURA 5-10. Rombencefalossinapse: RM com as sequências axial T2 **(A)** e sagital T1 (**B** e **C**): Fusão dos hemisférios cerebelares formando um lobo único. Observa-se continuidade das folhas cerebelares através da linha média **(A)**. O plano sagital na linha média não permite a individualização do verme **(B)**. Compare com o aspecto normal do plano sagital na linha média do cerebelo **(C)**.

SÍNDROME DE JOUBERT (ROMBENCEFALOSQUISE)

Generalidades

Também denominada de hipoplasia congênita do verme do cerebelo, a síndrome de Joubert é caracterizada por uma alteração típica das estruturas infratentoriais expressa principalmente pelo "sinal do dente molar" associado a um conjunto de manifestações clínicas. Esta alteração pode ser encontrada isoladamente ou associada a outras anomalias do SNC e de outros sistemas, descritas com outras denominações (síndrome de Joubert *plus*). A herança é autossômica recessiva e a incidência estimada é de 1/30.000-100.000 habitantes. Acredita-se que a causa possa estar relacionada com um distúrbio do OI, observando-se no estudo anatomopatológico ausência de decussação dos pedúnculos cerebelares superiores, núcleos denteados e núcleos olivares inferiores displásicos, bem como hipoplasia dos núcleos do tronco encefálico, fusão dos fascículos gráceis e cuneiformes e ausência de decussação das pirâmides.

Achados Clínicos

Os achados clínicos são fundamentais para o estabelecimento do diagnóstico e caracterizam-se por episódios de hiperpneia na maioria dos pacientes, ataxia, hipotonia, fala escandida, nistagmo e protuberância mandibular. Pode haver retardo mental e comportamento autista. Os pacientes apresentam boca em formato triangular e sobrancelhas altas e arredondadas.

ACHADOS DE IMAGEM

Os pedúnculos cerebelares superiores são espessados e orientados perpendicularmente ao dorso da ponte. A aparência do mesencéfalo e dos pedúnculos cerebelares superiores deu origem à denominação "sinal do dente molar", em decorrência da configuração bastante peculiar assumida (Fig. 5-11). Contudo este aspecto não é exclusivo da síndrome de Joubert. O quarto ventrículo apresenta dilatação variável e assume aspecto também peculiar, cuja aparência lembra o "símbolo do Batman" ou um "guarda-chuva" em sua porção rostral, quando analisado em imagens axiais.

No mesencéfalo, a fossa interpeduncular é profunda com alongamento e afilamento do istmo. Existe um grau variável de hipoplasia vermiana com rotação rostral do fastígio. As fissuras vermianas são mal desenvolvidas e o lobo floculonodular sempre está presente, mesmo que tenha hipoplasia variável. Pode haver uma orientação anormal dos sulcos entre as folhas cerebelares decorrente do mau desenvolvimento vermiano. Achados possivelmente associados são discreta ventriculomegalia supratentorial, hipoplasia hipofisária e heterotopia de substância cinzenta. Polimicrogiria e disgenesia do corpo caloso podem ser encontradas na síndrome de Joubert.

DIAGNÓSTICO DIFERENCIAL PRINCIPAL

O diagnóstico da síndrome de Joubert necessita de comemorativos clínicos, portanto não pode ser considerado apenas a partir da imagem. Contudo o conjunto de achados mencionados, particularmente o "sinal do dente molar", deverá suscitar a busca ativa de outras anormalidades clínicas e de RM. Na ausência de marcadores genéticos específicos, por vezes é difícil distinguir a síndrome de Joubert de outras síndromes raras. Achados associados como discreta retinopatia, nefropatia e polidactilia pós-axial sugerem a síndrome de Joubert. Se houver fibrose hepática e coloboma, caracteriza-se a síndrome COACH (hipoplasia/aplasia vermiana, oligofrenia, ataxia, coloboma e fibrose hepática). Se houver cegueira congênita ou coloboma associado a cisto renal, nefronoftise ou insuficiência renal, deve-se pensar na síndrome cerebelo-ócu-lorrenal (CORS). Se houver pelo menos um achado orofacial (fenda labial/palatina, tumor de língua ou nodulação no lábio superior) e um achado digital (polidactilia meso ou pré-axial e dedos bífidos), sugere-se a síndrome orofaciodigital tipo 6 (OFD-VI).

DISRAFIA TETOCEREBELAR

Generalidades

É uma malformação rara caracterizada por cefalocele occipital, agenesia do teto cerebelar e deformidade do teto mesencefálico. Acredita-se que ocorra durante um período precoce

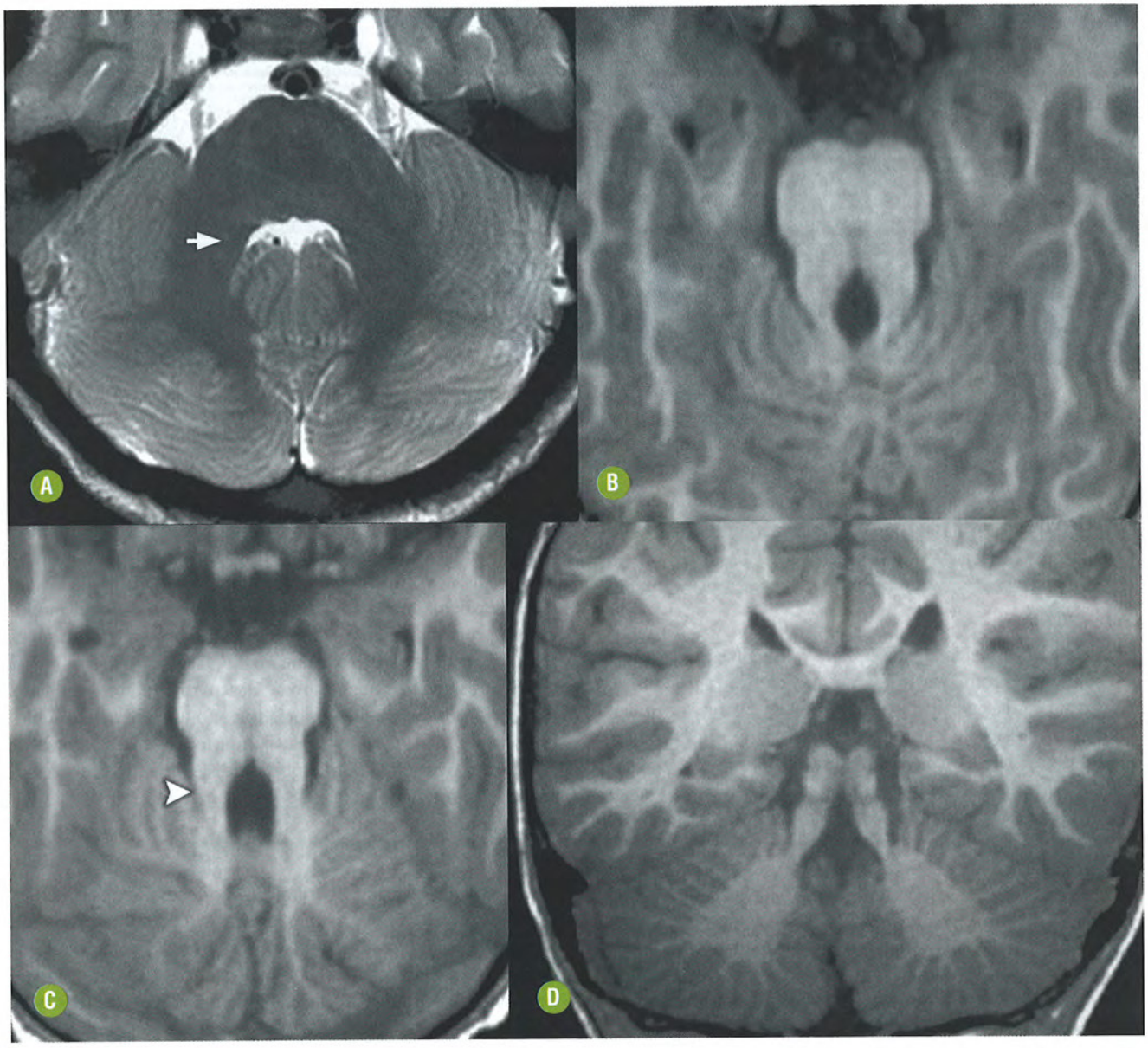

FIGURA 5-11. Síndrome de Joubert ("malformação do dente molar"): RM com as sequências axial T2 **(A)**, axial T1 (**B** e **C**) e coronal T1 **(D)**: Paciente masculino, 5 anos, evidenciando quarto ventrículo com aspecto semelhante ao "símbolo do Batman" ou em "guarda-chuva" (seta). Pedúnculos cerebelares espessados e orientados de forma perpendicular ao dorso da ponte determinando aspecto em dente molar (cabeça de seta). Observe a hipoplasia do verme do cerebelo com aproximação dos hemisférios cerebelares na linha média.

do desenvolvimento embriológico decorrente de cefalocele occipital, que causa importante tração do mesencéfalo. Isto impediria a fusão dos hemisférios cerebelares e a formação do verme.

Achados Clínicos

As crianças apresentam abaulamento na região occipital, cursando também com microcefalia e hidrocefalia, e geralmente não ultrapassam a primeira década de vida.

ACHADOS DE IMAGEM

Além da cefalocele occipital, observa-se importante deformidade do teto mesencefálico, com afilamento no sentido posterior, de uma forma mais pronunciada do que a observada na malformação de Chiari 2. A diferença em relação à deformidade de tração devida à cefalocele occipital isolada é a presença de marcada hipoplasia/aplasia do verme do cerebelo na disrafia tetocerebelar (Fig. 5-12). Os hemisférios cerebelares exibem rotação ventral e situam-se lateralmente ao tronco (cerebelo invertido), e o espaço subaracnóideo ventral ao tronco encontra-se aumentado. Pode haver um lipoma junto ao local da cefalocele.

Hidrocefalia é comum e pode ocorrer por estenose/distorção do aqueduto do mesencéfalo. Também pode haver aplasia dos corpos mamilares, fusão dos tálamos, anomalias da substância cinzenta e do padrão dos giros, hidromielia cervical, bem como porção escamosa do occipital e atlas bífidos.

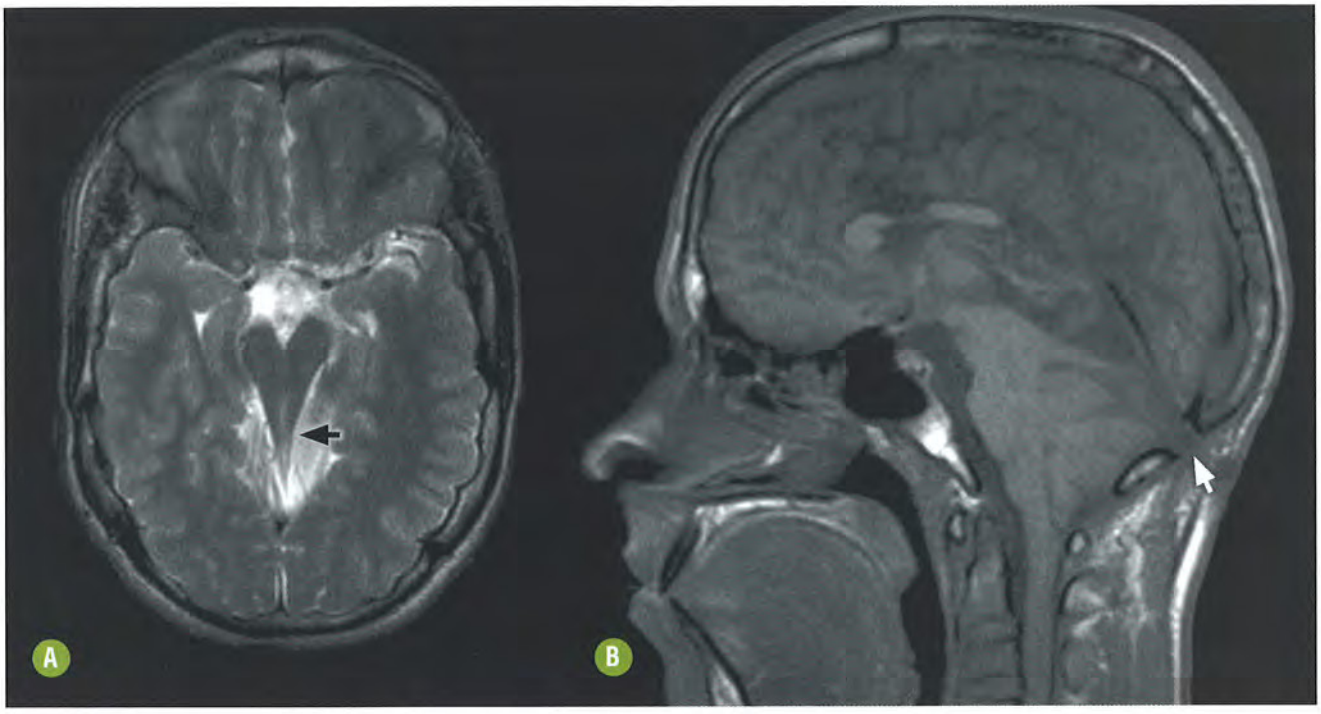

FIGURA 5-12. Disrafia tetocerebelar: RM com as sequências axial T2 **(A)** e sagital T1 **(B)** evidenciando cefalocele occipital (seta branca) e marcado afilamento do teto mesencefálico (seta preta) que se projeta posteriormente. Identificam-se também fossa posterior de pequenas dimensões e herniação do verme do cerebelo. Também existem sinais de disgenesia do corpo caloso.

HIPOPLASIA/APLASIA NEOCEREBELAR

Trata-se de malformações associadas do verme e hemisférios cerebelares ou, mais raramente, dos hemisférios cerebelares isoladamente. O termo aplasia é reservado para a ausência de desenvolvimento do neocerebelo e lesões que o acometem em um período precoce do desenvolvimento embrionário. O termo hipoplasia é reservado àqueles casos com redução volumétrica cerebelar, porém com estrutura microscópica normal. Em contraste, o termo displasia refere-se a desenvolvimento anormal e desorganizado, como orientação anômala das folhas cerebelares e heterotopia de substância cinzenta. É fundamental a distinção entre atrofia cerebelar, em que existe um insulto sobre um cerebelo adequadamente formado, e hipoplasia cerebelar, sendo que na primeira situação ocorre uma desproporção entre os sulcos e as folhas cerebelares e na segunda as folhas cerebelares têm tamanho reduzido de forma proporcional aos sulcos.

HIPOPLASIA PONTOCEREBELAR

Generalidades

O termo hipoplasia pontocerebelar (HPC) é reservado a um grupo de malformações com herança autossômica recessiva com envolvimento predominante da ponte e dos hemisférios cerebelares, sendo primeiramente utilizado por Brun, em 1917. Historicamente foi posicionada na classificação das atrofias olivopontocerebelares e posteriormente foi descrita como uma entidade distinta. É caracterizada do ponto de vista histopatológico por hipoplasia e atrofia do córtex cerebelar, núcleos denteados, núcleos pontinos e núcleos olivares inferiores. Estes principais achados podem ser acompanhados por anomalias variáveis do encéfalo e da medula espinal, e as manifestações clínicas são diversas.

A denominação hipoplasia pontocerebelar exclui outras causas de atrofia pontocerebelar como lisencefalia, distúrbios congênitos da glicosilação tipo 1A e defeitos da cadeia respiratória. É interessante notar que, em algumas famílias com hipoplasia pontocerebelar, as alterações principais possibilitaram a classificação de alguns subtipos, que, entretanto, ainda necessitam de padronização e da correlação com estudos *post-mortem*.

A classificação atual foi iniciada por Barth, que distinguiu HPC tipos 1 e 2 com base em critérios clínicos e neuropatológicos. Apesar de ambas exibirem o mesmo padrão de atrofia pontina e cerebelar com relativa preservação do verme, a HPC tipo 1 apresenta ainda perda de neurônios motores medulares, como na doença de Werdnig-Hoffman. Já a HPC tipo 2 preserva os motoneurônios medulares e se apresenta clinicamente com coreia e distonia. A HPC tipo 3 apresenta-se de forma similar à HPC tipo 2, exceto pela ausência de discinesias e pela presença de atrofia óptica ligada ao cromossomo 7q11-21. Os tipos 4 e 5 foram descritos em situações nas quais existe hipoplasia olivar severa associada, também conhecidos como hipoplasia olivopontocerebelar congênita. Ainda é relatada a HPC tipo 6 (encefalopatia infantil fatal com distúrbio da cadeia respiratória) em uma família consanguínea na qual existe epilepsia severa, hipotonia, espasticidade e microcefalia.

Revisaremos as principais alterações observadas nos casos de HPC incluídos na denominação adotada neste capítulo. Alterações morfoestruturais pontocerebelares encontradas em outras entidades incluem: causas tóxicas (fenitoína), in-

fecciosas (citomegalovírus), cromossômicas (trissomia do 18), bioquimicamente definidas (acidúria glutárica tipo 1, defeitos da cadeia respiratória, defeitos da glicosilação) e as que fazem parte de um complexo de malformações, como lisencefalia com hipoplasia cerebelar e distrofia muscular congênita.

Achados Clínicos

A HPC tipo 1 apresenta-se, devido ao acometimento dos motoneurônios medulares, com sintomas de insuficiência respiratória no período neonatal, havendo morte precoce. A gestação é acompanhada de polidrâmnio e, em geral, a hipotonia é evidente ao nascimento. Os pacientes com HPC do tipo 2 evoluem com importante atraso do desenvolvimento psicomotor, microcefalia progressiva, movimentos discinéticos e coreia. Na HPC do tipo 3 ocorre atrofia cerebelar progressiva, com hipotonia generalizada, microcefalia, atrofia óptica, importante atraso do desenvolvimento neuropsicomotor. No tipo 4 também há polidrâmnio, contudo seguido por hipertonia e movimentos mioclônicos importantes no período neonatal. Alteração da respiração de origem bulbar geralmente leva estes indivíduos ao óbito precoce.

ACHADOS DE IMAGEM

Não é possível distinguir com clareza os subtipos de HPC unicamente pelas alterações de imagem. Os achados à RM podem contribuir para o diagnóstico mais acurado em pacientes selecionados. Ocorre hipoplasia do verme e hemisférios cerebelares com preservação da forma. Todos os lobos vermianos estão presentes, porém há um número reduzido de folhas e os hemisférios cerebelares são diminuídos, assumindo aspecto em "asa", que aparenta "flutuar" no compartimento infratentorial da fossa posterior próximo ao tentório (Fig. 5-13).

A ponte não exibe o abaulamento anterior habitual de sua protuberância (hipoplasia da ponte ventral), ocorrendo dilatação das cisternas bulbomedulares e quarto ventrículo, sendo que este apresenta, porém, formato habitual. Esse aspecto é importante para a distinção com a variante de Dandy-Walker em alguns casos. A fossa posterior apresenta tamanho normal. Há discreta atrofia giral supratentorial, porém não há distúrbio significativo da arquitetura cerebral e do corpo caloso.

AGENESIA CEREBELAR

Generalidades

Agenesia total ou subtotal do cerebelo é extremamente rara. Os pacientes tendem a demonstrar um grau variável de incoordenação dos movimentos, apesar de o desenvolvimento motor por vezes ser melhor do que o esperado pela gravidade da malformação. Isso pode ser decorrente da plasticidade neuronal e da compensação por outras estruturas encefálicas, visto que o distúrbio ocorre provavelmente em uma época precoce da embriogênese.

Achados Clínicos

A apresentação clínica é variável, sendo relatados desde graus variáveis de disfunção cerebelar e atraso do desenvolvimento até morte precoce. Os pacientes podem, como descrito, demonstrar distúrbio motor leve e, em contraste, alterações cognitivas importantes, ratificando o papel do cerebelo no desenvolvimento cognitivo.

ACHADOS DE IMAGEM

O verme e os hemisférios cerebelares não são identificados e em alguns casos massas desorganizadas de substância branca ou mesmo remanescentes de tecido cerebelar são observados, de forma assimétrica, ocupando a região anterossuperior da fossa posterior, diferentemente dos casos de HPC severa, em que os remanescentes teciduais são simétricos (Fig. 5-14). O compartimento infratentorial da fossa posterior, preenchido por líquor, pode apresentar dimensões reduzidas, porém não de forma tão proeminente quanto naqueles casos de Chiari do tipo 2 com cerebelo evanescente. A ponte também não apresenta seu abaulamento anterior habitual.

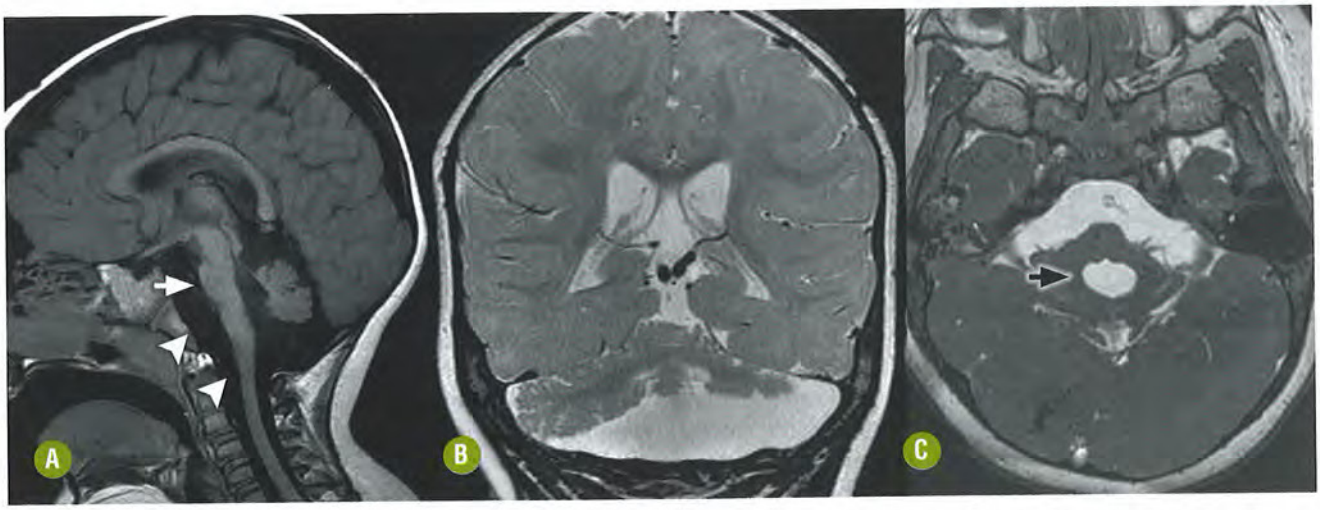

FIGURA 5-13. Hipoplasia pontocerebelar: RM sagital T1**(A)**, coronal T2 **(B)** e axial 3D CISS **(C)**: Paciente feminina, 1 ano, evidenciando hipoplasia do aspecto ventral da ponte (seta branca) e aumento das cisternas pontocerebelar e bulbomedulares (cabeças de seta). Hipoplasia do verme e hemisférios cerebelares que parecem flutuar na fossa posterior **(B)**. Aumento das dimensões do quarto ventrículo (seta preta). Observe que a fossa posterior apresenta dimensões nos limites da normalidade.



FIGURA 5-14. Agenesia cerebelar: RM com as sequências sagital **(A)** e TC axial pós-contraste **(B)**. Não identificamos os hemisférios cerebelares. Existe pequeno remanescente tecidual no aspecto cranial do verme do cerebelo. Marcada hipoplasia da ponte.

Anomalias supratentoriais possíveis são hidrocefalia, arrinencefalia e agenesia do corpo caloso.

HIPOPLASIA/APLASIA CEREBELAR UNILATERAL

Generalidades

A hipoplasia cerebelar unilateral é mais comum que a agenesia cerebelar. O mecanismo mais aceito atualmente baseia-se na ocorrência de lesão destrutiva pré-natal, de provável etiologia vascular, seja por agenesia, seja hipoplasia de um segmento vascular específico. Também se acredita que possa, em alguns casos, ser decorrente de um fenômeno vascular hemorrágico, como o que ocorre na infecção por citomegalovírus, trauma ou mesmo devido ao sangramento de malformação vascular. É usualmente um fenômeno isolado, podendo também associar-se a síndromes específicas como no nevo organoide cutâneo ipsilateral, síndrome de Aicardi, Möebius, Goldenhar e hemangioma facial como parte da síndrome PHACE.

Achados Clínicos

As manifestações clínicas são condicionadas ao momento da embriogênese em que ocorreu o insulto. Nas lesões mais precoces acredita-se que o fenômeno de plasticidade neuronal permita a adaptação das funções comprometidas pelo hemisfério cerebelar contralateral preservado, explicando por que alguns pacientes são oligossintomáticos, por vezes apresentando apenas nistagmo. Em outros pacientes pode-se observar hipotonia e ataxia.

ACHADOS DE IMAGEM

Observamos um espectro que varia desde aplasia completa até hipoplasia. Tipicamente a ponte é assimétrica, havendo redução volumétrica contralateral. O pedúnculo cerebelar ipsilateral tem tamanho reduzido (Fig. 5-15). O núcleo denteado ipsilateral e o complexo olivar contralateral são hipoplásicos. Geralmente associa-se hipoplasia do verme inferior.

MALFORMAÇÕES CEREBELARES CORTICAIS

■ Displasia Cortical Cerebelar

Generalidades

Em recém-nascidos normais, pequenas áreas de displasia podem ser observadas na histologia do verme do cerebelo e correspondem a etapas normais do desenvolvimento. O termo displasia cortical cerebelar (DCC) refere-se a heterotopias de substância cinzenta associadas a distúrbios da estratificação cortical e foliação cerebelar. Casos de DCC já foram reportados em associação a trissomias, distrofia muscular congênita, infecções intrauterinas, radiação gama, exposição a etanol e em associação a diversas outras malformações do encéfalo. Alterações genéticas poderiam levar a displasia cerebelar por alterações na indução da morte de células progenitoras ou migração anormal de células primitivas neuronais e gliais. Infecções no feto podem levar a anomalias do desenvolvimento cortical, lesões cerebelares císticas e polimicrogiria. Contudo casos isolados de DCC são infrequentes.



FIGURA 5-15. Hipoplasia hemisférica cerebelar unilateral: RM com a sequência axial T2. Paciente masculino, 11 anos, evidenciando hipoplasia do hemisfério e do pedúnculo cerebelar médio à esquerda. Existe ainda orientação anormal das folhas cerebelares ipsilaterais.

Achados Clínicos

A DCC isolada é rara, mas pode ser assintomática ou cursar apenas com algum grau de comprometimento cognitivo. Usualmente as manifestações clínicas decorrem das doenças associadas, como na distrofia muscular congênita, em que há hipotonia, alterações oculares e atraso do desenvolvimento psicomotor.

ACHADOS DE IMAGEM

Demaerel classificou as DCC em dois tipos, o tipo 1 restrito ao verme, enquanto o tipo 2 envolve os hemisférios cerebelares. A RM é o método de escolha para o diagnóstico, proporcionando boa avaliação da DCC mesmo no período neonatal. Podem-se observar fissuras grandes e verticalizadas, irregularidades da transição substância cinzenta–substância branca, perda da arborização normal da substância branca e heterotopia nos hemisférios cerebelares, levando a um distúrbio da foliação (Fig. 5-16).

Também pode haver espessamento e lesões císticas corticais, com hipertrofia hemisférica cerebelar. As lesões císticas podem corresponder a espaços subaracnóideos englobados por folhas anormalmente fundidas (Fig. 5-17).

MACROCEREBELO

Esta entidade rara foi reportada pela primeira vez em 1997 em pacientes que apresentavam um cerebelo difusamente aumentado, porém com outras características morfoestruturais normais (Fig. 5-18). Algumas crianças exibem um cerebelo difusamente aumentado, associado a atraso da mielinização e apraxia oculomotora. O aumento difuso do cerebelo também já foi descrito em crianças com doença de Alexander.

MALFORMAÇÕES DE CHIARI

Em 1891, Chiari descreveu três malformações do rombencéfalo associadas a hidrocefalia. Desde sua primeira descrição, uma constelação de achados patológicos encefálicos e da coluna já foi descrita. Apesar de os aspectos centrais da malformação permanecerem os mesmos, diversos estudos tiveram importante contribuição na descrição dos achados associados (Tabela 5-2).

MALFORMAÇÃO DE CHIARI DO TIPO 1

Generalidades

A malformação de Chiari do tipo 1 é definida como uma ectopia das tonsilas cerebelares, abaixo do forame magno, cujos limites podem ser estabelecidos a partir de uma linha traçada entre o *basion* e o *opistion*. Trata-se de uma condição multifatorial que ocorre por uma disparidade entre as dimensões da fossa posterior e do cerebelo atribuída ao hipodesenvolvimento do somito occipital e, consequentemente, do osso occipital. A ocorrência de alguns casos familiares sugere um componente genético.

Apesar de seu reconhecimento há mais de um século, esta condição era de difícil diagnóstico antes do advento da RM. Pouco se sabe sobre sua história natural e epidemiologia e sua real prevalência também permanece incerta. Enquanto alguns indivíduos com ectopia tonsilar podem ser assintomáticos por longos períodos, alguns casos de resolução espontânea já foram relatados. A ocorrência de hidrossiringomielia tem justificado o tratamento cirúrgico.

A denominação malformação de Chiari do tipo 0 tem sido empregada por alguns autores para caracterizar aqueles indivíduos com cavidade hidrossiringomiélica sem outra causa definida, com ausência de ectopia das tonsilas cerebelares, e com melhora clínica e de imagem após a descompressão cirúrgica da fossa posterior. Alguns destes indivíduos podem apresentar um forame magno de dimensões aumentadas, fossa posterior de pequenas dimensões e óbex em posição mais baixa que o habitual, postulando-se que estas alterações promovam um distúrbio do fluxo liquórico na transição craniovertebral, mesmo na ausência de ectopia tonsilar.

Achados Clínicos

Até um terço dos pacientes com Chiari 1 é assintomático no momento do diagnóstico e uma variedade de sintomas neurológicos pode ocorrer, incluindo cefaleia (mais comum), cervicalgia, distúrbios visuais, vertigem, ataxia e sintomas relacionados com os nervos cranianos baixos. Os sintomas também podem ser provenientes de uma cavidade hidrossiringomiélica, principalmente distonia, alteração da marcha, escoliose atípica, perda sensitiva dissociada e espasticidade de membros inferiores.

A síndrome clínica clássica vista em adultos jovens com Chiari 1 inclui a ocorrência de dor occipital precipitada por tosse ou manobra de Valsalva. Apesar de crianças também referirem cefaleia, a ocorrência de dor occipital precipitada pela tosse é menos comum. Idade avançada ao diagnóstico pode predizer sintomas mais severos. Cerca de 14%-30% dos adultos são assintomáticos ao diagnóstico em contraste

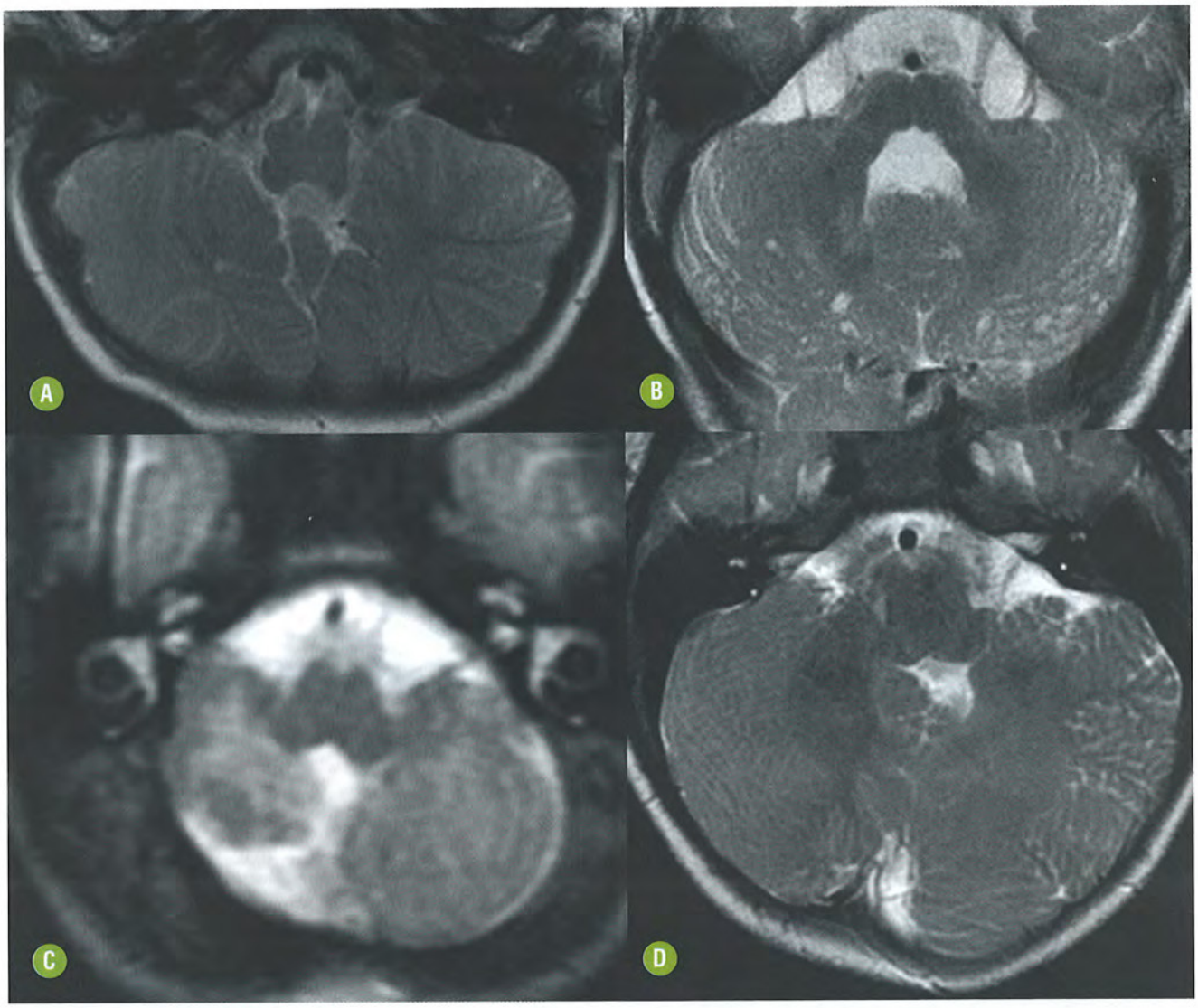

FIGURA 5-16. Displasia cortical cerebelar: RM com a sequência axial T2. Diferentes padrões de apresentação da displasia cortical cerebelar: orientação anormal da sulcação e foliação de forma generalizada, com hipoplasia do verme **(A)**, cistos cerebelares subcorticais **(B)**, espessamento cortical **(C)**, indefinição da interface entre o córtex e a substância branca **(D)**.

com 37%-57% das crianças. Hidrossiringomielia também é mais comum nos adultos.

ACHADOS DE IMAGEM

Raramente as tonsilas cerebelares encontram-se a mais de 3 mm abaixo do forame magno em adultos normais. Os indivíduos sintomáticos usualmente apresentam tonsilas pelo menos 5 mm abaixo do forame magno, justificando o emprego desse limite para a definição diagnóstica por imagem da malformação de Chiari 1 na prática clínica. Alguns autores, porém, subdividem esse limite conforme a idade, pois as tonsilas geralmente ascendem progressivamente, aceitando limiares de 6 mm na primeira década e 5 mm a partir da segunda década. Níveis limítrofes (3 mm-5 mm) devem ser considerados significativos se houver deformidade com afilamento tonsilar, redução dos espaços liquóricos da transição cervicobulbar ou sintomas atribuíveis à malformação de Chiari 1, incluindo principalmente o desenvolvimento de hidrossiringomielia.

A redução dos espaços liquóricos da fossa posterior constitui achado relevante (Fig. 5-19). A transição bulbomedular pode estar abaixo do forame magno e até o aparecimento de *kinking* cervicomedular pode ser observado, como nos casos de Chiari 2, denominados variantes bulbares do Chiari 1 por alguns autores. Outros autores preferem o termo malformação de Chiari 1,5, baseando-se na posição baixa da transição bulbomedular, utilizando o óbex como referência (Fig. 5-20). É importante notar que em alguns casos as tonsilas podem não herniar, sendo impactadas contra os bordos do forame magno.

Podem associar-se também anomalias da junção craniocervical incluindo: invaginação basilar, platibasia, assimilação atlantoccipital, processo odontoide retrofletido e clivo pequeno. Podem-se observar ainda craniossinostoses e fusão de vértebras cervicais. A associação de Chiari 1 a outras malformações encefálicas é incomum.

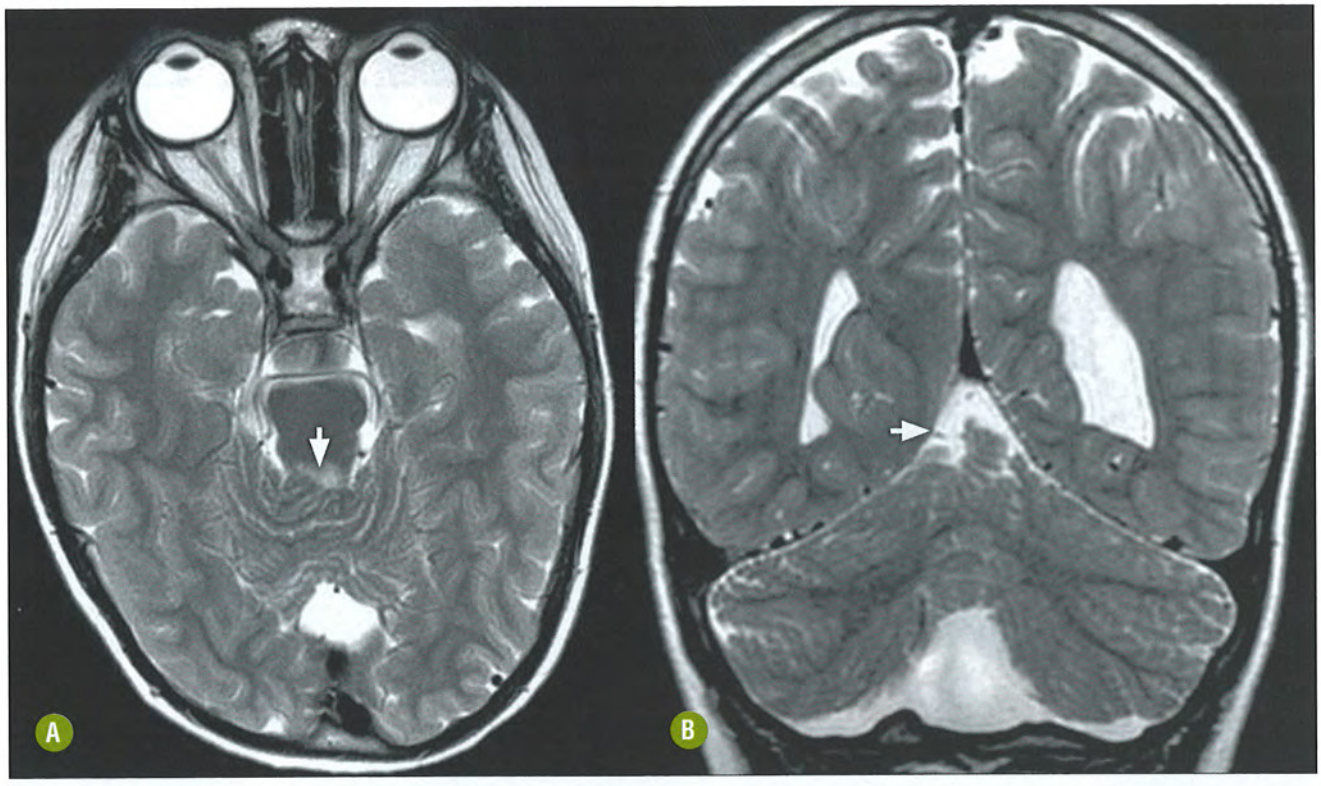

FIGURA 5-17. Displasia cortical cerebelar do tipo 1 (displasia vermiana rostral): RM nos planos axial e coronal T2 evidenciando a orientação anormal das folhas e fissuras, restritas ao lobo anterior do verme do cerebelo (setas).

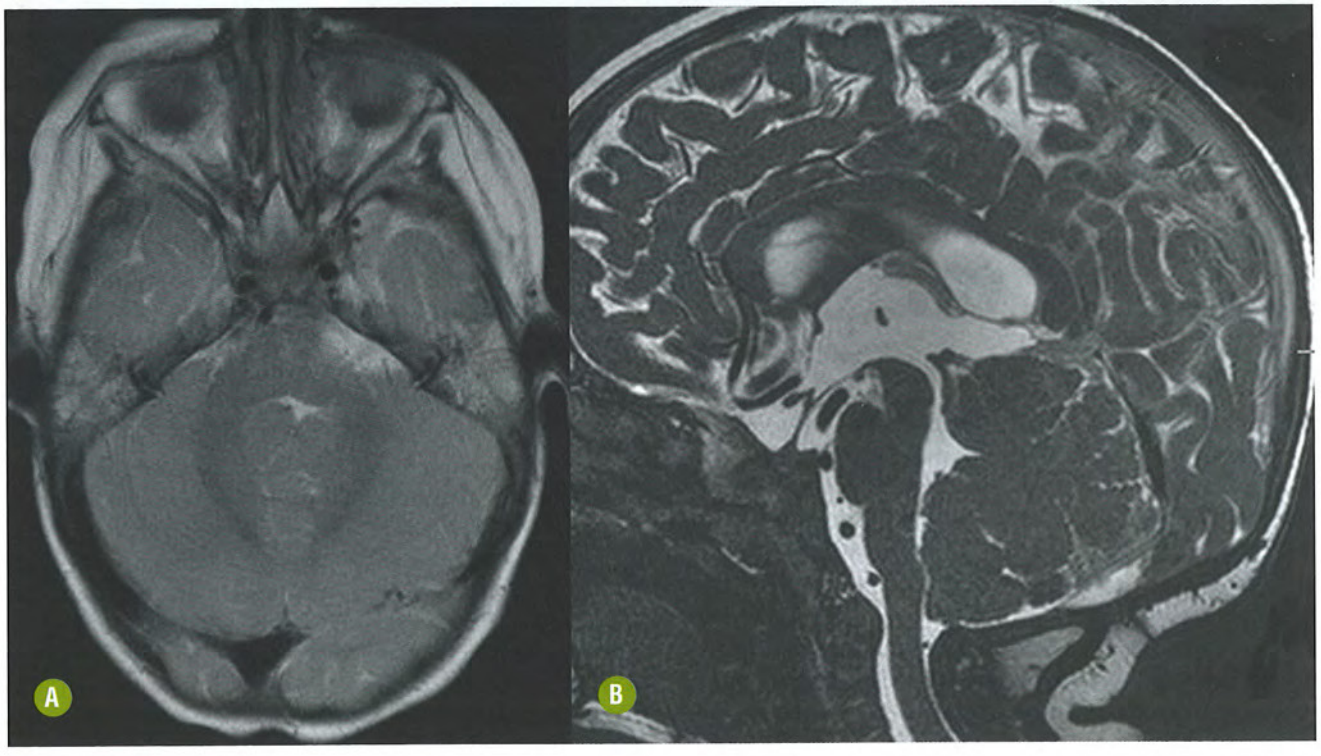

FIGURA 5-18. Macrocerebelo: RM nas sequências axial T2 **(A)** e sagital 3D CISS **(B)**. Paciente feminina, 1 ano, demonstrando cerebelo difusamente aumentado, porém com características morfológicas habituais.

TABELA 5-2. Alterações Estruturais nas Malformações de Chiari

Malformação de Chiari	*Alterações*			
Tipo 0	Fossa posterior	Medula espinal	Outras	
	Reduzida, sem herniações	Hidrossiringomielia		
Tipo 1	Fossa posterior	Medula espinal	Outras	
	Herniação inferior das tonsilas cerebelares	Hidrossiringomielia	Platibasia Assimilação atlantoccipital	Invaginação basilar Klippel-Feil
Tipo 2 ou malformação de Arnold-Chiari	Fossa posterior	Medula espinal	Outras	
	Herniação superior do cerebelo – "cerebelo em torre"	Hidrossiringomielia	Craniolacunia Clivo curto Fenestração da foice cerebral	
	Hemisférios cerebelares envolvendo o tronco encefálico – "cerebelo em banana"	Mielomeningocele	Hidrocefalia Disgenesia do corpo caloso Interdigitação das porções mediais dos giros cerebrais Anomalias de migração neuronal	
	Herniação inferior das tonsilas cerebelares		Hipertrofia da massa intermédia Estenose do aqueduto do mesencéfalo Mesencéfalo "em bico"	
Tipo 1,5	Fossa posterior	Medula espinal	Outras	
	Herniação inferior do tronco encefálico e quarto ventrículo	Hidrossiringomielia		
Tipo 3	Fossa posterior		Outras	
	Encefalocele occipital inferior e cervical superior		Espectro de Chiari tipo 2	
Tipo 4	Fossa posterior		Outras	
	Aplasia ou hipoplasia cerebelar			

O estudo por RM por meio da técnica de contraste de fase pode evidenciar a posição baixa das tonsilas durante a sístole. O estudo com Doppler também pode demonstrar a perda do fluxo liquórico bidirecional através do forame magno.

Acredita-se que a cavidade hidrossiringomiélica seja a progressão de um edema medular que se desenvolve de forma centrípeta a partir do aumento da pressão no espaço aracnóideo da transição cervicobulbar que move o líquor através do espaço intersticial medular em direção ao canal central.

MALFORMAÇÃO DE CHIARI DO TIPO 2

Generalidades

Em 1896 Hans Chiari publicou a primeira descrição da malformação de Chiari 2, a qual consiste em uma anomalia complexa do encéfalo associada a mielomeningocele. O termo malformação de Arnold-Chiari refere-se apenas à malformação de Chiari 2.

No último século, várias teorias tentaram explicar as múltiplas alterações encontradas no Chiari 2, porém nenhuma delas esgotou o assunto e não explica todos os achados. Desenvolveram-se duas grandes vertentes, uma atribuindo as alterações a forças mecânicas, incluindo forças hidrodinâmicas e de tração, e outra relacionada com o desenvolvimento embriológico anormal, incluindo anormalidades na neurulação. McLone e Kneeper propuseram uma teoria unificadora, na qual um defeito no fechamento do canal central primitivo da medula causaria um desvio anormal do líquor para a mielomeningocele com consequente colapso do sistema ventricular. Devido ao pequeno volume das estruturas do rombencéfalo, o mesênquima se condensa, culminando em uma fossa posterior de pequenas dimensões. Com isso as estruturas do encéfalo crescem em um continente de pequenas dimensões, explicando a posição baixa das estruturas infratentoriais, bem como a desorganização dos giros e a disgenesia do corpo caloso.

Trata-se da malformação mais comum com repercussões clínicas. Não existem dados fidedignos em relação à epidemiologia na população brasileira, mas nos Estados Unidos a incidência estimada é de cerca de um caso para cada 1.000 nascidos vivos. A mortalidade é de cerca de 15% nos primeiros cinco anos de vida, sendo atribuída, na maioria das vezes,

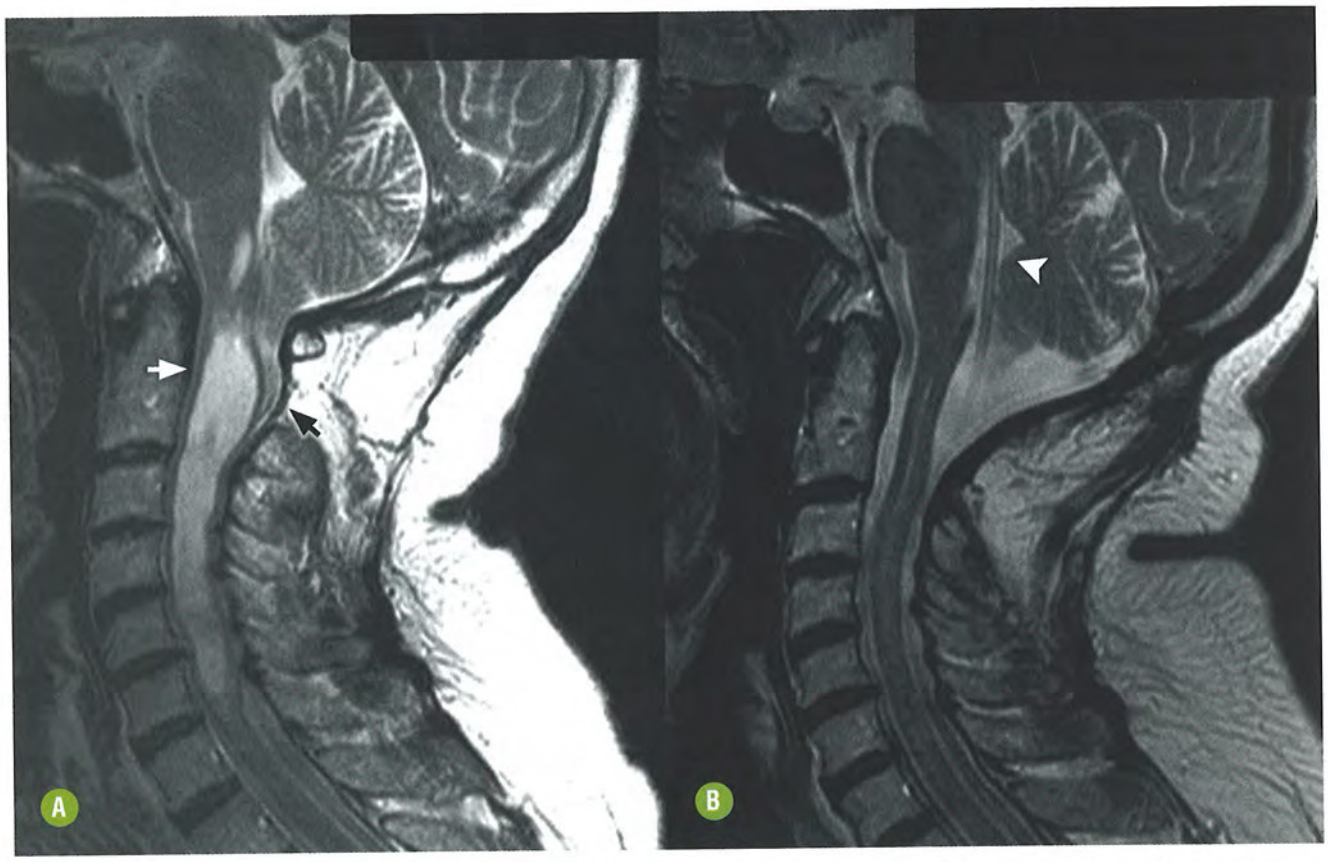

FIGURA 5-19. Malformação de Chiari do tipo 1. RM da coluna cervical no plano sagital T2 **(A)** evidenciando fossa posterior de pequenas dimensões, com ectopia das tonsilas cerebelares, as quais se apresentam afiladas, estendendo-se além do limite inferior do forame magno (seta preta). Observa-se também cavidade hidrossiringomiélica e sinais de siringobulbia (seta branca). O exame controle pós-cirúrgico **(B)** do mesmo paciente onde são observados sinais de craniectomia occipital baixa e ressecção do arco posterior de C1 com ampliação da fossa posterior, reversão da herniação tonsilar e redução da cavidade hidrossiringomiélica. Observe também cateter comunicando o terceiro ventrículo com a cisterna magna através do aqueduto do mesencéfalo e quarto ventrículo (cabeça de seta).



FIGURA 5-20. Malformação de Chiari do tipo 1,5: Apesar de existir controvérsia na literatura, a malformação de Chiari 1,5 tem sido definida pela posição baixa do tronco encefálico, além das tonsilas cerebelares. Observe a característica posição baixa do óbex (seta).

à disfunção rombencefálica. Não há predileção racial, apenas discreta incidência aumentada em mulheres.

Achados Clínicos

A mielomeningocele é diagnosticada ao nascimento. Contudo os sintomas específicos da malformação infratentorial raramente estão presentes nas primeiras duas semanas de vida. Se houver sintomatologia ao nascimento, geralmente é caracterizada por rápida deterioração neurológica por disfunção do centro respiratório, com estridor, apneia episódica, choro fraco ou ausente, aspiração e sintomas de hipertensão intracraniana como bradicardia, cefaleia, hiperreflexia e opistótono. Alguns autores acreditam que estes sintomas sejam secundários à disfunção bulbar de outra etiologia associada, como injúria vascular.

Crianças maiores e adolescentes têm um início dos sintomas mais insidioso, com episódios de síncope, nistagmo, oscilopsia, paralisia de nervos cranianos baixos e, na presença de hidromielia, paraparesia ou tetraparesia espástica. Também podem ocorrer refluxo gastroesofagiano, pneumonias recorrentes por aspiração e disfunção esfincteriana vesical e intestinal.

ACHADOS DE IMAGEM

A malformação de Chiari do tipo 2 é uma anomalia complexa envolvendo cérebro, tronco encefálico, cerebelo, meninges,

calvária, coluna vertebral e medula. O estudo por RM é preferido para se observar a constelação de achados.

A radiografia convencional pode ser utilizada para demonstrar anomalias ósseas como escoliose, defeitos de fusão dos arcos posteriores e posicionamento dos cateteres de derivação ventricular, enquanto a TC é superior para a avaliação do aspecto lacunar do crânio (Lückenschadel), caracterizado por áreas focais arredondadas de afilamento da calota craniana, provavelmente devido a um distúrbio na ossificação do osso membranoso da calvária. A TC também demonstra melhor as estruturas ósseas da fossa posterior e a transição craniocervical, auxiliando no planejamento cirúrgico.

As anomalias parenquimatosas são mais bem apreciadas à RM, devido à excelente resolução espacial e pela aquisição de imagens multiplanares. As principais anomalias da fossa posterior incluem compartimento infratentorial pequeno com herniação inferior de seu conteúdo. As tonsilas cerebelares envolvem o bulbo anteriormente e o verme do cerebelo encontra-se posicionado inferiormente podendo-se observar alongamento da ponte, raízes dos nervos cranianos e quarto ventrículo. O cerebelo tende a herniar superiormente por meio da incisura do tentório ("cerebelo em torre"); a tórcula encontra-se rebaixada, enquanto o clivo e o osso petroso tornam-se côncavos. O forame magno tem dimensões aumentadas (Figs. 5-21 e 5-22). A concentração de várias estruturas na transição craniocervical tem sido responsabilizada pela compressão mecânica que pode induzir à isquemia das tonsilas cerebelares e, nos casos de compressão crônica, ao fenômeno descrito como "cerebelo evanescente" (Fig. 5-23). Diante da impossibilidade de a medula espinal descer na mesma proporção, devido à restrição imposta pelo ligamento denteado, pode ocorrer um abaulamento posterior do bulbo formando o *kinking* bulbomedular.

Disrafismo espinal aberto ocorre em quase 100% dos casos, enquanto a hidrossiringomielia atinge cerca de 20%-90% dos casos, podendo ocorrer também anomalias do arco posterior de C1 (66% dos casos) e diastematomielia (5%). Nos raros casos em que há disrafismo espinal fechado ocorre mielocistocele. A escama occipital é usualmente achatada e o canal cervical encontra-se alargado.

As anomalias meníngeas incluem tentório com implantação baixa, fenestrações da foice inter-hemisférica e ausência de foice cerebelar. Entre as anomalias supratentoriais destaca-se o aspecto de "bico mesencefálico", por ser uma das mais consistentes, o qual se caracteriza por aspecto pontiagudo do teto mesencefálico, dirigido posteriormente e associado à hipoplasia do tubérculo quadrigeminal superior. O padrão giral é frequentemente anormal, havendo múltiplos pequenos giros com espessura e aspecto histológico normais, que dever ser diferenciado da polimicrogiria, na qual o córtex é malformado. O corpo caloso é disgenético em 90% dos casos e os ventrículos laterais apresentam-se paralelos e proeminentes nos cornos occipitais (colpocefalia). Hidrocefalia é também uma constante.

MALFORMAÇÃO DE CHIARI DO TIPO 3

Generalidades

A malformação de Chiari do tipo 3 é muito menos comum do que as anteriores e corresponde anatomicamente à associação de meningoencefalocele cervical alta ou occipital baixa a vários estigmas da malformação de Chiari 2. Pode ocorrer por um distúrbio da indução óssea endocondral occipital por defeito de fechamento do tubo neural.

Achados Clínicos

Os primeiros relatos descreviam uma anomalia incompatível com a vida, mas estudos posteriores não confirmaram essa premissa. Apesar disso, o prognóstico funcional ainda é bastante

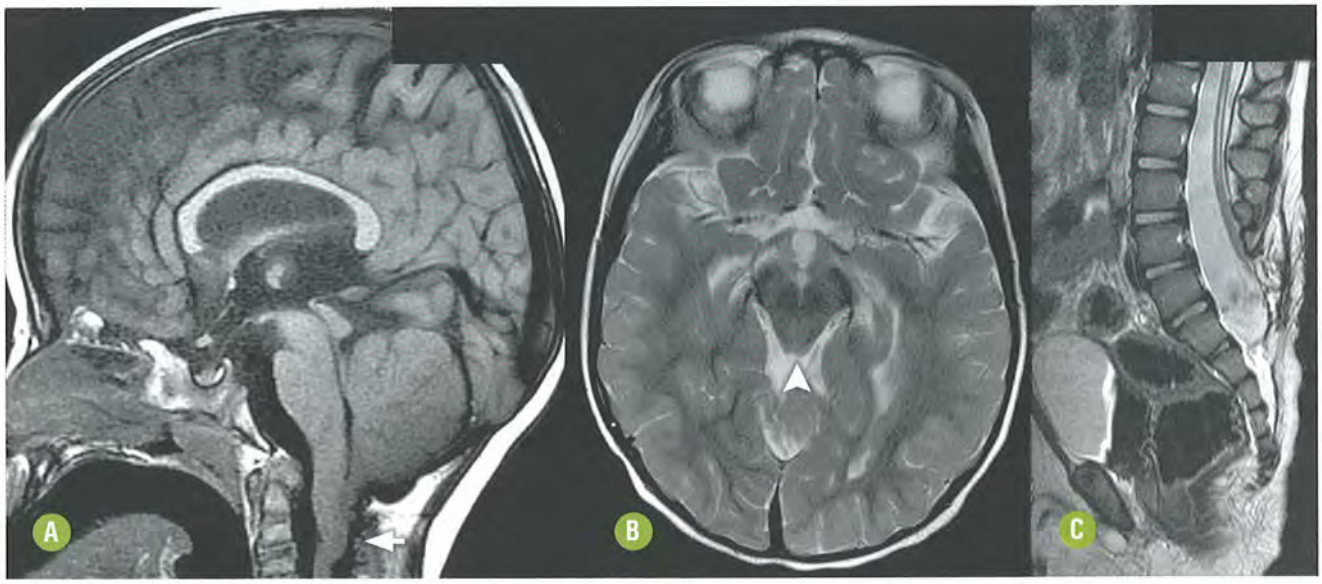

FIGURA 5-21. Malformação de Chiari do tipo 2. RM do encéfalo nos planos sagital T1 **(A)** e axial T2 **(B)**, demonstrando ectopia do verme cerebelar através do forame magno e deformidade ("kinking" cervicobulbar) (seta branca). No plano axial observa-se melhor o aspecto pontiagudo do mesencéfalo – "bico mesencefálico" (seta longa). Observe os sinais de manipulação cirúrgica na coluna lombar no plano sagital T2 **(C)** para correção de mielomeningocele e medula com cavidade hidrossiringomiélica e implantação baixa (cabeça de seta).

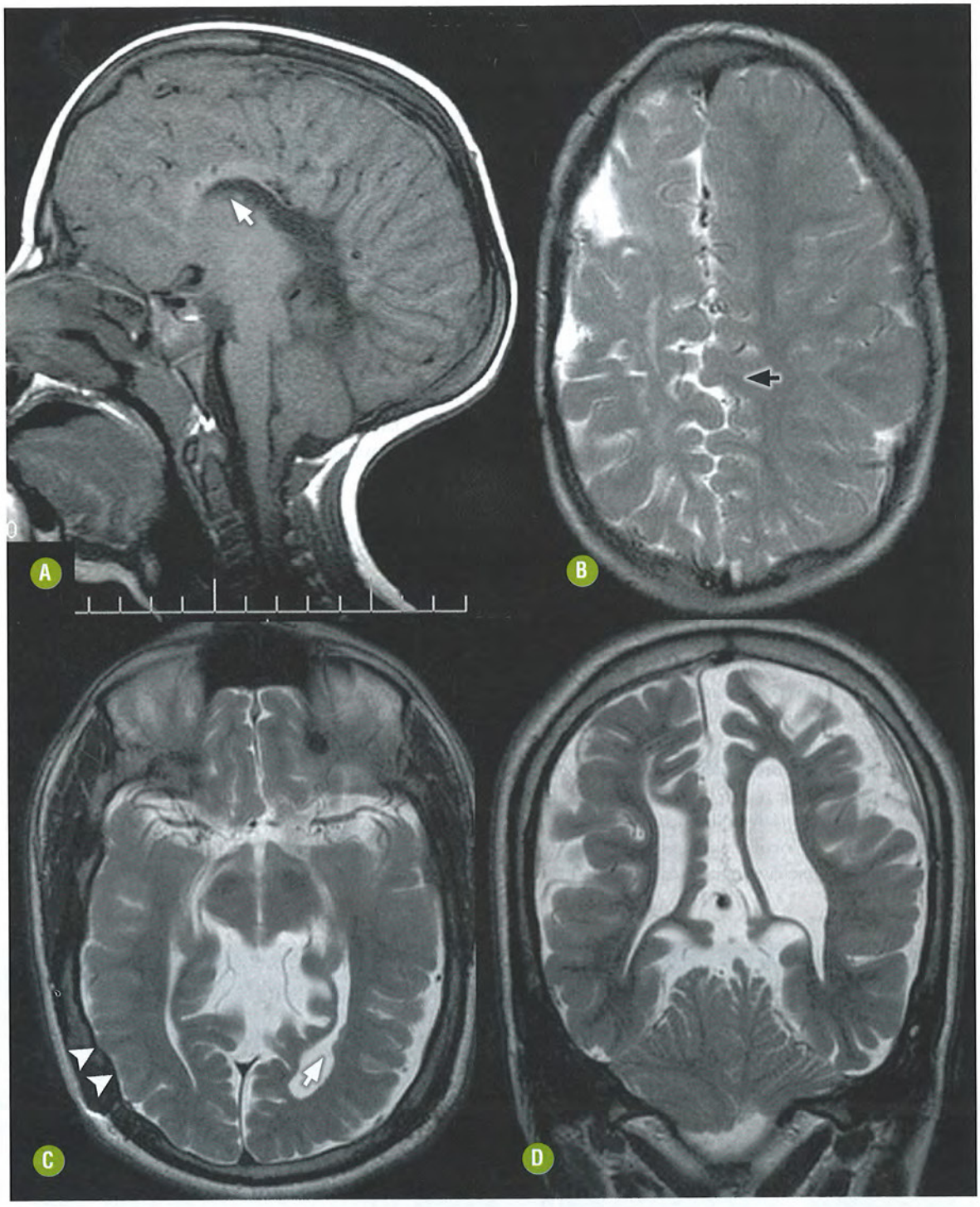

FIGURA 5-22. Malformação de Chiari do tipo 2. RM nos planos sagital T1 **(A)**, axial T2 **(B, C)** e coronal T2 **(D)**. Observe em **(A)** e **(B)** paciente masculino, 5 anos, com fossa posterior de pequenas dimensões, ectopia do verme do cerebelo, disgenesia de corpo caloso (seta branca), estenose aquedutal, hipoplasia da foice inter-hemisférica e interdigitação dos giros na alta convexidade (seta preta). Em outro paciente masculino, 30 anos **(C, D)**, observe sinais de estenogiria (cabeças de seta), substância cinzenta heterotópica (seta branca) e o "cerebelo em torre" no plano coronal.

reservado. Podem ser encontrados vários graus de epilepsia, retardo do desenvolvimento psicomotor, tetraespasticidade e disfunção de nervos cranianos baixos. Apesar de alguns destes déficits ocorrerem por forças mecânicas determinadas pela anomalia da fossa posterior, muitos podem dever-se à disfunção primária do tronco encefálico.

ACHADOS DE IMAGEM

Observa-se encefalocele occipital baixa devido a um defeito ósseo envolvendo a porção escamosa baixa do osso occipital, bem como a porção alta da coluna cervical, comprometendo o arco posterior de C1 (Figs. 5-24 e 5-25). Há herniação caudal do tronco encefálico para o interior do canal vertebral

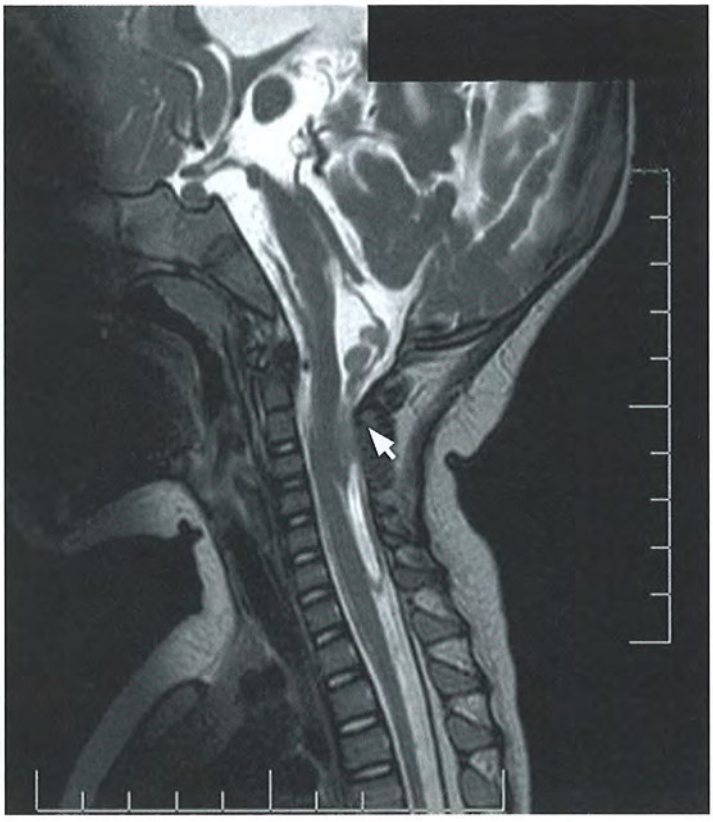

FIGURA 5-23. Malformação de Chiari do tipo 2 com o fenômeno do cerebelo evanescente: RM da transição craniocervical na sequência sagital T2. Paciente feminina, 1 ano. Observe a fossa posterior com dimensões acentuadamente reduzidas com rebaixamento do tentório e lobos occipitais. O remanescente cerebelar é representado por faixa alongada de parênquima cerebelar que se estende ao canal vertebral (seta). Existe ainda marcada hipoplasia do tronco encefálico.

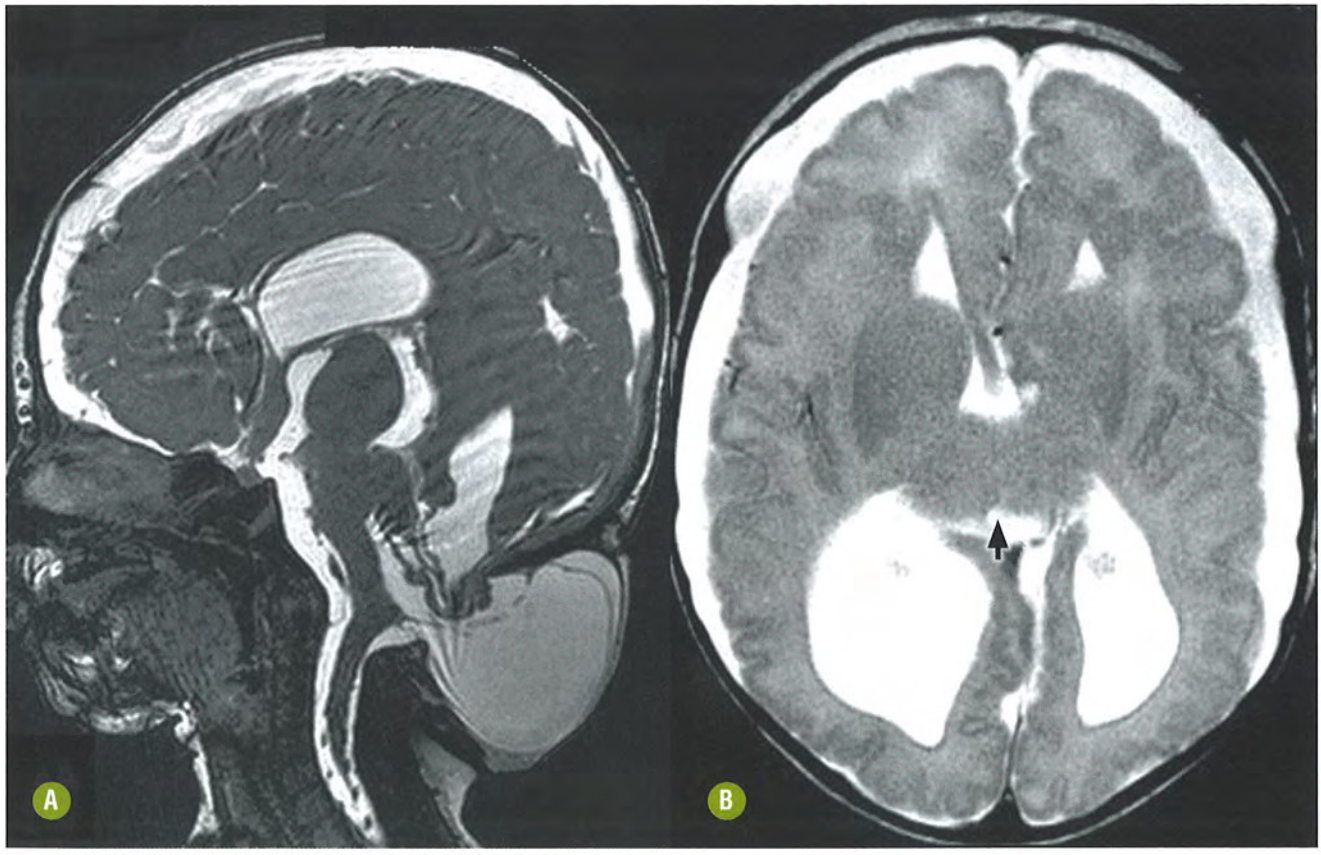

FIGURA 5-24. Malformação de Chiari do tipo 3: RM sagital 3D CISS **(A)** e axial T2 **(B)** de RN com 13 dias demonstra cefalocele occipital baixa com extensão do remanescente cerebelar para o interior da cefalocele. Observe os estigmas da malformação de Chiari 2 como massa intermédia de grandes dimensões (seta) e ventriculomegalia com aspecto colpocefálico dos ventrículos laterais, representado pela dilatação de seus cornos posteriores.



FIGURA 5-25. Malformação de Chiari do tipo 3: RM com as sequências sagital 3D CISS **(A)** e axial T2 **(B)**. Recém-nascido do sexo feminino com 1 mês de vida demonstrando volumosa cefalocele occipital baixa com ectopia do cerebelo e dos lobos occipitais que se encontram no interior da cefalocele. Aspecto dismórfico do encéfalo no compartimento supratentorial.

e o tecido cerebelar encontra-se na cefalocele. A cefalocele pode também conter porções da ponte e do bulbo, bem como porções do lobo occipital. Além disso, são evidenciados achados da malformação de Chiari 2, destacando-se fossa posterior de pequenas dimensões, baixa implantação do tentório, "mesencéfalo em bico", disgenesia do corpo caloso e hidrocefalia.

DIAGNÓSTICO DIFERENCIAL PRINCIPAL

O diagnóstico diferencial deve ser procedido com a encefalocele occipital isolada, na qual não serão demonstrados os estigmas da malformação de Chiari 2.

MALFORMAÇÃO DE CHIARI DO TIPO 4

Generalidades

Apesar de controverso, o termo malformação de Chiari 4 tem sido empregado para descrever aqueles casos de hipoplasia cerebelar severa com estigmas de malformação de Chiari 2. Representa um pequeno subgrupo de pacientes com Chiari 2 que demonstra cerebelo ausente ou marcadamente hipoplásico, além de tronco encefálico de pequenas dimensões e fossa posterior de dimensões normais, diferente dos casos clássicos de Chiari 2. Apesar disso, não há consenso sobre a existência e fisiopatologia dessa malformação, e tampouco se estabeleceu sua relação e distinção com a malformação de Chiari 2. O emprego desse termo deverá obedecer à moderada parcimônia, principalmente diante da possibilidade do fenômeno do "cerebelo evanescente".

LITERATURA RECOMENDADA

1. Aitken LA, Lindan CE, Sidney S, et al. Chiari Type I Malformation in a Pediatric Population. Pediatr Neurol 2009;40:449-454.
2. Alkan O, Kizilkilic O, Yildirim T. Malformations of the Midbrain and Hindbrain: A Retrospective Study and Review of the Literature. Cerebellum (2009) 8:355–365.
3. Barkovich J. Patel S. Analysis and Classification of Cerebellar Malformations. AJNR Am J Neuroradiol 23:1074–1087, August 2002.
4. Barth P. Pontocerebellar hypoplasias: an overview of a group of inherited neurodegenerative disorders with fetal onset. Brain Dev 1993;15:411–422.
5. Barth PG, Majoie CB, Caan MWA, et al. Pontine tegmental cap dysplasia: a novel brain malformation with a defect in axonal guidance. Brain 2007 Sep;130(Pt 9):2258-66.
6. Caldarelli M, Rea G, Cincu R, et al. Chiari type III malformation. Childs Nerv Syst. 2002; May;18(5):207-10.
7. Demaerel P. Abnormalities of cerebellar foliation and fissuration: classification, neurogenetics and clinicoradiological correlations. Neuroradiology (2002) 44: 639–646.
8. Galassi E, Tognetti F, Frank F, et al. Infratentorial arachnoid cysts. J Neurosurg 1995;63:210–217.
9. Kollias S, Ball W, Prenger E. Cystic malformations of the posterior fossa: differential diagnosis clarified through embryologic analysis. Radiographics 1993; 13:1211–1231.
10. Milhorat T, Chou M, Trinidad E, et al. Chiari I malformation redefined: clinical and radiographic findings for 364 symptomatic patients. Neurosurgery 1999;44: 1005–1017.

11. Millen K, Millonig J, Wingate R, et al. Neurogenetics of the cerebellar system. J Child Neurol 1999;14:574–581.
12. Ouanounou S, Saigal G, Birchansky S. Möbius Syndrome. AJNR Am. J. Neuroradiol., Feb 2005; 26: 430 - 432.
13. Poretti A, Prayer D, Boltshauser E. Morphological spectrum of prenatal cerebellar disruptions. Europ ean journal of paediatric neurology 13 (2009) 397 – 407.
14. Rajab A, Mochida G, Hill A, et al. A novel form of pontocerebllar hypoplasia maps to chromosome 7q11-21. Neurology 2003;60: 1664–1667.
15. Rossi A, Catala M, Biancheli R. MR Imaging of Brain-Stem Hypoplasia in Horizontal Gaze Palsy with Progressive Scoliosis. AJNR Am J Neuroradiol 25:1046–1048.
16. Sener R. Cerebellar agenesis versus vanishing cerebellum in Chiari II malformation. Comput Med Imaging Graph 1995;19:491–494.
17. Simmons G, Damiano T, Truwit C. MRI and clinical findings in rhombencephalosynapsis. J Comput Assist Tomogr 1993;17: 211–214.
18. Soto-Ares G, Deries B, Delmaire C. Dysplasie du cortex cérébelleux : aspects en IRM et signification J Radiol 2004;85:729-40.
19. Soto-Ares G, Devisme L, Jorriot S, et al.Neuropathologic and MR Imaging Correlation in a Neonatal Case of Cerebellar Cortical Dysplasia. AJNR Am J Neuroradiol 23:1101–1104, August 2002.
20. Tortori-Donati P, Fondelli M, Rossi A, et al. Cystic malformations of the posterior cranial fossa originating from a defect of the posterior membranous area. Child's Nerv Syst 1995;12:303–308.
21. Tortori-Donati P, Rossi A, Biancheri R. Pediatric Neuroradiology. Springer-Verlag Berlin Heildelberg 2005.
22. Uhl M, Pawlik H, Laubenberger J, et al. MR findings in pontocerebellar hypoplasia. Pediatr Radiol. 1998 Jul;28(7):547-51.
23. Utsunomiya H, Takano K, Ogasawara T, et al. Usefulness of MR Imaging in Children without Characteristic Clinical Findings of Duane's Retraction Syndrome. AJNR Am. J. Neuroradiol., Apr 2005; 26: 702 - 705.
24. Velioglu SK, Kuzeyli K, Zzmenoglu M. Cerebellar agenesis: a case report with clinical and MR imaging findings and a review of the literature. Eur J Neurol 1998 Sep;5(5):503-506.
25. Yachnis A, Rorke L. Neuropathology of Joubert syndrome. J Child Neurol 1999;14:655–659.
26. Zaki MS, Abdel-Aleem A, Abdel-Salam G, et al. The molar tooth sign: A new Joubert syndrome and related cerebellar disorders classification system tested in Egyptian families. Neurology, Feb 2008; 70: 556 - 565.



6
CAPÍTULO

Malformações Congênitas Supratentoriais

Lázaro Luís Faria do Amaral
Bruno Siqueira Campos Lopes
James Henrique Yared

INTRODUÇÃO

O estudo das malformações congênitas do sistema nervoso central (SNC) tem alcançado avanços desde a descoberta crescente de novos genes e mutações responsáveis por alguns destes distúrbios. O papel dos métodos diagnósticos por imagem neste contexto, principalmente da ressonância magnética (RM), é demonstrar o conjunto de alterações estruturais que possibilita confirmar o diagnóstico, determinando muitas vezes o prognóstico e a necessidade de aconselhamento genético dos portadores de malformações do SNC e de sua família.

Existem na literatura várias classificações, nenhuma delas unânime, que visam apresentar essas malformações de acordo com seu agente causador e seu fenótipo ou genótipo. Neste capítulo, descreveremos os achados clínicos e de imagem, bem como as bases genéticas e embriológicas das principais malformações congênitas supratentoriais. Visando uma abordagem didática, dividiremos em dois grandes grupos: as desordens do fechamento do tubo neural e as malformações da linha média.

O método diagnóstico de escolha para avaliar o encéfalo é a RM, devido à sua maior resolução espacial e à disponibilidade de estudo morfoestrutural multiplanar. Quando necessário, também citaremos os achados relacionados à tomografia computadorizada (TC) e à ultrassonografia (USG).

Uma lição preliminar a ser ressaltada: ao identificar uma malformação cerebral, sempre procure outras associadas. Em casos em que a conduta cirúrgica pode ser uma opção, particularmente para o tratamento de epilepsia de difícil controle, é relevante o conhecimento de todo o espectro da doença e particularmente da extensão do comprometimento estrutural, visando o melhor planejamento cirúrgico e a definição mais precisa do prognóstico.

RECOMENDAÇÃO

Na maioria das vezes crianças, às vezes muito pequenas e frequentemente sob anestesia geral, serão submetidas a RM e/ou TC. Faz-se essencial aqui uma recomendação mais ampla, que abrange praticamente todos os itens discutidos. O estudo por imagem das malformações do SNC não tem foco em uma única estrutura que, porventura, tenha se mostrado mais alterada; deverá abranger todo o encéfalo, apresentar alta resolução anatômica e, às vezes, incluir a coluna vertebral e a medula espinal.

Para o diagnóstico minucioso das afecções parenquimatosas (estruturais) as sequências com cortes finos (3D T1 e T2) tornam-se obrigatórias. A sequência 3D CISS também tem sido muito útil na prática clínica, particularmente para a avaliação de pequenas estruturas que têm interface ou encontram-se circundadas pelo líquido cerebrospinal (LCS). Malformações complexas e muito abrangentes poderão requerer a extensão do estudo à coluna vertebral/medula espinal (malformações de Chiari). A TC ficará reservada para aquelas condições que requerem a avaliação óssea da calota ou da face (cefaloceles).

DISTÚRBIOS DO FECHAMENTO DO TUBO NEURAL

INTRODUÇÃO

A formação do SNC se dá mediante o processo de neurulação que define o aspecto morfoestrutural final do encéfalo e da medula espinal. Após o processo de gastrulação (no qual serão formados o ectoderma, o mesoderma e o endoderma), a placa neural surge como um espessamento da superfície dorsal do ectoderma e divide-se em crista neural (que dará origem a algumas estruturas do SNC, meninges, estruturas ósseas e vasculares e principalmente o sistema nervoso periférico [SNP]) e tubo neural, que será o principal responsável pela formação do SNC.

O fechamento do tubo neural segue uma sequência no neuroeixo e se inicia na região onde se formará a transição entre o rombencéfalo e a medula cervical, progredindo em ambos os sentidos, cranial e caudal, e finalizando no neuroporo caudal (no nível do segundo segmento sacral), quando termina o processo de neurulação primária. Caso haja defeito no fechamento do neuroporo rostral, o resultado será anencefalia; se no neuroporo caudal, mielomeningocele (Esquema 6-1).

A maioria dos distúrbios do fechamento do tubo neural (DTN) tem ocorrência esporádica e muitos fatores, genéticos ou adquiridos, estão associados ao seu desenvolvimento. Vários agentes teratogênicos têm influência na origem destas malformações, como o uso de ácido valproico e antagonistas do ácido fólico (carbamazepina), hiperglicemia (diabetes materno) e deficiência de vitamina B12, sendo, contudo, presumida a necessidade da predisposição genética para a ocorrência do defeito final. O fator protetor do ácido fólico contra os DTN tem sido bastante propalado, apesar da incompleta compreensão de seu mecanismo de atuação. Admite-se que o folato estimule a proliferação e/ou sobrevida celular em um embrião que apresenta aumento da apoptose e/ou redução da proliferação celular.

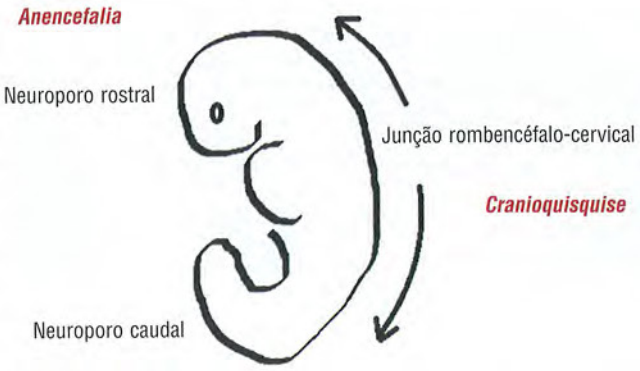

ESQUEMA 6-1. Sequência de fechamento do tubo neural. Em vermelho, a consequência do não fechamento do tubo neural em regiões específicas.

SEQUÊNCIA ACRANIA-EXENCEFALIA-ANENCEFALIA

Generalidades

Por definição, acrania refere-se à ausência da calota craniana. Exencefalia é a protrusão do parênquima encefálico para a cavidade amniótica, devido à acrania. O termo anencefalia, por sua vez, é a destruição de grande parte do tecido cerebral decorrente do contato deste com o líquido amniótico, secundário à exencefalia. A acrania é decorrente de falha no fechamento da porção mais cranial do tubo neural, que ocorre por volta do fim do primeiro mês de gestação.

Na anencefalia, a exposição do parênquima cerebral ao líquido amniótico inicialmente passa por um crescimento exacerbado das estruturas encefálicas, seguido por sua destruição, resultando em uma massa de tecidos moles aderida à base do crânio, o chamado estroma angiomatoide (Fig. 6-1).

Achados Clínicos

A sequência acrania-exencefalia-anencefalia pode ser detectada em exames ultrassonográficos pré-natais e é incompatível com a vida.

ACHADOS DE IMAGEM

À USG, o diagnóstico de acrania é feito pela ausência da calota craniana. A calcificação das estruturas ósseas da calota só é identificável por este método a partir da 10ª-11ª semana de gestação, sendo conveniente aguardar até este período antes de sugerir o diagnóstico. Na exencefalia é possível identificar uma boa quantidade de parênquima, o que não é visto na anencefalia, situação em que é difícil reconhecer a anatomia do tecido cerebral.

CEFALOCELES

Generalidades

Cefaloceles (herniações cerebrais congênitas) são extensões extracranianas de estruturas encefálicas, através de um defeito ósseo e da dura-matér. O termo cefalocele é genérico e engloba meningocele, quando existe herniação de LCS revestida por meninge (Fig. 6-2), meningoencefalocele ou encefalocele, quando existe herniação de meninge, LCS e parênquima en-



FIGURA 6-1. Natimorto com anencefalia. Ausência de calota craniana, com preservação da base do crânio e das órbitas, havendo, no lugar do parênquima encefálico, apenas uma massa amorfa (estroma angiomatoide).

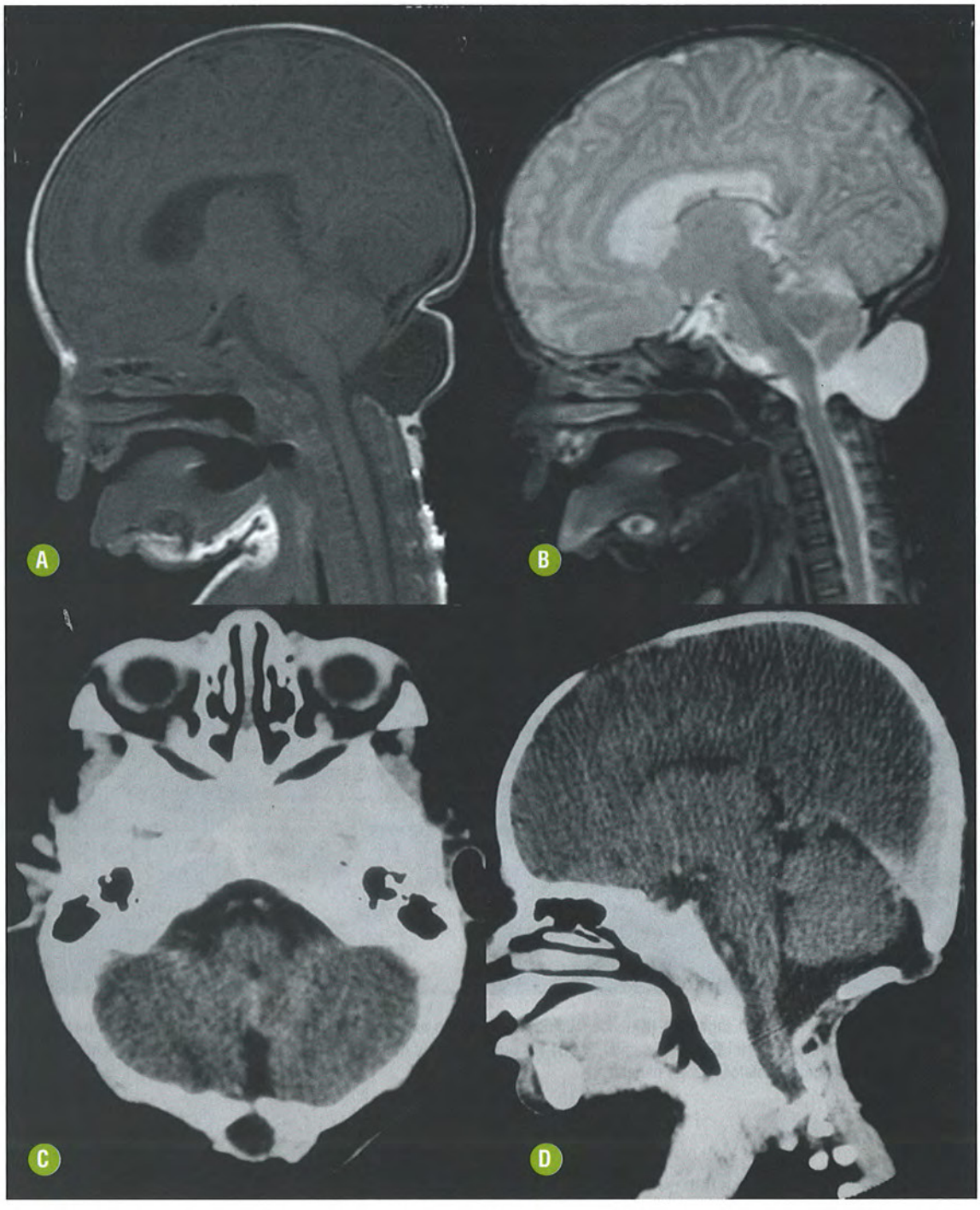

FIGURA 6-2. Meningoceles occipitais. Imagens de RM ponderadas em T1 **(A)** e T2 **(B)** e imagens de TC sem contraste axial **(C)** e sagital **(D)**. Defeito no osso occipital, pelo qual herniam a aracnoide e o espaço subaracnóideo (cavidade preenchida por líquor).

cefálico (Figs. 6-3A e 6-3B) e meningoencefalocistocele, quando existe herniação de LCS, meninge e parênquima cerebral acrescido do sistema ventricular (Figs. 6-3C e 6-3D).

São considerados defeitos primários do fechamento do tubo neural, ou ainda reaberturas do tubo neural após o seu fechamento. O momento do desenvolvimento embrionário no qual isso ocorre tem sido objeto de controvérsia, sendo sugerido por alguns autores um defeito no fechamento do neuroporo anterior, enquanto outros defendem a ocorrência de um evento posterior à neurulação. Sua incidência varia de 0.8–3: 10.000 nascidos vivos.

As cefaloceles mais comumente ocorrem na linha média, sendo que as occipitais são mais comuns no Ocidente e em meninas, enquanto as frontais são mais comuns em meninos orientais. Quando ocorrem fora da linha média, admite-se que sejam secundárias à reabertura do tubo neural e seu diagnóstico diferencial deve ser feito com a síndrome da banda amniótica.

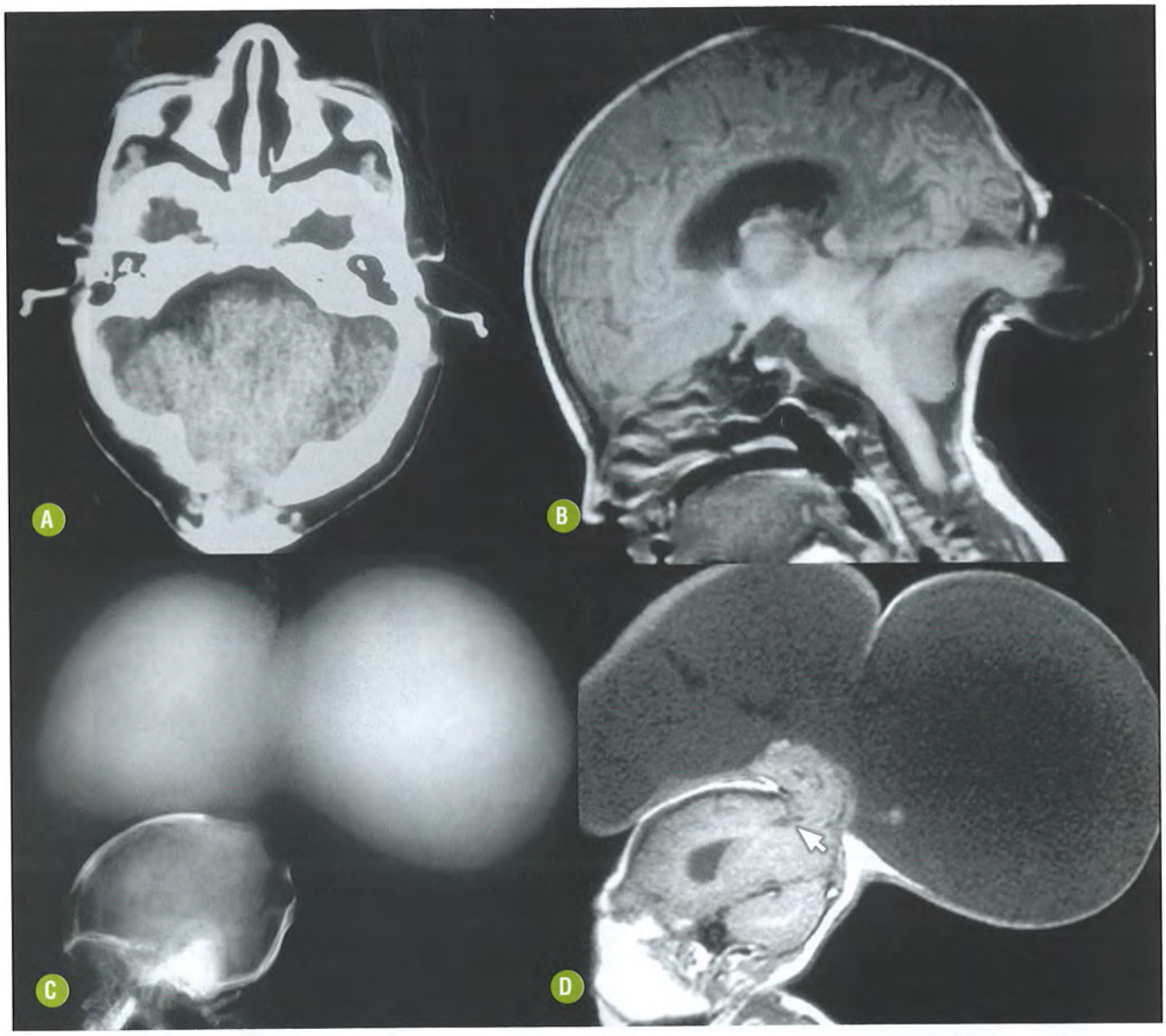

FIGURA 6-3. Imagens de TC axial **(A)** e RM sagital T1 **(B)** evidenciando herniação do parênquima e meninges pelo osso occipital – meningoencefalocele. Radiografia convencional do crânio em perfi l **(C)** e RM sagital T1 **(D)** em outro paciente mostrando, além dos anteriores, componente ventricular contido na herniação (seta em **D**) – meningoencefalocistocele parietal.

Achados Clínicos

A maioria dos indivíduos tem esse defeito detectado à USG pré-natal, ou no momento do parto. Tem tamanho bastante variável, podendo às vezes ser clinicamente ocultas e descobertas incidentalmente. Como os demais defeitos do tubo neural, a pele que recobre as cefaloceles pode exibir alterações como manchas, hemangiomas ou acúmulo anormal de pelos.

Geralmente o parênquima herniado é displásico e não funcionante, podendo exibir áreas de necrose e calcificação. O quadro clínico decorre do local da encefalocele, da quantidade de tecido encefálico herniado, do grau de hidrocefalia e da presença de outras malformações associadas. Os defeitos maiores (parietal e occipital) cursam com importante retardo do desenvolvimento neuropsicomotor, déficit cognitivo e diplegia espástica.

Quando existe apenas meningocele, o prognóstico tende a ser melhor, se em comparação com as encefaloceles. A ocorrência de meningite pode complicar o prognóstico, muitas vezes já ruim, de indivíduos com cefalocele.

ACHADOS DE IMAGEM

Apesar de alguns casos serem diagnosticados intraútero por meio de exames de USG (Fig. 6-4), a RM mantém-se como o método mais adequado para a melhor caracterização do conteúdo herniado. A nomenclatura varia de acordo com os ossos que compõem a borda pela qual ocorre a herniação.

A correta interpretação dos estudos de imagem deve conter a descrição pormenorizada do local da herniação, bem como o seu conteúdo: leptomeninges, espaço subaracnóideo, tecido encefálico e ventrículos, bem como a coexistência de outras malformações. Outra informação relevante é a relação da cefalocele com as estruturas vasculares vizinhas, notadamente os seios durais, que podem invaginar em con-

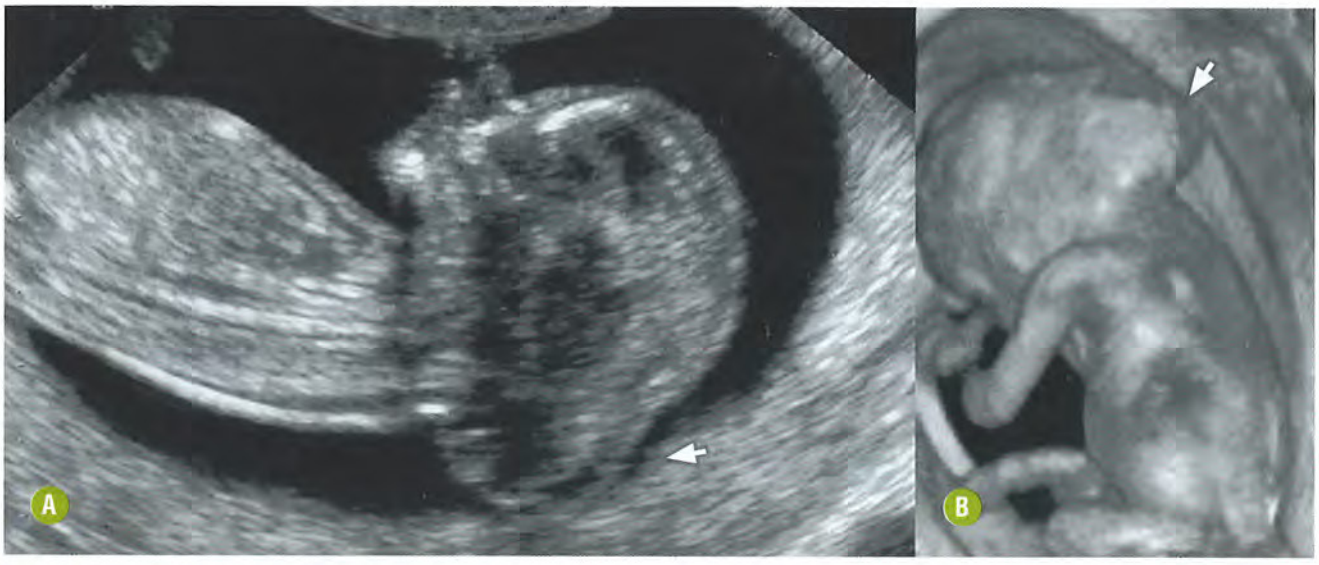

FIGURA 6-4. Cefalocele occipital vista à ultrassonografia fetal (setas). Imagem no modo B no plano sagital **(A)** e imagem em 3D **(B)** demonstrando a herniação extracraniana de estruturas intracranianas por meio de um defeito ósseo na região occipital. Cortesia do Dr. Luis Carlos Watanabe.

junto com os demais componentes da malformação, dificultando a correção cirúrgica. Muitas vezes torna-se necessária a realização de ângio-RM das artérias e da drenagem venosa intracraniana.

Um achado frequente nas cefaloceles é que o ventrículo lateral tende a "apontar" em direção à falha óssea. Mesmo após a correção cirúrgica, é comum observarmos dismorfismo do parênquima cerebral adjacente.

Descreveremos a seguir os principais tipos de cefaloceles.

Cefalocele Occipital

De acordo com marcos anatômicos, as cefaloceles occipitais podem ser subdivididas em occipital superior (acima da protuberância occipital externa), occipital inferior (entre a protuberância occipital externa e o opístio) e occipitocervical (inferior ao opístio, que é a margem posterior do forame magno, na linha média).

Geralmente são encefaloceles grandes (maiores que 5 mm), em que há quantidade variável de parênquima encefálico herniado e existe importante associação a outras malformações, como disgenesia calosal, holoprosencefalia ,e, quando associada a estigmas da malformação de Chiari 2, constitui a malformação de Chiari do tipo 3.

Quando a encefalocele occipital é vista em conjunto com agenesia do verme do cerebelo e displasia do teto mesencefálico ("bico mesencefálico"), constitui a disrafia tetocerebelar.

Cefalocele Frontoetmoidal

De acordo com sua relação com os ossos nasal, frontal e etmoide, as cefaloceles frontoetmoidais podem ser classificadas em nasofrontais, nasoetmoidais e naso-orbitais. Geralmente são derivadas da regressão incompleta de uma saculação dural existente na vida fetal que deveria regredir e ter dado origem ao forame cego (Figs. 6-5 e 6-6).

Um importante diagnóstico diferencial das cefaloceles frontoetmoidais é o glioma nasal, também chamado heterotopia cerebronasal, sendo que o uso deste último termo deve ser estimulado para não haver confusão diagnóstica com as neoplasias cerebrais verdadeiras.

Naqueles indivíduos com hipertelorismo associado a pequeno orifício no dorso nasal, usualmente parassagital, a hipótese de seio dermal deve ser sempre mencionada e um estudo de imagem tem que ser procedido para a correta definição diagnóstica e estimativa da extensão da malformação. Pode haver uma lesão expansiva na região nasoetmoidal (dermoide ou epidermoide) ou a regressão do componente proximal da saculação dural pode isolar restos de tecido cerebral displásico no trajeto próximo à região da glabela, sem comunicação evidente com o compartimento intracraniano.

Os disrafismos craniofaciais da linha mediana usualmente associam malformações da face (fenda labial, alargamento da pirâmide nasal e hipertelorismo) a alterações morfoestruturais intracranianas complexas, com lipomas intracranianos que se estendem por meio de defeitos ósseos da fossa anterior e malformações do corpo caloso.

Cefalocele Esfenoidal

É identificada muitas vezes na adolescência ou em adultos, por ser clinicamente oculta. Pode atravessar qualquer porção do esfenoide, herniando-se em direção a órbita, fossa pterigopalatina ou nasofaringe. Na linha média, a cefalocele pode englobar hipófise, infundíbulo, hipotálamo e quiasma óptico, sendo fundamental a minuciosa avaliação de seu conteúdo para a definição precisa da melhor opção terapêutica (Fig. 6-7). Estas encefaloceles (na linha média) geralmente cursam com obstrução nasal e/ou distúrbios visuais e endócrinos, porém o parênquima encefálico herniado tende a ser funcionante. As cefaloceles transalares (através da asa do esfenoide), podem causar rinoliquorreia em indivíduos adultos (Fig. 6-8). A avaliação mais detalhada das estruturas ósseas da base do crânio por meio de TC com multidetectores pode ser muito útil para o diagnóstico de algumas cefaloceceles. Além disso, alguns casos podem demandar a correlação com estudos de cisternotomografia computadorizada.

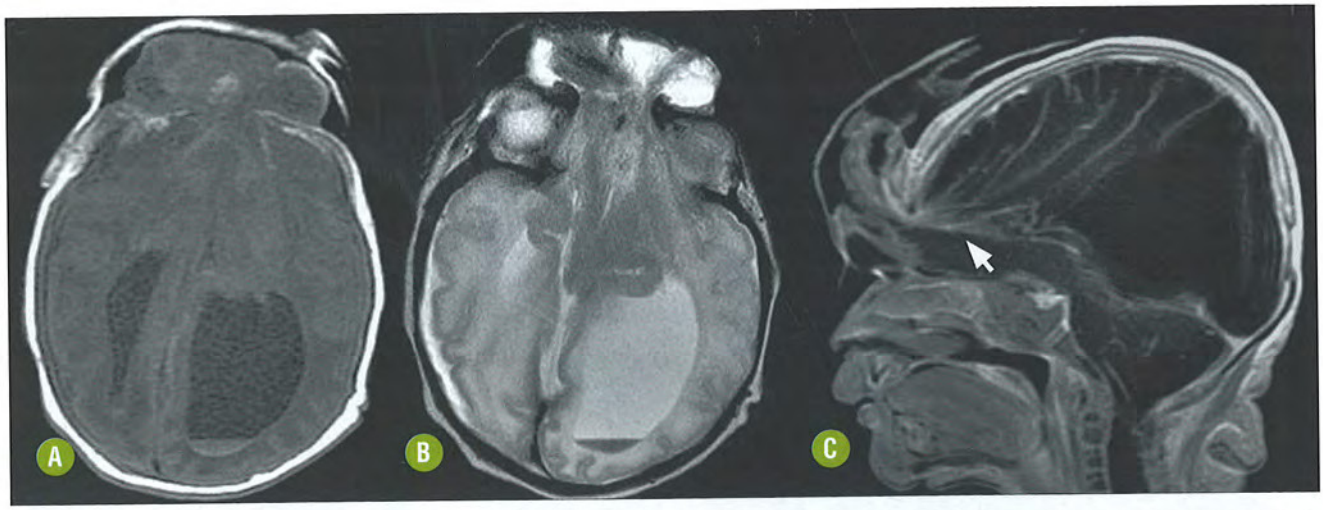

FIGURA 6-5. Encefalocele frontal. Imagens de RM nas sequências axiais T1 **(A)** e T2 **(B)** e sagital T1 pós-gadolínio **(C)** mostrando herniação do parênquima dos lobos frontais por meio de defeito ósseo na linha média da região frontal, trazendo consigo as artérias da circulação anterior (seta). Aspecto dismórfico dos hemisférios cerebrais com deslocamento anterior do tronco encefálico. Cornos occipitais dos ventrículos laterais proeminentes com hemorragia formando nível em sua porção posterior.

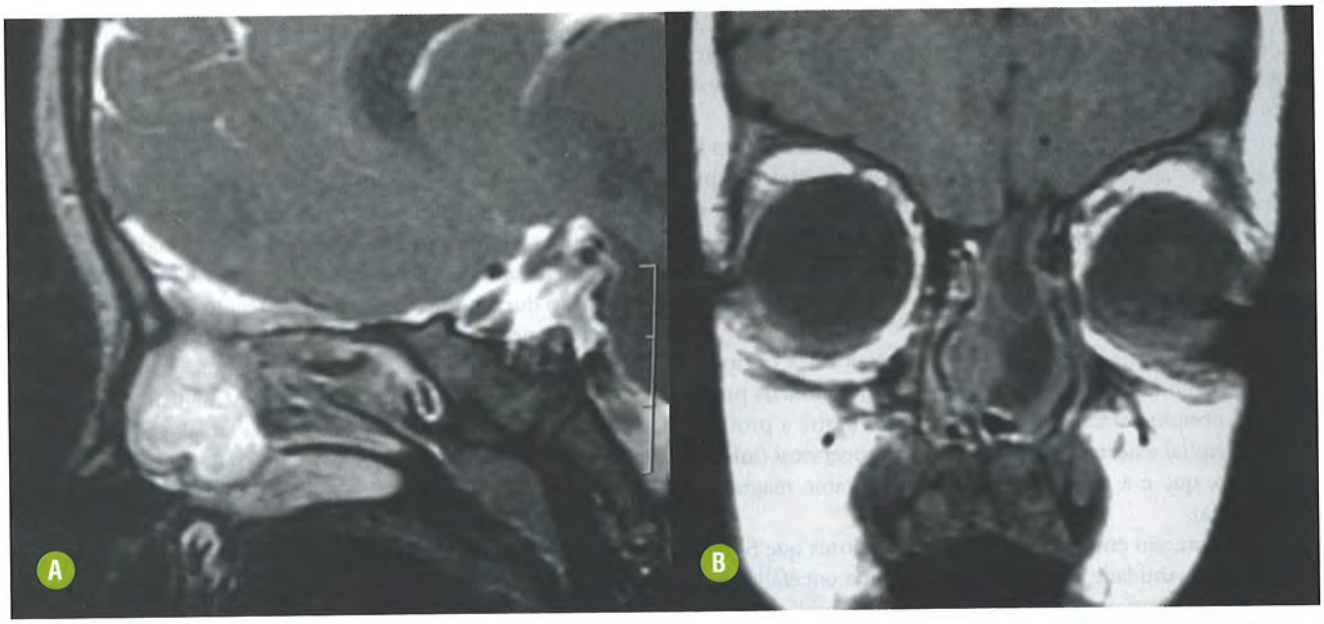

FIGURA 6-6. Encefalocele etmoidal. Imagens de RM nas sequências sagital T2 **(A)** e coronal T1 **(B)** demonstrando herniação de meninges e de tecido cerebral dismórfico por meio da placa cribriforme insinuando-se pelas células etmoidais até a cavidade nasal à esquerda.

Várias síndromes podem cursar com cefaloceles no seu espectro de malformações associadas, como as síndromes de Joubert e as malformações relacionadas (malformação do "dente molar" e agenesia do verme do cerebelo em indivíduos com ataxia, nistagmo, episódios de apneia/hiperpneia e retardo do desenvolvimento neuropsicomotor); Walker-Warburg (distrofia muscular congênita, alterações oculares, lisencefalia com padrão *cobblestone* e hipomielinização); disrafia tetocerebelar ("mesencéfalo em bico" e agenesia do verme do cerebelo); Klippel-Feil (fusão de corpos vertebrais cervicais, pescoço curto, limitação da mobilidade cervical e linha capilar posterior baixa) e iniencefalia (grave defeito do fechamento do tubo neural craniocervical com disrafismo e cefalocele associado a diversas malformações viscerais e intracranianas, com retroflexão fixa do crânio sobre o pescoço).

Cefalocele Atrésica

É um termo reservado para a descrição de um pequeno nódulo de partes moles extracraniano, visto geralmente na região parietal ou occipital, acima da protuberância occipital externa, constituído por tecido fibroso e restos de meninge, além de tecido neural e glial, recobertos por pele, com estreita solução de continuidade na calota craniana adjacente.

É comum nos exames de imagem a demonstração do seio falcino, que é o precursor fetal do seio reto e que tem trajeto mais superior em relação a este último. Associa-se proeminên-

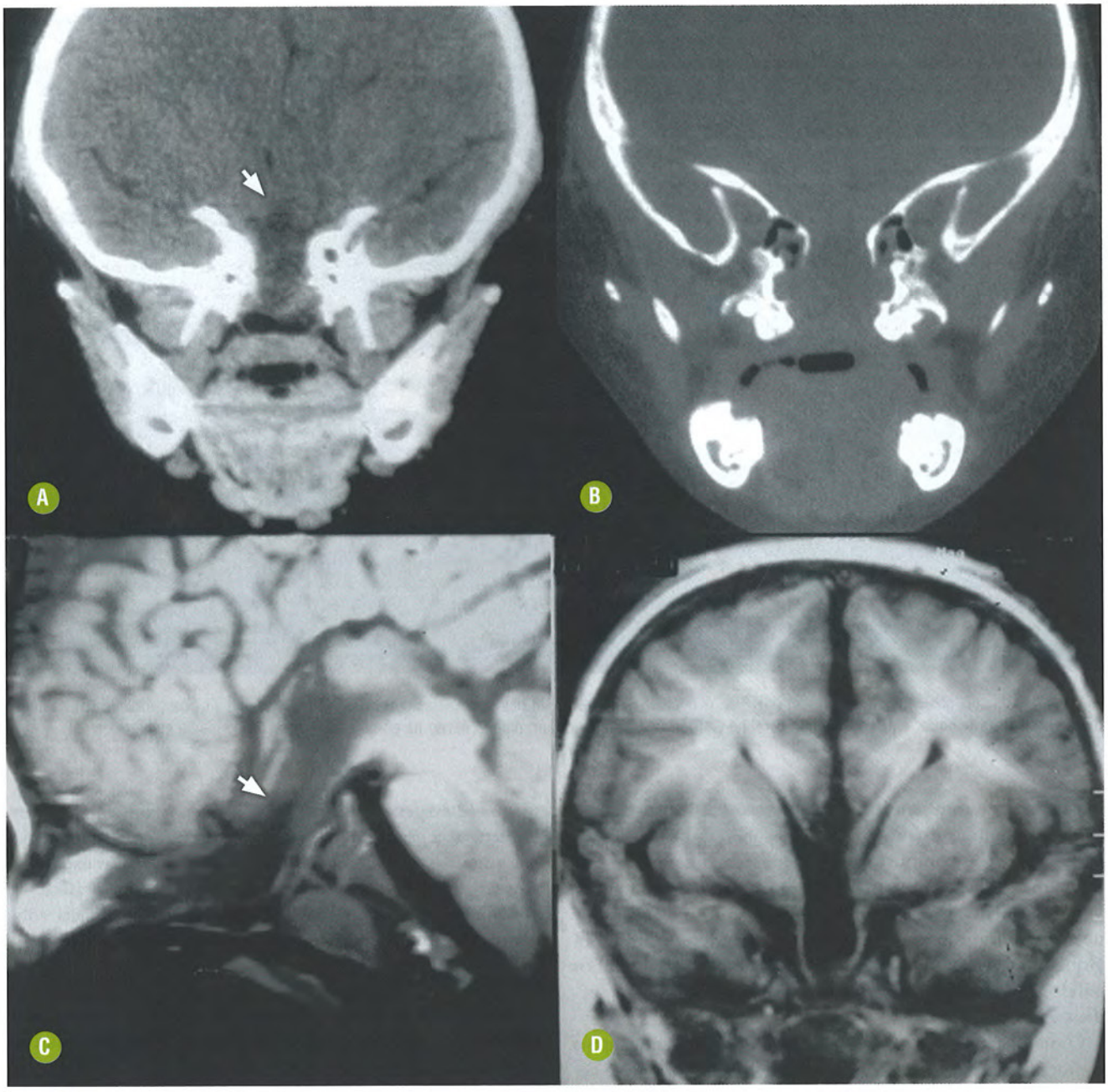

FIGURA 6-7. Encefalocele esfenoidal. Criança de 3 anos com déficit visual e hipopituitarismo. Imagens de TC no plano coronal com janela de partes moles **(A)** e óssea **(B)**. RM sagital **(C)** e coronal T1 **(D)** demonstrando herniação das estruturas hipofisárias e hipotalâmicas, bem como da cisterna supraselar para o interior da rinofaringe por meio de um defeito ósseo no corpo do esfenoide (clinicamente oculta).

cia das cisternas supracerebelar e/ou do recesso suprapineal do terceiro ventrículo, que determinam elevação do tentório. Pode ser vista ainda uma fenda liquórica ou um septo fibroso se dirigindo cranialmente em direção ao defeito. Acredita-se que a cefalocele atrésica decorra da involução de uma cefalocele ou, ainda, apenas uma persistência de remanescentes da crista neural (Fig. 6-9).

MALFORMAÇÕES DE CHIARI

As malformações de Chiari são caracterizadas por fossa posterior pequena, com herniação em graus variados de seus componentes através do forame magno, e podem associar-se a disrafismo espinal aberto (mielomeningocele) e alterações no compartimento supratentorial. As alterações supratentoriais não constituem parte dos critérios que definem o diagnóstico específico em nenhum dos subtipos. A descrição mais pormenorizada das alterações que compõem este grupo pode ser encontrada no capítulo das malformações congênitas infratentoriais.

ANOMALIAS DA LINHA MÉDIA

Após o fechamento do tubo neural, há o surgimento das três vesículas primitivas que darão origem ao prosencéfalo,

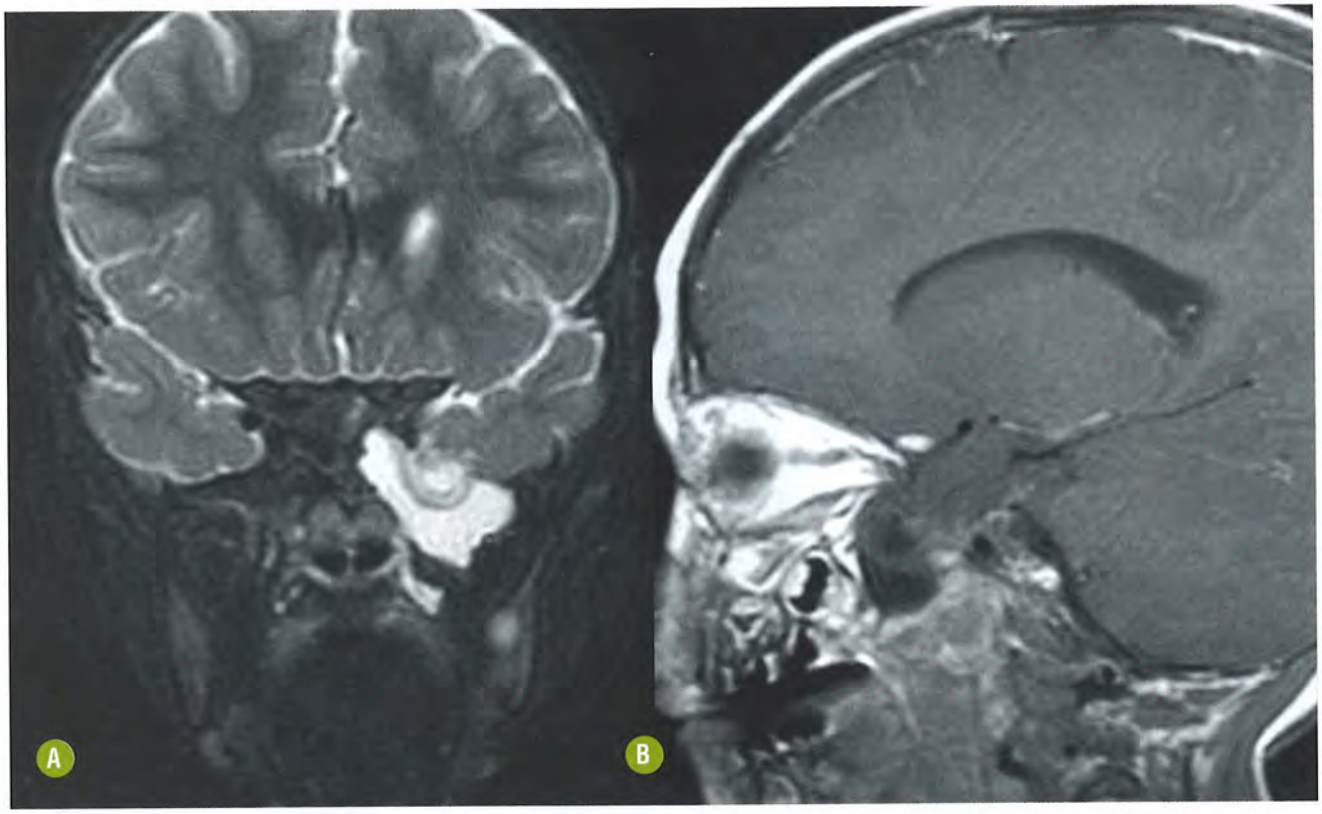

FIGURA 6-8. Encefalocele transalar. Homem de 18 anos com rinoliquorreia. RM nas sequências coronal STIR **(A)** e sagital T1 pós-gadolínio **(B)** demonstrando herniação de líquor e de parênquima cerebral dismórfico por meio de um defeito ósseo na porção anterior da fossa média esquerda.

mesencéfalo e rombencéfalo (Esquema 6-2). O prosencéfalo dará origem às estruturas do telencéfalo e do diencéfalo. O telencéfalo é composto pelos hemisférios cerebrais, que formam os lobos cerebrais, o *striatum* (caudado e putame), os ventrículos laterais e as comissuras, enquanto o diencéfalo é uma estrutura ímpar, formada por tálamo, hipotálamo (englobando quiasma óptico e infundíbulo hipofisário), globos pálidos, glândula pineal, habênulas e corpos geniculados mediais e laterais.

O mesencéfalo permanece como mesencéfalo, enquanto o rombencéfalo dará origem ao metencéfalo, que formará o cerebelo e a ponte, e ao mielencéfalo, que por sua vez formará o bulbo.

HOLOPROSENCEFALIA (HPE)

Generalidades

Inicialmente chamada arrinencefalia, a HPE é uma malformação cerebral decorrente da falha do processo de diferenciação e consequente separação da vesícula prosencefálica (que ocorre até o fim da quinta semana gestacional), a mais cranial das três vesículas primitivas que surge na porção rostral do tubo neural após o fim da neurulação primária, com consequente falha na separação dos hemisférios cerebrais.

Sua prevalência varia em torno de 1:10.000 – 1:20.000 nascidos vivos, com predomínio em mulheres (2:1) e etiologia bastante heterogênea, influenciada por fatores ambientais (diabetes gestacional e exposição ao álcool) e genéticos (pelo menos 12 *loci* genéticos em 11 cromossomos diferentes podem influenciar a gênese da HPE), podendo estar ou não associadas a síndromes (trissomia do cromossomo 13, por exemplo). Apesar disso, na maioria das vezes a HPE é esporádica. Se contabilizados os conceptos abortados, sua incidência sobe para 1:250, refletindo perda espontânea na maioria dos casos.

Achados Clínicos

O espectro de alterações que compõem a HPE é amplamente variável, com três subtipos propostos por DeMyer, que exibem grau crescente do espectro de severidade dessa condição: lobar (10%), semilobar (18%) e alobar (50%). O percentual restante é composto por casos ditos inclassificáveis, geralmente formas leves e alterações estruturais sutis. Destaca-se, ainda, um quarto tipo, denominado variante inter-hemisférica média, que será discutida à parte, pois provavelmente tem etiologia diferente das demais HPE.

O quadro clínico da HPE é bastante variável e depende do grau da malformação, incluindo crises epilépticas, retardo mental, quadriparesia espástica, disfunção hipofisária e de tronco encefálico, com dificuldades respiratórias, disfagia e flutuações da temperatura corporal. Há também malformação/agenesia dos bulbos e tratos olfatórios, responsável por hipo/anosmia. Pacientes com HPE lobar podem ser assintomáticos, sendo o diagnóstico feito apenas em exames eventuais de imagem. Podem associar-se defeitos faciais de graus variados, como hipotelorismo, ciclopia, probóscide, fendas palatina e labial, entre outros (Fig. 6-10). Esta associação se deve ao envolvimento dos placódios óptico e nasal, que são induzidos pelo prosen-

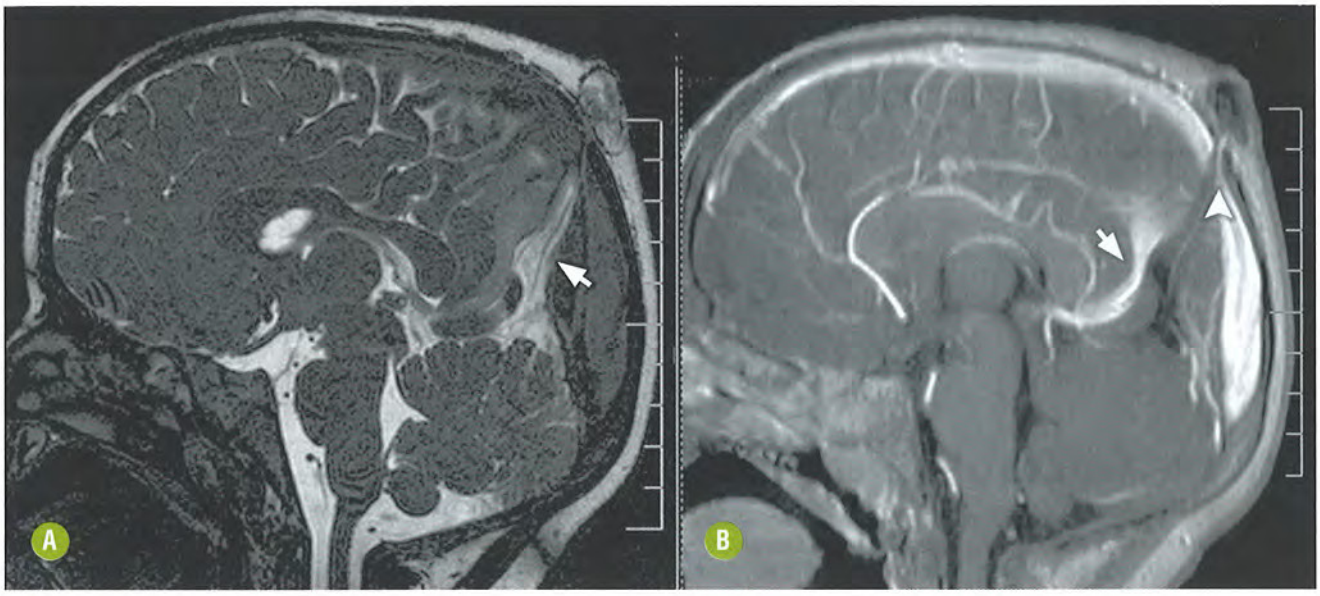

FIGURA 6-9. Cefalocele atrésica. Paciente se queixava de nódulo de partes moles na região parietal alta. RM na sequência 3D CISS/FIESTA **(A)** mostrando proeminência da cisterna cerebelar superior, que se insinua em direção a um pertuito ósseo na calota craniana da região parietal (seta). Sequência volumétrica T1 pós-gadolínio com reformatação no plano sagital **(B)** evidenciando a presença de seio falcino (seta) e falha no seio sagital superior (cabeça de seta), com extensão extracraniana de pequena quantidade de meninge e de tecido neural e glial.

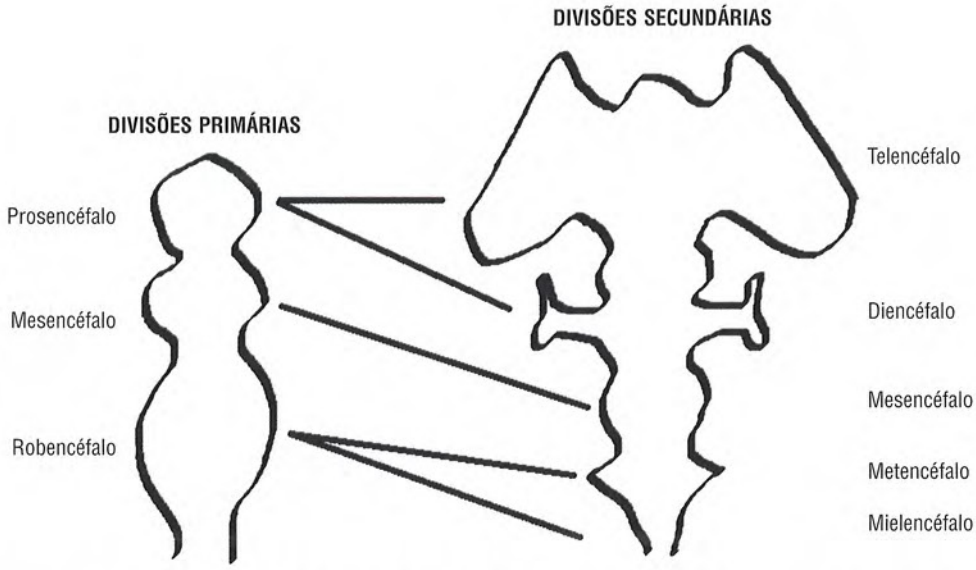

ESQUEMA 6-2. Desenvolvimento do tubo neural após seu fechamento. As três vesículas primárias darão origem a cinco vesículas secundárias.

céfalo e são responsáveis pela formação da face. Em até 80% dos casos a severidade dos achados faciais tem correlação proporcional com o acometimento intracraniano (a face reflete a gravidade do comprometimento encefálico). A presença de dente incisivo maxilar central mediano, único, é uma condição rara e indicativa de uma forma leve de HPE.

ACHADOS DE IMAGEM

Holoprosencefalia Alobar

O cérebro é rudimentar, com fusão dos hemisférios, principalmente dos lobos frontais, configurando um holosfério. Ocorre ainda a fusão dos núcleos da base e tálamos, que podem ser vistos como uma massa de substância cinzenta na profundidade do holosfério, impedindo a formação do terceiro ventrículo. A literatura tem demonstrado que o hipotálamo e os núcleos caudados são as estruturas cinzentas profundas que mais frequentemente exibem defeito de clivagem, em 99% e 96% dos casos, respectivamente.

Compõe o espectro de alterações a demonstração de ventrículo único, chamado de holoventrículo; além da ausência de estruturas da linha média, como corpo caloso, septo pelúcido, fissura inter-hemisférica, foice cerebral, seio sagital superior, hipófise e bulbos olfatórios.



FIGURA 6-10. Pacientes portadores de holoprosencefalia, com falta de indução do segmento pré-maxilar da face e importantes anomalias faciais na linha média. Em **(A)**, natimorto com ciclopia e probóscide. Em **(B)**, recém-nascido com acentuado hipotelorismo e fenda palatina.

Usualmente há um grande cisto dorsal (92% dos casos), que pode ocupar mais da metade do volume intracraniano, comunicando-se amplamente com o holoventrículo, intimamente relacionado com o grau de fusão dos tálamos. Este cisto é o responsável pelo formato de "panqueca" ou "taça" do holosfério e pode causar herniação do conteúdo intracraniano através da fontanela anterior (Fig. 6-11).

A circulação cerebral anterior (cerebrais anteriores e médias) não se desenvolve adequadamente, não sendo demonstrados os grandes ramos arteriais do polígono de Willis, que são substituídos por redes de vasos originados das artérias carótidas internas e basilar.

Os tratos de substância branca também exibem profundas alterações e estudos com tensor de difusão evidenciaram a ausência dos tratos corticospinais. Em alguns casos o diagnóstico é realizado intraútero, utilizando-se a USG ou a RM fetal (Fig. 6-12).

Holoprosencefalia Semilobar

O cérebro é menos rudimentar, porém ainda é pequeno. A fissura inter-hemisférica e a foice cerebral estão parcialmente formadas, separando as porções posteriores dos hemisférios cerebrais.

O holoventrículo já começa a exibir discreta separação, existindo cornos temporais, occipitais e átrios rudimentares. Apesar disso, ainda não há formação dos cornos frontais.

Os tálamos e núcleos da base podem estar separados, permitindo a formação de um terceiro ventrículo rudimentar. O cisto dorsal geralmente está ausente (28% dos casos), porém, se presente, tem pequenas dimensões.

Há um trato comissural, visto posterossuperiormente ao ventrículo, que representa o esplênio do corpo caloso. A HPE é descrita tradicionalmente como a única malformação cerebral na qual existem as porções posteriores do corpo caloso sem a formação das anteriores. Além disso, os feixes de Probst também não são observados. Geralmente a extensão anterior do corpo caloso corresponde à extensão também da fissura inter-hemisférica. As comissuras anterior e hipocampal são hipoplásicas, displásicas ou ausentes (Fig. 6-13).

Holoprosencefalia Lobar

Trata-se do subtipo mais brando. A fissura inter-hemisférica é bem formada posteriormente e até anteriormente, junto com a foice cerebral, porém ainda possibilita a fusão das porções basal e anterior dos lobos frontais. Os núcleos da base e tálamos tendem a estar separados, porém pode haver hipertrofia da aderência intertalâmica. Os ventrículos laterais são mais bem diferenciados, com cornos frontais rudimentares, enquanto o terceiro ventrículo é habitualmente mais bem definido.

A artéria cerebral anterior é ázigos (uma única artéria mediana) e responde pela nutrição do território da artéria cerebral anterior em ambos os hemisférios cerebrais. O corpo caloso estende-se anteriormente até a metade posterior do seu tronco.

Em casos de variantes muito sutis de HPE lobar, deve-se prestar muita atenção para a área septal (subcalosa), pois é nesta região que tende a ocorrer a fusão (Fig. 6-14). Um subtipo particular com alterações estruturais muito sutis já foi reconhecido pela fusão de áreas restritas da linha média, envolvendo as regiões septal e pré-óptica (HPE septo-pré-óptica). É oportuno ressaltar mais uma vez que, na HPE, o padrão de formação normal do corpo caloso não é seguido, sendo possível encontrar situações nas quais há o esplênio sem as porções anteriores.

A HPE constitui um espectro de anormalidades, não existindo pontos isolados que possam definitivamente distinguir os subtipos. O grau de fusão das estruturas é mais severo anterior e medialmente, com progressiva redução do envolvimento posteriormente. Com a finalidade didática de distinguir os subtipos da HPE, sugerimos a análise sequencial de algumas estruturas (Tabela 6-1).

As estruturas infratentoriais tendem a ser bem formadas, porém, em alguns casos, pode haver malformação do mesencéfalo (estenose de aqueduto, defeito de clivagem dos colículos) e do rombencéfalo (rombencefalossinapse), quando se sugere o uso do termo holoencefalia, a qual denota a ocorrência de um distúrbio mais abrangente na etiopatogenia da HPE, que pode estender-se a outras estruturas, além do prosencéfalo.

Aprosencefalia

Uma condição menos conhecida é a aprosencefalia, que representa uma parte do espectro situada entre a anencefalia e a HPE, em que não há formação do prosencéfalo, resultando em importante microcefalia. As estruturas do telencéfalo estão ausentes e as do diencéfalo também tendem a ser acometidas; porém, diferentemente da anencefalia, a calota craniana é preservada.

VARIANTE INTER-HEMISFÉRICA MÉDIA DA HOLOPROSENCEFALIA

Generalidades

Considerada uma variante de HPE semilobar, descrita primeiramente por Barkovich e Quint em 1993, a variante inter-hemisférica média da holoprosencefalia (VIMH) é cada vez mais vista como uma entidade separada da HPE por ter provável origem embriológica diferente ou, ainda ,a mesma causa manifestando-se em região diferente.

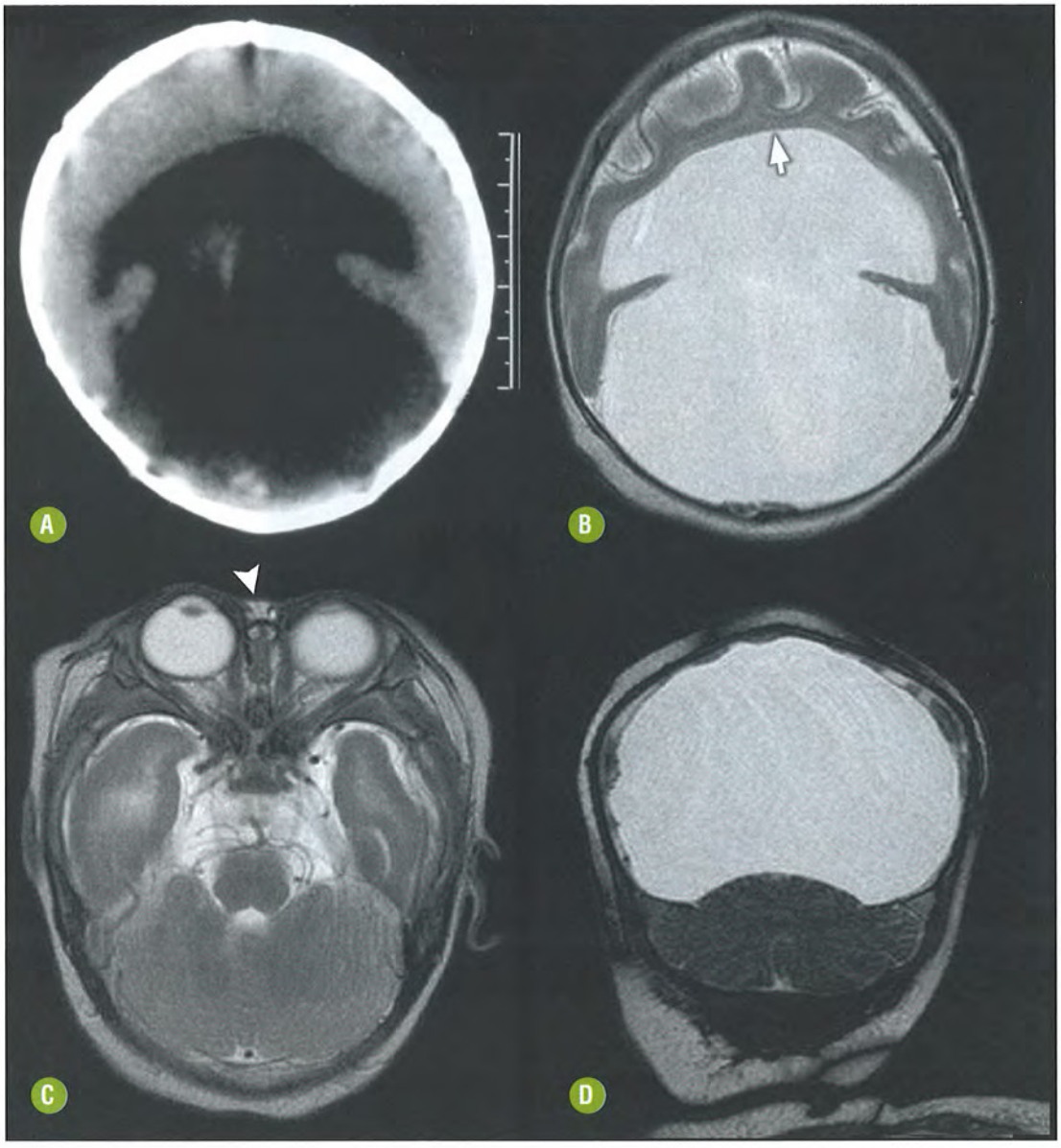

FIGURA 6-11. Holoprosencefalia alobar. Imagens de TC **(A)** e RM nas sequências axial T2 (**B** e **C**) e coronal 3D CISS **(D)**, evidenciando a presença de volumosa cavidade cística dorsal ocupando grande parte do conteúdo intracraniano (holoventrículo) e fusão dos lobos frontais com aspecto "em panqueca" (seta). As estruturas da fossa posterior estão preservadas. Notar o hipotelorismo (cabeça de seta).

Também conhecida como sintelencefalia, caracteriza-se pela união por meio da linha média da porção posterior dos lobos frontais e dos lobos parietais, sem fusão da porção basal frontal ou dos lobos occipitais.

Achados Clínicos

Os pacientes geralmente apresentam importante retardo mental, porém de uma maneira geral não apresentam defeitos faciais, à exceção de hipertelorismo, contrariando os achados da HPE clássica, que determinam redução da distância interocular.

ACHADOS DE IMAGEM

Caracteriza-se pela fusão da porção posterior dos lobos frontais e lobos parietais na alta convexidade, sem envolvimento da porção basal (área septal) dos lobos frontais.

A fissura inter-hemisférica está presente, tanto anterior quanto posteriormente, com falha em sua porção superior, enquanto o joelho e o esplênio do corpo caloso estão presentes, havendo uma descontinuidade no seu tronco. A circulação anterior pode ser normal, porém uma artéria cerebral anterior ázigos também pode ser encontrada.

A fusão preferencial dos tálamos, e não do hipotálamo ou núcleos caudados, o envolvimento da porção superior dos lobos frontais com preservação da área subcalosa e o diferente padrão de malformação comissural reforçam a hipótese de diferentes origens para a HPE clássica e a VIMH. Contudo, a presença de vários achados similares (déficit na segmentação dos hemisférios cerebrais e alterações da circulação arterial anterior) leva a crer que existam similaridades no mecanismo que determina as duas malformações (Fig. 6-15).

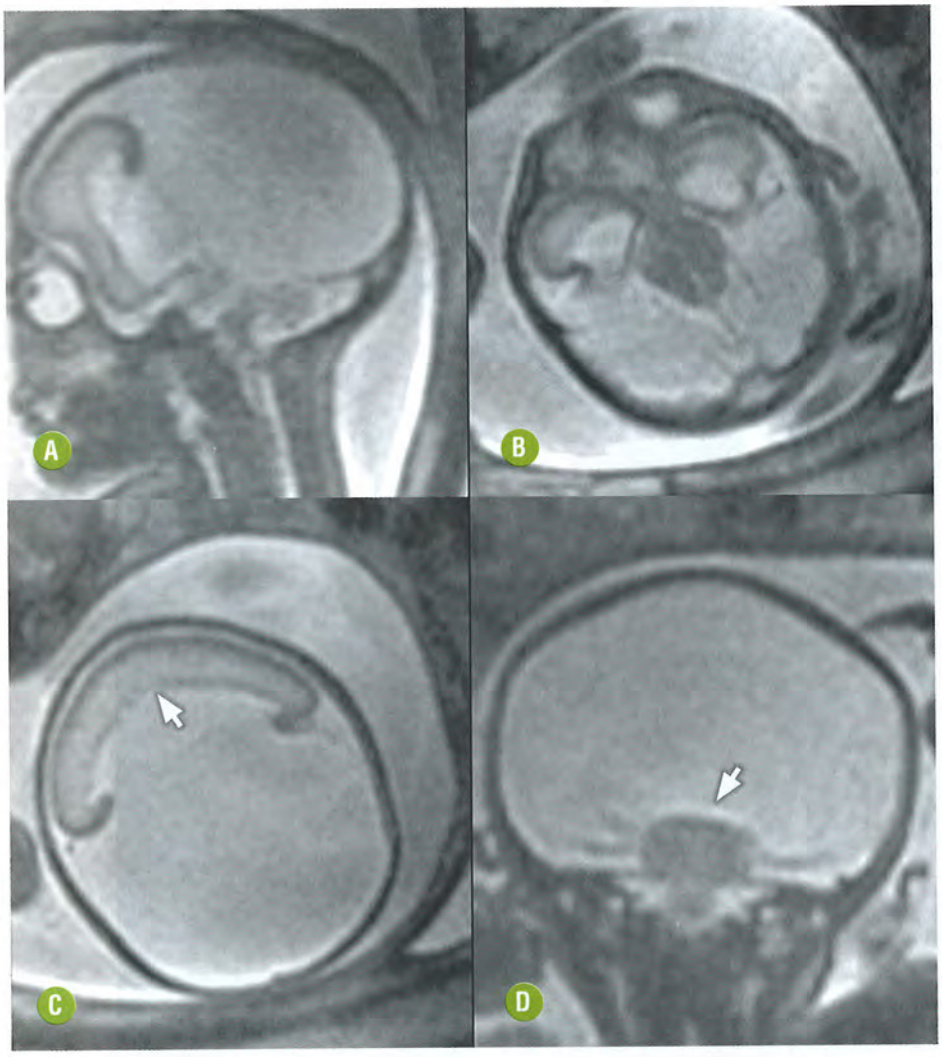

FIGURA 6-12. Holoprosencefalia alobar fetal. RM fetal na sequência T2 SSFSE nos planos sagital **(A)**, axial (**B** e **C**) e coronal **(D)** demonstrando volumoso holoventrículo que se comunica com um grande cisto dorsal, com fino manto cortical frontal fundido através da linha média (seta em **C**). Existe também fusão dos tálamos (seta em **D**).

DISPLASIA SEPTO-ÓPTICA

Generalidades

A displasia septo-óptica (DSO) é também conhecida como síndrome de DeMorsier, e alguns autores consideram-na parte do espectro da HPE. Apresenta padrão esporádico de ocorrência, com envolvimento de genes homeobox, havendo também relatos de DSO associada ao uso de ácido valproico na gestação.

Achados Clínicos

Graus variáveis de alterações visuais, como nistagmo, cegueira ou até mesmo visão normal, podem estar associadas à disfunção hipotálamo-hipofisária (principalmente relacionada com o hormônio do crescimento [GH]) e anosmia.

ACHADOS DE IMAGEM

Como o próprio nome indica, na DSO há agenesia ou hipoplasia do septo pelúcido associada à hipoplasia das vias ópticas (nervos, quiasma, tratos, corpos geniculados laterais e até das radiações ópticas). Além destas, a hipoplasia pituitária pode participar e compor uma tríade fenotípica (Fig. 6-16).

Um sinal de agenesia do septo pelúcido (que pode ser um achado incidental em pacientes assintomáticos) é o posicionamento mais baixo que o habitual do fórnix, que se relaciona com o corpo caloso na topografia do esplênio e não do istmo, achado visto nas imagens sagitais (Fig. 6-17).

Em até 50% dos casos pode haver esquizencefalia/polimicrogiria associada a agenesia do giro reto e de nervo olfatório, determinando a coexistência de crises epilépticas e déficit motor, configurando a chamada displasia septo-óptica *plus* (Fig. 6-18).

Atualmente, estudos de embriologia sugerem que fibras comissurais atravessam a linha média também através do septo pelúcido e que anomalias do mesmo estariam associadas às malformações comissurais.

SÍNDROME DE KALLMANN

Generalidades

A síndrome de Kallmann refere-se ao hipogonadismo hipogonadotrófico congênito associado a hiposmia ou anosmia. É considerada uma desordem da migração do placódio olfatório e dos neurônios secretores de hormônio indutor das gonadotrofinas (GnRH), de transmissão autossômica dominante, recessiva ou ligada ao X.

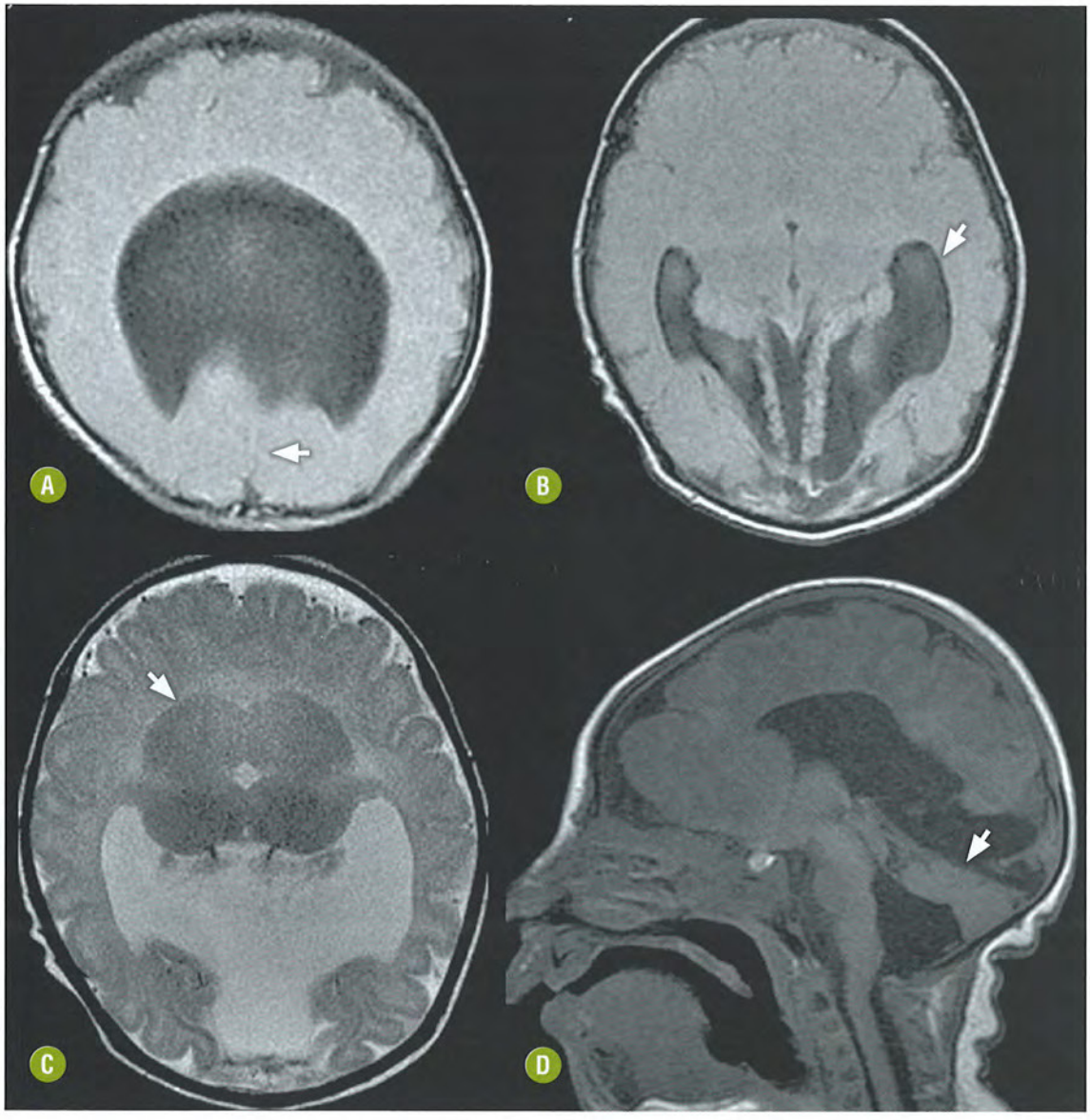

FIGURA 6-13. Holoprosencefalia semilobar. RM com imagens axiais FLAIR (**A** e **B**), axial T2 **(C)** e sagital T1 **(D)**, demonstrando a presença de holoventrículo que já exibe divisão rudimentar caudal, formando parcialmente os cornos occipitais e temporais (seta em **B**). Note que existem um terceiro ventrículo rudimentar e fusão dos núcleos da base e dos tálamos, formando uma massa de substância cinzenta profunda (seta em **C**). A fissura inter-hemisférica posterior está presente, porém é fenestrada (seta em **A**). Observe ainda a presença de cisto na fossa posterior com discreta hipoplasia do verme inferior (seta em **D**), que se mostra rodado anterossuperiormente, com alargamento do quarto ventrículo (variante Dandy-Walker).

Achados de Clínicos

Geralmente acomete homens, causando hipogonadismo, de origem central, pela ausência de estímulo à produção de hormônio foliculoestimulante (FSH) e hormônio luteinizante (LH) na adeno-hipófise. Pela malformação dos bulbos olfatórios, também há hipo ou anosmia.

ACHADOS DE IMAGEM

Nas imagens coronais (que é o plano de escolha para avaliar as vias olfatórias), principalmente com ponderação T2 e uso de cortes finos, é possível observarmos a marcada hipoplasia dos bulbos olfatórios ou mesmo agenesia deles, associada a sulcos olfatórios rudimentares ou ausentes. A adeno-hipófise geralmente exibe dimensões reduzidas, enquanto a neuro-hipófise é normal (Fig. 6-19).

MALFORMAÇÕES COMISSURAIS

Generalidades

As malformações que envolvem as comissuras constituem um grupo de alterações relativamente comuns e, pela sua importância, faremos uma breve revisão da anatomia dessas estruturas.

As comissuras telencefálicas são tratos de substância branca que comunicam áreas semelhantes em ambos os hemisférios cerebrais. As três principais comissuras que compõem este grupo são a comissura anterior, o corpo caloso e a comissura hipocampal.

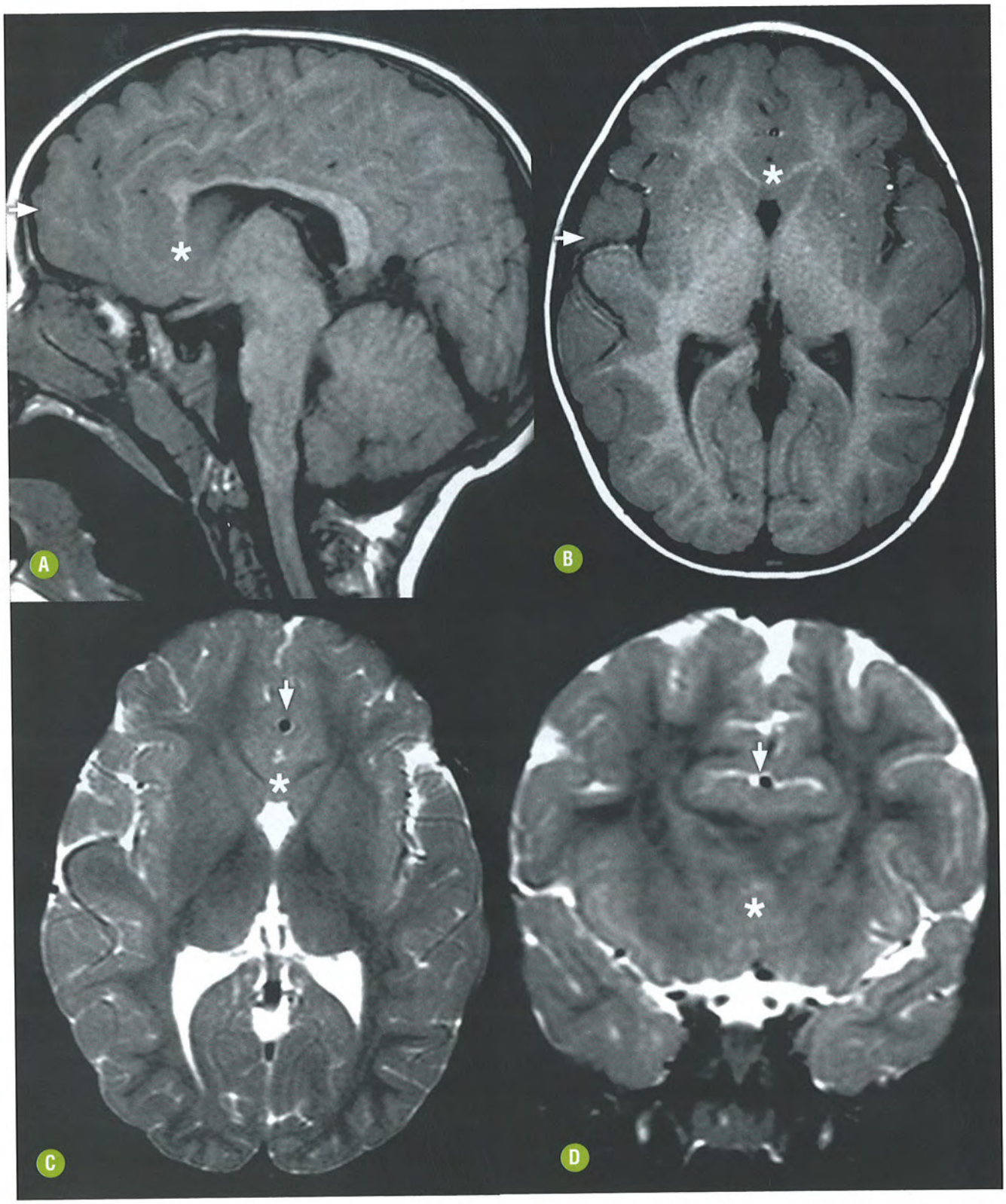

FIGURA 6-14. Holoprosencefalia lobar. Imagens de RM nas sequências sagital T1 **(A)**, axial T1 **(B)** e T2 **(C)** e coronal T2 **(D)**. Note a displasia do joelho e rostro do corpo caloso e a fusão da porção basal e medial dos lobos frontais, anteriormente à topografia habitual da comissura anterior, incluindo as regiões septais e pré-ópticas (*). Os cornos frontais dos ventrículos laterais são rudimentares. Observe ainda a presença de artéria cerebral anterior única (seta).

TABELA 6-1. Diferenciação por Imagem dos Subtipos da Holoprosencefalia Propostos por DeMyer

	HPE Alobar	*HPE Semilobar*	*HPE Lobar*
Fissura inter-hemisférica	Ausente	Presente posteriormente	Presente posterior e anteriormente, onde é algo rudimentar
Corpo caloso	Ausente	Esplênio	Esplênio e porção variável do tronco encefálico
Ventrículos laterais	Monoventrículo	Cornos temporais e occipitais rudimentares	Cornos frontais rudimentares, demais porções bem desenvolvidas
Terceiro ventrículo	Geralmente ausente	Rudimentar	Normal

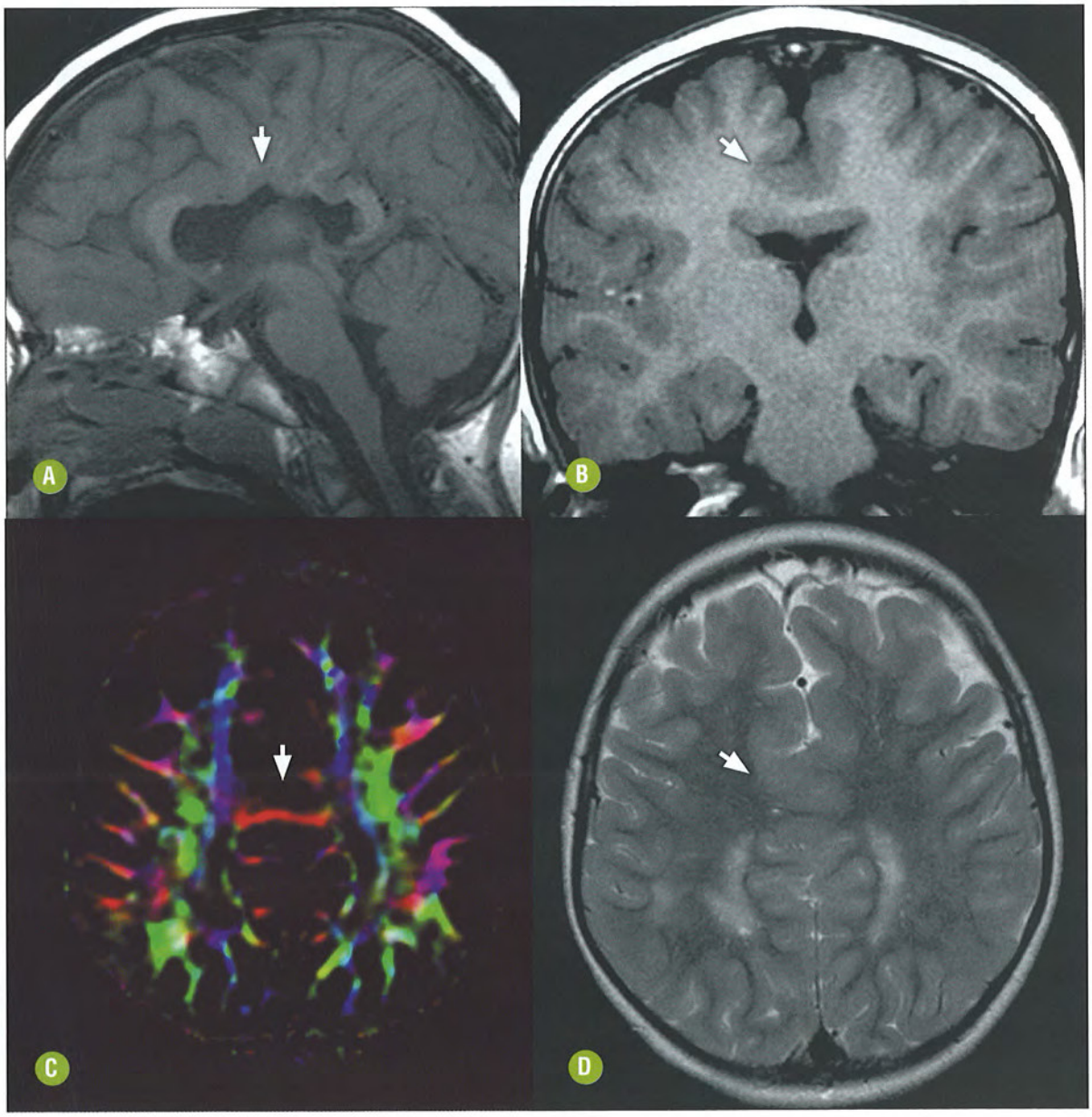

FIGURA 6-15. Variante inter-hemisférica média da holoprosencefalia. Imagens de RM nas sequências sagital **(A)** e coronal T1 **(B)**, tratografia **(C)** e axial T2 **(D)**. Displasia do tronco do corpo caloso, com joelho, rostro e esplênio bem formados (seta em **A**). Fusão da porção posterior dos lobos frontais (setas em **B** e **D**). Normalmente não há substância cinzenta atravessando a linha média. Imagens de tratografia mostrando a comunicação anômala da substância branca entre os lobos frontais (seta em **C**).

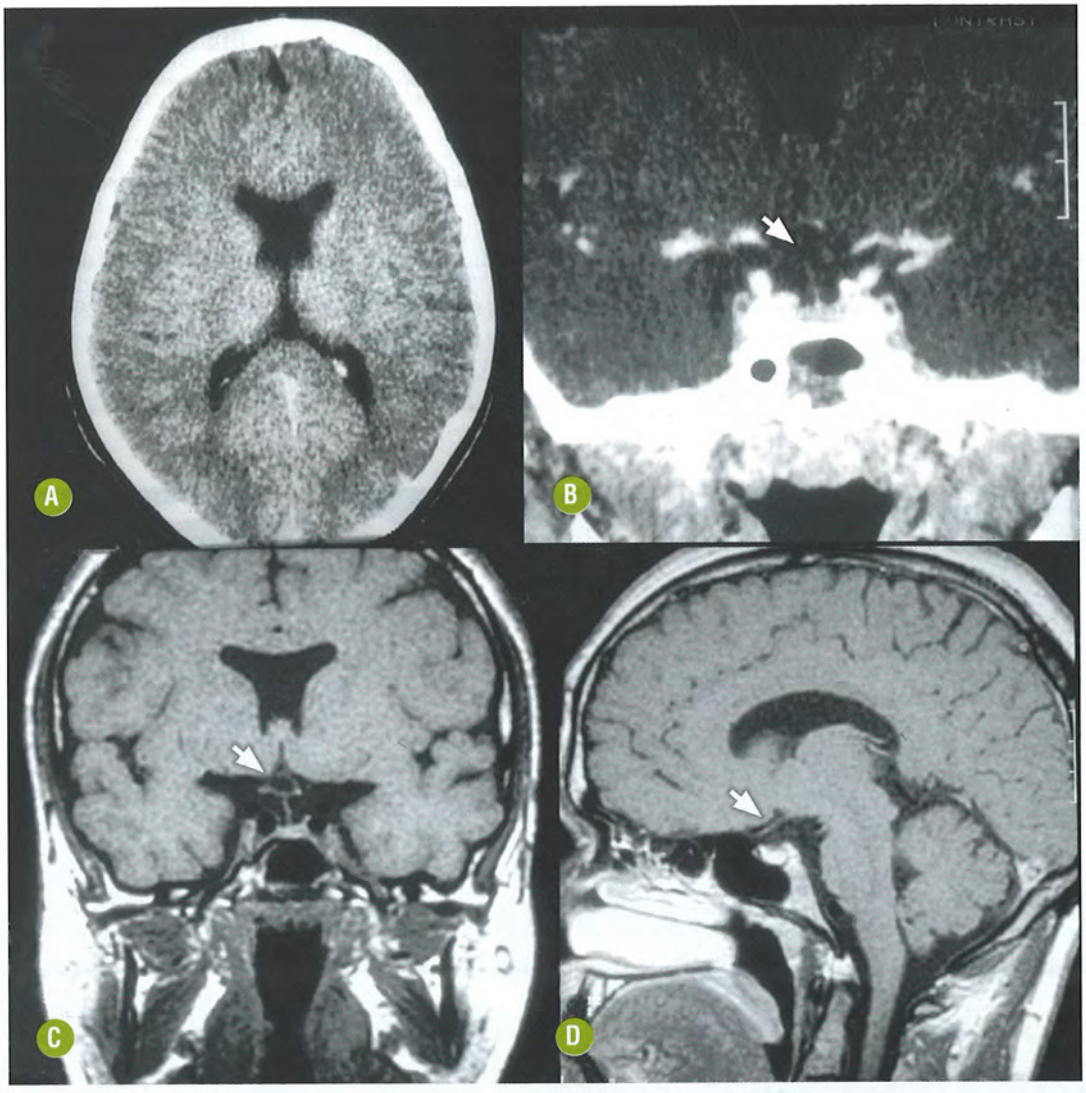

FIGURA 6-16. Displasia septo-óptica. TC axial **(A)** e coronal **(B)** e RM nas sequências coronal T1 pré-contraste **(C)** e sagital T1 pós-gadolínio **(D)**. Não é possível identificar o septo pelúcido. Observe a importante hipoplasia do quiasma óptico (setas).

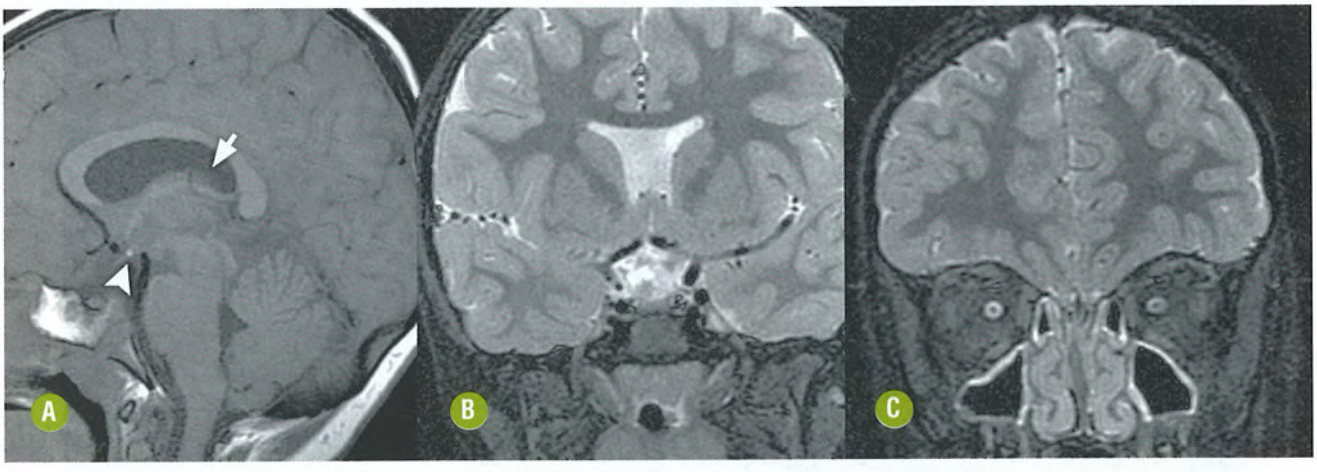

FIGURA 6-17. Displasia septo-óptica. Paciente masculino, 6 anos de idade, com nistagmo, redução da acuidade visual bilateral e retardo do desenvolvimento neuropsicomotor. RM nas sequências sagital T1 **(A)**, coronal T2 **(B)** e coronal STIR **(C)** demonstrando ausência do septo pelúcido, com posicionamento do fórnix mais baixo que o esperado (seta). Não evidenciamos o hipersinal habitual representativo do lobo pituitário posterior no interior da cavidade selar, havendo pequeno foco de hipersinal junto à eminência mediana, configurando neuro-hipófise ectópica (cabeça de seta). Não é possível identificar com definição a haste hipofisária. Marcada hipoplasia do quiasma óptico (**A** e **B**) e dos nervos ópticos **(C)**.

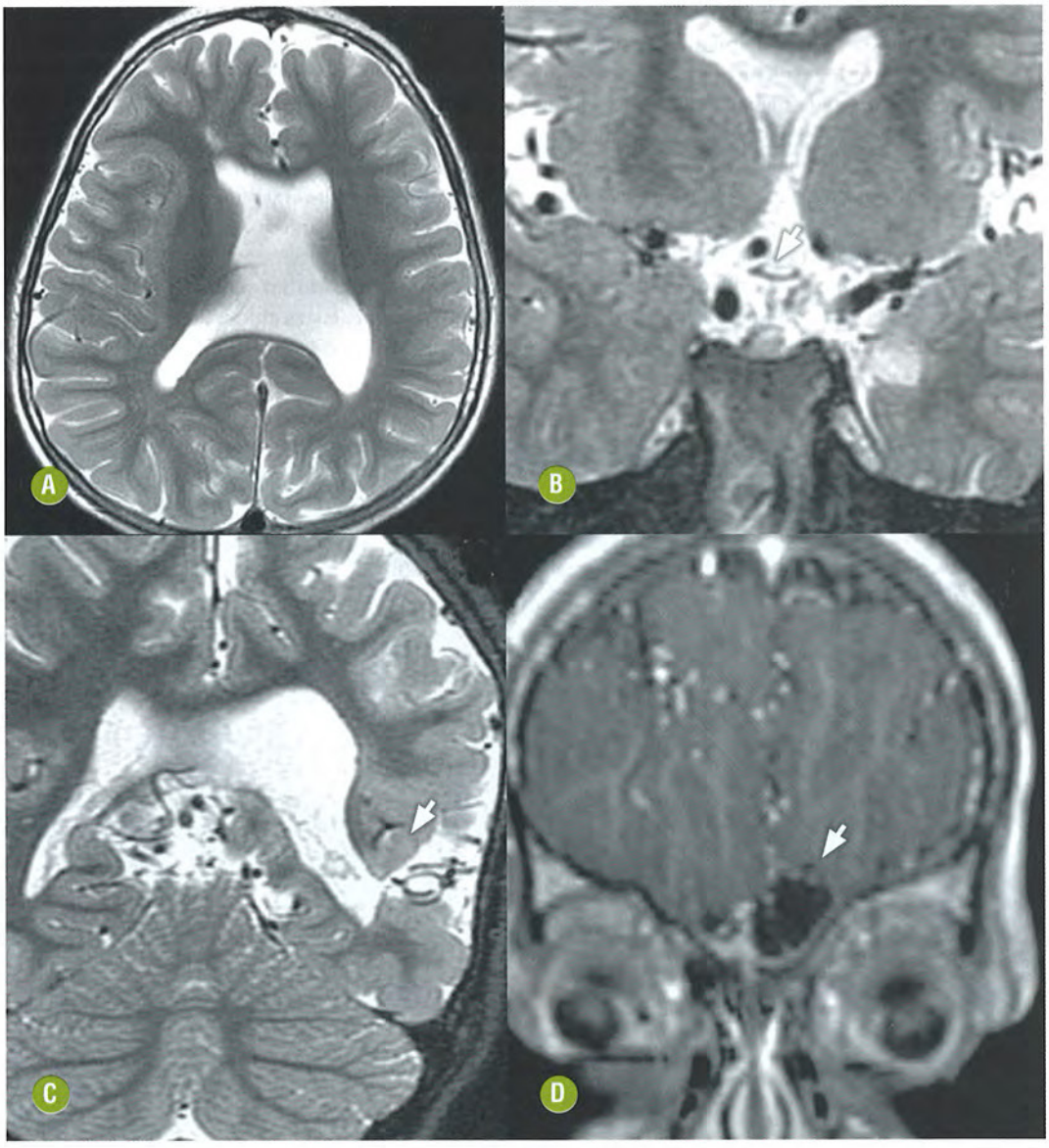

FIGURA 6-18. Displasia septo-óptica *plus*. RM nas sequências axial T2 **(A)**, coronal T2 (**B** e **C**) e coronal T1 pós-gadolínio **(D)**, demonstrando, respectivamente, agenesia de septo pelúcido; marcada hipoplasia do quiasma óptico (seta); fenda preenchida por líquor comunicando o espaço subaracnóideo com o sistema ventricular, revestida por substância cinzenta, configurando esquizencefalia de lábios abertos (seta), além de agenesia do giro reto e do bulbo e sulco olfatórios, principalmente à esquerda (seta).

Comissura Anterior (CA)

Situada superiormente à lamina terminal (parede anterior do terceiro ventrículo), é vista anterior e caudal aos núcleos da base e medial à substância perfurada anterior. Admite-se atualmente que a CA está relacionada predominantemente com o sistema olfatório e que carreie fibras do neocórtex das regiões temporo-occipitais.

Corpo Caloso (CC)

O maior trato de fibras comissurais situa-se em toda a extensão desde a CA até a comissura hipocampal. É composto por cinco partes, em sentido anterior para posterior: rostro, joelho, tronco, istmo e esplênio (Fig. 6-20). Anteriormente, seu rostro comunica-se com a CA por meio da lâmina rostral, que vai ser responsável pelo fechamento do cavo do septo pelúcido, que separa as folhas do septo pelúcido, como um espaço real em recém-nascidos e virtual em adultos.

Os termos agenesia, hipogenesia e disgenesia do CC são usados com frequência para denominar as malformações calosais. Tem sido defendido o emprego do termo disgenesia, tendo em vista que os axônios que constituem as fibras comissurais que formariam o CC não atravessaram a linha média; mas, apesar disso, estão presentes e formam os feixes longitudinais de Probst. Por ser consagrado pelo uso, admitimos o emprego intercambiável do termo agenesia calosal.

A formação do CC é iniciada por volta da 12ª semana de gestação e se estende até em torno da 20ª, quando o aspecto morfológico é semelhante ao do adulto. Apesar disso, sua mielinização só se completará por volta do 6º mês de vida.

A descrição do processo de formação do CC em sentido anterior para posterior com o desenvolvimento terminal do rostro (joelho→tronco→istmo→esplênio→rostro) é bem conhecida, mas tem sido contestada mais recentemente. Esta teoria nos ajuda compreender o desenvolvimento das malformações calosais, e permite diferenciar entre hipogenesia, disgenesia e processo destrutivo (adquirido). Naqueles casos com a presença do joelho e parte do tronco e ausência de esplênio e rostro, é possível sugerir a ocorrência de uma malformação do desenvolvimento. Caso o tronco e o esplênio estejam bem formados e o joelho ausente, provavelmente houve destruição calosal. Entretanto esta interpretação não pode ser bem compreendida em situações como na HPE, em que existe disgenesia, por exemplo, na variante inter-hemisférica média, em que o joelho e o esplênio estão presentes, com ausência do tronco.

Kier e Truwit, em uma análise de 113 casos de pacientes com anomalias calosais, visando a revisão da embriologia desta estrutura, fortaleceram a teoria da formação bidirecional do corpo caloso, que sugere que a porção mais anterior do tronco do corpo caloso seria a primeira porção formada e o crescimento se daria tanto no sentido posterior quanto anterior, simultaneamente. Estes autores não encontraram nenhum caso, entre os 113, que exibisse apenas o joelho do corpo caloso,

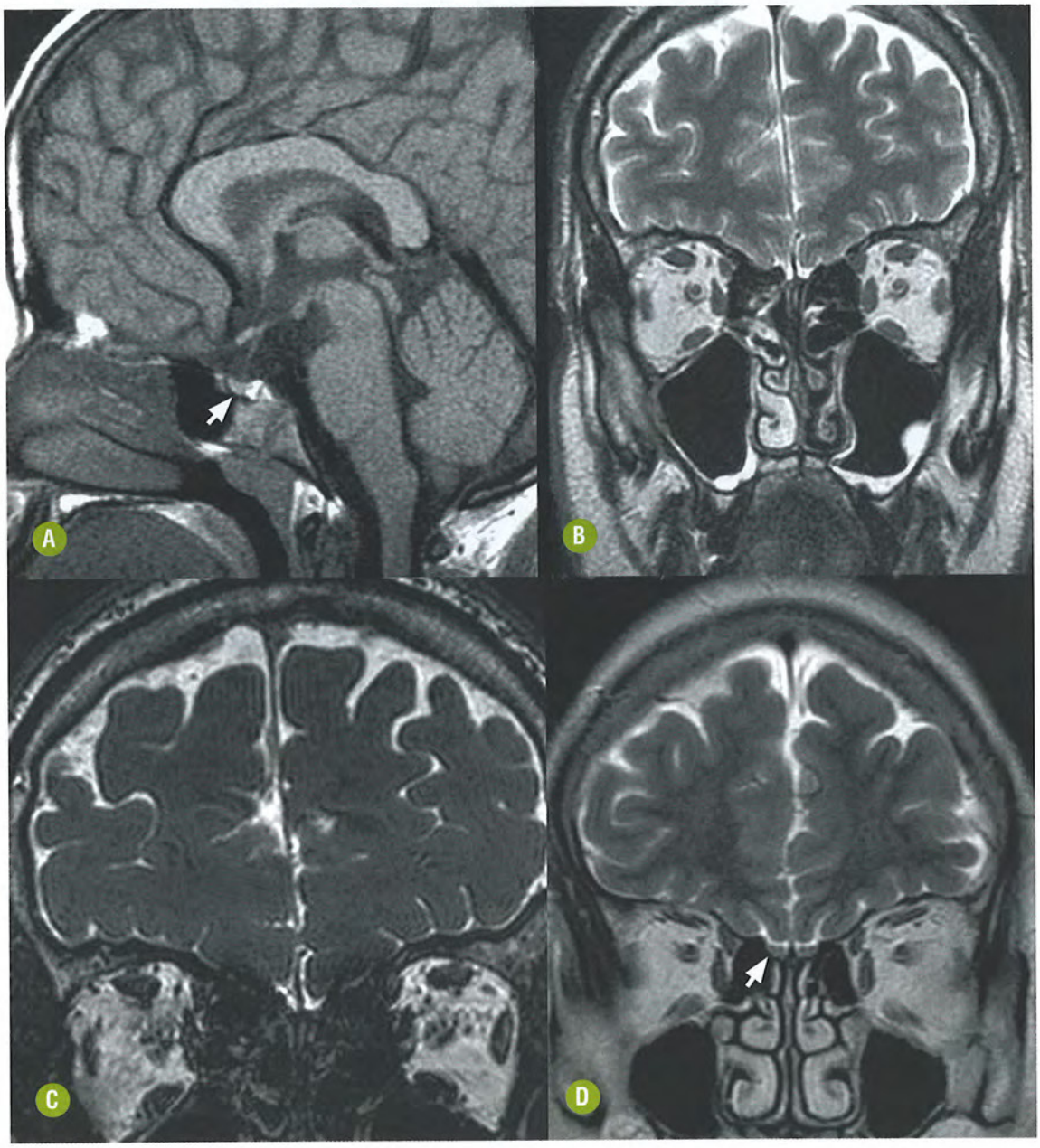

FIGURA 6-19. Síndrome de Kallman. Menino de 10 anos com anosmia desde o nascimento, além de hipogonadismo. RM nas sequências sagital T1 **(A)**, coronal T2 **(B)** e coronal T2 3D CISS **(C)** demonstrando que o lobo posterior é tópico e tem dimensões normais, com adeno-hipófise com dimensões reduzidas (seta em **A**); não individualizamos o bulbo e os tratos olfatórios no plano coronal (**B** e **C**). Em **D**, bulbos olfatórios vistos em paciente normal para comparação (seta).

mas vários casos nos quais o único segmento identificado era a porção mais anterior do tronco, sugerindo que este seria o primeiro segmento a ser formado.

Uma linha traçada entre os corpos mamilares, a CA e o corpo caloso (linha MAC – *mammilary bodies, anterior comissure e corpus callosum*) define a posição normal do joelho do CC, que se situa anteriormente à mesma nos mamíferos (Fig. 6-21).

Tem sido defendida a existência de mecanismos complementares que definem a formação das comissuras telencefálicas como uma estrutura contínua, composta por CA, CC e comissura hipocampal, que se conecta à CA por meio do fórnix. Este argumento visa a melhor compreensão do mais amplo espectro de alterações calosais. Com base em estudos embriológicos prévios, Raybaud recentemente propôs uma abordagem mais abrangente para a sequência de eventos que culmina no desenvolvimento comissural conjunto. A descrição resumida que se segue visa o entendimento mais atual deste complexo processo.

1. A CA é a primeira a ser formada a partir da *lamina reuniens*, que conecta as vesículas telencefálicas. Suas fibras cruzam por meio de uma espécie de túnel glial na porção superior da lâmina terminal.
2. A comissura hipocampal (CH) utiliza a pia-máter da fissura inter-hemisférica para cruzar a linha média e é a segunda a ser formada.
3. Na porção medial da matriz germinativa, células gliais são formadas e migram medialmente através da meninge primitiva inter-hemisférica, formando uma espécie de ponte, que guiará o desenvolvimento preliminar da maior parte das fibras do corpo caloso. O restante de suas fibras utilizará a comissura hipocampal e as fibras que já cruzaram para orientar seu trajeto ("zíper glial mediano").

Assim, o CC não é uma estrutura única e contínua, com desenvolvimento sequencial independente, mas, de forma mais abrangente, o CC resulta no desenvolvimento de um processo novo com novas vias de fusão inter-hemisférica e de migração glial em mamíferos superiores. Admite-se atualmente que o CC resulte da fusão de dois segmentos distintos e separados, com representações funcionais de estruturas hemisféricas bem definidas em seus diversos segmentos.

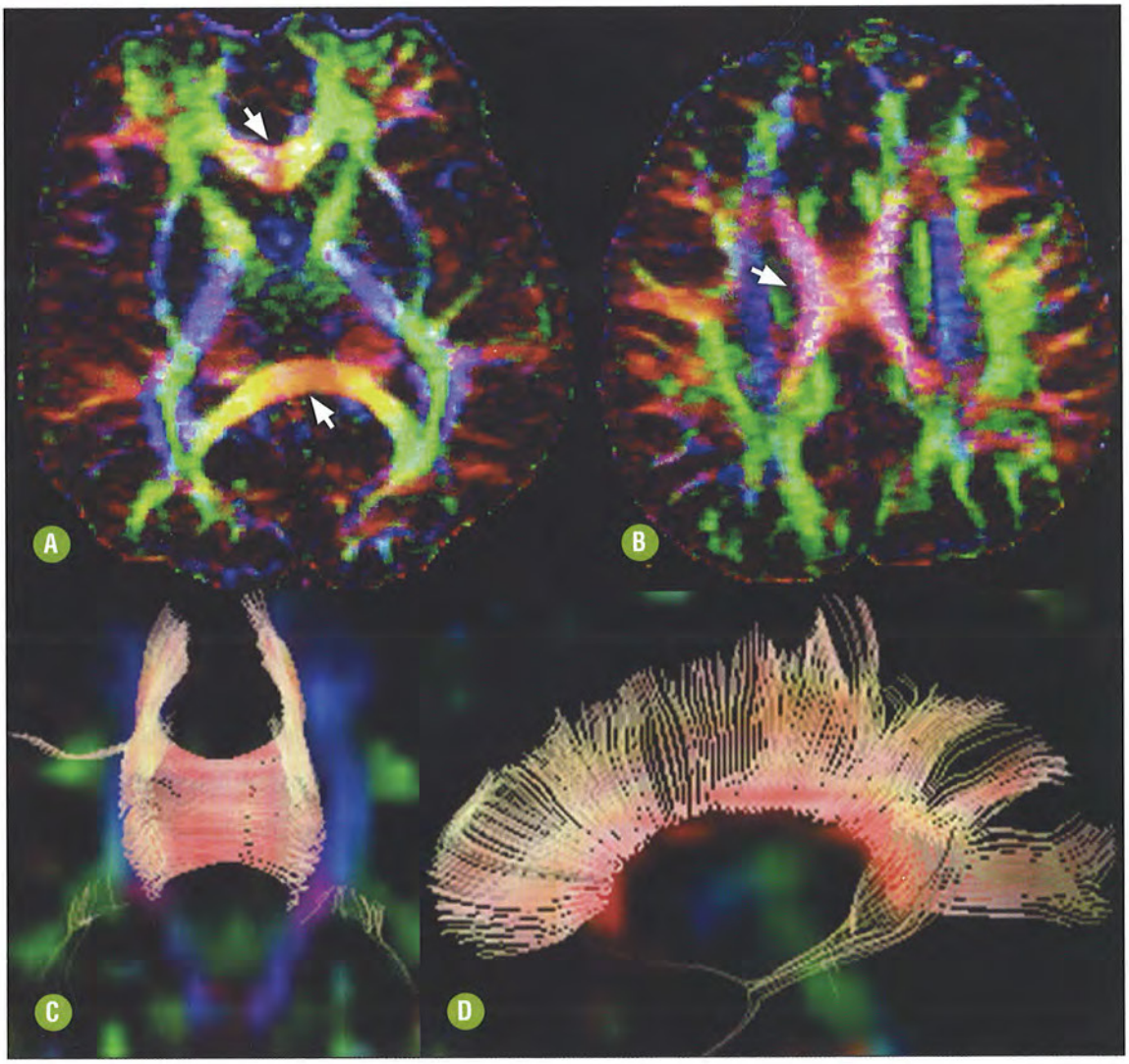

FIGURA 6-20. Imagens de tensor de difusão (tratografia) demonstrando as fibras comissurais que compõem o corpo caloso (setas em **A** e **B**). Reconstruções 3D demonstrando a disposição anatômica normal das fibras calosais em vistas anterior e lateral (**C** e **D**).



FIGURA 6-21. RM na sequência sagital T1 da linha média. Linha MAC. Linha traçada entre o corpo mamilar, comissura anterior e o corpo caloso. Nos mamíferos, o joelho do CC precisa estar anterior a esta linha em indivíduos normais.

A compreensão do desenvolvimento das comissuras tem ampliado o conhecimento embriológico específico e contribuído para o alcance das inter-relações anatômicas de diferentes estruturas, possibilitando vislumbrar o entendimento do desenvolvimento harmonioso de todas as estruturas medianas do telencéfalo, do diencéfalo e, em última instância, de todo o encéfalo. Defeitos comissurais podem ser demonstrados em diversas condições geneticamente determinadas, familiares ou esporádicas, identificadas ou não no espectro de síndromes conhecidas. Por conseguinte, sugere-se que em particular a disgenesia calosal não deva ser considerada apenas um achado isolado ou sequer uma entidade específica, mas uma característica anatômica que pode compor o espectro de várias síndromes (Tabela 6-2).

Comissura Hipocampal

É uma pequena comissura que conecta os hipocampos através da comunicação entre as colunas posteriores do fórnix. Também chamada de comissura do fórnix ("lira de Davi"), é mais bem vista no plano coronal. Forma o teto da cisterna do véu interposto e compõe, junto com o corpo caloso, a chamada placa comissural.

As três comissuras participam do sistema límbico: a CA comunica-se com as amígdalas, a CH com os hipocampos e o CC, por estar em proximidade com o giro do cíngulo.

TABELA 6-2. Algumas Condições Associadas à Agenesia do Corpo Caloso

Síndrome de Andermann	Agenesia calosal, neuropatia e demência progressiva
Síndrome de Mowat-Wilson	Agenesia calosal, microcefalia, doença de Hirschsprung, doença cardíaca, anomalias genitourinárias
Agenesia calosal com acidose lática fatal	Agenesia calosal, deficiência dos complexos I e IV do metabolismo mitocondrial, outras malformações cerebrais
Síndromes HSAS/MASA (L1CAM)	Agenesia calosal, hidrocefalia, polegares aduzidos e retardo mental
Síndrome acrocalosal	Agenesia calosal, polidactilia, alterações craniofaciais e retardo mental
Síndrome de Aicardi	Agenesia calosal, lacunas coriorretinianas, cistos ou tumores de plexo corioide, espasmos infantis e retardo mental
Síndrome de Chudley-McCullough	Agenesia calosal, perda auditiva, hidrocefalia
Síndrome de Donnai-Barrow	Agenesia calosal, hérnia diafragmática exonfalia, surdez
Síndrome de Opitz-Kaveggia (síndrome FG)	Agenesia calosal em homens, anomalias faciais, retardo mental, alterações de comportamento, macrocrania, ânus imperfurado e hipotonia
Síndrome genitopatelar	Agenesia calosal, agenesia da patela emalformações urogenitais
Síndrome de Temtamy	Agenesia calosal, coloboma óptico, alterações craniofaciais e retardo mental
Síndrome de Toriello-Carey	Agenesia calosal, alterações craniofaciais, defeitos cardíacos e retardo mental
Síndrome de Vici	Agenesia calosal, albinismo, infecções recorrentes e retardo mental
Síndrome de Marden-Walker	Agenesia calosal, blefarofimose, micrognatia, contratura
Síndrome de Meckel-Gruber	Agenesia calosal, encefalocele, polidactilia e rins policísticos
Síndrome de Opitz G	Agenesia calosal, fenda faríngea, alterações craniofaciais e retardo mental

Modificado de Paul LK e cols. Nat Rev Neurosci 2007;8(4):287-99.

Achados Clínicos

A disgenesia do CC pode ser assintomática ou determinar retardo mental e epilepsia. Porém este achado morfoestrutural é frequentemente associado a outras malformações, como a síndrome de Dandy-Walker e a malformação de Arnold-Chiari (tipo 2), além de displasias corticais, que serão primordialmente responsáveis pela maior parte das alterações clínicas.

ACHADOS DE IMAGEM

A agenesia comissural clássica pode ser dividida em completa e parcial. Na completa não há CC e CH, enquanto a CA pode estar presente em até 50% dos casos. Na parcial, a CA está presente em todos os casos e as porções posteriores do CC estão variavelmente ausentes, assim como a CH.

Agenesia Comissural Clássica Completa

Por definição, não há CC ou CH e em metade dos casos a CA está presente. Quando presente, a CA tende a ser mais espessa. A agenesia comissural completa determina uma constelação de achados típicos à RM. A confirmação é feita no plano sagital mediano. Os principais achados são:

- Pela ausência do cruzamento das fibras calosais, não há inversão do giro de cíngulo, com consequente ausência do sulco do cíngulo. Alguns autores defendem que o sulco do cíngulo, assim como o cíngulo (grande trato de substância branca do sistema límbico, que comunica o córtex entorrinal com a área septal), está ausente.
- Os sulcos hemisféricos mesiais estendem-se até o terceiro ventrículo, que por sua vez encontra-se em posição mais alta, interpondo-se entre os ventrículos laterais.
- As fibras calosais não cruzam a linha média e, ao entrar em contato com a porção mais medial do hemisfério, seguem trajeto paralelo à fissura inter-hemisférica, em contato com a parede medial do ventrículo lateral, constituindo os feixes de Probst.
- Pela desorganização da substância branca posterior e medial, há dilatação dos átrios e cornos occipitais dos ventrículos laterais. Este aspecto dos ventrículos laterais é habitualmente chamado colpocefalia. Alguns se opõem a este emprego do termo, que deve ser reservado à descrição da proeminência atrial habitual nos fetos, e não à dilatação proeminente que é vista nos casos de agenesia calosal.
- Os cornos temporais dos ventrículos laterais assumem aspecto dismórfico no plano coronal, em situação inferior aos hipocampos, ocupando o espaço do giro para-hipocampal, provavelmente pela ausência do cíngulo inferior. Os hipocampos também exibem alteração de sua rotação (má rotação hipocampal bilateral).
- Nas imagens axiais os ventrículos laterais encontram-se paralelos e afastados entre si.
- A anatomia vascular da circulação anterior tende a ser anormal, assim como visto em outras malformações da linha média.

A agenesia comissural completa clássica é um defeito que vai além das comissuras telencefálicas, havendo importante comprometimento de grandes tratos de associação (cíngulo) e das fibras dos lobos occipitais (Fig. 6-22).

Agenesia Comissural Clássica Parcial

Nestes casos, há graus variáveis de agenesia da porção posterior da placa comissural (CC e CH) ou, ainda, situações em que podem estar presentes, porém hipoplásicas, com morfologia preservada (Fig. 6-23). Nas regiões nas quais há comissuras normais, o cérebro também vai exibir morfologia habitual, enquanto nas regiões em que há a malformação, os achados serão semelhantes àqueles previamente relacionados com a agenesia comissural completa.

Agenesia Comissural com Displasia Meníngea

As meninges têm íntima relação com o desenvolvimento cerebral. Em situações nas quais há malformações meníngeas, o córtex adjacente tende a ser displásico, assim como as comissuras. Dois tipos de displasia compõem este grupo, aquelas com cistos inter-hemisféricos e os lipomas. Este último grupo será descrito em outro item.

Cistos inter-hemisféricos são malformações não tão raras, mais provavelmente decorrentes de displasia meníngea e, na maioria dos pacientes, associados à agenesia comissural (Fig. 6-24). Geralmente são multisseptados, com cavidades que não se comunicam. Em alguns casos, há comunicação com o terceiro ventrículo e suas paredes podem ser formadas por tecido epitelial. Uma classificação morfoestrutural baseada principalmente no número de cavidades císticas e na sua comunicação com o sistema ventricular já foi proposta por Barkovich (2001), visando definir o espectro de malformações associadas.

Os cistos podem ser volumosos e determinar efeito compressivo variável sobre o parênquima cerebral adjacente, inclusive dificultando uma melhor análise de suas estruturas. O cérebro também pode ser displásico, exibindo com frequência heterotopia de substância cinzenta periventricular ou subcortical.

Agenesia Comissural Isolada

Em algumas situações infrequentes, pode haver agenesia apenas de uma das três comissuras.

- *Agenesia isolada da CA.* Responde por aproximadamente 3% das agenesias comissurais, sendo associada a alterações no rostro do corpo caloso e na lâmina rostral (faixa de substância branca que comunica este último com a CA). Os pacientes são epilépticos e usualmente exibem retardo mental.
- *Agenesia isolada da CH.* Muitos pacientes adultos portadores desta malformação são diagnosticados apenas como variação anatômica nos exames de RM (persistência dos cavos do septo pelúcido e *vergae*, devido à sua semelhança nos exames de imagem). Em análise mais detalhada, o afastamento visto entre as folhas do septo pelúcido e entre as colunas dos fórnices está associado à ausência da CH. Nas imagens sagitais da linha média não é possível identificar o fórnix em sua posição habitual, entre o corpo caloso e o teto do terceiro ventrículo. O quadro clínico é semelhante àquele encontrado na agenesia da CA (Fig. 6-25).
- *Agenesia isolada do corpo caloso.* Nestes casos pode haver ausência completa ou parcial do CC, com CA e CH normais (Fig. 6-26).

É importante salientar que irregularidades focais do CC ou das outras comissuras, principalmente hipoplasia, podem ser vistas como consequência de alterações destrutivas, como leucomalacia periventricular ou porencefalia.

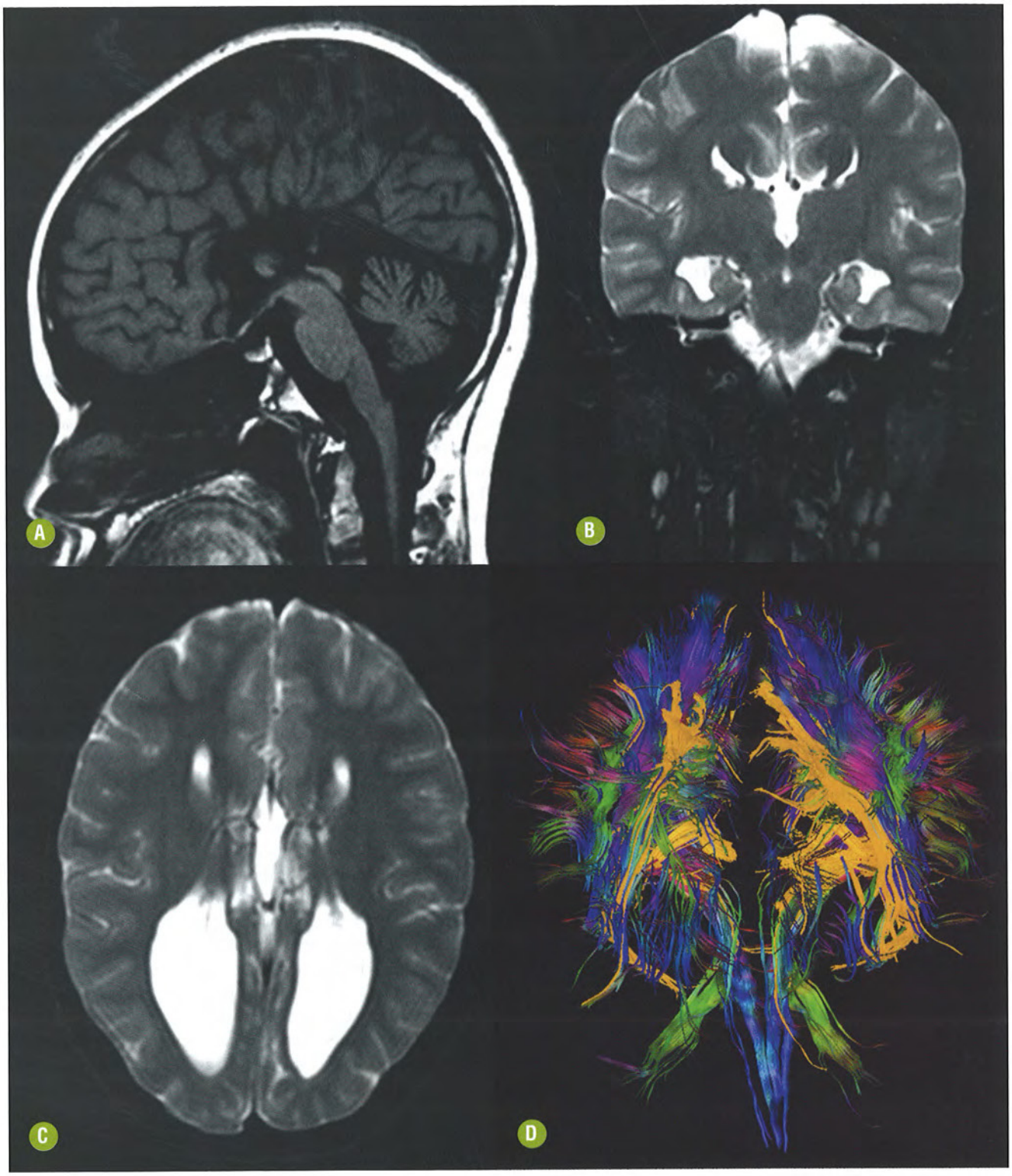

FIGURA 6-22. Agenesia comissural clássica completa. RM nas sequências sagital T1 **(A)**, coronal T2 **(B)** e axial T2 **(C)** demonstrando que os giros mediais estendem-se até o terceiro ventrículo, com ausência do giro do cíngulo, configurando padrão de estenogiria. O terceiro ventrículo encontra-se elevado, situado entre os ventrículos laterais, e as fibras calosais longitudinais de Probst não cruzam a linha média e evertem junto aos cornos frontais dos ventrículos laterais, configurando o aspecto de "cabeça de touro" no plano coronal. Observe ainda a má rotação dos hipocampos e o aspecto dismórfico dos cornos temporais dos ventrículos laterais. A tratografia **(D)** demonstra o curso das fibras de Probst (em amarelo).

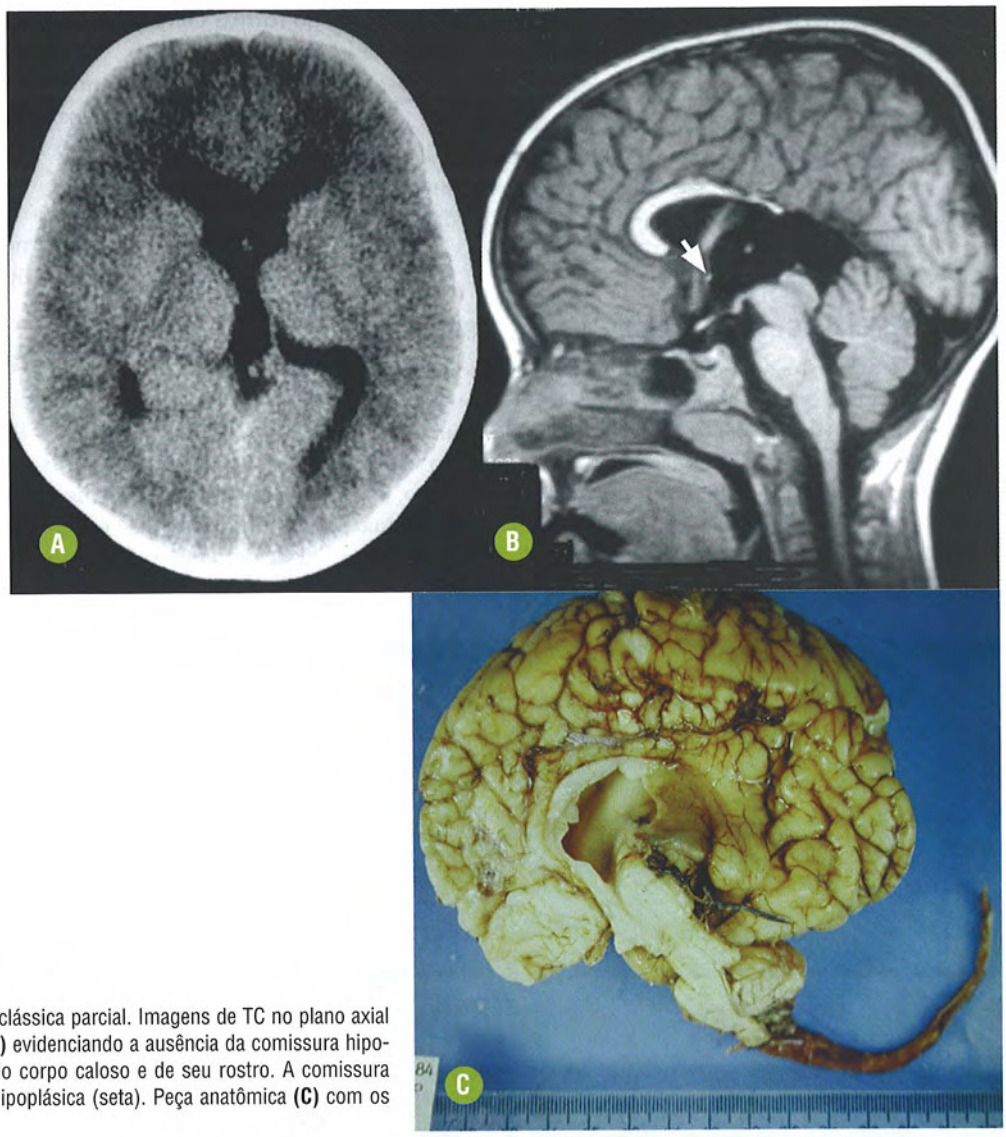

FIGURA 6-23. Agenesia comissural clássica parcial. Imagens de TC no plano axial **(A)** e RM na sequência sagital T1 **(B)** evidenciando a ausência da comissura hipocampal e das porções posteriores do corpo caloso e de seu rostro. A comissura anterior é bem identificada, mas é hipoplásica (seta). Peça anatômica **(C)** com os mesmos achados.

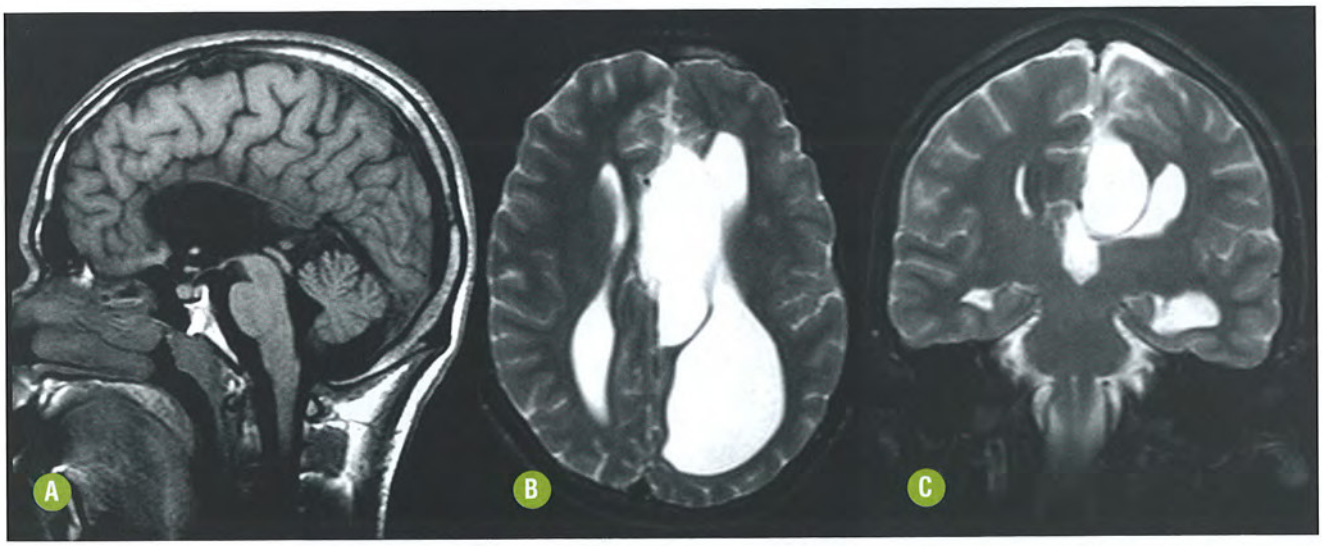

FIGURA 6-24. Agenesia comissural com displasia meníngea. Imagens de RM nas sequências T1 com imagens parassagital direita **(A)**, axial T2 **(B)** e coronal T2 **(C)** evidenciando a presença de agenesia de corpo caloso e da comissura hipocampal. A comissura anterior está presente e ligeiramente hipoplásica. Observe volumoso cisto inter-hemisférico multisseptado com efeito compressivo sobre o parênquima do hemisfério cerebral esquerdo.

PERSISTÊNCIA DOS CAVOS

Após o estudo das malformações comissurais, consideramos conveniente ressaltar variações anatômicas que estão intimamente relacionadas com o desenvolvimento comissural e que podem ocasionar dúvidas ou causar dificuldades diagnósticas em situações específicas. Descreveremos a persistência dos cavos do septo pelúcido, *vergae* e do véu interposto (Esquema 6-3).

Persistência do Cavo do Septo Pelúcido (CSP)

Normalmente visto no terceiro trimestre gestacional e em recém-nascidos, com posterior obliteração progressiva (por volta de três a seis meses), o CSP corresponde a uma cavidade preenchida por LCS situada entre as folhas do septo pelúcido. É delimitado superoanteriormente por tronco, joelho e rostro do corpo caloso, inferiormente pela lâmina rostral e comissura anterior e posteriormente pelas colunas do fórnix. Geralmente não se comunica com o sistema ventricular (Fig. 6-27).

O CSP é visto com frequência aumentada em boxeadores, provavelmente pelos súbitos e constantes aumentos da pressão intracraniana decorrentes de traumas frequentes, que ocasionam o acúmulo de LCS neste espaço por meio de descontinuidades ou falhas entre as lâminas do septo pelúcido. Tem sido descrita a persistência do CSP em indivíduos com demência pugilística e em outros transtornos psiquiátricos, como a esquizofrenia.

Persistência do Cavo Vergae (CV)

Assim como o CSP, o CV é um espaço potencial situado entre as folhas do septo pelúcido. É delimitado anteriormente pelas colunas anteriores do fórnix e comunica-se com o CSP. A obliteração destes espaços no início da vida extrauterina ocorre de posterior para anterior, o que explica o fato de que na quase totalidade dos casos o CV é visto em associação ao CSP (Fig. 6-28).



FIGURA 6-25. Agenesia da comissura hipocampal simulando persistência dos cavos do septo pelúcido e *vergae*. RM nas sequências sagital T1 (**A** e **B**), axial T2 **(C)** e coronal STIR **(D)**. Em **C**, aspecto sugestivo de persistência do cavo do septo pelúcido e *vergae*. Em **A**, não é possível identificar as colunas dos fórnices na linha média em sua posição habitual (em **B**, fórnix em sua topografia habitual em um paciente normal para comparação – seta). Em **D**, ausência da comissura hipocampal no plano coronal (seta).

Persistência do Cavo do Véu Interposto (CVI)

O CVI é uma condição na qual a cisterna do véu interposto torna-se mais proeminente. É separado superiormente do CV pela comissura hipocampal (fórnix). A tela corióidea do terceiro ventrículo forma seu assoalho (Fig. 6-29).

Na maior parte dos casos, estas persistências constituem achados incidentais, mas em alguns indivíduos podem apresentar sinais de hipertensão liquórica, formando cistos com abaulamento de suas paredes laterais e efeito expansivo. O cavo do véu interposto pode, inclusive, ser sede de cisto aracnoide.

SÍNDROME DE AICARDI

Generalidades

Caracteriza-se pela presença de espasmos infantis em meninas, que exibem agenesia de corpo caloso e lacunas na retina e corioide. Tem transmissão ligada ao X, com caráter dominante,

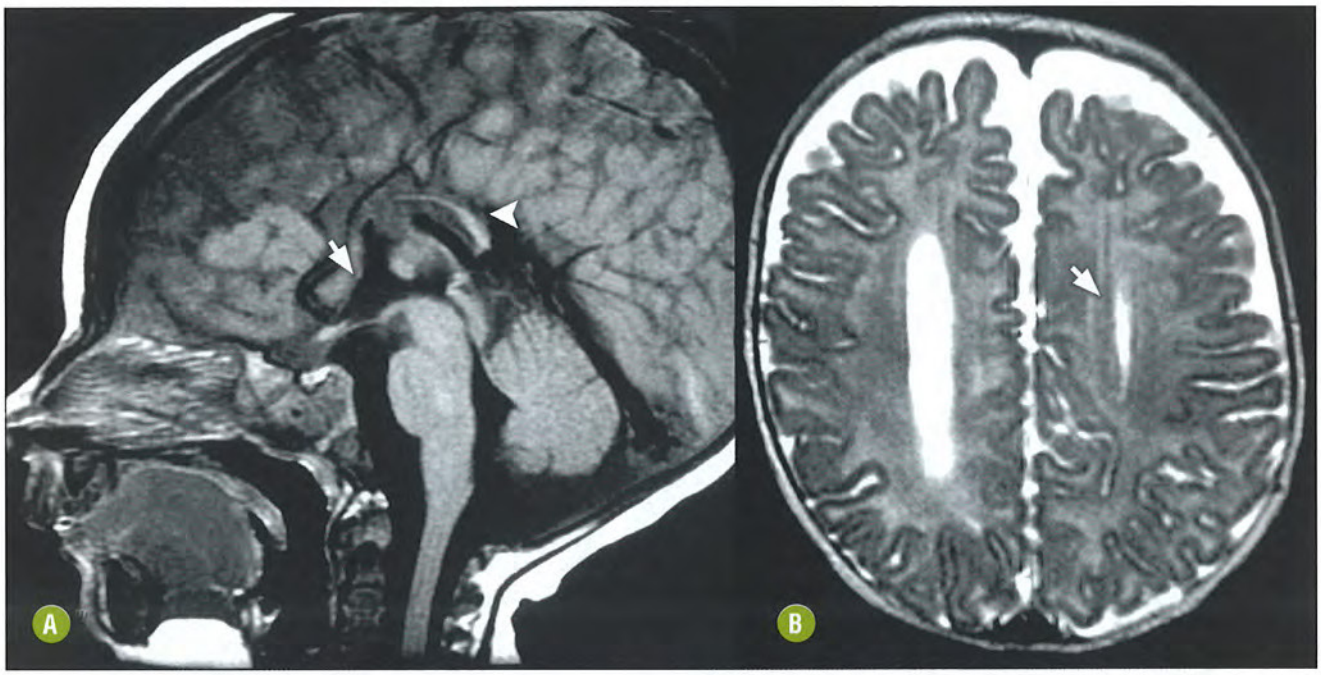

FIGURA 6-26. Agenesia isolada do corpo caloso. RM nas sequências sagital T1 **(A)** e axial T2 **(B)**. No plano sagital T1, nenhuma das porções do corpo caloso é identificada. No entanto é possível individualizar as comissuras anterior (seta) e hipocampal (cabeça de seta). No plano axial T2 os ventrículos laterais assumem aspecto paralelo, sendo possível identificar os feixes calosais longitudinais de Probst (seta).

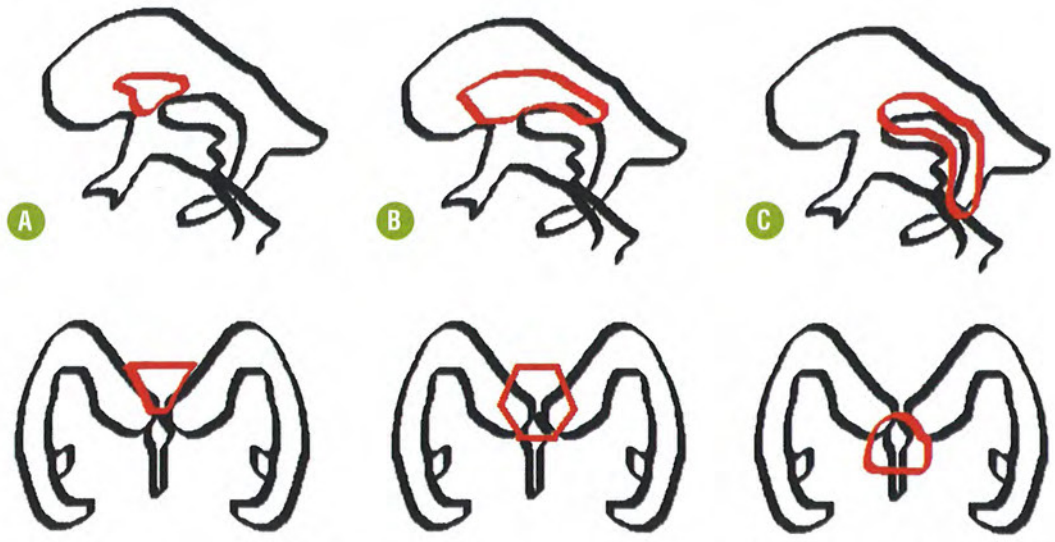

ESQUEMA 6-3. Persistência dos cavos. Os espaços em vermelho representam a localização das cavidades preenchidas por líquor na linha média e sua relação com o sistema ventricular nos planos sagital e coronal. Em **A**, cavo do septo pelúcido. Em **B**, cavo *vergae*. Notar que o CV é uma continuação do CSP. Em **C**, cavo do véu interposto.

sendo letal em meninos. Apesar disso, há relatos desta síndrome em portadores da síndrome de Klinefelter (XXY).

Achados Clínicos

As crianças geralmente nascem bem, sem complicações no parto, e por volta dos 4 meses de vida começam a apresentar espasmos assimétricos. A literatura especializada sugere que a síndrome de Aicardi seja responsável por aproximadamente 4% dos espasmos infantis, que podem ser precedidos por crises parciais tônico-clônicas.

As alterações oculares descritas incluem microftalmia, coloboma do disco ou nervo óptico e classicamente lacunas retinianas, vistas ao exame fundoscópico. Apesar da ocorrência de alterações acentuadas, cegueira completa é rara.

O prognóstico das crianças portadoras da síndrome de Aicardi é ruim, geralmente apresentando importante retardo do desenvolvimento neuropsicomotor, com sobrevida em torno de 76% aos 6 anos e 40% aos 14 anos de idade. É possível que o acréscimo de novos critérios diagnósticos mais abrangentes possibilite a caracterização de casos mais brandos.

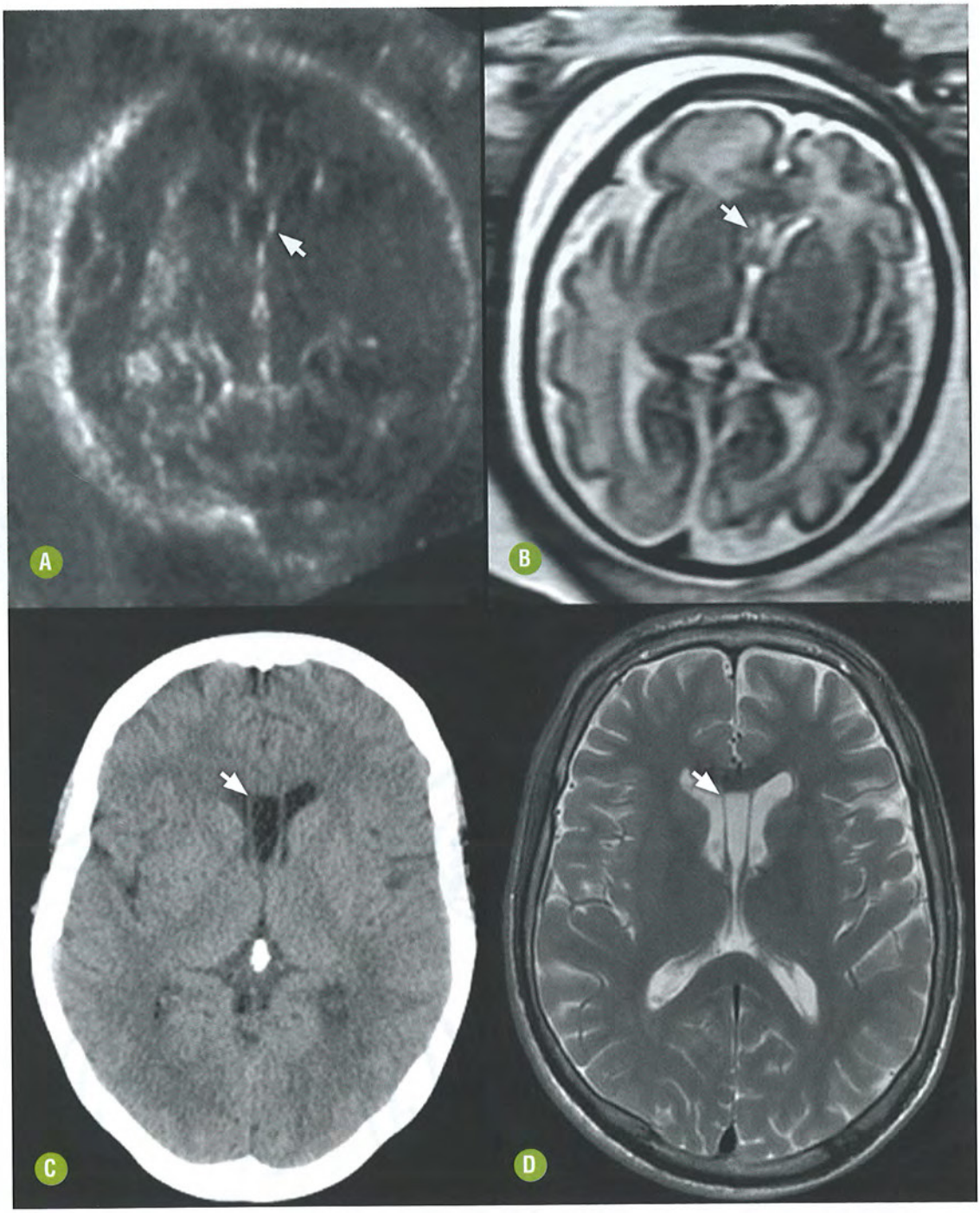

FIGURA 6-27. Persistência do cavo do septo pelúcido (setas). Exame ultrassonográfico obstétrico no modo B **(A)**, RM fetal **(B)**, TC axial **(C)** e RM em adulto ponderada em T2 **(D)**.

ACHADOS DE IMAGEM

Alguns casos relatados posteriormente à primeira descrição desta síndrome por Aicardi e cols., em 1965, não evidenciavam alterações oculares ou malformações comissurais, sendo sugeridos novos critérios diagnósticos. À tríade clássica (espasmos infantis, agenesia do corpo caloso e lacunas na retina) foram acrescidos:

- malformações corticais (predominantemente polimicrogiria);
- heterotopia de substância cinzenta periventricular ou subcortical;
- cistos ou papilomas de plexo corioide;
- coloboma de disco ou nervo óptico.

Na ausência de um dos componentes da tríade clássica, a presença de dois destes critérios possibilita o diagnóstico da síndrome (Fig. 6-30). Alguns achados menores foram sugeridos para fortalecer a suspeita diagnóstica e incluem: assimetria hemisférica, anomalias vertebrais e microftalmia ou outras alterações oculares não descritas anteriormente. Admite-se que a síndrome de Aicardi represente um subtipo definido de agenesia comissural com displasia meníngea, que afeta meninas e em que coexistam múltiplos diferentes cistos de conteúdo liquórico, polimicrogiria frontoparietal, heterotopia periventricular e/ou ventrículos dilatados.

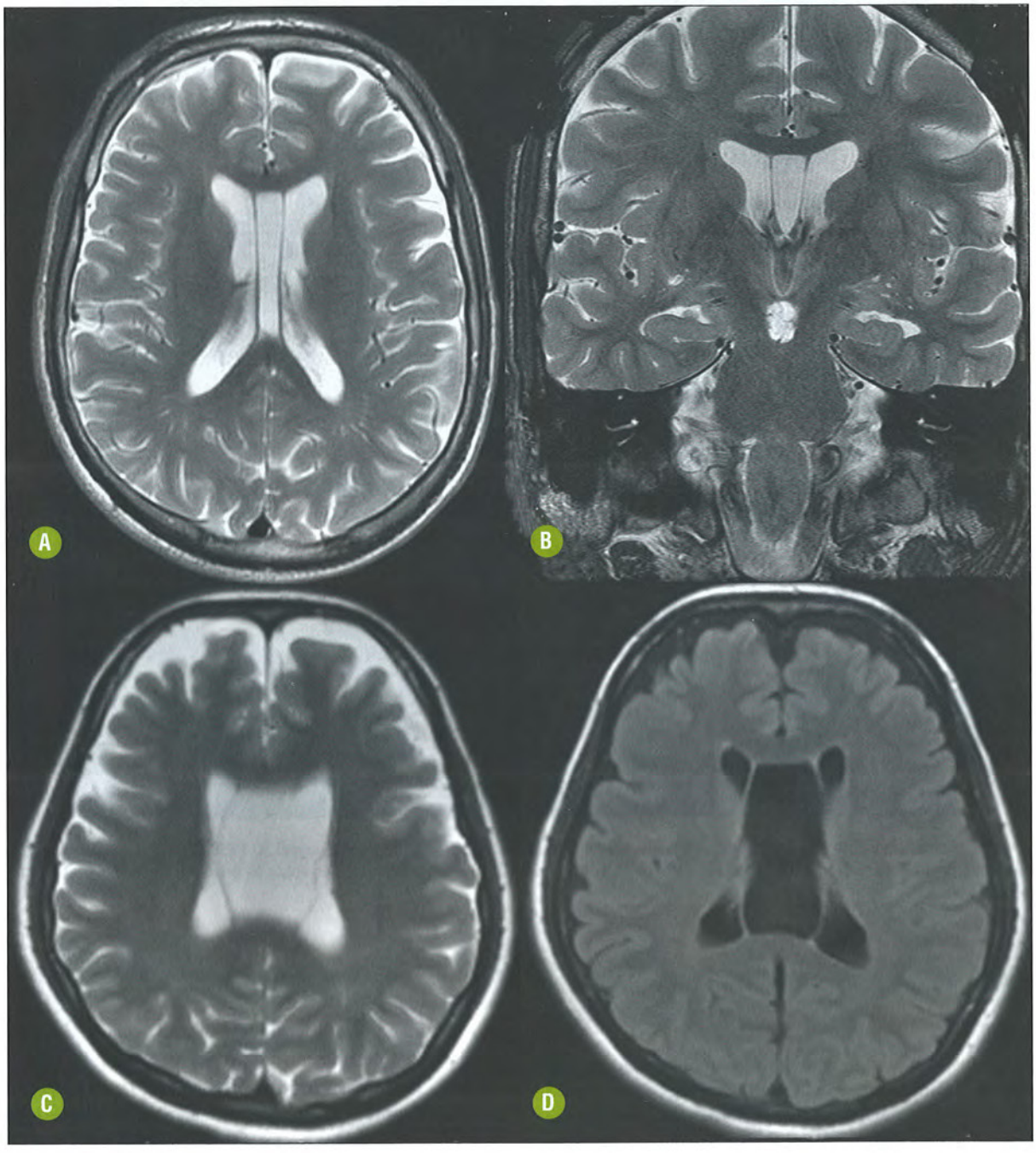

FIGURA 6-28. Persistência dos cavos do septo pelúcido e *vergae*. RM nas sequências axial T2 e coronal STIR (**A** e **B**) e persistência hipertensiva dos cavos do septo pelúcido e *vergae*. RM nas sequências axial T2 e FLAIR (**C** e **D**).

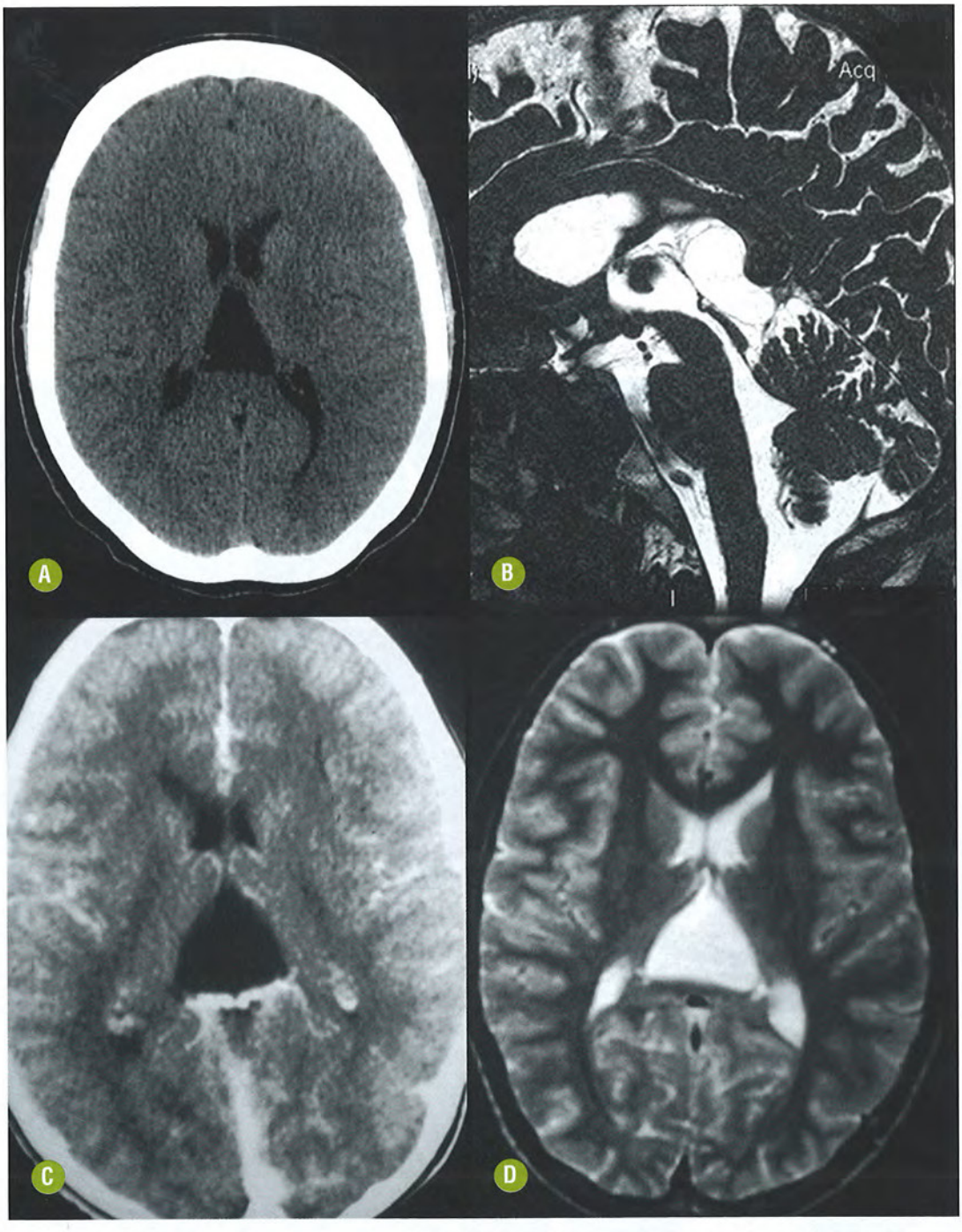

FIGURA 6-29. Persistência cística do cavo do véu interposto. TC no plano axial **(A)** e RM na sequência sagital 3D CISS **(B)** e persistência hipertensiva do cavo do véu interposto vista na TC no plano axial **(C)** e RM na sequência axial T2 **(D)**. Esse aspecto pode resultar da presença de cisto aracnoide no espaço anatômico do cavo.

LIPOMAS MENÍNGEOS INTER-HEMISFÉRICOS

Generalidades

A segunda displasia meníngea comumente associada à malformação das comissuras é o lipoma meníngeo inter-hemisférico. Trata-se de coleções anormais de gordura, com caráter expansivo, porém não neoplásicas e não hamartomatosas, originadas a partir de um defeito na reabsorção da meninge primitiva, situadas no espaço subaracnóideo. Sua incidência estimada é de 0,1% a 0,4% de todas as lesões expansivas intracranianas.

A meninge primitiva, que recobre o encéfalo do embrião, é um derivado mesodérmico da crista neural que involui (dando origem a paqui e leptomeninges) seguindo uma sequência determinada, porém algo controversa. Alguns autores sugerem que seu início ocorre no mesencéfalo ventral e o final na cisterna da placa quadrigeminal, outros sugerem que seu término se dê na cisterna da lâmina terminal.

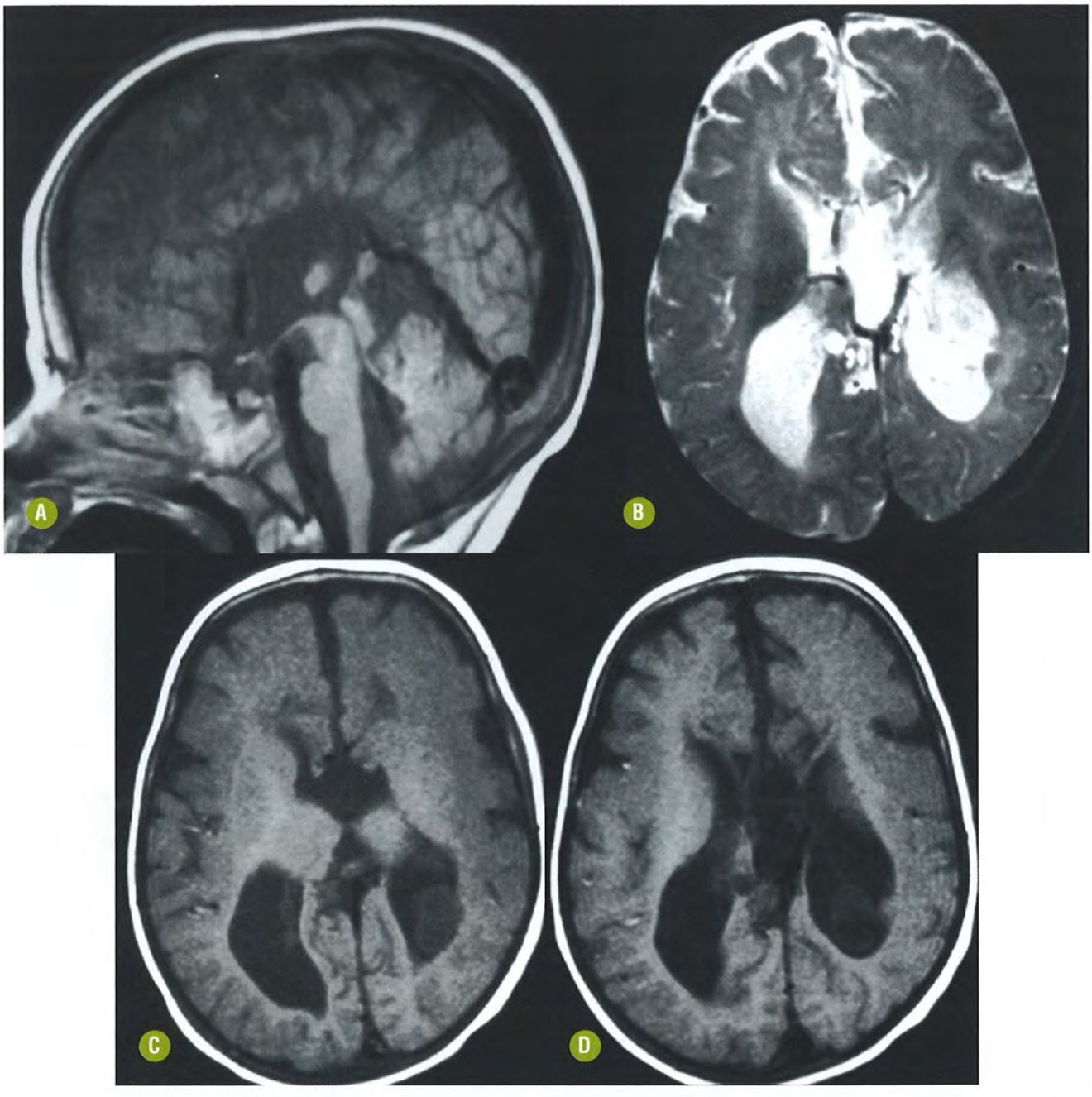

FIGURA 6-30. Síndrome de Aicardi. Menina de 4 anos de idade com espasmos infantis e retardo do desenvolvimento neuropsicomotor. Imagens de RM nas sequências sagital T1 **(A)**, axial T2 **(B)** e axiais T1 (**C** e **D**) demonstrando agenesia calosal associada a cistos de conteúdo liquórico inter-hemisféricos (agenesia comissural com displasia meníngea), polimicrogiria frontal esquerda, heterotopia subependimária no átrio ventricular esquerdo e dilatação ventricular, maior à esquerda. Observe ainda a presença de cistos no glômus do plexo corioide bilateral.

Achados Clínicos

Os lipomas intracranianos podem constituir achados incidentais. Todavia alguns indivíduos podem exibir malformações mais complexas estruturais associadas a epilepsia parcial, déficit mental ou malformações craniofaciais.

ACHADOS DE IMAGEM

Os métodos de imagem demonstram lesões com conteúdo de gordura situadas no espaço subaracnóideo, mais comumente na cisterna pericalosa e junto à lamina terminal (parede anterior do terceiro ventrículo). Pela sua composição, são bastante hipoatenuantes na TC e exibem hipersinal na sequência T1 da RM, perdendo sinal com a adição de pulso específico de supressão de gordura (Fig. 6-31).

Pelo fato de não serem neoplasias, tendem a não crescer, com exceção das primeiras semanas de vida, quando seu crescimento acompanha o desenvolvimento fisiológico da gordura corporal da criança.

Os lipomas meníngeos inter-hemisféricos são genericamente subdivididos em curvilíneos, menos expansivos e menos associados a malformações (Fig. 6-32), e tubulonodulares, mais

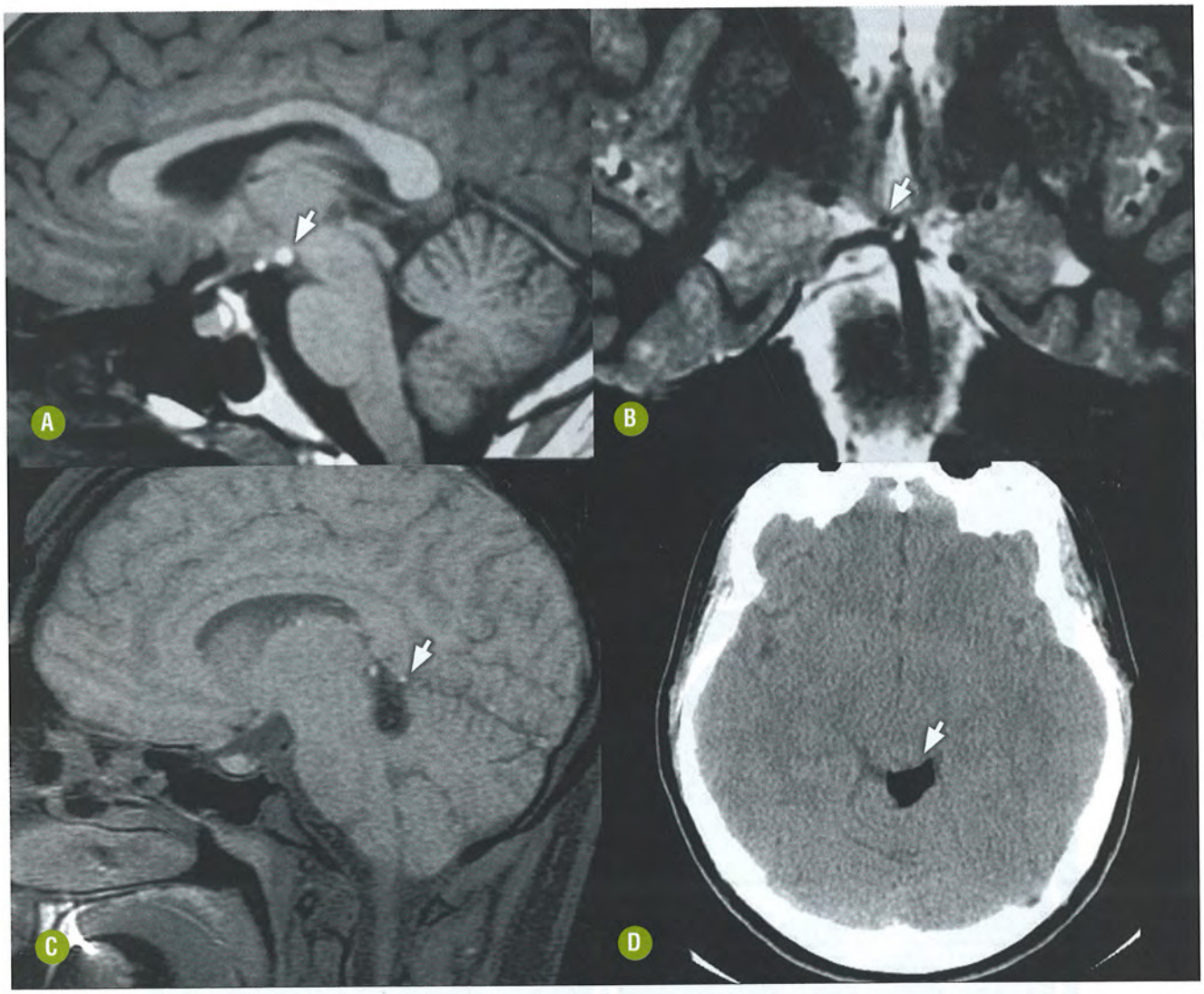

FIGURA 6-31. Lipomas. RM nas sequências sagital T1 **(A)** e coronal T2 STIR **(B)**; dois lipomas hipotalâmicos (setas). Note o aspecto normal do lobo pituitário posterior no interior da cavidade selar. Outro paciente com RM nas sequências sagital T1 com supressão de gordura **(C)** e TC axial **(D)**, demonstrando um lipoma na cisterna quadrigeminal (seta), que perdeu sinal com a adição do pulso de supressão de gordura à sequência T1 sagital e que é bastante hipoatenuante na TC (– 100 UH).

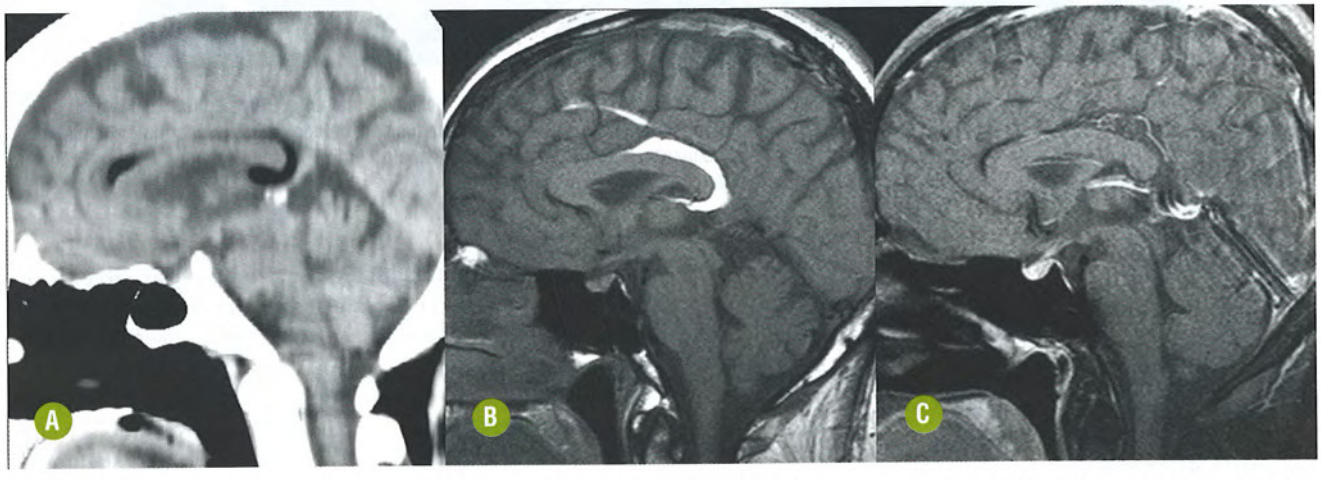

FIGURA 6-32. Lipoma curvilíneo inter-hemisférico. Imagem sagital de TC sem contraste **(A)**. Imagens de RM de paciente diferente, no plano sagital T1 **(B)**. Ambas evidenciam lipoma pericaloso, envolvendo a maior parte dos segmentos posteriores do corpo caloso. A adição de pulso de supressão de gordura na sequência sagital T1 com gadolínio **(C)** confirma a natureza específica da lesão. Admite-se que o formato curvilíneo resulte do deslocamento posterior do esplênio durante o desenvolvimento comissural. Note a presença de pequenos vasos no interior do lipoma.

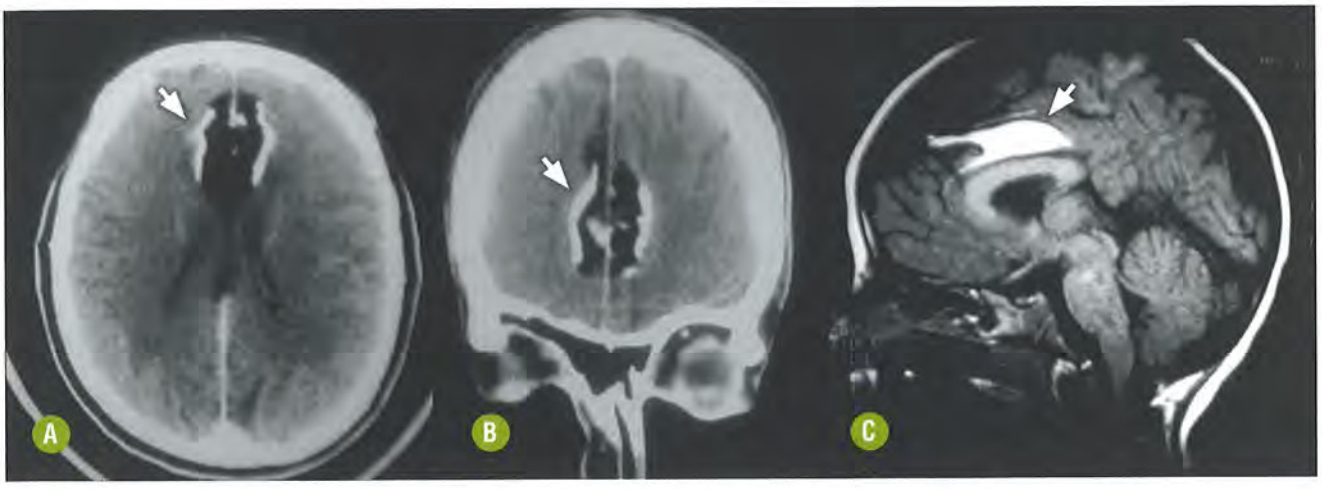

FIGURA 6-33. Lipoma inter-hemisférico tubulonodular. TC nos planos axial e coronal (**A** e **B**) demonstrando lesão expansiva com focos grosseiros de calcificação periférica e atenuação de gordura na linha média (lipoma tubulonodular – setas). Em outro paciente, RM na sequência sagital T1 **(C)** demonstrando lipoma pericaloso (seta). Observe o aspecto disgenético do corpo caloso.

grosseiros e volumosos, geralmente anteriores e com focos de calcificação. Os últimos podem associar-se a cefaloceles frontais e fendas faciais, e em até 60% dos casos estão associados a malformações comissurais (Fig. 6-33).

LITERATURA RECOMENDADA

1. Abdel Razek AAK, Kandell AY, Elsorogy LG, et al. Disorders of cortical formation : MR imaging features. AJNR 2009; 30: 4-11
2. Aicardi J. Aicardi Syndrome: Old and new findings. International pediatrics 1999; 14: 5-8
3. Atlas SW. Magnetic Resonance Imaging of the Brain and Spine, 4rd edition. Wolters Kluwer/Lippincott Williams & Wilkins, 2008
4. Barkovich A, Fram E, Norman D. MR of septo-optic dysplasia. Radiology 1989; 171:189-192
5. Barkovich A. Apparent typical calosal dysgenesis : analysis of MR findings in six cases and their relationship to holoprosencephaly. AJNR 1990; 11: 333-340
6. Bonneville F, Cattin F, Marsot-Dupuch K, et al. T1 signal hyperintensity in the sellar region: Spectrum of findings. Radiographics 26: 93-113; 2006
7. Brown AS, Deicken RF, Vinogradov S, et al. Prenatal infection and cavum septum pellucidum in adult schizophrenia. Schizophr Res 108 (1-3): 285-287; 2009
8. Copp AJ, De Greene N. Genetics and development of neural tube defects. J Pathol 220: 217-230; 2010
9. Demyer W. Holoprosencephaly (cyclopia-arhinencephaly). In : Vinken PJ, Bruyn GW, Klawans HL, editors. Handbook of clinical neurology. Revised series, 6th edition. Amsterdam: Elsevier Science Publishers. 225 – 244, 1987
10. Epelman M, Daneman A, Blaser SI, et al. Differencial diagnosis of intracranial cystic lesions at head US: Correlation with CT and MR imaging. Radiographics 26: 173-196; 2006
11. Golden J. Towards a great understanding of the pathogenesis of holoprosencephaly. Brain dev 1999; 21: 513-521
12. Hahn JS, Barnes PD. Neuroimaging advances in holoprosencephaly: Refining the spectrum of the midline malformation. American Journal of Medical Genetics part C (Seminars in Medical Genetics) 154C: 120-132; 2010
13. Kier EL, Truwit LC. The lamina rostralis: Modification of concepts concerning the anatomy, embryology, and MR appearance of the rostrum of the corpus callosum. AJNR 18: 715-722; 1997
14. Kier EL, Truwit LC. The normal and abnormal genu of the corpus callosum: An evolutionary, embryologic, anatomic and MR analysis. AJNR 1996; 17: 1631-1641
15. Marcorelles P, Laquerriere A. Neuropathology of holoprosencephaly. American journal of medical genetics part C (seminars in medical genetics) 154C:109-119; 2010
16. Osborn AG. et al. Diagnostic imaging brain. Amirsys, 4rd edição, 2007
17. Patterson RJ, Egelhoff JC, Crone KR, et al. Atretic parietal cephaloceles revisited: An enlarging clinical and imaging spectrum? AJNR 1998;19:791-795
18. Paul LK, Brown WS, Adolphs R et al. Agenesis of the corpus callosum: genetic, developmental and functional aspects of connectivity. Nat Rev Neurosci 2007;8(4):287-99
19. Raybaud C. The corpus callosum, the other great forebrain commissures, and the septum pellucidum: anatomy, development, and malformation. Neuroradiology 2010; 52:447–477
20. Rollins N. Semilobar holoprosencephaly seen with diffusion tensor imaging and fiber tracking. AJNR 26: 2148-2152; 2005
21. Saleem NS, Said MAH, Lee D. Lesions of the hypothalamus: MR imaging diagnostic features. Radiographics 27: 1087-1108; 2007
22. Sarnat HB. Cerebral Dysgenesis. Embriology and Clinical Expression. New York: Oxford University Press, 1992
23. Sarnat HB. Congenital malformations of the nervous system. A neuropathologic perspective. Neuroimaging clin North Am 2001; 11:57-77
24. Simon EM, Hevner R, Pinter JD et al. Assessment of the deep gray nuclei in holorosencephaly. AJNR 21: 1955-1961; 2000
25. Simon EM, Hevner RF, Pinter JD et al. The dorsal cyst in holoprosencephaly and the role of the thalamus in its formation. Neuroradiology 43: 787-791; 2001
26. Simon EM, Hevner RF, Pinter JD, et al. The middle interhemispheric variant of holoprosencephaly. AJNR 23: 151-155;2002

CAPÍTULO 7

Lesões Císticas Intracranianas Não Neoplásicas

Saulo Pimenta Lacerda
Ricardo Mendes Rogério
Douglas Mendes Nunes

INTRODUÇÃO

Generalidades

Uma variedade de lesões císticas pode ser identificada em exames de imagem do encéfalo. A etiologia e o espectro histopatológico destas lesões também variam, tornando o diagnóstico diferencial por imagens um desafio. A origem das lesões císticas pode variar desde um achado comum, como os cistos de plexo corioide, a espaços perivasculares proeminentes, simulando condições neoplásicas ou inflamatórias, ou, ainda, decorrer de diversos fatores como injúrias isquêmicas, hemorrágicas ou mecanismos traumáticos.

A divisão mais utilizada dos cistos intracranianos baseia-se na sua localização e na histologia de suas paredes. A exata localização anatômica de uma lesão cística intracraniana é primordial para sua correta definição diagnóstica. Além disso, a avaliação pormenorizada visa diferenciar lesões que demandam tratamento cirúrgico daquelas que necessitam apenas de controle por imagem.

Este capítulo aborda o estudo das lesões císticas intracranianas não neoplásicas, enfatizando seus diagnósticos diferenciais com base nas características de imagem e propondo uma análise sistemática do assunto.

CISTO ARACNOIDE

INTRODUÇÃO

Generalidades

O cisto aracnoide ou leptomeníngeo congênito é definido como uma coleção fluida benigna que geralmente se desenvolve no interior da membrana aracnoide em decorrência de sua duplicação durante os estágios iniciais da embriogênese. São geralmente esporádicos e únicos, mais comuns em homens, geralmente diagnosticados no decorrer das duas primeiras décadas da vida, representando cerca de 1% das lesões expansivas intracranianas.

A maioria localiza-se no compartimento supratentorial, sendo pelo menos metade deles na fossa craniana média, adjacente ao polo, e estendendo-se ao opérculo temporal, mais comumente à esquerda. Outras localizações incluem fissura lateral (sylviana), cisterna supraselar, fissura longitudinal (inter-hemisférica), adjacente à convexidade dos hemisférios cerebrais e na fissura corioide, além do compartimento infratentorial da fossa posterior, particularmente nas cisternas pontocerebelar, magna e quadrigeminal.

Os cistos aracnoides congênitos são usualmente estáveis. Entretanto alguns cistos podem exibir crescimento lento e progressivo, principalmente nos primeiros anos da vida. Essa eventualidade pode ser justificada pela atividade secretora das células de revestimento do cisto e/ou por um mecanismo de válvula unidirecional. Já foram descritos casos de regressão espontânea, observados principalmente em situações de pequenos traumas.

Um subtipo particular é o cisto leptomeníngeo adquirido, secundário ao acúmulo de líquido cerebrospinal (LCS) por laceração ou aprisionamento dos folhetos aracnoides após trauma com fratura do crânio. Nestes casos, pode haver afastamento das bordas do osso fraturado, levando a um aspecto bastante peculiar (*growing fracture*). Cistos leptomeníngeos adquiridos podem, mais raramente, decorrer de processos inflamatórios ou eventos hemorrágicos.

Achados Clínicos e Laboratoriais

Os cistos aracnoides são normalmente lesões assintomáticas cuja análise laboratorial de seu conteúdo confirma a presença de LCS. Eventualmente podem se tornar sintomáticos quando apresentam grandes dimensões e exercem efeito expansivo sobre as estruturas adjacentes.

A ocorrência de cefaleia pode ser observada em alguns indivíduos, todavia nem sempre é possível estabelecer a relação definitiva deste sintoma comum com a presença do cisto. Proptose, macrocrania, crise epiléptica e hidrocefalia também podem ser observadas. Os cistos suprasselares estão mais comumente associados à hidrocefalia obstrutiva em crianças, por obliteração do forame interventricular de Monro ou por compressão do mesencéfalo e do aqueduto do mesencéfalo.

Outras manifestações mais raras, como afasia, distúrbio da atenção e mesmo retardo do desenvolvimento neuropsicomotor já foram descritas, porém o papel do cisto neste contexto também não está completamente definido.

A ocorrência de ruptura da parede é uma complicação rara que geralmente ocorre nos cistos da fossa craniana média. Pode haver hemorragia ou higroma subdural, além de hemorragia na parede ou no interior do cisto (Fig. 7-1).

Achados Histopatológicos

Geralmente são observadas lesões uniloculares, com margens bem definidas, lisas e regulares, que estão associadas a hipoplasia ou a mínimo deslocamento do parênquima encefálico adjacente. A histologia demonstra parede revestida por uma lâmina de células meningoteliais (aracnoides) com conteúdo liquórico no seu interior.

ACHADOS DE IMAGEM

Tomografia Computadorizada e Ressonância Magnética

Cistos aracnoides são observados à tomografia computadorizada (TC) como lesões arredondadas ou de aspecto ovoide, extra-axiais, cuja atenuação de seu conteúdo se assemelha à do LCS. A injeção intravenosa de contraste não evidencia realce da parede ou do conteúdo do cisto. As estruturas vasculares contornam a parede do cisto e podem estar deslocadas. O osso adjacente pode ser normal ou haver algum remodelamento da tábua óssea.

Na ressonância magnética (RM) os cistos aracnoides são usualmente isointensos ao LCS em todas as sequências. A sequência FLAIR constitui ferramenta importante para a confirmação do conteúdo do cisto, pois possibilita a supressão do sinal do LCS (Fig. 7-2). Os cistos com conteúdo hemorrágico ou hiperproteico podem apresentar-se com sinal heterogêneo e variável, geralmente com elevação do sinal em T1 e FLAIR.

Os cistos da região suprasselar podem estender-se à sela turca com compressão e impossibilidade de definição dos contornos do parênquima hipofisário. Entretanto, um subtipo particular é constituído pelo cisto que se origina da imperfuração ou perfuração incompleta da membrana de Lillequist, uma reflexão aracnoide que se estende do dorso selar ao corpo

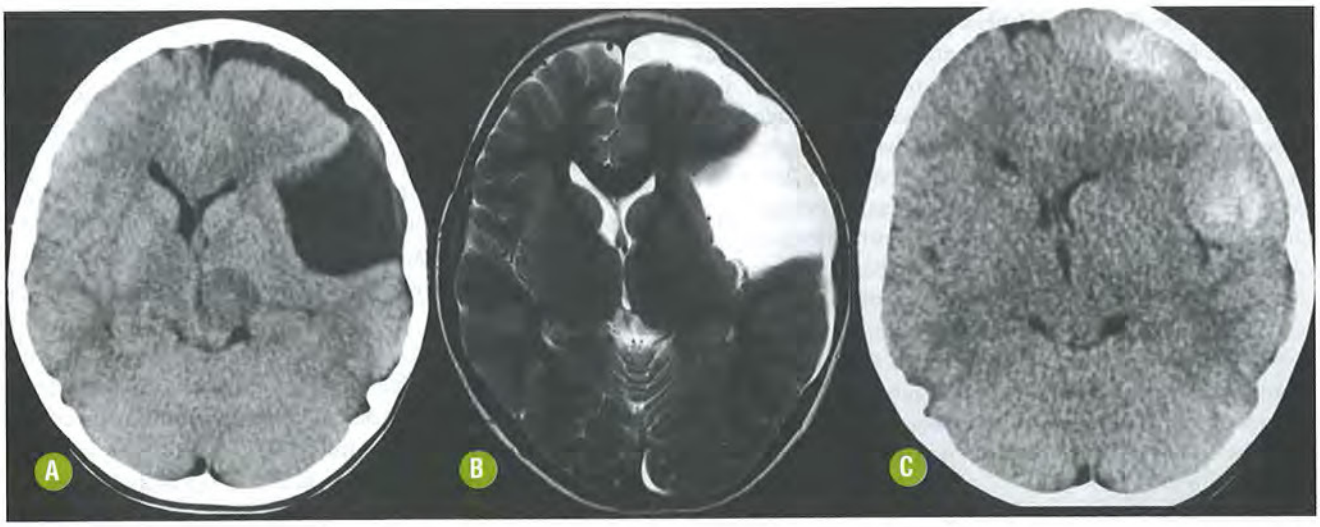

FIGURA 7-1. Cisto aracnoide roto. Imagens axiais de TC sem contraste **(A)** e RM do encéfalo ponderada em T2 **(B)** confirmam a ruptura de cisto aracnoide da fossa média esquerda para o espaço subdural. Imagem comparativa de TC sem contraste **(C)** após TCS demonstrando hemorragia intracística estendendo-se para o compartimento subdural.

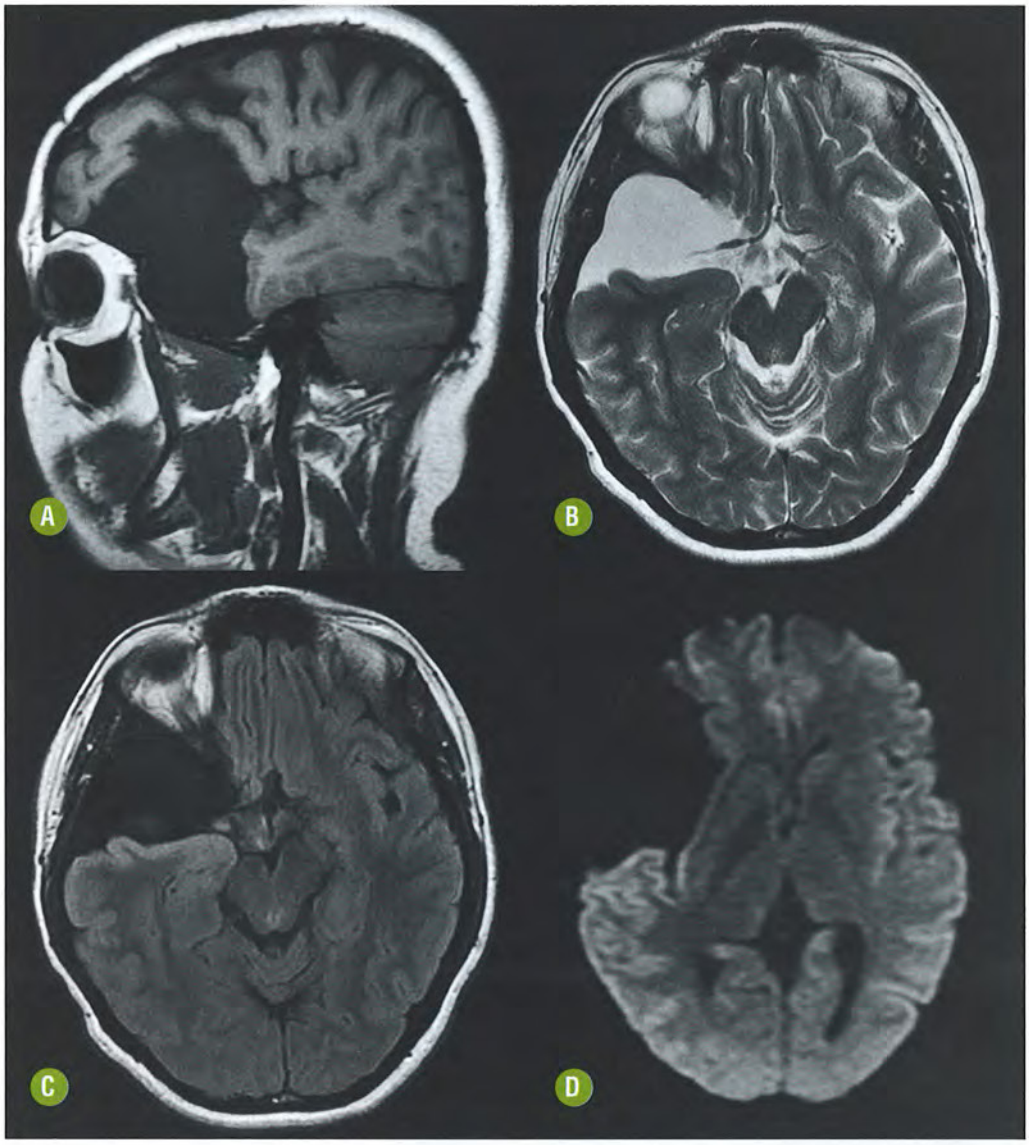

FIGURA 7-2. Cisto aracnoide congênito na fossa média direita. As imagens de RM nos planos sagital T1 **(A)** e axiais T2 **(B)**, FLAIR **(C)** e difusão **(D)** demonstram conteúdo do cisto isointenso ao LCS em todas as sequências.

mamilar. Esse cisto ocupa a cisterna suprasselar, sem nítida extensão selar, mas com deslocamento anterior da haste pituitária e posterior do mesencéfalo. Um aspecto peculiar é a elevação do hipotálamo com ocupação do terceiro ventrículo pelo cisto. A hidrocefalia decorre da obstrução do forame de Monro e da compressão do terceiro ventrículo.

Recomendações

O conhecimento das localizações usuais ajuda sobremaneira a correta identificação dos cistos aracnoides congênitos. Atenção particular deve ser dispensada à descrição destas lesões, evitando interpretações equivocadas. O efeito expansivo do cisto, dado principalmente pelo mecanismo valvar de maior entrada do LCS, promove abaulamento da tábua óssea, geralmente na porção escamosa do osso temporal. Para o propósito de reconhecer estas deformidades e, em especial, para a programação de correções cirúrgicas, a realização de TC com reconstrução 3D pode ser requerida.

A hipoplasia do parênquima adjacente é uma associação muito comum e não deve ser confundida com o deslocamento do tecido por efeito expansivo do cisto. A hipoplasia do lobo temporal e do hemisfério cerebelar está frequentemente associada aos cistos da fossa craniana média e do compartimento infratentorial, respectivamente.

Além das aquisições convencionais (T1, T2 e FLAIR), pode ser requerida a realização de sequência 3D CISS para a avaliação minuciosa da parede, dos limites do cisto e de suas relações (Fig. 7-3). A administração intravenosa de gadolínio não é obrigatória.

O estudo da dinâmica do fluxo liquórico pode ser útil para a estimativa de mecanismo valvular e na avaliação daqueles cistos com turbilhonamento pelo fluxo rápido no seu interior, bem como para a definição das repercussões do cisto sobre as vias liquóricas nos ventrículos ou no aqueduto do mesencéfalo.

O tratamento conservador é recomendado para os indivíduos assintomáticos, ficando a cirurgia reservada para aqueles nos quais a sintomatologia é justificada pela presença da lesão cística, sendo executadas geralmente a derivação cistoperitoneal ou a fenestração do cisto (Fig. 7-4). Os estudos de TC com administração de contraste iodado intratecal (cisternoto-

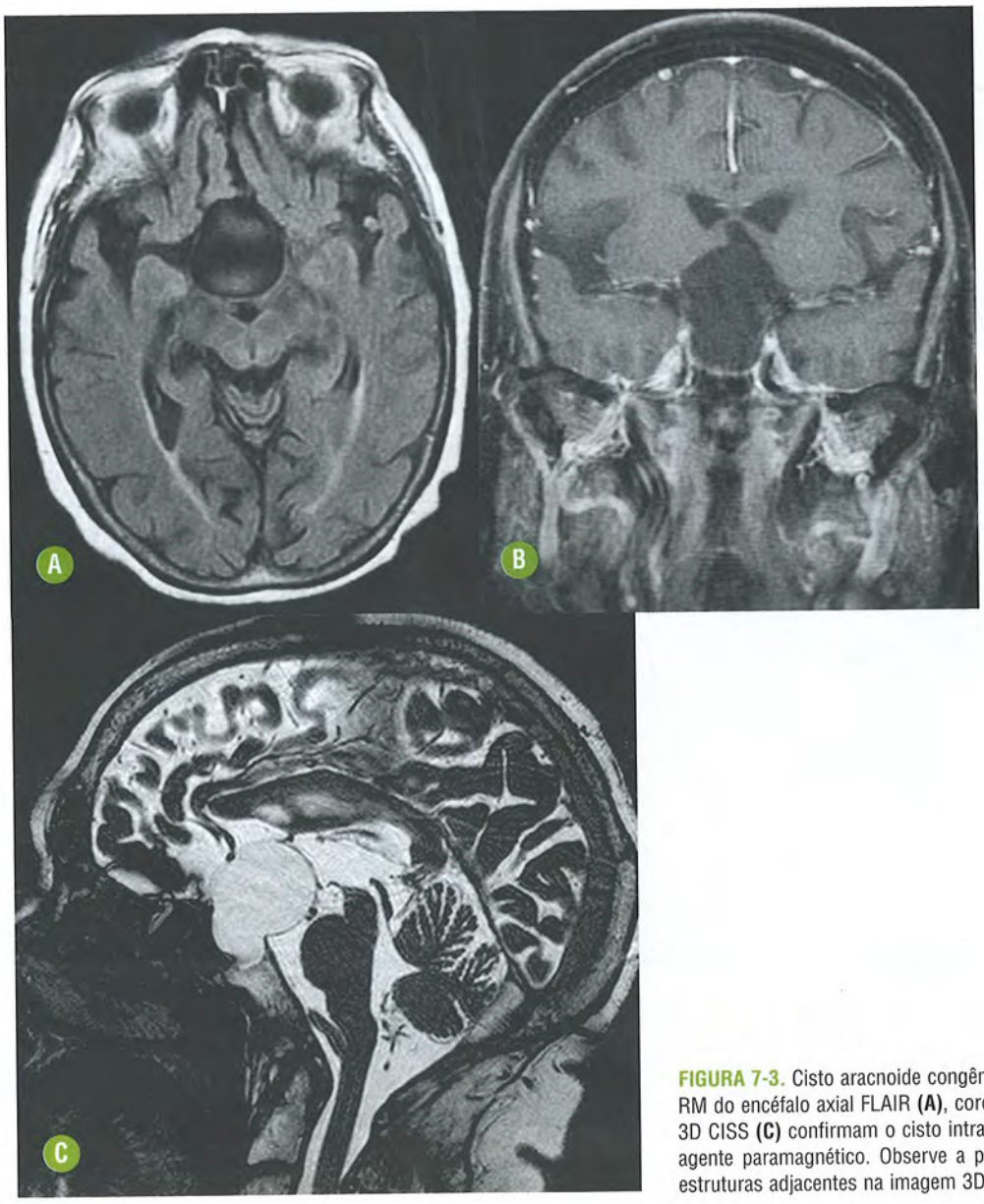

FIGURA 7-3. Cisto aracnoide congênito intra e supraselar. As imagens de RM do encéfalo axial FLAIR **(A)**, coronal T1 pós-gadolínio, T2 **(B)** e sagital 3D CISS **(C)** confirmam o cisto intra e supraselar, sem impregnação pelo agente paramagnético. Observe a parede do cisto e sua relação com as estruturas adjacentes na imagem 3D CISS.

mografia) podem ser empregados para o melhor entendimento da comunicação do cisto com o espaço liquórico ou para o acompanhamento pós-cirúrgico.

DIAGNÓSTICO DIFERENCIAL

Os aspectos gerais dos cistos aracnoides congênitos são muito típicos e a importância de elaborarmos uma lista de diferenciais é pequena. Algumas lesões podem, entretanto, ser confundidas com cistos aracnoides.

- Cistos epidermoides: a difusão é extremamente útil para a diferenciação, pois evidencia hipersinal nos epidermoides, em decorrência de restrição à difusibilidade da água ou por efeito T2 (*T2 shine through*), enquanto nos cistos aracnoides há movimentação livre das moléculas de água.
- Cisticercose no espaço subaracnóideo: a aglomeração de cistos parasitários no espaço subaracnóideo pode levar a hidropisia do cisticerco com desaparecimento do escólex e formação de "cachos". Contudo a definição das paredes dos cistos, particularmente com a aquisição 3D CISS, ou a caracterização de realce mural tendem a eliminar a dúvida.
- Outros diagnósticos diferenciais menos frequentes: hematoma subdural crônico, que não possui conteúdo liquórico e frequentemente apresenta realce de sua parede pelo meio de contraste, e cisto hidático, que tem localização geralmente intraparenquimatosa.

CISTO COLOIDE

INTRODUÇÃO

Generalidades

Cisto coloide é uma lesão benigna que acumula mucina e é responsável por cerca de 15% a 20% das lesões intraventriculares. Assim como o cisto da bolsa de Rathke e o cisto neuroentérico, o coloide é derivado do endoderma. Mais de 90% estão localizados adjacentes ao forame de Monro, no aspecto

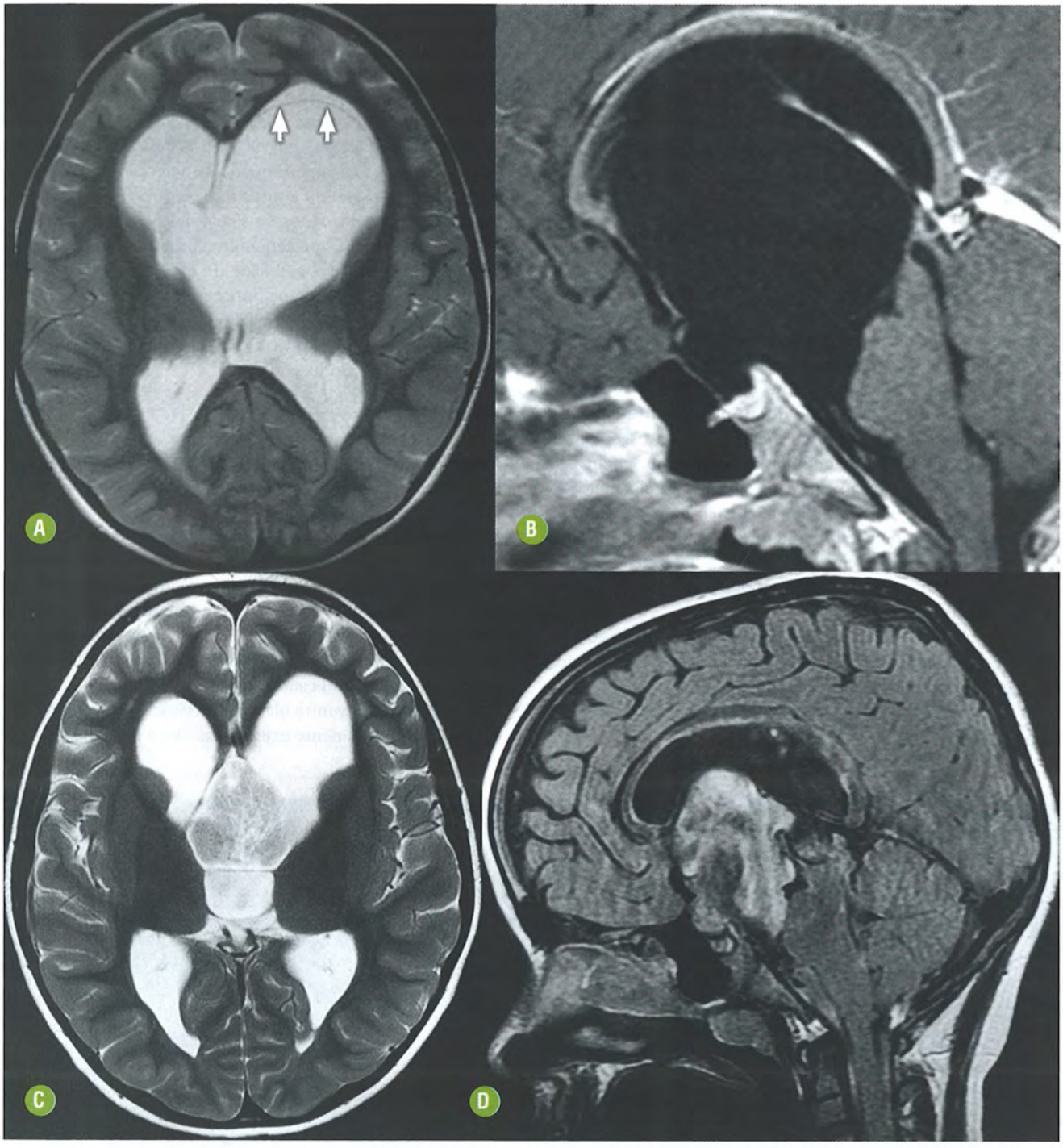

FIGURA 7-4. Cisto aracnoide congênito suprasselar. As imagens de RM axial T2 **(A)** e sagital T1 pós-gadolínio **(B)** demonstram o típico afastamento das estruturas adjacentes e a extensão superior do cisto ocupando o terceiro ventrículo. Observe a parede do cisto no interior do ventrículo lateral esquerdo (setas). Após a fenestração endoscópica do cisto as imagens comparativas, axial T2 **(C)** e sagital FLAIR **(D)** demonstram sua redução e exuberante artefato de fluxo no seu interior.

anterossuperior do terceiro ventrículo, variando de poucos milímetros até mais de 4 cm, com tamanho médio em torno de 1,5 cm. Raramente é encontrado nos ventrículos laterais ou no quarto ventrículo.

Achados Clínicos e Laboratoriais

São mais comumente descobertos na vida adulta, quando repercutem com aumento da pressão intracraniana. Cefaleia é o sintoma mais comum, ocorrendo em cerca de 68% a 100% dos casos, com curta duração, iniciada, exacerbada ou com melhora pela mudança de posição da cabeça.

Admite-se que mesmo os diminutos cistos coloides possam cursar com hidrocefalia aguda, herniação cerebral e morte súbita, e, assim, seu tamanho não deve ser considerado preditor de prognóstico. O tratamento cirúrgico tem sido advogado para todos os cistos coloides.

Achados Histopatológicos

Trata-se de lesão arredondada, de aspecto cístico, cuja parede é revestida por lâmina única de epitélio colunar ou ciliado, contendo material viscoso, gelatinoso à base de mucina, produtos sanguíneos e cristais de colesterol. Observa-se aderência variável das paredes do cisto ao epêndima adjacente.

ACHADOS DE IMAGEM

Tomografia Computadorizada e Ressonância Magnética

O conteúdo da lesão é mais atenuante que o LCS circundante, tornando-a mais facilmente identificada à TC sem contraste. Contudo, em decorrência das variações de seu conteúdo, a lesão assume padrões diversos de intensidade de sinal à RM.

A localização anterossuperior no terceiro ventrículo, obliterando parcialmente o forame de Monro, é o principal argumento diagnóstico específico. Na TC, os cistos coloides aparecem como lesões arredondadas com limites bem definidos, na sua localização típica e sem realce pelo meio de contraste iodado (Fig. 7-5). Na sua forma mais característica, são espontaneamente hiperatenuantes, mas a atenuação é variável e pode estar relacionada com a hidratação de seu conteúdo. Assim, menos comumente eles se apresentam iso ou hipoatenuantes.

Na RM, cerca de 66% são espontaneamente hiperintensos em T1 e a maioria isointensa nas sequências ponderadas em T2 (Fig. 7-6). O cisto encontra-se imediatamente atrás das colunas dos fórnices e pode deslocar superolateralmente as veias septais.

Recomendações

Nos cistos isointensos ao LCS em todas as sequências de RM, pode ser afirmado que a TC com cortes finos constitui o método de escolha, tendo em vista que a maioria deles é espontaneamente hiperatenuante à TC. A sequência 3D CISS tende a minimizar esta questão, todavia, para os cistos muito pequenos, ainda prevalece a superioridade de detecção da TC.

Apesar disso, o sinal do conteúdo da lesão tem implicações prognósticas relevantes. Os cistos coloides com hipossinal em T1 e hipersinal em T2 apresentam maior conteúdo de água e, por isso, têm maior probabilidade de expandir, com obstrução foraminal e risco aumentado de morte súbita. Por outro lado, os cistos hipointensos em T2 podem ser mais viscosos e, consequentemente, mais difíceis de serem aspirados durante procedimento neuroendoscópico.

DIAGNÓSTICO DIFERENCIAL

Os aspectos gerais dos cistos coloides, particularmente do terceiro ventrículo, são muito típicos e os diferenciais são muito restritos.

- Artefatos de fluxo: o turbilhonamento do fluxo liquórico junto ao forame de Monro promove artefatos que, particularmente nas imagens FLAIR, podem simular a presença de uma lesão. Geralmente ocorrem em posição paramediana e promovem o aparecimento de "artefato-fantasma" projetado no parênquima. A aquisição FLAIR é pouco importante para o diagnóstico do cisto coloide.
- Neurocisticercose ventricular: lesões vesiculares intraventriculares mais comumente exibem escólex e podem se movi-

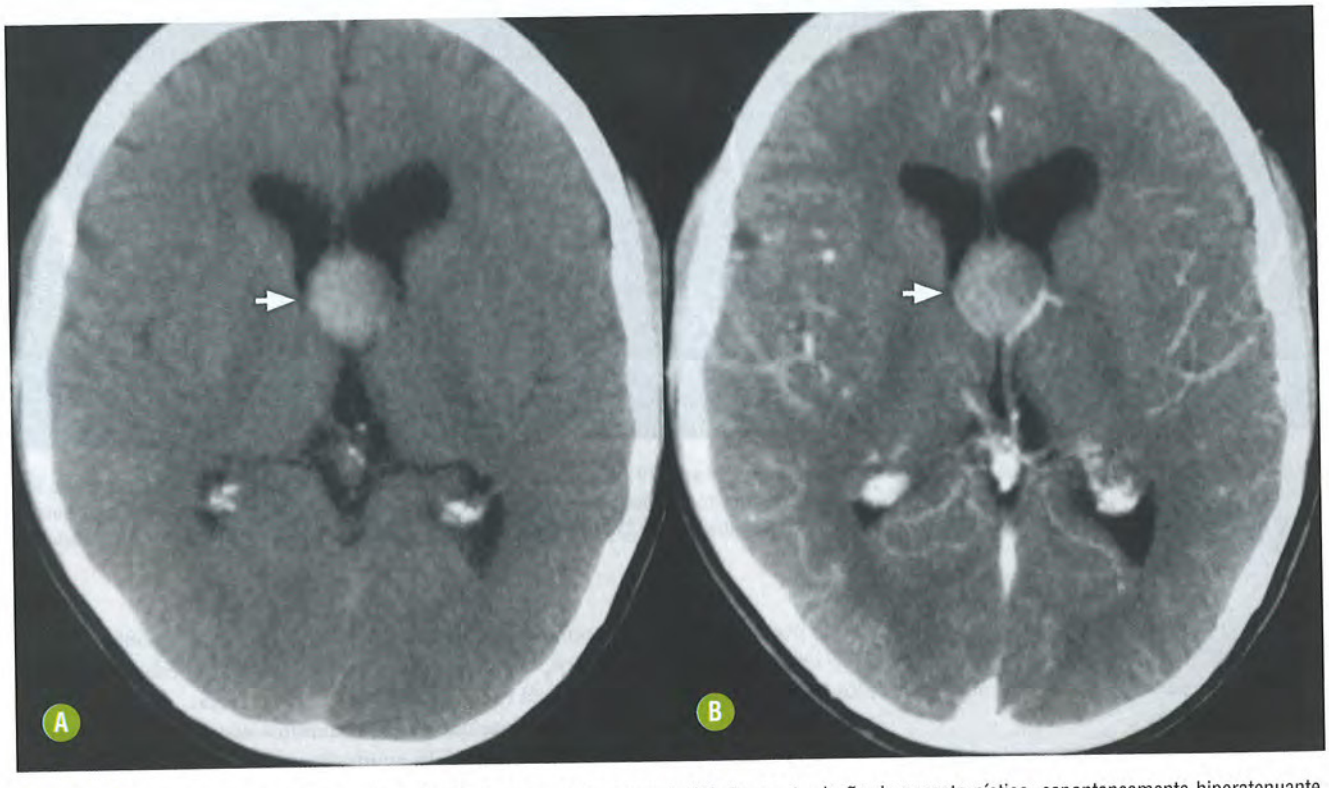

FIGURA 7-5. Cisto coloide do terceiro ventrículo. TC de crânio sem contraste **(A)** demonstra lesão de aspecto cístico, espontaneamente hiperatenuante, localizada no aspecto mais superior e anterior do terceiro ventrículo, obliterando o forame de Monro (seta). Após a injeção intravenosa do contraste iodado **(B)** observe a ausência de realce do cisto e o deslocamento lateral das veias septais (seta).

mentar (síndrome de Bruns). Raramente obstruem o forame interventricular e mais frequentemente o fazem no aqueduto do mesencéfalo ou no quarto ventrículo. As imagens 3D CISS podem ser úteis para a demonstração do escólex e de outras lesões da neurocisticercose.

- Craniofaringioma: este tumor oriundo de remanescentes da bolsa de Rathke pode ter origem ventricular ou, mais frequentemente, crescer e ocupar o terceiro ventrículo com componente cístico hiperproteico (hiperintenso em T1). A presença de componente sólido e as demais características da lesão asseguram o diagnóstico correto.
- Neoplasias intraventriculares: lesões neoplásicas, como os tumores do plexo corioide, o subependimoma e o astrocitoma subependimário de células gigantes, têm topografia e pe-

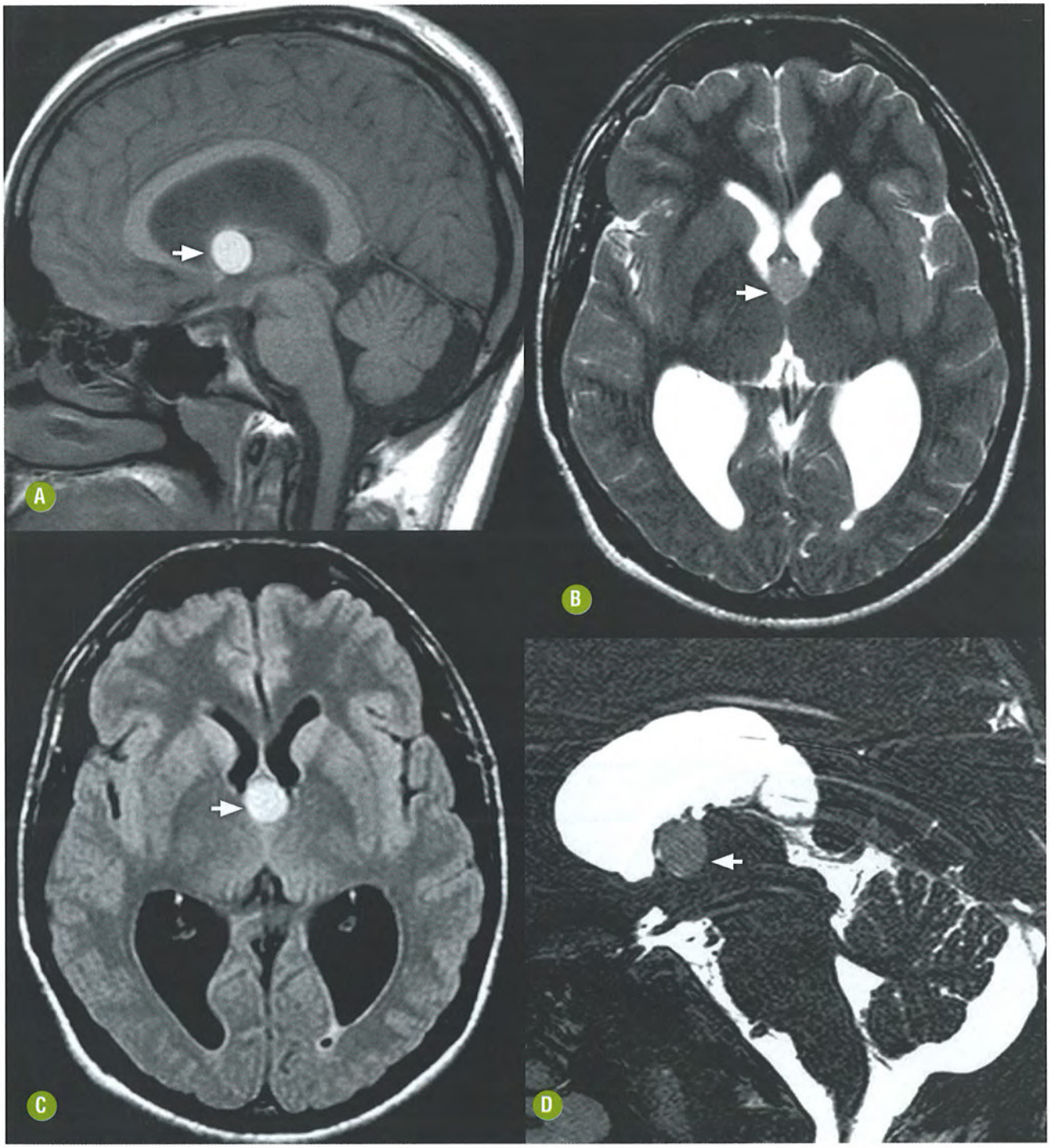

FIGURA 7-6. Cisto coloide do terceiro ventrículo. RM no plano sagital T1 **(A)** demonstra lesão espontaneamente hiperintensa nos aspectos superior e anterior do terceiro ventrículo, com isossinal ao córtex na sequência axial T2 **(B)** e hipersinal na imagem FLAIR **(C)**. Observe a melhor definição do contorno da parede da lesão na imagem sagital 3D CISS **(D)**. As setas apontam o cisto nas diferentes sequências e planos.

culiaridades diagnósticas que possibilitam a diferenciação. A demonstração de impregnação pelo gadolínio é importante para o diagnóstico da maioria das lesões neoplásicas intraventriculares.

CISTO DERMOIDE

INTRODUÇÃO

Generalidades

Os termos cisto ou tumor dermoide descrevem um cisto de inclusão ectodérmico benigno. Tanto o cisto dermoide quanto o epidermoide resultam de defeitos na separação do neuroectoderma, na formação do tubo neural, levando ao sequestro de remanescentes ectodérmicos. Eles crescem em virtude da secreção glandular e pela descamação do epitélio de revestimento, possivelmente influenciada por alterações hormonais. Os cistos dermoides correspondem a cerca de 0,3% de todas as lesões expansivas intracranianas e são, portanto, quatro a nove vezes menos comuns que os cistos epidermoides.

São usualmente esporádicos e em até metade dos casos coexistem outras anomalias associadas. Em cerca de um terço dos casos é possível encontrar trajetos de seio dermal associados.

Achados Clínicos e Laboratoriais

As manifestações clínicas usualmente decorrem do efeito expansivo promovido pelo crescimento da lesão, manifestando-se com cefaleia, crise epiléptica ou hidrocefalia. A ocorrência de meningite química asséptica, secundária à ruptura do cisto, pode cursar com reação fibrótica e encarceramento de nervos cranianos, dificuldade da circulação do LCS e consequente hidrocefalia. A mais temida complicação é o vasoespasmo, que pode cursar com extensos infartos cerebrais isquêmicos, geralmente associados a altas morbidade e mortalidade.

Achados Histopatológicos

Os dermoides são cistos de contornos bem definidos, delimitados por cápsula de tecido colágeno com revestimento epitelial simples, contendo apêndices dérmicos, além de secreção de glândulas sebáceas e apócrinas, bem como folículos pilosos, o que determina o alto conteúdo lipídico da lesão.

ACHADOS DE IMAGEM

Tomografia Computadorizada e Ressonância Magnética

Os cistos dermoides são tipicamente localizados na linha mediana. Eles ocorrem mais frequentemente na região selar/parasselar, região frontonasal e no quarto ventrículo. Outras localizações menos comuns são a fissura sylviana e a cisterna pontocerebelar.

Constituem normalmente lesões medianas, com limites bem definidos, contendo focos hiperintensos em T1 e hipointensos em T2, secundários à presença de gordura, sem realce pelo contraste (Fig. 7-7). Em decorrência do material gorduroso, os dermoides têm conteúdo hipoatenuante nos estudos por TC, com aparecimento de calcificação na minoria das lesões. Em casos atípicos, áreas de realce pelo meio de contraste iodado também podem ser observadas.

Nos cistos rotos, o achado mais típico é a presença de focos de hipersinal em T1 dispersos no espaço subaracnóideo, nas cisternas da base, no interior de sulcos corticais e até no interior do sistema ventricular, representando gotículas de gordura geralmente suspensas nas porções mais altas dos cornos ventriculares anteriores (Fig. 7-8). A meningite química asséptica pode caracterizar-se pela presença de áreas de realce leptomeníngeo, associadas ou não a zonas de infarto isquêmico no parênquima encefálico.

Recomendações

As gotículas de gordura podem persistir no espaço subaracnóideo ou no interior do sistema ventricular por vários anos e representarem apenas um achado incidental nos estudos de imagem. Apesar disso, a demonstração desse achado deve sempre suscitar a busca ativa por um cisto dermoide intracraniano ou no canal raquiano.

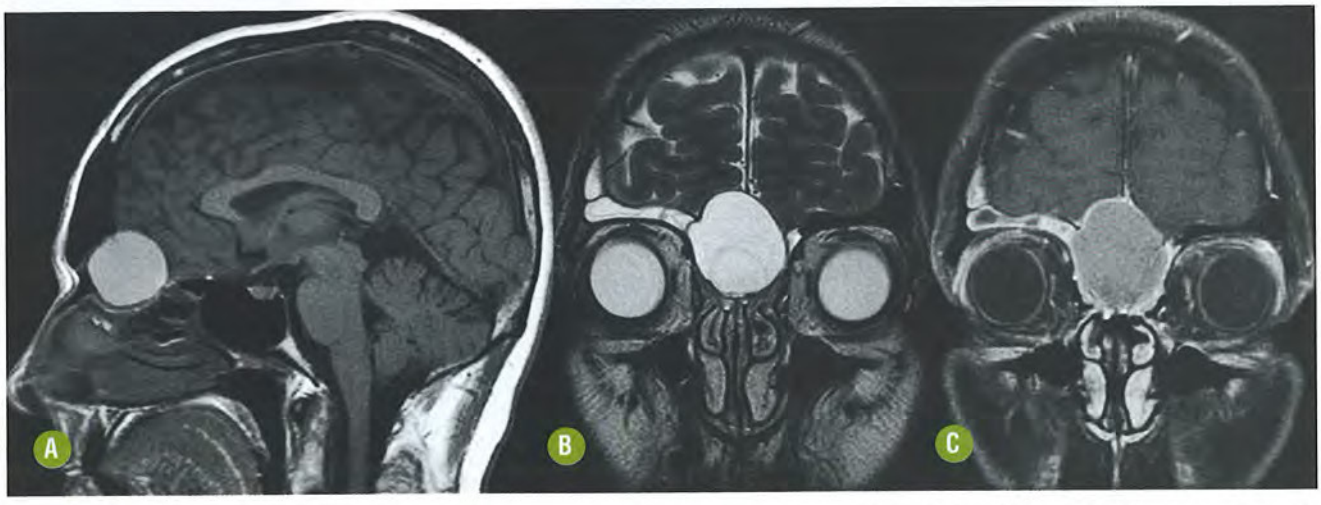

FIGURA 7-7. Cisto dermoide. RM no plano sagital T1 **(A)** demonstra lesão espontaneamente hiperintensa no aspecto anterior da fossa craniana anterior, na linha média, com rebaixamento da placa crivosa. Imagem coronal T2 **(B)** demonstra a lesão hiperintensa e os sinais de sinusopatia inflamatória frontal bilateral. Coronal T1 **(C)** com saturação de gordura após a infusão intravenosa do gadolínio não demonstrou áreas de impregnação na lesão.

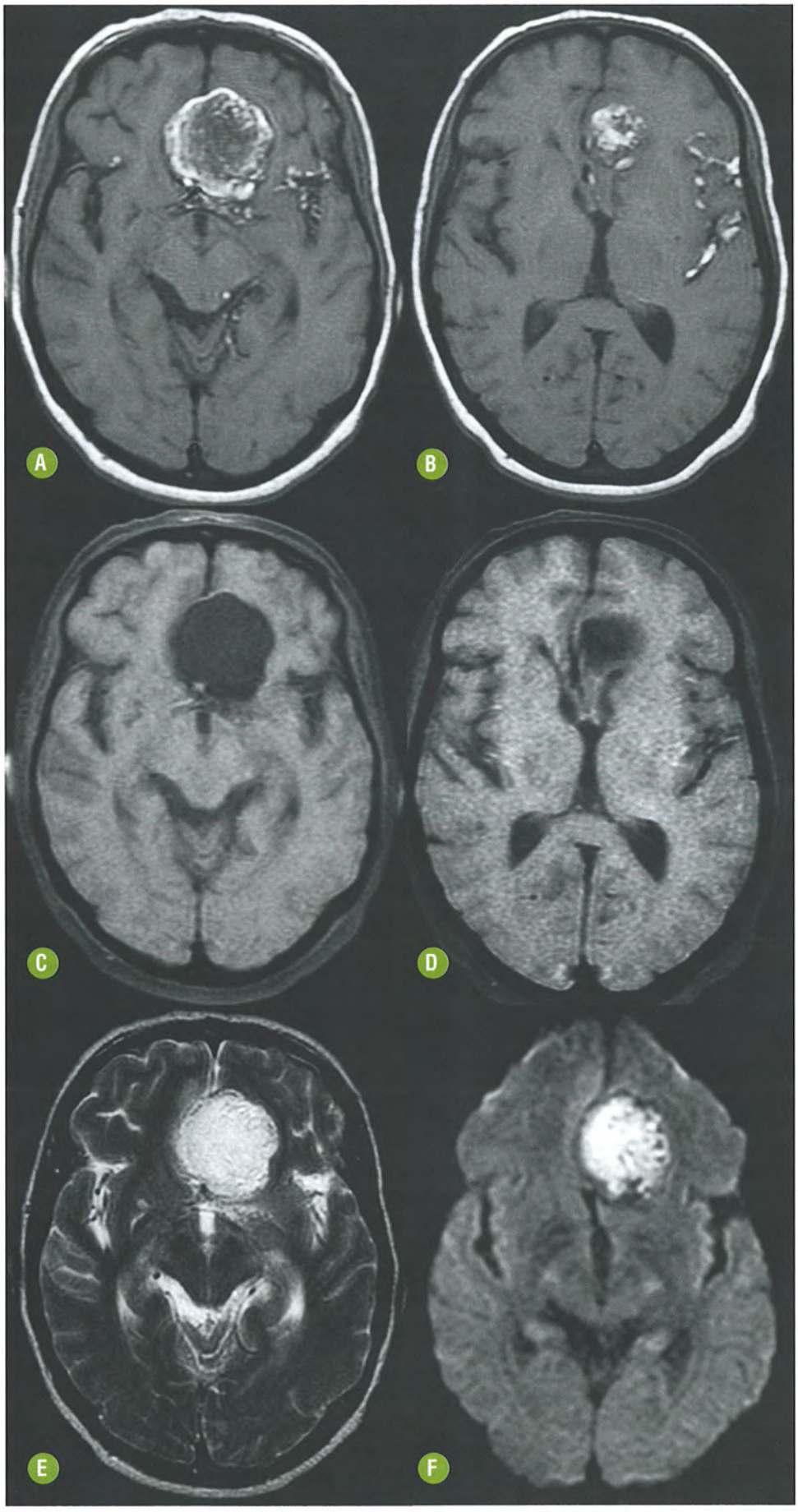

FIGURA 7-8. Cisto dermoide roto. Sequências de RM ponderadas em T1 (**A** e **B**) demonstram lesão heterogênea, predominantemente hiperintensa, mediana, projetando-se à fissura longitudinal. Destacam-se pequenos focos espontaneamente hiperintensos em T1 dispersos pelo espaço subaracnóideo junto à porção opercular da fissura lateral esquerda, relacionados com a dispersão das gotículas de gordura secundárias à ruptura do cisto dermoide. Sequências ponderadas em T1 com saturação de gordura **(C-D)** confirmam a natureza do conteúdo (gordura). Axiais T2 **(E)** e difusão **(F)**, da mesma maneira que os epidermoides, os cistos dermoides também podem apresentar-se hiperintensos.

A inclusão de sequências T1 antes e após a adição de pulso de supressão do sinal da gordura constitui uma modificação importante na aquisição das imagens de RM, pois possibilita confirmar o conteúdo gorduroso da lesão.

Em virtude de seus limites mais definidos, a ressecção microcirúrgica dos cistos dermoides tende a ser mais fácil que a dos epidermoides. Todavia a ressecção da cápsula constitui passo fundamental da cirurgia, evitando recorrência futura. Os exames controle deverão analisar minuciosamente o leito cirúrgico e os espaços liquóricos intracranianos visando a caracterização de focos remanescentes ou de recidiva, além do conteúdo gorduroso disperso pela ruptura do cisto dermoide.

DIAGNÓSTICO DIFERENCIAL

A assinatura dos cistos dermoides é a localização mediana combinada à presença de gordura. O diagnóstico diferencial deve ser feito principalmente com outros cistos.

- Cistos epidermoides: caracteristicamente têm localização cisternal fora da linha mediana e exibem intensidade de sinal semelhante ao do LCS em T1 e T2, mas com o típico aspecto de "líquor sujo" nas imagens FLAIR. Os muito raros "epidermoides brancos" podem promover grande dificuldade diagnóstica.
- Craniofaringiomas: seu componente cístico supraselar, mais comum em crianças, pode ter hiperintensidade de sinal em T1 e com impregnação periférica pelo gadolínio.
- Teratoma: localiza-se mais comumente na região pineal e é tipicamente muito heterogêneo por conter calcificações, cistos, hemorragia, além daqueles elementos contidos no cisto dermoide.
- Lipomas: os lipomas resultam da metaplasia de remanescentes da meninge primitiva e localizam-se em contato com o hipotálamo, cisternas perimesencefálicas ou pontocerebelares. Entretanto não têm componente cístico, tornando homogênea a intensidade de seu sinal de gordura. Os lipomas são mais estáveis e não tendem à ruptura.

CISTO EPIDERMOIDE

INTRODUÇÃO

Generalidades

Esta lesão cística benigna de origem ectodérmica deriva da inclusão de células epiteliais durante o fechamento do tubo neural entre a terceira e a quinta semanas no desenvolvimento do embrião. Menos comumente, o cisto epidermoide resulta de eventos traumáticos ou é iatrogênico, secundário à introdução de material epidérmico por punções liquóricas.

Ao contrário do cisto dermoide, não são encontrados apêndices dérmicos, apenas tecido epidérmico. Representa 0,3% a 1,8% de todas as lesões intracranianas císticas, sendo frequentemente encontrado nas cisternas pontocerebelares e na região parasselar. Mais raramente podem ser encontrados na fossa craniana média, na díploe ou mesmo no interior do sistema ventricular. A presença de lesão intraparenquimatosa já foi descrita.

As lesões predominam fora da linha mediana e crescem lentamente por meio do acúmulo de produtos relacionados com a descamação da epiderme, insinuando-se nos espaços cisternais, moldando-se aos espaços liquóricos e englobando as estruturas adjacentes.

Achados Clínicos e Laboratoriais

A despeito da marcada deformidade das estruturas adjacentes, a maioria dos cistos epidermoides não tem manifestações específicas. As manifestações são tardias e geralmente levam ao diagnóstico por volta da quarta década da vida, geralmente pelo comprometimento de nervos cranianos ou hidrocefalia. A ocorrência de crise epiléptica é muito rara. Ao contrário dos cistos dermoides, os epidermoides muito raramente se rompem e determinam meningite asséptica.

Achados Histopatológicos

Os exames histopatológicos demonstram cápsula de tecido colágeno revestida por epitélio escamoso estratificado queratinizado em constante descamação, contendo no seu interior produtos de degradação dispostos em lamelas, incluindo queratina, água e cristais de colesterol, sem evidências de apêndices dermais.

ACHADOS DE IMAGEM

Tomografia Computadorizada e Ressonância Magnética

A TC tipicamente demonstra lesão hipoatenuante, sem realce pelo meio de contraste iodado. Por vezes, apenas o alargamento da cisterna pontocerebelar aponta para o diagnóstico específico. Menos comumente, áreas de maior atenuação e focos de calcificação (10% a 25%) podem ser encontradas, assim como realce pelo contraste iodado.

As imagens de RM demonstram lesões hipointensas em T1, usualmente com intensidade de sinal maior do que aquela do LCS, hiperintensas em T2, sem impregnação pelo agente paramagnético. A sequência FLAIR demonstra sinal heterogêneo da lesão, descrito como "aspecto do líquor sujo" muito sugestivo deste diagnóstico.

A aquisição de imagens ponderadas em difusão assegura o diagnóstico do cisto epidermoide, independente de seu tamanho ou localização intracraniana. Os tumores epidermoides apresentam-se hiperintensos nas imagens de difusão, por efeito *T2 shine-through* ou por focos de restrição verdadeira à livre movimentação das moléculas de água.

A sequência 3D CISS deve fazer parte do protocolo de estudo dos tumores epidermoides para a correta definição do envolvimento das estruturas nervosas e vasculares que cursam através da lesão (Fig. 7-9).

Recomendações

A extensão e o envolvimento de estruturas vasculares e nervosas dificultam a ressecção completa dos tumores epidermoides, e a presença de restos ou recidiva tumoral não é rara. A sequência de difusão tem ainda papel fundamental no controle pós-cirúrgico dos tumores epidermoides, sendo capaz de demonstrar a presença de pequenas lesões residuais por meio da caracterização de focos hiperintensos de permeio às alterações cirúrgicas.

Os raros "cistos epidermoides brancos" resultam de lesões semelhantes, porém com alto conteúdo proteico, o que acarreta hiperatenuação espontânea na TC, além de hipersinal em T1 e hipossinal em T2 (Fig. 7-10).

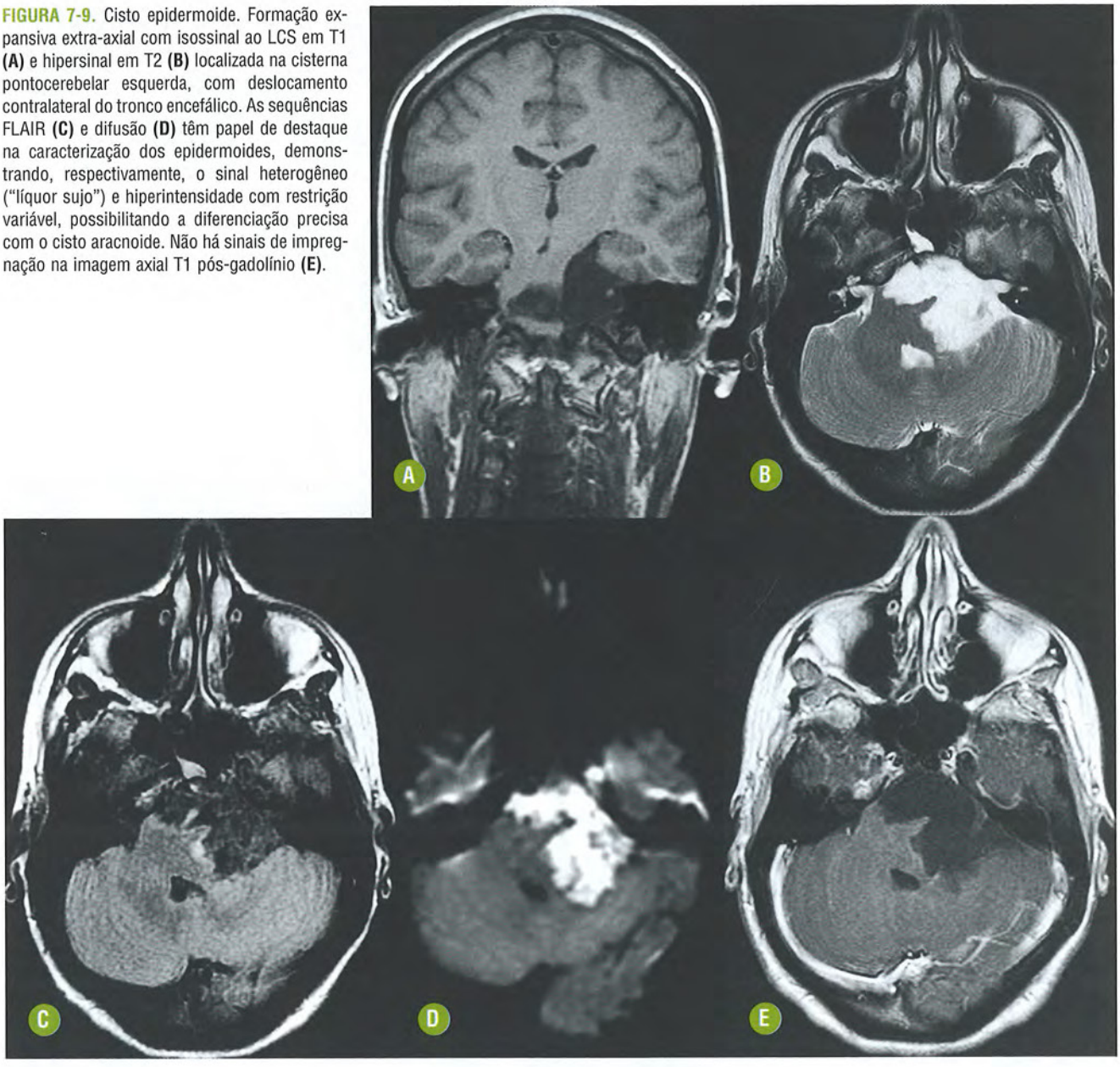

FIGURA 7-9. Cisto epidermoide. Formação expansiva extra-axial com isossinal ao LCS em T1 **(A)** e hipersinal em T2 **(B)** localizada na cisterna pontocerebelar esquerda, com deslocamento contralateral do tronco encefálico. As sequências FLAIR **(C)** e difusão **(D)** têm papel de destaque na caracterização dos epidermoides, demonstrando, respectivamente, o sinal heterogêneo ("líquor sujo") e hiperintensidade com restrição variável, possibilitando a diferenciação precisa com o cisto aracnoide. Não há sinais de impregnação na imagem axial T1 pós-gadolínio **(E)**.

DIAGNÓSTICO DIFERENCIAL

A avaliação das sequências utilizadas na rotina possibilita a correta caracterização e a definição diagnóstica dos epidermoides, particularmente pela análise das imagens ponderadas em difusão. Todavia alguns cistos intracranianos podem simular os aspectos observados nos tumores epidermoides.

- Cisto aracnoide congênito: constitui o principal diagnóstico diferencial, que na sua forma de apresentação mais típica é facilmente reconhecido por conter LCS. Diante da presença de conteúdo hiperproteico, a avaliação das imagens ponderadas em difusão trata de dirimir eventuais dúvidas diagnósticas.
- Cistos dermoides: sua localização mediana e o conteúdo gorduroso constituem importantes achados diagnósticos. O "epidermoide branco" pode oferecer maior dificuldade diagnóstica.
- Cistos neuroentéricos: a localização mais típica dessas lesões sugere o seu diagnóstico, normalmente na fossa craniana posterior, entre o tronco encefálico e o dorso do clivo.
- Cisticercose no espaço subaracnóideo: os cistos parasitários conglomerados podem levar à confusão diagnóstica, entretanto seu aspecto multisseptado e a ausência de restrição na difusão ajudam na definição específica.

CISTOS DE PINEAL

INTRODUÇÃO

Generalidades

Cistos da glândula pineal são achados comuns nos exames de rotina do encéfalo e em estudos de autópsia, com incidência de até 40%. Algumas hipóteses sugerem que o cisto da pineal

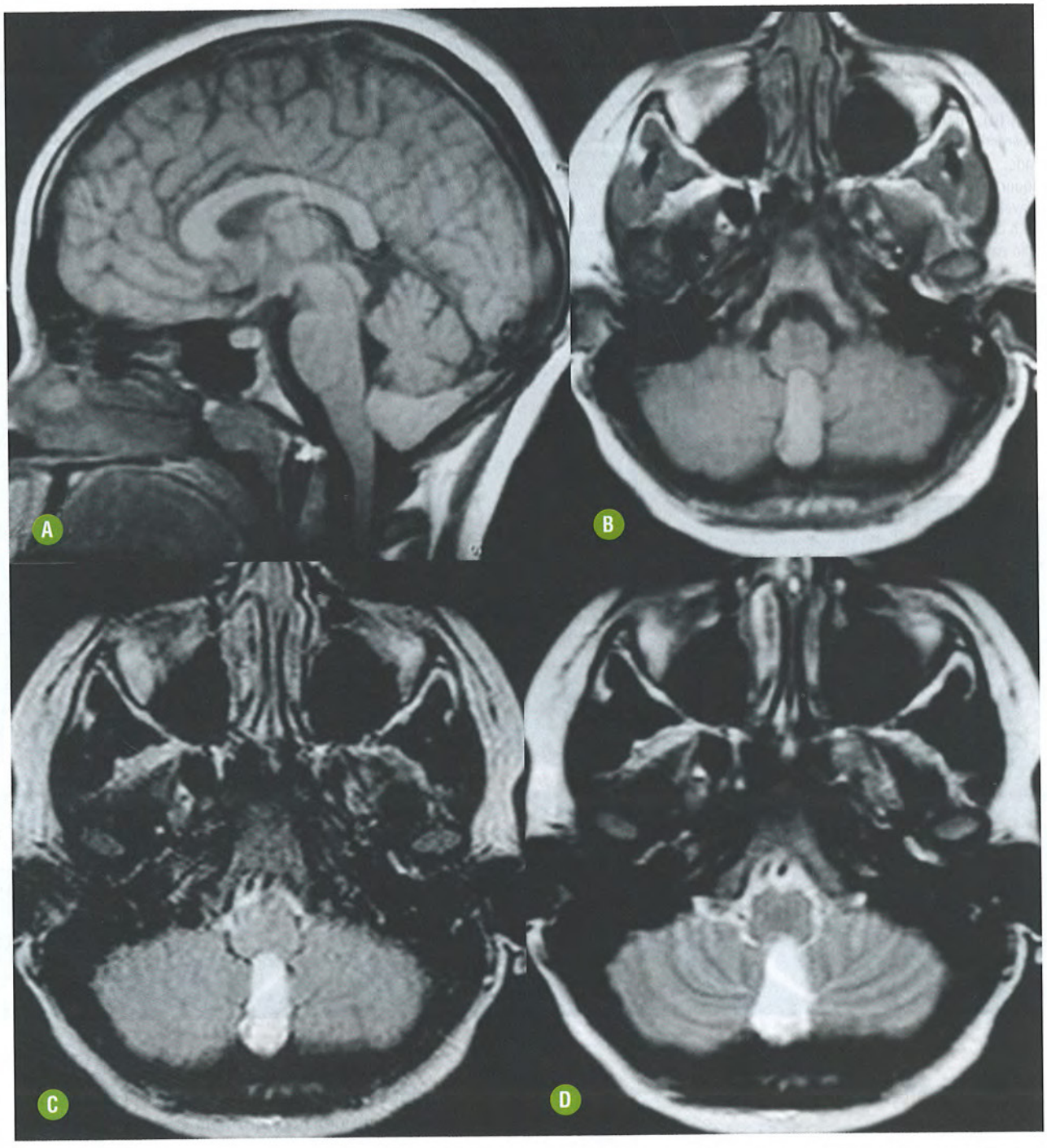

FIGURA 7-10. Cisto epidermoide branco. Imagens de RM sagital **(A)** e axiais T1 **(B)**, FLAIR **(C)** e T2 **(D)** demonstram lesão espontaneamente hiperintensa que ocupa a cisterna magna. O aspecto sugere o diagnóstico de cisto epidermoide branco, sendo a diferenciação com o cisto dermoide e neuroentérico muitas vezes obtida apenas com bases histológicas.

seja o resultado da degeneração isquêmica com ou sem expansão hemorrágica, ou apenas o crescimento de uma cavidade pineal embrionária. Ocorrem em todas as idades, desde o período fetal até a senilidade, com predomínio em adultos na quarta década da vida, principalmente em mulheres.

Achados Clínicos e Laboratoriais

Cistos de pineal normalmente são assintomáticos. As manifestações mais comuns decorrem do efeito compressivo sobre as estruturas vizinhas, com cefaleia, alterações da motricidade ocular extrínseca, vertigem, sinal de Parinaud e hidrocefalia.

A maioria dos cistos permanece estável nos exames de rotina e alguns demonstram pequenas variações nos seus tamanhos, geralmente sem significado clínico. Apesar de não existir uma relação direta entre o tamanho do cisto e a presença de sintomas, os cistos sintomáticos em geral medem mais de 1 cm.

Achados Histopatológicos

Os cistos da pineal exibem três folhetos histológicos distintos. O mais externo é uma delicada cápsula de tecido conjuntivo fibroso, enquanto o folheto intermediário é composto pelo parênquima da pineal (pineócitos) com ou sem depósito de cálcio. Já o folheto interno apresenta tecido glial fibrilar, que envolve o conteúdo líquido, dando à lesão o aspecto arredondado ou ovoide. São uniloculares e geralmente contêm líquido amarelo proteináceo ou hemorrágico.

ACHADOS DE IMAGEM

Tomografia Computadorizada e Ressonância Magnética

À TC apresentam-se como lesões arredondadas, com limites bem definidos e de atenuação variável na dependência do seu conteúdo, mais frequentemente semelhante a do LCS. Cerca de 25% dos cistos de pineal apresentam calcificação anelar ou nodular junto a sua parede. Realce periférico pelo meio de contraste iodado pode ser observado.

Nos estudos de RM as lesões podem ter aparência variável, sendo considerado um cisto típico aquele que mede até 1 cm, no qual a parede é fina e regular, com espessura inferior a 2 mm. O conteúdo da lesão típica tem intensidade variável, geralmente com sinal em T1 maior que o sinal do LCS, e também hiperintenso nas imagens FLAIR (Fig. 7-11). Os cistos atípicos representam variações desse padrão e sempre suscitarão a possibilidade de tumor.

Pelo menos metade das lesões patologicamente confirmadas como cistos benignos da pineal exibe impregnação. Estima-se que o extravasamento do contraste decorra da ausência de barreira hematoencefálica (BHE) no parênquima pineal do revestimento do cisto. O realce é geralmente periférico, mas pode assumir aspecto descontínuo ou mesmo nodular, atribuído à fragmentação do parênquima pineal durante a expansão da parede. O realce predomina nas regiões mais posteriores do cisto e, usualmente, há extravasamento pela difusão passiva ou por secreção ativa do contraste pela parede, o que torna mais hiperintenso o conteúdo líquido em T1 e FLAIR, secundário à mistura com o gadolínio.

A sequência 3D CISS possibilitou não só o aumento da sensibilidade na detecção dos cistos de pineal, mas também a sua melhor avaliação, demonstrando a presença de trabéculas/septações no interior destes cistos em até um terço dos casos, caracterizando-os como cistos atípicos (Fig. 7-12).

Recomendações

As lesões sintomáticas são mais frequentemente abordadas como tumores e, algumas vezes, precocemente submetidos à cirurgia. A interpretação das imagens visa à classificação dos cistos em típicos ou atípicos, uma vez que a diferenciação entre cistos atípicos e neoplasias císticas não pode ser feita com base exclusiva nos exames de imagem.

Embora não haja consenso, admite-se que os cistos com aparência típica de imagem e menores que 1 cm dispensam seguimento. Apesar disso, é comum na prática diária a realização de exames para seguimento de lesões císticas da pineal em indivíduos assintomáticos, particularmente as maiores que 1 cm, com paredes espessas, trabeculadas, septadas ou irregulares, e aquelas com realce nodular.

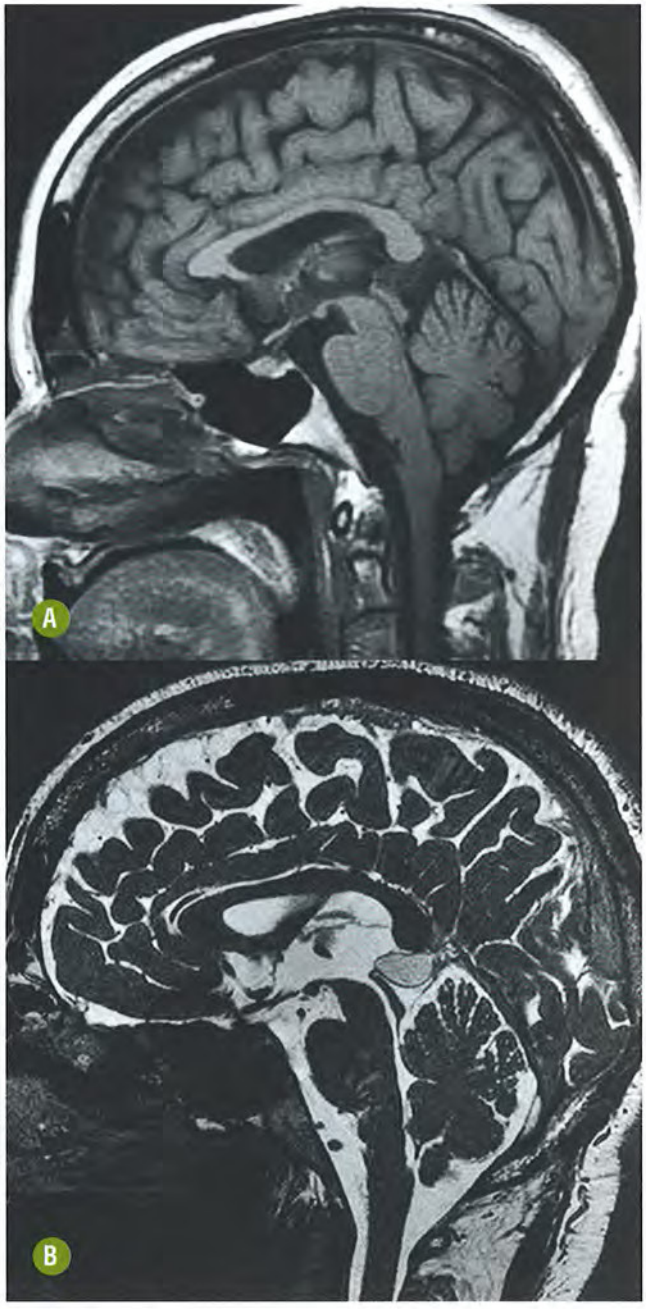

FIGURA 7-11. Cisto simples da pineal. As imagens de RM sagital T1 **(A)** e sagital 3D CISS **(B)** demonstram cisto na topografia da glândula pineal, sem septações ou nódulos murais.

Os estudos deverão sempre incluir, além das sequências convencionais, a realização de cortes finos com até 3 mm, em múltiplos planos, antes e após a administração intravenosa de contraste. Particular atenção deve ser dispensada à aquisição tardia de imagens com contraste, visto que o maior extravasamento de gadolínio pode aumentar difusamente o sinal do conteúdo do cisto e simular uma aparência sólida do realce, induzindo a erro de interpretação.

DIAGNÓSTICO DIFERENCIAL

O cisto da pineal em qualquer idade, típico ou atípico, deve sempre suscitar a possibilidade de diagnósticos diferenciais,

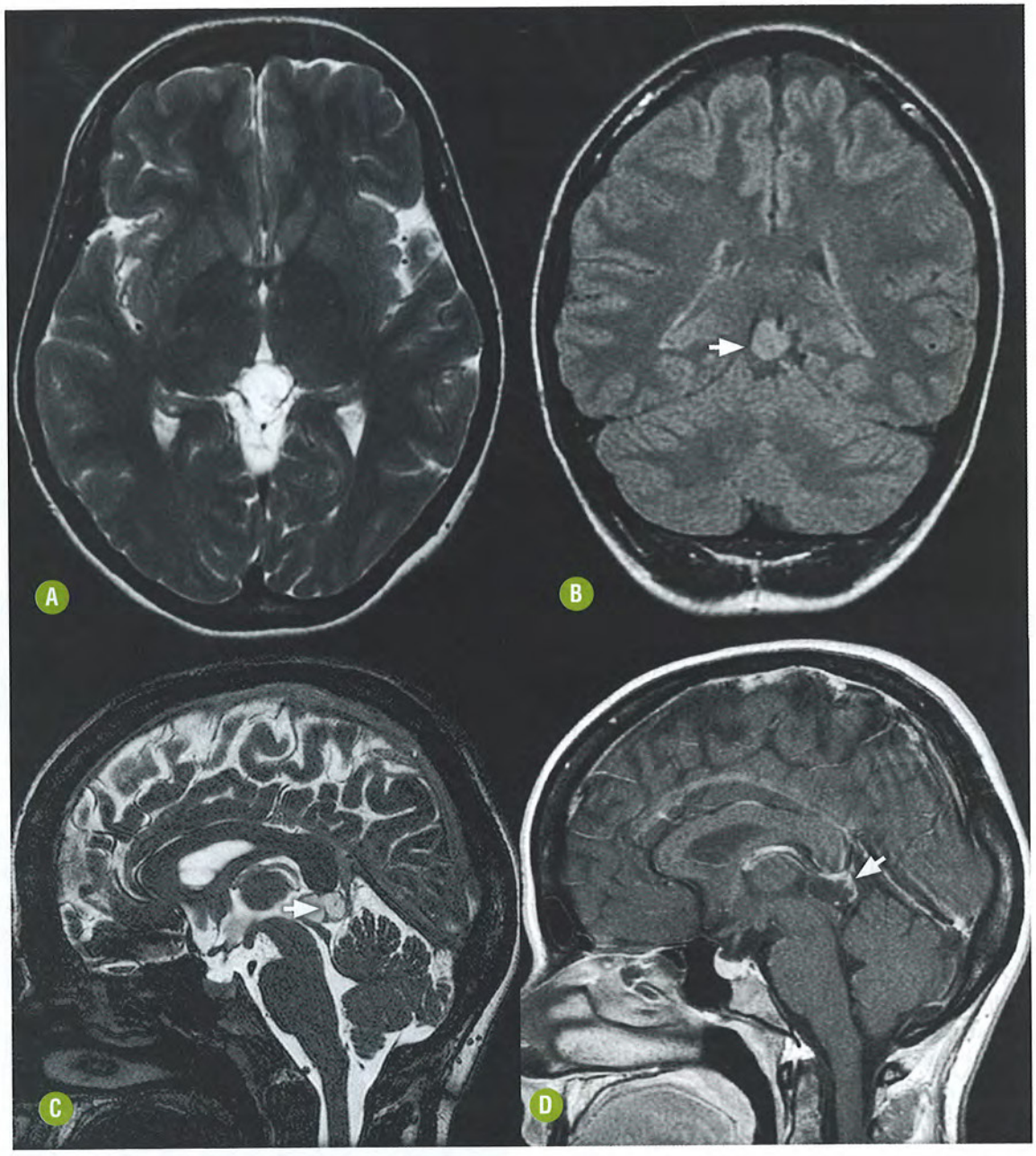

FIGURA 7-12. Cisto septado da pineal. As imagens de RM axial T2 **(A)**, coronal FLAIR **(B)**, sagitais 3D CISS **(C)** e T1 pós-gadolínio **(D)** demonstram cisto na pineal contendo septações e parede com espessura maior que 2 mm, além de áreas com impregnação nodular pelo gadolínio (seta). Observe o sinal maior que o do LCS na aquisição FLAIR (seta), bem como a relevância da imagem 3D CISS para a caracterização do septo intralesional (seta).

visto que o diagnóstico precoce dos tumores da pineal pode ter implicação prognóstica.

- Pineocitoma cístico: esta neoplasia benigna do parênquima pineal constitui o principal diagnóstico diferencial. Apesar de a ocorrência de componente sólido e, por vezes, o crescimento da lesão em exame seriado favorecerem a possibilidade de neoplasia cística, a diferenciação precisa muitas vezes só é obtida por meio do estudo anatomopatológico.
- Astrocitoma pilocítico do teto mesencefálico: a alteração morfológica do mesencéfalo e a associação do componente sólido com intenso realce asseguram o diagnóstico.
- Cisto do cavo do véu interposto: o véu interposto é sede de cisto aracnoide, usualmente congênito, porém com aspecto triangular, parede fina e regular, sem impregnação. A topografia e a morfologia são definitivas para o diagnóstico.
- Cistos dermoide ou epidermoide: estes cistos benignos de inclusão ectodérmica têm aparência peculiar e raramente apresentarão dificuldade diagnóstica. O conteúdo gorduroso do dermoide e a hiperintensidade do epidermoide na imagem de difusão são achados muito representativos.
- Aneurisma/malformação da veia de Galeno: a avaliação ultrassonográfica transfontanelar pode induzir ao erro de interpretação caso o estudo Doppler não seja incluído. A distinção segura é muito simples em todas as modalidades de imagem.
- Apoplexia pineal: a ocorrência de hemorragia glandular pineal, de instalação abrupta, pode ocorrer no parênquima

normal ou em um cisto da pineal. Comumente é seguida de cefaleia e sinais de compressão do mesencéfalo, podendo simular um cisto de conteúdo hiperproteico ou neoplasia. A aquisição de imagens T2* ou *susceptibility weighted imaging* (SWI) auxilia na confirmação de hemorragia. Os exames de seguimento podem demonstrar a formação de cisto residual.

CISTOS DE PLEXO CORIOIDE

INTRODUÇÃO

Generalidades

O plexo corioide é sede comum de cistos não neoplásicos revestidos por epitélio corioidal, constituindo os cistos neuroepiteliais intracranianos mais comuns, encontrados em até metade das autópsias. Constituem achados incidentais comuns a partir do segundo trimestre de gestação, com incidência entre 0,1% e 2% das gestações.

Decorrem da degeneração/descamação do epitélio de revestimento ou podem acumular lipídeos. Apresentam-se como lesão única ou conglomerados císticos, principalmente, no glômus corioide no átrio dos ventrículos laterais, medindo entre 2 e 8 mm.

Um achado particular é o cisto xantogranulomatoso do plexo corioide, que também compartilha de todas as demais características clínicas e epidemiológicas do cisto do epitélio corioide, destacando-se apenas seu conteúdo xantomatoso.

Achados Clínicos e Laboratoriais

A maioria é assintomática e descoberta de maneira incidental. Os cistos típicos são aderidos ao plexo corioide, mas podem apresentar alguma mobilidade. Ocasionalmente podem ocasionar hidrocefalia, particularmente quando ocorrem no terceiro ventrículo ou próximo ao forame de Monro.

Achados Histopatológicos

Observa-se epitélio corioide contendo cistos pequenos, únicos ou múltiplos e agrupados, algumas vezes com fragmentação da calcificação glômica fisiológica. O aspecto xantomatoso de alguns cistos decorre do acúmulo de material lipídico no interior de alguns histiócitos associado à presença de infiltrado linfocitário crônico e de células plasmáticas, além de colesterol.

ACHADOS DE IMAGEM

Tomografia Computadorizada e Ressonância Magnética

A TC demonstra diminutas imagens arredondadas, predominantemente isoatenuantes ao LCS, bilaterais e algo simétricas, associadas a calcificações murais ou a um aspecto multifragmentado das calcificações glômicas fisiológicas. A ocorrência de realce parietal fino é usual diante da ausência local da BHE.

As imagens de RM demonstram a variação do sinal dos cistos, de acordo com seu conteúdo. Podem ser isointensos ao LCS ou exibir tênue hipersinal nas imagens FLAIR. Um detalhe bastante peculiar é a ocorrência de hiperintensidade de sinal nas imagens de difusão, particularmente naqueles cistos que têm conteúdo xantogranulomatoso (Fig. 7-13). A RM tem maior sensibilidade para a detecção de impregnação pelo agente paramagnético, que deve ser fina, regular e não associada a focos nodulares ou aderências ependimárias.

Recomendações

Os cistos corioides não demandam controle seriado e constituem, quase sempre, apenas achados incidentais em crianças e adultos. A ocorrência destes cistos em associação a síndromes genéticas graves é muito rara.

DIAGNÓSTICO DIFERENCIAL

- Cisto ependimário ou aracnoide intraventricular: constitui o principal diferencial. Geralmente trata-se de cisto único e com acometimento ventricular unilateral. Por não apresentar impregnação pelo agente paramagnético e ter localização típica em relação à superfície ependimária, seu diagnóstico é fácil.
- Hiperplasia vilosa de plexo corioide: pode corresponder a um extremo espectral benigno do papiloma do plexo corioide. Exibe impregnação homogênea pelo meio de contraste e pode associar-se a hidrocefalia.
- Hemorragias perinatais: o plexo corioide pode sediar hemorragia intracraniana durante a vida intrauterina ou no período perinatal. A evolução com cistos glômicos pode ser documentada.
- Cisto coloide: representa uma opção diagnóstica àqueles cistos corioides que se alojam adjacentes ao forame de Monro.
- Síndrome de Aicardi: além dos cistos do plexo corioide, esta doença associa-se a malformação do corpo caloso, anormalidades oculares e epilepsia em meninas.
- Histiocitoses: estas afecções são mais frequentemente sistêmicas, nas formas clássicas da histiocitose X (de células de Langerhans) ou da doença de Erdheim-Chester. Podem infiltrar o plexo corioide e tomar um aspecto sólido, tumoral, bem diferente dos cistos comuns.
- Plexite corioide: diversos patógenos podem acometer o plexo corioide por disseminação hematogênica ou liquórica. Geralmente há realce heterogêneo mais exuberante que o usual, envolvendo um plexo normal ou que contenha pequenos cistos. A aderência e o comprometimento da superfície ependimária, associados ou não a edema no parênquima peritrigonal, denunciam o processo inflamatório-infeccioso.
- Metástases para o plexo corioide: o plexo corioide é hipervascular e não contém BHE, presumivelmente tornando-o sede mais suscetível de disseminação hematogênica ou mesmo liquórica. A ocorrência de hemorragia associada a componente sólido deve suscitar a hipótese de neoplasia secundária em adultos.

CISTO EPENDIMÁRIO

INTRODUÇÃO

Generalidades

Este cisto benigno é raro e pode ocorrer no interior do sistema ventricular, nas leptomeninges ou no parênquima. Acredita-se que sua origem derive do sequestro do neuroectoderma em desenvolvimento durante a embriogênese.

Achados Clínicos e Laboratoriais

Constitui usualmente achado incidental. Apesar de muito raramente serem sintomáticos, podem cursar com cefaleia, crise epiléptica ou hidrocefalia obstrutiva. Uma forma mais comum

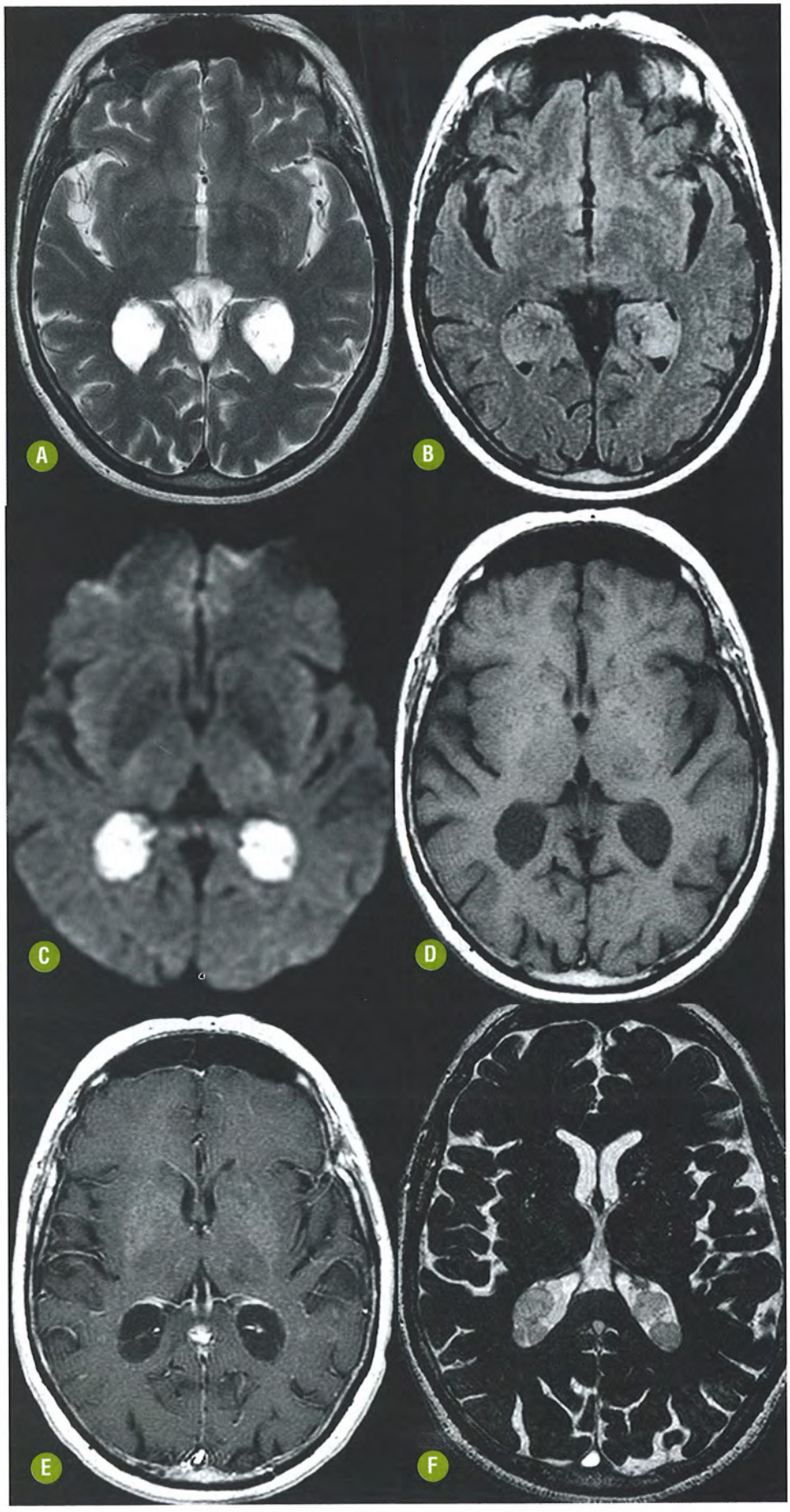

FIGURA 7-13. Cistos de plexo corioide: as imagens de RM axial T2 **(A)** e axial FLAIR **(B)** demonstram a presença de cistos hiperintensos e mutlilobulados nos átrios ventriculares. Os cistos são hiperintensos na difusão **(C)**. As imagens axiais T1 antes e após a infusão intravenosa do agente paramagnético **(D-E)** evidenciam o sinal hipointenso dos cistos e a ausência de impregnação de suas paredes. Observe apenas a impregnação do glômus corioide de permeio ao cisto e, principalmente, junto à sua margem anterior. A imagem 3D CISS **(F)** possibilita a delimitação precisa do contorno dos cistos no interior do líquor ventricular.

deste cisto ocorre na fissura corioide. Entretanto este pode ser revestido por epêndima ou células aracnoides, e seu diagnóstico de certeza firmado apenas com bases histológicas.

Achados Histopatológicos

É revestido por parede fina composta por células colunares (ependimárias), com ou sem cílios, secretoras de fluido seroso semelhante ao LCS.

ACHADOS DE IMAGEM

Tomografia Computadorizada e Ressonância Magnética

As imagens de TC demonstram paredes finas e conteúdo isoatenuante ao LCS. Muitas vezes, o único sinal da presença do cisto é a assimetria dos trígonos ventriculares ou da fissura acometida.

Na RM, o cisto ependimário também é isointenso ao LCS, em todas as sequências realizadas. O diagnóstico topográfico é muito útil. A aquisição de imagens 3D CISS torna possível a delimitação da parede do cisto, dirimindo dúvida sobre a assimetria ventricular e contribuindo para o diagnóstico diferencial. Não há restrição à livre difusão das moléculas de água no interior do cisto.

A injeção intravenosa de contraste, na TC ou RM, possibilita delinear a posição do plexo corioide, contribuindo para a demarcação do cisto.

Recomendações

Estes cistos não necessitam de acompanhamento seriado, pelo menos na maioria dos casos. Todavia a impossibilidade de distinção entre cisto aracnoide ou ependimário nos obriga a optar por uma denominação genérica dos achados de imagem. Assim, diante de um cisto no trígono ventricular ou na fissura corioide, a denominação cisto neuroepitelial pode ser empregada.

DIAGNÓSTICO DIFERENCIAL

Em geral os diagnósticos diferenciais se assemelharão àqueles mencionados para o cisto do plexo corioide.

- Cisto do plexo corioide: apesar de também derivar do neuroepitélio, suas características de imagem guardam maior especificidade diagnóstica devido à relação com o revestimento específico de origem. Além disso, são geralmente múltiplos, bilaterais e têm menores dimensões.
- Neurocisticercose intraventricular: geralmente as vesículas parasitárias têm escólex visível, particularmente nas imagens 3D CISS da RM, assegurando o diagnóstico específico. A movimentação vesicular e a modificação de suas características durante a evolução do processo inflamatório e morte do parasita também podem auxiliar.
- Assimetria isolada dos ventrículos laterais: este é um achado não raro nos estudos de imagem e pode decorrer da disfunção do forame de Monro ou aderências locais. Nos estudos por TC a diferenciação com os cistos ependimais intraventriculares pode não ser possível. Na RM, entretanto, as imagens 3D CISS possibilitam o diagnóstico correto pela individualização da parede do cisto (Fig. 7-14) e contribuem para a avaliação da permeabilidade foraminal.

CISTO NEUROGLIAL

INTRODUÇÃO

Generalidades

Cisto neuroglial, também conhecido como cisto glioependimal, é uma rara lesão congênita que corresponde a menos de 1% de todas as lesões císticas intracranianas. Deriva da combinação de elementos ependimários e gliais sequestrados na substância branca durante o desenvolvimento do tubo neural.

Pode ocorrer em diversas localizações, sendo mais comum nos lobos frontais. Este termo é empregado para as lesões císticas intraparenquimatosas.

Achados Clínicos e Laboratoriais

Normalmente assintomáticos, sendo cefaleia, crise epiléptica e déficits neurológicos apresentações clínicas possíveis. Podem ocorrer em portadores de esclerose tuberosa, porém as manifestações clínicas da doença são atribuídas às demais alterações estruturais do encéfalo.

Achados Histopatológicos

A parede é fina e composta por células colunares (ependimárias) ou cuboides (plexo corioide), também secretora de fluido seroso semelhante ao LCS.

ACHADOS DE IMAGEM

Tomografia Computadorizada e Ressonância Magnética

Na TC e na RM, os cistos neurogliais são lesões císticas com atenuação e sinal semelhantes ao LCS, em situação intraparenquimatosa, sem impregnação pelo gadolínio, de tamanho variável e sem comunicação com o sistema ventricular ou o espaço subaracnóideo (Fig. 7-15). Não há alteração do parênquima encefálico adjacente às lesões.

Recomendações

O achado incidental de um pequeno cisto intraparenquimatoso com as características mencionadas suscita o diagnóstico específico. Contudo este diagnóstico presumido não demanda acompanhamento por imagem nem sequer correlação com estudo do LCS.

DIAGNÓSTICO DIFERENCIAL

- Espaços perivasculares de Virchow-Robin: estes espaços constituem achados relativamente frequentes em estudos de imagem e o diagnóstico mais específico pode ser obtido pela correlação topográfica ou pela caracterização de um pequeno vaso no seu interior. Em alguns casos, a diferenciação não pode ser obtida com base nas imagens.
- Neurocisticercose: a demonstração de lesões múltiplas associadas a presença de escólex e reação inflamatória perilesional variável auxilia na distinção.
- Cisto porencefálico: esta denominação descreve uma sequela no parênquima por uma lesão encefaloclástica na vida precoce. Pode não ser demonstrada a presença de gliose na borda, mas usualmente não se trata apenas de pequena lesão cística circunscrita.

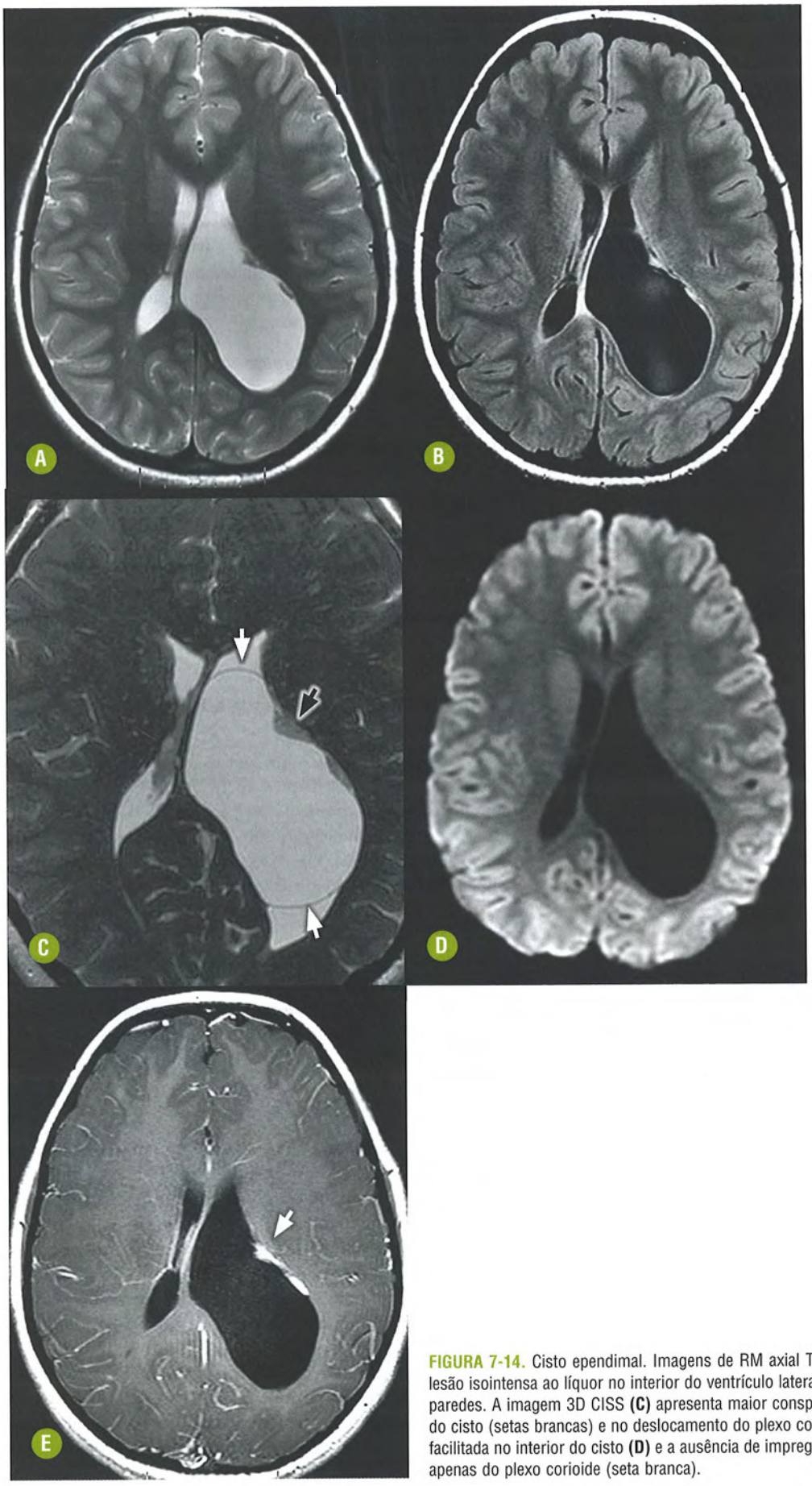

FIGURA 7-14. Cisto ependimal. Imagens de RM axial T2 **(A)** e axial FLAIR **(B)** demonstram lesão isointensa ao líquor no interior do ventrículo lateral esquerdo, sem delimitação de suas paredes. A imagem 3D CISS **(C)** apresenta maior conspicuidade na demonstração da parede do cisto (setas brancas) e no deslocamento do plexo corioide (seta preta). Observe a difusão facilitada no interior do cisto **(D)** e a ausência de impregnação mural **(E)**. Houve impregnação apenas do plexo corioide (seta branca).

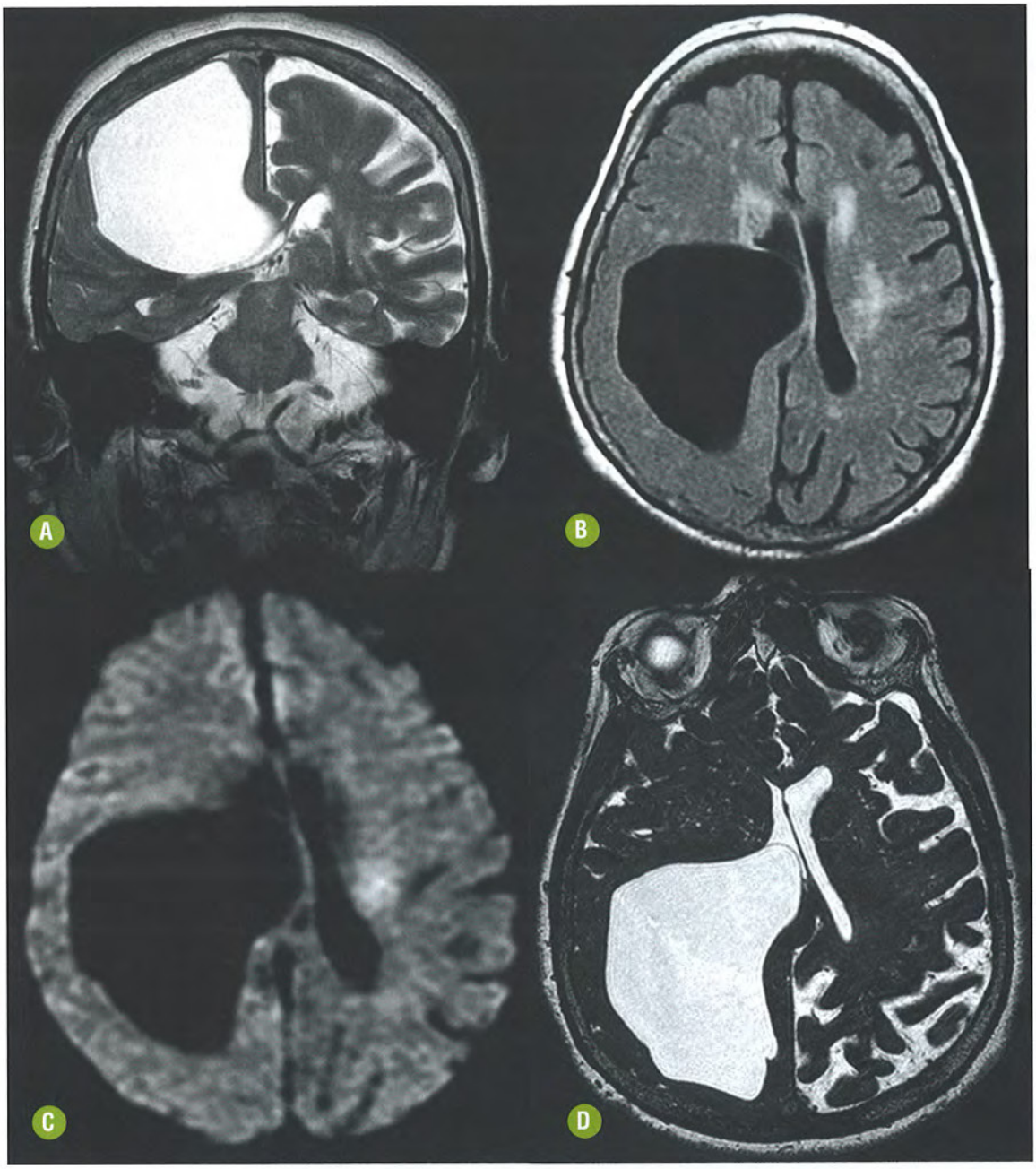

FIGURA 7-15. Cisto neuroepitelial. As imagens de RM coronal T2 **(A)** e axiais FLAIR **(B)**, difusão **(C)** e 3D CISS **(D)** demonstram lesão isointensa ao líquor em situação intraparenquimatosa no lobo parietal direito. Observe a preservação do parênquima adjacente ao contorno do cisto.

ESPAÇOS PERIVASCULARES PROEMINENTES

INTRODUÇÃO

Generalidades

Os vasos que cursam pelo parênquima encefálico são delimitados por revestimento de pia-máter e dele separados por espaços virtuais, denominados espaços perivasculares (EPV) de Virchow-Robin. A dilatação destes espaços é comum com o avanço da idade e pode ser exacerbada diante de um distúrbio focal da circulação do fluido intersticial contido neste compartimento, que não se comunica com o espaço subaracnóideo (Fig. 7-16).

Achados Clínicos e Laboratoriais

A prevalência dos EPV proeminentes é incerta e possivelmente subestimada, pois na maioria dos casos representa apenas um achado incidental. A maioria das séries concorda que os EPV são descobertos ao acaso, em exames realizados por outras indicações clínicas. Apesar de a ocorrência de cefaleia ser comum nestes indivíduos, não é possível assegurar a relação causal.

Casos mais exuberantes de múltiplos EPV, de aspecto tumefativo ou com distribuição multifocal, podem estar associados a quadros de vertigem, demência ou parkinsonismo (Fig. 7-17).



FIGURA 7-16. Espaço perivascular de Virchow-Robin. Imagem de TC de crânio sem contraste iodado intravenoso demonstra extensa hemorragia subaracnóidea cisternal. Observe a presença de espaço perivascular proeminente com conteúdo hipoatenuante semelhante ao líquor (seta branca) em localização típica.



FIGURA 7-17. Espaços perivasculares dilatados. Múltiplas imagens císticas com intensidade de sinal semelhante à do líquor nas sequências de RM T2 **(A-B)** e FLAIR **(C-D)** distribuídas em ambos os hemisférios cerebrais, relacionadas com os espaços perivasculares dilatados. Observam-se áreas esparsas hiperintensas nas imagens FLAIR adjacentes aos espaços perivasculares, provavelmente relacionadas a gliose.

Achados Histopatológicos

Os EPV consistem em uma invaginação da pia-máter que acompanha os vasos ao longo de seu trajeto parenquimatoso e cria um compartimento laminar sem comunicação com o espaço subaracnóideo, contendo um fluido de composição diferente do LCS. Por se tratar de um espaço anatômico, não há gliose do parênquima encefálico circunjacente em condições fisiológicas.

ACHADOS DE IMAGEM

Tomografia Computadorizada e Ressonância Magnética

A apresentação mais típica dos EPV proeminentes é de pequenas estruturas arredondadas, com limites bem definidos, sem realce pelo meio de contraste, imediatamente inferior aos núcleos cinzentos profundos, na substância perfurada, adjacente às extremidades laterais da comissura anterior. Essa localização é extremamente típica e sugere fortemente o diagnóstico. A presença de múltiplas pequenas estruturas císticas envolvendo os núcleos cinzentos profundos, em território das artérias lenticuloestriadas, também é uma forma de apresentação encontrada.

Outra localização comum é ao longo das artérias que penetram o córtex cerebral. Ocasionalmente os EPV assumem dimensões consideráveis, apresentando configurações bizarras, com algum efeito expansivo local, podendo ser confundidos com lesões císticas tumorais ou inflamatórias (Fig. 7-18). Nestas circunstâncias, os EPV, na sua forma tumefativa ou pseudotumoral, ocorrem mais frequentemente na região mesencefalotalâmica, no território da artéria mesencefalotalâmica paramedial (Fig. 7-19). Localizações também descritas na sua variante "pseudotumoral" incluem os pedúnculos cerebelares médios, os núcleos denteados, a região adjacente ao corpo caloso e giro do cíngulo, entre outras (Fig. 7-20). Nas suas formas pseudotumorais, eles podem comprimir o aqueduto do mesencéfalo, com algum grau de dilatação ventricular supratentorial.

Por definição, os EPV proeminentes seguem a atenuação do LCS nos estudos de TC e em todas as sequências de RM. O parênquima encefálico adjacente geralmente não exibe alteração. Entretanto, nas formas tumefativas supratentoriais, pode haver tênue hipersinal em T2/FLAIR adjacente a algumas das dilatações, que também exibem algum efeito expansivo.

Em idosos, alterações isquêmicas crônicas decorrentes do efeito expansivo dos EPV têm sido descritas. Já em jovens, além das alterações glióticas relacionadas com o efeito expansivo, há a possibilidade de que toda alteração do parênquima encefálico adjacente represente apenas diminutos espaços de Virchow-Robin agrupados.

Outra característica de imagem que aponta fortemente para o diagnóstico da forma tumefativa de EPV é a presença de agrupamento de pequenas lesões císticas adjacentes ao componente cístico maior (Fig. 7-21). Admite-se que esse padrão semelhante a "bolhas de sabão" seja muito sugestivo de EPV proeminentes. Além disso, a identificação do vaso no interior do EPV dilatado ou mesmo no seu trajeto é muito útil para o diagnóstico presumido. Este vaso pode ser demonstrado nos cortes finos ou após a administração intravenosa de gadolínio (Fig. 7-22).



FIGURA 7-18. Espaços perivasculares (aspecto tumefativo). Imagens de RM axial FLAIR **(A)** e sagital 3D CISS **(B)** demonstrando espaços perivasculares alargados ("forma pseudotumoral") no giro do cíngulo e corpo caloso.

Recomendações

Os EPV dilatados também não necessitam de estudos de acompanhamento. Para os casos duvidosos poderão ser obtidas imagens 3D CISS que demonstram melhor pequenos EPV. Para os espaços maiores a análise cuidadosa das imagens FLAIR é útil.

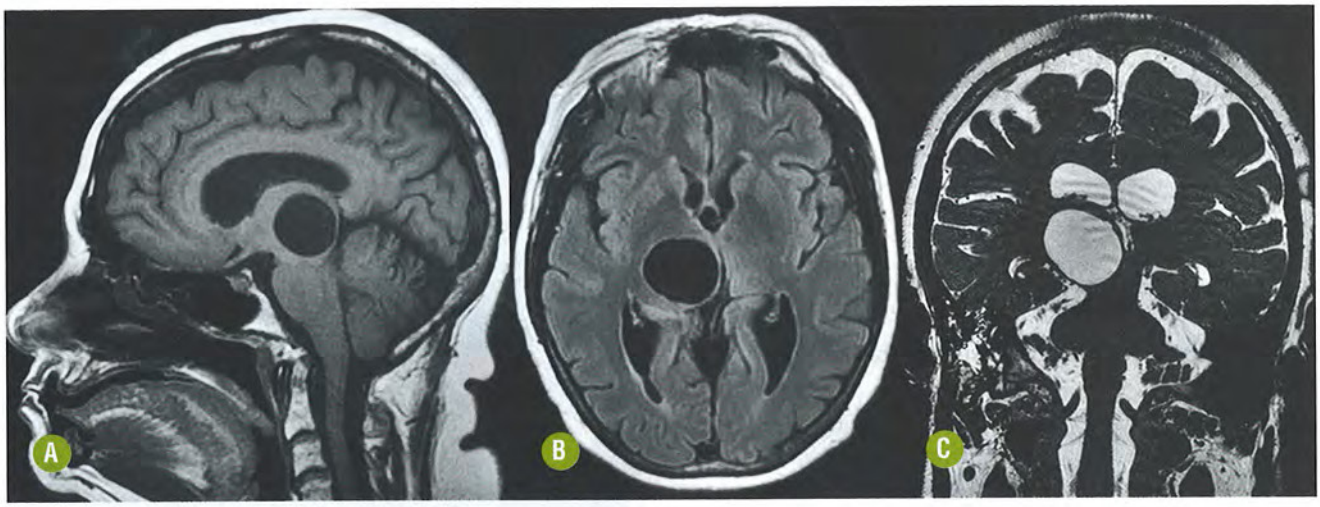

FIGURA 7-19. Espaços perivasculares (aspecto tumefativo). Imagens de RM sagital T1 **(A)**, axial FLAIR **(B)** demonstrando espaço perivascular alargado ("forma pseudotumoral") na região mesencefalotalâmica direita. Observe o conteúdo liquórico na imagem coronal 3D CISS **(C)**.

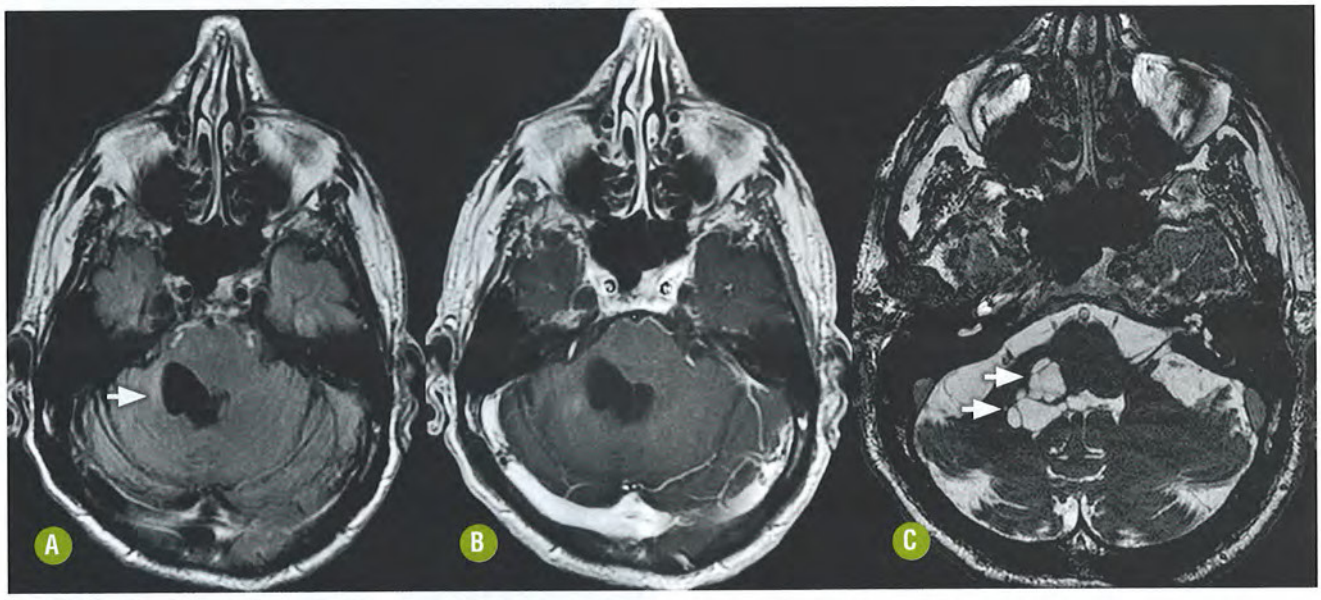

FIGURA 7-20. Espaços perivasculares proeminentes. Imagem de aspecto cístico no pedúnculo cerebelar médio direito, com sinal semelhante ao líquor na imagem axial FLAIR **(A)** com alteração na intensidade de sinal comprometendo o parênquima encefálico adjacente (seta), representando mais provavelmente área de gliose determinada pelo efeito expansivo da lesão, sem impregnação na sequência axial T1 pós-gadolínio **(B)**. A imagem axial 3D CISS **(C)** demonstra múltiplas pequenas lesões císticas adjacentes a um cisto maior (setas), todas com conteúdo de sinal semelhante ao líquor.

DIAGNÓSTICO DIFERENCIAL

- Focos lacunares sequelares: nos EPV dilatados, o parênquima encefálico adjacente não exibe alteração, enquanto nas pequenas lacunas isquêmicas sequelares, principalmente em imagens FLAIR, há uma orla de hiperintensidade de sinal decorrente de gliose.
- Tumor neuroepitelial disembrioblástico (DNET): um padrão classicamente associado aos tumores disembrioblásticos neuroepiteliais é caracterizado pelo "aspecto de múltiplas bolhas de sabão". Assim, por vezes é difícil diferenciar estas condições nas sequências convencionais, visto que ambas têm hipointensidade de sinal em T1 e hipersinal em T2, com facilitação da difusão da água, sem impregnação significativa pelo contraste. A análise das imagens 3D CISS e FLAIR faz-se útil, ao demonstrar que os EPV dilatados seguem a intensidade de sinal do LCS, enquanto os DNET são mais hiperintensos (Fig. 7-23). Além disso, os EPV dilatados não se associam a alteração cortical, típica dos DNET.
- Neurocriptococose: o acúmulo de material mucoide nos EPV formando os pseudocistos gelatinosos é descrito na criptococose (Fig. 7-24). O aspecto multifocal e a condição de imunocomprometimento são informações decisivas.
- Afecções hereditárias: a proeminência dos EPV dilatados está associada a algumas condições como as mucopolissacaridoses, a doença de Lowe e a hipomelanose de Ito. O comprometimento de outros órgãos ou tecidos assegura o conjunto de achados que compõem as síndromes.

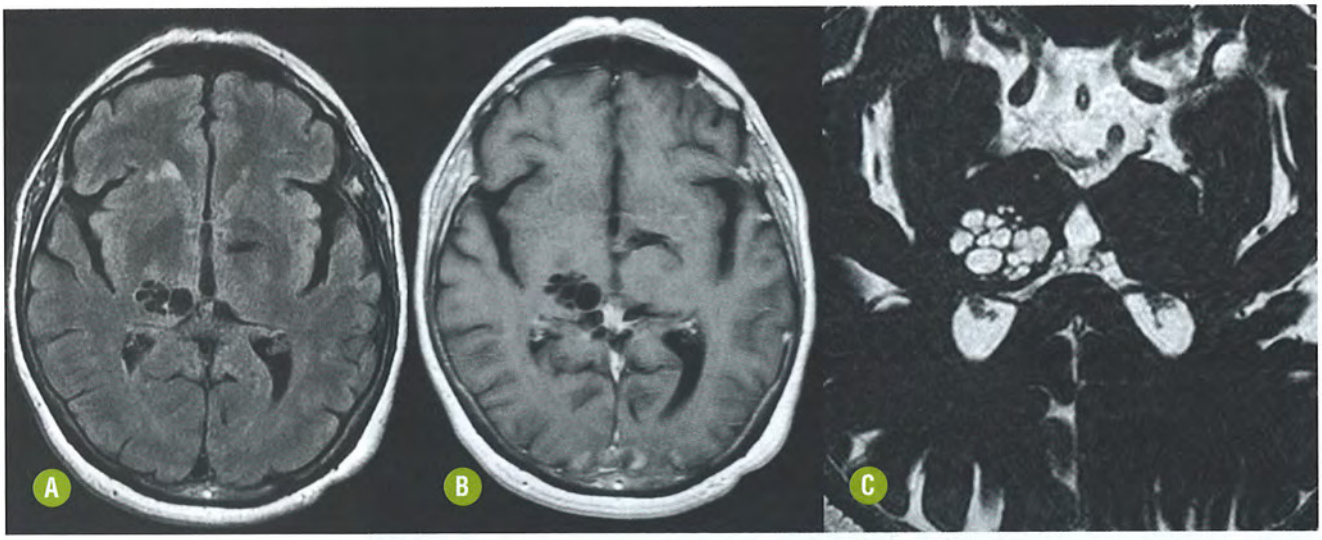

FIGURA 7-21. Espaços perivasculares proeminentes. As imagens de RM axial FLAIR **(A)** e T1 pós-gadolínio **(B)** demonstram pequenos cistos agrupados na transição mesencefalotalâmica direita, com intensidade de sinal do líquor. A imagem axial 3D CISS **(C)** demonstra múltiplas pequenas lesões císticas mais periféricas, todas com sinal semelhante ao líquor.

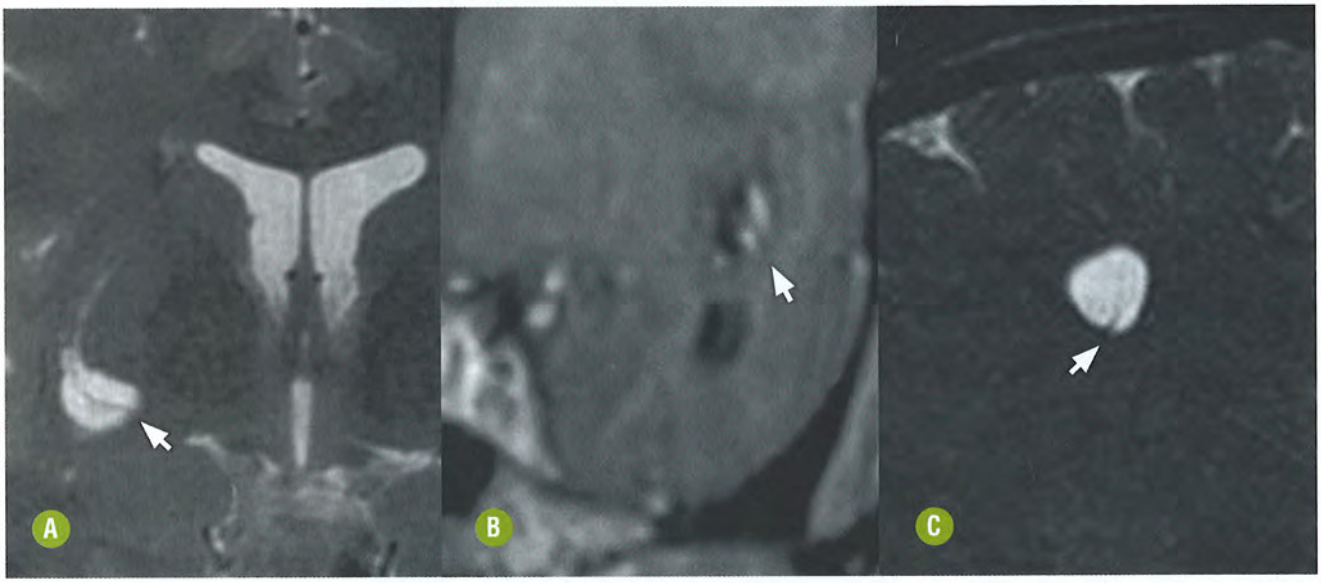

FIGURA 7-22. Espaço perivascular. Imagens coronais T2 **(A)**, T1 pós-gadolínio **(B)** e 3D CISS **(C)** confirmam a identificação de um vaso central (setas) no interior do espaço de Virchow-Robin, na região adjacente à comissura anterior.

CISTOS PARASITÁRIOS

INTRODUÇÃO

Generalidades

A análise detalhada de todas as características que compõem este tópico terá lugar em outro capítulo desta obra. Aqui mencionaremos apenas as características de imagem mais relevantes para o diagnóstico da neurocisticercose vesicular, que representa a lesão parasitária cística intracraniana mais comum em nosso meio e, pelas características superponíveis, a quase todos os padrões aqui mencionados.

ACHADOS DE IMAGEM

Tomografia Computadorizada e Ressonância Magnética

Os cisticercos vivos são lesões vesiculares nas quais os estudos de imagem distinguem com nitidez a parede e seu conteúdo, o escólex e o líquido vesicular límpido. Apesar disso, a aparência das vesículas varia de acordo com a sua localização e a viabilidade do parasita. As vesículas parenquimatosas são usualmente pequenas, únicas ou múltiplas, nas regiões subcorticais ou nos núcleos da base. São usualmente bem demonstradas por TC e RM. Apesar disso, a avaliação por

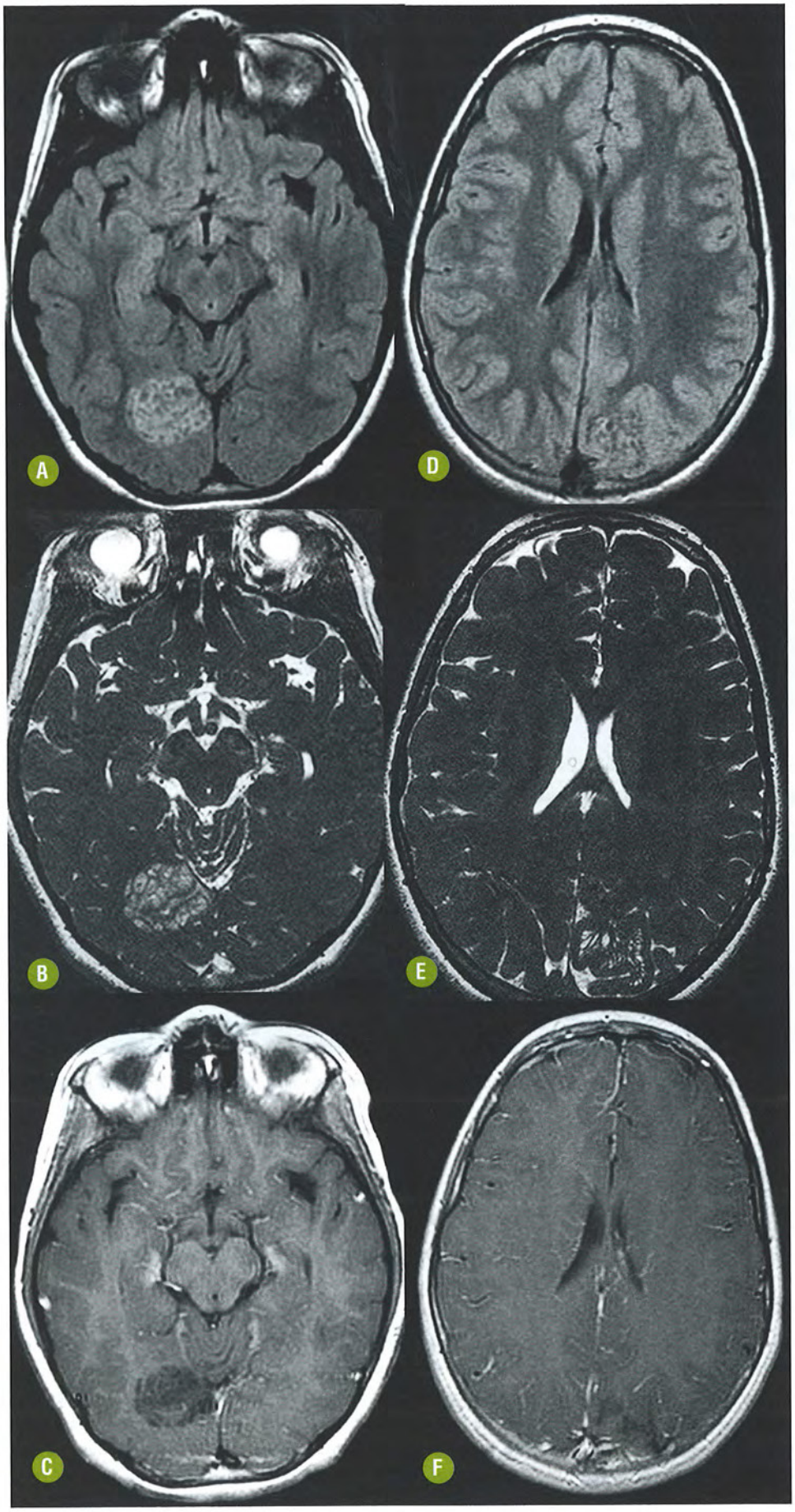

FIGURA 7-23. Espaço perivascular × DNET. As imagens axiais de RM FLAIR **(A)**, 3D CISS **(B)** e T1 pós-gadolínio **(C)** demonstram lesão com aspecto de "bolha de sabão". Observe, entretanto, o hipersinal do tecido que compõe a lesão, adjacente aos pequenos cistos, na imagem FLAIR, e que a imagem 3D CISS evidencia sinal diferente do líquor no conteúdo da lesão, favorecendo a natureza neoplásica da lesão. Imagens axiais FLAIR **(D)**, 3D CISS **(E)** e T1 pós-gadolínio **(F)** demonstram o padrão típico, para comparação, da forma tumefativa de espaços perivasculares proeminentes no lobo parietal esquerdo.

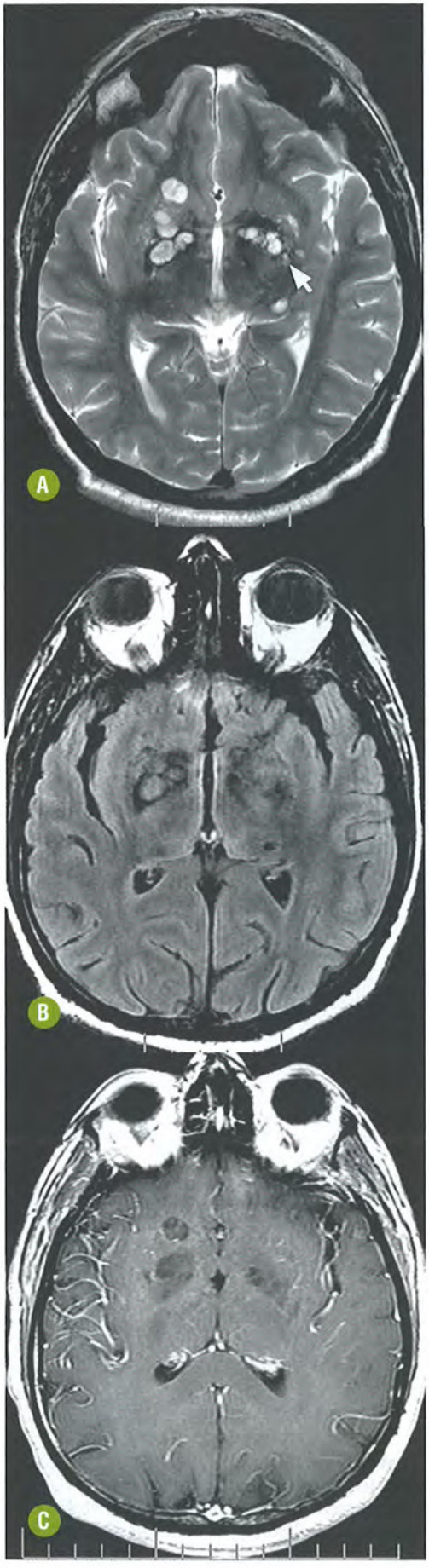

RM atende melhor à necessidade específica de demonstração do escólex, bem como à caracterização de impregnação vesicular, que reflete a inflamação local desencadeada pela morte do parasita.

A neurocisticercose subaracnóidea pode ocupar virtualmente qualquer segmento do espaço liquórico, mas predomina nas cisternas da base, nas fissuras sylvianas, na profundidade dos sulcos e no sistema ventricular.

A forma ventricular de neurocisticercose pode ocorrer em qualquer parte do sistema ventricular, mas predomina no quarto ventrículo (Fig. 7-25). As lesões subaracnóideas extraventriculares são isointensas ao LCS em todas as sequências realizadas, inclusive na sequência 3D CISS. Diferente das formas intraparenquimatosas, a presença do escólex é mais rara neste tipo de apresentação, visto que a forma predominante sofre hidropisia (cisticerco racemoso), tornando-se uma vesícula túrgida, com paredes finas e escólex ausente (Fig. 7-26). Algumas vezes, uma resposta inflamatória é desencadeada adjacente às lesões subaracnóideas ou ventriculares com aparecimento de realce leptomeníngeo. Nos casos crônicos, áreas de fibrose e mesmo calcificações podem surgir como sequelas do processo inflamatório/granulomatoso.

Recomendações

De acordo com os critérios de Del Bruto e cols., a demonstração de lesão cística com escólex na TC ou RM constitui critério absoluto para o diagnóstico específico. Além disso, a caracterização de lesão encefálica ou medular espinal sugestiva da doença constitui critério maior. Torna-se, por isso, fundamental a avaliação pormenorizada das lesões focais, particularmente as vesículas, para a caracterização confiável do escólex. Para tanto priorizamos a análise das imagens FLAIR, 3D CISS e difusão (Fig. 7-27).

DIAGNÓSTICO DIFERENCIAL

A neurocisticercose tem apresentações tão variáveis que pode ser incluída no diferencial de praticamente todas as lesões císticas intracranianas, inclusive as neoplasias císticas, parenquimatosas, subaracnóideas ou ventriculares.

- Quarto ventrículo aprisionado: esta condição peculiar resulta do fechamento adquirido dos forames de saída do quarto ventrículo e do aqueduto do mesencéfalo, por hemorragia ou inflamação, com dilatação progressiva deste compartimento. A aquisição de imagens 3D CISS auxilia no diagnóstico do quarto ventrículo isolado. Pode haver realce inflamatório ependimário nos casos de ventriculite. O estudo do fluxo liquórico é útil para a caracterização do padrão obstrutivo ventricular.

FIGURA 7-24. Neurocriptococose nos espaços perivasculares. As imagens de RM axiais T2 **(A)**, FLAIR **(B)** e T1 pós-gadolínio **(C)** demonstram espaços perivasculares alargados (seta branca) nas regiões adjacentes à comissura anterior e núcleos da base, em indivíduo com AIDS, relacionados com o acúmulo de material gelatinoso pela criptococose.

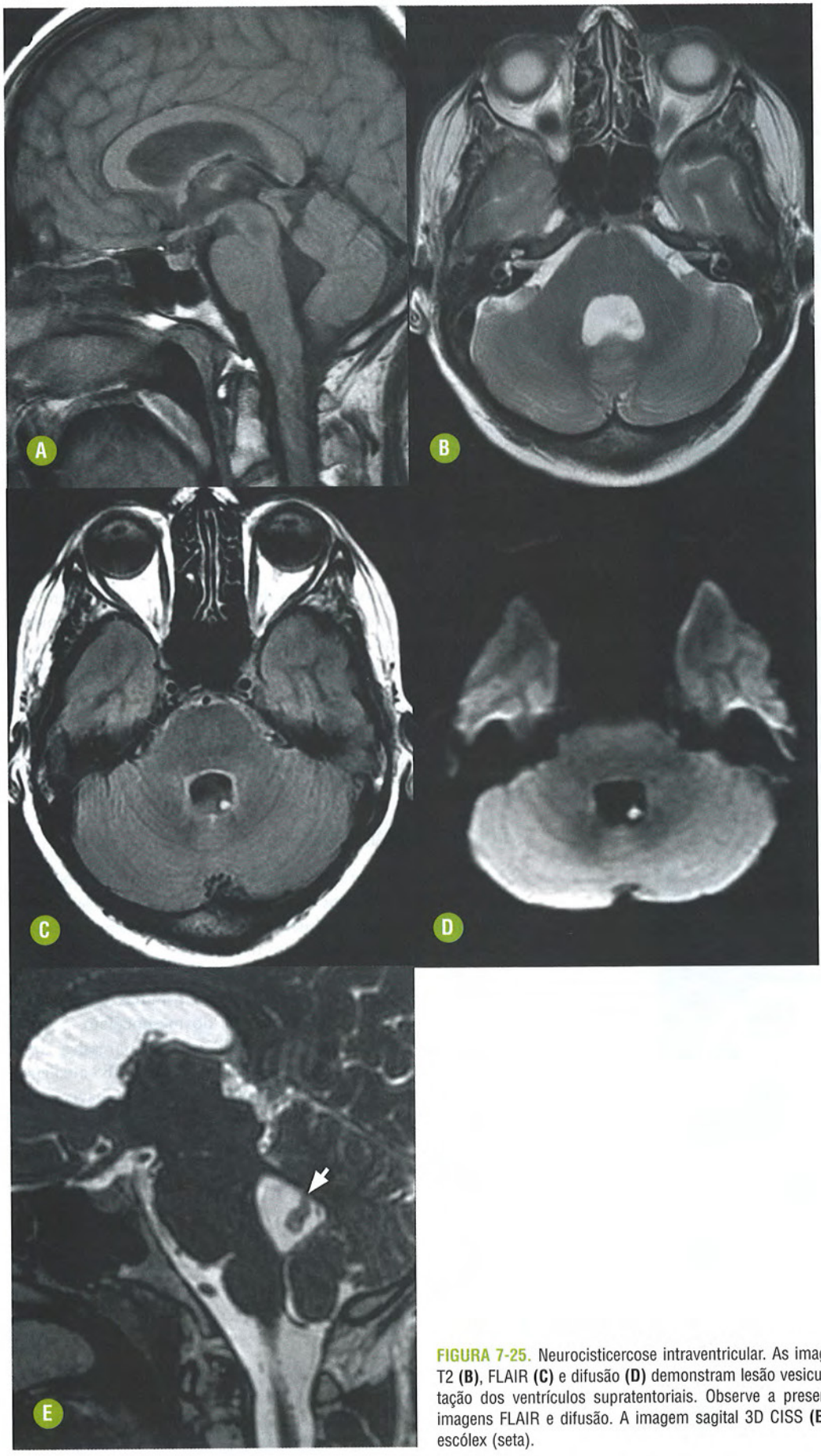

FIGURA 7-25. Neurocisticercose intraventricular. As imagens de RM sagital T1 **(A)**, axiais T2 **(B)**, FLAIR **(C)** e difusão **(D)** demonstram lesão vesicular no quarto ventrículo com dilatação dos ventrículos supratentoriais. Observe a presença do escólex hiperintenso nas imagens FLAIR e difusão. A imagem sagital 3D CISS **(E)** evidencia com mais detalhes o escólex (seta).

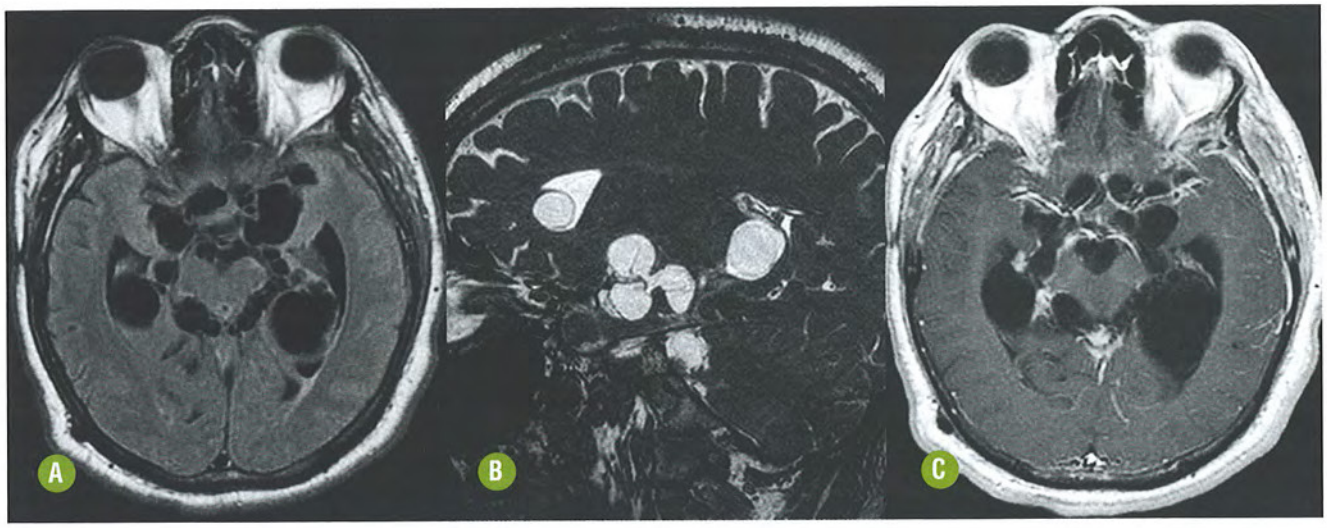

FIGURA 7-26. Neurocisticercose com envolvimento do espaço subaracnóideo. As imagens de RM axial FLAIR **(A)** e sagital 3D CISS **(B)** evidenciam o envolvimento das cisternas da base com múltiplos cistos agrupados, sem a caracterização de escólex. A imagem axial T1 pós-gadolínio **(C)** demonstra impregnação cisternal adjacente a alguns dos cistos e, principalmente, circundando as artérias cerebrais do polígono de Willis.

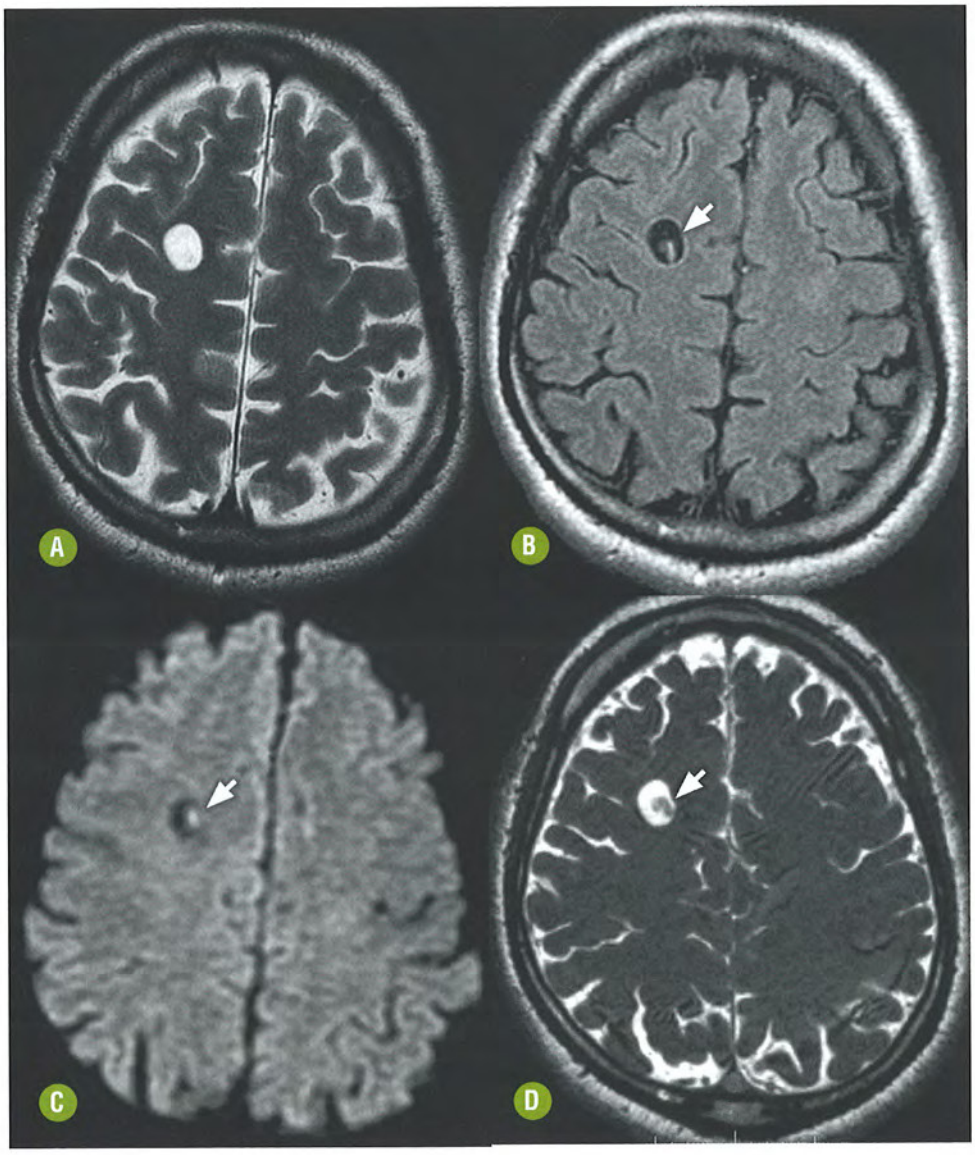

FIGURA 7-27. Neurcocisticercose parenquimatosa. RM axial T2 **(A)** demonstrando lesão de aspecto cístico de limites bem definidos. O escólex é facilmente demonstrado nas imagens axial FLAIR **(B)** e difusão **(C)**. A sequência 3D CISS **(D)** confirma o diagnóstico de cisticercose demonstrando o escólex (seta).

CISTO PORENCEFÁLICO

INTRODUÇÃO

Generalidades

Cisto porencefálico é uma cavidade cística intraparenquimatosa, preenchida por LCS, que pode comunicar-se com os ventrículos laterais ou com espaço subaracnóideo. Resulta de um insulto encefaloclástico precoce, por trauma, alteração vascular ou infecção intraútero.

Achados Clínicos e Laboratoriais

A manifestação clínica depende da localização e da extensão do parênquima encefálico destruído. Pode se apresentar com atraso no desenvolvimento neuropsicomotor, epilepsia ou déficit neurológico focal.

Achados Histopatológicos

Observa-se cavidade preenchida por LCS circundada por alguma proliferação glial reparativa.

ACHADOS DE IMAGEM

Tomografia Computadorizada e Ressonância Magnética

O padrão de imagem mais típico consiste em uma cavidade cística no parênquima de um hemisfério cerebral, cujo conteúdo tem atenuação semelhante ao LCS e pode se comunicar com o sistema ventricular. Efeito atrófico sobre o parênquima adjacente e dano estrutural com repercussão sobre tratos e conexões podem ser demonstrados.

As imagens de RM demonstram mais adequadamente as alterações patológicas, os limites e o conteúdo lesional. Gliose com alteração na intensidade de sinal do parênquima adjacente pode ser identificada nas imagens T2/FLAIR, particularmente nas lesões resultantes de insulto mais tardio, após 26 semanas de gestação (Fig. 7-28).

Recomendações

Os protocolos de exames nestes casos devem incluir imagens convencionais T1, T2 e FLAIR com cortes finos ou aquisições volumétricas. A aquisição de imagens T2* ou SWI é útil para pesquisar a presença de resíduos da degradação da hemoglobina. A inclusão de estudos de difusão tensorial com tratografia se justifica quando intencionamos pesquisar a repercussão do dano encefaloclástico sobre a anatomia dos tratos de substância branca.

DIAGNÓSTICO DIFERENCIAL

- Esquizencefalia: é uma malformação caracterizada pela presença de uma fenda que comunica o sistema ventricular com o espaço subaracnóideo, revestida por córtex, geralmente polimicrogírico. Assim, o revestimento da cavidade cística difere nas duas situações, sendo tecido gliótico nas cavidades porencefálicas e córtex polimicrogírico nas esquizencefalias.

Outras lesões encefaloclásticas podem resultar em formações císticas parenquimatosas, principalmente leucomalacia cística e a hidranencefalia.

CISTO NEUROENTÉRICO

INTRODUÇÃO

Generalidades

Cisto neuroentérico é uma lesão congênita benigna decorrente de uma malformação do folheto endodérmico no desenvolvimento do sistema nervoso central (SNC). Apesar de a origem precisa ser desconhecida, acredita-se que o cisto enterógeno origine-se de uma falha na separação do folheto endodérmico da notocorda em desenvolvimento, sequestrando e incorporando células do endoderma primitivo na notocorda, culminado no aparecimento de uma formação cística.

Trata-se de lesão muito rara, mais comumente encontrada em situação intrarraquiana, usualmente intradural e extramedular, anterior à medula e associada a anomalias vertebrais em pelo menos metade dos casos. Quando intracranianas, têm localização predominante infratentorial. Outras localizações descritas incluem as cisternas pontocerebelares, clivo ou mesmo o interior do quarto ventrículo.

Achados Clínicos e Laboratoriais

As manifestações clínicas são dependentes das dimensões e da localização da lesão, variando desde a ausência de sintomas até a ocorrência de hipertensão intracraniana, cefaleia ou sinais de compressão do tronco encefálico ou da medula cervical.

Achados Histopatológicos

Os cistos neuroentéricos são lesões flexíveis, de paredes finas e conteúdo variável, e pode ser límpido, mucoide ou xantocrômico. Na microscopia, identificam-se somente elementos endodérmicos, semelhantes aos observados no trato digestório ou respiratório, com células cuboides ou colunares ciliadas pseudoestratificadas e células caliciformes, cobrindo um estroma conectivo.

ACHADOS DE IMAGEM

Tomografia Computadorizada e Ressonância Magnética

Nos estudos por TC, o cisto neuroentérico apresenta-se usualmente como lesão única mediana, anterior ao tronco encefálico, sem realce significativo pelo contraste iodado. A atenuação varia de acordo com seu conteúdo. Ao contrário das lesões intrarraquianas, as intracranianas são raramente associadas a anomalias ósseas.

Nos estudos por RM, o padrão mais típico consiste em uma lesão cística de até 2 cm, com intensidade de sinal maior do que a do LCS nas sequências ponderadas em T1, hiperintensos nas sequência T2/FLAIR, sem impregnação pelo gadolínio (Fig. 7-29). Mais raramente podem exibir tênue impregnação periférica pelo agente paramagnético e, por vezes, demonstram discreta restrição à difusão da água.

No compartimento supratentorial, os cistos enterógenos podem atingir maiores dimensões e se localizam no compartimento extra-axial, mais frequentemente junto aos lobos frontais.

Recomendações

Além das sequências convencionais, considera-se útil a inclusão da sequência 3D CISS visando à melhor demonstração da

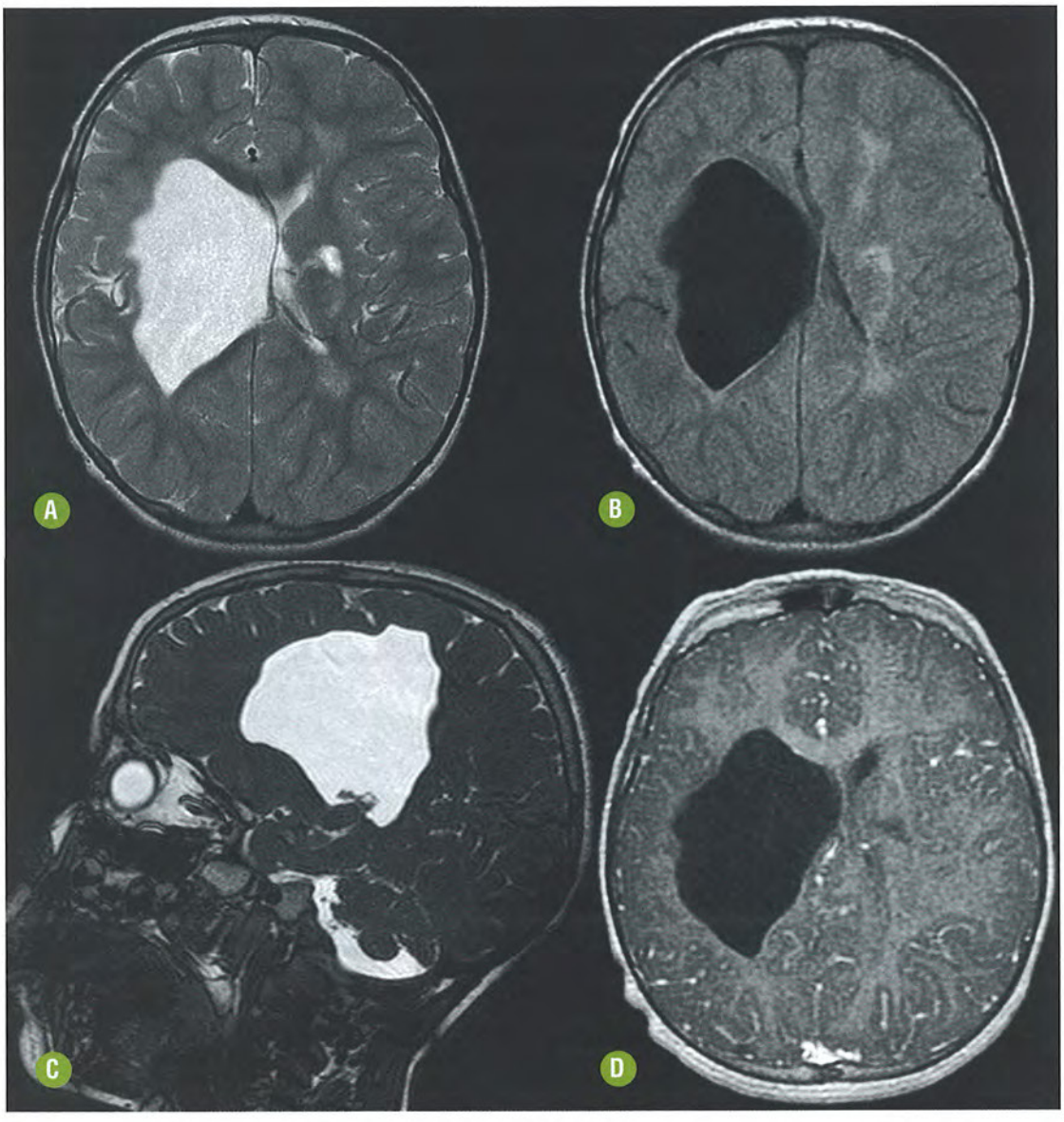

FIGURA 7-28. Cisto porencefálico. Imagens axiais T2 **(A)** e FLAIR **(B)**, sagital 3D CISS **(C)** e axial T1 volumétrico pós-gadolínio **(D)** demonstrando cavidade cística isointensa ao líquor em todas as sequências, que se comunica com o sistema ventricular. Observe o tênue hipersinal no parênquima adjacente ao cisto na imagem FLAIR, que denota a presença de gliose.

parede do cisto e sua relação com as estruturas vizinhas. A TC com reconstrução 3D pode ser útil naqueles casos com anormalidades ósseas, particularmente nos defeitos do fechamento da base do crânio.

DIAGNÓSTICO DIFERENCIAL

No diagnóstico diferencial, deverão ser considerados os cistos extra-axiais, particularmente aqueles que acometem o compartimento infratentorial da fossa posterior.

- Cisto aracnoide: o cisto aracnoide pode ter conteúdo hiperproteico e maior sinal que o LCS nas imagens FLAIR. A localização anterior à transição bulbomedular não é comum.
- Cisto epidermoide/dermoide: a maior dificuldade é imposta diante dos epidermoides atípicos de linha média ("epidermoide branco"), uma vez que as características de imagem são praticamente idênticas àquelas dos clássicos cistos neuroentéricos. A ocorrência de hipersinal na difusão favorece o diagnóstico de tumor epidermoide, mas não possibilita excluir o diagnóstico de cisto enterógeno.
- Neurocisticercose: a multiplicidade de lesões císticas é um argumento bastante seguro contra o diagnóstico de cisto neuroentérico. A caracterização do escólex não é comum, mas confirma o diagnóstico de neurocisticercose.

CISTOS PÓS-RADIOTERAPIA

INTRODUÇÃO

Generalidades

A radiocirurgia é uma alternativa terapêutica recente para algumas doenças benignas ou malignas do SNC. Entre estas, as malformações arteriovenosas (MAV) intracranianas vêm

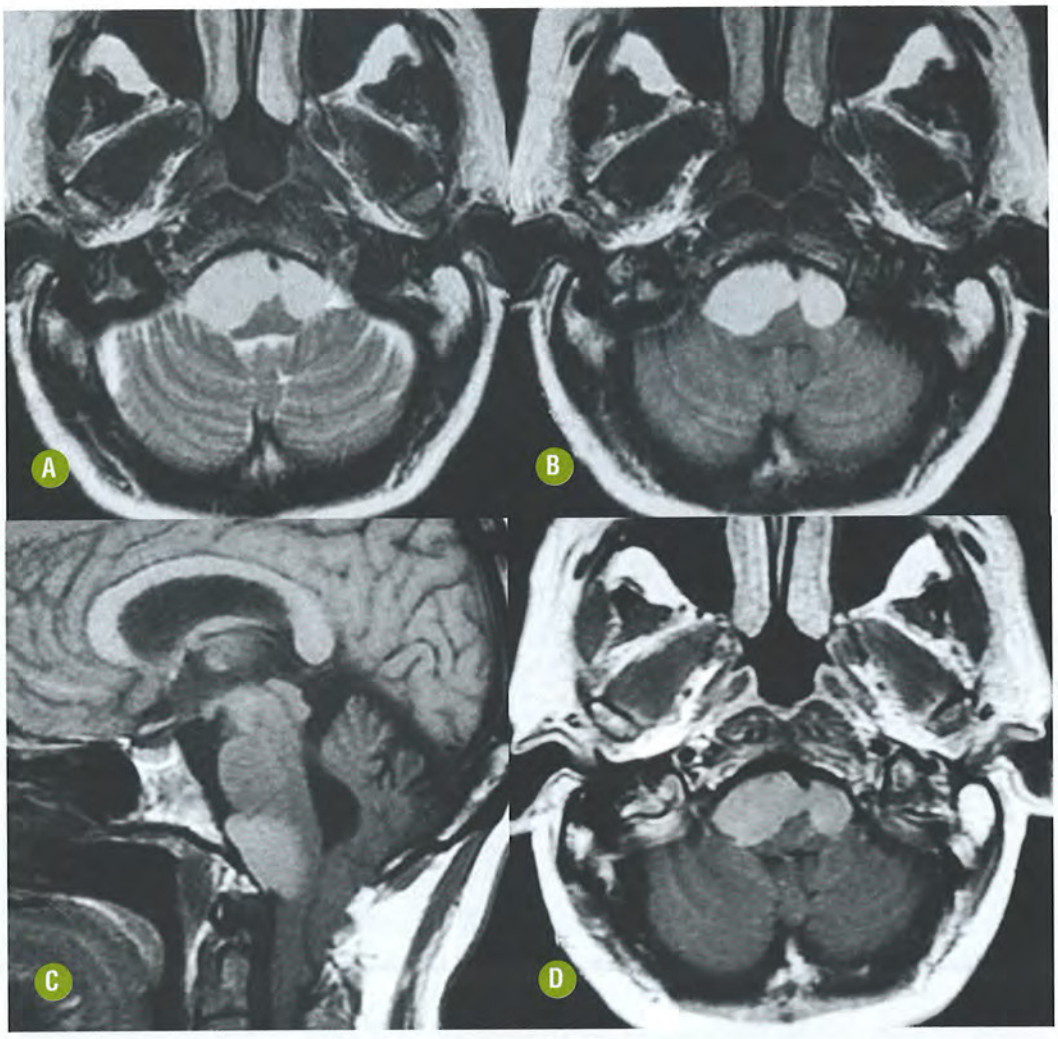

FIGURA 7-29. Cisto neuroentérico. Imagens de RM axiais T2 **(A)** e FLAIR **(B)**, sagital T1 **(C)**, axial T1 pós-gadolínio **(D)** evidenciam lesão cística infratentorial, mediana, anterior ao tronco encefálico, com hipersinal em todas as sequências e sem impregnação pelo gadolínio.

apresentando resultados mais animadores com o tratamento radiocirúrgico de casos selecionados. O número de indivíduos submetidos à radiocirurgia por MAV intracraniana vem aumentando nos últimos anos, tornando-se relevantes o reconhecimento e a identificação de possíveis complicações advindas desta modalidade terapêutica.

Entre as complicações mais frequentes estão hemorragia e isquemia difusa de substância branca. Entre outras, ressaltam-se estenose arterial, radionecrose e, em estágios mais tardios, pode ocorrer desenvolvimento de formações císticas na substância branca, particularmente ao redor da MAV (cistos peri-MAV). Esta é uma complicação tardia da radiocirurgia e o tempo de surgimento é bastante variado, geralmente de alguns anos.

A patogênese desta complicação não é bem esclarecida, porém a maioria das hipóteses sugere a ocorrência de hemorragia parenquimatosa ao redor da MAV.

Achados Clínicos e Laboratoriais

Os cistos podem ter dimensões variadas, mas na história natural da maioria dos casos, a tendência é de aumento gradual das dimensões dessas formações císticas, podendo causar efeito compressivo, com crises epilépticas e cefaleia.

Achados Histopatológicos

Pode ser demonstrada a presença de tecido reparativo gliótico fino e regular formando a parede do cisto, de conteúdo líquido, compatível com transudato vascular, resultado da quebra da BHE pela radiocirurgia da MAV.

ACHADOS DE IMAGEM

Tomografia Computadorizada e Ressonância Magnética

A RM demonstra lesões únicas ou multiloculadas peri-MAV, geralmente com componente cístico predominante, de paredes finas e regulares, que podem exibir discreta impregnação pelo agente paramagnético (Fig. 7-30). Alguns cistos podem ter paredes irregulares, espessadas, que podem inclusive gerar dúvidas diagnósticas.

Recomendações

A incidência exata dos cistos peri-MAV como complicação tardia de tratamento radiocirúrgico não é bem conhecida, no entanto um acompanhamento de vários anos parece necessário. Os protocolos deverão incluir imagens T2/FLAIR e T1 antes e após a administração intravenosa do gadolínio. O uso

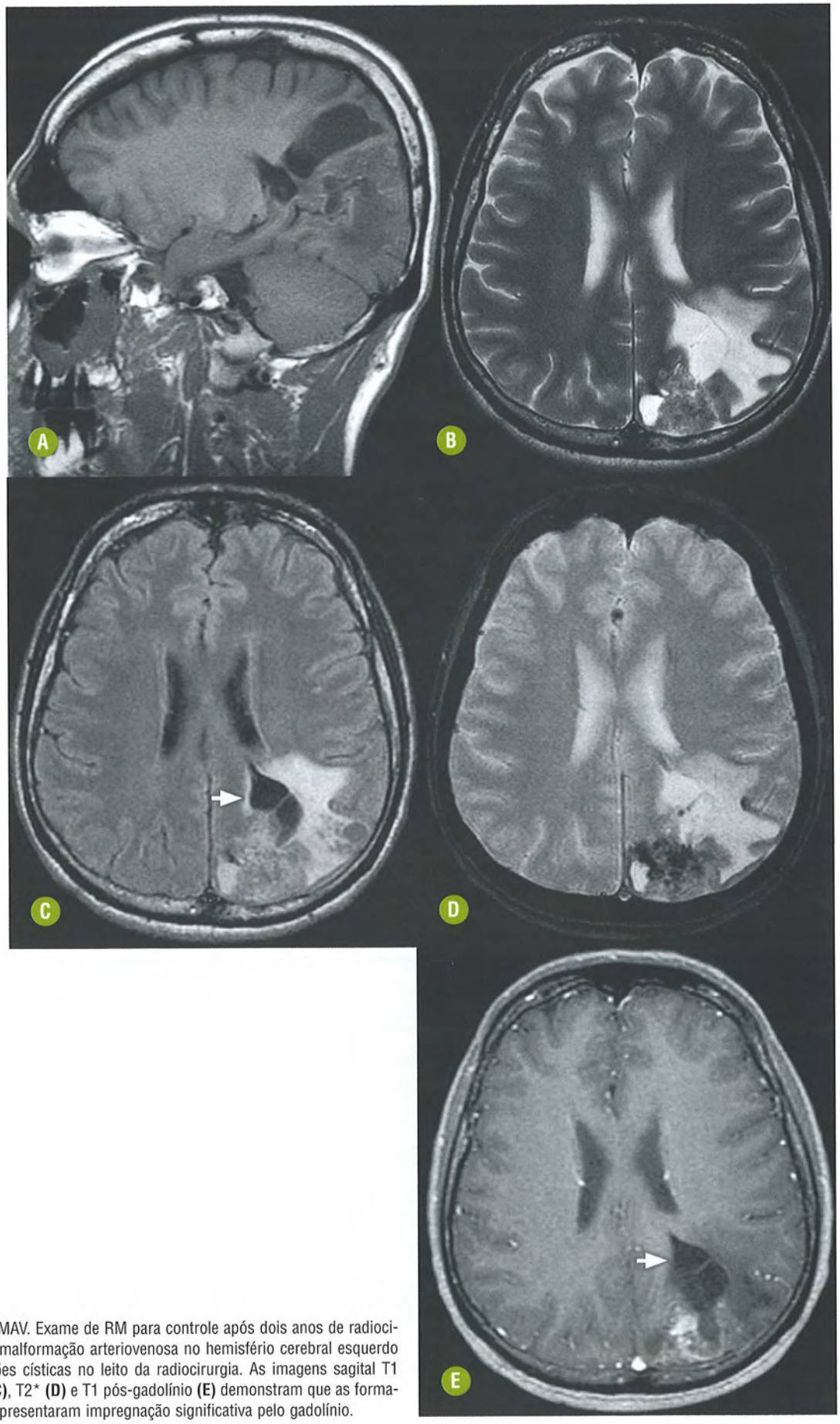

FIGURA 7-30. Cistos peri-MAV. Exame de RM para controle após dois anos de radiocirurgia para tratamento de malformação arteriovenosa no hemisfério cerebral esquerdo demonstrou múltiplas lesões císticas no leito da radiocirurgia. As imagens sagital T1 **(A)**, axiais T2 **(B)**, FLAIR **(C)**, T2* **(D)** e T1 pós-gadolínio **(E)** demonstram que as formações císticas (setas) não apresentaram impregnação significativa pelo gadolínio.

de sequências não convencionais, espectroscopia por ressonância magnética (ERM) e perfusão pode ser útil para a definição dos diagnósticos diferenciais.

DIAGNÓSTICO DIFERENCIAL

- Lesões neoplásicas radioinduzidas: destaca-se a neoplasia glial primária de alto grau. Neste contexto, tal lesão, além de determinar efeito expansivo mais significativo, exibe componente expansivo sólido com algum grau de infiltração do tecido adjacente, além da impregnação multifocal ou heterogênea pelo gadolínio. A parede do cisto tumoral de alto grau tende a ser mais espessa e irregular em detrimento do aspecto liso e regular dos cistos peri-MAV.

CISTOS E NEOPLASIAS

INTRODUÇÃO

Generalidades

Tumores extra-axiais como meningiomas e schwannomas ocasionalmente apresentam imagens císticas associadas. Estes cistos podem originar-se no interior do próprio parênquima tumoral, resultar do aprisionamento liquórico na periferia da lesão ou no espaço extra-axial adjacente. A localização mais comum dos meningiomas com cisto de aprisionamento é na convexidade frontoparietal, seguida pela foice inter-hemisférica. No entanto alguns estudos têm demonstrado que os cistos peritumorais ocorrem mais frequentemente nos tumores localizados junto à foice.

Os cistos podem ser únicos ou múltiplos e geralmente tendem a ter maiores dimensões que os cistos intratumorais verdadeiros. Não existe relação do tamanho dos cistos com o componente sólido do tumor, visto que alguns pequenos meningiomas exibem grandes formações císticas associadas.

Achados Clínicos e Laboratoriais

As manifestações clínicas dependem da localização e do efeito expansivo. Comumente são manifestações inespecíficas, mais frequentemente cefaleia. O conteúdo cístico das lesões peritumorais demonstra líquido semelhante ao LCS.

ACHADOS DE IMAGEM E DIAGNÓSTICOS DIFERENCIAIS

Os estudos de imagem demonstram a presença do componente tumoral sólido típico, com ampla base de implantação dural, de atenuação/intensidade de sinal variável e com padrão de realce usual para os meningiomas.

Os cistos peritumorais mais frequentemente exibem ausência de realce pelo meio de contraste. A intensidade de sinal destes cistos também é variável, sendo normalmente isointensos ao LCS em todas as sequências (Fig. 7-31). Não há restrição à livre movimentação das moléculas de água.

Recomendações

A ocorrência de cisto peritumoral associado a um meningioma globular na convexidade ou foice cerebral deve suscitar a possibilidade de uma lesão não tumoral por aprisionamento liquórico.

A inclusão de uma sequência 3D T1 pós-gadolínio é útil para a correta demonstração da lesão extra-axial, bem como para definir a existência de impregnação. As imagens FLAIR são úteis para a definição do sinal do conteúdo do cisto, que eventualmente pode ser mais hiperintenso que o LCS.

DIAGNÓSTICO DIFERENCIAL

Não raramente estes meningiomas císticos são confundidos com outras lesões neoplásicas sólido-císticas.

- Xantoastrocitomas pleomórficos: são lesões sólido-císticas corticais. A extensão do componente cístico ao espaço extra-axial, portanto lateralmente ao realce do componente sólido, pode ajudar a separá-los do meningioma.
- Ganglioglioma: pode ter aspecto sólido-cístico, mas comumente não se localiza na convexidade. O componente cístico tumoral usualmente localiza-se na substância branca.
- Neoplasia desmoplásica infantil: é um tumor mais comum no primeiro ano de vida, volumoso e com grandes compo-

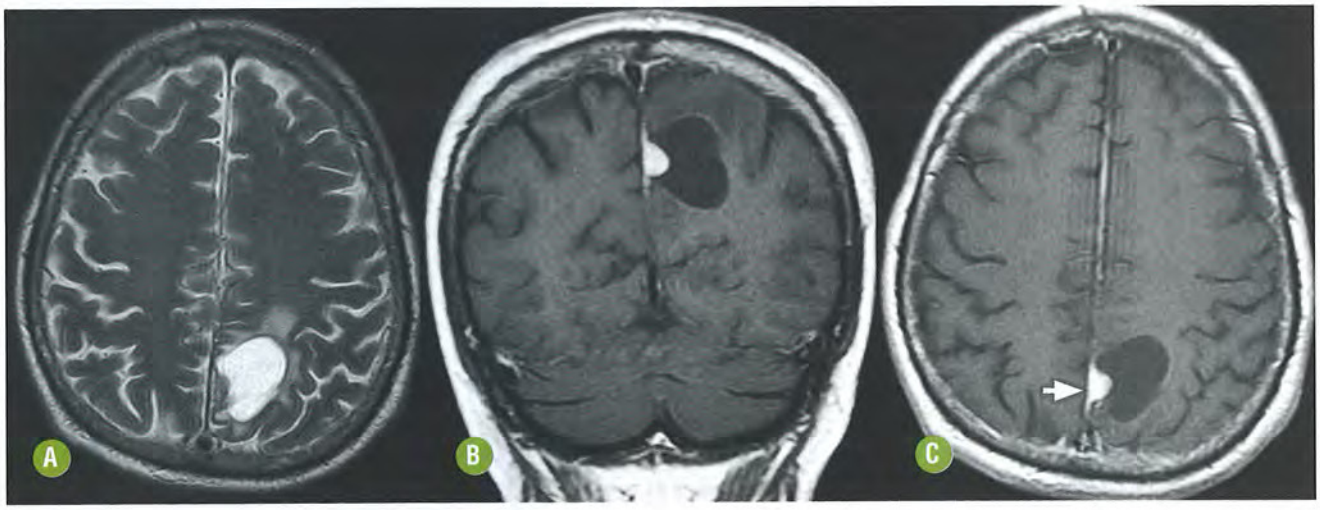

FIGURA 7-31. Meningioma com cisto de aprisionamento liquórico. As imagens de RM axial T2 **(A)**, coronal T1 e axial T1 pós-gadolínio **(B-C)** demonstram lesão expansiva extra-axial, inter-hemisférica, com nódulo medial com intensa impregnação homogênea pelo gadolínio (seta) e componente cístico maior que não se modifica pelo agente paramagnético.

nentes tumorais císticos. Os meningiomas são muito raros nesta faixa etária.

- Hemangioblastomas: predominam no compartimento infratentorial, onde os tumores com cisto de aprisionamento são raros, usualmente decorrentes de um schwannoma vestibular com extensão ao conduto auditivo interno.

MISCELÂNEA

■ Doença de Substância Branca e Cistos

INTRODUÇÃO

Generalidades

As doenças de substância branca ou leucoencefalopatias compreendem todas as desordens que exclusiva ou predominantemente comprometem a substância branca. Existe uma enorme variedade destas leucoencefalopatias e padrões superponíveis de imagem em algumas destas afecções têm sido descritos na literatura, o que torna relevante o melhor uso dos estudos de imagem nesta avaliação.

A busca por características peculiares de imagem, que possibilite o estreitamento do diagnóstico diferencial, constitui etapa importante no estudo neurorradiológico. Assim, a presença de lesões císticas no contexto de doenças com substrato metabólico tem se mostrado como um dos aspectos de imagem de grande valor na seleção dos diagnósticos mais prováveis.

Estas áreas de rarefação da substância branca/degeneração cística são encontradas mais frequentemente nos casos de leucoencefalopatia com substância branca evanescente, na evolução de alguns casos da doença Alexander, na leucoencefalopatia com calcificações e cistos, na leucoencefalopatia megalencefálica com cistos subcorticais, na leucoencefalopatia não megalencefálica com cistos temporais anteriores, na leucoencefalopatia cavitante progressiva e em doenças mitocondriais. Não pretendemos fazer uma revisão mais pormenorizada destas principais doenças neurometabólicas, mas, sim, dar destaque às principais condições associadas a cistos parenquimatosos, bem como às características de imagem mais relevantes para os diagnósticos específicos.

ACHADOS DE IMAGEM

Tomografia Computadorizada e Ressonância Magnética

As áreas de rarefação e degeneração cística da substância branca são mais bem caracterizadas por meio da sequência FLAIR. Tanto as áreas de rarefação quanto as de degeneração cística aparecem hipointensas nas sequências ponderadas em T1 e hiperintensas em T2. No entanto as áreas de rarefação aparecem com sinal intermediário na sequência FLAIR, enquanto as de degeneração cística exibem intensidade de sinal semelhante à do LCS.

Na leucoencefalopatia com substância branca evanescente os achados de RM são característicos, com comprometimento difuso da substância branca e redução do sinal T1. Com a evolução da doença, a substância branca passa a apresentar a mesma intensidade de sinal do LCS em todas as sequências. Nos estágios avançados, áreas com marcado hipossinal na sequência FLAIR são vistas no interior da substância branca profunda, achados estes relacionados com as diminutas cavitações císticas (Fig. 7-32).

Na leucoencefalopatia megalencefálica com cistos subcorticais, a RM tem aspecto típico, com algum inchaço cerebral e dano difuso à substância branca, comprometimento das cápsulas externa e extrema e fibras em "U" subcorticais, poupando a cápsula interna, o núcleo da base, o corpo caloso, o trato corticospinal e os tálamos. A presença dos cistos subcorticais, principalmente nos pólos temporais associados à megalencefalia, são os achados definitivos (Fig. 7-33). Seu diagnóstico diferencial, do ponto de vista de imagem, se faz principalmente com sequela de infecção intrauterina por citomegalovírus, síndrome de Aicardi-Goutierrés e leucoencefalopatia não megalencefálica com cistos subcorticais temporais. Apesar de estas afecções cursarem com cistos subcorticais nos polos tempo-

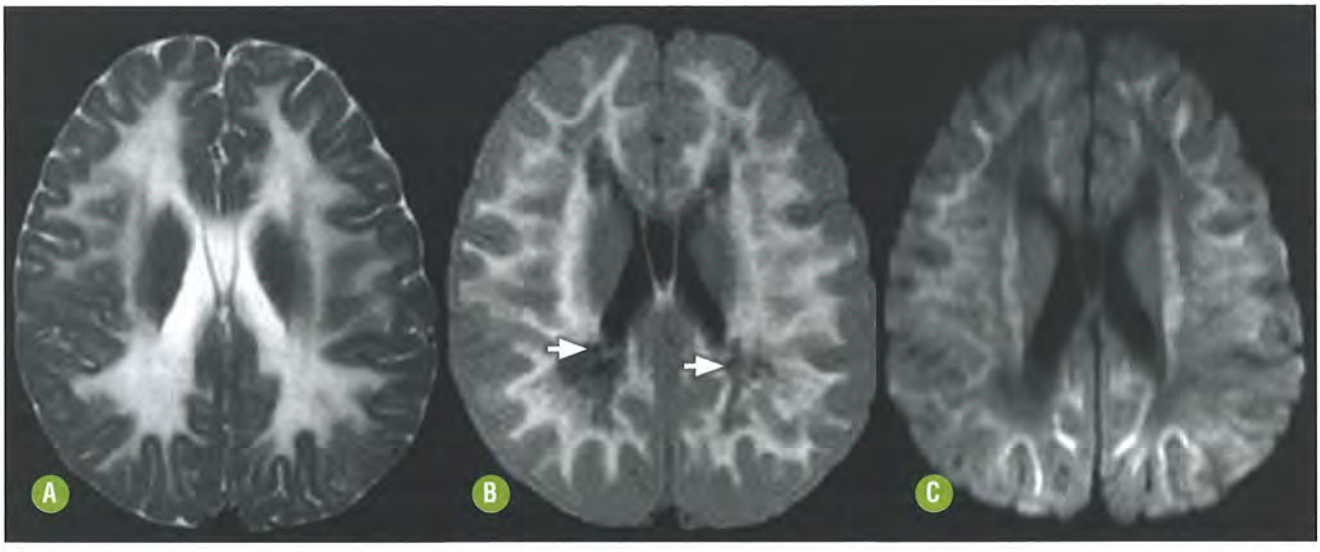

FIGURA 7-32. Leucoencefalopatia com substância branca evanescente. Alteração difusa do sinal da substância branca observado nas imagens axial T2 **(A)**, FLAIR **(B)** e difusão **(C)**. Observe o sinal semelhante ao líquor, principalmente nas regiões peritrigonais (setas).

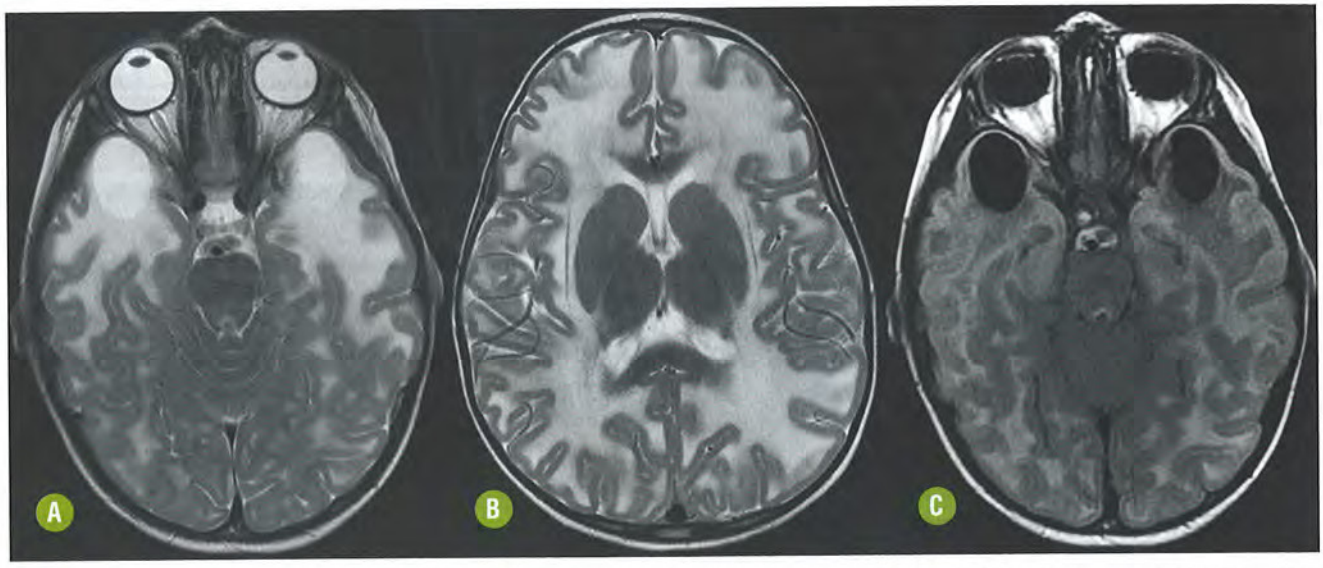

FIGURA 7-33. Leucoencefalopatia megalencefálica com cistos subcorticais. As imagens de RM axiais T2 **(A-B)** e FLAIR **(C)** demonstram hiperintensidade difusa do sinal da substância branca dos hemisférios cerebrais com formações císticas subcorticais nos polos temporais. Observe que o sinal dos cistos é idêntico ao LCS.

rais, a ocorrência de outros achados e o perímetro cefálico auxiliam no diagnóstico correto.

A leucoencefalopatia com calcificações e cistos é uma entidade bastante rara, de provável herança autossômica recessiva. Acomete crianças a adolescentes, com curso bastante inespecífico, podendo apresentar ataxia, epilepsia, espasticidade e deterioração do estado mental com a evolução do quadro. Pode haver déficit neurológico focal, cefaleia e vômitos em consequência da formação e do desenvolvimento de cistos que aumentam progressivamente de dimensão, sendo necessária em algumas situações a ressecção cirúrgica devido ao efeito expansivo. A TC e a RM são úteis para o diagnóstico. Enquanto a TC confirma a presença de calcificações grosseiras distribuídas não necessariamente de maneira simétrica, acometendo principalmente os tálamos, núcleos da base, núcleo denteado do cerebelo e tronco encefálico, a RM demonstra focos de impregnação multifocal associados às calcificações e alguns cistos na evolução (Fig. 7-34).

A leucoencefalopatia cavitante progressiva é uma doença autossômica recessiva muito rara caracterizada pela evolução em surtos, que acomete a substância branca do encéfalo e da medula espinal e tem como característica singular a formação de cavitações, que se seguem a focos de impregnação parenquimatosa, periventricular e, frequentemente, no corpo caloso. Como característica mais marcante existe sempre o comprometimento do aspecto mais central do corpo caloso pelas lesões císticas (Fig. 7-35).

ALGORITMO DAS LESÕES CÍSTICAS INTRACRANIANAS NÃO NEOPLÁSICAS

Visando a melhor interpretação de um exame de imagem para o correto diagnóstico de uma lesão cística intracraniana, sugerimos uma sequência didática de análise dos achados (Tabela 7-1). O primeiro passo na análise de uma lesão cística intracraniana consiste na interpretação da sua exata localização anatômica. Em grande número de casos essa etapa consiste no passo mais importante para a formulação de um diagnóstico. A localização de uma lesão na transição mesencefalotalâmica coloca a forma tumefativa dos espaços de Virchow-Robin como uma possibilidade muito provável. Da mesma forma, um cisto no aspecto mais superior e anterior do terceiro ventrículo é muito provavelmente um cisto coloide.

Dentro deste tópico, a caracterização topográfica de lesão em intra ou extra-axial, cisternal ou ventricular torna-se fundamental. Uma lesão com intensidade de sinal do LCS em todas as sequências, particularmente de localização cisternal, é muito sugestiva de um cisto aracnoide. Do mesmo modo, uma lesão intraventricular com intensidade de sinal do LCS, particularmente no átrio e em um dos ventrículos laterais, deve ser um cisto ependimário.

Apesar de muito raros, os cistos neuroentéricos podem ser corretamente suspeitados diante da localização infratentorial anterior ao tronco encefálico, na linha mediana. Por outro lado, no compartimento supratentorial sua diferenciação de outras lesões císticas é mais difícil. Assim, a memorização das localizações típicas de cada lesão em particular consiste no primeiro e um dos mais importantes aspectos na análise das lesões císticas.

O segundo passo consiste na análise da intensidade de sinal da lesão. Por definição, o conteúdo dos EPV segue a intensidade de sinal do LCS em todas as sequências. Convém lembrar, entretanto, que, ocasionalmente, esses EPV acompanham-se de alteração do parênquima encefálico adjacente, mas não do seu conteúdo. Por outro lado, os cistos epidermoides são classicamente heterogêneos na sequência FLAIR ("LCS sujo") e hiperintensos na difusão.

Ainda em relação ao conteúdo da lesão, a identificação da presença do escólex no interior de uma lesão cística intraparenquimatosa sela o diagnóstico de neurocisticercose. Além disso, no estudo das lesões císticas intracranianas é fundamental o contexto clínico no qual o caso se insere. A história

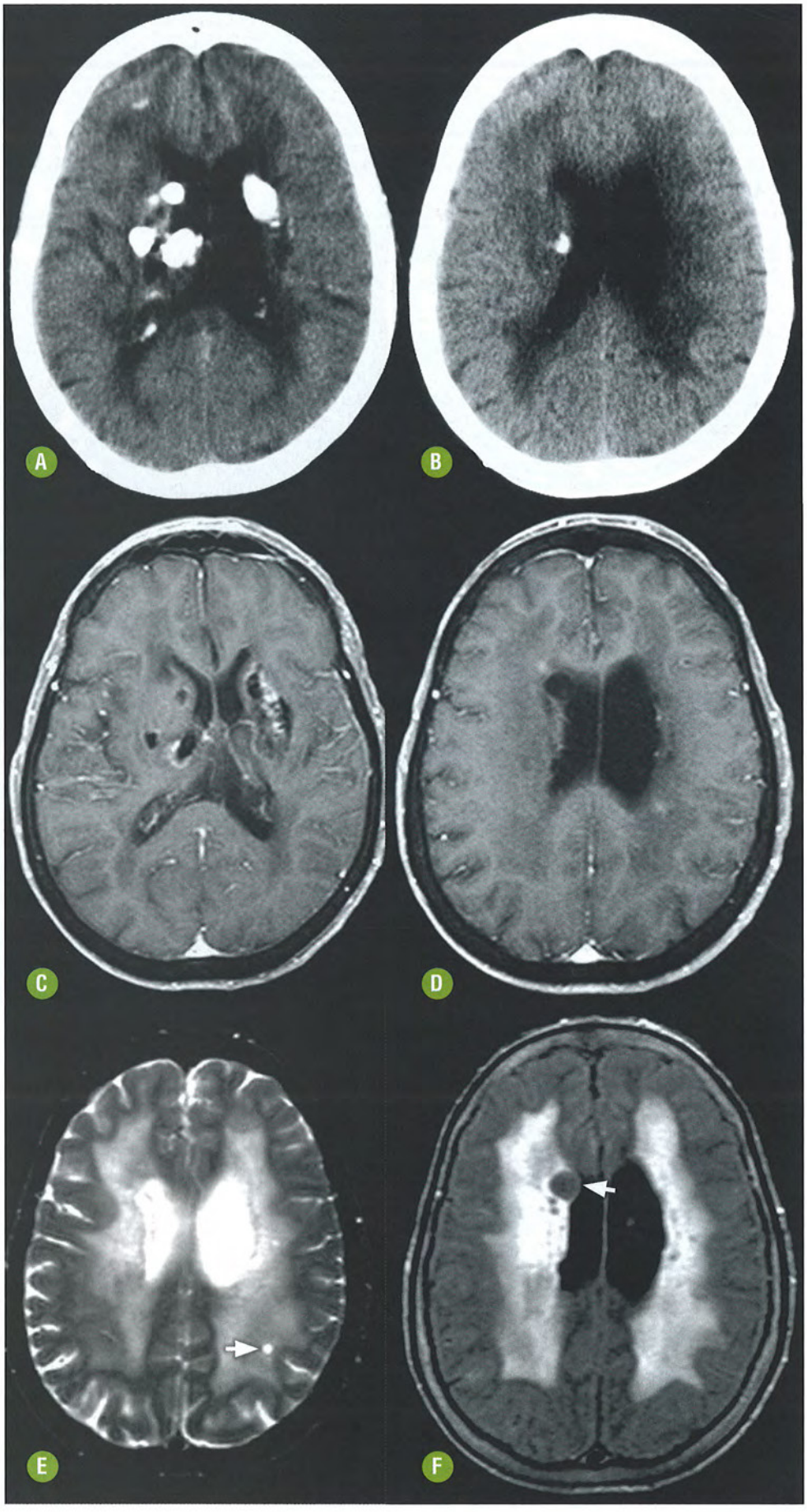

FIGURA 7-34. Leucoencefalopatia com calcificações e cistos. As imagens axiais de TC sem contraste **(A-B)** demonstram calcificações grosseiras agrupadas nas regiões periventriculares, com extensa hipoatenuação da substância branca hemisférica. As imagens axiais de RM T1 pós-gadolínio (**C** e **D**) demonstram impregnação adjacente a algumas calcificações e na substância branca. As imagens axiais T2 **(E)** e FLAIR **(F)** confirmam a alteração difusa da substância branca e a presença de cistos (setas). Cortesia do Dr. Antônio Rocha, São Paulo.

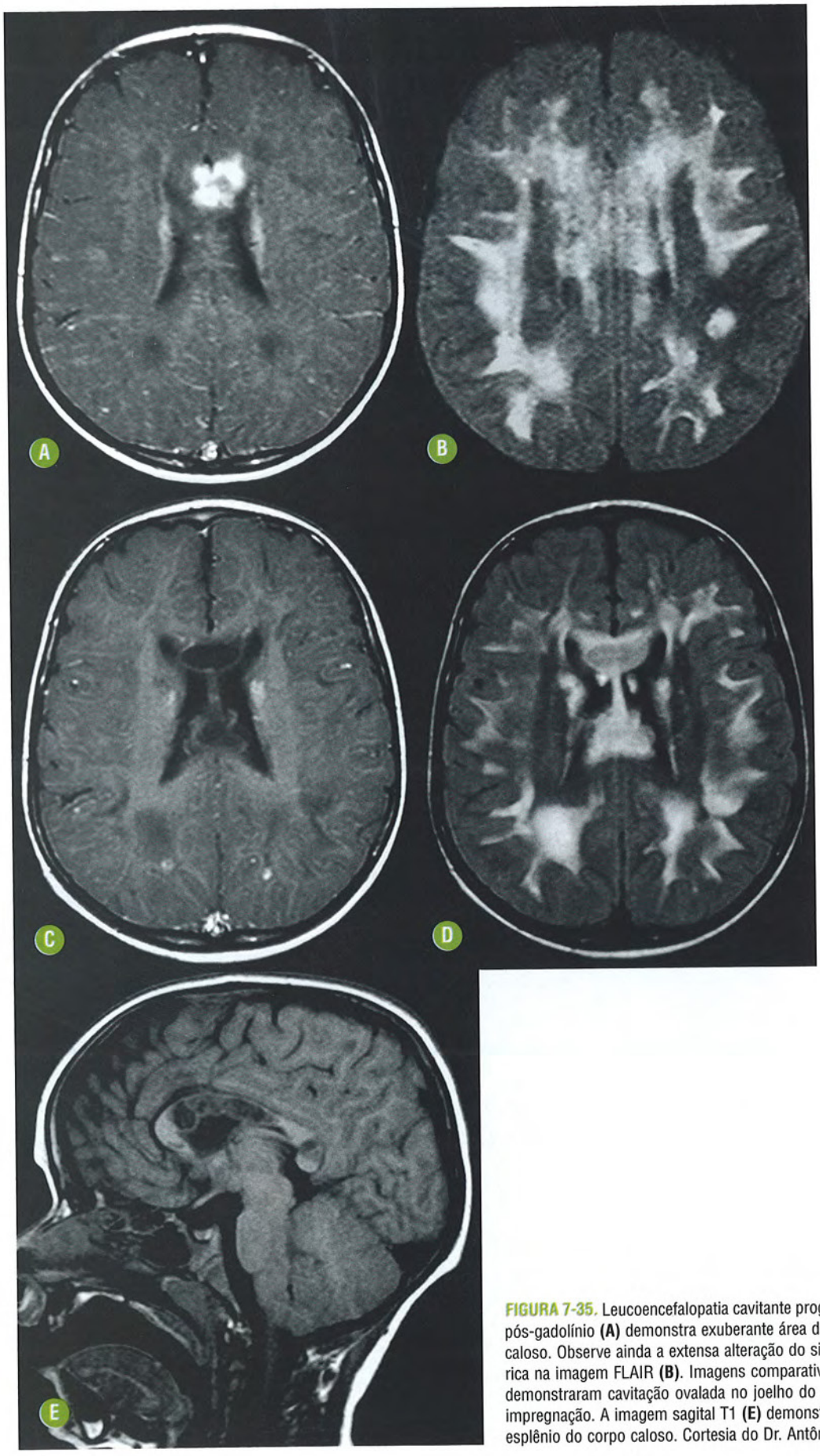

FIGURA 7-35. Leucoencefalopatia cavitante progressiva. A imagem de RM axial T1 pós-gadolínio **(A)** demonstra exuberante área de impregnação no joelho do corpo caloso. Observe ainda a extensa alteração do sinal da substância branca hemisférica na imagem FLAIR **(B)**. Imagens comparativas **(C-D)** obtidas após seis meses demonstraram cavitação ovalada no joelho do corpo caloso, onde antes houvera impregnação. A imagem sagital T1 **(E)** demonstra múltiplos cistos no tronco e no esplênio do corpo caloso. Cortesia do Dr. Antônio Rocha, São Paulo-SP.

TABELA 7-1. Principais Características das Lesões Císticas Intracranianas

Extra-axiais			
Infratentorial		*Supratentorial*	
Na linha mediana	Fora da linha mediana	Na linha mediana	Fora da linha mediana
Cisto neurentérico *entre o clivo e o tronco encefálico	Cisto epidermoide *cisterna pontocerebelar	Cisto da pineal *glândula pineal	Cisto aracnoide *fossa média ou na convexidade
Cisto aracnoide *usualmente retrocerebelar	Cisto aracnoide *cisternal	Cisto dermoide *fossa anterior ou região selar	Cisto epidermoide *cisternal
Cisto dermoide *retrocerebelar	Cisticercose *cisternal	Cisto da bolsa de Rathke *selar/suprasselar	Cisticercose *cisternal
	Cisto tumoral *adjacente a schwannoma do acústico	Cisto aracnoide *suprasselar	Cisto peritumoral *adjacente a meningioma da convexidade
Intra-axiais			
Infratentorial		*Supratentorial*	
Parenquimatoso	Intraventricular	Parenquimatoso	Intraventricular
Espaços de VR alargados *tronco ou pedúnculos encefálicos	Cisto epidermoide *quarto ventrículo	Espaços de VR alargados *adjacente à comissura anterior ou mesencefalotalâmicos	Cistos do plexo corioide *átrios ventriculares
	Cisticercose *quarto ventrículo	Cistos neurogliais *lobo frontal	Cistos ependimais *ventrículos laterais
	Quarto ventrículo aprisionado	Cisto porencefálico *hemisférios cerebrais	Cisto coloide *terceiro ventrículo
		Cistos parasitários (NCC e hidatidose)	Cisticercose intraventricular

*Localizações mais comuns.
Adaptado de Osborn A e cols. (Radiology 2006).

de crises epilépticas em um indivíduo com uma ou múltiplas lesões císticas no estudo por TC coloca neurocisticercose no topo da lista dos diagnósticos diferenciais. Por outro lado, a presença de uma lesão cística intraparenquimatosa em um paciente assintomático torna a possibilidade de cistos neurogliais e EPV hipóteses muito prováveis.

Por fim, a presença de calcificação, realce pelo contraste, hemorragia ou componentes sólidos associados pode ajudar a estreitar a lista de diferenciais (Tabela 7-2). Assim, um conhecimento detalhado das localizações mais frequentes e típicas, uma avaliação cuidadosa da intensidade de sinal em todas as sequências, o contexto no qual a lesão está inserida e a procura por outros achados associados possibilitam uma formulação diagnóstica mais próxima da histologia e, principalmente, auxiliam na tomada de decisões diante de uma lesão cística intracraniana.

TABELA 7-2. Lesões Císticas Parenquimatosas nas Doenças da Substância Branca

	Alteração da Substância Branca	*Localização dos Cistos*	*Achados de Imagem Associados*	*Diagnósticos Diferenciais*
Leucoencefalopatia com substância branca evanescente	Periventricular infra e supratentorial	Diminutas cavitações com sinal semelhante ao LCS	Cavo do septo pelúcido	Leucodistrofia metacromática Encefalopatias mitocondriais
Leucoencefalopatia megalencefálica com cistos subcorticais	Difusa infra e supratentorial	Subcorticais temporais (menos comuns frontais e parietais)	Megalencefalia Cavo do septo pelúcido e *vergae* Curso clínico indolente	Infecção congênita pelo citomegalovírus (CMV) Síndrome de Aicardi-Goutierrés Leucoencefalopatia não megalencefálica com cistos subcorticais temporais
Leucoencefalopatia com calcificações e cistos	Predominante periventricular	Substância branca	Calcificações grosseiras Focos de impregnação	Cisticercose Neoplasias calcificadas
Leucoencefalopatia cavitante progressiva	Geralmente periventricular	Predominantes no corpo caloso	A ocorrência de impregnação focal precede o cisto Aumento de lactato na ERM	Esclerose múltipla Síndrome de Susac Vasculites

LITERATURA RECOMENDADA

1. Alnaghmoosh N, Alkhani A. Colloid cysts in children, a clinical and radiological study. Childs Nerv Syst 2006; 22: 514-516.
2. Barboriak DP, Lee L, Provenzale JM. Serial MR Imaging of Pineal Cysts: Implications for Natural History and Follow-Up. AJR 2001;176:737-743.
3. Bruce E. Pollock, Robert D. Brown Jr. Management of cysts arising after 3adiosurgery to treat intracranial arteriovenous malformations. Neurosurgery 2001; 49:259-265.
4. Buschmann U, Gers B, Hildebrandt G. Pilocytic astrocytomas with leptomeningeal dissemination: biological behavior, clinical course, and therapeutical options. Childs Nerv Syst 2003; 19:298-304.
5. C-Y. Chen, J-S. Wong, S-C. Hsieh, at al. Intracranial epidermoid cyst with hemorrhage: MR imaging findings. AJNR Am J Neuroradiol 2006; 27:427-429.
6. Del Brutto OH, Rajshekhar V, White Jr. AC, et al. Proposed diagnostic criteria for neurocysticercosis. Neurology 2001;57:177-183.
7. Fakhran S, Escott E. Pineocytoma mimicking a pineal cystic on imaging: True diagnostic dilemma or a case of incomplete imaging? AJNR Am J Neuroradiol 2008; 29:159-63.
8. Gelabert M, Fernández F, Villa P, at al. Arachnoid cyst rupture with subdural hygroma: report of three cases and literature review. Childs Nerv Syst 2002; 18:609-613.
9. Germano A, Caruso G, Caffo M, et al. The treatment of large supratentorial arachnoid cysts in infants with cyst-peritoneal shunting and Hakim programmable valve. Childs Nerv Syst 2003; 19:166-173.
10. Guzzetta F, Battaglia D, Di Rocco C, et al. Symptomatic epilepsy in children with poroencephalic cysts secondary to perinatal middle cerebral artery occlusion. Childs Nerv Syst 2006; 22:922-930.
11. Hoffmann K, Hosten N, Meyer B, et al. CSF flow studies of intracranial cysts and cyst-like lesions achieved using reversed fast imaging with steady-state precession MR sequences. AJNR Am J Neuroradiol 2000; 21:493-502.
12. Holou W, Garton H, Muraszko K. Prevalence of pineal cysts in children and young adults J Neurosurg Pediatrics 2009; 4:230-236.
13. Kariyattil R, Panikar D. Choroid plexus cyst of the third ventricle presenting as acute triventriculomegaly. Childs Nerv Syst 2008; 24:875-877.
14. Lucato LT, Guedes MS, Sato JR, Bacheschi LA, Machado LR, Leite CC. The role of conventional MR imaging sequences in the evoluation of neurocysticercosis: impact on characterization of the scolex and lesion burden. AJNR Am J Neuroradiol 2007;28:1501-4.
15. Mandera M, Marcol W, Bierzynska G, et al. Pineal cysts in chilhood. Childs Nerv Syst 2003; 19:750-55.
16. Moon K, Lee J, Kim J, et al. Spontaneous disappearance of a suprasellar arachnoid cyst: case report and review of the literature. Childs Nerv Syst 2007; 23:99-104.
17. Nasser M F El-Ghandour. Endoscopic treatment of third ventricular colloid cysts: a review including ten personal cases. Neurosurg Rev 2009; 32:395-402.
18. Osborn A G, Preece M T, Chin SS, et al. Intracranial neurenteric cysts: imaging and pathology spectrum. AJNR Am J Neuroradiol 2006; 27:1211-1216.
19. Osborn A G, Preece M T. Intracranial cysts: Radiologic-pathologic correlation and imaging approach radiology. Radiology 2006; 239:650-664.
20. Radaideh M, Leeds N, Kumar A. Unusual small choroid plexus cyst obstructing the foramen of Monroe: Case Report AJNR Am J Neuroradiol 2002; 23:841-843.

21. Sanabria E, Yamamoto H, Nagashima T. Evaluation of the management of arachnoid cyst of the posterior fossa in pediatric population: experience over 27 years. Childs Nerv Syst 2007; 23: 535-542.
22. Sinha S, Brown J. Familial posterior fossa arachnoid cyst. Childs Nerv Syst 2004; 20:100-103.
23. Smith AB, Rushing EJ, Smirniotopoulos JG. Lesions of the Pineal Region: Radiologic-Pathologic Correlation. RadioGraphics 2010;30:2001-2020.
24. Stephens T, Parmar H, Cornblath W. Giant tumefactive perivascular spaces. Journal of the Neurological Sciences 2008; 26: 171-173.
25. Tamburrini G, Caldarelli M, Masimini L, et al. Subdural hygroma: an unwanted result of Sylvian arachnoid cyst marsupialization. Childs Nerv Syst 2003; 19:159-165.
26. Yildiz H, Erdogan C, Yalcin R. Evaluation of communication between intracranial arachnoid cysts and cisterns with phase-contrast cine MR Imaging. AJNR Am J Neuroradiol 2005; 26: 145-151.
27. Zamponi N, Roberto F. Bobble head doll syndrome in a child with a third ventricular cyst and hydrocephalus. Childs Nerv Syst 2005; 21:350-354.
28. Zhanga D, Zhenc H, Zoua J, et al. MRI findings of intracranial cystic meningeomas. Clinical Radiology 2009; 64:792-800.



8 CAPÍTULO

Síndromes Neurocutâneas

Hugo Pereira Pinto Gama
Antônio José da Rocha
Felipe Torres Pacheco

INTRODUÇÃO

As síndromes neurocutâneas constituem um grupo de doenças geneticamente determinadas, inicialmente agrupadas pelo oftalmologista alemão van der Hoeve (1932) sob a denominação "facomatoses". O conjunto inicial das doenças apenas incluía: neurofibromatose (NF), esclerose tuberosa e a síndrome de von Hippel-Lindau (VHL), pois o autor considerara que todas apresentavam lesões da retina semelhantes (*phakomas*). Entretanto muito se tem aprendido sobre as facomatoses nas últimas décadas, de tal forma que as doenças inicialmente por ele agrupadas são reconhecidas hoje como condições distintas, com poucos achados clínicos em comum e que resultam de alterações genéticas diferentes.

A NF e o complexo esclerose tuberosa (CET) são, por si sós, geneticamente heterogêneos. A NF tem sido atualmente dividida em três doenças predominantes: neurofibromatose tipo 1 (NF1), neurofibromatose tipo 2 (NF2) e schwannomatose. Além disso, tornou-se etimologicamente inadequada a utilização do termo facomatoses com a intenção de descrever doenças que não cursam com hamartomas retinianos (*phakomas*), como ocorre na síndrome de Sturge-Weber. Desta forma, o termo síndromes ou doenças neurocutâneas torna-se mais apropriado, e a denominação facomatose poderia ficar reservada para aquelas condições originais.

As síndromes neurocutâneas agregam um conjunto de doenças que compartilham a tendência de desenvolvimento de lesões cutâneas e tumores dos sistemas nervosos central (SNC) e periférico, bem com de outras manifestações multissistêmicas. Apesar de os genes acometidos serem diferentes, atuam por meio de mecanismo comum pela ausência de supressão tumoral.

Existem mais de 50 síndromes neurocutâneas descritas na literatura e a lista continua a crescer, de maneira que foge ao escopo deste capítulo a abordagem de todas elas. Apresentaremos as afecções mais comuns, que figuram na rotina e que têm maior relevância na prática clínica.

NEUROFIBROMATOSE TIPO 1

INTRODUÇÃO

Generalidades

A NF1 é a síndrome neurocutânea mais comum, com ocorrência estimada em 1:3.000 a 1:4.000 nascidos vivos, sem predileção por grupo étnico ou racial. É transmitida como um traço dominante com penetrância variável em metade dos casos, e nos demais, presumivelmente resulta da mutação espontânea de um lócus genético no gene NF1 localizado no cromossomo 17 (17q11.2), que codifica a proteína neurofibromina. Esta proteína funciona como uma supressora tumoral e atua como uma reguladora negativa da atividade da proteína ativadora guanosina trifosfatase. A perda da função da neurofibromina pode resultar em um controle inadequado da proliferação e diferenciação celulares, determinando a ocorrência de lesões na pele,

manchas "café com leite" e neurofibromas, bem como displasias mesodérmicas (ectasia dural e lesões ósseas) e tumores do SNC, principalmente gliomas.

A primeira descrição desta síndrome como uma doença distinta foi feita pelo médico alemão Friedrich Daniel von Recklinghausen (1882) e, por este motivo, esta desordem também é reconhecida como doença de von Recklinghausen.

A NF1 é uma doença complexa, afetando múltiplos tipos celulares e sistemas orgânicos, com ampla variedade de expressão e comportamento imprevisível. Há pacientes com estigmas clássicos da doença e que apresentam importantes morbidade e mortalidade devido às lesões sintomáticas. Existem, por outro lado, indivíduos assintomáticos, que levam uma vida normal e que serão, incidentalmente, diagnosticados na investigação de outra condição não relacionada ou mesmo em estudos de necropsia.

Na prática clínica o diagnóstico é feito por meio da caracterização de um conjunto de alterações que compõem critérios internacionalmente aceitos (Quadro 8-1).

Achados Clínicos

Entre os achados clínicos dos pacientes com NF1 destacam-se as manifestações dermatológicas, que representam quatro dos sete critérios diagnósticos. As manchas "café com leite" estão presentes desde o nascimento e tendem a aumentar de tamanho e número até o segundo ano de vida. Não há localização clássica para esse tipo de lesão, que pode ser encontrada em qualquer lugar do corpo. Apesar de não serem exclusivas da NF1, sendo vistas em 25% da população geral, quando em número maior que seis sugerem fortemente o diagnóstico de NF1. As sardas axilares e inguinais desenvolvem-se tardiamente na infância, são geralmente simétricas e têm dimensões que variam de 1 a 3 mm (Fig. 8-1).

Os nódulos de Lisch (hamartomas) representam lesões pigmentadas benignas da íris. Podem estar presentes ao nascimento, mas são frequentemente diagnosticados em idade mais avançada, de tal forma que praticamente todos os adultos com NF1 têm esse tipo de lesão. Não estão associados a desconforto ou déficits visuais.

Os neurofibromas, que são uma marca da NF1, manifestam-se como tumorações da pele (tipo cutâneo) ou do subcutâneo (tipos subcutâneo, nodulares profundos e plexiforme). Estas lesões também tendem a aumentar em número e tamanho com a idade, a puberdade e durante a gestação.

QUADRO 8-1. Critérios do National Institute of Health (NIH) para o diagnóstico da NF1

O diagnóstico da doença se baseia na presença de dois ou mais dos critérios a seguir.

1. Seis ou mais manchas "café com leite":
   a. Maiores que 1,5 cm de diâmetro na fase pós-puberal;
   b. Maiores que 0,5 cm na fase pré-puberal.
2. Dois ou mais neurofibromas de qualquer tipo ou um ou mais neurofibromas plexiformes (NFP).
3. Sardas nas regiões axilares ou inguinais (sinal de Crowe).
4. Glioma óptico.
5. Dois ou mais nódulos de Lisch (hamartomas retinianos).
6. Uma lesão óssea típica: displasia da asa do esfenoide ou afilamento cortical de um osso longo, com ou sem pseudartrose.
7. Parente de primeiro grau com diagnóstico de NF1 pelos critérios descritos.

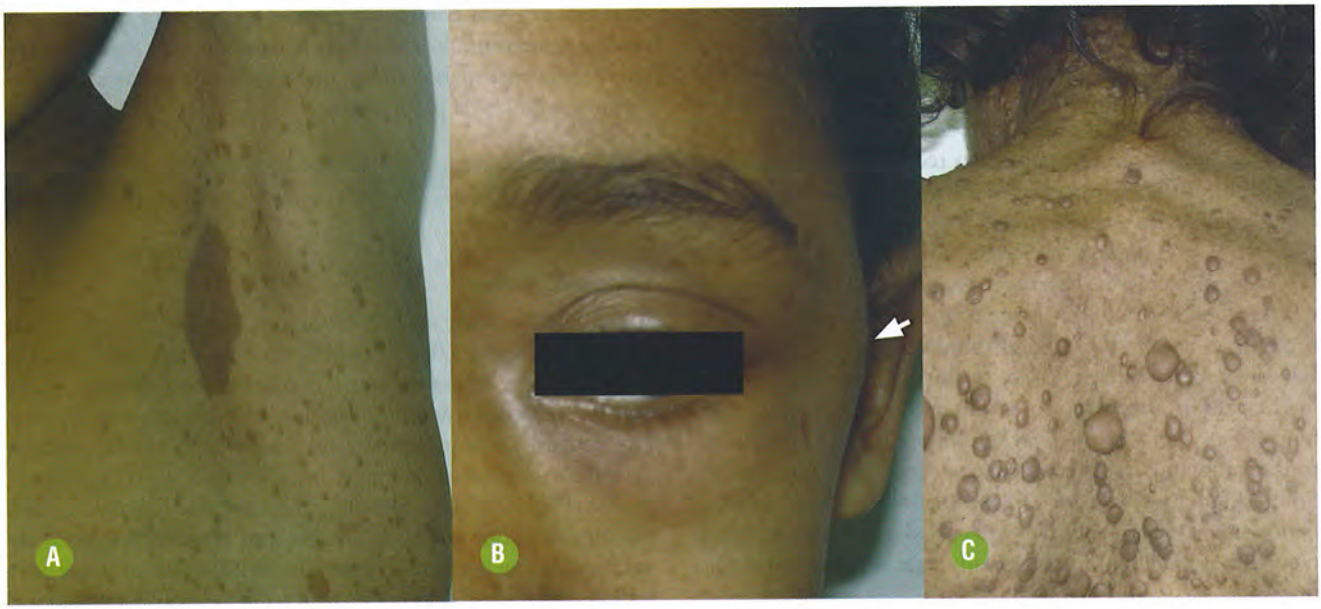

FIGURA 8-1. Lesões cutâneas em NF1. **(A)** Observe a presença das sardas axilares associadas às manchas café com leite. **(B)** Abaulamento na região temporal esquerda (seta) secundário à presença de NFP. **(C)** Familiar de primeiro grau com múltiplos neurofibromas cutâneos.

Outros achados clínicos incluem puberdade precoce, dificuldade de aprendizado e baixa estatura. Em consequência dos gliomas ópticos, os indivíduos com NF1 tendem a apresentar déficit da acuidade visual, atrofia do nervo óptico, hidrocefalia, disfunção hipotalâmica e algumas vezes papiledema. Menos comumente os pacientes desenvolvem proptose. Contudo, mesmo os gliomas ópticos grandes, sintomáticos, podem regredir. Esta regressão tem sido descrita em pacientes sem e com NF1, e pode ser acompanhada da melhora da função visual.

Em decorrência de anormalidades cerebrovasculares, os pacientes com NF1 podem, às vezes, apresentar-se com hemiplegia aguda ou déficits neurológicos focais, causados por isquemia ou infarto cerebral.

A ocorrência de crises epilépticas não é usualmente demonstrada na NF1, sendo apenas observada em circunstâncias específicas, particularmente na presença de algumas lesões estruturais do encéfalo que podem desencadear atividade irritativa em condições particulares.

Achados Histológicos

O astrocitoma é o principal tumor encefálico em crianças com NF1, e o astrocitoma pilocítico (grau I, segundo a Organização Mundial da Saúde [OMS]) é o tipo histológico mais observado.

Macroscopia: geralmente é um tumor circunscrito, de consistência heterogênea, com componentes sólidos e císticos. A maioria dos casos é observada em crianças e adultos jovens, localizados em vias ópticas, mesencéfalo, tronco encefálico, cerebelo e hemisférios cerebrais.

Microscopia: usualmente exibe aspecto bifásico, com arquitetura fascicular e áreas císticas de aspecto piloide. Algumas partes do tumor têm padrão compacto com células alongadas e fibras de Rosenthal interpostas entre os fascículos de células alongadas.

Os neurofibromas são tumores benignos da bainha dos nervos periféricos que incorporam e expandem os nervos acometidos. São lesões circunscritas, mas não encapsuladas, compostas por células alongadas distribuídas em uma matriz mucoide ou entre feixes de tecido colágeno. Os NFP constituem um subtipo específico, intimamente relacionado com a NF1, em que é observada a expansão de vários nervos em um plexo ou o acometimento de um tronco nervoso, que assume o aspecto semelhante à "raiz do gengibre".

ACHADOS DE IMAGEM

Radiografia e Tomografia Computadorizada

- Escoliose: está presente em 10% dos pacientes e é classificada nas formas distróficas e não distróficas. As curvas não distróficas não são diferentes das formas de escoliose idiopática, podendo ser laterais e comprometer qualquer nível da coluna vertebral. Por outro lado, as curvas distróficas são causadas por anormalidades ósseas, como o remodelamento das vértebras ou o alargamento do canal vertebral e dos forames espinhosos. A escoliose distrófica tem início precoce e é rapidamente progressiva. A forma mais característica da NF1 é a cifoescoliose angular distrófica cervicotorácica (Fig. 8-2).

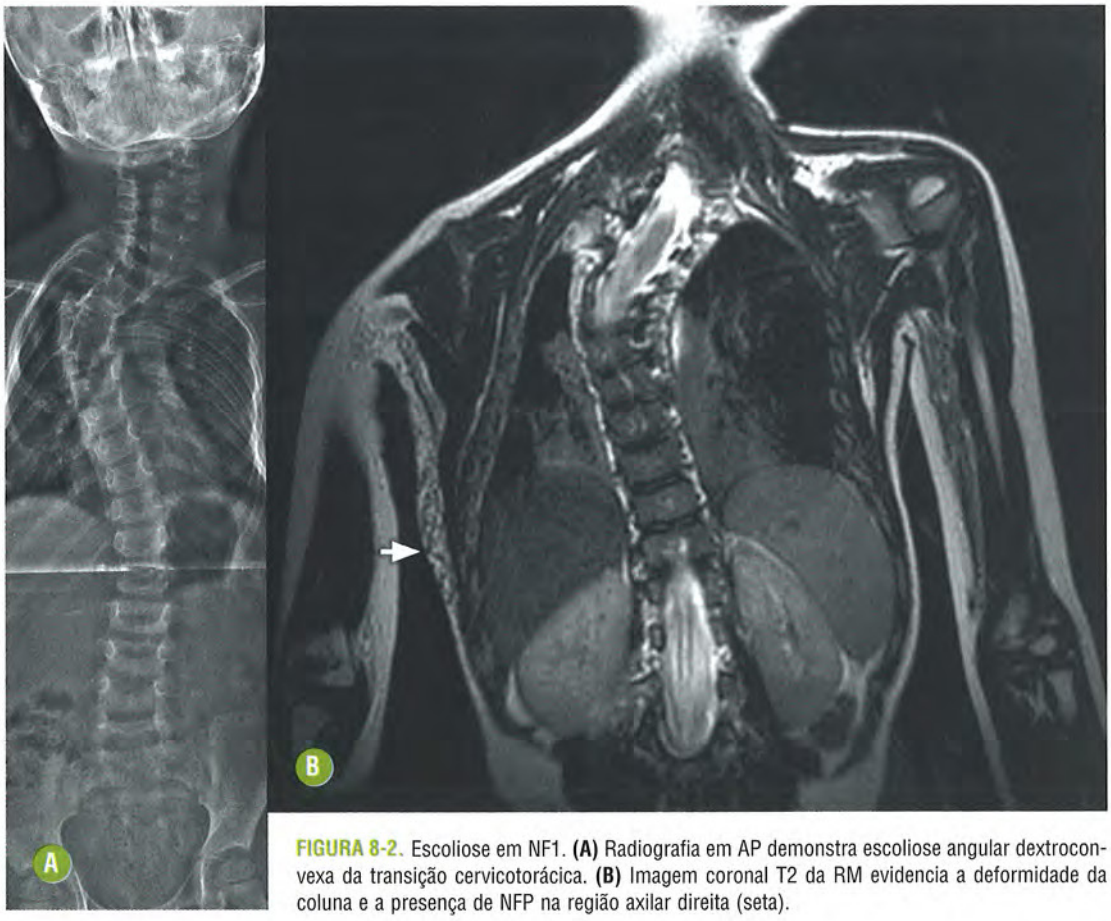

FIGURA 8-2. Escoliose em NF1. **(A)** Radiografia em AP demonstra escoliose angular dextroconvexa da transição cervicotorácica. **(B)** Imagem coronal T2 da RM evidencia a deformidade da coluna e a presença de NFP na região axilar direita (seta).

- Costelas em fita: constituem achado típico da NF1. Podem ocorrer isolada ou como adaptação do osso ao crescimento lento de neurofibromas intercostais.
- Macrocefalia: não relacionada com lesões estruturais do SNC, pode ser observada em até 45% dos indivíduos com NF1.
- Alargamento do canal óptico ou do forame oval: sugere a presença de um glioma óptico ou neurofibroma subjacentes.
- Displasia da asa maior do esfenoide: é uma manifestação óssea típica, embora incomum, da NF1. Estes pacientes podem apresentar exoftalmo pulsátil relacionado com a herniação meníngea, do espaço liquórico e do próprio lobo temporal em direção à órbita. A displasia do esfenoide pode ser um achado isolado ou associar-se ao neurofibroma plexiforme (NFP) na distribuição trigeminal. A progressão da displasia do esfenoide usualmente indica que uma anormalidade subjacente é um NFP e pode requerer reconstrução cirúrgica (Fig. 8-3).
- Múltiplas pseudartroses: o acometimento da tíbia é o mais frequente.
- Hipoplasia dos elementos vertebrais posteriores.
- Remodelamento dos corpos vertebrais: encontrado em 10% dos pacientes, o remodelamento dos corpos vertebrais pela ectasia dural pode ser visto como um achado isolado, sem implicação clínica. Decorre possivelmente da fraqueza congênita da dura e do alargamento progressivo do saco dural, determinado pela pulsação constante do líquor. Este processo resulta no remodelamento da porção posterior dos corpos vertebrais, embora também tenha sido descrito nos aspectos anterior e lateral das vértebras. Os neurofibromas também podem determinar remodelamento posterior dos corpos vertebrais, contudo as ectasias durais e as meningoceles laterais estão mais associadas a este tipo de alteração.

Ressonância Magnética

- Gliomas das vias ópticas: manifestam-se pelo espessamento do complexo bainha/nervo óptico, de aspecto tubular, fusiforme, excêntrico ou globular, associado à sua tortuosidade. Caracterizam-se por hipossinal em T1, hipersinal em T2 e, geralmente, exibem impregnação homogênea pelo gadolínio. Ocasionalmente observa-se dilatação do espaço subaracnóideo perineural secundário à obstrução do fluxo liquórico ou por encarceramento do líquor pela hiperplasia subaracnoide. Pode haver envolvimento do quiasma óptico, com expansão do mesmo, bem como extensão aos corpos geniculados laterais, tratos e, muito excepcionalmente, às radiações ópticas, evidenciado por um hipersinal em T2 ao longo deste trajeto, com impregnação variável (Fig. 8-4).
  Uma apresentação menos frequente dos gliomas se dá por infiltração do espaço subaracnóideo que circunda o nervo óptico. Esta alteração é caracterizada por um halo de impregnação pelo gadolínio no nervo óptico acometido.
- Gliomas do tronco encefálico: podem ser detectados no bulbo, seguido pelo mesencéfalo e pela ponte, em ordem decrescente. A maioria dos gliomas em NF1 tem um curso relativamente benigno e indolente, podendo estabilizar ou mesmo regredir. Estas lesões apresentam isossinal em T1 e hipersinal em T2. O padrão de impregnação é variável.
- Gliomas do teto mesencefálico podem ocorrer em pacientes com NF1 e determinar hidrocefalia pela obstrução do aqueduto. O teto mesencefálico pode apresentar deformidade focal com iso ou hipossinal em T1, hipersinal em T2, usualmente sem impregnação pelo gadolínio nos tumores pequenos (Fig. 8-5). Outra causa de hidrocefalia nestes pacientes é a estenose aquedutal.
- Gliomas cerebelares: são raros em associação a NF1. Geralmente os astrocitomas cerebelares associados à NF1 aparecem em uma idade mais tardia que os astrocitomas cerebelares esporádicos, com tendência a um melhor prognóstico.
- Áreas de vacuolização da mielina: a natureza destas lesões ainda é objeto de controvérsia. Apesar disso, constituem um achado típico em crianças com NF1, caracterizadas pela presença de focos hiperintensos em T2/FLAIR, nos núcleos da base, cápsula interna, tronco encefálico (ponte) e cerebelo. O globo pálido é o local mais comum de acometimento, usualmente com envolvimento bilateral. A correlação histológica destas lesões é escassa, mas não há componente neoplásico lesional, mantendo a tendência a aparecer por volta dos 3 anos de vida, podendo aumentar em número e tamanho até por volta dos 12 anos de idade. A partir daí estas lesões tendem a regredir, sendo raramente observadas após os 20 anos de idade.

  As zonas de vacuolização têm aspecto de ressonância magnética (RM) bastante previsível e o diagnóstico diferencial por imagem pode ser alcançado pela análise de suas características mais típicas (Tabela 8-1).

  A sequência *diffusion weighted imaging* (DWI) pode demonstrar aumento dos valores do coeficiente de difusão aparente (ADC), sendo que o aumento destes valores em exames seriados está relacionado com o aumento do tamanho e do número dos focos de alteração do sinal de RM.

  O estudo de ERM pode contribuir para a distinção entre os focos de vacuolização da mielina e os tumores encefálicos no contexto da NF1. Tanto as áreas de vacuolização da mielina quanto os tumores apresentam aumento da relação colina/creatina (Co/Cr), no entanto no tumor esta relação é mais alta. Estudos recentes têm demonstrado que a relação menor que 1,5 favorece o diagnóstico de lesão hamartomatosa (vacuolização da mielina). Por outro lado, uma relação maior que 2 favorece o diagnóstico de processo neoplásico (glioma), sendo as relações entre 1,5 e 2 de transição, ou seja, persiste a necessidade de acompanhamento. É importante destacar, entretanto, que os tumores infiltrativos de baixo grau podem ocasionar apenas o aumento de mioinositol, e não um aumento tão expressivo dos níveis de colina. Além disso, nas áreas de vacuolização de mielina os níveis de N-acetil-aspartato (NAA) são normais, enquanto nos tumores há uma redução do metabólito (Fig. 8-6).
- Anormalidades cerebrovasculares (Fig. 8-7): representam alterações incomuns da NF1 e incluem estenose, oclusões, padrão moyamoya, aneurismas, dolicoectasia da artéria carótida interna (displasia arterial), malformações arteriovenosas, hipoplasia das artérias carótidas internas ou do sistema vertebrobasilar e fístulas.

  A vasculopatia oclusiva é também uma complicação potencial da radioterapia em crianças com glioma das vias ópticas.
- A aquisição DWI é útil para a detecção de isquemia parenquimatosa aguda, caracterizada pela restrição à livre movimentação das moléculas de água.

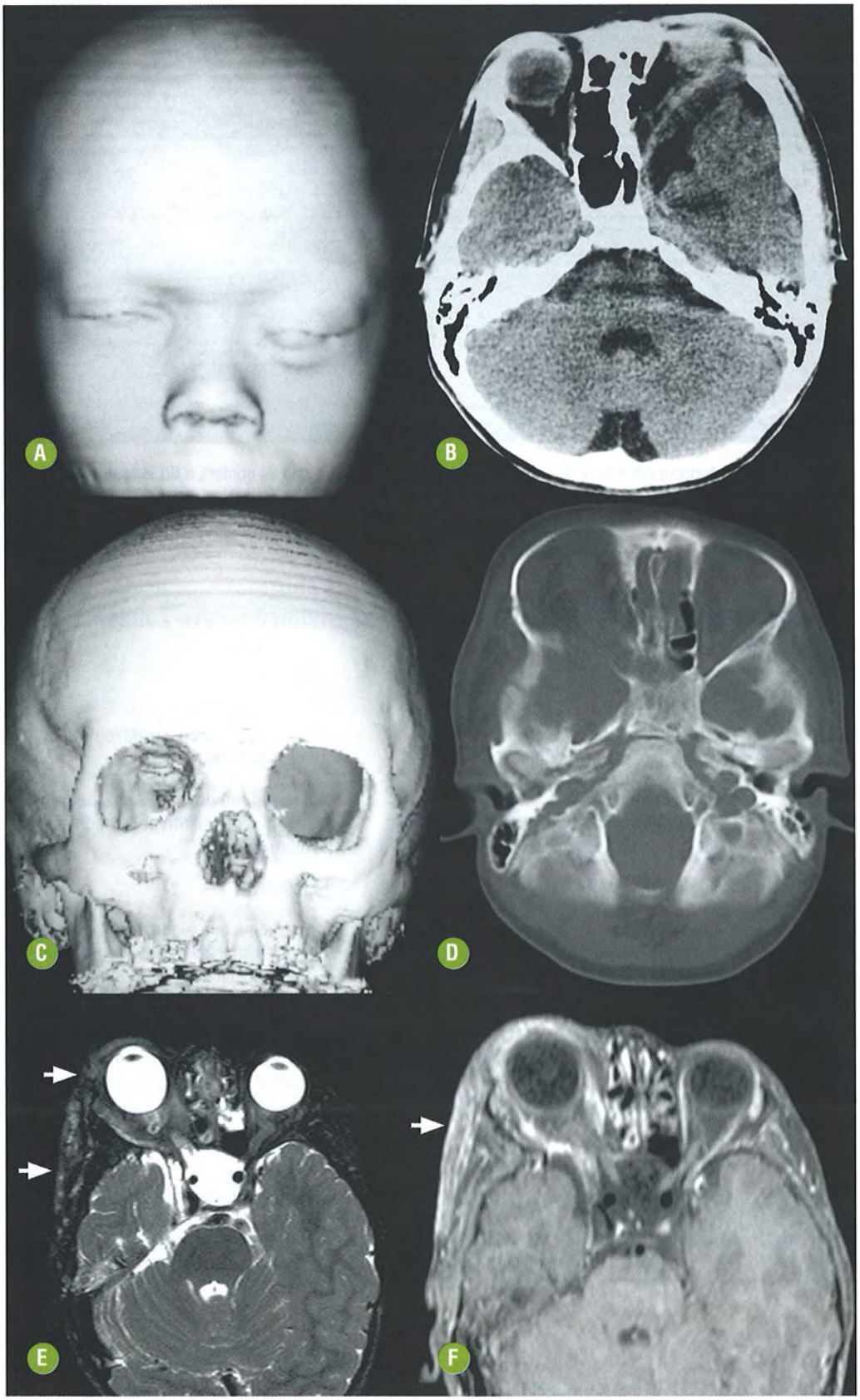

FIGURA 8-3. Exoftalmo pulsátil em NF1. **(A)** Reconstrução 3D da face de uma criança com NF1 demonstrando a deformidade facial com proptose à esquerda. **(B)** Imagem de TC axial confirma displasia da asa maior do esfenoide esquerdo com herniação orbitária do lobo temporal. **(C)** A reconstrução volumétrica da parte óssea demonstra a "órbita vazia" típica desta anormalidade. **(D)** TC axial de outro paciente evidencia a displasia da asa maior do esfenoide direito. **(E)** Observe a presença de aumento da região temporal suprazigomática homolateral, com focos hiperintensos em T2 (setas). **(F)** A injeção de gadolínio (Gd) evidenciou impregnação heterogênea (seta), denunciando a associação a NFP. Observe o aumento do globo ocular homolateral (buftalmia).

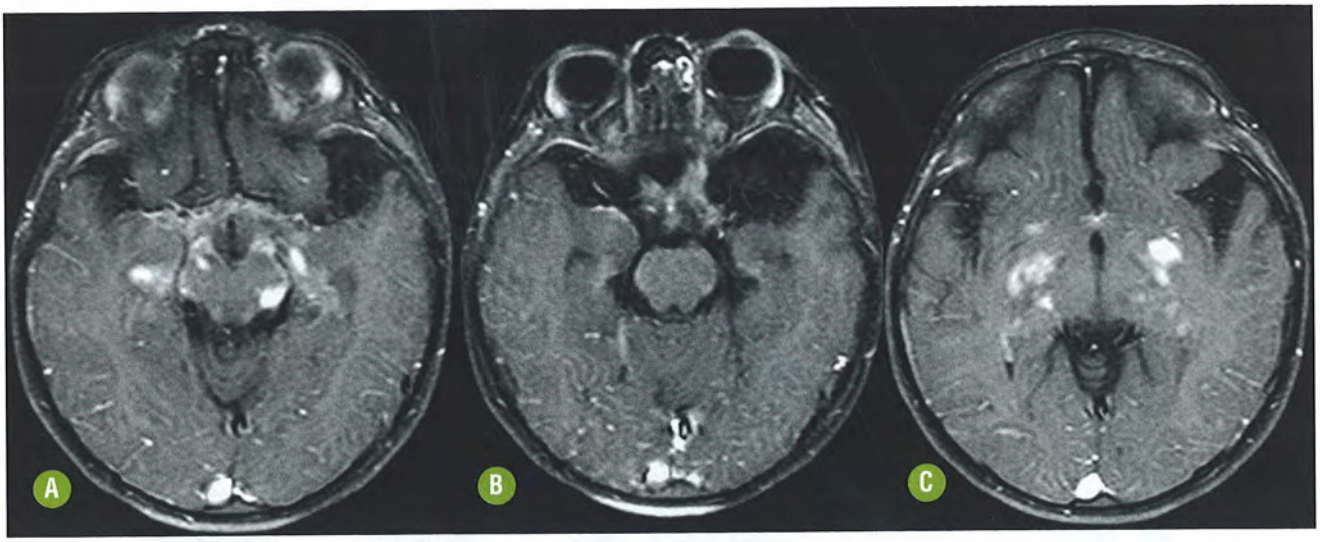

FIGURA 8-4. Astrocitoma pilocítico óptico-quiasmático. As imagens axiais em T1 com saturação de gordura e Gd intravenoso (IV) evidenciam múltiplos focos de impregnação anormal por infiltração tumoral no mesencéfalo e lobos temporais **(A)**, e em ambos os nervos ópticos **(B)** no trajeto dos tratos ópticos até a topografia dos corpos geniculados laterais **(C)**. Cistos aracnoides foram observados nas fossas médias.

TABELA 8-1. Características de Imagem que Auxiliam na Distinção entre Zonas de Vacuolização da Mielina e Gliomas no Contexto da NF1 (Fig. 8-9)

	Zonas de Vacuolização	*Gliomas*
Distribuição espacial (localização)	Previsível: ponte, pedúnculos cerebelares médios, globos pálidos e tálamos	Maior risco: tronco encefálico (bulbo e mesencéfalo) e vias ópticas
Distribuição temporal	Aparecem mais precocemente, tendem a crescer nos primeiros anos e a regredir a partir da adolescência	Aparecem um pouco mais tarde (regressão no acompanhamento pode ocorrer, mas não é comum)
Sinal em T1	Iso ou hipersinal	Hipossinal
Efeito expansivo	Ausente	Tipicamente tem algum efeito expansivo (atenção para dilatação ventricular mínima em tumores mesencefálicos periaquedutais)
Impregnação pelo gadolínio	Mínima ou ausente	Pode estar presente (particularmente no astrocitoma pilocítico – também pode ter cisto associado)
Lateralidade do acometimento	Acometimento bilateral	Unilateral ou crescimento assimétrico
ERM	Relação Co/Cr < 1 NAA normal Mioinositol (mI) normal	Relação Co/Cr > 2 NAA reduzido mI aumentado (subtipos difusos de baixo grau)
Diffusion tensor imaging (DTI)	Não distorcem significativamente a arquitetura dos tratos de substância branca local	Deslocam ou interrompem os tratos de substância branca

- Espessamento do corpo caloso: tem sido descrito em pacientes com NF1 e, apesar da etiologia desconhecida, parece resultar da atividade anormal da proteína neurofibromina (Fig. 8-8).
- Neurofibromas: são tumores benignos da bainha dos nervos periféricos, que podem originar-se desde a raiz dorsal do gânglio até os ramos nervosos terminais de qualquer nervo.

São classificados em neurofibromas cutâneos da derme ou epiderme, neurofibromas subcutâneos, neurofibromas nodulares profundos e NFP plexiformes difusos.

Apresentam padrão de crescimento imprevisível e usualmente desenvolvem-se desde a infância até a vida adulta. Uma taxa aumentada de crescimento pode ser observada na puberdade e durante a gravidez.

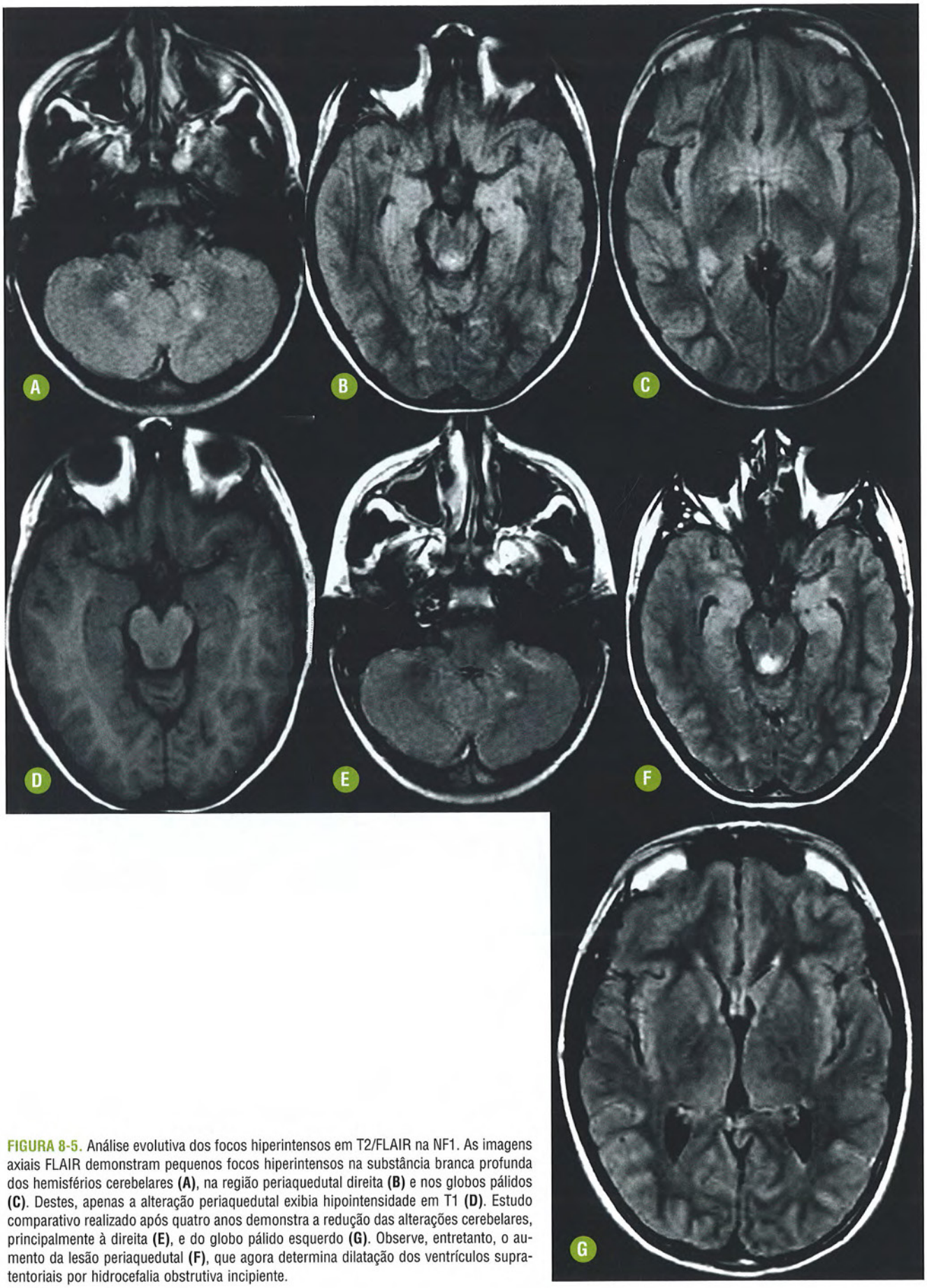

FIGURA 8-5. Análise evolutiva dos focos hiperintensos em T2/FLAIR na NF1. As imagens axiais FLAIR demonstram pequenos focos hiperintensos na substância branca profunda dos hemisférios cerebelares **(A)**, na região periaquedutal direita **(B)** e nos globos pálidos **(C)**. Destes, apenas a alteração periaquedutal exibia hipointensidade em T1 **(D)**. Estudo comparativo realizado após quatro anos demonstra a redução das alterações cerebelares, principalmente à direita **(E)**, e do globo pálido esquerdo **(G)**. Observe, entretanto, o aumento da lesão periaquedutal **(F)**, que agora determina dilatação dos ventrículos supratentoriais por hidrocefalia obstrutiva incipiente.

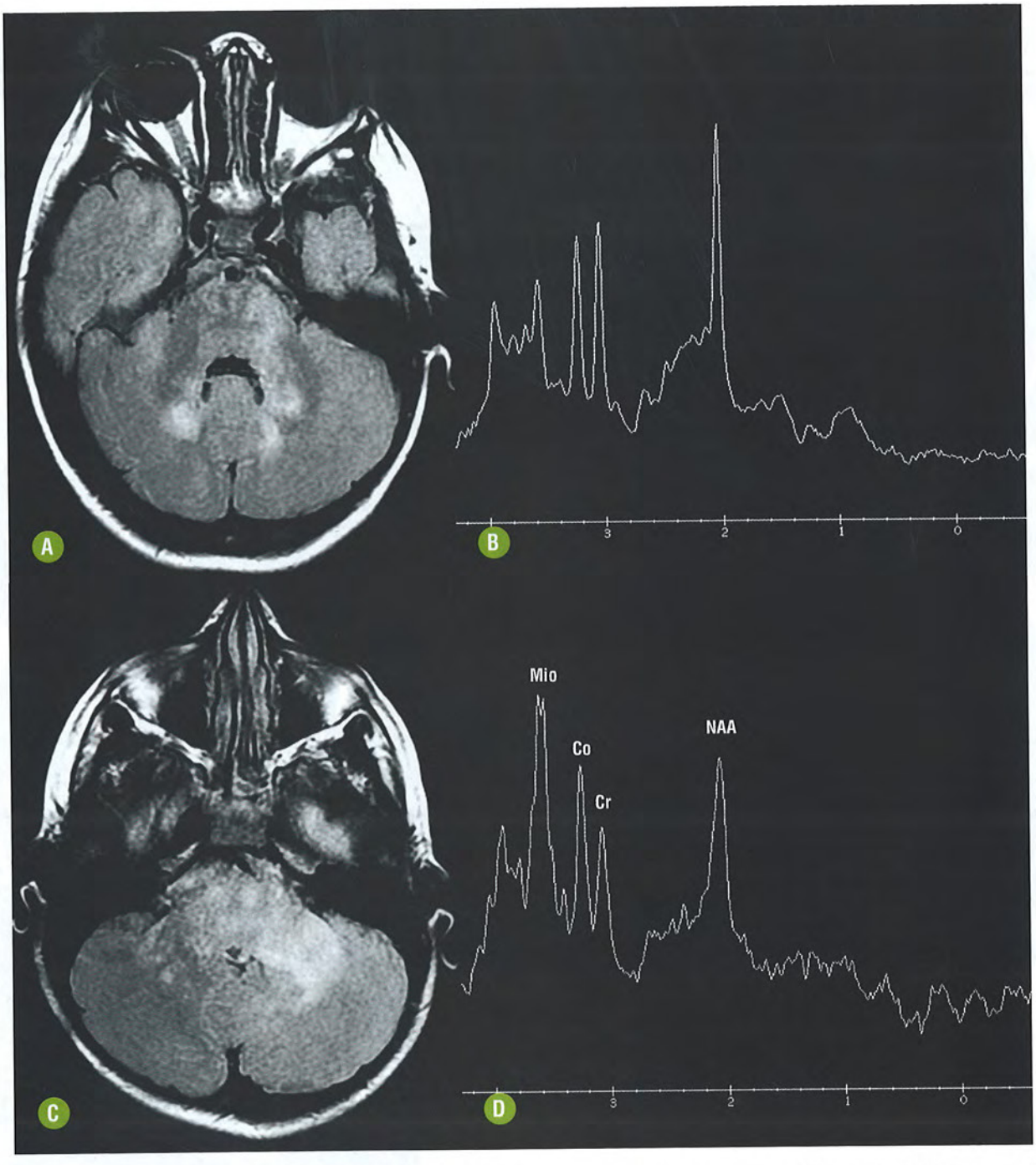

FIGURA 8-6. Análise comparativa entre focos de vacuolização da mielina e glioma em NF1. **(A)** Axial FLAIR demonstra lesões hiperintensas no tronco encefálico e no cerebelo, sem efeito expansivo, compatíveis com vacuolização da mielina. **(B)** A espectroscopia de prótons demonstra padrão metabólico normal. **(C)** Axial FLAIR de paciente diferente demonstra lesões hiperintensas no tronco encefálico e no cerebelo, porém com efeito expansivo no pedúnculo cerebelar esquerdo. **(D)** A espectroscopia de prótons apresenta redução do NAA e elevação de colina e mioinositol, compatível com tumor infiltrativo de baixo grau.

O NFP constitui um tipo distinto de neurofibroma, caracterizado por crescimento longitudinal ao longo dos nervos, envolvendo múltiplos fascículos e ramos neurais. Ocorre em 25% a 50% dos pacientes com NF1 e em 10% dos casos exibem transformação maligna.

- Meningoceles e cistos de aracnoide: ocorrem ao longo das raízes nervosas nos forames intervertebrais ou adjacentes às vértebras remodeladas. As meningoceles torácicas são as mais comuns. A maioria delas é assintomática, pequena e lateral, encontradas incidentalmente nos exames de imagem.
- Neurofibromas paraespinais: caracterizam-se por lesões de tamanho variável, com aspecto "em halteres", comprometendo a raiz nervosa e associados ao alargamento do forame intervertebral. Podem apresentar também localização intradural extramedular ou paraespinal. Os neurofibromas apre-

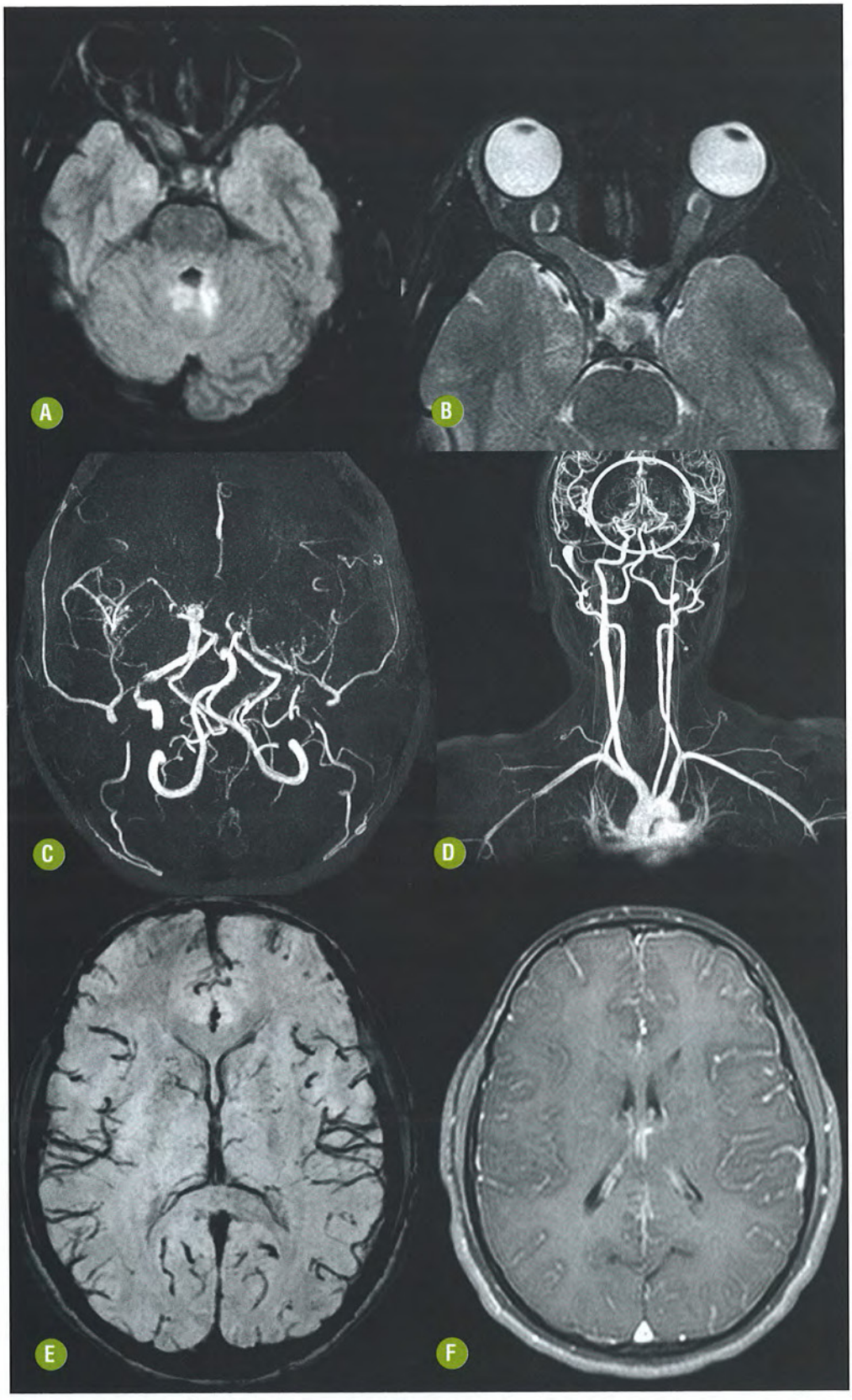

FIGURA 8-7. Padrão moyamoya em NF1. **(A)** Axial FLAIR demonstra focos de vacuolização da mielina no cerebelo. **(B)** Axial T2 confirma a associação a glioma bilateral dos nervos ópticos. Observe a assimetria das artérias carótidas internas, menor à esquerda. **(C)** Ângio-RM das artérias intracranianas demonstra afilamento da carótida esquerda e ausência do sinal de fluxo nos ramos carotídeos intracranianos (cerebrais anteriores e médias). **(D)** Ângio-RM com Gd evidencia a extensa rede de vasos colaterais nos territórios profundos (círculo), compatível com padrão moyamoya. **(E)** Imagem *susceptibility weighted imaging* (SWI) confirma a presença de vasos colaterais profundos com fluxo lento. **(F)** Axial T1 pós-Gd evidencia impregnação na superfície dos giros da convexidade frontoparietal esquerda, secundária à presença de colaterais leptomeníngeas.

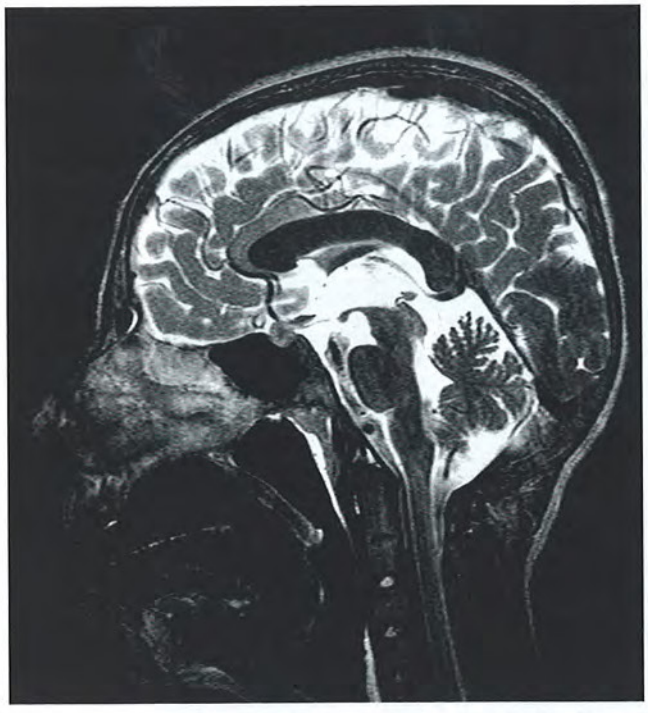

FIGURA 8-8. Espessamento do corpo caloso em NF1. T2 sagital demonstra espessamento difuso do corpo caloso em adolescente de 13 anos com NF1.

sentam iso ou hipossinal em T1, hipersinal em T2 e intensa impregnação pelo contraste. Destaca-se também um hipossinal central nas sequências T2 ("sinal do alvo"). Este tipo de lesão é frequentemente associada à displasia vertebral na forma distrófica da escoliose.

- Tumores intramedulares: são incomuns na NF1, e o glioma é o principal tipo histológico.

Recomendações

Apesar de o conhecimento clássico trazer vários padrões decorrentes das observações de exames radiográficos ou de tomografia computadorizada (TC), sugerimos que estes métodos sejam evitados, reduzindo o potencial deletério do uso de radiação ionizante em indivíduos com predisposição ao desenvolvimento de tumores. A RM é o método de escolha para o estudo da NF1, e é recomendado que o exame inicial (diagnóstico) inclua o estudo do encéfalo e das órbitas. O estudo da coluna vertebral e medula espinal é recomendável, mas não imprescindível.

É importante a realização de exames de acompanhamento periódicos para aqueles indivíduos com diagnóstico prévio de alterações estruturais no SNC. O aparecimento de novos sintomas como cefaleia, alterações visuais e puberdade precoce também subsidiam a indicação de nova RM.

O diagnóstico presumido dos tumores do encéfalo, baseado em suas características de imagem, deve ser feito com parcimônia (Fig. 8-9). Apesar do comportamento mais indolente dos gliomas em NF1, algumas particularidades relativas ao astrocitoma pilocítico devem ser reconhecidas. O astrocitoma pilocítico difere dos demais tipos de tumores astrocitários por não compartilhar das mesmas anormalidades genéticas, não infiltrar os tecidos adjacentes da mesma forma, muito raramente progredir para a forma anaplásica, ter forte predileção por sítios que não são comumente acometidos por outras neoplasias astrocitárias (vias ópticas e tronco encefálico) e por ter melhor prognóstico.

DIAGNÓSTICO DIFERENCIAL

- Outras doenças do espectro da neurofibromatose (neurofibromatose tipo 2 [NF2], schwannomatose, neurofibromatose espinal hereditária).
- Lesão neoplásica esporádica das vias ópticas, fora do contexto da NF1. Usualmente o astrocitoma pilocítico das vias ópticas tem padrão de imagem idêntico àquele da NF1, mas com acometimento unilateral ou restrito ao quiasma óptico.

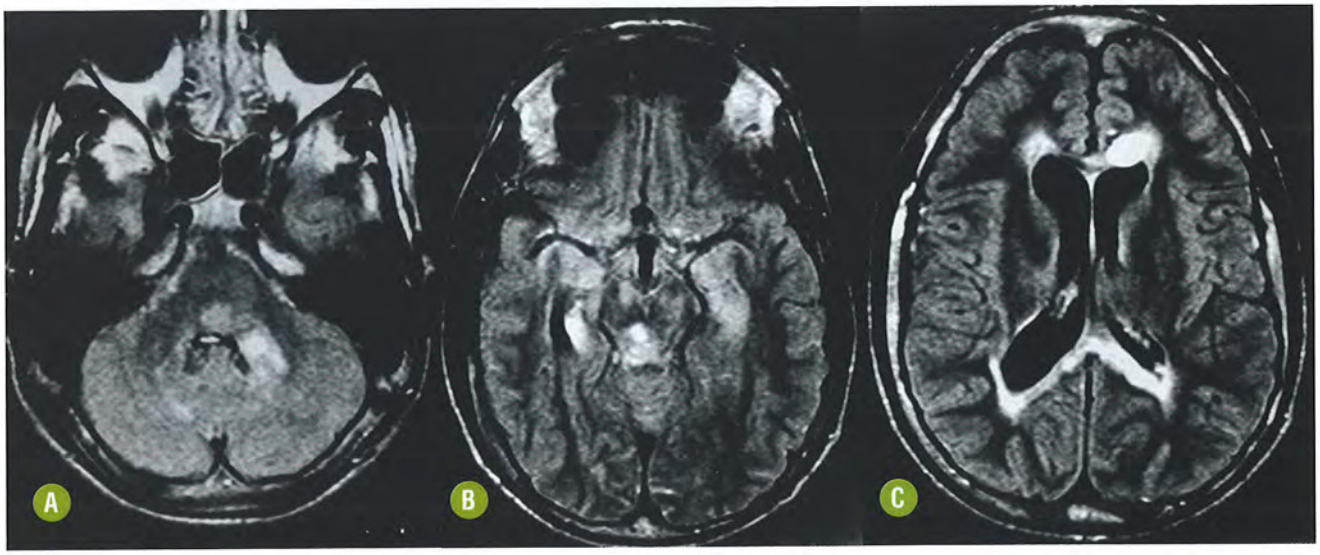

FIGURA 8-9. Avaliação temporal das lesões encefálicas focais em NF1. Múltiplas lesões focais hiperintensas na sequência FLAIR podem ser observadas em tronco encefálico e cerebelo **(A)**, região periaquedutal **(B)** e ao redor dos ventrículos laterais **(C)**.

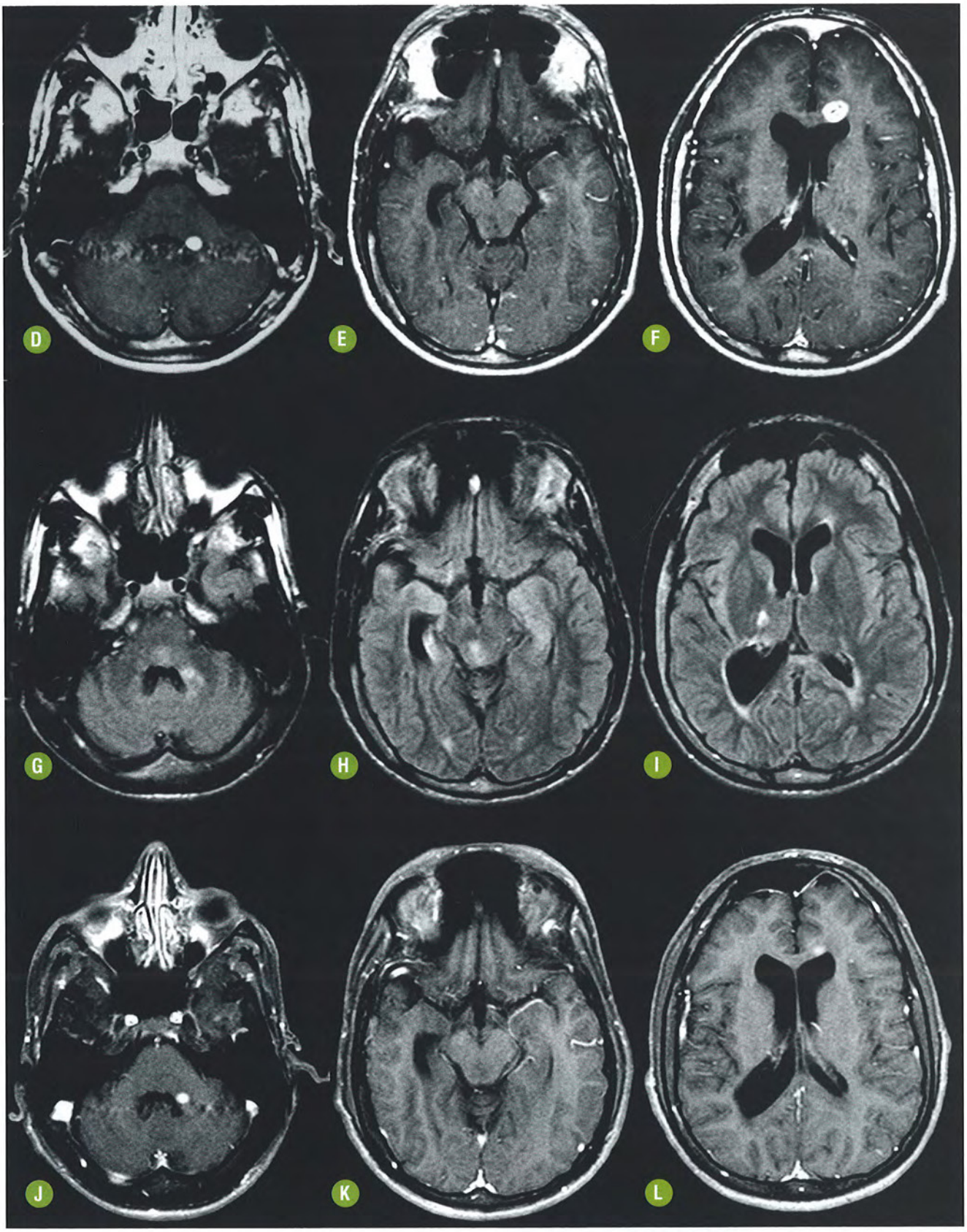

FIGURA 8-9 (cont.). Avaliação temporal das lesões encefálicas focais em NF1. As imagens T1 após a injeção quatro de Gd evidenciam realce no pedúnculo cerebelar médio **(D)** e no joelho do corpo caloso à esquerda **(F)**. Exame controle após sete anos evidenciou redução da maior parte das áreas de hipersinal nas imagens FLAIR, infratentoriais **(G)** e no corpo caloso **(I)**, atribuídas à vacuolização da mielina. As imagens pós-Gd demonstram persistência do realce infratentorial **(J)** e redução daquele do corpo caloso **(L)**, ambos atribuídos a tumores. Observe que a lesão periaquedutal permaneceu estável nas imagens FLAIR (**B** e **H**), sem impregnação (**E** e **K**), sendo atribuída a tumor.

Diferencial: astrocitoma pilomixoide, ganglioglioma, glioma cordoide e craniofaringioma.

- Lesão neoplásica esporádica do tronco encefálico, fora do contexto da NF1. Usualmente o astrocitoma pilocítico de tronco encefálico é idêntico àquele da NF1. Diferencial: ganglioglioma e angioma cavernoso.
- Lesões desmielinizantes, principalmente a encefalomielite disseminada aguda (ADEM), que pode determinar lesões na substância cinzenta profunda (núcleos da base). Apesar de eventual semelhança de padrões de imagem, as diferenças clínicas não permitem que estes diagnósticos representem um problema real para a rotina.
- Gliomatose cerebral: pode apresentar lesões multifocais e merecer distinção com o padrão descrito para as lesões estruturais da NF1.

NEUROFIBROMATOSE TIPO 2

INTRODUÇÃO

Generalidades

A NF2 é uma doença autossômica dominante caracterizada por múltiplos schwannomas dos nervos cranianos, anormalidades oculares e tumores de pele (Quadro 8-2). Não apresenta predileção por raça ou gênero, entretanto mulheres podem apresentar exacerbação das manifestações durante a gravidez. Esta síndrome foi caracterizada como uma entidade distinta da NF1 em 1981 e representa cerca de 3% dos casos de neurofibromatose. Apresenta uma ocorrência estimada de 1:50.000 nascidos vivos e resulta de um defeito no gene NF2 localizado no cromossomo 22 (22q11). Este gene codifica a proteína schwanomina ou neurofibromina 2, que também tem atividade supressora tumoral.

Os schwannomas vestibulares são a marca da NF2 e ocorrem em cerca de 95% dos pacientes adultos com idade média de 26 anos. Vale lembrar que na ausência da síndrome neurocutânea, os schwannomas costumam aparecer ao redor da 5ª década e como lesões solitárias. Invariavelmente, os schwannomas vestibulares originam-se no conduto auditivo interno ou no poro acústico interno, e o componente na cisterna pontocerebelar, quando existe, representa uma extensão da lesão. O quinto nervo craniano (trigêmeo) é o segundo sítio mais acometido pelos schwannomas. Outros nervos também podem estar acometidos, principalmente do nono ao décimo segundo pares cranianos.

QUADRO 8-2. Critérios Diagnósticos para a NF2

1. Tumor bilateral do oitavo nervo craniano (schwannoma) demonstrado por TC ou RM.

2. Parente de primeiro grau com NF2 associado a:
   a. Tumor unilateral do oitavo nervo (schwannoma);
   b. Dois dos seguintes achados: neurofibroma, meningioma, glioma, schwannoma ou opacidade lenticular subcapsular posterior juvenil (catarata).

Os meningiomas também podem ser múltiplos nos pacientes com NF2. Assim como os schwannomas vestibulares, eles tendem a ocorrer em uma idade mais jovem do que o habitual. Quando um meningioma é diagnosticado em uma criança, a possibilidade de NF2 deve ser sempre considerada.

A meningoangiomatose pode ocorrer em associação com a NF2 ou de forma esporádica. Na NF2, estas lesões são geralmente múltiplas e assintomáticas. Já nos casos esporádicos, usualmente determinam cefaleia ou crises epilépticas.

Os pacientes com NF2 apresentam frequentemente tumores medulares, que são, por vezes, múltiplos e de tipos histológicos variados, incluindo ependimomas intramedulares, schwannomas e meningiomas. Estes tumores podem localizar-se em qualquer nível da coluna. Além disso, também se observam schwannomas periféricos que se originam das raízes nervosas dorsais, podendo apresentar extensão extradural ocasional e, menos frequentemente, extensão ao forame intervertebral e à região paraespinal.

O termo MISME, resultado da combinação das palavras na língua inglesa *multiple inheritd schwannomas, meningiomas* e *ependymomas*, tem sido proposto como um método mnemônico para lembrar os achados da doença.

Achados Clínicos

As primeiras manifestações clínicas da NF2 ocorrem em adultos, geralmente manifestas em decorrência das lesões do VIII par craniano e incluem perda auditiva, *tinnitus* e tonturas. Neuropatias cranianas múltiplas e crises epilépticas também são observadas com menor frequência. Como resultado das lesões espinais, podem ocorrer escoliose, paraplegia ou cervicalgia.

Achados Histológicos

Enquanto a NF1 acomete o nervo óptico (glioma), que constitui um prolongamento do encéfalo e não um nervo craniano típico, a NF2 acomete aqueles nervos cranianos verdadeiros, ou seja, aqueles que têm seu revestimento com a bainha de mielina ao redor do axônio a partir de células de Schwann (schwannomas).

- Macroscopia: apresentam-se como lesões nodulares encapsuladas de "consistência borrachosa", com crescimento excêntrico a partir do nervo de origem, com coloração amarelada ou cinzenta.
- Microscopia: apresentam dois padrões histológicos, que podem coexistir. Denominam-se Antoni A as áreas densas, com arranjo em fascículos mais compactos, enquanto o padrão Antoni B é constituído de áreas não densas, com arranjo mais frouxo em um estroma mixoide. Os tumores maiores podem apresentar pequenos cistos ou focos hemorrágicos.

Os meningiomas associados à NF2 não diferem histologicamente daqueles esporádicos. A meningoangiomatose é caracterizada por uma proliferação meningovascular leptomeníngea e transcortical circunscrita, com calcificações focais, predominando tanto fatores vasculares como celulares.

ACHADOS DE IMAGEM

Tomografia Computadorizada

- Schwannoma:
  - Lesão na cisterna pontocerebelar;
  - Alargamento do conduto auditivo interno (CAI);

  - Iso ou hipoatenuante;
  - Cistos ou hemorragias em tumores grandes;
  - Podem alargar os forames ósseos da base do crânio;
  - Realce pelo meio de contraste.
- Meningiomas:
  - Lesão extra-axial discretamente hiperatenuante com base de implantação dural;
  - Pode promover hiperostose da calota craniana adjacente;
  - Podem ter calcificações;
  - Realce intenso por meio de contraste.
- Meningoangiomatose:
  - Lesão expansiva periférica (cortical ou subcortical), intra ou extra-axial, com extensão à leptomeninge, com aspecto nodular ou "em placa";
  - Hiperdensa circundada por áreas de menor atenuação;
  - Calcificações no interior.
- Calcificações não neoplásicas do plexo corioide (Fig. 8-10):
  - Geralmente no ventrículo lateral;
  - Assimétrica ou unilateral;
  - Pode realçar, mas usualmente não apresenta crescimento em exames seriados.

Ressonância Magnética

- Schwannoma (Fig. 8-11):
  - Pequenas lesões no CAI mais bem caracterizadas nas aquisições volumétricas (3D CISS);
  - Lesões maiores, com extensão à cisterna pontocerebelar, costumam assumir aspecto de "sorvete de casquinha";

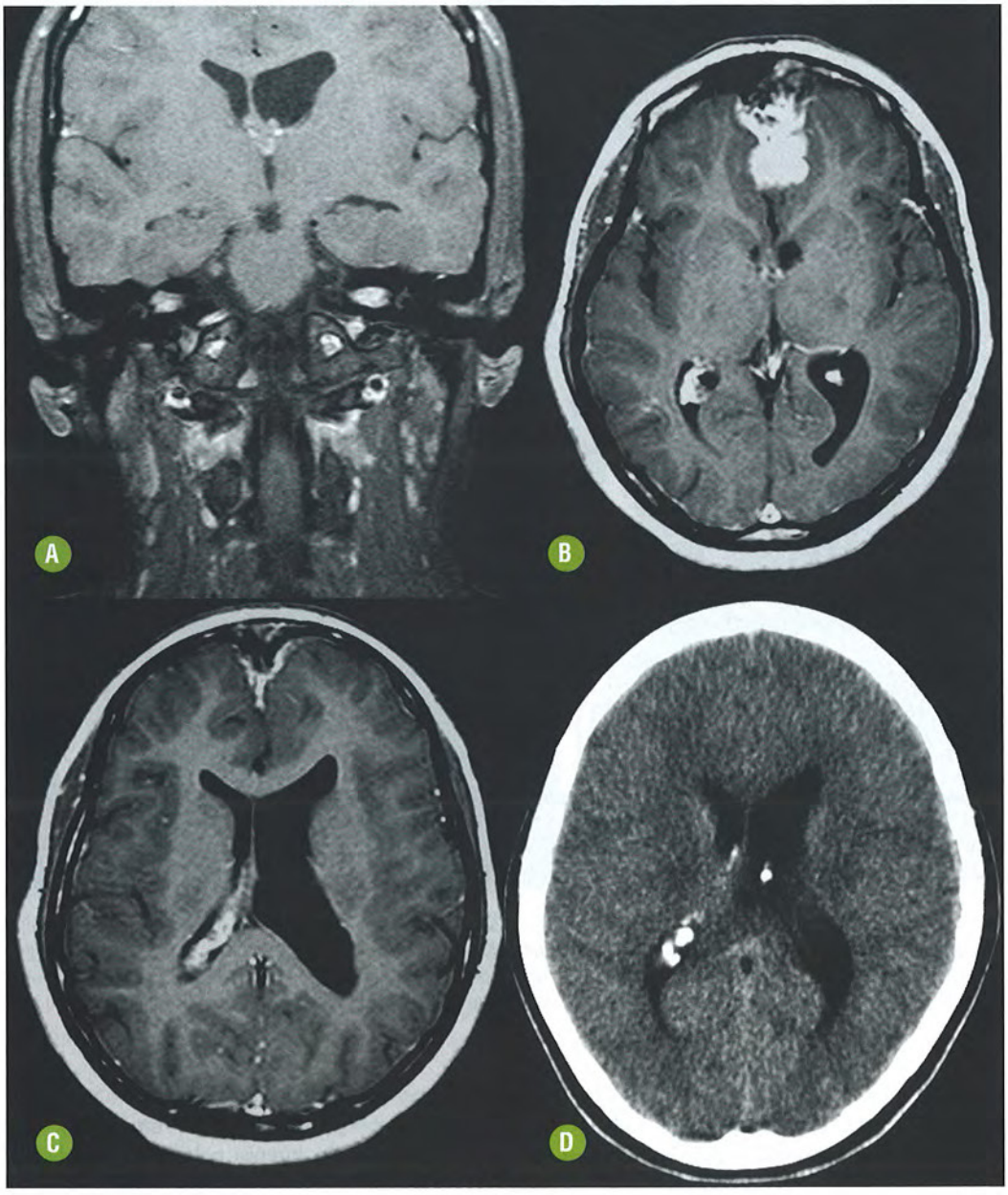

FIGURA 8-10. NF2 com calcificações não neoplásicas do plexo corioide. **(A)** Coronal T1 pós-Gd demonstra schwannomas intracanaliculares acometendo o oitavo par. (**B** e **C**) Axial T1 pós-Gd demonstra lesão extra-axial frontal compatível com meningioma e aumento do plexo corioide no ventrículo lateral direito. **(D)** TC sem contraste confirma a presença de calcificações assimétricas no plexo corioide.

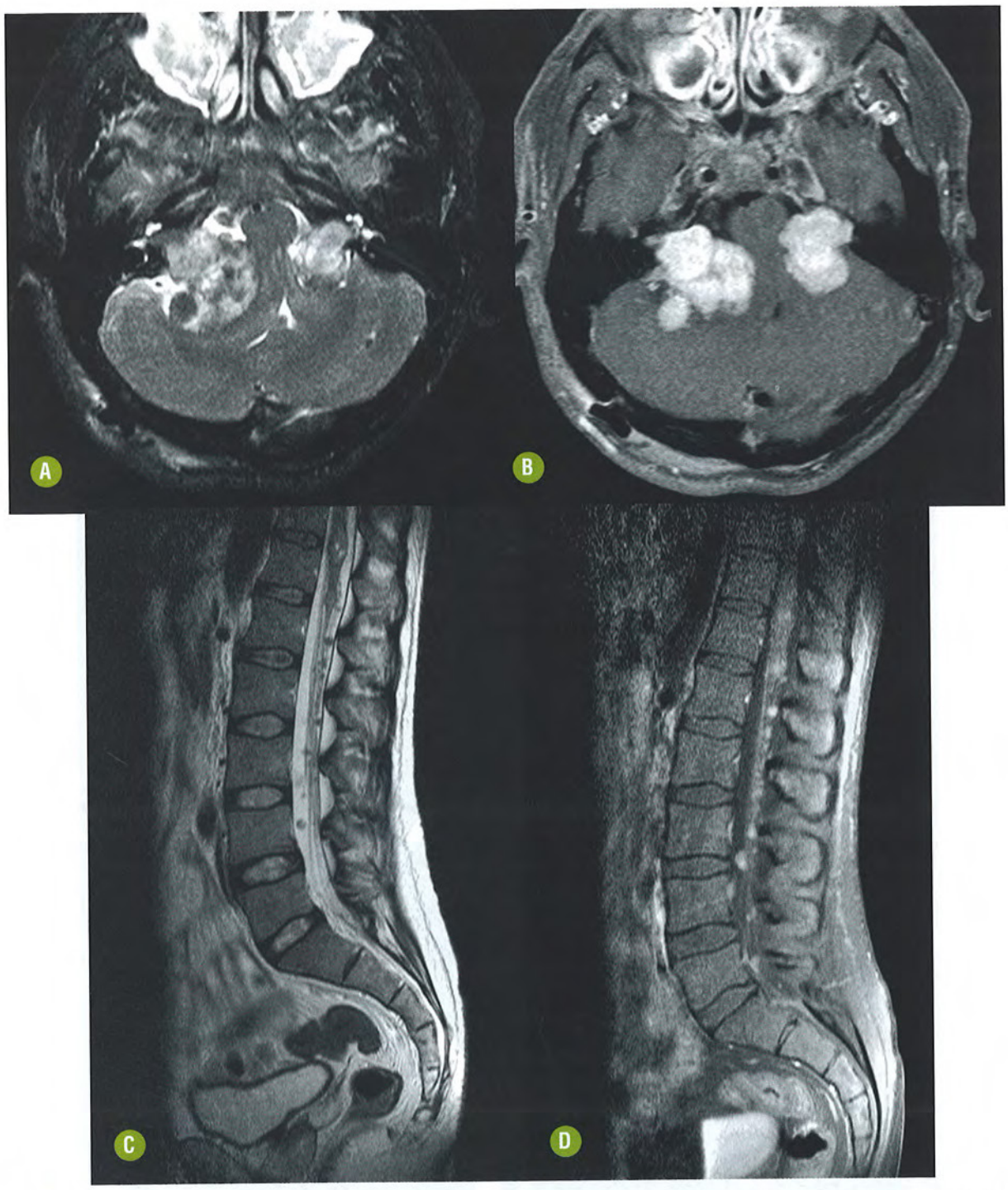

FIGURA 8-11. NF2 com schwannomas múltiplos. **(A)** Axial T2 demonstra lesões heterogêneas compatíveis com volumosos schwannomas do oitavo par craniano com extensão à cisterna pontocerebelar e típico padrão de compressão do tronco encefálico. **(B)** Axial T1 pós-Gd evidencia intensa impregnação das lesões. O artefato de suscetibilidade observado na região occipital direita decorre da válvula do sistema de derivação ventricular. Imagens da coluna lombar no plano sagital T2 **(C)** e T1 pós-Gd **(D)** evidenciam múltiplos nódulos ao longo das raízes da cauda equina compatíveis com schwannomas.

  - Hipossinal em T1 e hipersinal heterogêneo em T2;
  - Impregnação homogênea pelo gadolínio quando pequenos e heterogêneo quando grandes, devido a necrose ou hemorragia;
  - Podem estar associados a schwannomas de outras regiões.
- Meningioma:
  - Lesão extra-axial com implantação dural;
  - Isossinal em T1 e T2 em relação à substância cinzenta;
  - DWI: pode exibir restrição (hipersinal);
  - Impregnação intensa pelo gadolínio. Podem ter um padrão de comprometimento "em placa" principalmente ao longo da asa do esfenoide.
- Meningoangiomatose (Fig. 8-12):
  - Isossinal em T1;

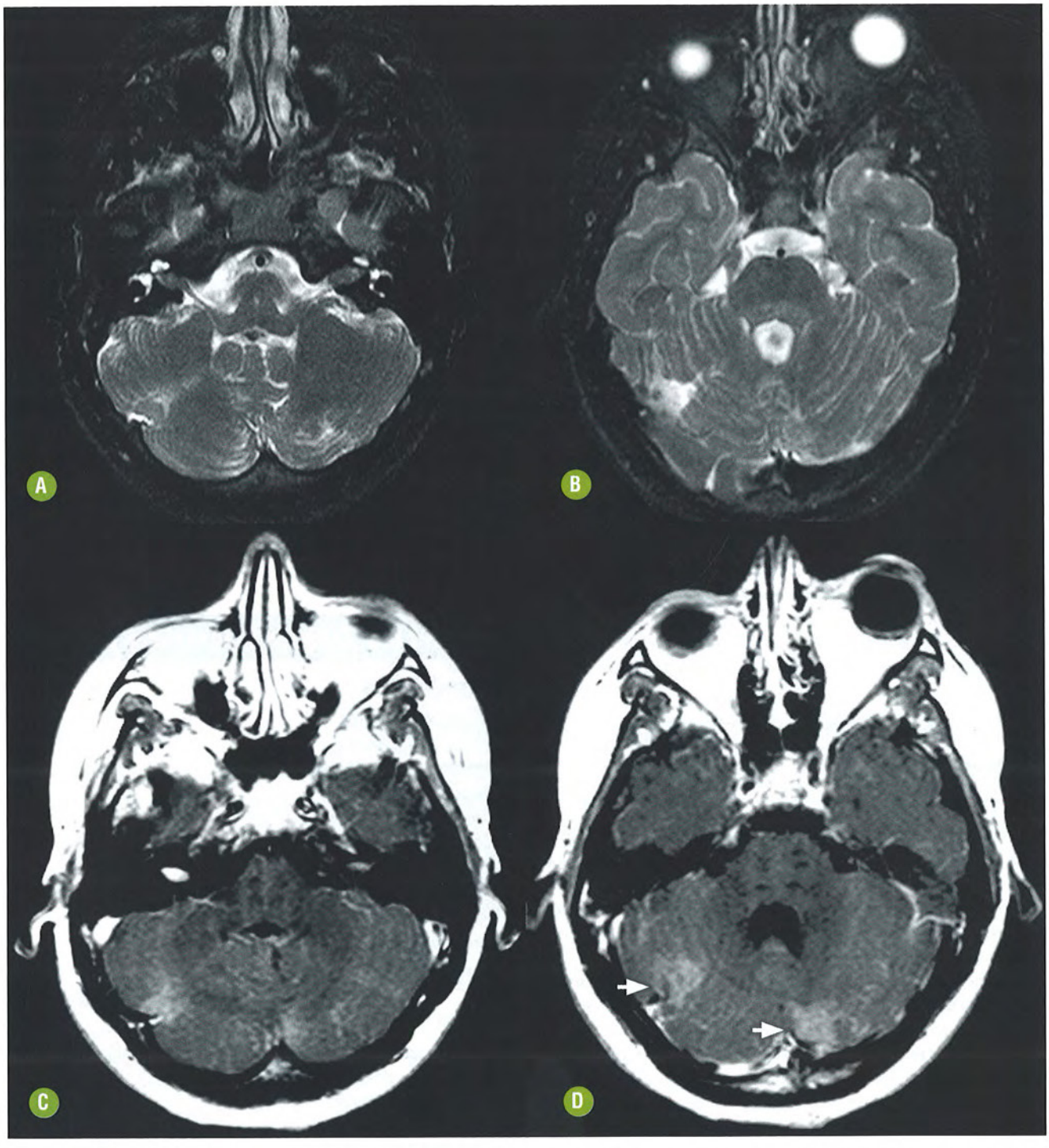

FIGURA 8-12. NF2 associada à meningoangiomatose infratentorial. (**A** e **B**) Axial T2 demonstra schwannomas intracanaliculares do oitavo par craniano e cisternal do quinto nervo direito associados a lesões justacorticais na periferia de ambos os hemisférios cerebelares. (**C** e **D**) Axial T1 pós-Gd evidencia impregnação nodular dos schwannomas e das lesões cerebelares, compatíveis com meningoangiomatose (seta).

  - Hipersinal heterogêneo em T2, com hipossinal central;
  - Calcificações – focos de hipossinal em T2* e SWI;
- Tumores sólidos intramedulares:
  - Localização central na medula. Podem ser múltiplos;
  - Iso ou discreto hipersinal em T1;
  - Hipersinal em T2;
  - Cavitações em tumores grandes – áreas de hipossinal em T1;
  - Pode haver associação a hidrossiringomielia;
  - Impregnação intensa pelo gadolínio.
- Schwannomas periféricos:
  - Podem apresentar morfologia "em halteres" quando se estendem aos forames intervertebrais;
  - Isossinal em T1;
  - Hipersinal em T2;
  - Impregnação importante pelo gadolínio.

Recomendações

No contexto da NF2, é importante o estudo de RM de todo o neuroeixo (crânio e coluna). Além disso, devem ser empregadas sequências T1 pós-contraste e volumétricas (3D CISS) com cortes finos na fossa posterior para avaliação dos nervos cranianos. A contribuição da TC é reservada à avaliação óssea e ao diagnóstico incidental.

DIAGNÓSTICO DIFERENCIAL

- Schwannomatose: caracterizada por múltiplos schwannomas, mas sem tumor vestibular bilateral. Também não há meningiomas ou estigmas cutâneos.
- Complexo de Carney: síndrome autossômica dominante que apresenta schwannomas melanóticos, adenomas hipofisários, neoplasia testicular, adenoma ou carcinoma de tireoide, além de cistos ovarianos, manchas pigmentadas na pele ou mucosas, mixoma cardíaco ou cutâneo e hiperatividade endócrina com síndrome de Cushing ou acromegalia.
- Cisto aracnoide da cisterna pontocerebelar: apresenta conteúdo liquórico em todas as sequências.
- Tumor epidermoide da cisterna pontocerebelar: exibe hipersinal na aquisição DWI.
- Ependimoma: geralmente o componente cisternal resulta da extensão do tumor intraventricular devido ao seu "comportamento plástico".
- Meningiomas múltiplos: não acompanhados de schwannomas. Alguns consideram parte do espectro da NF2.

COMPLEXO ESCLEROSE TUBEROSA

INTRODUÇÃO

Generalidades

A esclerose tuberosa é uma doença autossômica dominante, com penetrância variável, caracterizada por displasias e hamartomas que afetam múltiplos órgãos. Atualmente o termo complexo esclerose tuberosa (CET) tem sido usado de forma preferencial, visto que enfatiza o envolvimento multissistêmico e a expressão variável da doença. Trata-se da segunda síndrome neurocutânea mais comum, com prevalência estimada de 1:6.000 a 1:10.000 nascidos vivos. Contudo, admite-se que uma forma frusta da doença seja ainda mais comum.

O primeiro relato detalhado das anormalidades cutâneas e neurológicas do CET, assim como da patologia macroscópica cerebral e renal, foi feito pelo médico francês Desiré-Magloire Bourneville (1880) e, por esse motivo, esta síndrome também é reconhecida como doença de Bourneville. Outros sinônimos conhecidos para o CET incluem esclerose cerebral, doença de Pringle e *epiloia*. Este último termo é utilizado principalmente na Grã-Bretanha e para as formas graves da doença, e resulta da combinação das palavras na língua inglesa *epilepsy* e *anoia* (déficit cognitivo).

Dois genes supressores tumorais estão relacionados com a doença. O gene TSC1 localiza-se no cromossomo 9 (9q34) e codifica a proteína hamartina, enquanto o gene TSC2 localiza-se no cromossomo 16 (16p13.3) e codifica a proteína tuberina. Esses genes estão envolvidos na regulação de todas as fases do ciclo celular, influenciando na diferenciação, migração e proliferação celulares. Assim, a presença de mutação em um destes genes resulta no controle inadequado da proliferação celular e consequente formação de tumores nos diversos órgãos em que o complexo hamartina-tuberina interage, incluindo os rins, cérebro, pulmões e pâncreas. Dois terços dos casos de CET decorrem de mutações esporádicas, apesar de o padrão de herança autossômica dominante ser observado na doença.

O critério diagnóstico atual do CET consiste na avaliação da presença de fatores maiores ou menores, conforme disposto no Quadro 8-3.

Os órgãos mais acometidos pelo CET são rins, pulmões, coração, fígado, olhos e, principalmente, encéfalo. Entre as lesões renais destacam-se os angiomiolipomas, os cistos simples e o carcinoma de células renais. A linfangioleiomiomatose é a principal lesão pulmonar relacionada com o CET, afetando quase exclusivamente mulheres. O comprometimento cardíaco caracteriza-se por rabdomiomas, que são tumores intracavitários, na maioria das vezes sem relevância clínica. Usualmente ocorrem na vida fetal ou até o primeiro ano de vida, mas quase todos tendem à regressão espontânea ou ao desaparecimento até os 4 anos de idade.

As principais lesões encefálicas do CET são os túberes corticais, os nódulos subependimários, o astrocitoma subependimário de células gigantes (ASCG) e as lesões da substância

QUADRO 8-3. Critérios Diagnósticos do CET

Fatores maiores
Angiofibromas faciais
Fibromas periungueais
Máculas hipocrômicas (três ou mais)
Placa chagrém
Hamartomas retinianos
Túberes corticais
Nódulos subependimários
Astrocitomas subependimários de células gigantes
Rabdomiomas cardíacos
Linfangioleiomiomatose
Angiomiolipomas renais
Fatores menores
Múltiplas manchas hipocrômicas no esmalte dentário
Hamartomas retais (pólipos)
Cistos renais múltiplos
Manchas acrômicas na retina
Hamartomas não renais
Cistos ósseos
Bandas radiais na substância branca cerebral (pelo menos três)
Fibroma gengival
Diagnóstico definitivo: dois fatores maiores ou um maior e dois menores.
Diagnóstico provável: um fator maior e um fator menor.
Diagnóstico possível: um fator maior ou dois ou mais fatores menores.

branca por distúrbio da migração neuronal (bandas radiais). Os túberes corticais parecem estar relacionados com as manifestações neurológicas do CET. Outras manifestações raras no SNC incluem cistos gliais, aneurismas cerebrais, hidrocefalia, cistos de aracnoide, disgenesia do corpo caloso e cordoma. Destaca-se ainda a descrição na literatura recente da associação entre CET e esclerose mesial temporal, principalmente diante da associação de crises epilépticas febris durante o primeiro ano de vida.

Achados Clínicos

Classicamente, o CET manifesta-se pela tríade clínica (tríade de Vogt): retardo mental, crises epilépticas e adenomas sebáceos (atualmente mais corretamente denominados angiofibromas faciais). No entanto esta tríade ocorre em apenas cerca de um terço dos casos, sendo cerca de metade dos pacientes com inteligência normal e um quarto deles não apresenta epilepsia.

Múltiplas lesões dermatológicas acometem os pacientes com CET e a detecção precoce destas pode ser o passo inicial para o diagnóstico da doença, uma vez que elas constituem o único dos fatores maiores para o critério diagnóstico que pode ser avaliado pelo exame clínico (Fig. 8-13). A manifestação dermatológica mais comum é a mácula hipocrômica. Contudo, a mais típica das lesões de pele do CET é o angiofibroma facial.

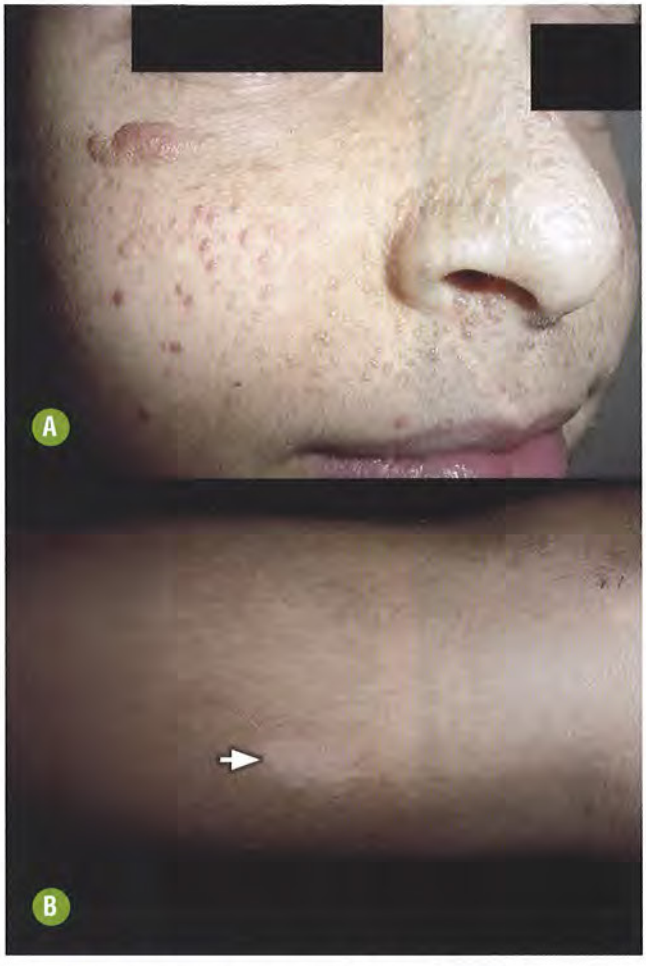

FIGURA 8-13. Lesões cutâneas no CET. **(A)** Aspecto típico dos angiofibromas faciais. **(B)** Mácula hipocrômica (seta).

Ao contrário das máculas hipocrômicas que são detectadas na tenra infância, os angiofibromas aparecem na adolescência como pequenas pápulas avermelhadas na região malar, com uma distribuição "em asa de borboleta". Outras lesões dermatológicas menos comuns incluem as placas chagrém e os fibromas periungueais (tumores de Koenen).

Apesar do comprometimento de múltiplos órgãos, é pelas manifestações neurológicas que o CET é mais bem conhecido. Há uma heterogeneidade considerável do comprometimento neurológico, que inclui desde indivíduos com intelecto normal e sem crises epilépticas até aqueles com importante retardo mental e epilepsia severa. A manifestação neurológica mais frequente no CET é a epilepsia. Admite-se uma relação direta entre a ocorrência de epilepsia e retardo mental. Indivíduos com início precoce de epilepsia (antes dos 6 meses de vida) e com crises epilépticas de difícil controle são mais propensos a desenvolverem retardo mental grave. Já aqueles com controle sustentado das crises costumam ter inteligência preservada.

Também são comuns a dificuldade de aprendizado e o retardo mental em pacientes com CET, bem como as desordens de comportamento, como os distúrbios de atenção e do sono, a hiperatividade e o autismo.

Achados Histológicos

Os túberes representam anormalidades de desenvolvimento do córtex cerebral e são caracterizados histologicamente por perda da estrutura normal das seis camadas corticais e pela presença de neurônios dismórficos, astrócitos grandes e um tipo celular único conhecido como célula gigante. A ocorrência do túber cortical guarda íntima correlação com o CET, e a ocorrência do túber isolado típico é considerada a verdadeira forma frusta do CET.

Os nódulos subependimários de células gigantes são histologicamente similares aos túberes corticais, mas são menores e originam-se do sulco talamocaudado, ao longo das margens dos ventrículos laterais.

As bandas radiais ou distúrbios de migração neuronal, como o próprio nome define, representam alteração do desenvolvimento ao longo das vias de migração dos neurônios e das células gliais.

O ASCG é um tumor praticamente exclusivo do CET, caracterizado pela proliferação anormal de astrócitos e células gigantes (OMS grau I).

ACHADOS DE IMAGEM

Tomografia Computadorizada

- Túberes corticais:
  - Áreas hipoatenuantes de expansão ou distorção giral;
  - Calcificação e degeneração cística podem acontecer.
- Bandas radiais:
  - Não caracterizadas pela TC.
- Nódulos subependimários:
  - Nódulos na superfície ventricular, distribuídos entre o átrio do ventrículo lateral e o forame interventricular de Monro;
  - Apresentam calcificação progressiva após o primeiro ano de idade.
- ASCG
  - Lesão expansiva nodular adjacente no sulco talamocaudado (adjacente ao forame interventricular de Monro),

maior e mais heterogênea quando em comparação com os nódulos subependimários.
– Pode realçar pelo meio de contraste.
– Pode determinar hidrocefalia/obstrução ventricular uni ou bilateral.

Ressonância Magnética

- Túberes corticais (Fig. 8-14)
  – Mais bem caracterizados na sequência FLAIR.
  – Áreas de expansão e distorção giral ("aspecto de tubérculo").
  – Hipossinal em T1 e hipersinal em T2 – cérebro mielinizado.
  – Hipersinal em T1 e hipossinal em T2 – cérebro não completamente mielinizado.
  – DWI: aumento dos valores de ADC nos túberes epileptogênicos.
  – Espectroscopia: redução da relação NAA/Cr e aumento da relação mI/Cr.
  – Calcificação e degeneração cística podem raramente ocorrer.
  – Podem ocorrer no cerebelo e associar-se à redução volumétrica do hemisfério cerebelar acometido.
- Bandas radiais (Fig. 8-15)
  – Mais bem caracterizadas na sequência T1 SE MTC.
  – Áreas lineares de alteração de sinal que se estendem do córtex à superfície ventricular.
  – Hipersinal em T1 SE MTC, T2 e FLAIR no cérebro mielinizado ou hipossinal nestas sequências no cérebro ainda não mielinizado.
- Nódulos subependimários (Fig. 8-16)
  – Mais bem caracterizados na sequência T1 SE.
  – Nódulos na superfície do sistema ventricular, mais frequentes nos átrios dos ventrículos laterais.
  – Hipersinal em T1 e discreto hipersinal em T2. Exibem marcado hipossinal em T2*, quando calcificados.
  – 30%-80% se impregnam pelo gadolínio.
- ASCG (Fig. 8-17)
  – Localização típica adjacente ao forame de Monro.
  – Maiores que 1 cm (tendem a crescer em exames seriados).
  – Sinal heterogêneo (parcialmente calcificados).
  – Impregnação pelo gadolínio.

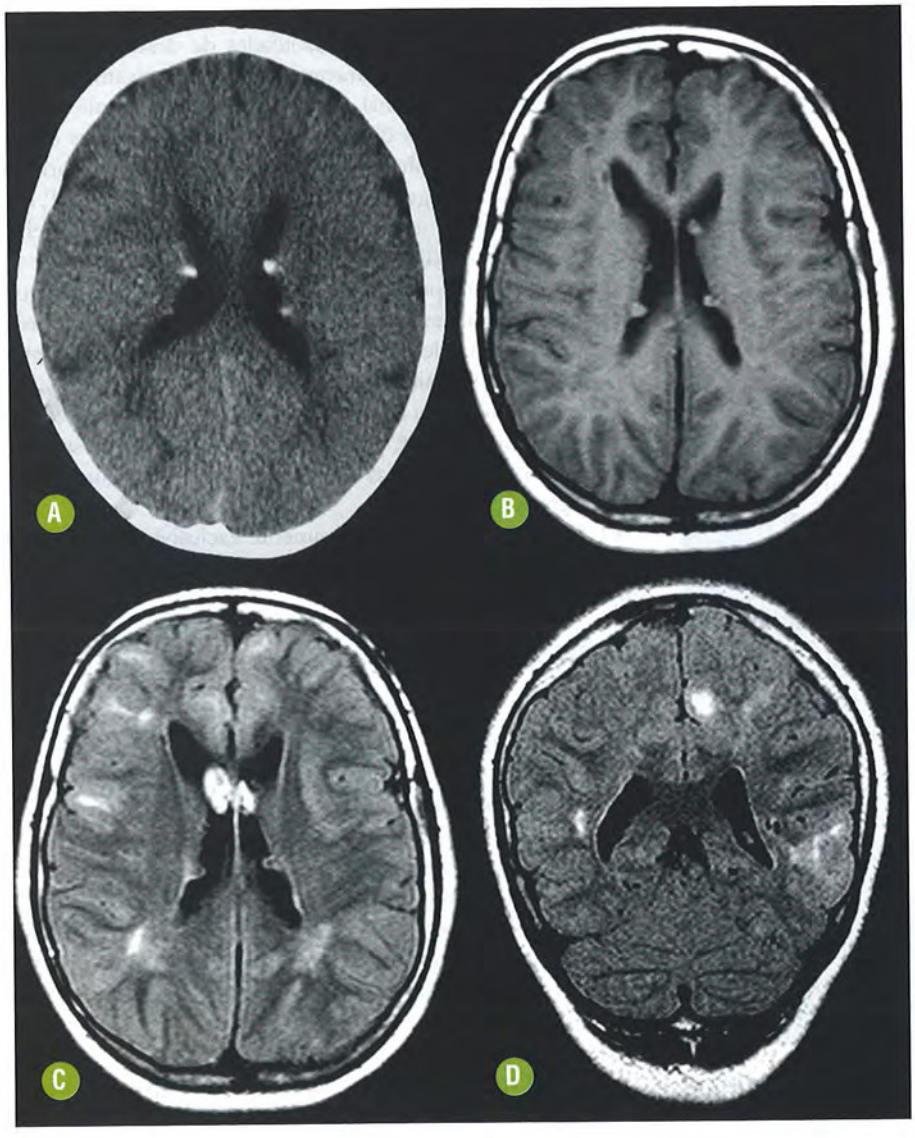

FIGURA 8-14. Lesões intracranianas no CET. **(A)** TC sem contraste evidenciando nódulos subependimários calcificados nos ventrículos laterais, bem como áreas hipoatenunantes córtico-subcorticais nos hemisférios cerebrais (túberes). **(B)** Axial T1 evidencia muito bem os nódulos subependimários, mas não demonstra adequadamente os túberes corticais. **(C)** Axial FLAIR demonstra muito bem os túberes corticais, mas alguns nódulos subependimários são confundidos pelo artefato de turbilhonamento intraventricular. **(D)** Coronal FLAIR demonstra túber temporal esquerdo, com típico espessamento do córtex que molda o contorno de área hiperintensa triangular subcortical, cujo ápice volta-se para o ventrículo.

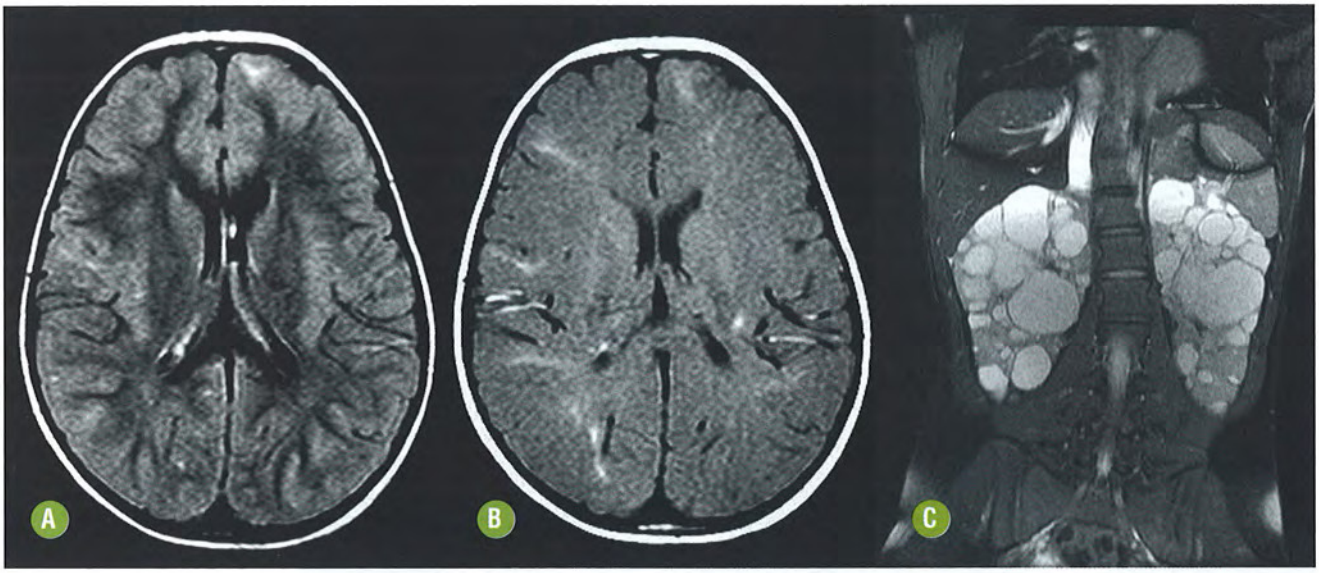

FIGURA 8-15. Bandas radiais de distúrbio da migração neuronal no CET. **(A)** Axial FLAIR demonstra apenas pequeno túber cortical no lobo frontal esquerdo. **(B)** Axial T1 com pulso de transferência de magnetização demonstra várias hiperintensidades lineares na substância branca, com aspecto radial, desde a região subcortical até a proximidade dos ventrículos laterais. **(C)** Coronal T2 do abdome demonstra múltiplos cistos renais bilaterais.

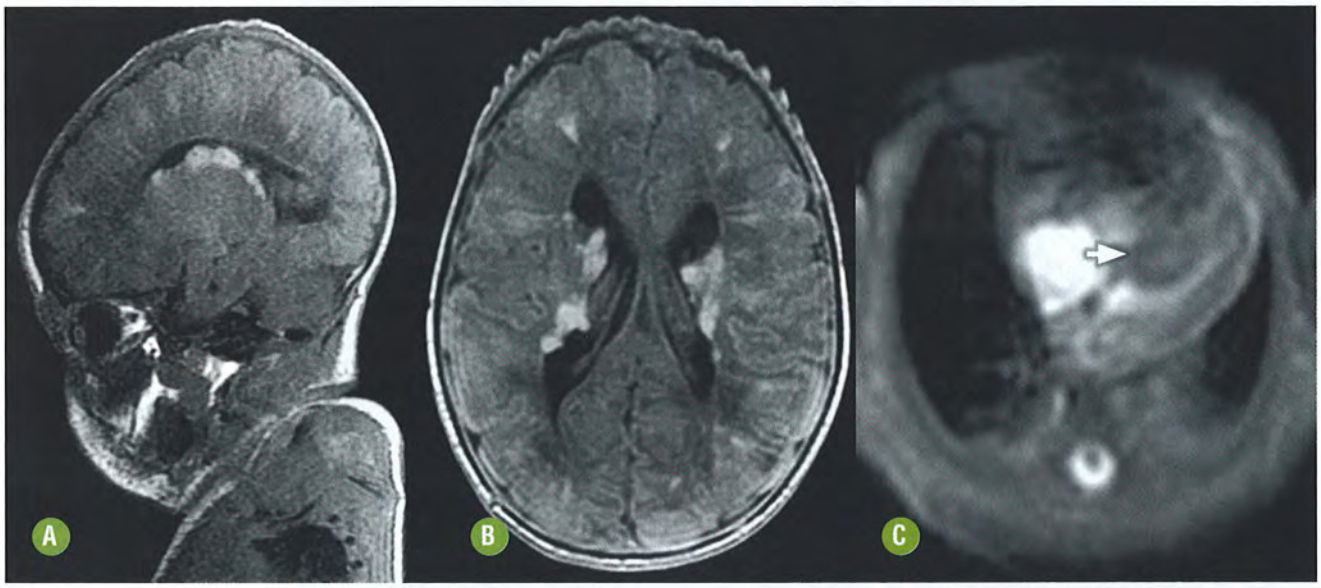

FIGURA 8-16. Neonato com CET. **(A)** Sagital T1 demonstra túber cortical no lobo frontal, além de alguns nódulos subependimários ventriculares e bandas radiais. **(B)** Axial FLAIR confirma a bilateralidade dos achados. Observe o padrão das alterações no cérebro ainda não mielinizado. **(C)** A USG obstétrica já havia demonstrado lesão cardíaca, aqui vista na RM do coração **(C)**, junto ao septo interventricular, compatível com rabdomioma. Cortesia do Dr. Je Hoon Yang, São Paulo - SP.

  - Podem determinar hidrocefalia/obstrução ventricular uni ou bilateral.
- Cistos gliais
  - Cistos na substância branca com sinal semelhante ao do líquor.

Recomendações

A RM constitui o método de imagem de escolha para a avaliação dos pacientes com CET. A TC sem contraste apenas contribui para a demonstração dos nódulos subependimários calcificados. O protocolo de RM deve incluir a sequência T1 SE com pulso adicional de transferência de magnetização (T1 SE MTC). É importante a realização de exames anuais de RM naqueles pacientes com CET e nódulos subependimários adjacentes ao forame de Monro, parcialmente calcificados e impregnados pelo gadolínio. Nestas situações deve-se avaliar o crescimento nos exames de *follow-up* e se eles determinam obstrução ventricular. A documentação deste padrão favorece a possibilidade de ASCG e contribui para a tomada de decisão cirúrgica mais precoce.

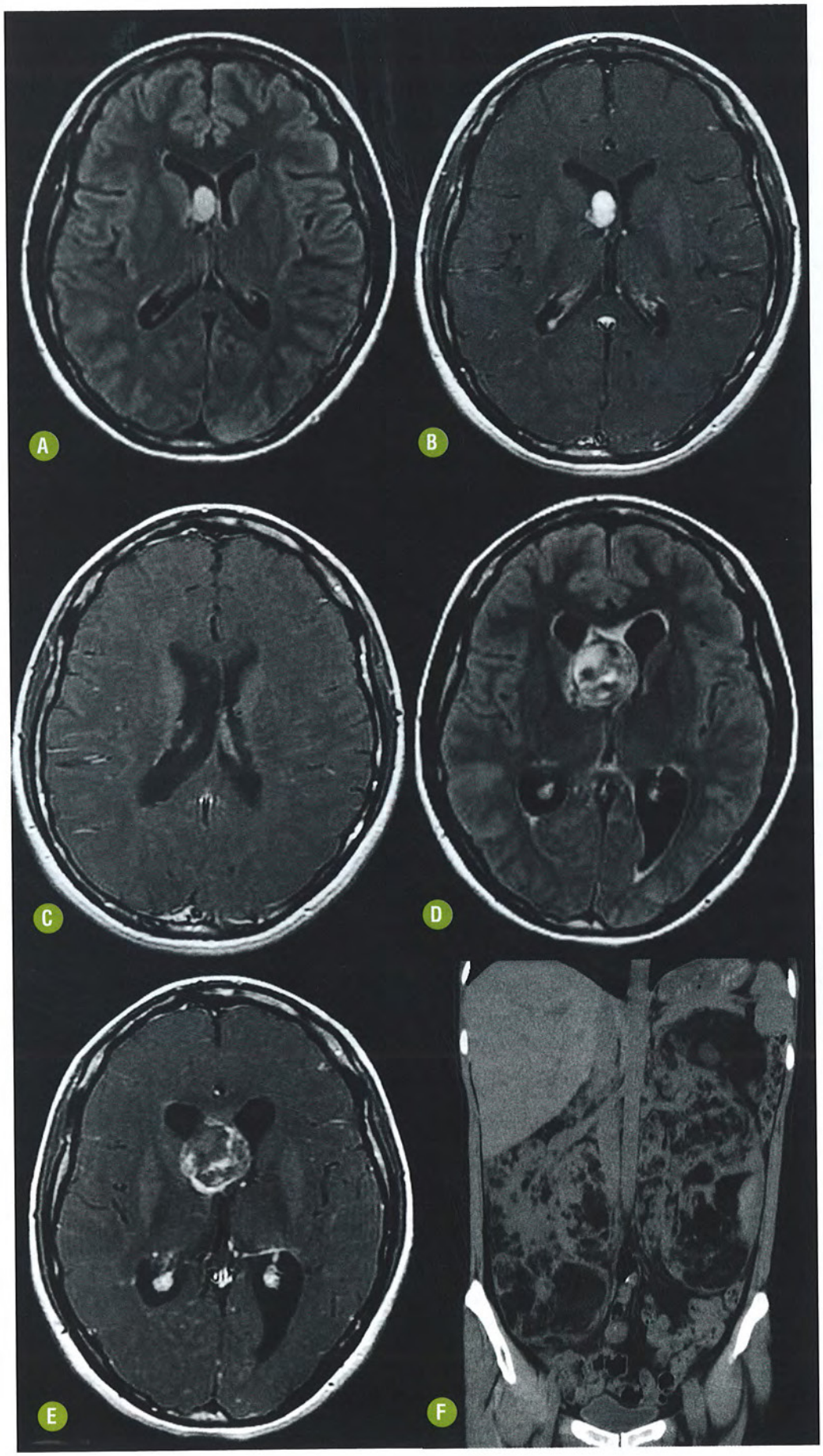

FIGURA 8-17. Aspecto evolutivo do ASCG. **(A)** Axial FLAIR demonstra lesão hiperintensa obliterando parcialmente o forame interventricular direito. (**B** e **C**) Axial T1 pós-Gd evidenciando intensa impregnação da lesão e coexistência de outros nódulos subependimários. Observe que ambos têm impregnação, mas a localização e o tamanho discrepante subsidiam o diagnóstico específico da lesão do sulco talamocaudado direito (ASCG). Imagens axiais FLAIR **(D)** e T1 pós-Gd **(E)** motivadas por cefaleia súbita demonstram expressivo crescimento do ASCG, que tem sinal heterogêneo e menor impregnação. O achado cirúrgico confirmou hemorragia tumoral. **(F)** TC sem contraste do abdome no plano coronal evidencia volumosos angiomiolipomas renais bilaterais. Cortesia do Dr. Je Hoon Yang, São Paulo - SP.

Diante da possibilidade de associação entre CET e esclerose mesial temporal, é conveniente que os estudos de RM incluam sequência T2/FLAIR angulada para o estudo dos hipocampos.

DIAGNÓSTICO DIFERENCIAL

- Heterotopia nodular subependimária: os nódulos apresentam isossinal à substância cinzenta cerebral em T1 e T2. Não se impregnam pelo gadolínio e não respeitam a topografia do sulco talamocaudado.
- Infecção por citomegalovírus: as lesões periventriculares são calcificadas precocemente (primeiros meses de vida), mas não se impregnam pelo gadolínio. Podem associar-se microcefalia, cistos subcorticais nos polos temporais, displasias corticais (polimicrogiria) e lesões na substância branca.
- Displasia cortical focal do tipo Taylor: considerada a verdadeira forma frusta do CET, trata-se de uma lesão cortical única que pode mimetizar uma neoplasia.

SÍNDROMES NEUROCUTÂNEAS VASCULARES

INTRODUÇÃO

Generalidades

Facomatoses vasculares são síndromes neurocutâneas raras que resultam do desenvolvimento anormal de vasos na pele e/ou mucosas associados a alterações parenquimatosas no encéfalo nas vias ópticas ou na medula espinal.

Recentes avanços no entendimento das bases genéticas e da embriologia ampliaram o entendimento de algumas síndromes neurocutâneas, sendo sugerido que distúrbios na crista neural e na migração cefálica determinem anormalidades vasculares combinadas e previsíveis no encéfalo ou na medula espinal. Esses novos conceitos do desenvolvimento da árvore vascular e do SNC levaram à denominação de síndromes vasculares segmentares (síndromes metaméricas), por vislumbrar uma conexão entre vários dos componentes de algumas dessas afecções (Sturge-Weber, Wyburn-Mason, Cobb e malformação da fossa posterior, hemangiomas, anomalias arteriais, coarctação da aorta e defeitos cardíacos e anomalias dos olhos [PHACES]).

SÍNDROME DE STURGE-WEBER

INTRODUÇÃO

Generalidades

A síndrome de Sturge-Weber (SSW), ou angiomatose encefalotrigeminal, é uma doença congênita rara com padrão de herança incerto, caracterizada por angiomatose venosa leptomeníngea e um nevo facial ipsilateral que coincide com o território do nervo trigêmeo, envolvendo pelo menos sua porção oftálmica (V1). Apesar de relatos de padrão de herança familiar, a SSW é considerada uma condição vascular esporádica, com ocorrência estimada em 1:50.000 nascidos vivos, sem predileção por raça, mas com um discreto predomínio em homens.

A lesão primária parece decorrer de uma anormalidade na circulação para o encéfalo e a face que é predominantemente pós-capilar, com drenagem venosa anormal. O comprometimento é visto na pele da face, olho (corioide e esclera), encéfalo e leptomeninges. As lesões cutâneas consistem em veias dilatadas ou telangiectasias que contêm sangue desoxigenado, criando a cor de "vinho do Porto" do nevo facial. A presença de nevo facial sem os achados intracranianos típicos da doença não deve conduzir ao diagnóstico inequívoco de SSW, visto que as manchas cutâneas isoladas, mesmo com a coloração escura, constituem nevos cutâneos comuns.

A condição *sine qua non* para o diagnóstico da SSW é a presença da lesão intracraniana, com ou sem o nevo facial. Usualmente, os indivíduos apresentam o nevo do mesmo lado da lesão leptomeníngea, sendo que na maioria dos pacientes com lesões intracranianas bilaterais, a face é também acometida de ambos os lados em correspondência com o território da primeira ramificação trigeminal.

As manifestações oculares incluem buftalmia, angioma da corioide, telangiectasia episcleral e, principalmente, o risco aumentado de glaucoma. As manifestações intracranianas consistem primariamente em regiões de drenagem venosa anormal dos hemisférios cerebrais e secundariamente do recrutamento de outras veias para a drenagem venosa colateral. Pode existir recrutamento de veias medulares (profundas) para drenagem do córtex em uma direção centrípeta anormal. Por este motivo, o plexo corioide é comumente comprometido por uma alteração angiomatosa que inclui aumento das suas dimensões e da vascularização. A consequência da circulação anormal consiste no desenvolvimento de atrofia progressiva do parênquima adjacente (Weber, 1922). A isquemia cerebral crônica leva à atrofia cortical lentamente progressiva, com calcificações distróficas girais.

Achados Clínicos

A SSW tem sido dividida em três tipos principais: (tipo 1) com angioma leptomeníngeo, corióideo e facial, além de possível glaucoma (forma clássica); (tipo 2) com angioma facial e possível glaucoma, sem envolvimento intracraniano evidente (forma incompleta); (tipo 3) com exclusivo angioma leptomeníngeo (forma atípica). Futuros avanços no conhecimento da embriologia específica poderão esclarecer a origem dessas variações da SSW.

A tríade clínica clássica da SSW consiste em crises epilépticas, retardo mental e nevo facial de cor "vinho do Porto" (Sturge, 1879). Este nevo está presente desde o nascimento e localiza-se no dermátomo do nervo trigêmeo, tipicamente em correspondência com sua primeira ramificação.

As crises epilépticas constituem uma das principais manifestações clínicas da SSW e resultam da circulação craniana anormal. Outras manifestações neurológicas incluem atraso do desenvolvimento, disfunção cognitiva e distúrbios de comportamento.

Achados Histológicos

Os lobos parietais e occipitais são os mais comumente afetados na SSW. As leptomeninges adjacentes estão espessadas e descoloridas, e a presença de atrofia adjacente ao angioma venoso meníngeo é típica. A drenagem venosa dos vasos anormais pode ser tanto superficial quanto para veias profundas. Esse conjunto dá à superfície acometida do cérebro a cor púrpura escura

Os achados microscópicos incluem perda neuronal e gliose do parênquima acometido que, assim como os angiomas,

estendem-se além das áreas de anormalidades visibilizadas nos exames de imagem. As calcificações têm sido atribuídas a hipóxia crônica secundária à drenagem venosa anormal e estase sanguínea. As calcificações giriformes resultam da deposição de cálcio nas camadas mais externas do córtex.

ACHADOS DE IMAGEM

Radiografia

- Calcificações em "trilho de trem"
- Espessamento da díploe e hiperpneumatização do seio frontal ipsilateral ao nevo facial.

Tomografia Computadorizada (Fig. 8-18)

- Calcificação giriforme cortical.
- Atrofia cerebral.
- Espessamento da díploe e hiperpneumatização do seio frontal ipsilateral ao nevo facial.
- Realce leptomeníngeo (usualmente parietoccipital).
- Ingurgitamento homolateral do plexo corioide.
- Veias medulares (profundas) ingurgitadas poderão ser vistas em exames com contraste.

Ressonância Magnética

- Impregnação leptomeníngea serpiginosa, também descrita como epicortical (80% unilateral e 20% bilateral).
- Atrofia cerebral.
- Calcificações corticais – hipossinal em T2* ou SWI.
- Ingurgitamento homolateral do plexo corioide (Fig. 8-19).
- Impregnação e ectasia das veias medulares na substância branca profunda cerebral.
- Hipersinal em T2/FLAIR (cortical e subcortical) nos lobos acometidos (gliose).
- Aceleração da mielinização (Fig. 8-20) devido à hiperperfusão transitória em crianças pequenas (geralmente no primeiro ano de vida).
- Impregnação da corioide (angioma da corioide) ou das partes moles da região periorbitária (nevo facial).
- Oclusão progressiva dos seios venosos durais.
- A perfusão por RM (Fig. 8-21) pode demonstrar anormalidades circulatórias mais extensas que a impregnação leptomeníngea, com diminuição do fluxo sanguíneo cerebral (CBF) e aumento do tempo médio de trânsito (MTT).

Recomendações

Em virtude da maior resolução espacial das imagens e da capacidade de demonstrar o conjunto das alterações típicas, a RM constitui o método de escolha para avaliar a SSW. A utilização de contraste é imprescindível para a caracterização dos angiomas leptomeníngeos e, neste contexto, podem ser usadas aquisições T1 ou FLAIR pós-gadolínio. Da mesma forma, a realização de sequências T1 pós-contraste da órbita com saturação de gordura pode permitir a detecção de alterações oculares e, às vezes, do próprio nevo facial.

O emprego de imagens de RM com alta resolução tem permitido demonstrar outras alterações sutis, insuspeitas, principalmente localizadas no compartimento infratentorial. Tem sido descrita impregnação cisternal interpeduncular e ao redor do cerebelo, inclusive associada à atrofia cerebelar. Essas alterações não têm relação obrigatória com a lateralidade do nevo facial e podem ocorrer isoladamente, constituindo formas frusta da SSW.

A TC pode ser útil para a demonstração das calcificações girais. Apesar disso, diante do conjunto de alterações vistas à RM, a TC é dispensável. Em geral, as calcificações corticais na SSW não ocorrem antes dos 2 anos de idade. Diante da suspeita específica, procure outros achados mais consistentes da anormalidade vascular.

A disposição paralela das calcificações girais criou uma impressão equivocada de que seriam vasos calcificados, alteração que é reconhecida nos exames de imagem como calcificações "em trilho de trem".

DIAGNÓSTICO DIFERENCIAL

- Calcificações giriformes: podem ser causadas por infarto, gliomas, meningite purulenta, leucemia (pós-administração

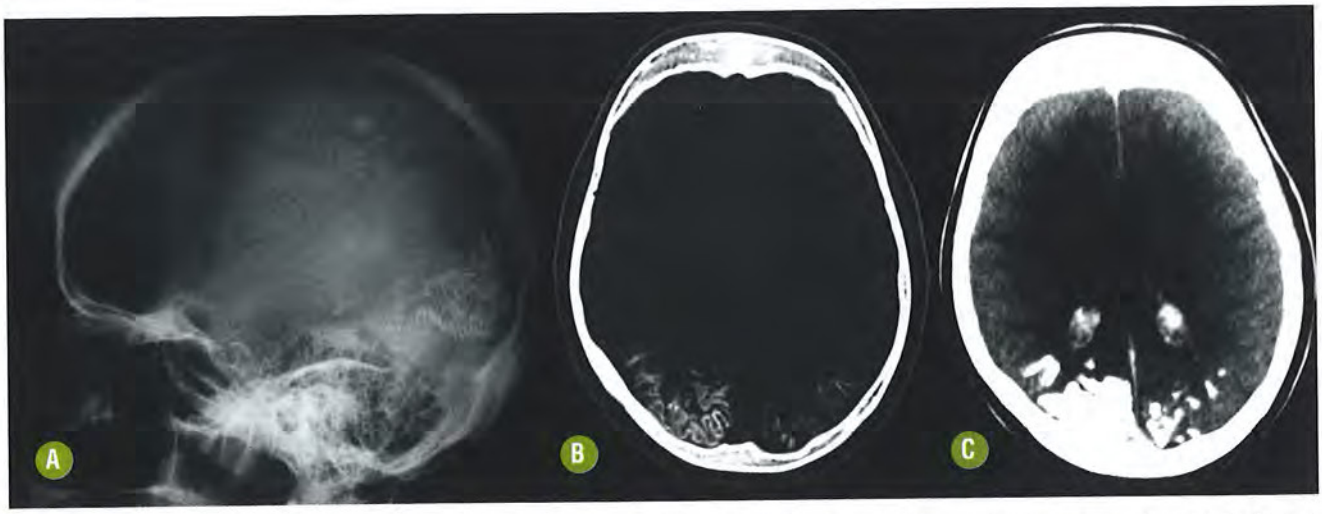

FIGURA 8-18. Sinal do trilho de trem na SSW. **(A)** Radiografia do crânio demonstra as calcificações curvilíneas, paralelas, em "trilho de trem". **(B)** A janela óssea da TC sem contraste de crânio confirma tratar-se de calcificações giriformes. **(C)** Observe o aumento volumétrico do glômus do plexo corioide bilateral, neste indivíduo com lesão cutânea facial bilateral.

intratecal de metotrexato e radioterapia) e meningoencefalopatia ossificante.
- Doença celíaca: calcificação subcortical occipital bilateral. Ausência de angiomatose meníngea ou dilatação do plexo corioide ipsilateral.
- Anomalias do desenvolvimento venoso (angiomas venosos).
- O conceito mais atual tem sugerido que a SSW resulta de uma anormalidade vascular craniofacial segmentar cuja alteração da árvore arteriovenosa alvejou a terminação venolinfática (síndrome metamérica cerebrofacial venosa). Ao contrário disso, outras anormalidades vasculares segmentares comprometerão o segmento venocapilar (síndrome de Wyburn-Mason/síndromes metaméricas arteriovenosas cerebrofaciais) e a terminação arterial-capilar na PHACES.
- Síndrome da malformação capilar-macrocefalia: resulta da associação entre uma lesão cutânea com aspecto de "vinho do Porto" ou "salmão", reticular ou confluente, na região central da face, membros e tronco; macrocefalia (> percentil 95) e anormalidades de membros podem ser observadas. Além de anormalidades congênitas do desenvolvimento cortical, ventriculomegalia e herniação de tonsilas cerebelares são alterações estruturais que usualmente aparecem com o tempo.
- Síndrome do nevo *blue rubber bleb*: descrita por Gascoyen (1860) e reconhecida como uma síndrome por Bean (1958), trata-se de uma rara facomatose vascular caracterizada por múltiplas malformações vasculares benignas da pele e trato gastrointestinal que podem ocasionar hemorragia e anemia. Acometimento do SNC é raro, mas pode ser demonstrado pela presença de hemangiomas intraparenquimatosos, anomalias do desenvolvimento venoso, fístula arteriovenosa dural, seios venosos aberrantes, *sinus pericranii*, dilatação da veia de Galeno ou do seio reto e hemangiomas vertebrais.
- Meningoangiomatose (isolada ou associada à NF2): lesão hamartomatosa focal das leptomeninges e do córtex adjacente com proliferação meningovascular cortical e calcifica-

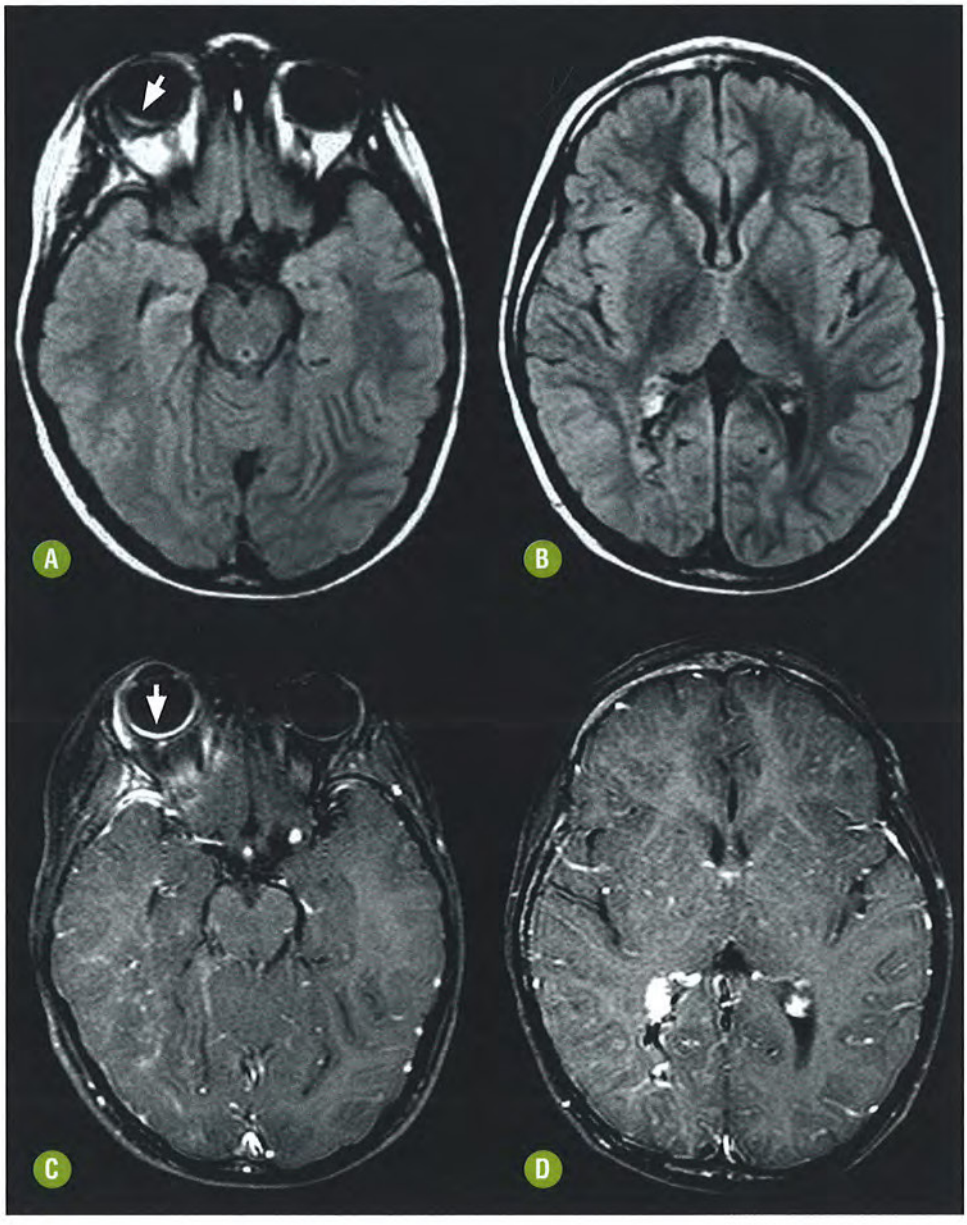

FIGURA 8-19. Angiomatose encefalotrigeminal (SSW). **(A)** Axial FLAIR evidencia hipersinal linear no contorno posterior do globo ocular direito (seta) e mínima atrofia do hemisfério cerebral direito, com prejuízo da diferenciação das substâncias branca e cinzenta **(B)**. (**C** e **D**) Axiais T1 pós-Gd evidenciam impregnação do contorno posterior do globo ocular (seta), além da angiomatose leptomeníngea no hemisfério direito e do aumento do glômus corioide homolateral.

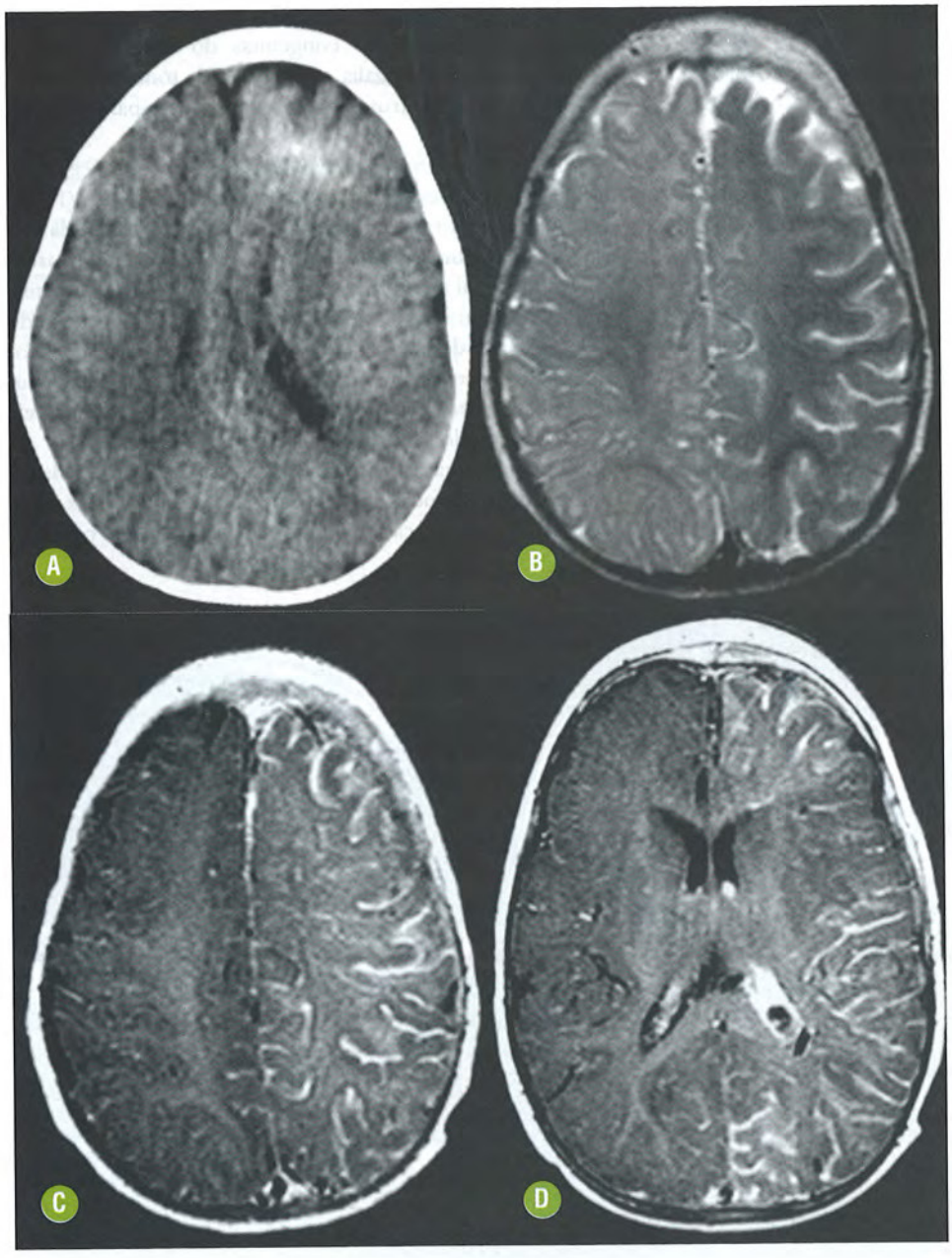

FIGURA 8-20. SSW no primeiro ano de vida. **(A)** TC sem contraste evidencia atrofia do hemisfério cerebral esquerdo, com hiperatenuação espontânea da região subcortical frontal esquerda, por provável depósito de cálcio. Observe o espessamento assimétrico da calota frontal esquerda. **(B)** Axial T2 evidenciando aceleração da mielinização no hemisfério cerebral esquerdo. (**C** e **D**) Axial T1 pós-Gd demonstrando impregnação leptomeníngea à esquerda e aumento do glômus corioide homolateral.

ção linear variável (granular ou nodular). Usualmente assume aspecto expansivo e se associa a realce anormal.

- Síndrome de Dyke-Davidoff-Masson: a atrofia cerebral precoce por qualquer causa pode estar associada à hipertrofia homolateral da calota craniana e dos seios paranasais. A ausência do padrão segmentar típico da anormalidade vascular permite distingui-la da SSW.

SÍNDROME PHACE

INTRODUÇÃO

Generalidades

O reconhecimento de uma constelação de achados levou ao acrônimo PHACE, na língua inglesa, que descreve os achados principais da síndrome: ***p****osterior fossa malformations,* ***h****emangiomas,* ***a****rterial anomalies,* ***c****oarctation of the aorta and* ***e****ye abnormalities.* Eventualmente podem coexistir defeitos de desenvolvimento ventral, como fendas do esterno e da rafe supraumbilical, acrescentando a letra "s" ao original (*PHACES – cleft of the* ***s****ternum and* ***s****upraumbilical raphe*).

Achados Clínicos

Desde a descrição original chamou-se a atenção para a relevância de um hemangioma facial grande, em placa, por vezes ulcerado, que compromete principalmente o segmento V1 do nervo trigêmeo, uni ou bilateral, observado ao nascimento (Pascual-Castroviejo, 1978). Nos pacientes com anormalidades cerebrais, observam-se, ainda, cefaleia, crises epilépticas, retardo de desenvolvimento e hemiparesia. Manifestações clínicas das anormalidades cardíacas ou aórticas, mais comumente coarctação da aorta, podem ser vistas. Tem sido descri-

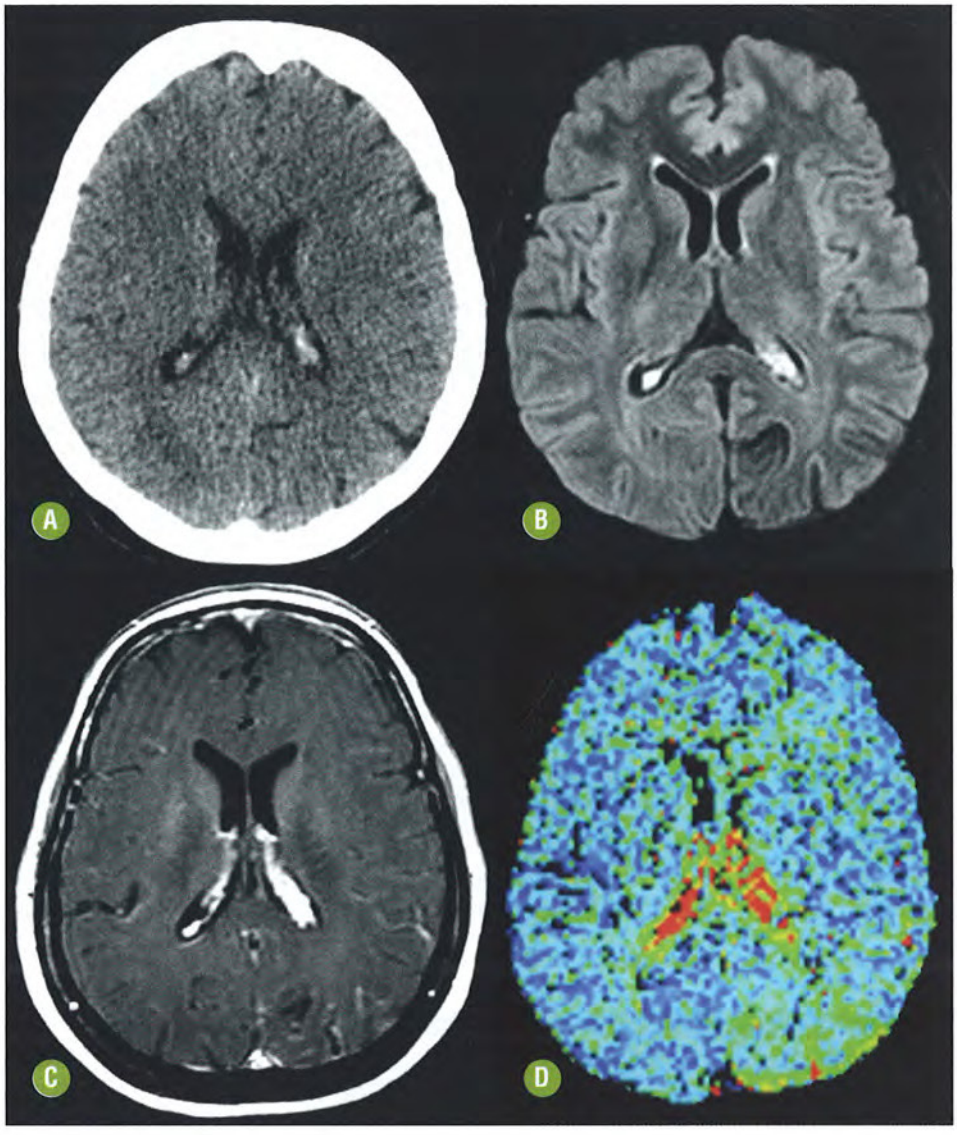

FIGURA 8-21. RM perfusão na SSW de um indivíduo com nevo facial tênue. **(A)** TC axial sem contraste demonstra discreta atrofia cerebral esquerda e assimetria do glômus corioide, maior à esquerda. **(B)** Axial FLAIR não demonstra alteração do sinal do parênquima. **(C)** Axial T1 pós-Gd demonstra apenas mínimo realce leptomeníngeo na região parietal esquerda, porém com exuberante realce do plexo corioide. **(D)** mapa de perfusão evidencia aumento do tempo de trânsito médio, mais extenso do que as anormalidades vistas nas imagens estruturais.

ta uma ocorrência maior do que aquela estimada para a SSW, com nítido predomínio em mulheres (9:1). A elaboração de critérios mais estritos (Tabela 8-2) orienta o diagnóstico conforme alguns aspectos clinicorradiológicos (Quadro 8-4).

ACHADOS DE IMAGEM

Tomografia Computadorizada e Ressonância Magnética (Fig. 8-22)

A chave diagnóstica da síndrome PHACE são as anormalidades neurovasculares e da fossa posterior. Nesse contexto destacam-se:

- Malformação de Dandy-Walker: é o achado mais comum;
- Hipoplasia do hemisfério cerebelar homolateral ao hemangioma facial, agenesia cerebelar ou hipoplasia do corpo caloso;
- Hemangiomas intracranianos;
- Microftalmia homolateral ao hemangioma facial, atrofia do nervo óptico e exoftalmia;
- O estudo de angiografia por RM ou TC pode ser útil em demonstrar a ausência ou hipoplasia das artérias carótidas internas, externas, cerebrais posteriores, cerebelares posteroinferiores, aneurismas, padrão moyamoya, anormalidades do arco aórtico e dos vasos da base e persistência de anastomoses embrionárias carotídeo-vertebrobasilar.

Recomendações

Todos os pacientes com hemangiomas faciais devem ser submetidos aos estudos de RM. Admite-se que o espectro de anormalidades da doença seja ainda maior do que o atualmente aceito e que casos menos graves sejam muito mais comuns. Diante da suspeita da síndrome PHACE, o estudo de imagem deverá incluir a avaliação estrutural do encéfalo, com atenção especial à fossa posterior, além de estudos vasculares (ângio-RM ou ângio-TC) do arco aórtico, artérias dos troncos supra-aórticos, cervicais e intracranianas.

De forma análoga, indivíduos com hemangiomas cutâneos de tronco (região torácica ou lombar) podem ter associadas malformações vasculares de vários compartimentos paravertebrais, inclusive da medula espinal, afetando o dermátomo correspondente e caracterizando a síndrome de Cobb (Stanley Cobb, 1915). Tem sido postulado que as síndromes de Cobb, de Sturge-Weber, Wyburn-Mason e PHACE sejam afecções

TABELA 8-2. Critérios Diagnósticos da Síndrome PHACE (Pediatrics 2009)

Órgão ou Sistema Acometido	*Critério Maior*	*Critério Menor*
Cerebrovascular	Anormalidades de artérias cerebrais maiores Estenose ou oclusão com ou sem padrão moyamoya Origem aberrante das artérias cerebrais maiores Artéria trigeminal persistente Aneurisma sacular de qualquer artéria intracraniana	Persistência de artérias anastomóticas; outras além da trigeminal
Parênquima encefálico	Anormalidades infratentoriais Complexo Dandy-Walker Hipoplasia/displasia cerebelar uni ou bilateral	Lesão extra-axial com realce, compatível com hemangioma intracraniano Agenesia calosal Agenesia do septo pelúcido Malformação pituitária Polimicrogiria Displasia cortical ou heterotopias de substância cinzenta
Cardiovascular	Aneurisma ou coarctação da aorta Artéria subclávia aberrante	Defeito do septo ventricular Arco aórtico à direita Duplo arco aórtico
Ocular	Anormalidade do segmento posterior Persistência do vítreo primário hiperplásico Anormalidades vasculares da retina Anormalidade do disco *morning glory* Hipoplasia do nervo óptico Estafiloma peripapilar	Anormalidade do segmento anterior Esclerocórnea Catarata Coloboma Microftalmia
Defeitos ventrais da linha média	Defeito esternal Rafe supraumbilical	Hipopituitarismo Tireoide ectópica

QUADRO 8-4. Diagnóstico da Síndrome PHACE (Pediatrics 2009)

Síndrome PHACE	Hemangioma facial > 5 cm de diâmetro	+ 1 critério maior ou 2 critérios menores
Possível síndrome PHACE	Hemangioma facial > 5 cm de diâmetro	+ 1 critério menor
	Hemangioma de face ou tronco superior	+1 critério maior ou 2 critérios menores
	Ausência de hemangioma + 2 critérios maiores	

neurovasculares segmentares que apenas se distinguem pela sua patogênese relativa ao local e ao momento no qual ocorre o erro na migração da placa neural que produz malformações arteriais ou venosas metaméricas.

DIAGNÓSTICO DIFERENCIAL

As principais facomatoses vasculares devem ser incluídas entre os diferenciais. As manifestações precoces em diversos órgãos e tecidos permitem a distinção confiável da síndrome PHACE, na qual não se observa a ocorrência de malformações arteriais, venosas ou capilares.

- A síndrome descrita por Bonnet-Dechaume-Blanc (1937) e posteriormente por Wyburn-Mason (1943) manifesta-se por cefaleia, distúrbios visuais, crises epilépticas e hemorragia subaracnoide ocasionados por malformação arteriovenosa (MAV) em cérebro, face e retina. A denominação síndrome metamérica arteriovenosa cerebrofacial (CAMS) foi mais recentemente proposta para descrever essa ocorrência conjunta de MAV cerebral e facial com distribuição previsível de acordo com a migração cefálica e a embriogênese da árvore vascular (segmento venocapilar).

  Enquanto a síndrome PHACE decorre de uma anormalidade metamérica na terminação arterial-capilar cerebrofacial, a de Wyburn-Mason/CAMS consiste na associação de nevo facial com malformação arteriovenosa cerebral, que usualmente compromete as vias ópticas, incluindo a retina, os tecidos orbitários e o mesencéfalo.
- A angiomatose cerebral familiar é uma doença rara que combina a presença de múltiplos angiomas cavernosos de pele e do encéfalo. Apesar de se tratar de malformações vasculares hereditárias, provavelmente autossômica dominante, limita-se à ocorrência de cavernomas. O diagnóstico diferencial mais importante dessa angiomatose familiar deve ser feito com múltiplas metástases hemorrágicas.

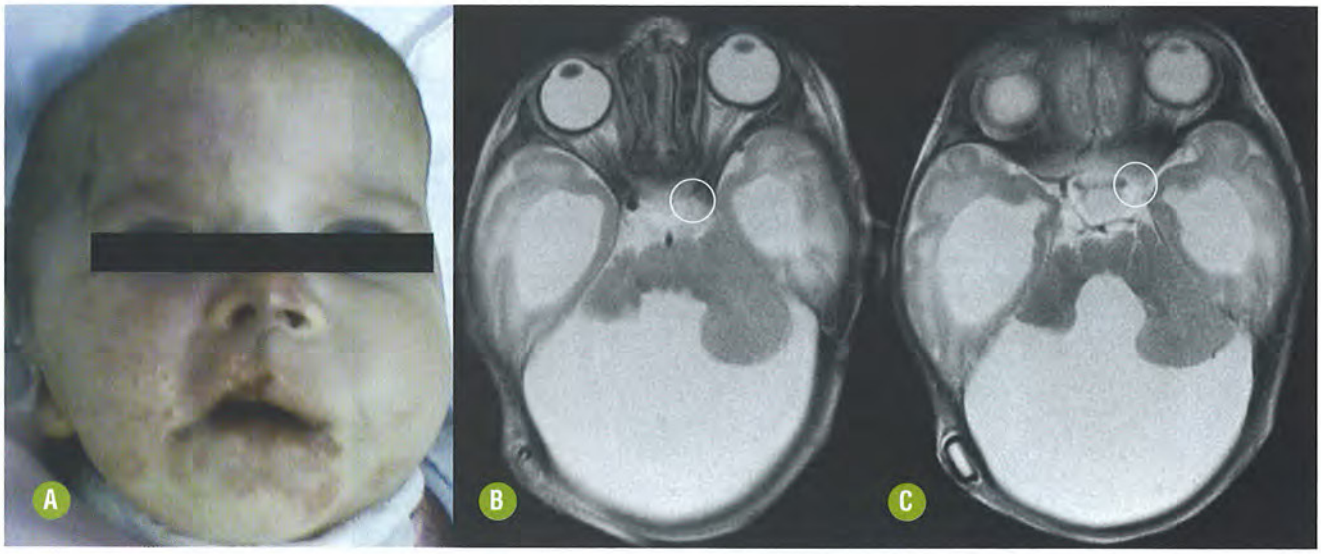

FIGURA 8-22. Síndrome PHACES. **(A)** Hemangioma facial à direita. (**B** e **C**) Axiais T2 demonstrando malformação de Dandy-Walker associada à agenesia da artéria carótida interna esquerda (círculos). Cortesia do Dr. Bruno Siqueira Campos Lopes.

DOENÇA VON HIPPEL-LINDAU

INTRODUÇÃO

Generalidades

A síndrome de von Hippel-Lindau (VHL) ou hemangioblastomatose é uma afecção congênita autossômica dominante rara caracterizada pelo desenvolvimento de tumores benignos e malignos múltiplos. Apresenta uma prevalência estimada de 1:35.000 a 1:50.000 nascidos vivos, sem predileção por gênero ou raça e com critérios diagnósticos definidos (Quadro 8-5). Resulta de uma mutação do gene supressor tumoral VHL localizado no cromossomo 3 (3p25-26) que codifica a proteína VHL (pVHL).

Múltiplas neoplasias são reconhecidas nesta síndrome, destacando-se o acometimento, pelos hemangioblastomas, de cerebelo, retina e medula espinal; dos rins pelo carcinoma de células renais; das glândulas adrenais pelo feocromocitoma; do pâncreas pelos tumores de células da ilhota e adenomas serosos microcísticos; dos testículos pelos cistoadenomas epididimários; além do desenvolvimento dos tumores do saco endolinfático na fossa posterior. Estes pacientes também desenvolvem cistos renais e pancreáticos múltiplos.

A marca da síndrome de VHL é o hemangioblastoma (Fig. 8-23). Eles são mais frequentes no cerebelo, mas podem ocorrer na medula, no bulbo e, mais raramente, no compartimento supratentorial. Apenas um terço dos hemangioblastomas cerebelares estão relacionados com a síndrome de VHL, enquanto mais de dois terços dos que ocorrem na medula espinal associam-se à doença. Quando associados à síndrome congênita, estes tumores ocorrem em uma idade mais jovem e têm um pior prognóstico.

QUADRO 8-5. Critérios Diagnósticos para a Síndrome de VHL

Critérios diagnósticos para a síndrome de VHL incluem:
1. Mais de um hemangioblastoma do SNC.
2. Um hemangioblastoma do SNC e manifestações viscerais da doença de VHL.
3. Qualquer manifestação e a presença de história familiar da doença.

A síndrome de VHL pode ser classificada em:
1. Tipo 1 – VHL sem feocromocitoma (mais comum)
2. Tipo 2 – VHL com feocromocitoma
   a. Ausência de carcinoma de células renais
   b. Presença de carcinoma de células renais
   c. Ausência de hemangioblastomas ou carcinoma de células renais

Achados Clínicos

Não há lesões cutâneas na síndrome de VHL.

Os primeiros sintomas nesta doença geralmente são visuais e resultam dos angiomas retinianos, que são, na verdade, hemangioblastomas. Estas lesões podem sangrar e causar descolamento de retina ou, mais frequentemente, ocasionar um ponto cego no campo visual. Alterações oculares crônicas decorrentes dos hemagioblastomas podem resultar em *phthisis bulbi*.

As manifestações relacionadas com os hemangioblastomas cerebelares incluem cefaleia, vertigem, ataxia, vômitos, nistagmo e paralisia do nono nervo craniano. Dor focal na coluna é o sintoma mais comum do hemangioblastoma da medula espinal. No entanto, a apresentação clínica pode ser tardia, manifestando-se com aumento da pressão intracraniana por hidrocefalia obstrutiva ou compressão da medula espinal. Os hemangioblastomas constituem a principal causa de morbidade e mortalidade destes pacientes, seguidos dos carcinomas de células renais e dos feocromocitomas.

Achados Histológicos

Os hemangioblastomas capilares (OMS grau I) caracterizam-se histologicamente por uma rica rede capilar e células estro-

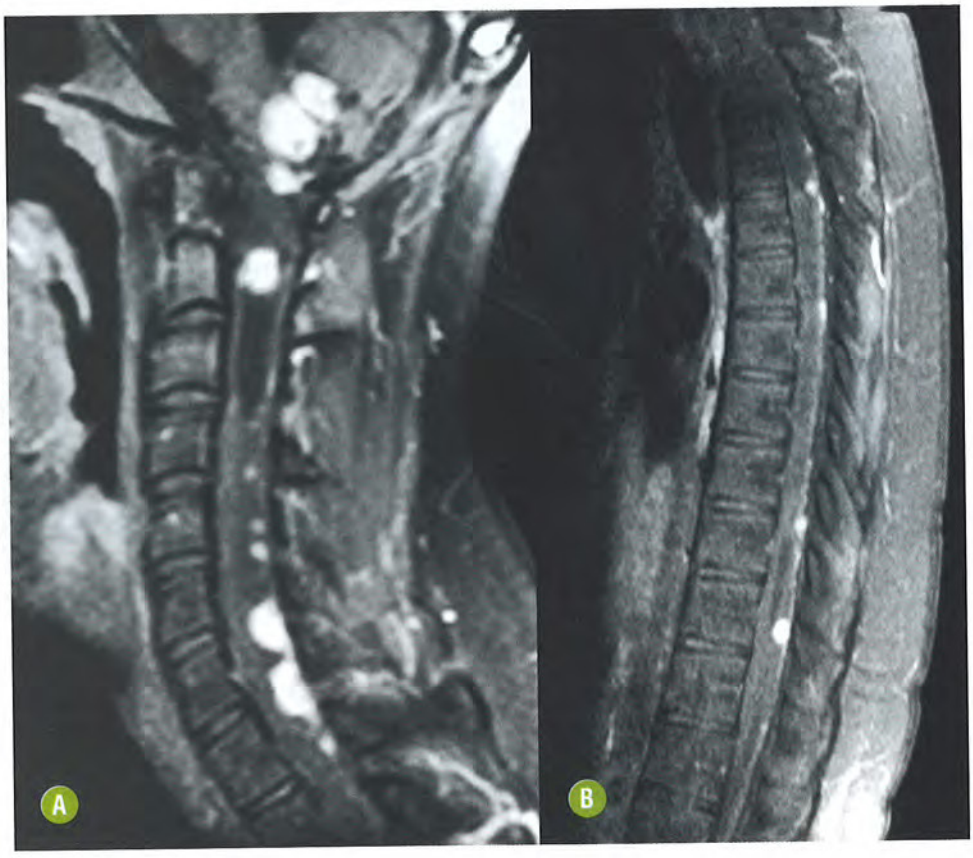

FIGURA 8-23. Hemangioblastomas medulares na síndrome de VHL. Imagens sagitais T1 pós-Gd das medulas cervical **(A)** e torácica **(B)** demonstrando múltiplos hemangioblastomas, inclusive no bulbo.

mais grandes vacuolizadas. Hemorragia é frequente, enquanto necrose e calcificação são incomuns.

O aspecto macroscópico destes tumores consiste em nódulos avermelhados, bem delimitados e muito vascularizados, localizados na parede dos cistos. Os nódulos são periféricos e aderidos à superfície pial, de onde provém sua vascularização. No contexto da síndrome de VHL, os hemangioblastomas são múltiplos e o componente cístico tende a desenvolver-se com o crescimento dos pequenos nódulos sólidos.

ACHADOS DE IMAGEM

Tomografia Computadorizada

- Dois terços dos pacientes apresentam lesões cerebelares sólido-císticas, com o nódulo localizado na fronteira parênquima–pia-máter.
- Um terço dos pacientes apresenta lesões somente sólidas.
- Realce intenso do nódulo sólido, pois se trata de lesões altamente vascularizadas.
- As lesões cerebelares podem determinar hidrocefalia/obstrução ventricular, mais comumente por efeito expansivo.

Ressonância Magnética (Fig. 8-24)

- As lesões podem ser sólidas, císticas, hemorrágicas ou mistas.
- Nas lesões císticas com um nódulo mural, o componente cístico apresenta sinal discretamente maior que o líquor na sequência T1 e hipersinal na sequência T2/FLAIR.
- O nódulo apresenta isossinal em T1 e hipersinal em T2.
- Impregnação homogênea do nódulo pelo gadolínio. A parede do cisto usualmente não se impregna pelo contraste.
- Pode haver edema no parênquima adjacente à lesão.
- Se houver hemorragia, caracterizam-se focos de marcado hipossinal na sequência T2*.
- A sequência mais útil para o diagnóstico é a T1 SE pré e pós-contraste. Associada à aquisição T2, permite identificar vasos (estruturas com *flow voids*) na periferia e no interior do componente sólido.
- DWI: pode demonstrar facilitação à livre movimentação das moléculas de água no componente sólido.
- As lesões medulares podem estar associadas a hidrossiringomielia e extensos componentes císticos.

Recomendações

O achado de múltiplos cistos pancreáticos ou de tumores frequentes no contexto da síndrome de VHL (carcinoma de saco endolinfático, hemangioblastoma de medula ou cerebelo, feocromocitoma, entre outros) deve sempre suscitar o diagnóstico específico. A RM do encéfalo com utilização de contraste paramagnético é a melhor ferramenta diagnóstica nos pacientes com VHL. A investigação diagnóstica deve incluir também o estudo de toda a medula espinal. Recomenda-se realizar RM do encéfalo e da medula espinal nestes pacientes a cada dois anos após os 11 anos de idade.

Além da RM, a ultrassonografia (USG) abdominal anual também é útil para os indivíduos após os 11 anos de idade e TC abdominal anualmente após os 20 anos de idade. O estudo das mastoides por RM deve ser realizado se houver perda auditiva, vertigem ou *tinnitus*.

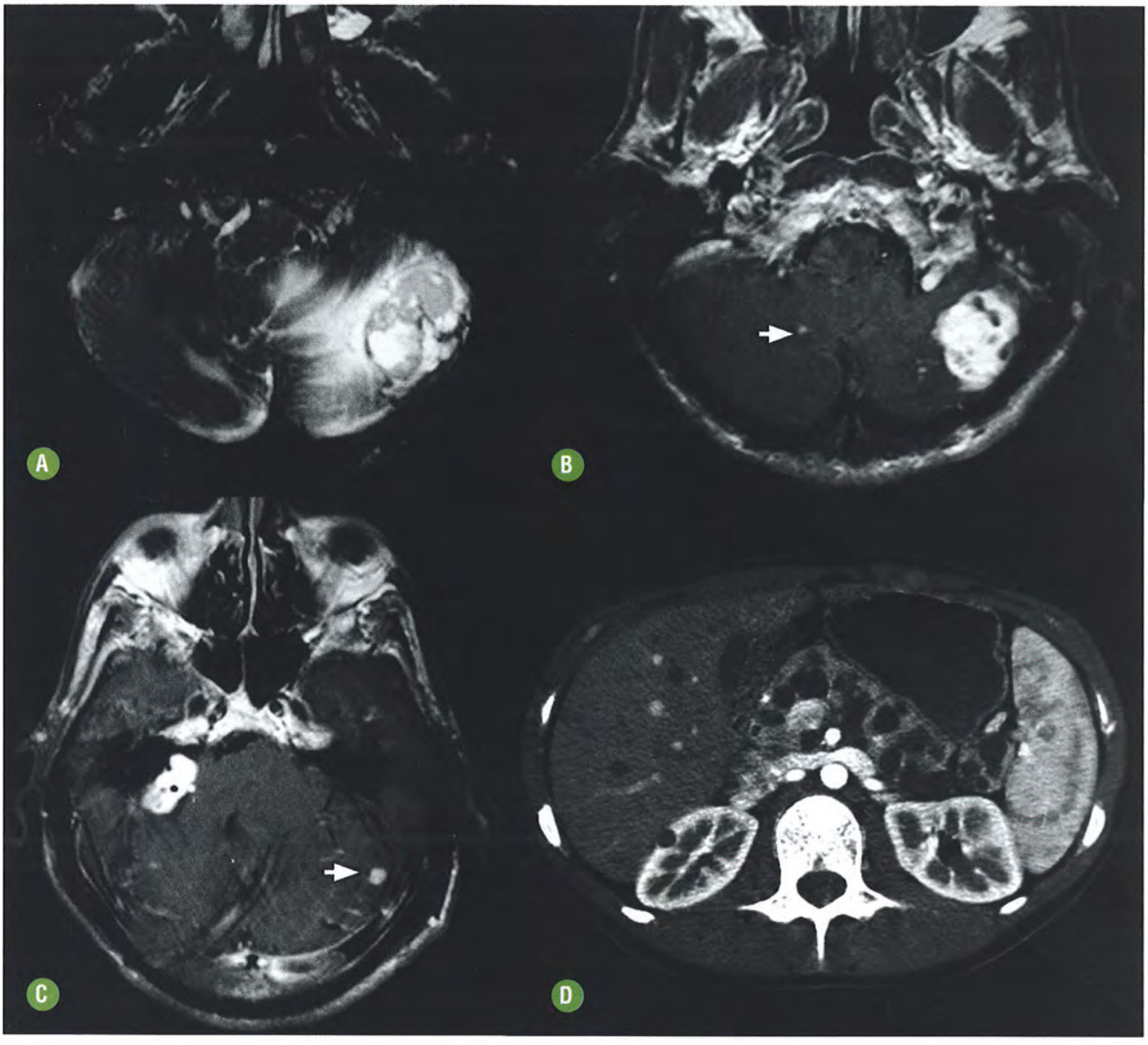

FIGURA 8-24. Tumores intracranianos na síndrome de VHL. **(A)** Axial T2 demonstra volumosa lesão hiperintensa na periferia do hemisfério cerebelar esquerdo, associada a edema vasogênico e pequenos vasos periféricos. **(B** e **C)** Axiais T1 pós-Gd demonstrando outros focos periféricos de impregnação nodular (setas), além da lesão vista em T2. Destaca-se lesão expansiva na cisterna pontocerebelar direita (asterisco), que deve corresponder a tumor do saco endolinfático. **(D)** TC do abdome com contraste evidencia múltiplos cistos pancreáticos, renais e hepáticos.

DIAGNÓSTICO DIFERENCIAL

- Metástases hipervasculares: usualmente sólidas que podem exibir difusão facilitada. Buscar antecedente de neoplasia, principalmente em: mama, pulmão, rins, fígado e tireoide.
- Hemangioblastoma solitário: ausência de história familiar ou tumores e cistos em outros órgãos.
- Astrocitoma pilocítico: ocorre em pacientes mais jovens. Ausência de história familiar e de angiomas de retina. A parte nodular da lesão não está associada a *flow voids* e não se localiza junto à superfície pial ou ependimária.
- Hemangioblastomas múltiplos não associados à síndrome de VHL.

TELANGIECTASIA HEMORRÁGICA HEREDITÁRIA

INTRODUÇÃO

Generalidades

A telangiectasia hemorrágica hereditária (THH), também conhecida com síndrome de Rendu-Osler-Weber, é uma síndrome vascular autossômica dominante caracterizada por epistaxe recorrente, telangiectasias mucocutâneas e viscerais, hemorragia gastrointestinal recorrente com anemia crônica, MAV e *shunt* arteriovenoso visceral (Tabela 8-3). Esta doença foi primeiramente descrita por Rendu (1896), e Osler e Weber descreveram os achados adicionais da síndrome.

TABELA 8-3. Critérios Diagnósticos para THH

Critério	*Manifestação*
Epistaxe	Sangramento nasal espontâneo
Telangiectasias	Múltipla, em sítios característicos (lábios, cavidade oral, dedos, nariz)
Envolvimento visceral	MAV pulmonares, hepáticas, encefálicas, medula espinal e trato gastrointestinal
História familiar	Parente de primeiro grau com THH definida
Critérios diagnósticos	
THH definida	3 ou 4 critérios presentes
THH provável	2 critérios presentes
THH improvável	somente 1 critério presente

A THH é uma doença geneticamente heterogênea, com penetrância muito alta aos 50 anos de idade, que afeta os receptores do fator de transformação do crescimento (TGF). Três genes que codificam receptores TGF-beta estão relacionados com a doença: HHT1 (9q33-34), HHT2(12q13) e HHT3(3p22). Mutações nos genes HHT acarretam distúrbio da transdução do TGF-beta, cujas proteínas codificadas são expressas exclusivamente nas células do endotélio vascular, afetando a angiogênese e as propriedades das células endoteliais. O fenótipo HHT1 tende a ser o mais severo, e está associado ao início precoce das epistaxes e aumento da incidência de MAV pulmonar. Por outro lado, o fenótipo HHT2 está associado ao predomínio de hipertensão pulmonar.

Achados Clínicos

Epistaxe de severidade variável resulta do sangramento espontâneo das telangiectasias da mucosa nasal (93% dos pacientes), que usualmente inicia-se por volta dos 10 anos de idade. As telangiectasias cutâneas manifestam-se em uma idade mais avançada, afetando o palato, a língua, a conjuntiva, a face, o tronco, as extremidades e o leito ungueal.

Sinais neurológicos são vistos em até um terço dos pacientes e refletem tanto as telangiectasias cerebrais como as complicações dos *shunts* arteriovenosos pulmonares. Incluem hemorragias intraparenquimatosas e subaracnoide, ataques isquêmicos transitórios, isquemias, abscesso cerebral e crises epilépticas. Aproximadamente dois terços de todos os déficits neurológicos resultam de complicações embólicas das MAV pulmonares e um terço, de hemorragia cerebral.

Os pacientes com fístula arteriovenosa pulmonar têm maior risco de apresentarem isquemia ou abscesso cerebral. Estas complicações são raras em jovens, tornando-se mais comuns na 4ª e 6ª décadas de vida.

A MAV é a malformação vascular cerebral mais comum na THH. Outras anormalidades incluem malformações cavernosas, fístulas arteriovenosas durais, aneurismas e fístulas carotidocavernosas. Malformações vasculares da medula espinal são vistas em até 8% dos pacientes com envolvimento do SNC, usualmente nos níveis torácico inferior e lombar.

Achados Histológicos

As telangiectasias da THH, quando pequenas e detectadas precocemente, são dilatações focais das vênulas pós-capilares. Admite-se que a dilatação progressiva induz o desaparecimento dos segmentos capilares, provavelmente tornando-se arteríolas e, assim, criando uma comunicação arteriovenosa direta. Presumivelmente esse mecanismo de conexões diretas entre artérias e veias, não interpostas por capilares, ocorre nos diversos órgãos acometidos pela THH.

ACHADOS DE IMAGEM

Tomografia Computadorizada e Ressonância Magnética

- MAV cerebral:
  - Estruturas vasculares enoveladas com *flow-void* com componentes típicos: artéria nutridora, *nidus* e veia de drenagem;
  - Focos de hipersinal em T1 e hipossinal em T2* indicam hemorragia;
  - Discreta impregnação pelo gadolínio;
  - Ângio-RM: pode auxiliar na demonstração das MAV maiores.
- Telangiectasias capilares e anomalias do desenvolvimento venoso:
  - Não definidas em T1 ou T2/FLAIR;
  - Tipicamente com hipossinal em T2*;
  - Tênue impregnação focal, de configuração nodular, pelo gadolínio.
- Anomalias do desenvolvimento venoso – típica impregnação pelo gadolínio com aspecto "cabeça de medusa":
  - Ângio-RM venosa: pode demonstrar anomalias maiores do desenvolvimento venoso.

Angiografia Digital

- Exame padrão-ouro para a detecção de MAV, fístulas arteriovenosas e anomalias do desenvolvimento venoso.

Recomendações

Os mecanismos de acometimento do SNC na THH são caracterizados principalmente por embolia cerebral distal, malformações cerebrovasculares e desordens metabólicas,

particularmente a encefalopatia portossistêmica em consequência das fístulas hepáticas. Condições secundárias, como: abscesso cerebral, infartos embólicos múltiplos e policitemia, podem levantar a suspeita de THH no contexto apropriado. O achado de abscesso cerebral associado a fístulas arteriovenosas pulmonares, principalmente múltiplas, deve suscitar a possibilidade de THH. Neste contexto, a busca ativa por critérios diagnósticos da doença pode permitir o diagnóstico correto e auxiliar na prevenção de complicações futuras.

A melhor ferramenta diagnóstica no contexto clínico de THH é a RM com uso de gadolínio. O protocolo de exame do encéfalo deve incluir sequências T2* ou SWI e de ângio-RM para o estudo arterial e venoso encefálico. A avaliação pulmonar e hepática deverá ser complementada com TC multidetectores com estudo angiográfico, que permitirá a identificação de malformações vasculares pequenas.

A RM do encéfalo também é útil para o diagnóstico das complicações metabólicas determinadas pela encefalopatia portossistêmica ocasionada pelos *shunts* hepáticos. Neste contexto, a demonstração de hipersinal palidal em T1 e a complementação com ERM constituem ferramentas úteis ao diagnóstico. Todavia, como apenas raramente as MAV em pacientes com THH são maiores que 10 mm, o diagnóstico de pequenas MAV constitui uma limitação dos estudos de RM. Diante da ocorrência de hemorragia parenquimatosa em indivíduo com THH, a realização da angiografia digital deverá ser aventada.

DIAGNÓSTICO DIFERENCIAL

A THH faz parte de um grupo específico das doenças neurocutâneas denominada facomatoses vasculares. Este grupo encerra os principais diagnósticos diferenciais das malformações cerebrovasculares, principalmente múltiplas. Alterações neuroectodérmicas podem compor estigmas característicos de algumas dessas afecções. Além da THH, compõem esse grupo a SSW, a síndrome de Wyburn-Mason, a ataxia-telangiectasia, a síndrome do nevo *blue rubber bleb*, a menigoangiomatose e a síndrome PHACE.

Além disso, algumas condições específicas podem simular o padrão encontrado na THH:

- *Blush* da mucosa nasal;
- Múltiplas MAV intracranianas sem THH;
- Múltiplas ADV intracranianas: podem estar associadas à síndrome do nevo *blue rubber bleb* (síndrome de Bean);
- Múltiplas telangiectasias capilares;
- Múltiplas malformações cavernomatosas: principalmente de ocorrência familiar ou geneticamente determinadas.

ATAXIA-TELANGIECTASIA

INTRODUÇÃO

Generalidades

A ataxia-telangiectasia (AT) é uma doença multissistêmica autossômica recessiva caracterizada por ataxia cerebelar progressiva, telangiectasias oculocutâneas, instabilidade genômica, imunodeficiência, infecções sinusais e pulmonares recorrentes, retardo do crescimento, anormalidades endócrinas, hipogonadismo e suscetibilidade aumentada para neoplasias. A primeira descrição da doença foi feita por Louis-Bar (síndrome de Louis-Bar, 1926). Trata-se de uma síndrome rara, com incidência estimada de 1:40.000 a 1:100.000 nascidos vivos.

A frequência do gene na população geral é estimada em cerca de 1%. Trata-se do gene ATM, localizado no cromossomo 11 (11q22-23), que codifica a proteína quinase, atuante na reparação e fiscalização dos danos do DNA. O gene ATM também apresenta um papel na ativação do gene supressor tumoral p53. A degeneração neuronal observada na doença pode resultar de um reparo inadequado do DNA ou de uma deficiente neurogênese. Além disso, durante a embriogênese, a expressão do ATM é alta nas áreas precursoras das células de Purkinje.

Achados Clínicos e Laboratoriais

As telangiectasias mucocutâneas aparecem geralmente entre 3 e 6 anos de idade, inicialmente na conjuntiva bulbar e, depois, em face, pescoço, lábios, palato e pavilhões auriculares. Associadas à ataxia, estas alterações são patognomônicas da AT.

Em razão da atrofia cortical cerebelar, os pacientes desenvolvem ataxia cerebelar progressiva. Vasos telangiectásicos são vistos na leptomeninge e há vascularização anormal no córtex cerebral. Em função disso, múltiplos déficits neurológicos aparecem, incluindo um declínio da função cognitiva.

Há um risco elevado para o desenvolvimento de tumores, como meduloblastoma e gliomas. Um timo rudimentar ou ausente associa-se à imunidade humoral e celular debilitada e leva a infecções bacterianas recorrentes dos seios paranasais e dos pulmões.

A maioria dos pacientes apresenta aumento de alfafetoproteína e do antígeno carcinoembrionário (CEA), e redução sérica de imunoglobulina tipo A (IgA), IgE ou IgG. Uma característica típica é a deficiência seletiva da IgG2, embora este padrão não seja encontrado em todos os pacientes.

Achados Histológicos

Estudos de autópsia demonstram degeneração cerebelar, principalmente do verme, com redução das células de Purkinje, das células granulares do córtex e dos neurônios. Outros achados possíveis incluem dilatação de veias cerebelares com necrose perivascular, atrofia dos núcleos denteados e olivares.

ACHADOS DE IMAGEM

Ressonância Magnética (Fig. 8-25)

- Atrofia cortical do verme e dos hemisférios cerebelares.
  - A atrofia vermiana é global e progressiva, diferente da atrofia localizada vermiana anterossuperior da degeneração cerebelar alcoólica.
- Dilatação compensatória do quarto ventrículo.
- RM: hipersinal em T2 e FLAIR da substância branca periventricular.
- RM: hipossinal em T2* no parênquima cerebral, que pode estar relacionado com depósito de hemossiderina decorrente de hemorragias de telangiectasias capilares.
- ERM: redução da relação NAA/Co e aumento da relação Co/Cr.
- Sinais de sinusopatia e mastoidopatia inflamatória.

Recomendações

Devido à extrema sensibilidade à radiação ionizante, os pacientes com AT têm um risco 100 a 1.200 vezes maior de

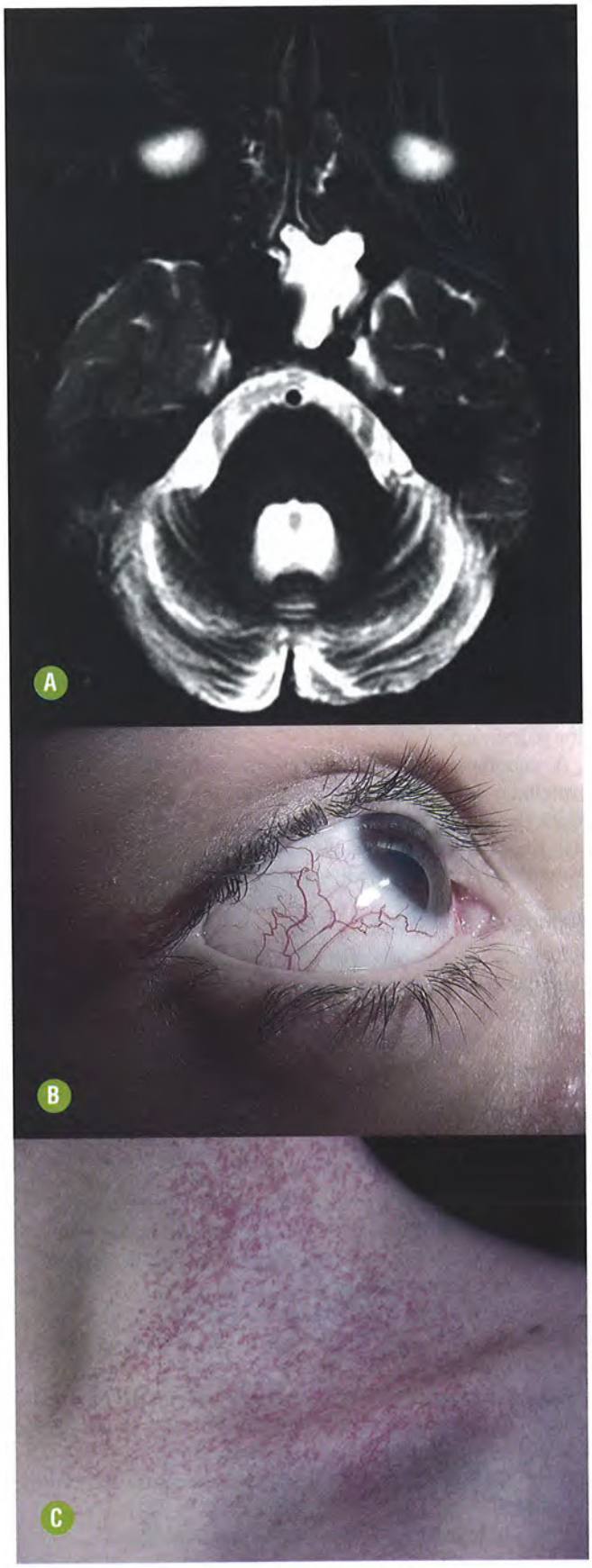

FIGURA 8-25. Ataxia-telangiectasia. **(A)** Axial T2 demonstra atrofia cerebelar global e sinusopatia etmoidal e esfenoidal. Fotografias do paciente demonstram telangiectasias na conjuntiva bulbar **(B)** e no pescoço **(C)**.

desenvolvimento de neoplasias malignas, particularmente linfoproliferativas em pacientes jovens. A TC não deve ser empregada em pacientes com AT. Além do diagnóstico específico, a atenção também deve estar voltada para o potencial desenvolvimento de tumores, com acometimento sistêmico (linfoma) e/ou do SNC (meduloblastoma).

DIAGNÓSTICO DIFERENCIAL

- Ataxias hereditárias ou esporádicas: padrões de acometimento combinado de cerebelo, tronco encefálico e medula espinal podem auxiliar no diferencial. Os padrões de herança genética e a coexistência de telangiectasias em crianças maiores também são úteis.
- Variante AT: apresenta-se com ataxia cerebelar, apraxia ocular e neuropatia periférica. Estes pacientes não apresentam telangiectasias. O exame de RM também demonstra atrofia cerebelar.
- A ocorrência de atrofia cerebelar pode associar-se a tumores fora do SNC, no contexto das síndromes paraneoplásicas, particularmente em adultos. A presença de telangiectasias deve ser ativamente buscada em crianças, visando o diagnóstico diferencial.

FACOMATOSES MELANOCÍTICAS

INTRODUÇÃO

Generalidades

Algumas síndromes neurocutâneas raras resultam do desenvolvimento desordenado dos melanócitos ou de seus precursores, com defeitos na proliferação ou migração destes (melanofacomatoses). Essas afecções combinam a presença de nevos pilosos gigantes, "manchas mongólicas" e melanomas malignos infantis.

HIPOMELANOSE DE ITO

INTRODUÇÃO

Generalidades

As melanofacomatoses são subdivididas em hipomelanoses e hipermelanoses. As hipomelanoses incluem a hipomelanose de Ito, a incontinência pigmentar (síndrome de Bloch-Sulzberger) e a síndrome de Waardenburg. As hipermelanoses incluem a melanose neurocutânea, o nevo de Ota, a síndrome de McCune-Albright e a síndrome de Nelson.

A hipomelanose de Ito, também conhecida como *incontinentia pigmenti achromians* ou mosaicismo do tipo Ito, foi originalmente descrita por Minor Ito (1952). Trata-se de uma síndrome caracterizada por hipopigmentação cutânea com padrão de listras ou placas ao longo do trajeto das linhas de Blaschko, associadas às manifestações do SNC (crises epilépticas e retardo mental), anormalidades musculoesqueléticas e, menos comumente, anormalidades cardíacas e genitourinárias.

A patogênese da hipomelanose de Ito ainda não é bem conhecida. Padrões de herança autossômica recessiva, autossômica dominante e ligada ao X já foram propostos.

Achados Clínicos

Lesões cutâneas hipocrômicas aparecem precocemente nesta doença e são distribuídas ao longo das linhas de Blaschko, com padrão variado, em verticilo, em retalho, em zigue-zague, linear, em "S" ou em "V". Quando unilateral, elas tipicamente respeitam as linhas médias anterior e posterior. Geralmente estas lesões ficam menos proeminentes com a idade. Não existe correlação entre a gravidade do envolvimento cutâneo e o grau de comprometimento do SNC.

O acometimento do SNC é variável e pode caracterizar-se por retardo mental ou atraso do desenvolvimento, ou por desordens de comportamento do tipo autismo. Crises epilépticas são comuns e tendem a ocorrer no primeiro ano de vida, às vezes refratárias ao tratamento. Outros achados incluem: microcefalia, macrocefalia, assimetria facial e orbitária, hipertelorismo, implantação baixa das orelhas, surdez neurossensorial, nistagmo, ataxia, hipertonia ou hipotonia muscular, hipercinesia e atrofia da musculatura espinal. As alterações estruturais cerebrais consistem em distúrbios da migração neuronal, da laminação e sulcação cortical, heterotopias na substância branca, indefinição da transição entre as substâncias branca e cinzenta, paquigiria, polimicrogiria e/ou hemimegalencefalia. Podem-se encontrar, ainda, hipoplasia do mesencéfalo, do cerebelo e do corpo caloso, desmielinização do trato corticospinal e dilatação multifocal de espaços perivasculares de Virchow-Robin.

ACHADOS DE IMAGEM

Tomografia Computadorizada e Ressonância Magnética (Fig. 8-26)

- Não existem achados de imagem patognomônicos.
- Pelo menos um terço dos pacientes tem exame de imagem normal.
- Alargamento multifocal de espaços perivasculares de Virchow-Robin.
- Alterações da substância branca são comuns e precoces e parecem estar relacionadas com a dilatação dos espaços perivasculares e/ou retardo da mielinização. São constituídas por zonas hipoatenuantes na TC, hiperintensas em T2/FLAIR, distribuídas na substância branca subcortical e periventricular, particularmente nos centros semiovais
- Assimetria hemisférica (hemiatrofia e hemimegalencefalia) pode ser demonstrada.
- Displasia ou hipoplasia cerebelar ou do corpo caloso.
- Heterotopia de substância cinzenta.
- Indistinção da transição córtico-subcortical, agiria, polimicrogiria.
- Porencefalia.
- Cistos periventriculares.

Recomendações

O estudo por RM é o exame de escolha para avaliação destes pacientes. É importante a realização de sequências volumé-

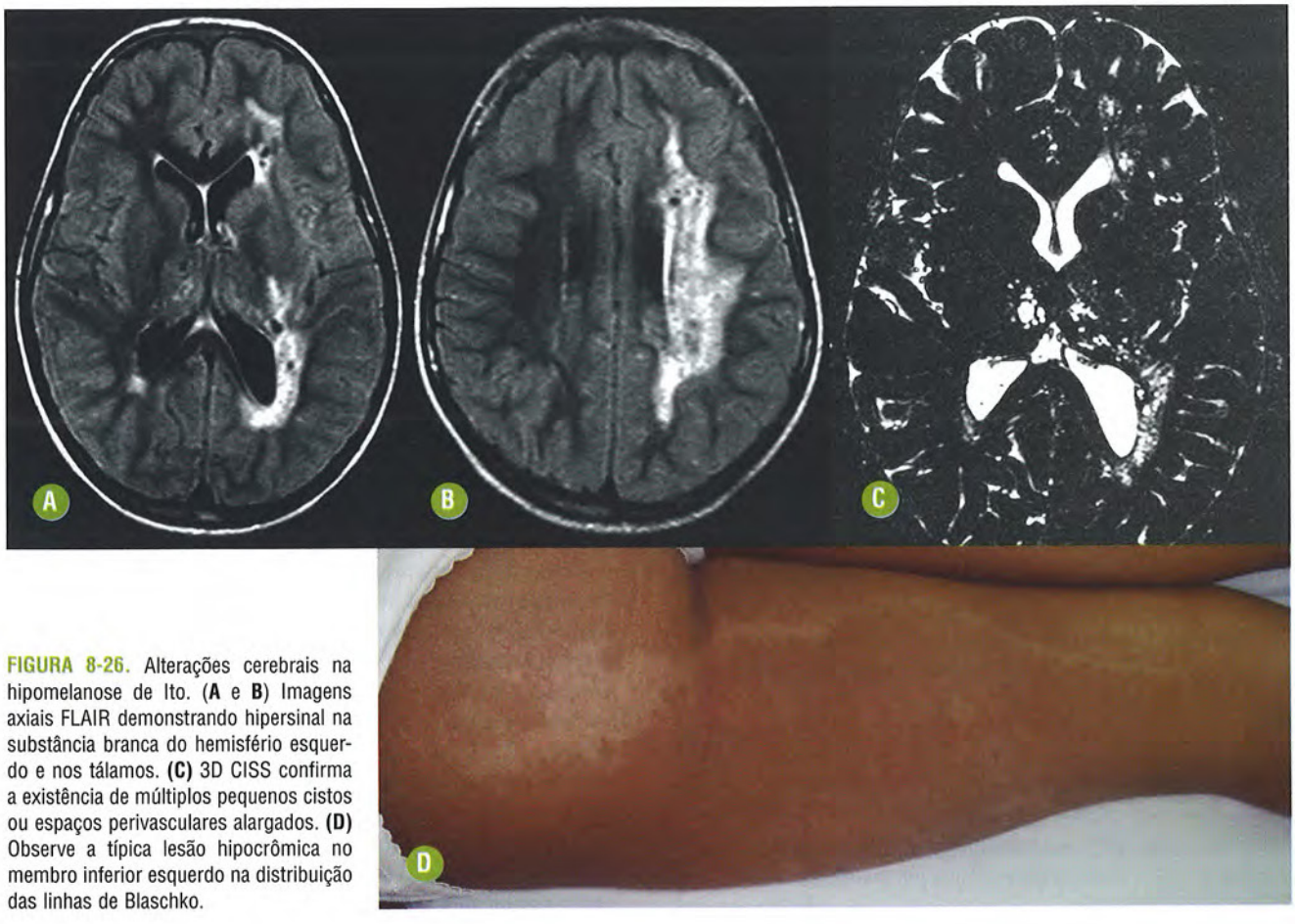

FIGURA 8-26. Alterações cerebrais na hipomelanose de Ito. (**A** e **B**) Imagens axiais FLAIR demonstrando hipersinal na substância branca do hemisfério esquerdo e nos tálamos. **(C)** 3D CISS confirma a existência de múltiplos pequenos cistos ou espaços perivasculares alargados. **(D)** Observe a típica lesão hipocrômica no membro inferior esquerdo na distribuição das linhas de Blaschko.

tricas em T2 para a avaliação da substância branca e pesquisa de alargamento multifocal de espaços de Virchow-Robin. A realização de sequência 3D T1 é muito importante para a adequada avaliação de malformações corticais, particularmente na confirmação de hemimegalencefalia.

DIAGNÓSTICO DIFERENCIAL

- Complexo Esclerose Tuberosa
  - Ambas as condições determinam epilepsia e retardo mental.
  - As lesões hipocrômicas na esclerose tuberosa são menores, difusas e mais bem definidas. As lesões do CET não têm relação com a distribuição das linhas de Blaschko.
  - A demonstração das lesões estruturais típicas (túberes corticais, distúrbios de migração neuronal, nódulos subependimários e astrocitomas subependimários de células gigantes) garante o diagnóstico do CET.
- *Incontinentia pigmenti* de Bloch e Sulzberger
  - Acomete somente mulheres e não afeta o SNC.
  - Lesões hipocrômicas de pele só assemelham-se à hipomelanose de Ito no estágio final da lesão. A presença de lesões em diferentes fases remete ao diagnóstico correto.
- Síndrome do nevo organoide (epidérmico)
  - Pode cursar com lesão cutânea no trajeto das linhas de Blaschko e ocorrência de lesão estrutural do SNC.
  - A lesão cutânea é hiperpigmentada e frequentemente elevada.
  - Pode cursar com hemimegalencefalia e lesões de substância branca.

MELANOSE NEUROCUTÂNEA

INTRODUÇÃO

Generalidades

A melanose neurocutânea (MNC), ou síndrome de Touraine, é uma displasia neuroectodérmica esporádica caracterizada por um grande ou múltiplos nevos cutâneos congênitos associados à proliferação benigna/maligna de melanócitos no SNC (Quadro 8-6). O comprometimento do SNC inclui: melanose parenquimatosa (coleção focal de células melanocíticas benignas), melanose leptomeníngea (excesso de células melanocíticas benignas na leptomeninge), melanoma parenquimatoso ou melanoma leptomeníngeo. Esta síndrome foi descrita por Rokitansky (1861) e redefinida por Kadonaga e Frieden (1991). Trata-se de uma síndrome muita rara, porém mais comum em caucasianos.

QUADRO 8-6. Critérios de Kadonaga e Frieden (1991) para o Diagnóstico da MNC

1. Nevo congênito melanocítico gigante (pelo menos 20 cm no maior diâmetro em adultos, 9 cm na cabeça e 6 cm no tronco de recém-nascidos e lactentes) ou múltiplos (três ou mais).
2. Ausência de melanoma cutâneo, exceto em indivíduos com lesão meníngea benigna comprovada pela histologia.
3. Ausência de melanoma meníngeo, exceto em indivíduo com lesão cutânea benigna comprovada por histologia.

Achados Clínicos e Laboratoriais

As lesões cutâneas na MNC estão presentes ao nascimento como nevos melanocíticos gigantes, com cabelo abundante, isolados ou múltiplos. A ocorrência de nevo satélite é vista em praticamente todos os casos. O nevo gigante pode ter aspecto de "calção de banho" (lombossacral) ou de "casaco de pele" (dorsal). A presença de nevos na região anterior do tronco é infrequente, e a MNC é considerada uma condição não associada a nevo de extremidade.

Hidrocefalia hipertensiva é considerada comum e resulta do acúmulo de melanócitos nas cisternas basais, de estenose aquedutal ou de obstrução dos forames de saída do quarto ventrículo. Mielopatia pode decorrer da invasão da medula pelas células leptomeníngeas malignas, da compressão medular pelas formações expansivas melanocíticas ou de coleções liquóricas causadas por aracnoidite melanótica não infecciosa.

Cerca de metade dos portadores de MNC desenvolve melanoma maligno primário do SNC. Pacientes com MNC sintomática têm prognóstico desfavorável, com deterioração progressiva e morte precoce (média de três anos). Há relatos da associação de MNC a malformações de Dandy-Walker, cistos de aracnoide melanóticos intrarraquianos, lipomas intrarraquianos e siringomielia. Associações mais raras incluem telangiectasias piais, síndrome de Sturge-Weber e NF1.

Achados Histológicos

Os achados neuropatológicos demonstram melanose das leptomeninges, com espessamento nodular ou difuso e intensa pigmentação escura. Ocorre tipicamente em lobos temporais, tronco encefálico, folhas cerebelares, convexidade cerebral, cisternas basais, medula cervical superior e canal lombossacro. Os depósitos parenquimatosos de melanina resultam de infiltrados melanocíticos nos espaços perivasculares de Virchow-Robin, mais do que depósitos aleatórios ou de infiltração maligna. Admite-se que o local mais típico deste achado seja o corpo amigdaloide.

ACHADOS DE IMAGEM

Tomografia Computadorizada e Ressonância Magnética

A melanina contém radicais livres estáveis paramagnéticos, portanto os depósitos de melanina são mais bem vistos à RM, como focos hiperintensos em T1 e hipointensos em T2.

- Melanose parenquimatosa: atenuação normal ou aumentada das amígdalas e do cerebelo. Usualmente não há realce pelo contraste iodado.
- Melanoma maligno: lesão focal hiperatenuante com edema e efeito expansivo, frequentemente associado a necrose e hemorragia. A injeção intravenosa de contraste evidencia intenso e heterogêneo realce.
- Melanoma leptomeníngeo: realce leptomeníngeo difuso.
- Nos pacientes com MNC, a RM pode demonstrar espessamento leptomeníngeo fino e regular, usualmente sem impregnação significativa. Os depósitos simétricos de melanina são

mais comumente encontrados nos núcleos amigdaloides e no cerebelo, mas também podem envolver o tronco encefálico e a medula espinal. Outros locais de depósitos parenquimatosos incluem a ponte, o tálamo e a base dos lobos frontais.

- A intensidade de sinal observada nos exames de RM varia conforme o número e a maturidade dos melanócitos. Melanocitose amelanótica, melanocitomas amelanóticos e melanomas amelanóticos podem não demonstrar a alteração de sinal esperada, da mesma forma que lesões imaturas podem não demonstrar o hipersinal típico em T1, apesar da marcada infiltração leptomeníngea. Além disso, altas concentrações de material paramagnético decorrentes de depósitos maciços de melanina ou da impregnação pelo gadolínio podem exagerar o efeito T2 e, paradoxalmente, diminuir a intensidade do sinal em T1.
- Não há critérios de RM para distinguir com eficácia entre melanose leptomeníngea e melanoma maligno. Achados como impregnação nodular focal ou meníngea "em placa", crescimento de lesões preexistentes, necrose intralesional e edema perilesional são considerados sugestivos de malignidade. Entretanto, tais achados podem estar ausentes.
- Na melanose parenquimatosa as lesões são ovais e têm dimensões menores que 1 cm. No melanoma parenquimatoso as lesões são grandes (vários centímetros) e constituem formações nodulares, raras nos lobos temporais.

Recomendações

A RM é a melhor ferramenta diagnóstica no contexto da MNC. Deve-se realizar RM em todas as crianças assintomáticas que apresentem nevos melanocíticos cutâneos gigantes ou múltiplos. O acompanhamento com RM deve visar a análise evolutiva precisa de cada lesão focal. Na nossa experiência, alguns casos de MNC exibem redução das áreas de depósito de melanina, no acompanhamento de longo prazo (Fig. 8-27).

DIAGNÓSTICO DIFERENCIAL

A presença do estigma cutâneo da MNC assegura o diagnóstico correto sem dificuldade. Todavia, para atendermos à fi-



FIGURA 8-27. Evolução dos depósitos meníngeos na MNC. **(A)** Nevo congênito gigante do tipo "calção de banho" associado à presença de múltiplos nevos satélites de menores dimensões. **(B)** Axial T1 sem Gd demonstra o depósito parenquimatoso de melanina nos corpos amigdaloides, com aspecto nodular de hipersinal. **(C)** Após sete anos a imagem comparativa demonstra significativa redução dos focos de hipersinal.

nalidade didática, dividiremos a abordagem dos diagnósticos diferenciais de acordo com as principais características que induzem ao diagnóstico de imagem da MNC.

Lesões com hipersinal nas sequências T1:

- Lipoma: presença do artefato *chemical shift*, localização extra-axial;
- Dermoide: presença do artefato *chemical shift*, localização extra-axial, determina efeito expansivo e pode demonstrar rotura com meningite química grave;
- Hemorragia aguda/subaguda: hipersinal na sequência FLAIR e marcado hipossinal em T2*, com manifestação clínica típica. A localização da hemorragia difere da distribuição da MNC;
- Neoplasias hemorrágicas não melanocíticas: áreas de marcado hipossinal em T2*, edema vasogênico;
- Depósito de melanina na melanocitose neurocutânea de Ota: ao contrário da MNC, a pigmentação meníngea na síndrome do nevo de Ota é geralmente confinada à dura-máter e ao periósteo, poupando as membranas piais;
- Melanomatose meníngea difusa primária: nítido predomínio em adultos. Deriva de melanócitos leptomeníngeos, que têm origem neuroectodérmica. É uma variante do melanoma maligno primário que se inicia nas meninges e estende-se aos espaços de Virchow-Robin, com invasão superficial do cérebro.

Impregnação leptomeníngea difusa:

- Carcinomatose meníngea: antecedente de malignidade, impregnação leptomeníngea linear ou nodular;
- Meningite infecciosa: acometimento de cisternas da base ou dos sulcos da convexidade, impregnação leptomeníngea linear, febre, rigidez de nuca e sinais de infecção no estudo do líquido cerebrospinal;
- Inflamação meníngea não infecciosa (sarcoidose, granulomatose de Wegener): impregnação linear ou nodular;
- Amiloidose meníngea: usualmente adultos com história familiar de amiloidose. Associa-se a polineuropatia, cardiomiopatia e muito lenta evolução.

MELANOCITOSE OCULODERMAL DE OTA

INTRODUÇÃO

Generalidades

A melanocitose oculodermal de Ota (nevo de Ota ou *nevus fusco-caeruleus ophthalmo-maxillaris*) foi inicialmente descrita pelo dermatologista japonês M. T. Ota (1939). Resulta da migração incompleta dos melanócitos da crista neural para a epiderme durante a embriogênese.

Achados Clínicos e Laboratoriais

Ocorre mais frequentemente em adolescentes femininas (5:1), de origem asiática ou da raça negra, que apresentam hiperpigmentação azulada ou marrom-acinzentada ao longo de pelo menos uma das ramificações trigeminais. Usualmente a hiperpigmentação é indolor, de predomínio unilateral (90%), e pode estender-se até mucosa oral ou nasal, membrana timpânica e meninges. O acometimento ocular é visto em cerca de metade dos casos. A associação a glaucoma e melanoma uveal ou de corioide, de órbita, pele e SNC é a grande preocupação.

Achados Histológicos

A lesão cutaneomucosa decorre de um hamartoma melanocítico dermal benigno congênito com elementos não tumorais e proliferação melanocítica bem definida. Os melanomas associados têm aparência histológica usual, com proliferação irregular de melanócitos, que exibem núcleos grandes de contornos irregulares, cromatina condensada na periferia e nucléolos eosinofílicos.

ACHADOS DE IMAGEM

Tomografia Computadorizada e Ressonância Magnética

O emprego dos métodos de imagem só tem lugar nesta doença diante da suspeita de melanocitose meníngea ou da associação a melanoma. A demonstração por imagem de ambos baseia-se na caracterização de seu conteúdo de melanina.

Particularmente nos casos de melanoma há lesão mais bem definida hiperatenuante na TC, com realce variável. A RM é capaz de demonstrar a proliferação anormal contendo melanina na dura-máter, como hiperintensa em T1 e hipointensa em T2, também com impregnação variável.

Recomendações

O estudo por RM é o exame de escolha para avaliação destes pacientes. A ocorrência de lesão hemorrágica no encéfalo de um indivíduo com a típica lesão oculofacial sempre suscita a hipótese de melanoma (Fig. 8-28). A cuidadosa avaliação complementar do globo ocular também deverá ser procedida.

DIAGNÓSTICO DIFERENCIAL

A presença do estigma cutâneo da síndrome do nevo de Ota assegura o diagnóstico correto sem dificuldade.

O diagnóstico diferencial do depósito de melanina na melanocitose deve basear-se na localização. Ao contrário da MNC, a pigmentação meníngea na síndrome do nevo de Ota é geralmente confinada à dura-máter e ao periósteo, poupando as membranas piais.

Melanoma ou melanomatose primária da meninge: o melanoma é uma complicação conhecida, porém rara, da síndrome do nevo de Ota. A melanomatose primária também decorre da presença de melanócitos embrionários remanescentes, mas sem a obrigatoriedade do típico nevo oculofacial.

FACOMATOSES ORGANOIDES

Esse grupo é composto por doenças que combinam o acometimento ectodérmico (cutâneo e encefálico) com anormalidades esqueléticas ou faciais.

SÍNDROME DO NEVO DE CÉLULAS BASAIS (BASOCELULAR)

INTRODUÇÃO

Generalidades

A síndrome do nevo basocelular (SNB) é uma doença autossômica dominante caracterizada por múltiplos carcinomas



FIGURA 8-28. Melanocitose oculodermal de Ota. **(A)** Típica lesão hiperpigmentada na pálpebra superior e esclera (seta) desta adolescente de origem asiática. **(B)** Lesão hiperintensa em T1 (meta-hemoglobina extracelular) em lesão do lobo temporal esquerdo. **(C)** A imagem T2* confirma a natureza hemorrágica. As investigações clínica e anatomopatológica confirmaram tratar-se de melanoma cerebral primário.

basocelulares de pele, queratocistos odontogênicos da mandíbula e maxila, calcificações intracranianas durais, neoplasias e hamartomas múltiplos, além de diversas anomalias ósseas. Foi descrita por Gorlin e Goltz em 1960 e, por isso, é também conhecida como síndrome de Gorlin-Goltz. Outras denominações são: síndrome do carcinoma nevoide basocelular ou síndrome dos nevos basocelulares múltiplos (Quadro 8.7).

Trata-se de uma síndrome incomum, sem predileção por raça ou gênero. A SNB resulta da mutação do gene *patched* localizado no cromossomo 9 (9q22.3-q31) que codifica um receptor *sonic hedgehog* e uma proteína supressora tumoral.

Achados Clínicos

Até 90% dos pacientes desenvolvem carcinomas basocelulares, que usualmente são múltiplos. Nesta síndrome, estes tumores apresentam forte relação com a exposição solar, de maneira que a maioria das lesões ocorre em regiões expostas ao sol. Além disso, apenas uma minoria das lesões torna-se invasiva. Outro estigma cutâneo típico e muito comum da doença é a depressão (*pit*) palmoplantar.

Múltiplos queratocistos odontogênicos mandibulares e maxilares são vistos em quase todos os pacientes. Estes queratocistos tendem a apresentar-se na infância tardia ou início da puberdade e manifestam-se por meio do abaulamento progressivo da mandíbula ou da face.

Calcificação lamelar da foice é um achado proeminente na SNB observado na infância e presente em praticamente todos os pacientes adultos. Outros locais de calcificação incluem a tenda do cerebelo, os ligamentos petroclinoides e o diafragma selar.

Meduloblastomas podem associar-se a SNB, principalmente em homens. Apresenta um pico de incidência com 1-2 anos de vida, ao contrário do que ocorre nas formas esporádicas (7-8 anos de vida). O tipo mais comum é o meduloblastoma desmoplásico. Deve-se tomar muito cuidado com o emprego de radiação ionizante no diagnóstico ou radioterapia nestes indivíduos devido à predisposição ao desenvolvimento de carcinomas basocelulares invasivos. Outros tumores que podem acontecer são os fibromas cardíacos, fibromas ovarianos, fibrossarcomas de mandíbula, rabdomiossarcomas fetais e cistos linfomesentéricos.

QUADRO 8-7. Critérios Diagnósticos da SNB

Para o diagnóstico da SNB é necessária a presença de dois critérios maiores ou um critério maior e dois menores.

Critérios maiores:

- Mais de 2 carcinomas basocelulares (ou 1 se ocorrer antes dos 20 anos de idade)
- Mais de 10 nevos basocelulares
- Queratocisto odontogênico ou cistos ósseos poliostóticos
- Mais de 3 lesões palmares ou plantares (*pits* – depressões)
- Calcificação lamelar da foice cerebral (se aparecer antes dos 20 anos de idade)
- História familiar positiva (parente de primeiro grau)

Critérios menores:

- Anormalidades dos arcos costais ou vertebrais
- Macrocrania
- Fibromas cardíacos ou ovarianos
- Cistos mesentéricos
- Fendas labial ou palatina, bossa frontal ou hipertelorismo
- Deformidade de Sprengel, deformidade peitoral, sindactilia
- Deformidade da sela turca

Disgenesia do corpo caloso e do verme do cerebelo são achados possíveis, mas incomuns nesta doença. Algumas alterações craniofaciais incluem: macrocrania, hipertelorismo, hiperpneumatização dos seios paranasais e fendas palatinas. Anormalidades musculoesqueléticas também estão presentes e consistem em costelas bífidas, fusão de arcos costais, espina bífida, defeito de segmentação das vértebras cervicotorácicas, cifoescoliose, lombarização da coluna sacral, *pectus escavatum*, deformidade de Sprengel e hamartomas osteolíticos.

Achados Histológicos

Os queratocistos são lesões intraósseas da face de natureza odontogênica, encapsulada de tecido conjuntivo, revestida por epitélio escamoso estratificado plano, delgado, com várias camadas de células, superfície queratinizada ou paraqueratinizada ondulada e membrana basal formada por células cúbicas dispostas em paliçada. São demonstrados focos de material osteoide, escassas ilhotas de epitélio odontogênico e trabéculas com graus variados de mineralização.

Apesar de se conhecer o efeito da radiação ultravioleta e sua capacidade de alterar o DNA e o seu sistema de reparação induzindo ao aparecimento de lesões cutâneas, na SNB ocorrem lesões múltiplas, mesmo em áreas não expostas à luz do sol. O carcinoma basocelular tem histologia usual, caracterizada pela proliferação de ilhotas de células que lembram aquelas da camada basal epidérmica e das estruturas anexiais. Como o tumor cresce por extensão direta (contiguidade) e requer um estroma circundante para suportar o seu crescimento, não são observadas metástases hematogênicas ou linfáticas.

ACHADOS DE IMAGEM

Radiografia

- Cistos ósseos, principalmente na maxila.
- Anormalidades dos arcos costais.
- Encurtamento do IV metacarpo.
- Espina bífida oculta, defeitos de segmentação das vértebras.

Tomografia Computadorizada (Fig. 8-29)

- Queratocistos odontogênicos: geralmente são cistos grandes, múltiplos, uni ou multiloculares, contendo um elemento dentário incluso. Determinam efeito expansivo e afilamento da cortical óssea. São mais comuns na mandíbula do que na maxila.
- Calcificações durais, principalmente da foice cerebral.
- Ventriculomegalia.

Ressonância Magnética

- Queratocistos odontogênicos: hipossinal em T1, hipersinal em T2 e impregnação periférica pelo gadolínio. Apresentam área de hipossinal em T1 e T2 no seu interior (elemento dentário incluso).
- Calcificações podem ser perdidas na RM.
- Disgenesia do corpo caloso.
- Procurar por meduloblastoma desmoplásico, meningioma e cisto coloide.

Recomendações

Ao nascimento, crianças com suspeita da SNB devem ser examinadas à procura de lesões palmoplantares, bem como devem ser submetidas à avaliação por imagem de crânio e encéfalo, costelas e coluna. Exame neurológico regular e RM do encéfalo anual são recomendadas até os 7 anos de idade, já que o risco de meduloblastoma é máximo entre 2 e 3 anos de idade. Ecocardiograma é recomendado ao nascimento pelo risco de fibroma cardíaco. A USG da pelve também é útil para descartar tumores ovarianos. A maioria dos indivíduos desenvolve carcinoma basocelular após os 20 anos de idade, portanto exames dermatológicos também devem ser periódicos.

Radiografias panorâmicas periódicas podem avaliar a presença dos queratocistos durante o acompanhamento.

Extrema relevância deve ser dada à parcimônia na realização dos exames com radiação ionizante, pelo potencial deletério já mencionado.

DIAGNÓSTICO DIFERENCIAL

- Ameloblastomas: ocorrem mais tardiamente e não são acompanhados dos demais estigmas da SNB.
- Cisto dentígero: ocorrência esporádica.
- Querubismo: resulta de uma afecção isolada da face e não se associa ao aparecimento de tumores na pele ou no encéfalo.
- Cisto ósseo aneurismático.
- Granuloma reparador de células gigantes.
- Síndromes de Bazex-Duprè-Christol e de Rombo: também cursam com múltiplos carcinomas basocelulares, mas não se associam às demais características da SNB.

Por ser incomum em crianças, a presença de calcificações durais em casos insuspeitos deve remeter sempre à possibili-

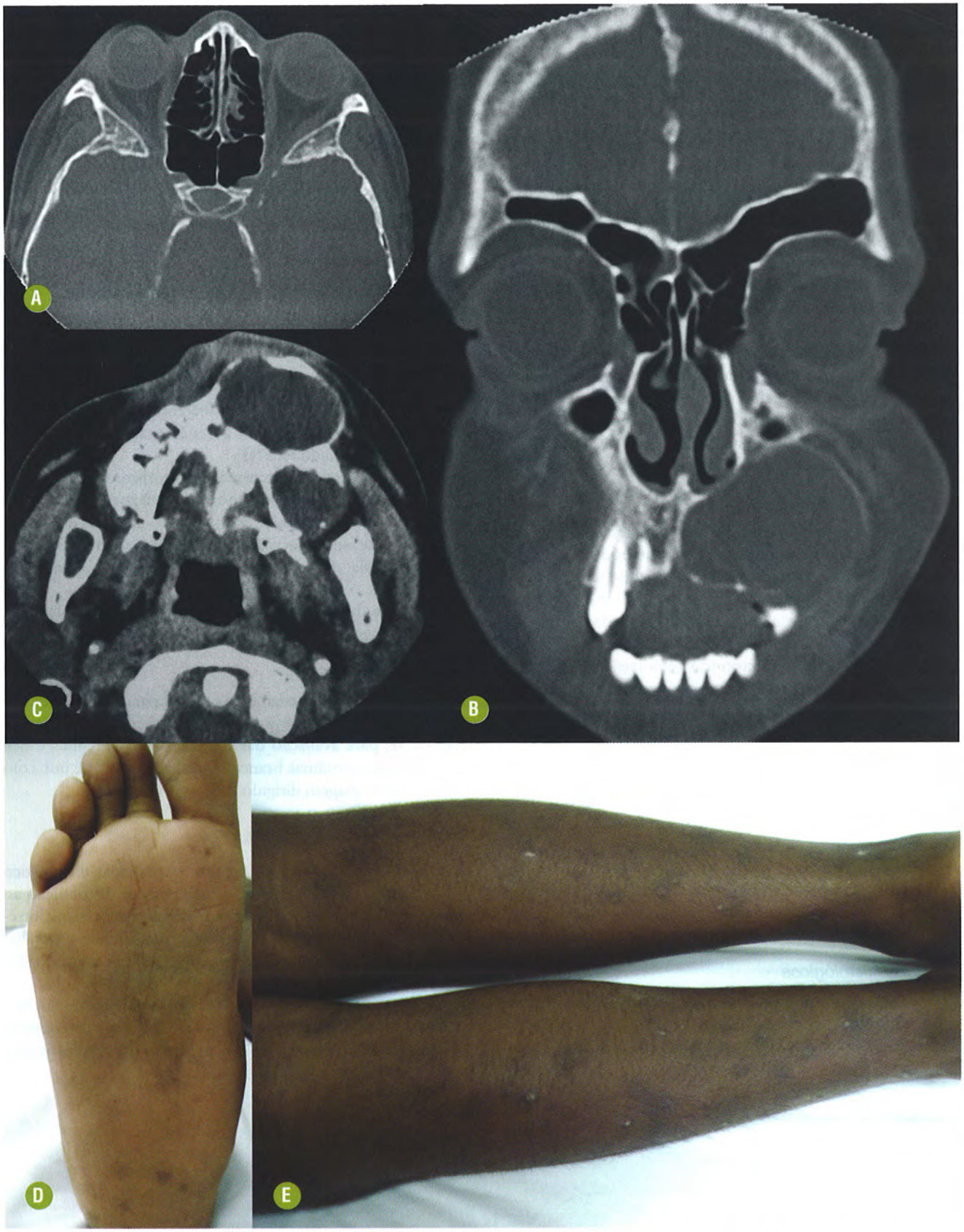

FIGURA 8-29. Síndrome de Gorlin-Goltz. TC sem contraste evidencia calcificações lamelares do tentório cerebelar **(A)** e na foice cerebral, além de queratocisto odontogênico na maxila esquerda (**B** e **C**). Fotografia do mesmo paciente evidenciando lesões cutâneas compatíveis com nevos basocelulares múltiplos **(D)** e depressões (*pits*) plantares **(E)**.

dade da SNB. Da mesma forma, adultos que não apresentam calcificação da foice dificilmente são portadores da SNB.

SÍNDROME DO NEVO EPIDÉRMICO

INTRODUÇÃO

Generalidades

A síndrome do nevo epidérmico (SNE) ou organoide é uma doença rara, sem predileção por raça, que se caracteriza pela tríade clássica de nevo sebáceo de Jadassohn, retardo mental e crises epilépticas. No entanto, o conjunto de achados da doença atualmente é bem mais amplo, visto que outras anormalidades neurológicas, oftalmológicas, esqueléticas, urogenitais e cardiovasculares vêm sendo adicionadas ao espectro desta síndrome.

A primeira descrição da lesão cutânea congênita de distribuição linear (facomatose do nevo de Jadassohn) foi feita por Jadassohn (1895). Entretanto outras denominações podem ser encontradas, como síndrome do nevo sebáceo linear e síndrome Schimmelpenning-Feuerstein-Mims. A SNE tem ocorrência esporádica, embora existam descrições de casos familiares.

Achados Clínicos

A manifestação cutânea da SNE é caracterizada pela presença do nevo sebáceo de Jadassohn, que pode aparecer em qualquer lugar do corpo; no entanto, quando anormalidades neurológicas estão presentes, o nevo geralmente localiza-se na face ou no couro cabeludo, podendo estender-se ao pescoço e ao tronco. Caracterizam-se por placas bem delimitadas, discretamente elevadas, hipercrômicas (coloração amarelada ou marrom), de aspecto aveludado e verrucoso. Uma característica importante é que, pelo menos parcialmente, o nevo tem uma distribuição ao longo das linhas de Blaschko, seguindo o contorno da mandíbula em "S" na face e pescoço.

Manifestações neurológicas comuns incluem crises epilépticas, retardo mental e anormalidades estruturais do cérebro ou da calvária. O achado mais característico é a hemimegalencefalia homolateral ao nevo epidérmico. Hemi-hipertrofia facial também pode ocorrer.

O envolvimento ocular é visto em cerca de metade dos casos, com coristoma epibulbar complexo, microftalmia, estafiloma da córnea e malformações da íris.

Achados Histológicos

O nevo típico exibe componentes hamartomatosos, com múltiplos elementos teciduais, incluindo hiperplasia epidérmica, glândulas sebáceas e apócrinas e folículos capilares.

A alteração do SNC mais típica é hemimegalencefalia, que resulta do crescimento hamartomatoso congênito anormal de um hemisfério cerebral e aumento do volume da substância branca. O córtex é espessado, com laminação pobre e de aspecto displásico, associado a gliose subcortical e neurônios grandes, de orientação anormal. Áreas focais de fusão da camada molecular de giros contíguos e distúrbios da mielinização com aglomerados de neurônios ectópicos e astrócitos hipertrofiados, associados à presença de fibras de Rosenthal, têm sido descritos.

ACHADOS DE IMAGEM

Tomografia Computadorizada e Ressonância Magnética (Fig. 8-30)

- Hemimegalencefalia: tipicamente homolateral ao nevo organoide.
- Hipersinal em T2 na RM ou hipoatenuação na TC da substância branca dos hemisférios cerebrais acometidos. Esta alteração em conjunto com a hemimegalencefalia consiste no principal achado da SNE.
- Calcificações esclerais decorrentes de coristomas epibulbares e sinal heterogêneo de coristomas complexos da corioide.
- Lipomas intrarraquianos e espessamento de raízes nervosas.
- Usualmente se observam dilatação do ventrículo lateral e hipertrofia da calota craniana ipsilateral à hemimegalencefalia.
- Distúrbios de migração neuronal com paquigiria, polimicrogiria e heterotopia cortical podem estar associados.

Recomendações

O estudo por RM é o exame de escolha para avaliação destes pacientes. É importante a realização de sequências volumétricas e IR para avaliação das malformações cerebrais e dos distúrbios da substância branca. A avaliação ocular é útil, com protocolo de imagem dirigido.

DIAGNÓSTICO DIFERENCIAL

- A hipomelanose de Ito constitui o principal diagnóstico diferencial, pois associa lesão cutânea com distribuição ao longo das linhas de Blaschko e hemimegalencefalia. Entretanto a lesão cutânea da SNE é hiperpigmentada e a avaliação minuciosa do conjunto de características mencionadas permite o diagnóstico correto.
- A avaliação ocular pode oferecer alguma dificuldade na diferenciação com o retinoblastoma ou o osteoma da corioide, principalmente quando a SNE ainda não foi diagnosticada.

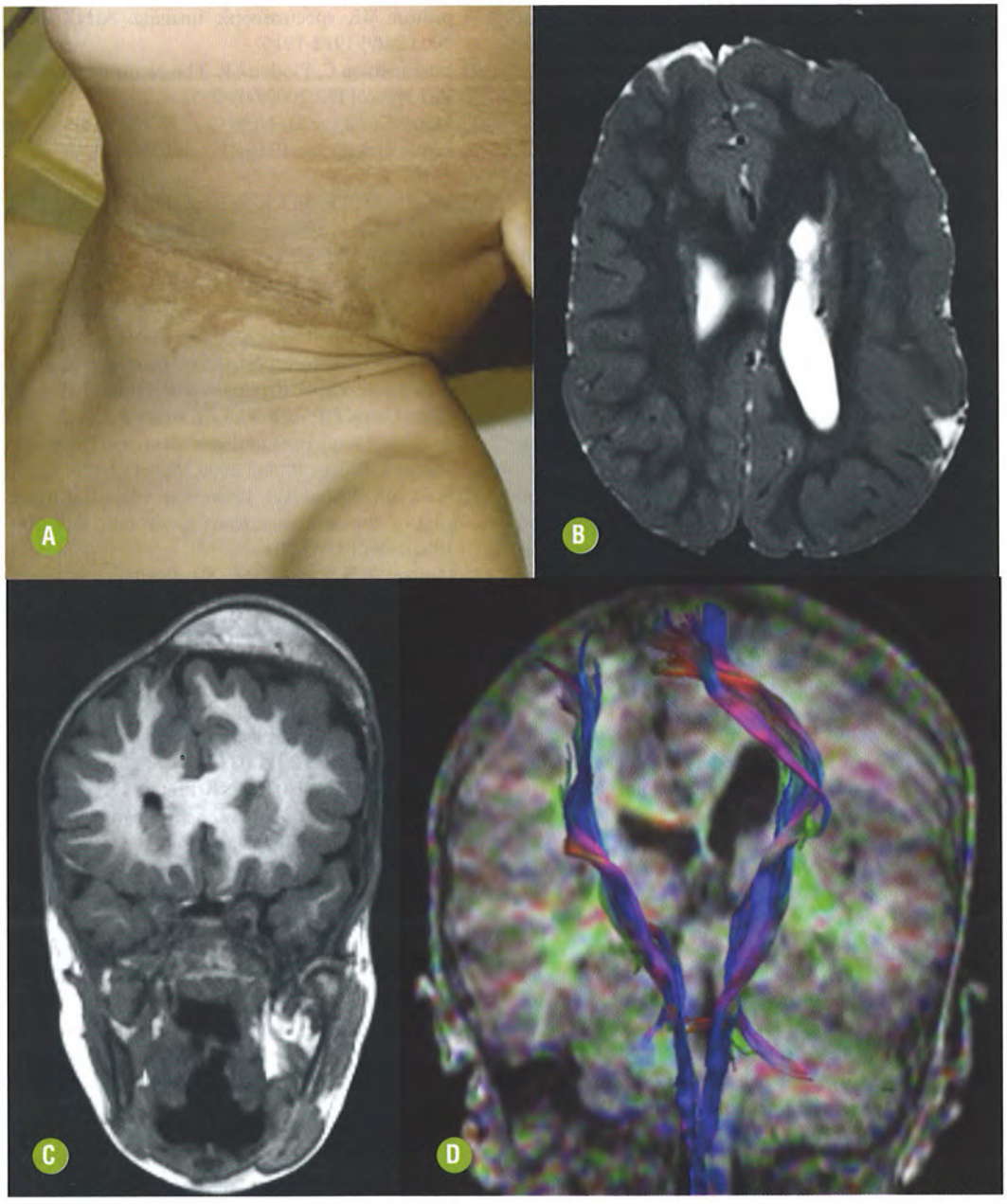

FIGURA 8-30. Síndrome do nevo epidérmico. **(A)** Típica lesão hiperpigmentada na região cervical e na hemiface esquerda, que segue o padrão de distribuição das linhas de Blaschko. Imagens axial T2 **(B)** e coronal IR **(C)** do encéfalo demonstram achados compatíveis com hemimegalencefalia esquerda associada à hipertrofia da hemiface esquerda e da calota craniana homolateral. **(D)** O estudo por tratografia evidencia aumento de fibras que compõem o trato corticospinal esquerdo à analise comparativa.

LITERATURA RECOMENDADA

1. Adams ME, Aylett SE, Squier W, Chong W. A spectrum of unusual neuroimaging findings in patients with suspected Sturge-Weber syndrome. AJNR Am J Neuroradiol 2009;30(2):276-281.
2. Aoki S, Barkovich AJ, Nishimura K, et al. Neurofibromatosis types 1 and 2: cranial MR findings. Radiology 1989;172:527-534.
3. Asthagiri AR, Parry DM, Butman JA, et al. Neurofibromatosis type 2. Lancet 2009;373:1974-1986.
4. Balmaceda CM, Fetell MR, Powers J et al. Nevus of Ota and leptomeningeal melanocytic lesions. Neurology 1993;43;381-386.
5. Baron Y, Barkovich AJ. MR imaging of tuberous sclerosis in neonates and young infants. AJNR Am J Neuroradiol 1999;20(5):907-916.
6. Begbie ME, Wallace GMF, Shovlin CL. Hereditary haemorrhagic telangiectasia (Osler-Weber-Rendu syndrome): a view from the 21st century. Postgrad Med J 2003;79:18-24.
7. Benedikt RA, Brown DC, Walker R, Ghaed VN, Mitchell M, Geyer CA. Sturge-Weber syndrome: cranial MR imaging with Gd-DTPA. AJNR Am J Neuroradiol 1993;14(2):409-415.
8. Boyd KP, Korf BR, Theos A. Neurofibromatosis type 1. J Am Acad Dermatol 2009;61(1):1-14.
9. Choyke PL, Glenn GM, Walther MM, et al. von Hippel-Lindau disease: genetic, clinical, and imaging features. Radiology 1995;194(3):629-642.
10. Crino PB, Nathanson KL, Henske EP. The tuberous sclerosis complex. N Engl J Med 2006;355(13):1345-1356.

11. Curless RG. Use of "unidentified bright objects" on MRI for diagnosis of neurofibromatosis 1 in children. Neurology 2000;55: 1067-1068.
12. Demirci A, Kawamura Y, Sze G, Duncan C. MR of parenchymal neurocutaneous melanosis. AJNR Am J Neuroradiol 1995;16(3):603-606.
13. Edelstein S, Naidich TP, Newton TH. The rare phakomatoses. Neuroimag Clin N Am 2004;14:185-217.
14. Efron PA, Chen MK, Glavin FL, Kays DW, Beierle EA. Pediatric basal cell carcinoma: case reports and literature review. J Pediatr Surg 2008;43(12):2277-2280.
15. Egelhoff JC, Bates DJ, Ross JS, et al. Spinal MR findings in neurofibromatosis types 1 and 2. AJNR Am J Neuroradiol 1992;13: 1071-1077.
16. Elmali M, Akan H, Findik S, Kale M, Celenk C. Hereditary hemorrhagic telangiectasia associated with pulmonary arteriovenous malformations presenting as hemothorax. J Thorac Imaging 2008;23(4):295-7.
17. Evans AL, Widjaja E, Connolly DJ, Griffiths PD. Cerebral perfusion abnormalities in children with Sturge-Weber syndrome shown by dynamic contrast bolus magnetic resonance perfusion imaging. Pediatrics. 2006;117(6):2119-25.
18. Farina L, Uggetti C, Ottolini A, et al. Ataxia-telangiectasia: MR and CT findings. J Comput Assist Tomogr 1994;18(5):724-7.
19. Filling-Katz MR, Choyke PL, Oldfield E, et al. Central nervous system involvement in Von Hippel-Lindau disease. Neurology 1991;41(1):41-6.
20. Frieden IJ, Reese V, Cohen D. PHACE syndrome. The association of posterior fossa brain malformations, hemangiomas, arterial anomalies, coarctation of the aorta and cardiac defects, and eye abnormalities. Arch Dermatol 1996;132(3):307-11.
21. Gama HP, da Rocha AJ, Valerio RM, et al. Hippocampal Abnormalities in an MR Imaging Series of Patients with Tuberous Sclerosis. AJNR Am J Neuroradiol 2010;31:1059-1062.
22. Goutagny S, Bouccara D, Bozorg-Grayeli A, Sterkers O, Kalamarides M. Neurofibromatosis type 2. Rev Neurol 2007;163:765-777.
23. Griffin JR, Cohen PR, Tschen JA, et al. Basal cell carcinoma in childhood: case report and literature review. J Am Acad Dermatol 2007;57(5 Suppl):S97-102.
24. Hayashi M, Maeda M, Maji T, Matsubara T, Tsukahara H, Takeda K. Diffuse leptomeningeal hyperintensity on fluid-attenuated inversion recovery MR images in neurocutaneous melanosis. AJNR Am J Neuroradiol 2004;25(1):138-141.
25. Jaskolka J, Wu L, Chan RP, Faughnan ME. Imaging of hereditary hemorrhagic telangiectasia. AJR Am J Roentgenol 2004;183(2): 307-14.
26. Kalantari BN, Salamon N. Neuroimaging of tuberous sclerosis: spectrum of pathologic findings and frontiers in imaging. AJR Am J Roentgenol 2008;190(5):304-309.
27. Kimonis VE, Mehta SG, Digiovanna JJ, Bale SJ, Pastakia B. Radiological features in 82 patients with nevoid basal cell carcinoma (NBCC or Gorlin) syndrome. Genet Med 2004;6(6):495-502.
28. Krings T, Geibprasert S, Luo CB, et al. Segmental neurovascular syndromes in children. Neuroimaging Clin N Am 2007; 17: 245–258.
29. Leung RS, Biswas SV, Duncan M, Rankin S. Imaging features of von Hippel-Lindau disease. Radiographics 2008;28(1):65-79.
30. Lin DD, Barker PB, Kraut MA, Comi A. Early characteristics of Sturge-Weber syndrome shown by perfusion MR imaging and proton MR spectroscopic imaging. AJNR Am J Neuroradiol 2003;24(9):1912-1915.
31. Lu-Emerson C, Plotkin SR. The Neurofibromatoses. Part 1: NF1. Rev Neurol Dis 2009;6:E47-53.
32. Metry D, Heyer G, Hess C, et al. Consensus statement on diagnostic criteria for PHACE syndrome. Pediatrics 2009;124:1447-1456.
33. Metry DW, Dowd CF, Barkovich AJ, Frieden IJ. The many faces of PHACE syndrome. J Pediatr 2001; 139(1):117-23.
34. Neumann LM, Scheer I, Kunze J, Stover B. Cerebral manifestations, hemihypertrophy and lymphoedema of one leg in a child with epidermal nevus syndrome (Schimmelpenning-Fauerstein-Mims). Pediatr Radiol 2003;33:637-40.
35. Peery WH. Clinical spectrum of hereditary hemorrhagic telangiectasia (Osler-Weber-Rendu disease). Am J Med 1987;82(5): 989-97.
36. Pinto Gama HP, da Rocha AJ, Braga FT, et al. Comparative analysis of MR sequences to detect structural brain lesions in tuberous sclerosis. Pediatr Radiol 2006;36(2):119-125.
37. Pont MS, Elster AD. Lesions of skin and brain: modern imaging of the neurocutaneous syndromes. AJR Am J Roentgenol. 1992;158(6):1193-203.
38. Puttgen KB, Lin DDM. Neurocutaneous vascular syndromes. Childs Nerv Syst 2010;26:1407-1415.
39. Rivers J. Unusual melanoma types. Dermatol Clin 20 (2002) 727-733.
40. Ruggieri M, Pavone L. Hypomelanosis of Ito: clinical syndrome or just phenotype? J Child Neurol 2000;15(10):635-44.
41. Scattolin MA, Lin J, Peruchi MM, et al. Neurocutaneous melanosis: Follow-up and literature review. J Neuroradiol. 2011. doi : 10.1016/j.neurad.2011.02.007.
42. Schwartz MF Jr., Esterly NB, Fretzin DF, et al. Hypomelanosis of Ito (incontinentia pigmenti achromians): a neurocutaneous syndrome. J Pediatr 1977;90(2):236-40.
43. Steiner J, Adamsbaum C, Desguerres I, et al. Hypomelanosis of Ito and brain abnormalities: MRI findings and literature review. Pediatr Radiol 1996;26(11):763-8.
44. Tavani F, Zimmerman RA, Berry GT, Sullivan K, Gatti R, Bingham P. Ataxia-telangiectasia: the pattern of cerebellar atrophy on MRI. Neuroradiology 2003;45(5):315-9.
45. Tortori-Donati P, Fondelli MP, Rossi A, Bava GL. Intracranial contrast-enhancing masses in infants with capillary haemangioma of the head and neck: intracranial capillary haemangioma? Neuroradiology 1999; 41(5):369-75.
46. Truhan AP, Filipek PA. Magnetic resonance imaging. Its role in the neuroradiologic evaluation of neurofibromatosis, tuberous sclerosis, and Sturge-Weber syndrome. Arch Dermatol 1993; 129:219-226.
47. Wallis LI, Griffiths PD, Ritchie SJ, Romanowski CA, Darwent G, Wilkinson ID. Proton spectroscopy and imaging at 3T in ataxia-telangiectasia. AJNR Am J Neuroradiol 2007;28(1):79-83.
48. Wanebo JE, Lonser RR, Glenn GM, Oldfield EH. The natural history of hemangioblastomas of the central nervous system in patients with von Hippel-Lindau disease. J Neurosurg 2003; 98(1):82-94.
49. Williams VC, Lucas J, Babcock MA, Gutmann DH, Korf B, Maria BL. Neurofibromatosis type 1 revisited. Pediatrics 2009;123: 124-133.
50. Zhang W, Simos PG, Ishibashi H, Wheless JW, Castillo EM, Breier JI, et al. Neuroimaging features of epidermal nevus syndrome. AJNR Am J Neuroradiol 2003;24(7):1468-70.



9 CAPÍTULO

Epilepsia do Lobo Temporal

Henrique Carrete Junior

Neste capítulo são discutidas as principais causas de epilepsia do lobo temporal (ELT), que representa a síndrome epiléptica parcial mais comum em adultos. Características eletroclínicas permitem a separação de pacientes com ELT em dois grupos: epilepsia mesial do lobo temporal (EMLT) e epilepsia do lobo temporal lateral ou neocortical. De longe, o substrato anatomopatológico mais frequente nestes pacientes é a esclerose hipocampal (EH), que pertence ao grupo EMLT. Esta e outras causas menos frequentes, mas não menos importantes, de epilepsia temporal estão listadas no Quadro 9-1.

A investigação de pacientes com ELT inclui história clínica, avaliação semiológica das crises, avaliação neuropsicológica e estudos diagnósticos complementares, como eletroencefalograma (EEG) e vídeo-EEG, e exames de imagem estrutural – tomografia computadorizada (TC) e ressonância magnética (RM) – e funcional – espectroscopia de prótons por RM, RM funcional, tomografia computadorizada por emissão de fóton único (SPECT) e tomografia por emissão de pósitrons (PET). Entre os métodos de imagem, aquele que mais tem contribuído para pesquisas e prática clínica na avaliação de pacientes com ELT é a RM, e por essa razão este é o método que maior destaque terá neste capítulo.

Considerando que epilepsia é uma condição crônica, muitas vezes refratária a drogas antiepilépticas, sobretudo quando de origem temporal, a intervenção cirúrgica com ressecção da lesão epileptogênica pode ser a melhor e talvez a única opção terapêutica. Entretanto o sucesso do tratamento cirúrgico está fortemente relacionado com uma extensa investigação multidisciplinar, com a concordância entre os achados clínicos, eletrofisiológicos, testes neuropsicológicos e de imagem. Assim, o papel do radiologista é indiscutivelmente fundamental.

ESCLEROSE HIPOCAMPAL

INTRODUÇÃO

Generalidades

Como o próprio nome diz, a estrutura acometida por esta condição é o hipocampo. Resumidamente, o hipocampo representa uma estrutura cortical profunda do lobo temporal que se projeta dentro do soalho do corno temporal do ventrículo lateral, de morfologia cilíndrica, medindo cerca de 4,5 cm de comprimento e que, no sentido anteroposterior, é formado por três segmentos: cabeça, ou parte anterior; corpo, ou parte mediana; cauda, ou parte posterior. A cabeça do hipocampo tem como uma de suas características mais marcantes a presença de digitações, facilmente identificadas na RM (Fig. 9-1).

O hipocampo faz parte de uma unidade funcional representativa de córtex filogeneticamente mais antigo, denominada "formação hipocampal", que, além deste, é constituída pelo giro denteado e pelo *subiculum*. O *subiculum* consiste num córtex de transição entre o hipocampo e o córtex entorrinal. De acordo com diferentes aspectos dos neurônios piramidais que o constituem, o "corno de Ammon" (CA), ou hipocampo propriamente dito, divide-se em quarto campos: CA1, adjacente ao *subiculum*; CA2 e CA3, em contato com a cavidade

QUADRO 9-1. Causas de Epilepsia do Lobo Temporal

Esclerose hipocampal
Neoplasias
Desordens do desenvolvimento
Malformações vasculares
Lesões inflamatórias/infecciosas
Lesões pós-traumáticas

ventricular; e CA4, que está em íntimo contato com o giro denteado (Fig. 9-2).

A RM de alto campo permite reconhecer a anatomia do hipocampo e estruturas vizinhas. A melhor avaliação estrutural se obtém com cortes de alta resolução perpendiculares ao maior eixo do hipocampo (coronal oblíquo), os quais devem incluir desde a ponta do polo temporal até o final da cauda do hipocampo, com sequências T2, *inversion recovery* T1 (IR-T1) e *fluid attenuated inversion-recovery* (FLAIR) (Fig. 9-3).

Achados Clínicos

A idade de início da epilepsia em pacientes com EH situa-se tipicamente na segunda década de vida. Os achados clínicos característicos das crises apresentadas incluem auras epigástricas ou psíquicas seguidas por atividade comportamental diminuída ou *staring* (olhar parado), diminuição progressiva da consciência, automatismos oroalimentares e manuais e fenômenos autonômicos. Mais de 90% dos pacientes com EH apresentam auras, e também são observados vários tipos de distúrbios da fala durante os períodos ictal e pós-ictal imediato. Ocasionalmente pode ocorrer generalização secundária. A refratariedade ao tratamento com drogas antiepilépticas também é uma característica desta condição, e a cirurgia uma opção que tem se mostrado eficaz no controle das crises na maioria dos pacientes.

Achados Histológicos

O estudo anatomopatológico de lobos temporais ressecados nas cirurgias para tratamento de ELT por EH mostra que existe um padrão de esclerose ou perda neuronal na formação hipocampal. O hipocampo destes pacientes mostra um padrão de lesão com perda neuronal nos campos CA1 e CA4, enquanto CA2 e as células granulares do giro denteado estão relativamente preservados (Fig. 9-4). Observa-se ainda marcada astrogliose fibrilar nos segmentos que apresentam perda neuronal, o que leva a um aspecto de atrofia e endurecimento do tecido. Além da formação hipocampal, outras regiões mesiais do lobo temporal podem apresentar perda neuronal e gliose, incluindo o córtex entorrinal e a amígdala.

ACHADOS DE IMAGEM

Ressonância Magnética

- As principais anormalidades são hipersinal em T2/FLAIR e a atrofia do hipocampo (Fig. 9-5).
- A perda da arquitetura interna do hipocampo também é um achado muito importante, cuja avaliação se torna possível principalmente com o uso de equipamento de 3T.
- Outros achados que contribuem para o diagnóstico: perda das "digitações" da cabeça do hipocampo, dilatação do corno temporal do ventrículo lateral, atrofia da substância branca do giro para-hipocampal, atrofia do fórnix e do corpo mamilar, atrofia e "borramento" da junção corticossubcortical do polo temporal. Todas estas alterações são ipsilaterais ao hipocampo acometido (Figs. 9-6 e 9-7).
- Espectroscopia de prótons por RM dos hipocampos pode ser útil na lateralização do foco epileptogênico, mostrando reduções focais do N-acetil-aspartato (NAA), que está associado a perda ou disfunção neuronal.

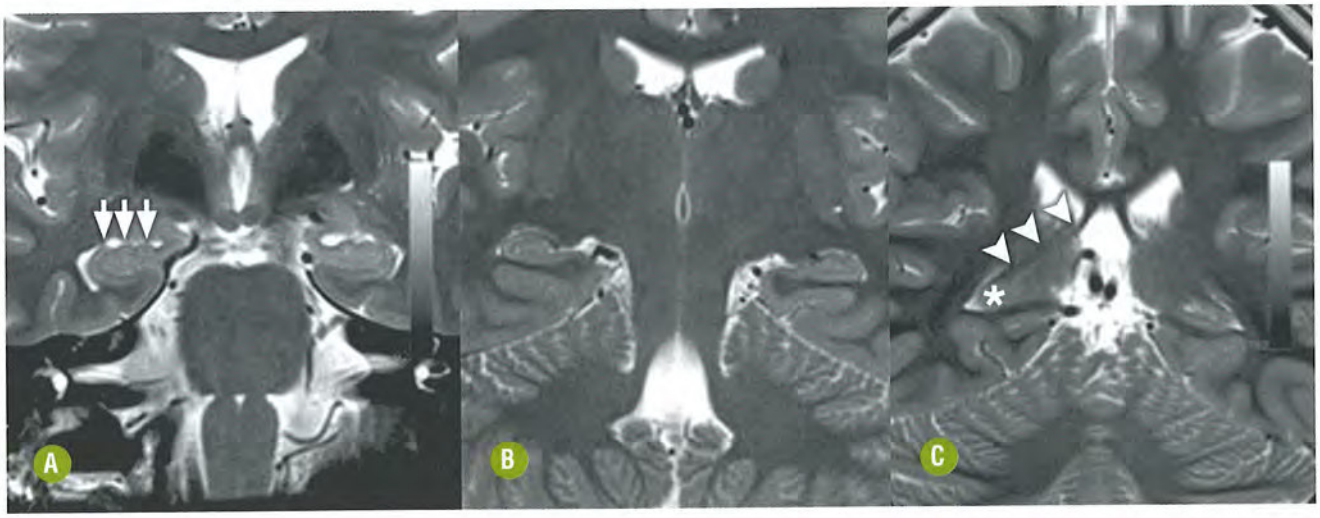

FIGURA 9-1. Anatomia normal do hipocampo. Cortes coronais perpendiculares ao maior eixo do hipocampo, ponderados em T2, de anterior **(A)** para posterior **(C)**. Em **A**, notar digitações normais do hipocampo na cabeça (setas). Em **B**, notar morfologia normal do corpo do hipocampo. Em **C**, cauda do hipocampo (asterisco). Cabeças de seta mostrando pilar do fórnix, cujas fibras são continuação da fímbria do hipocampo.

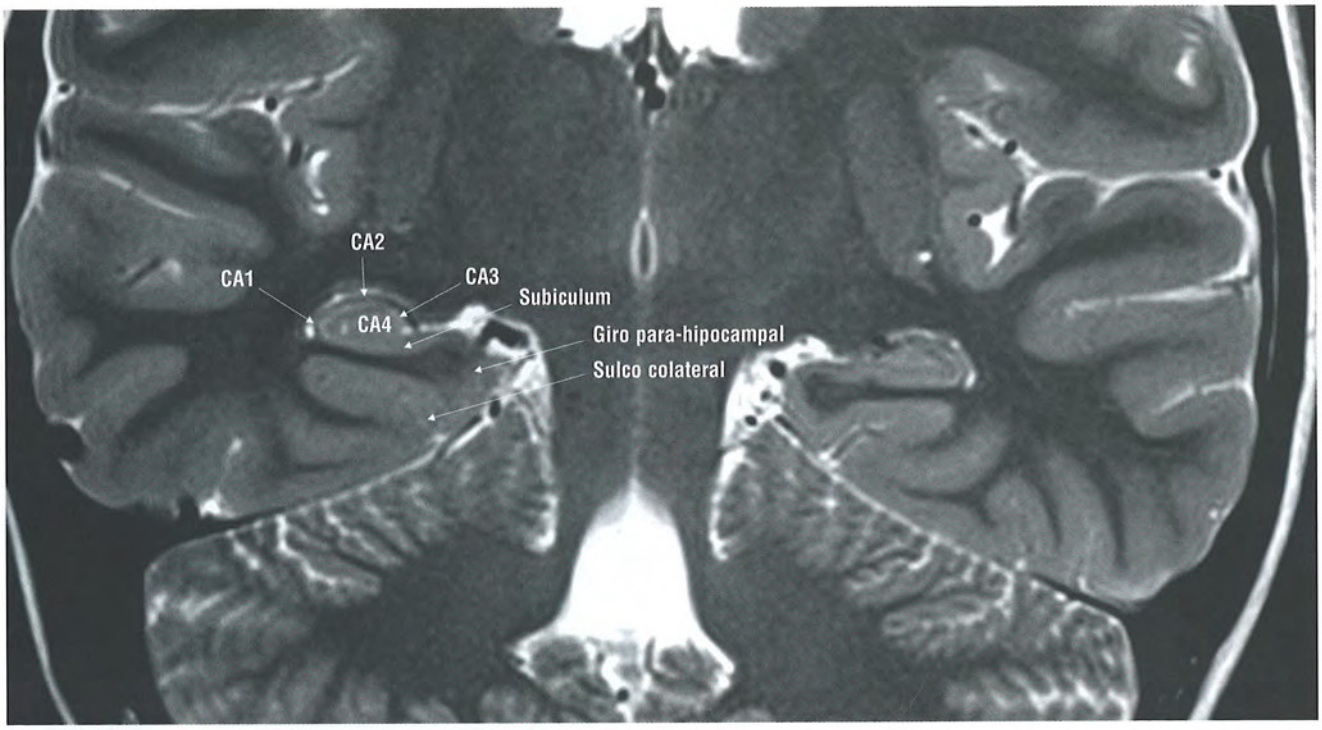

FIGURA 9-2. Anatomia normal. Sequência ponderada em T2, corte coronal de alta resolução em equipamento 3T. Demonstradas as regiões do corno de Ammon do hipocampo direito e estruturas mesiais adjacentes.



FIGURA 9-3. Hipocampos normais. Imagens de RM no plano coronal em IR-T1 **(A)**, T2 **(B)** e FLAIR **(C)**, passando pelo corpo dos hipocampos, em equipamento 3T. Os hipocampos são simétricos e apresentam morfologia oval. A arquitetura interna do hipocampo é muito bem evidenciada, principalmente em T2 **(B)**. Observar o sinal normal dos hipocampos em FLAIR **(C)**, semelhante ao do neocórtex temporal.

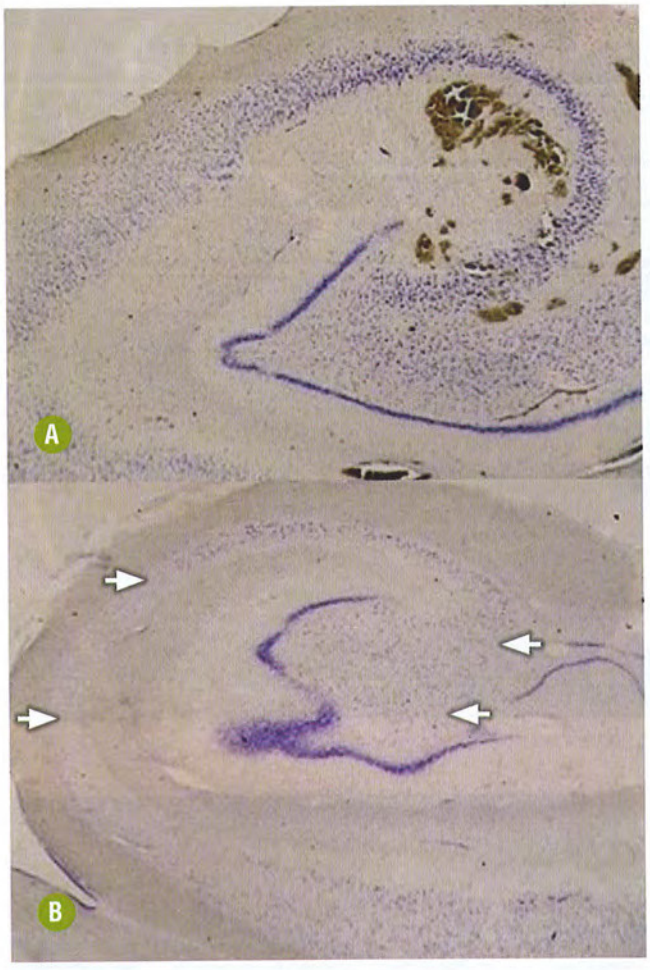

FIGURA 9-4. Hipocampo Normal x Esclerose Hipocampal. Aspecto histológico de hipocampo normal proveniente de autópsia **(A)**. Aspecto anatomopatológico de hipocampo ressecado de paciente com ELT por esclerose hipocampal **(B)**. Observar alteração clássica com perda acentuada neuronal em CA1, menos acentuada em C3 e hilo do giro denteado, com preservação de CA2.



FIGURA 9-5. EH esquerda. Imagens de RM no plano coronal oblíquo em FLAIR **(A)**, T2 **(B)** e IR-T1 **(C)**. Observar acentuada redução de volume do hipocampo esquerdo, com hipersinal em FLAIR e T2 e hipossinal em T1. Também é possível verificar que há perda da estrutura interna do hipocampo esquerdo.

Recomendações

A RM é muito superior à TC em termos de sensibilidade e especificidade na identificação de anormalidades estruturais nos hipocampos, e é considerada padrão-ouro para o diagnóstico *in vivo* da EH. Porém, para isso, é necessário reunir condições mínimas para uma avaliação satisfatória por RM, que incluem: equipamento de alto campo, protocolo que contenha sequências com cortes finos, de alta resolução, perpendiculares ao maior eixo dos hipocampos (inversão-recuperação T1, FLAIR, T2), e análise das imagens em monitor apropriado. A realização de espectroscopia de prótons por RM pode ser útil em situações particulares, quando, por exemplo, os achados de imagem estrutural são sutis ou há alguma discordância clínico-EEG-imagem. O mesmo vale para outros métodos quantitativos, como a volumetria ou relaxometria (mais restritas a centros de pesquisa). É fundamental estar atento à possibilidade de EH bilateral (Fig. 9-8), vista em até cerca de 20% dos casos em exames de imagem, e também à ocorrência de outras anormalidades extra-hipocampais, como, por exemplo, calcificações, as quais podem fazer parte da etiopatogenia da ELT. A inclusão de sequências T2* gradiente-eco T2 e/ou *susceptibility weighted imaging* (SWI) é, portanto, justificada. Pacientes que apresentam quadro de crise prolongada ou repetidas em curto espaço de tempo, uma condição denominada "estado de mal epiléptico" (ou *status epilepticus*), podem apresentar alterações de imagem não apenas na zona epileptogênica, mas também em áreas de propagação subcorticais, decorrentes de edema citotóxico. Tais alterações podem ser surpreendidas em exame de RM, sobretudo com o uso de sequência ponderada em

FIGURA 9-6. **EH direita.** Imagem de RM no plano coronal oblíquo, passando pela cabeça dos hipocampos, em IR-T1. O hipocampo direito apresenta acentuada redução de volume e hipossinal. Observar também assimetria dos corpos mamilares, reduzidos do lado direito (seta), além de diminuição de volume do lobo temporal ipsilateral (comparar substância branca dos lobos temporais, menor do lado direito).

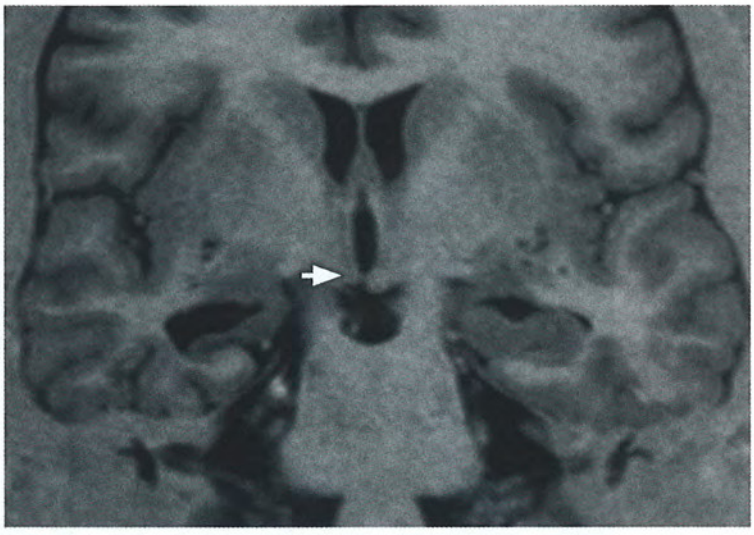

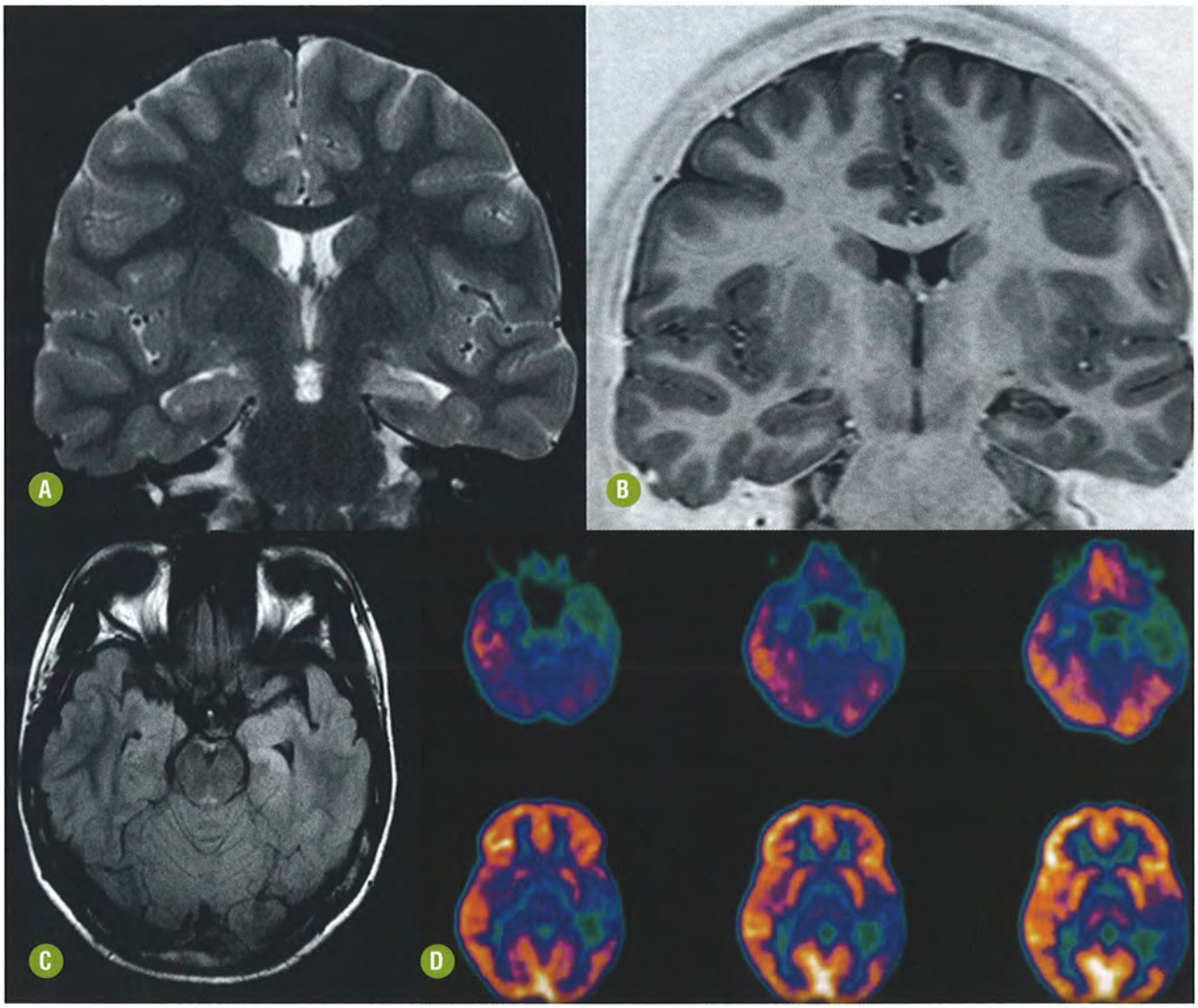

FIGURA 9-7. **EH esquerda.** Imagens de RM no plano coronal oblíquo, com cortes finos para os lobos temporais ponderado em T2 **(A)** e IR-T1 **(B)**. RM no plano axial FLAIR **(C)** e flúor-18-fluordesoxiglicose (18F-FDG) SPECT interictal **(D)**. Hipocampo esquerdo reduzido, com hipersinal em FLAIR (**A** e **C**). Observar que há alteração estrutural mais extensa, ipsilateral à EH, com aumento do sinal da substância branca do lobo temporal lateral em FLAIR **(C)** e discreta redução do sinal em IR-T1 **(B)**. O SPECT demonstra extensa redução da perfusão temporal esquerda **(D)**.

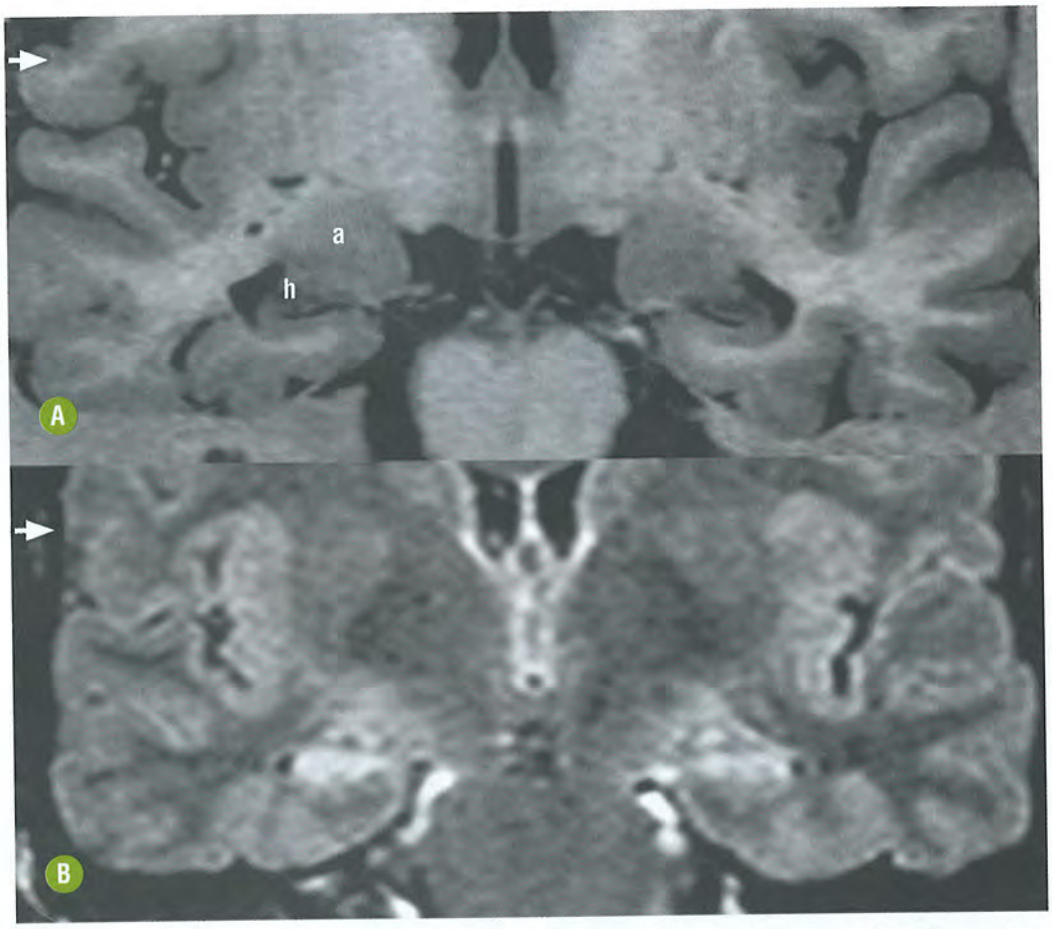

FIGURAL 9-8. **Esclerose hipocampal bilateral.** Imagens de RM no plano coronal oblíquo, passando pela cabeça dos hipocampos, em IR-T1 **(A)**, e FLAIR **(B)**. Ambos os hipocampos apresentam dimensões reduzidas e hipersinal em FLAIR **(B)**. Notar a relação anatômica da cabeça do hipocampo (h) com a amígdala (a).

difusão (Fig. 9-9). Quanto ao uso de contraste paramagnético venoso, ele não é necessário para o diagnóstico de EH.

DIAGNÓSTICO DIFERENCIAL

Em pacientes cujo diagnóstico clínico de ELMT está estabelecido e os achados de imagem de EH são clássicos à RM, não há diagnóstico diferencial. Cabe lembrar outras condições, que não estão associadas a quadro de epilepsia, mas que produzem anormalidades hipocampais, entre elas encefalites límbicas, amnésia global transitória, doença de Alzheimer e outros processos tumorais ou infecciosos acometendo os lobos temporais.

Condições que podem causar alguma dificuldade diagnóstica, uma vez que cursam com quadro de epilepsia, são os distúrbios do desenvolvimento cortical, porém o aspecto de imagem não se confunde com aquele característico da EH.

Outra situação que merece reconhecimento, descrita em estudos por RM do lobo temporal, é a "má rotação" ou "inversão incompleta" do hipocampo. Lembrando que o hipocampo se desenvolve durante o período fetal em um processo de dobra para dentro dos giros denteado, corno de Ammon, *subículum* e giro hipocampal ao redor de um progressivamente menor sulco hipocampal, com esta inversão se completando por volta da 21ª semana, quando o hipocampo e estruturas adjacentes assumem uma configuração similar ao encontrado no cérebro adulto. O hipocampo completamente invertido tem forma oval nas imagens de RM no plano coronal. Se este processo de inversão não estiver completo, o hipocampo mantém forma arredondada ou piramidal (Fig. 9-10). Esta condição é descrita, na maior parte das vezes, em pacientes com epilepsia, malformações severas da linha média ou outras malformações cerebrais, como as do desenvolvimento cortical. Também tem sido relatada em indivíduos sadios, portanto sua relação com epilepsia ainda não está clara. O fato relevante é que a frequência deste achado é maior em pacientes com epilepsia.

OUTRAS CAUSAS DE EPILEPSIA TEMPORAL

Os quadros típicos de epilepsia temporal com origem neocortical não apresentam atrofia hipocampal. Quando há lesão neocortical epileptogênica e esclerose hipocampal, estamos frente a uma condição denominada *dual pathology* (Fig. 9-11). Entre essas lesões neocorticais associadas, as quais podem também estar fora do lobo temporal, são mais frequentes distúrbios do desenvolvimento cortical, neoplasias de crescimento lento, malformações vasculares, cistos porencefálicos e lesões glióticas.

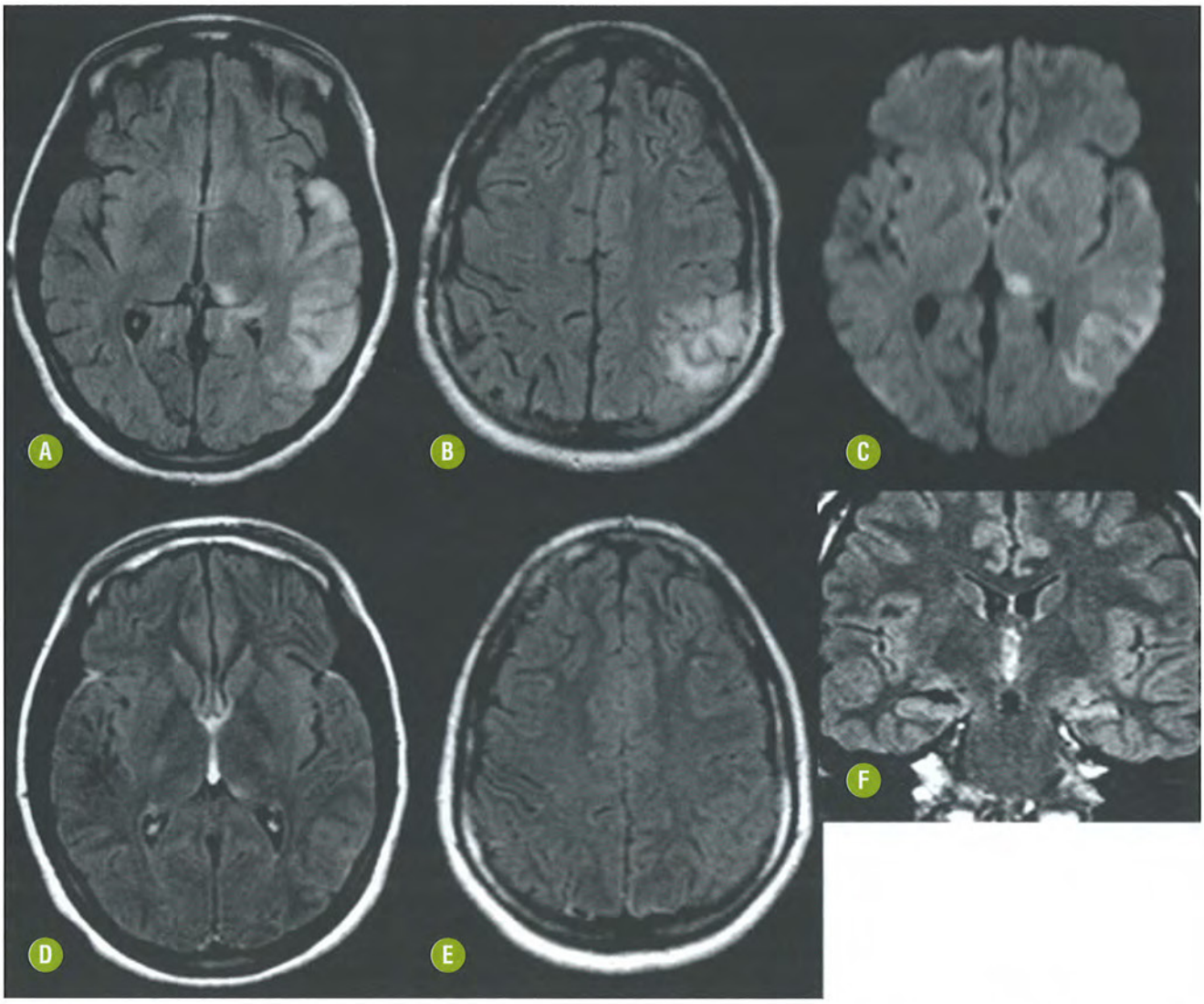

FIGURA 9-9. **Estado de mal epiléptico (*status epilepticus*).** Paciente de 15 anos de idade com EMT esquerda realizou RM em quadro de mal epiléptico **(A, B, C).** (**A** e **B**) Imagens no plano axial em FLAIR demonstram hipersinal em córtex temporoparietal e no pulvinar do tálamo esquerdo. **(C)** Sequência em difusão mostra restrição nas mesmas regiões. Paciente realizou nova RM 10 dias depois do quadro de *status* **(D, E)**, quando se pôde observar, nas imagens FLAIR no plano axial, resolução quase completa do edema. FLAIR coronal oblíquo mostra esclerose hipocampal esquerda **(F)**.

■ Neoplasias do Sistema Nervoso Central

ACHADOS DE IMAGEM

- Entre os quadros de neoplasias do sistema nervoso central, associados à epilepsia, o lobo mais frequentemente envolvido é o temporal.
- Estas neoplasias epileptogênicas acometem o córtex ou uma área adjacente a ele. Classicamente são neoplasias de crescimento lento, ou também chamadas de "indolentes".
- Nesta categoria temos os gangliogliomas, os tumores neuroepiteliais disembrioblástico (DNET) e os gliomas de baixo grau. Os gangliogliomas são os mais frequentes.
- Descrição mais detalhada destas neoplasias pode ser encontrada no Capítulo 11, no entanto duas características de imagem merecem aqui destaque, quando o diagnóstico é de ganglioglioma (Fig. 9-12) ou DNET (Fig. 9-13): lesões circunscritas e pouco ou nenhum edema. Também característica é a remodelação da tábua óssea, quando adjacente à calota craniana, indicando crescimento lento.

■ Desordens do Desenvolvimento Cortical

ACHADOS DE IMAGEM

- As desordens do desenvolvimento cortical representam causa importante na origem das crises e frequentemente um desafio para clínicos, cirurgiões, radiologistas e patologistas.
- Displasias corticais associadas a células em balão podem ocorrer nos lobos temporais, embora sejam mais frequentes em localização extratemporal (Capítulo 8).
- Deve-se estar atento às superfícies ependimárias dos ventrículos laterais, uma vez que quadros de heterotopias podem estar implicados na gênese das crises, algumas vezes associados a outras malformações também epileptogênicas (Fig. 9-14).

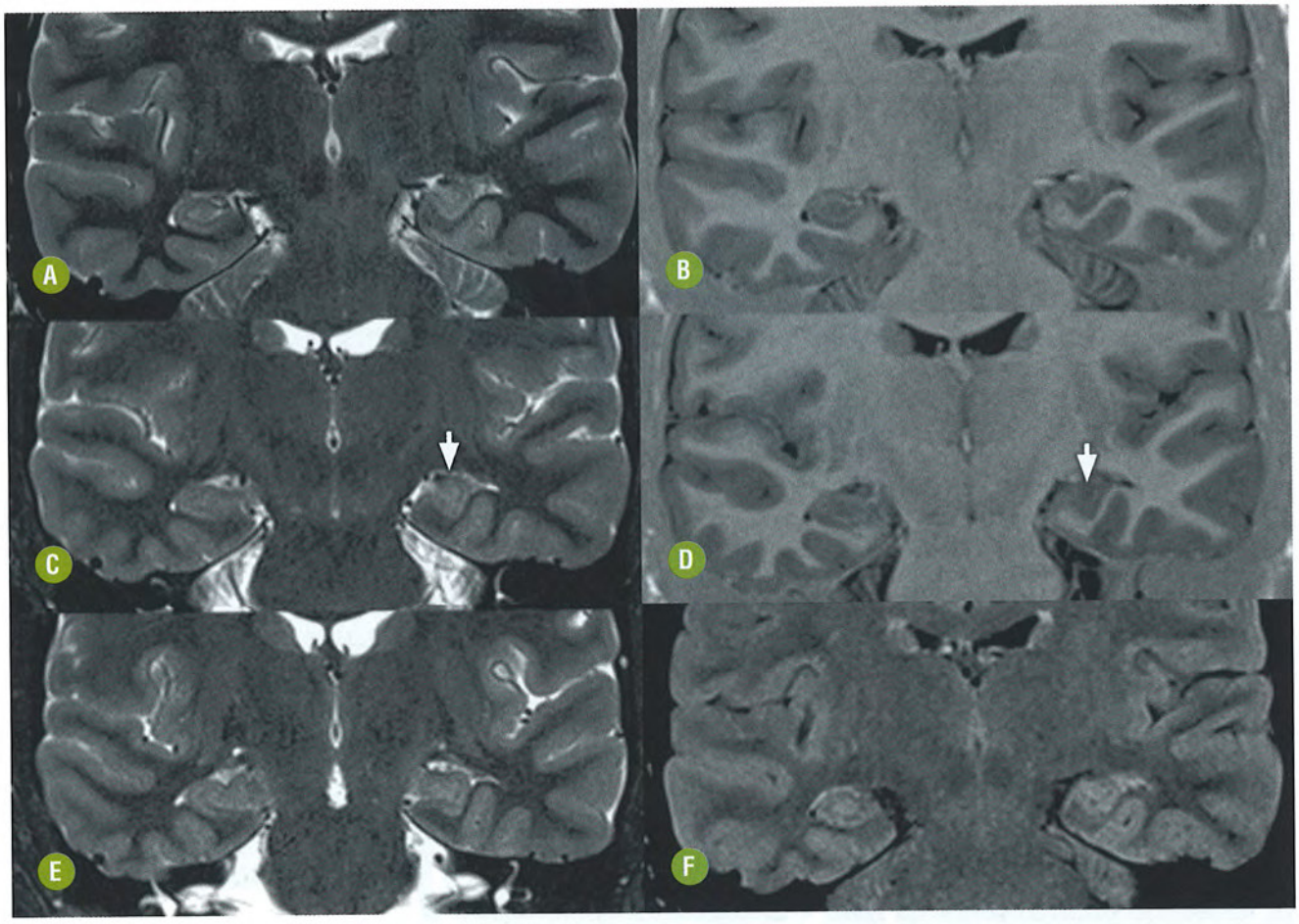

FIGURA 9-10. **Má rotação do hipocampo esquerdo.** Cortes coronais oblíquos T2 **(A, C, E)**, IR-T1 **(B, D)** e FLAIR **(F)**. Ambos os hipocampos, direito e esquerdo, apresentam dimensões normais e sinal preservado. No entanto, o hipocampo esquerdo apresenta, na região do seu corpo, morfologia diferente da habitual, de aspecto piramidal, mais globoso que o hipocampo contralateral (setas em **C, D**). Também há alteração da sua estrutura interna (lâmina com hipossinal em T2 formada pelo conjunto do estrato radiado e lacunoso-molecular). Associada a esta condição de inversão incompleta do hipocampo encontramos verticalização do sulco colateral. Note que não se caracteriza esclerose do hipocampo. Não há hipersinal em FLAIR **(F)**.

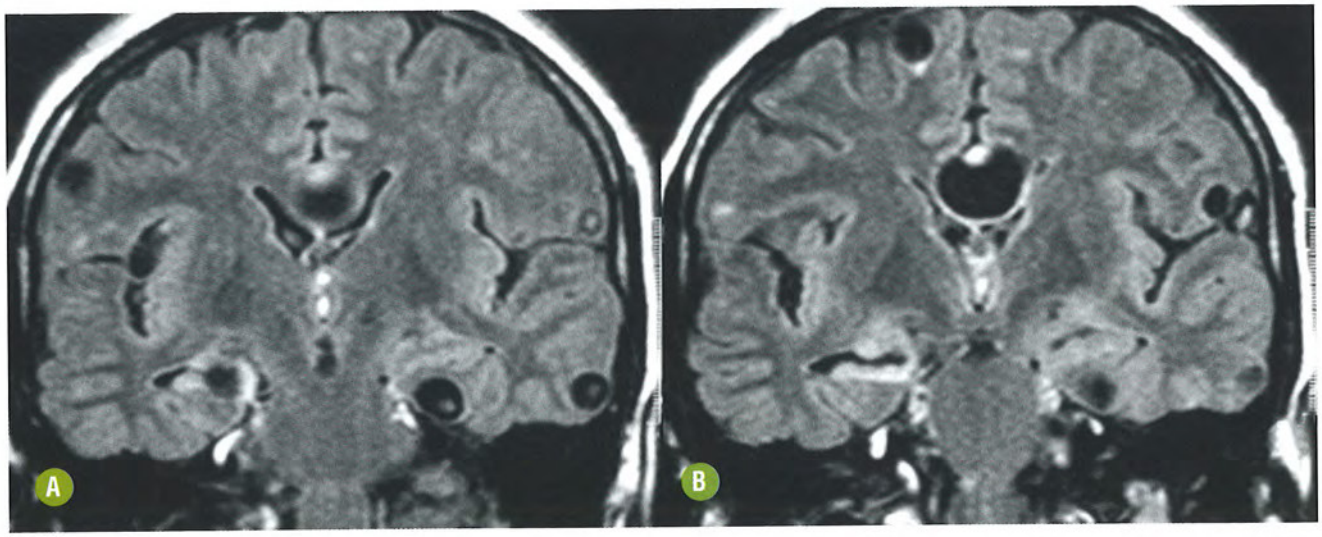

FIGURA 9-11. ***Dual pathology.*** Imagens de RM no plano coronal oblíquo, FLAIR. O hipocampo direito apresenta redução de volume e hipersinal, compatível com esclerose hipocampal. Além disso, o paciente apresenta diversas outras lesões estruturais parenquimatosas temporais e extratemporais, de característica cística, compatíveis com vesículas cisticercóticas.

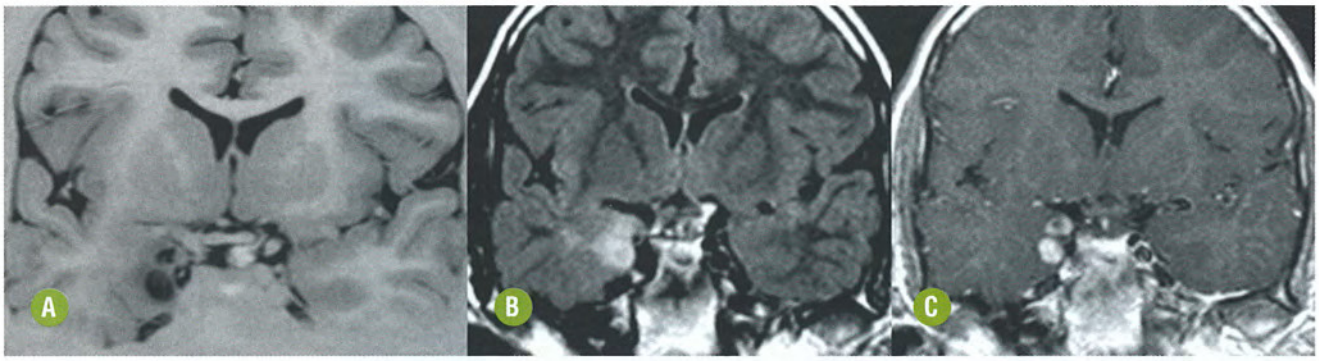

FIGURA 9-12. **Ganglioglioma temporal direito.** Cortes coronais de RM com sequências IR-T1 **(A)**, FLAIR **(B)** e T1 pós-gadolínio **(C)**. Observar lesão expansiva circunscrita sólido-cística na região do úncus do lobo temporal direito. Apresenta impregnação nodular pelo gadolínio **(C)**.

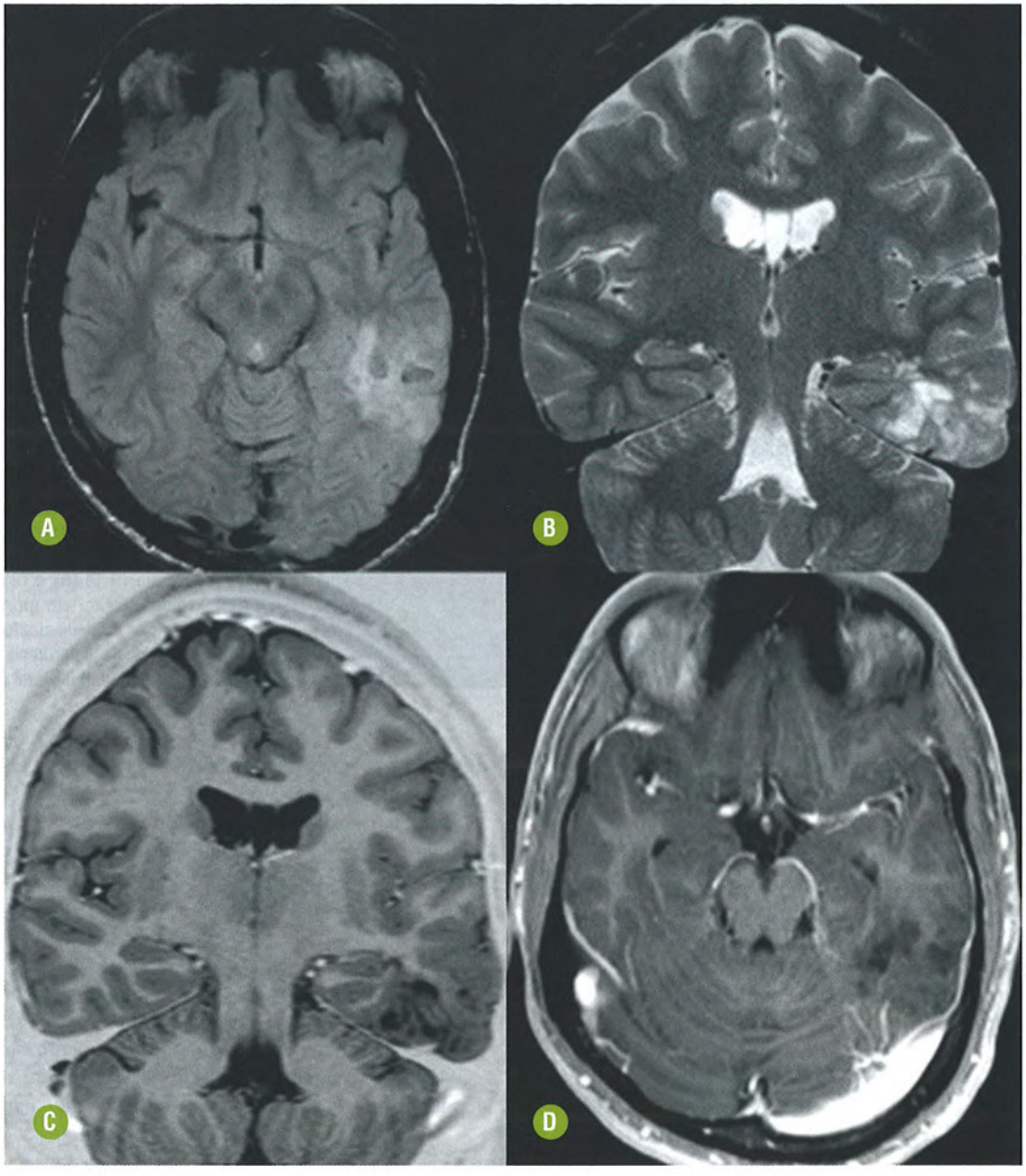

FIGURA 9-13. **DNET temporal esquerdo.** RM com sequências FLAIR nos planos axial **(A)**, coronais T2 e IR-T1 **(B, C)** e T1 pós-gadolínio **(D)**. Lesão corticossubcortical com padrão "pseudocístico". Não há impregnação pelo gadolínio **(D)**.

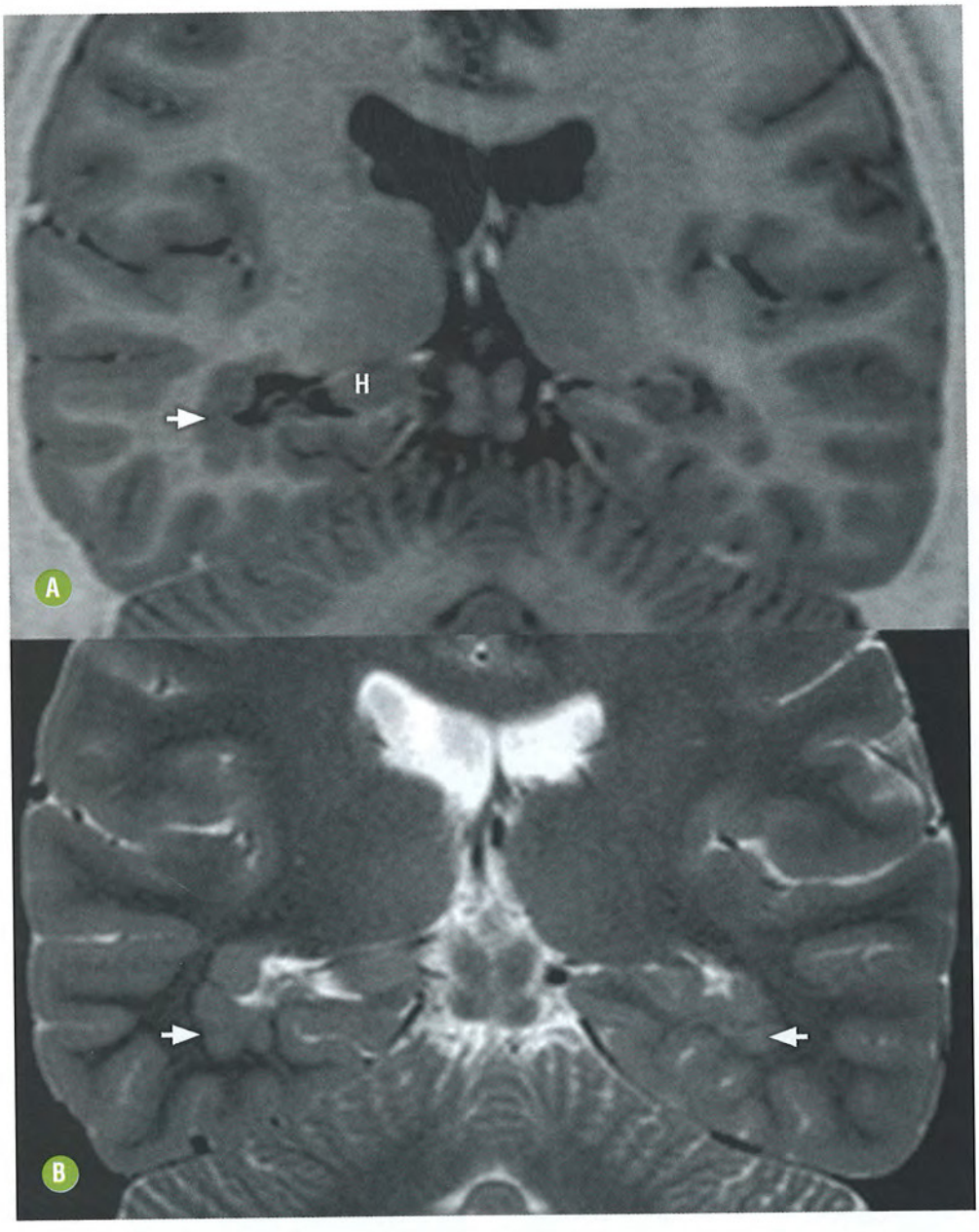

FIGURA 9-14. Heterotopia periventricular e má rotação hipocampal. Imagens de RM no plano coronal oblíquo, IR-T1 **(A)**, e T2 **(B)**. O hipocampo direito tem morfologia globosa e é medianizado. Observar nódulos de heterotopia periventricular temporal bilateral (setas)

■ Malformações Vasculares

ACHADOS DE IMAGEM

- Entre todos os tipos de malformações vasculares, os cavernomas representam a condição mais frequentemente encontrada na investigação de ELT (Fig. 9-15). Em seguida temos a malformação arteriovenosa.
- Descrição mais detalhada destas condições pode ser encontrada no Capítulo 16.

■ Outras Lesões do Lobo Temporal

ACHADOS DE IMAGEM

- Outras lesões potencialmente epileptogênicas no lobo temporal são encontradas durante a investigação por imagem de RM e estão agrupadas em pós-traumáticas, inflamatórias/infecciosas e cerebrovasculares.
- A gliose cortical pós-traumática é um bom exemplo, lembrando que o lobo temporal é sítio frequente de contusões cerebrais. Na imagem observam-se sinais de redução volumétrica e alteração de sinal do córtex e substância branca subcortical. Pode ser uni ou bilateral e predomina nos polos temporais.
- Entre as causas infecciosas, um exemplo é a neurocisticercose, que pode cursar com epilepsia. Outro exemplo é a sequela de encefalite herpética, que usualmente causa alteração estrutural na região medial do lobo temporal, usualmente bilateral e associada a alteração no giro do cíngulo.

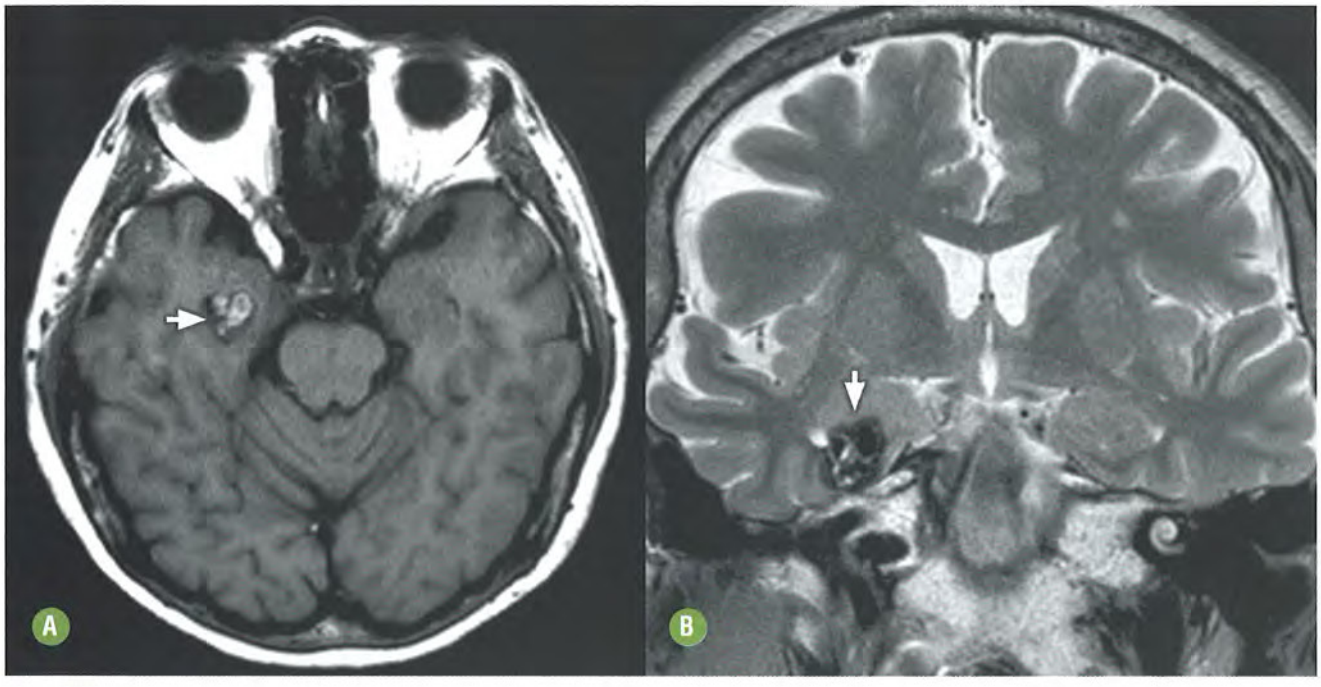

FIGURA 9-15. **Cavernoma temporal mesial direito.** Sequências de RM ponderadas em T1, nos planos axial **(A)**, T2 e plano coronal **(B)**. Lesão com características de RM de cavernoma localizado no giro para-hipocampal direito (setas).

LITERATURA RECOMENDADA

1. Bajic D, Kumlien E, Mattsson P, et al. Incomplete hippocampal inversion – is there a relation to epilepsy? Eur Radiol 2009;19:2544-2550.
2. Bernasconi N, Bernasconi A, Caramanos Z, et al. Mesial temporal damage in temporal lobe epilepsy: a volumetric MRI study of the hippocampus, amygdala and parahippocampal region. Brain 2003;126:462-9.
3. Bernasconi N, Natsume J, Bernasconi A. Progression in temporal lobe epilepsy. Differential atrophy in mesial temporal structures. Neurology. 2005;65:223-8.
4. Bronen RA, Gupta V. Epilepsy. In: Atlas SW, Ed. Magnetic Resonance Imaging of the Brain and Spine. Philadelphia: Lippincott Williams & Wilkins, 2002. p. 415-455.
5. Cendes F, Caramanos Z, Andermann F, et al. Proton magnetic resonance spectroscopic imaging and magnetic resonance imaging volumetry in the lateralization of temporal lobe epilepsy; a series of 100 patients. Ann Neurol. 1997; 42:737-46.
6. Duvernoy HM. Brain anatomy. In: Kuzniecky RI, Jackson GD, eds. Magnetic resonance in epilepsy. New York: Raven Press, 1995. p. 49-106.
7. Howe KL, Dimitri D, Heyn C, et al. Hitologically Confirmed Hippocampal Structural Features Revealed by 3T MR Imaging: Potential to Increase Diagnostic Specificity of Mesial Temporal Sclerosis. Am J Neuroradiol 2010;31:1682-1689.
8. Jack CR Jr, Rydberg CH, Krecke KN, et al. Mesial temporal sclerosis: diagnosis with fluid-attenuated inversion-recovery versus spin-echo MR imaging. Radiology 1996;199:367-73.
9. Kuzniecky RI, Knowlton RC. Neuroimaging of epilepsy. Semn Neurol. 2002;22:279-88.
10. Meiners LC, van Gils AD, De Kort G, et al. Fast fluid-attenuated inversion recovery (FLAIR) compared with T2-weighted spin-echo in the magnetic resonance diagnosis of mesial temporal sclerosis. Invest Radiol. 1999;34:134-42.
11. Mitchell LA, Harvey AS, Coleman LT, et al. Anterior temporal changes on MR images of children with hippocampal sclerosis: an effect of seizures on the immature brain? AJNR Am J Neuroradiol. 2003;24:1670-7.
12. Moran NF, Lemieux L, Kitchen ND, et al. Extrahippocampal temporal lobe atrophy in temporal lobe epilepsy and mesial temporal sclerosis. Brain. 2001;124:167-175.
13. Najm IM, Babb TI, Mohamed A, et al. Mesial temporal lobe sclerosis. In: Lüders HO. Epilepsy surgery (ed). 2nd ed. Philadelphia: Lippincott Williams & Wilkins, 2001. p. 95-103.
14. Saini J, Kesavadas C, Thomas B, et al. Susceptibility weighted imaging in the diagnostic evaluation of patients with intractable epilepsy. Epilepsia 2009;50:1462-1473.
15. Sen A, Thom M, Martinian L, et al. Hippocampal malformations do not necessarily evolve into hippocampal sclerosis. Epilepsia 2005;46:939-943.
16. Thom M, Liagkouras, I, Elliot KJ, et al. Reliability of patterns of hippocampal sclerosis as predictors of postsurgical outcome. Epilepsia 2010;51:1801-1808.
17. Thom M. Hippocampal sclerosis: progress since Sommer. Brain Pathol 2009;19:565-572.
18. Thompson JE, Castillo M, Kwock L, et al. Usefulness of proton MR spectroscopy in the evaluation of temporal lobe epilepsy. AJR Am J Roentgenol. 1998;170:771-6.
19. Yu JTY, Tan L. Diffusion-weighted magnetic resonance imaging demonstrates parenchymal pathophysiological changes in epilepsy. Brain Research Reviews;2088:59:34-41.

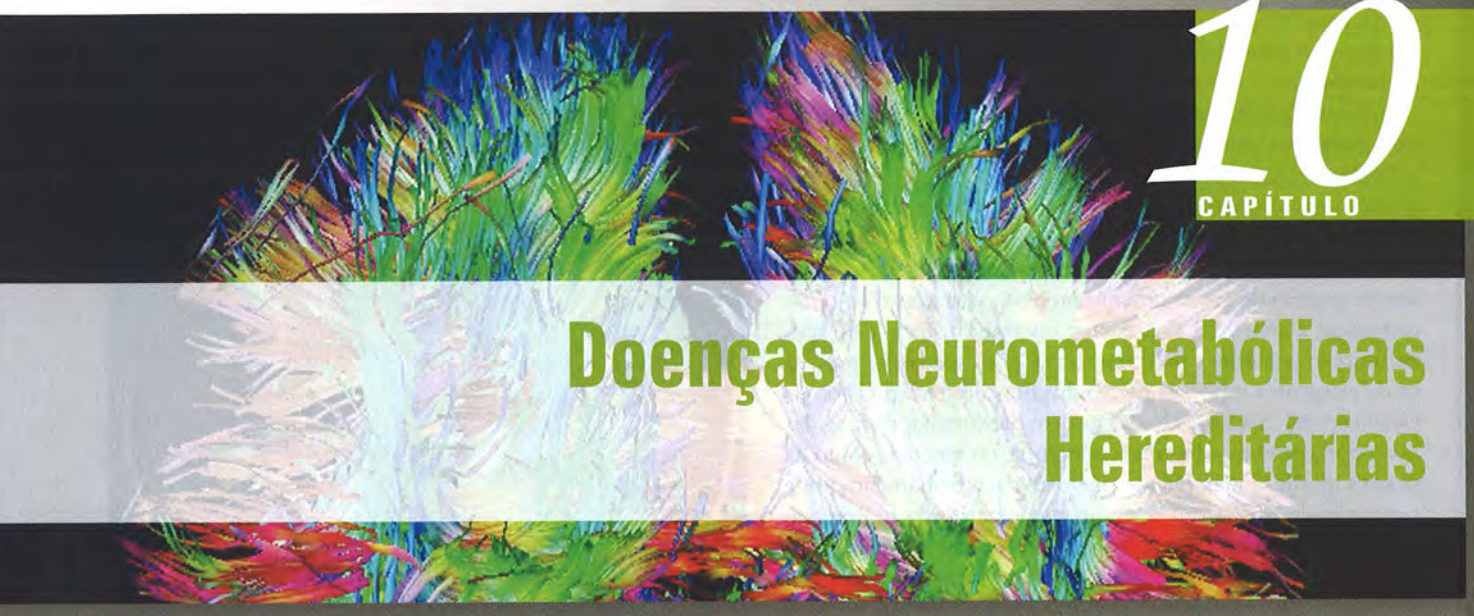

10 CAPÍTULO

Doenças Neurometabólicas Hereditárias

Leonardo Vedolin

INTRODUÇÃO

O diagnóstico das doenças neurometabólicas hereditárias (DNMH) é um grande desafio para os neuropediatras, geneticistas e radiologistas. A maioria surge na infância, afeta o sistema nervoso central (SNC) e é clinicamente difícil de ser diferenciada, pois a mesma doença pode ter apresentação clínica distinta, dependendo da idade de início dos sintomas. Individualmente, as DNMH são raras, mas numerosas em conjunto. Além disso, progressos na biologia molecular têm demonstrado a grande variabilidade fenotípica dessas doenças. Esses avanços também confirmam que a maioria das DNMH tem uma causa básica (mutação em algum gene), deficiência do produto deste gene (usualmente alguma enzima, cofator ou ativador) e acúmulo de algum metabólito específico devido ao bloqueio enzimático (por exemplo, um aminoácido). Entretanto, muitas DNMH não têm tratamento específico.

Os três principais critérios clínicos para sugerir o diagnóstico de uma DNMH são história familiar de doença hereditária, surgimento e progressão de algum sintoma neurológico e regressão neurológica. Em relação às formas de transmissão, a maioria das DNMH é autossômica recessiva (AR). Menos frequentemente a transmissão é autossômica dominante (por exemplo, doença de Alexander), ligada ao cromossomo X (por exemplo, doença de Hunter) ou ligada ao DNA mitocondrial (por exemplo, síndrome de *mitochondrial encephalopathy with lactic acidosis and stroke-like episodes* [MELAS]).

As DNMH podem ser classificadas de diversas formas, como, por exemplo, tipo de sistema afetado, rota bioquímica alterada, organela acometida ou local estrutural mais afetado. Clinicamente, uma das classificações mais utilizadas divide as DNMH em três grupos: doenças que se manifestam com intoxicação (grupo 1), deficiência energética (grupo 2) e moléculas complexas (grupo 3). No grupo 1, por exemplo, estão incluídas as doenças do metabolismo intermediário que se manifestam com sintomas de intoxicação aguda ou crônica devido ao efeito tóxico do composto não degradado proximal ao bloqueio metabólico. Cada classificação tem características especiais e muitas são complementares. Do ponto de vista da imagem, é importante que os radiologistas saibam as principais formas de classificação das DNMH para facilitar a abordagem diagnóstica, a correlação clinicorradiológica e a interação entre o médico assistente e o radiologista na busca dos diagnósticos mais prováveis.

Em relação aos métodos de imagem, a radiografia convencional tem papel importante na investigação de lesões ósseas de algumas doenças metabólicas, especialmente da classe lisossômica, como nas mucopolissacaridoses e na doença de Gaucher. Já a ultrassonografia (USG) pode detectar alterações no período neonatal sugestivas de algumas DNMH, como a ampliação das cisternas sylvianas e hidrocefalia na acidúria glutárica. Já a tomografia computadorizada (TC) tem menor acurácia que a ressonância magnética (RM) na investigação das doenças metabólicas, mas pode auxiliar no diagnóstico de algumas doenças que têm achados típicos. Entre elas destacam-se as hiperdensidades nos tálamos (gangliosidose GM2) ou núcle-

os da base (doença de Krabbe), calcificações (síndromes de Cockayne e Aicardi-Gutierres) e hematoma subdural (doença de Menkes).

Entretanto, a RM é o método de imagem de escolha na investigação dos pacientes com DNMH devido à sensibilidade para demonstrar alterações na mielinização, diferenciar doenças com envolvimento predominante no córtex ou substância branca (SB) e detectar padrões específicos de envolvimento encefálico. A acurácia da RM depende de uma análise sistemática do padrão de acometimento no SNC, isto é, avaliação das estruturas acometidas (SB, córtex ou ambas), forma de acometimento (simetria e predominância, por exemplo) e presença de elementos especiais para o diagnóstico (realce, cistos ou calcificações). Na SB, as lesões podem predominar nas regiões posterior, como na adrenoleucodistrofia, ou anterior, como na doença de Alexander. Da mesma forma, o envolvimento pode progredir de forma centrípeta, como na acidúria hidroxiglutárica, ou centrífuga, como na adrenoleucodistrofia. Acometimento do tegmento da ponte, dos hemisférios cerebelares e dos tratos de projeção, como o corticospinal, também pode auxiliar no diagnóstico diferencial das lesões. Por outro lado, envolvimento da substância cinzenta é detectado no córtex ou núcleos da base. Na fase aguda de algumas doenças (por exemplo, acidúrias orgânicas e encefalopatias mitocondriais), o aumento de volume e a alteração de sinal são comuns. Na fase crônica predominam os sinais de atrofia.

Apesar da alta sensibilidade, algumas limitações existem na interpretação dos exames de RM, como a experiência do interpretador com DNMH, o fato de os achados típicos estarem presente somente por um período restrito da doença e a existência de vários padrões atípicos.

O protocolo básico de RM exige, além das sequências morfológicas convencionais (T1, T2, FLAIR), imagens da difusão da água, gradiente-eco e espectroscopia de prótons por ressonância magnética (ERM). A difusão é capaz de diferenciar os edemas citotóxico/mielínico (ambos com restrição à difusão da água) do edema vasogênico/intersticial (ambos sem restrição à difusão da água). Apesar de incomum, a ERM pode detectar alterações que auxiliam no diagnóstico, como picos de lactato (especialmente nas encefalopatias mitocondriais) e redução da creatina (síndromes da deficiência da creatina).

Como regra, os achados mais comuns nos EIM são atrofia (difusa ou seletiva) e lesões, geralmente simétricas, na SB, núcleos da base ou fossa posterior (Fig. 10-1). Menos frequentemente observam-se quebra da barreira hematoencefálica (adrenoleucodistrofia e doença de Alexander) e malformações (doença de Zellweger, acidúria glutárica tipo 2 e hiperglicinemia não cetótica). O conceito de vulnerabilidade seletiva é importante no estudo das DNMHs, pois explica a tendência de algumas lesões preferencialmente acometerem certas estruturas (núcleos da base em encefalopatias mitocondriais, por exemplo).

A abordagem diagnóstica por imagem das DNMH é complexa. Como regra, exige conhecimento de vários sinais radiológicos, idade de início da doença, padrão genético e reconhecimento dos dados clínicos principais. As formas descritas nos livros-textos de Barkovich, Tortori-Donati e van der Knaap são clássicas e muito úteis no diagnóstico diferencial das doenças. Algumas DNMH têm um padrão de imagem típica ou sugestiva (Tabela 10-1). Na maioria, entretanto, os achados de imagem são inespecíficos. O objetivo deste capítulo é complementar o raciocínio diagnóstico do radiologista, descrevendo: (1) as doenças que simulam DNMH no período neonatal e na infância e (2) DNMH com achados sugestivos nos exames de imagem que podem, dentro de um contexto clínico e laboratorial, auxiliar no diagnóstico das doenças.

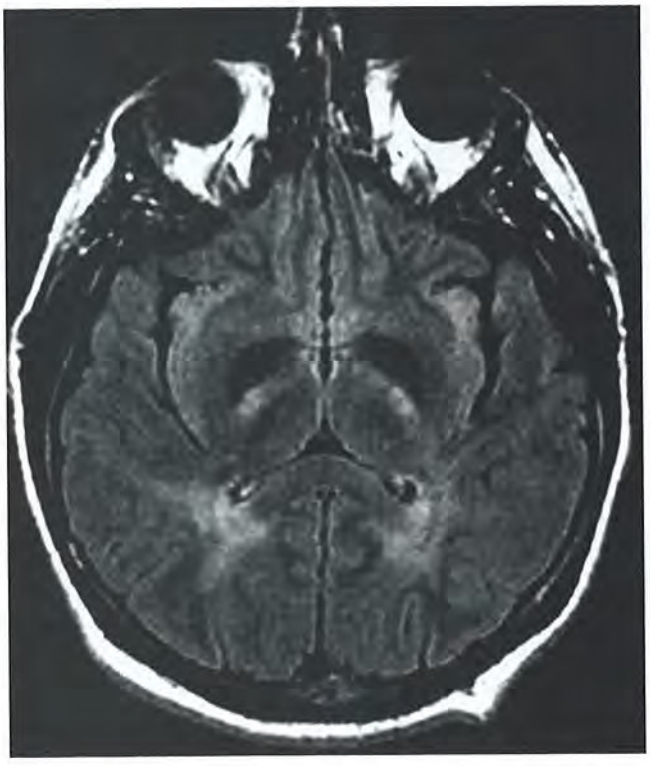

FIGURA 10-1. Axial FLAIR. Alteração de sinal na substância branca periventricular e profunda (maior na região parietoccipital) e cápsulas internas.

DOENÇAS QUE SIMULAM DNMH NOS PERÍODOS NEONATAL E INFANTIL

INTRODUÇÃO

Generalidades

Uma das tarefas mais difíceis para o neuropediatra e o geneticista é diferenciar clinicamente uma DNMH de outras doenças que afetam o SNC, especialmente nos períodos neonatal e infantil (Tabela 10-2). No período neonatal, as principais entidades que simulam DNMH são hipóxia neonatal (HN), *kernicterus*, hipoglicemia e meningoencefalite neonatal. Na infância, as entidades que frequentemente simulam DNMH são paralisia cerebral por asfixia perinatal, malformações congênitas do SNC e síndromes comportamentais.

ASPECTOS CLÍNICOS E RADIOLÓGICOS

Hipóxia Neonatal

- Os principais achados clínicos que sugerem o diagnóstico são história clínica de asfixia intrauterina ou perinatal, prematuridade, início dos sintomas imediatamente após o parto e exame de imagem alterado.

TABELA 10-1. DNMH com Achados Sugestivos nos Exames de Imagem

EM por defeito no metabolismo do piruvato	Paciente no período neonatal, com disgenesia do corpo caloso, ventriculomegalia e lactato na ERM
EM por defeito na cadeia respiratória	Lesões isquêmicas sem distribuição vascular e aumento do lactato na ERM (MELAS). Alteração de sinal nas vias ópticas e lesões na SB (Leber). Lesões nos globos pálidos, SB subcortical e ponte, atrofia cerebral e cerebelar, lactato na ERM e restrição à difusão (Kearns-Sayre). Lesões nos putame, no caudado, no tronco e no cerebelo com restrição à difusão e lactato na ERM (Leigh)
EM por deficiência da creatina	Redução da creatina na ERM
Forma neonatal das AO (incluindo doença do xarope do bordo)	Restrição à difusão da água nas regiões mielinizadas no RN a termo (tronco posterior, cápsula interna e regiões perirrolândicas)
Acidúria glutárica tipo 1	Criança macrocefálica com aumento dos espaços extra-axiais nas regiões temporais
Acidúria hidroxiglutárica (L2)	Leucodistrofia com predomínio nas fibras em U com progressão anteroposterior e centrípeta
Doença de Canavan	Criança macrocefálica com leucodistrofia com predomínio nas fibras em U associada a comprometimento dos GP e tronco. Aumento da relação Naa/Cr na ERM
Forma neonatal das doenças do ciclo da ureia	Edema vasogênico nas regiões não mielinizadas. Redução do mI e aumento do Glx na ERM
Hiperglicinemia não cetótica	Semelhante à doença do xarope do bordo. Pico de glicina na ERM pode auxiliar
Doença de Wilson	Lesões hiperintensas em T2 no putame (maior na periferia), mesencéfalo (sinal do rosto do panda), cerebelo, tratos longos e SB subcortical
Doença de Menke	Atrofia rapidamente progressiva com hematomas subdurais. Tortuosidade e ectasia vascular
Mucopolissacaridose	Espaços perivasculares dilatados, hidrocefalia e estenose do canal vertebral cervical. Outros sinais são macrocefalia e disostose múltipla
Leucodistrofia metacromática	Sinais de desmielinização (aspecto "tigroide") na SB, envolvimento do corpo caloso, tratos longos e nervos cranianos
Doença de Krabbe	Lesões na SB e cerebelar, hiperdensidades nos tálamos e espessamento das vias ópticas. Tratos longos, realce em nervos cranianos e na cauda equina também podem ocorrer
Gangliosidose	Hiperdensidade e alteração de sinal nos núcleos da base e tálamos na TC e RM. O acometimento nos tálamos é tipicamente hipointenso em T2
Doença de Fabry	Alterações microangiopáticas na SB, calcificações e sinal do pulvinar nos tálamos
Lipofucinose ceroide neuronal	Atrofia cerebral ou cerebelar. O diagnóstico deve ser suspeitado em criança com regressão neurológica, epilepsia e perda de acuidade visual.
Síndrome de Zellweger	Displasia cortical, atrofia cerebral, cistos periventriculares e retardo na mielinização
Adrenoleucodistrofia	Desmielinização simétrica com realce na SB parietoccipital e esplênio do corpo caloso na forma cerebral. Atrofia medular na AMN
Xantomatose cerebrotendínea	Alteração de sinal (especialmente se baixo sinal em T2) nos núcleos denteados, globos pálidos, substâncias *nigras* e núcleos olivares. Diagnóstico deve ser suspeitado em pacientes com história de icterícia e xantomas em tendões
Leucoencefalopatia megaloencefálica com cistos subcorticais	Leucodistrofia difusa em regiões subcorticais com cistos e macrocefalia
Ataxia infantil com hipomielinização central	Lesões difusas com cavitações na SB em criança com ataxia. Envolvimento de tegmento da ponte, cerebelo e cápsulas internas e externas pode ocorrer
Leucoencefalopatia com envolvimento do tronco e medula e lactato aumentados	Lesões na SB cerebral e cerebelar, tratos no tronco/medula e aumento do lactato na ERM

(Continua)

TABELA 10-1. DNMH com Achados Sugestivos nos Exames de Imagem (Cont.)

Síndrome de Cockayne	Hipomielinização, calcificações nos núcleos da base e hipoplasia do tronco e cerebelo. O diagnóstico deve ser suspeitado em crianças com fotossensibilidade, retardo de crescimento e face típica (nanismo caquético)
Doença de Alexander	Critérios de Van der Knaap (2001) (1) extensa leucodistrofia com predomínio frontal; (2) alteração de sinal na região periventricular (hipointenso em T2 ou hiperintenso em T1); (3) alteração de sinal, edema ou atrofia nos núcleos da base; (4) alteração no tronco (especialmente bulbo e mesencéfalo); e (5) realce anormal. Diagnóstico deve ser suspeitado em criança com regressão neurológica e macrocefalia
Síndrome de Lowe	Lesões multifocais na SB com cistos. Diagnóstico deve ser sugerido em crianças com catarata e acidose tubular renal

AMN: adrenomieloneuropatia. AO: acidúria orgânica. Cr: creatina. DNMH: doença neurometabólica hereditária. EM: encefalopatia mitocondrial. ERM: espectroscopia de prótons por RM. Glx: glutamato/glutamina. GP: globo pálido. mI: mioinositol. Naa: n-acetil-aspartato. SB: substância branca.

TABELA 10-2. Doenças que Simulam DNMH nos Períodos Neonatal e Infantil

Hipóxia neonatal	Alteração da ecogenicidade, densidade e/ou intensidade de sinal na SB periventricular em prematuros. Dano cortical mais extenso se asfixia grave. RN a termo com lesões nas regiões de transição vascular.
Kernicterus	Aumento do sinal em T1 nos globos pálidos, hipocampos e substância *nigra* na fase aguda da doença (fase aguda). Atrofia e alto sinal em T2 na fase crônica
Hipoglicemia	Edema citotóxico ou vasogênico cortical (parietoccipital) e núcleos da base
Encefalites	Calcificações, lesões multifocais corticais e SB, hidrocefalia, infartos e realce nas meninges
Síndromes dismórficas	Agenesia do corpo caloso na síndrome alcoólica fetal
Síndromes comportamentais	Síndromes de Rett, Williams e Angelman

- O exame mais utilizado é a USG cerebral, que demonstra alteração da ecogenicidade e/ou cistos, geralmente na SB periventricular, decorrentes de isquemia e/ou hemorragia. Tanto a TC como a RM podem corroborar os achados da USG(Fig. 10-2).

Kernicterus

- O quadro clínico pode ser inespecífico. Sinais de hiperbilirrubinemia, dificuldades respiratórias, hipotonia, redução da responsividade ou sucção são achados frequentes. Irritabilidade e aumento do tônus muscular podem surgir na evolução da doença. Casos graves podem evoluir com déficit de aprendizado e sintomas extrapiramidais. A doença é frequente em pacientes prematuros (especialmente com baixo peso), portadores de doença hemolítica, sepse e asfixia, entre outras situações clínicas.
- Na RM, os sinais da doença são aumento do sinal em T1 nos globos pálidos, hipocampos e substância *nigra* na fase aguda da doença. Na fase crônica, predomina o sinal alto em T2 nestas regiões (Fig. 10-3). Ao contrário da hipóxia, geralmente não se observa restrição à difusão da água. Aumento da relação mioinositol/creatina (mI/Cr) e do glutamato/glutamina/creatina (Glx/Cr) pode ser observado na ERM.

Hipoglicemia

- Hiperinsulinismo (diabetes materna não controlada), reserva inadequada (prematuridade e jejum prolongado, por exemplo) ou consumo aumentado de glicose (sepse) são as causas mais frequentes. Apesar de inespecífico, o quadro clínico inclui sinais e sintomas como crise convulsiva, taquipneia, hipotonia e instabilidade da temperatura corporal.
- Na RM, observa-se edema citotóxico na primeira semana (restrição à difusão da água com sinal baixo no mapa de coeficiente de difusão aparente [ADC]) ou vasogênico na fase subaguda/tardia (lesões com hipersinal em T2). Os locais mais comuns são nas regiões posteriores (especialmente lobos parietais e occipitais). Lesões nos núcleos da base e substância branca também são frequentes (Fig. 10-4).

Encefalite

- Quadros de encefalite pré-natal ou perinatal podem simular DNMH devido ao envolvimento multissistêmico e ao quadro progressivo. O diagnóstico diferencial exige exames laboratoriais (especialmente do líquor) e de imagem.
- Calcificações (especialmente na toxoplasmose, infecção pelo HIV e citomegalovirose), lesões multifocais corticais e na substância branca, com ou sem restrição à difusão da água (mais descrita em casos de encefalite herpética), hidro-

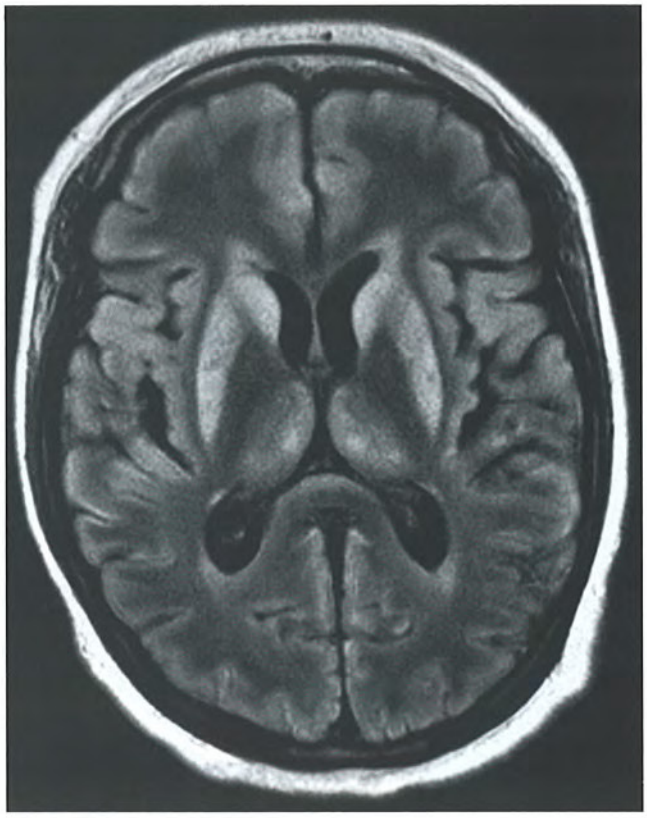

FIGURA 10-2. Axial FLAIR. Exemplo de dano isquêmico perinatal com alteração de sinal no córtex e nos núcleos da base.

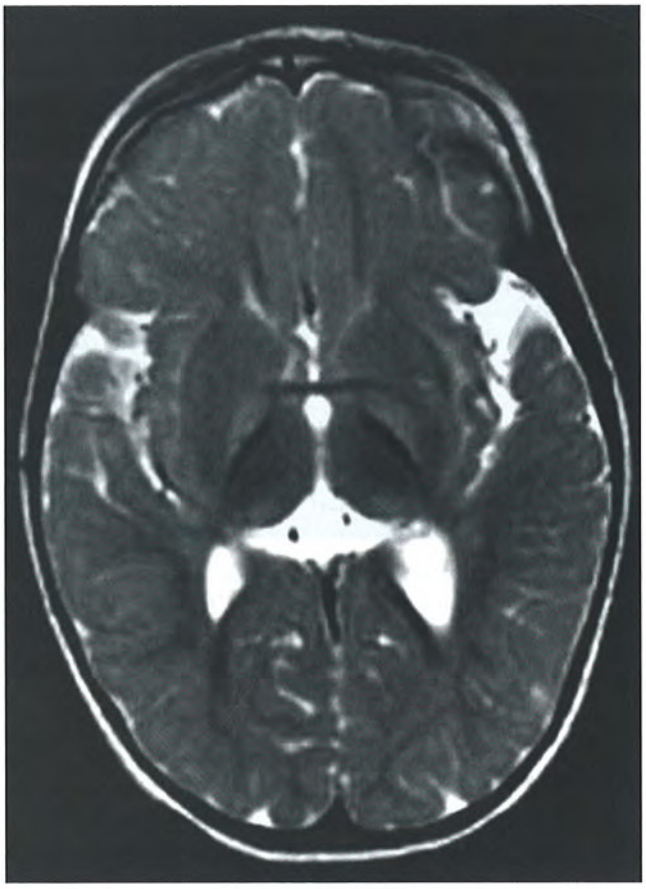

FIGURA 10-3. Axial T2. Paciente com *kernicterus*. Alteração de sinal nos globos pálidos.

cefalia, infartos e realce leptomeníngeo podem ser demonstrados (Fig. 10-5).

Paralisia Cerebral por Asfixia Perinatal

- Existem características clínicas que podem dificultar o diagnóstico diferencial com DNMH, como desconhecimento de história perinatal, piora ou surgimento de novos sintomas (por exemplo, distonia) e o intervalo livre de sintomas entre o parto e o surgimento do quadro clínico.
- Os aspectos de imagem da asfixia, particularmente na RM, são típicos, dependendo da gravidade do insulto e da prematuridade do recém-nascido. Em prematuros são observadas alteração de sinal, perda de volume na substância periventricular e dilatação compensatória dos ventrículos. Nas crianças nascidas a termo, predominam as lesões nas zonas de transição vascular. Casos de asfixia grave cursam com envolvimento cortical difuso (Fig. 10-6).

Malformações Congênitas no SNC

- Causas frequentes de malformações congênitas do SNC são exposição pré-natal a drogas como álcool e cocaína, além de inúmeras síndromes dismórficas com defeito genético conhecido. Nas DNMH, a presença de malformações de proliferação, migração ou organização, como polimicrogiria e lisencefalias, é incomum, mas pode ser achado de exames de RM de pacientes com doença peroxissomal (doença de Zellweger, por exemplo) e algumas acidúrias orgânicas, como a acidúria glutárica tipo 2.

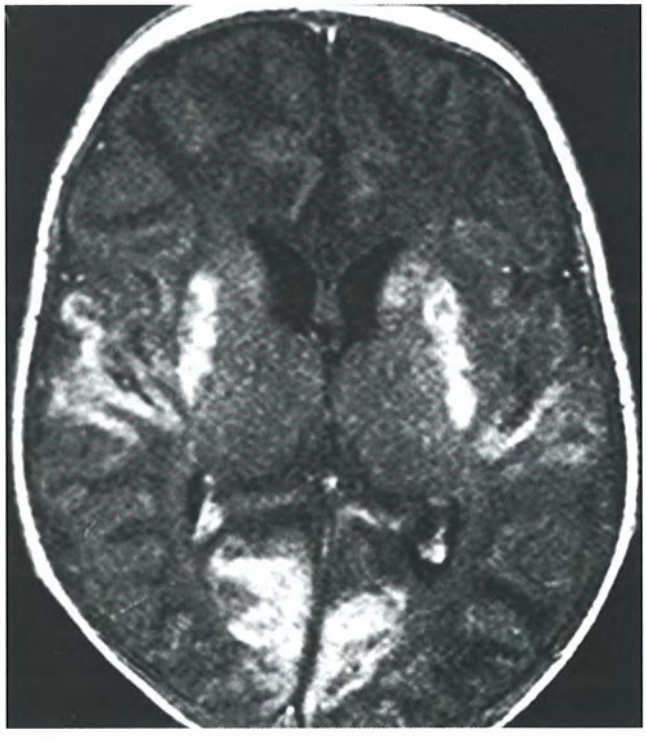

FIGURA 10-4. Axial T1. Lesões nos corpos estriados e córtex occipital e temporal. Paciente com hipoglicemia neonatal grave.

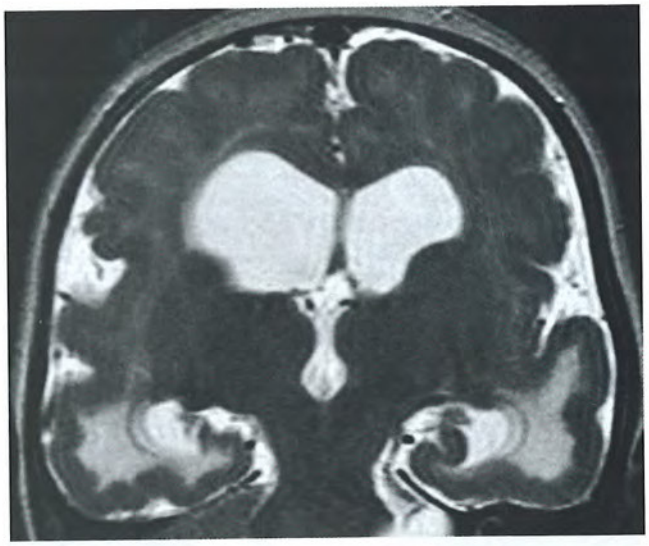

FIGURA 10-5. Coronal T2. Exemplo de displasia cortical, dilatação ventricular e alteração de sinal na substância branca. Paciente com retardo do desenvolvimento neuropsicomotor em investigação para doença metabólica. Exames complementares confirmaram o diagnóstico de infecção pelo citomegalovírus.

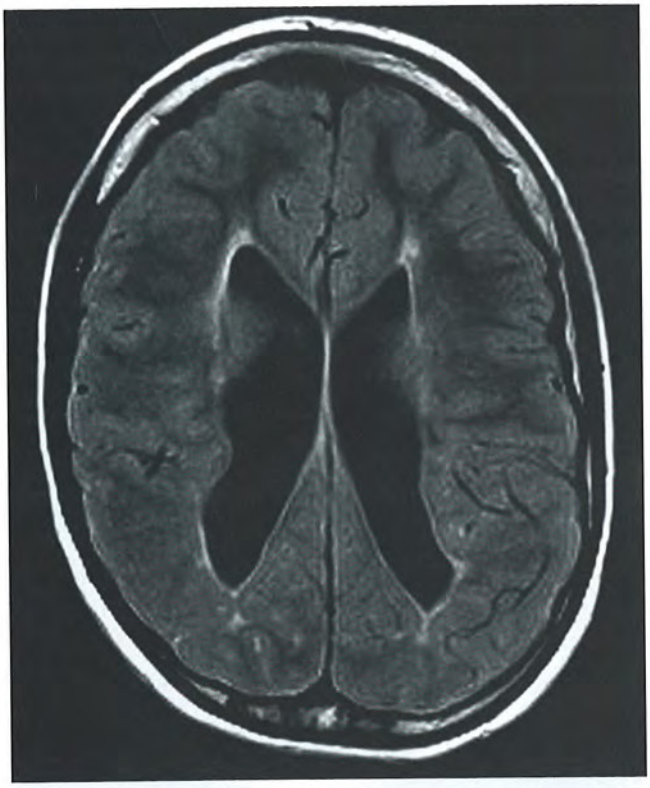

FIGURA 10-6. Axial FLAIR. Paciente com 2 anos e paralisia cerebral. Alteração de sinal e redução de volume na substância branca periventricular. Ventrículos dilatados e com paredes irregulares. Este aspecto de imagem sugere sequela de isquemia perinatal em paciente prematuro.

Síndromes Comportamentais

- Distúrbios do humor, transtorno global do desenvolvimento e outras síndromes comportamentais, especialmente de caráter não progressivo e sem sinais neurológicos, são sintomas infrequentes de DNMH (Fig. 10-7).

DNMH COM ACHADOS SUGESTIVOS NOS EXAMES DE IMAGEM

■ Encefalopatias Mitocondriais

INTRODUÇÃO

Generalidades

As encefalopatias mitocondriais podem ser divididas em cinco grupos, de acordo com o local do defeito enzimático na rota metabólica: metabolismo do piruvato, oxidação dos ácidos graxos, cetogênese, cadeia respiratória e deficiência da creatina. Destas, as doenças do metabolismo do piruvato, da cadeia respiratória e deficiência da creatina são exemplos clássicos de mitocondriopatias com achados sugestivos nos exames de RM.

Aspectos Clínicos

- **Metabolismo do piruvato:** devido ao papel do piruvato no metabolismo energético, gluconeogênese, lipogênese e síntese de aminoácidos, defeitos na sua formação invariavelmente afetam o SNC. A severidade e o fenótipo variam desde morte neonatal precoce até sintomas leves em indivíduos adultos, embora sintomas neurológicos com acidose lática sejam a forma clássica de apresentação da doença. Além disso, os mesmos sintomas podem ser identificados em outras doenças do metabolismo energético (cadeia respiratória, por

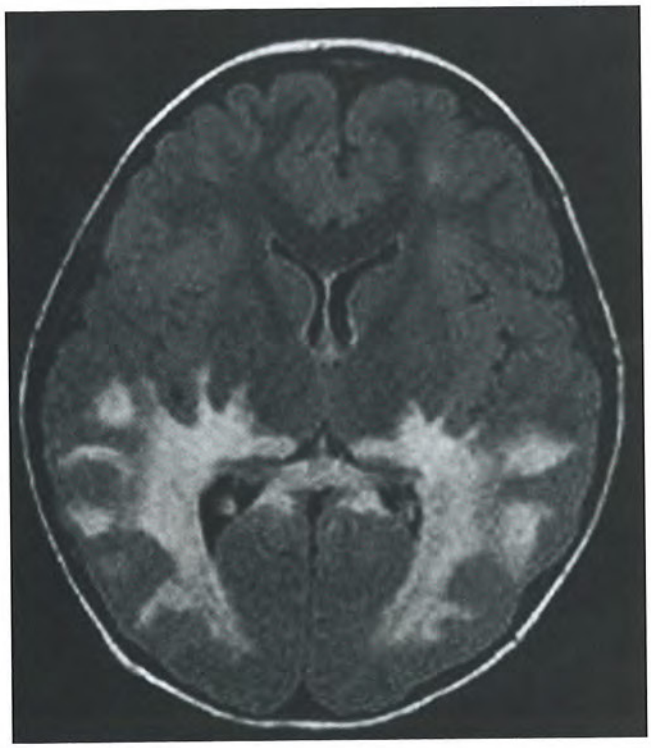

FIGURA 10-7. Axial FLAIR. Menino com alteração de comportamento. Lesões na substância branca parietoccipital. Diagnóstico laboratorial: adrenoleucodistrofia ligada ao X.

exemplo). O diagnóstico depende de exames bioquímicos, análise enzimática e exame do DNA. Os exames de imagem, especialmente a RM, podem auxiliar no diagnóstico precoce e diferencial. Várias entidades estão agrupadas nas doenças do metabolismo do piruvato, entre elas as deficiências da piruvato carboxilase e piruvato desidrogenase.

- **Cadeia respiratória:** a cadeia respiratória pode ser separada em cinco complexos enzimáticos responsáveis pela fosforilação oxidativa mitocondrial, chamados complexos I, II, III, IV e V. Geneticamente, as deficiências na cadeia respiratória podem ser causadas por alterações nucleares (DNA nuclear) ou mitocondriais (DNA mitocondrial). Desse modo, podem afetar todos os sistemas, predominantemente o SNC e os músculos. Clinicamente, as doenças da cadeia respiratória podem ser suspeitadas em paciente com (1) sinais e sintomas de doença neuromuscular; (2) doença com curso rapidamente progressiva; e (3) doença com envolvimento multissistêmico. Dependendo do fenótipo, síndromes clínicas podem ser encontradas (Tabela 10-3). O tratamento, basicamente dietético, geralmente não afeta o curso progressivo deste grupo de doenças.
- **Síndrome da deficiência da creatina:** compõe um grupo relativamente novo de doenças mitocondriais. Existem basicamente três tipos de defeito enzimático. Em comum, a doença se manifesta com retardo mental, epilepsia e problemas de linguagem. O diagnóstico é confirmado em exames laboratoriais e o tratamento inclui, entre outras modalidades, reposição oral da creatina e restrição dietética da arginina.

ASPECTOS RADIOLÓGICOS

Metabolismo do Piruvato

- O achado nos exames de RM, especialmente na deficiência da piruvato carboxilase, é a alteração de sinal na SB cerebral (subcortical ou difuso), cerebelar e no tronco encefálico, especialmente na base da ponte (Fig. 10-8)
- Cistos subependimários, neuropatia óptica, atrofia cerebelar, ventriculomegalia e disgenesia do corpo caloso também podem ser observados.
- Os achados de imagem são inespecíficos, mas a hipótese de encefalopatia mitocondrial (EM) por distúrbio do metabolismo do piruvato pode ser sugerida no período neonatal em paciente com ventriculomegalia, disgenesia do corpo caloso, lesões na SB e picos de lactato na ERM.

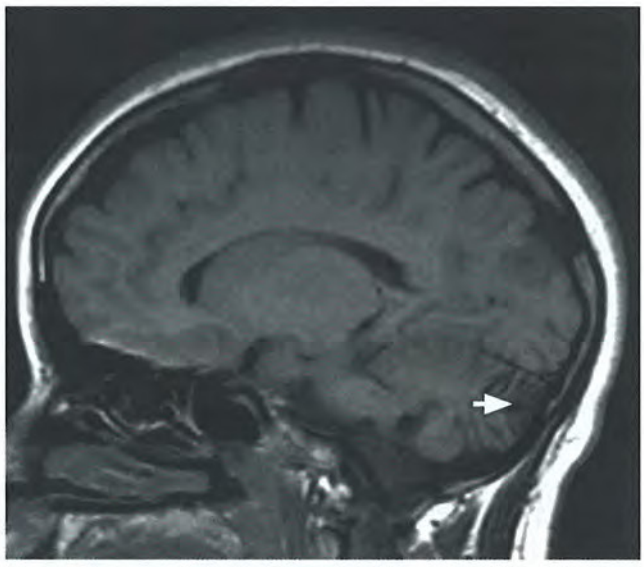

FIGURA 10-8. Sagital T1. Sinais de redução volumétrica em paciente com encefalopatia mitocondrial por deficiência do piruvato.

Cadeia Respiratória

- Nos exames de imagem, a RM é o método mais utilizado, embora o exame possa ser normal ou demonstrar achados inespecíficos (Fig. 10-9).
- Na ERM, a detecção de lactato auxilia no diagnóstico diferencial. Os achados mais frequentes são pico de lactato e picos aumentados próximos a 2,4 ppm, representando succionato e piruvato, em pacientes com mitocondriopatias por deficiência de succionato desidrogenase e piruvato desidrogenase, respectivamente.
- Na MELAS, lesões isquêmicas sem distribuição vascular, lesões inespecíficas na SB, calcificações nos núcleos da base e aumento do lactato são os achados mais frequentemente descritos.

TABELA 10-3. Exemplo de Mitocondriopatias com Quadro Clínico Específico

Síndrome	*Achados Clínicos*	*Idade*
Leigh	Encefalopatia necrotizante subaguda	Geralmente abaixo dos 2 anos
Wolfram	*Diabetes mellitus*, atrofia óptica e surdez	Geralmente abaixo dos 2 anos
MERRF	Epilepsia mioclônica com fibras rotas vermelhas	Crianças acima dos 2 anos
OEP	Oftalmoplegia externa progressiva	Crianças acima dos 2 anos
Kearns-Sayre	OEP, retinopatia, ataxia e bloqueio AV	Entre 2 e 20 anos
MELAS	Encefalopatia mitocondrial com ácido lático e AVCI	Crianças acima dos 2 anos
Leber	Neurorretinopatia óptica hereditária	Idade mais comum: 20-25 anos

AV: atrioventricular. AVCI: acidente vascular cerebral isquêmico. MELAS: *mitochondrial encephalopathy with lactic acidosis and stroke-like episodes*. MERRF: *myoclonic epilepsy with ragged red fibers*. OEP: oftalmoplegia externa progressiva.

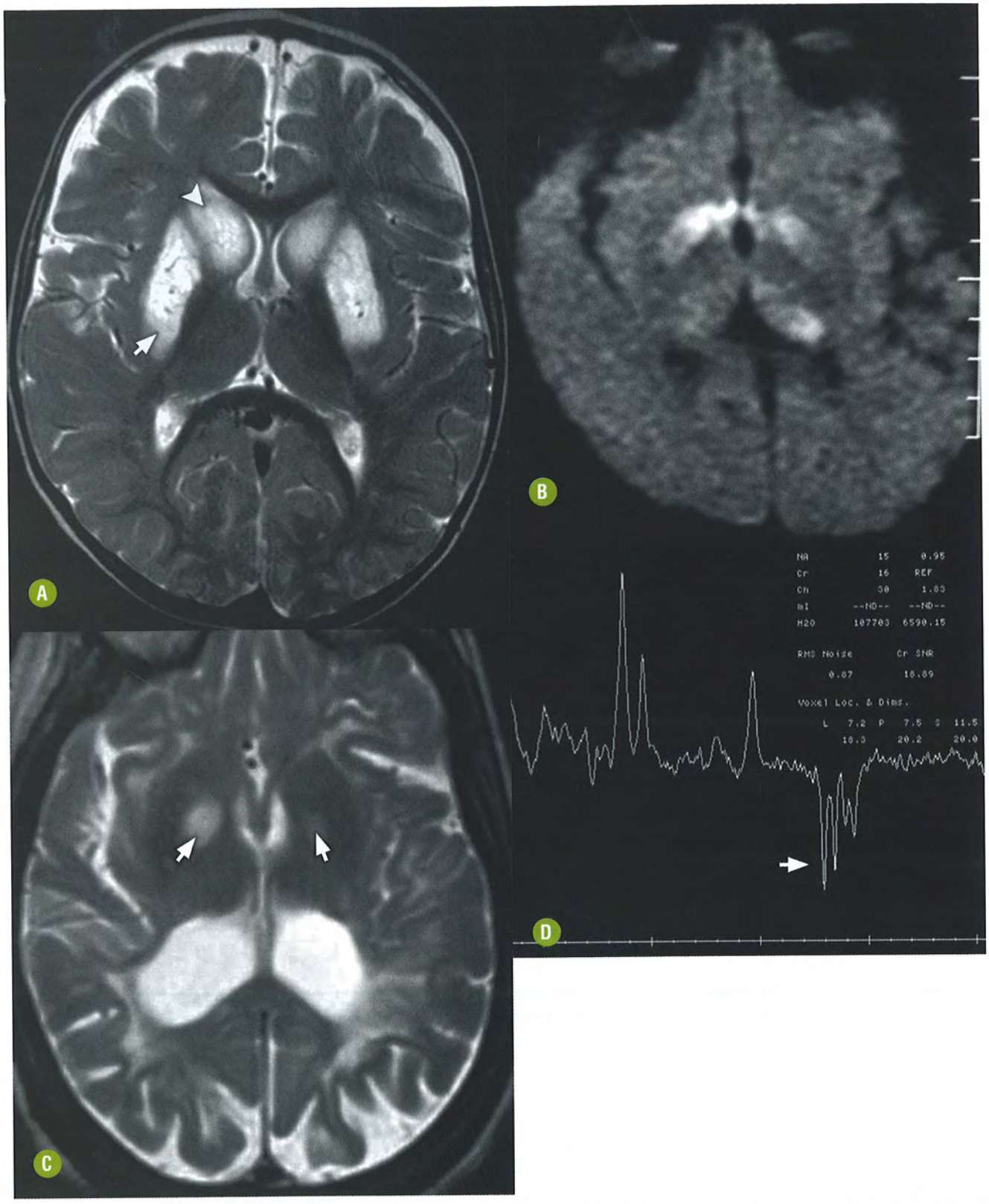

FIGURA 10-9. Axial T2 **(A, C)**, difusão por RM **(B)**, espectroscopia de prótons com TE longo **(D)**. Exemplos de encefalopatia mitocondrial por defeito na cadeia respiratória e síndrome clínica específica. Síndrome de Leigh **(A, B)**, Kearns-Sayre **(C)** e MELAS **(D)**. O padrão mais comum na espectroscopia de prótons é um pico invertido em 1,3 ppm na posição do lactato (seta em **D**).

- A neuropatia óptica hereditária (síndrome de Leber) é caracterizada por alteração de sinal e realce nas vias ópticas e lesões na substância branca (padrão que pode ser semelhante à esclerose múltipla).
- Os achados em pacientes com síndrome de Kearns-Sayre são considerados específicos: alteração de sinal nos globos pálidos, SB subcortical e tegmento da ponte. Outros locais afetados são os núcleos caudados e denteado, tálamos e núcleo rubro. Atrofia cerebral e cerebelar, pico aumentado de lactato na ERM e restrição a difusão da água também podem ocorrer.
- A síndrome de Leigh, por outro lado, é o protópico das mitocondriopatias. O achado considerado típico da doença é o acometimento bilateral e geralmente simétrico do putame e caudado, tronco encefálico e cerebelo. Frequentemente observa-se acometimento da SB, que pode ter aumento de volume na fase aguda e degeneração cística na fase crônica. Pode haver também acometimento do globo pálido (GP), substância *nigra*, substância cinzenta periaquedutal e medula. Sinais de dismorfias, dilatação ventricular e hipoplasia cerebelar foram descritos na síndrome de Leigh causada por deficiência do complexo piruvato desidrogenase.

Síndrome da Deficiência da Creatina

- O exame de imagem de maior valor neste grupo de doenças é a ERM que demonstra a redução e/ou ausência de creatina em 3 ppm (Fig. 10-10).



FIGURA 10-10. Espectroscopia de prótons em paciente com síndrome da deficiência da creatina. Observar a redução do pico da creatina em 3 ppm (seta).

DOENÇAS DO METABOLISMO DOS AMINOÁCIDOS E ACIDÚRIAS ORGÂNICAS

INTRODUÇÃO

Generalidades

As aminoacidopatias e as acidúrias orgânicas compreendem um grupo extenso de DNMH. Entre elas, as acidúrias orgânicas (AO), doenças do ciclo da ureia e hiperglicinemia não cetótica têm achados considerados sugestivos na RM. A fenilcetonúria é outra doença deste grupo que se manifesta com lesões na SB periventricular e profunda dos hemisférios cerebrais, reversíveis na fase inicial da doença tratada e algumas com restrição à difusão da água, mas o diagnóstico é realizado, na maioria dos casos, por exames laboratoriais no período neonatal.

Aspectos Clínicos

- **Acidúrias orgânicas:** são um grupo de doenças causadas por defeito enzimático no catabolismo dos aminoácidos de cadeias ramificadas (leucina, isoleucina e valina). As AO mais comuns são doença do xarope do bordo (*maple syrup urine disease),* acidúria isovalérica, acidúria propiônica e acidúria metilmalônica. Clinicamente, as AO podem se apresentar como doença grave de início neonatal, forma intermitente de início tardio ou forma crônica e progressiva com hipotonia e retardo do desenvolvimento.
- **Doenças do ciclo da ureia:** seis distúrbios hereditários são descritos associados à hiperamonemia. A apresentação é variável: de doença devastadora neonatal até quadro crônico de início tardio. O diagnóstico está baseado nas avaliações clínica, bioquímica e molecular.
- **Hiperglicinemia não cetótica:** também conhecida como encefalopatia da glicina, a doença se caracterizada por acúmulo de alta quantidade de glicina nos tecidos, incluindo o cérebro. A maioria (85%) ocorre no período neonatal com letargia progressiva, hipotonia e apneia, que podem evoluir para morte. O diagnóstico é suspeitado em pacientes com aumento da glicina no sangue ou líquor.

ASPECTOS RADIOLÓGICOS

Acidúrias Orgânicas

- Nos exames de imagem de pacientes com AO neonatal, observam-se edema vasogênico na SB não mielinizada e edema mielínico (restrição à difusão da água) nas regiões mielinizadas (tronco posterior, profundidade dos hemisférios cerebelares, segmento posterior das cápsulas internas e centros semiovais).
- Os achados de imagem podem ser reversíveis com tratamento efetivo.
- Na doença do xarope do bordo, podem ser detectados picos de aminoácidos em 0,9 ppp ou lactato na ERM. Nas formas intermitentes e crônicas, os achados são inespecíficos (Fig. 10-11).
- Acometimento dos núcleos da base tem sido descrito como mais frequentes nas acidemias propiônica, metilmalônica (especialmente o GP) e metilglutacônica (associada à atrofia cerebelar).
- Na acidúria glutárica (AG) tipo 1, os achados são considerados sugestivos e incluem proeminência dos espaços extra-axiais nas regiões frontais e temporais (aumento do espaço subaracnóideo perisylviano e/ou hematoma subdural) e lesões nos núcleos da base (particularmente lenticulado) e cerebelo. Estes achados em uma criança macrocefálica com sintomas neurológicos é a apresentação típica da AG (Fig. 10-12).



FIGURA 10-11. Axial T2 em paciente de 4 meses com diagnóstico com doença do xarope de bordo. Alteração de sinal em T2 no tegmento da ponte (seta).

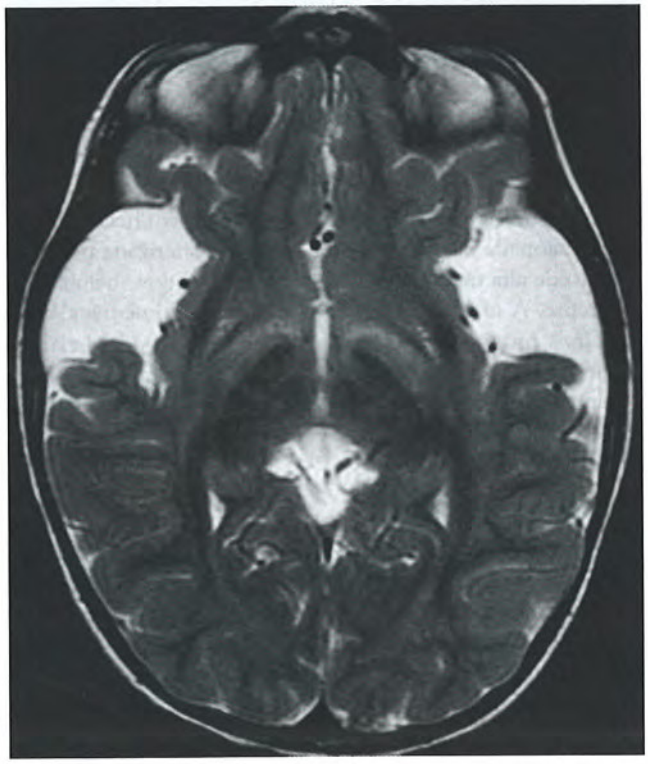

FIGURA 10-12. Axial T2 em paciente com diagnóstico de acidúria glutárica. Ampliação dos espaços extra-axiais nas fossas médias e regiões perisylvianas é considerada um achado típico desta doença.

- Na acidúria hidroxiglutárica (L-2) os achados são considerados típicos. Há um padrão de leucodistrofia que acomete predominantemente as fibras arqueadas (em U) que evoluem de forma centrípeta e com gradiente anteroposterior, isto é, frontoparietal (Fig. 10-13). Lesões nos núcleos da base e atrofia cerebelar também podem ocorrer. Leucodistrofia com predomínio em fibras arqueadas é comum em casos das doenças de Canavan e Kearns-Sayre, mas ambas apresentam mais frequentemente lesões no tronco encefálico.



FIGURA 10-13. Corte axial de TC sem contraste. Paciente com diagnóstico de acidúria hidroxiglutárica. Extensa alteração na densidade da substância branca supratentorial frontal e parietal, mais acentuada nas regiões profunda e subcortical. Este é um achado da fase crônica da doença.

- A doença de Canavan (acidúria do ácido n-acetil-aspártico) se manifesta principalmente entre 2-4 meses de idade, com regressão neurológica e macrocefalia. Na RM, o achado mais típico é de uma leucodistrofia que acomete preferencialmente as fibras arqueadas (em U) associada a lesão nos globos pálidos, tálamos e tratos longos, com ou sem restrição à difusão da água. Na ERM, existe aumento da relação n-acetil-aspartato (Naa)/creatina e redução da colina.

Doenças do Ciclo da Ureia

- Na TC e na RM, as lesões dependem da forma de apresentação.
- Episódios de descompensação aguda se manifestam com edema vasogênico nas regiões não mielinizadas no período neonatal (Fig. 10-14).
- Na fase crônica, os achados são inespecíficos, como atrofia e lesões na SB.
- Na ERM podem-se observar redução do mioinositol e aumento do glutamato-glutamina.

Hiperglicenemia Não Cetótica

- Na RM, os achados são semelhantes à doença do xarope do bordo: alteração de sinal e restrição à difusão nas regiões mielinizadas, como tronco posterior, cápsula interna e centros semiovais (Fig. 10-15).
- Um achado que pode auxiliar é a presença de um pico em 3,6 ppm na ERM que representa a glicina, especialmente

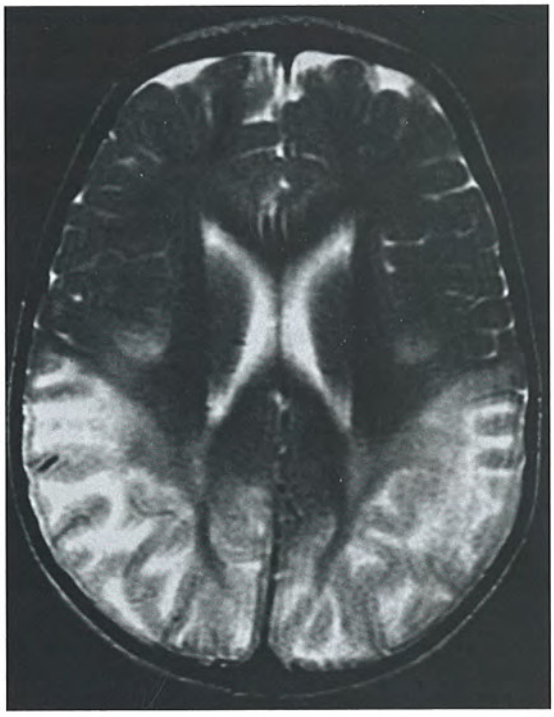

FIGURA 10-14. Axial T2. Paciente com diagnóstico de distúrbio do ciclo da ureia. Observar os sinais de edema vasogênico cortical e subcortical com predomínio posterior.

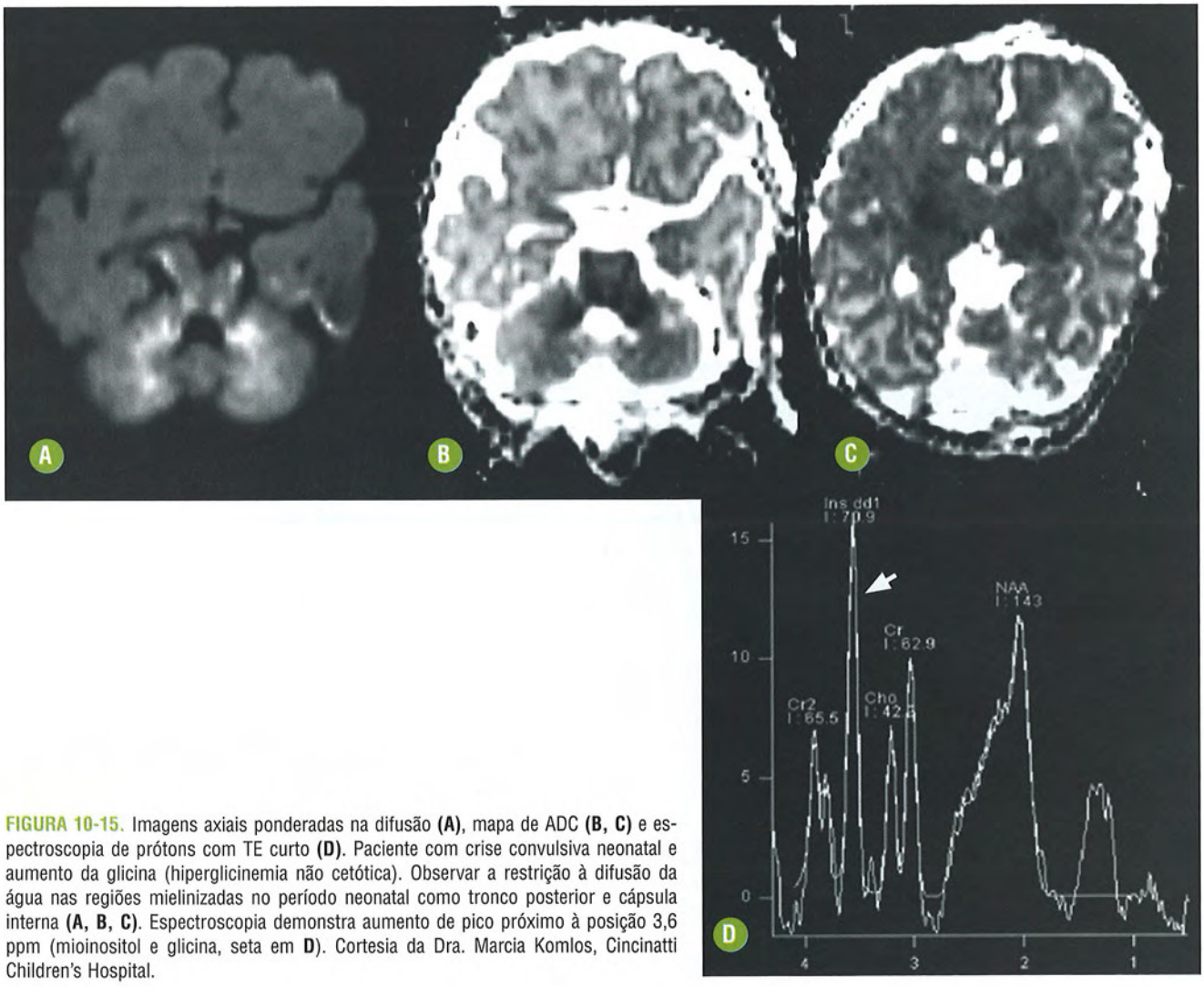

FIGURA 10-15. Imagens axiais ponderadas na difusão **(A)**, mapa de ADC **(B, C)** e espectroscopia de prótons com TE curto **(D)**. Paciente com crise convulsiva neonatal e aumento da glicina (hiperglicinemia não cetótica). Observar a restrição à difusão da água nas regiões mielinizadas no período neonatal como tronco posterior e cápsula interna **(A, B, C)**. Espectroscopia demonstra aumento de pico próximo à posição 3,6 ppm (mioinositol e glicina, seta em **D**). Cortesia da Dra. Marcia Komlos, Cincinatti Children's Hospital.

com TE longo para separar a glicina do mioinositol, que tem mesma posição do espectro.

Doenças do transporte dos metais

INTRODUÇÃO

Generalidades

Das doenças do transporte de metais, os distúrbios do cobre são os mais conhecidos como causa de doença neurológica. O cobre é um componente essencial para uma série de enzimas, e é absorvido no intestino e excretado pelo fígado para manter-se em adequados níveis séricos. O equilíbrio é perdido em duas doenças que tipicamente afetam o SNC: Wilson e Menkes.

Aspectos Clínicos

- **Doença de Wilson:** nesta doença (degeneração hepatolenticular) há deficiência de uma proteína transportadora do cobre do fígado, levando a acúmulo progressivo do metal em vários tecidos, principalmente no fígado e no cérebro. O cobre em excesso causa dano oxidativo e consequente disfunção celular, particularmente nos hepatócitos e núcleos da base. Sintomas neuropsiquiátricos e parkinsonismo são manifestações clínicas frequentes da doença. O diagnóstico é realizado com dosagens do cobre e ceruloplasmina no sangue e/ou urina, além da biópsia hepática.
- **Doença de Menkes:** trata-se de uma desordem ligada ao cromossomo X devida a mutações no gene ATP7A, responsável pelo transporte de cobre nas células. Clinicamente, observa-se quadro neurodegenerativo progressivo, geralmente fatal, na infância ou na adolescência. Hipotonia, alterações na morfologia do cabelo e expressão facial são sinais da doença nos períodos neonatal e primeira infância. O diagnóstico é laboratorial e/ou molecular.

ASPECTOS RADIOLÓGICOS

Doença de Wilson

- Lesões com alto sinal em T2 nos núcleos da base, especialmente nos putames, é o achado mais comum.
- No mesencéfalo, as lesões hiperintensas no tegmento associadas a sinal normal dos núcleos rubros e hipossinal nos colículos superiores caracterizam o sinal do rosto do panda.
- Acometimento do cerebelo, tratos longos e SB (geralmente subcortical nos lobos frontais) também são frequentes na doença (Fig. 10-16).
- As lesões podem ser reversíveis após o tratamento.
- Estudos com espectroscopia demonstram redução do Naa e aumento do mI.

Doença de Menkes

- O padrão de imagem clássico da doença é a presença de atrofia cerebral rapidamente progressiva, hematomas subdurais e acentuada tortuosidade vascular (Fig. 10-17).
- Achados atípicos, como edema citotóxico e/ou vasogênico nos núcleos da base e lobos temporais, podem ser observados.

DOENÇAS RELACIONADAS COM ORGANELAS

■ a. Lisossômicas

INTRODUÇÃO

Generalidades

As doenças lisossômicas são causas frequentes de retardo do desenvolvimento neuropsicomotor em crianças. Dentro deste grupo, as doenças que apresentam lesões características nos exames de imagem são as mucopolissacaridoses, a leucodistrofia metacromática, a doença de Krabbe, as gangliosidoses, a doença de Fabry e a lipofucinose ceroide neuronal.

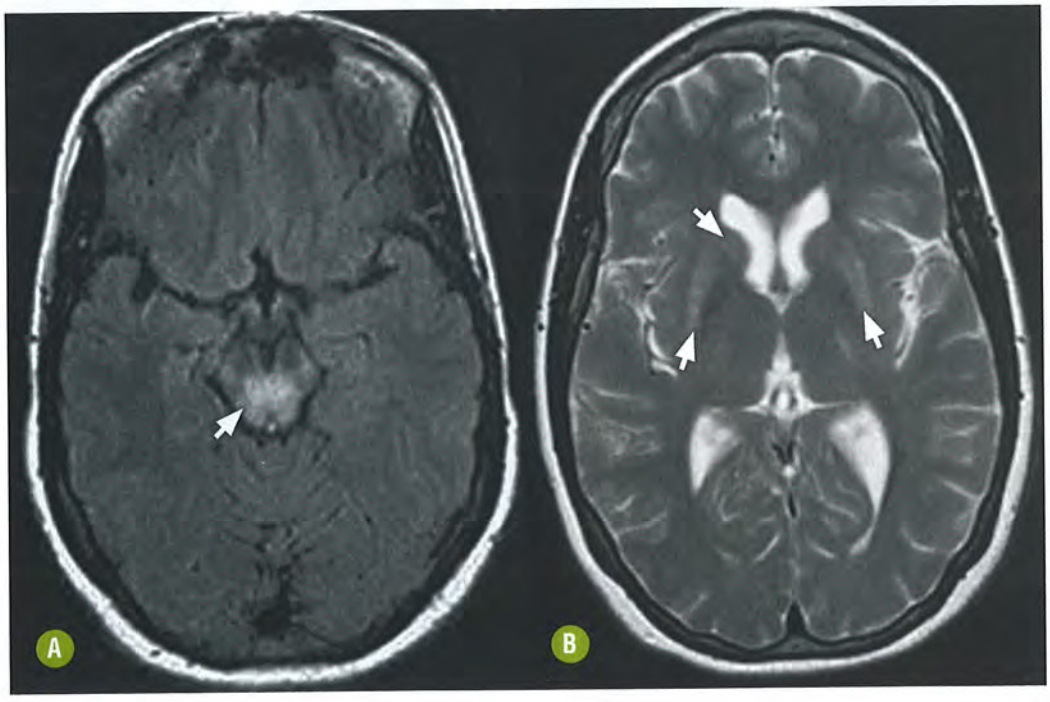

FIGURA 10-16. Axial FLAIR e T2 em dois pacientes com diagnóstico de doença de Wilson. Alteração de sinal no mesencéfalo **(A)** e núcleos lenticulados **(B)**.

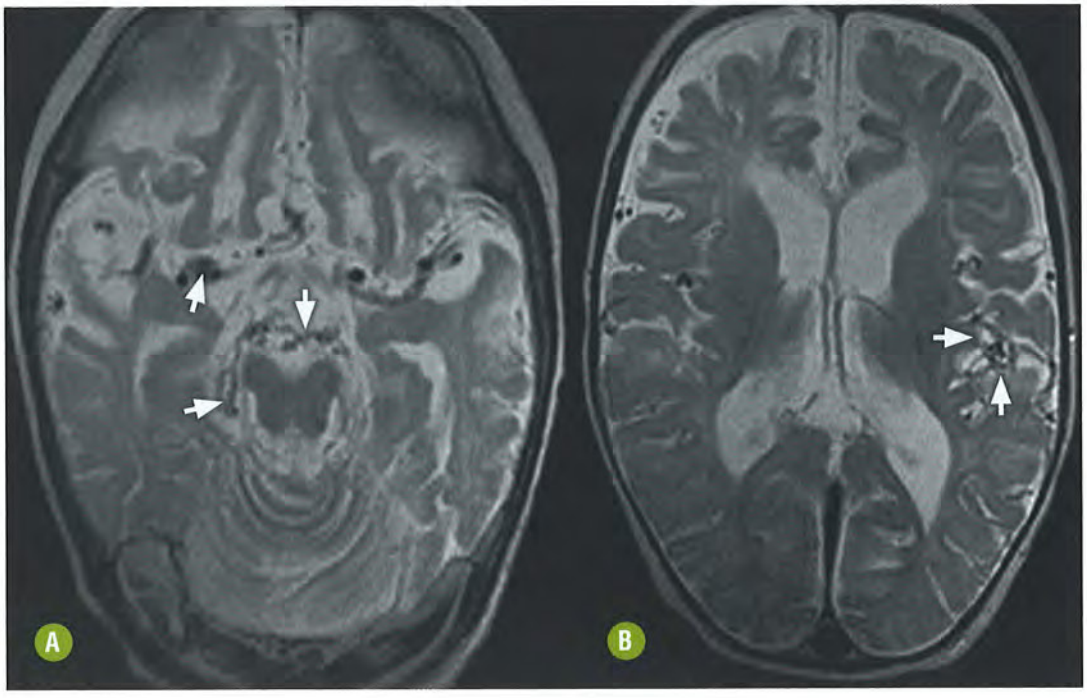

FIGURA 10-17. Axial T2. Paciente com diagnóstico de doença de Menkes. Sinais de redução de volume encefálico e tortuosidade dos vasos cerebrais (setas).

Aspectos Clínicos

- **Mucopolissacaridose:** as mucopolissacaridoses (MPS) são doenças lisossômicas com envolvimento multissistêmico que tipicamente acometem ossos, fígado, coração e SNC. Existem 11 tipos de MPS, dependendo do local do gene mutante, padrão de herança e tipo de enzima deficiente. No Brasil, as formas mais comuns são os tipos 1 (doença de Hurler), 2 (doença de Hunter), 4 (doença de Morquio) e 6 (doença de Maratoux-Lamy). As formas 1 e 2 afetam com maior gravidade o SNC.
- **Leucodistrofia metacromática:** a leucodistrofia metacromática é causada por deficiência da enzima arilsulfatase A, levando a um acúmulo de metabólitos não degradados na mielina e, consequentemente, instabilidade e perda mielínica. A maioria (60%) dos casos ocorre entre 1 e 3 anos de idade (forma infantil). As formas neonatal, juvenil e adulta são mais raras. Clinicamente, observam-se regressão neurológica, hipotonia, neuropatia periférica e atrofia óptica.
- **Doença de Krabbe:** também conhecida como leucodistrofia de células globoides, caracteriza-se por deficiência da enzima beta-galactosidase e consequente acúmulo de metabólitos tóxicos aos oligondendrócitos. Histologicamente observam-se perda de mielina, gliose e acúmulo de macrófagos multinucleares (células globoides). A forma mais comum é a infantil (3-6 meses de idade), com início de irritabilidade, espasmos, sinais piramidais e neuropatia periférica com rápida progressão e, eventualmente, óbito entre 1 e 2 anos de vida
- **Gangliosidose:** predominam os sinais de hepatoesplenomegalia e encefalopatia devido ao acúmulo dos gangliosídeos (GM1 e GM2). Na gangliosidose GM2, as entidades mais conhecidas são as doenças de Tay-Sachs e Sandhoff.
- **Doença de Fabry:** doença autossômica recessiva ligada ao cromossomo X que se manifesta com acroparestesia, lesões de pele (angioceratoma corpóreo), sintomas gastrointestinais, cardíacos, renais e cerebral. Devido ao envolvimento multissistêmico, o diagnóstico clínico é difícil e confirmado pela demonstração laboratorial de deficiência de enzima alfa-galactosidase A. Neurologicamente, os sintomas predominantes são vasculares, como o acidente vascular cerebral isquêmico (AVCI).
- **Lipofucinose ceroide neuronal:** grupo de doenças neurodegenerativas caracterizadas por regressão neurológica, epilepsia e perda visual causadas por acúmulo de um material lipopigmentado no interior das células. A forma mais comum de transmissão é autossômica recessiva. A apresentação clínica pode ser infantil, juvenil ou adulta.

ASPECTOS RADIOLÓGICOS

Mucopolissacaridose

- Alguns achados de imagem são considerados típicos, como aumento do número e diâmetro dos espaços perivasculares, hidrocefalia e estenose do canal vertebral cervical.
- Outros sinais nos exames de imagem são macrocefalia, lesões na SB, deformidade em J da sela túrcica e hipomielinização.
- Os achados na ERM são inespecíficos.
- Radiografias de coluna, tórax e ossos longos corroboram o diagnóstico demonstrando achatamento dos corpos vertebrais, afilamento do segmento medial das costelas e disostose múltipla.
- Achados de imagem em pacientes com MPS são demonstrados na Fig. 10-18.

Leucodistrofia Metacromática

- Na RM existem sinais de desmielinização na SB profunda dos hemisférios cerebrais (Fig. 10-19).
- Quando algumas fibras são poupadas, surge um aspecto "tigroide" na SB.
- A progressão ocorre com padrão centrífugo e posteroanterior.

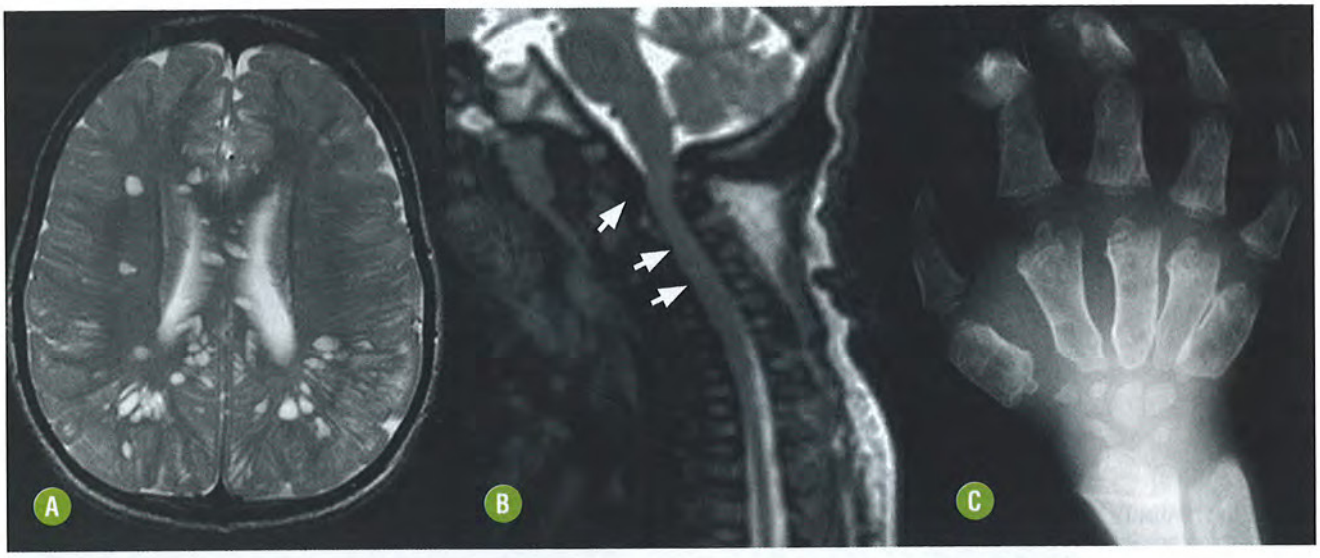

FIGURA 10-18. Exemplo dos achados de imagem na mucopolissacaridose. Espaços perivasculares dilatados no encéfalo **(A)**, estenose do canal vertebral (setas em **B**) e disostose múltipla nos ossos do antebraço, metacarpos e falanges.

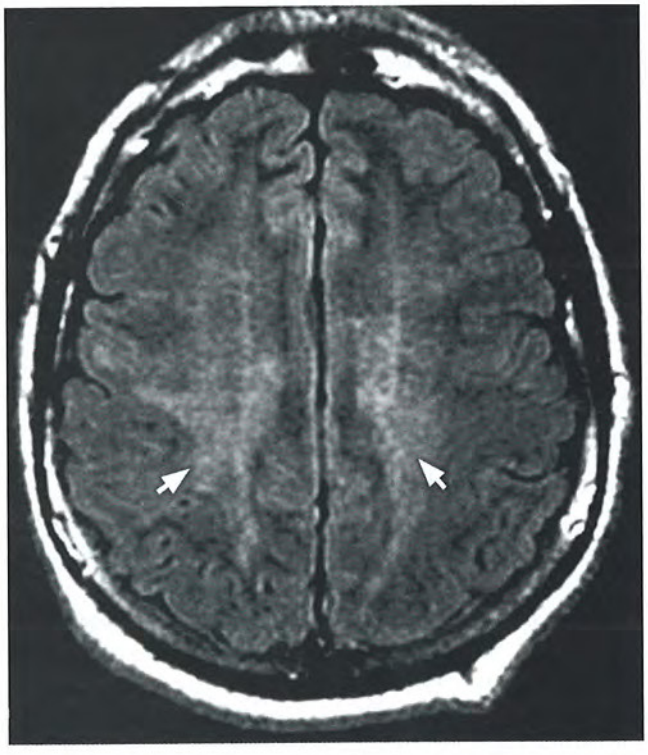

FIGURA 10-19. Axial FLAIR em paciente com diagnóstico de leucodistrofia metacromática. Leucodistrofia comprometendo a substância branca supratentorial, mais extensa no lobo parietal.

- O corpo caloso, os tratos longos e os nervos cranianos também podem estar afetados.
- Acometimento do cerebelo e de fibras subcorticais não é comum na fase inicial da doença.
- Os achados na difusão e ERM são inespecíficos.
- Após transplante de medula óssea, pode haver regressão das lesões.
- Para análise de progressão das lesões, utilização de escores de acometimento é útil (escore de Loes modificado).

Doenças de Krabbe

- Os achados mais frequentes nos exames de imagem na forma infantil são lesões na SB e cerebelar, hiperdensidades nos tálamos na TC e espessamento das vias ópticas (Fig. 10-20).
- Na SB as lesões predominam nas regiões posteriores, podendo haver realce pelo gadolínio e restrição à difusão da água.
- Tratos longos, realce em nervos cranianos e na cauda equina também podem ocorrer.
- Na ERM, os achados são inespecíficos.
- Assim como na LMC, após o transplante de medula óssea pode haver regressão das lesões.

Gangliosidose

- Nos exames de imagem, observam-se hiperdensidade e alteração de sinal nos núcleos da base e tálamos na TC e RM (mais frequentemente hipointenso em T2) (Fig. 10-21).
- Acometimento da SB cerebral e cerebelar também é comum.
- Como discutido anteriormente, o padrão de lesão na gangliosidose GM2 é semelhante à doença de Krabbe, mais nesta há maior envolvimento da SB e menos frequentemente lesões hiperintensas em T2 nos núcleos da base.

Doença de Fabry

- Nos exames de RM, a doença se manifesta como alterações microvasculares, semelhante a arteriopatia aterotrombótica, especialmente na substância branca supratentorial.
- O padrão de lesão na SB é inespecífico, mas, se associados a calcificações na TC, tortuosidade vascular e aumento de sinal em T1 no pulvinar dos tálamos (sinal do pulvinar, presente em até 30% dos pacientes), a hipótese de doença de Fabry pode ser considerada, especialmente em paciente jovem com AVC (Fig. 10-22).

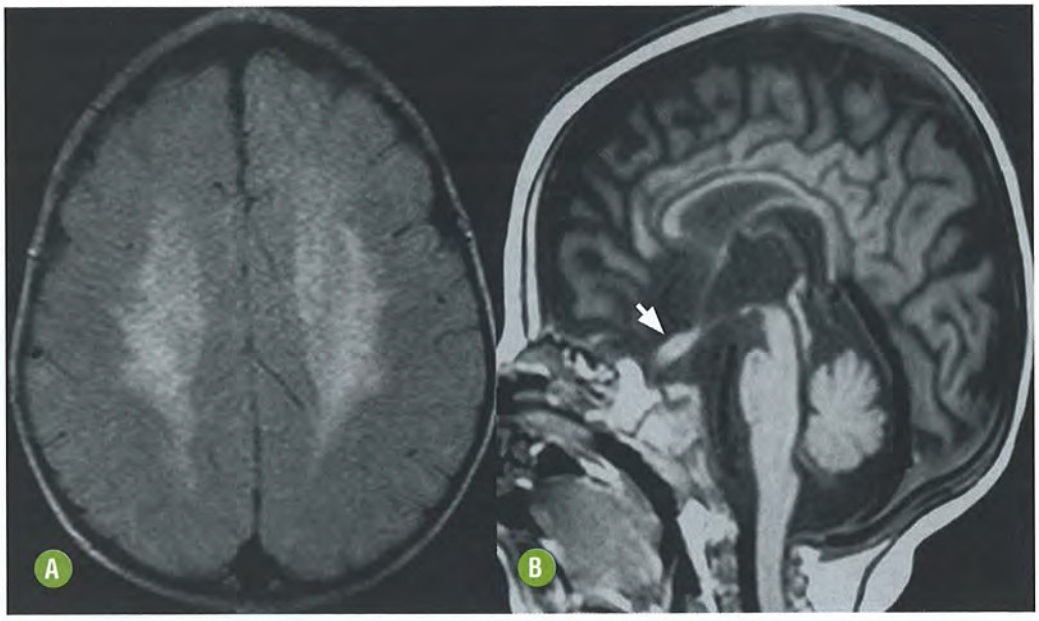

FIGURA 10-20. Axial FLAIR **(A)** e sagital T1 **(B)**. Exemplos de exames de pacientes com doença de Krabbe com leucodistrofia **(A)** e espessamento do quiasma (seta em **B**).

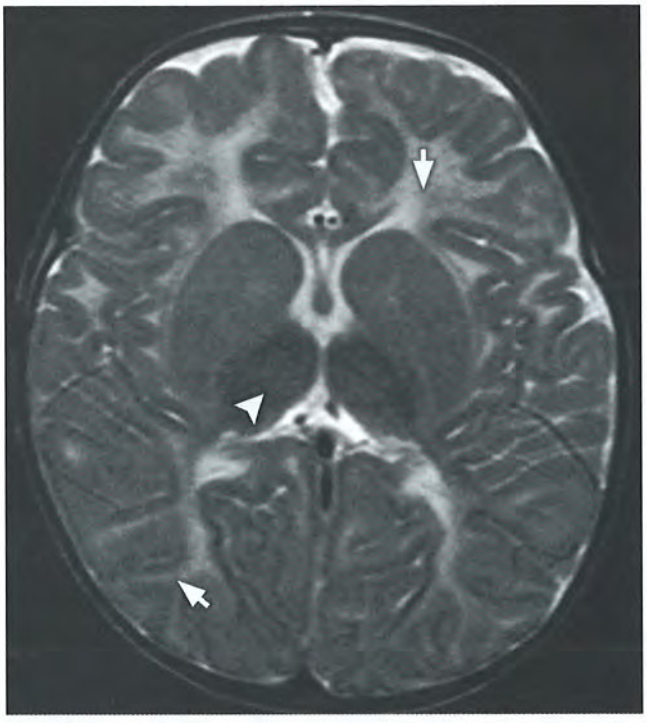

FIGURA 10-21. Axial T2 de paciente com diagnóstico de gangliosidose. Observar o sinal baixo em T2 nos tálamos (cabeça de seta) e alteração difusa do sinal da substância branca (setas).

Lipofucinose Ceroide Neuronal

- O achado mais comum no exame de imagem é atrofia cerebral ou cerebelar, indistinguível das demais doenças que causam redução volumétrica encefálica.
- Alteração de sinal na SB e tálamos também foram descritos.
- O padrão de atrofia e lesões na SB é inespecífico, mas a doença deve ser lembrada em pacientes (especialmente crianças ou adultos jovens) com regressão neurológica, epilepsia e perda de acuidade visual (Fig. 10-23)

b. Peroxissomais

INTRODUÇÃO

Generalidades

Os peroxissomas são organelas envolvidas em múltiplas rotas metabólicas, incluindo a manutenção da integridade da mielina. Apesar da heterogenicidade de manifestações clínicas, as doenças peroxissômicas devem ser lembradas em crianças com dismorfia, alterações neurológicas e hepatopatia. Do ponto de vista bioquímico, a maioria das doenças deste grupo tem acúmulo de ácidos graxos de cadeia longa, e a doença de Zellweger e a adrenoleucodistrofia ligada ao X são exemplos de entidades com achados radiológicos considerados característicos.

Aspectos Clínicos

- **Síndrome de Zellweger:** a síndrome de Zellweger é uma doença dos peroxissomos, progressiva, caracterizada por hipotonia neonatal severa, dismorfias e encefalopatia. Também conhecida como síndrome hepatocerebrorrenal, a doença é considerada a forma mais grave de doença peroxissômica e evolui na maioria dos casos para óbito no primeiro ano de vida, pois os pacientes têm deficiência completa dos peroxissomas, especialmente no fígado.
- **Adrenoleucodistrofia ligada ao X:** a adrenoleucodistrofia (ALD) é uma doença ligada ao X caracterizada por desmielinização progressiva do SNC e insuficiência adrenal secundária a incapacidade de oxidação dos ácidos graxos saturados de cadeia longa nos peroxissomos. A doença tem grande variabilidade fenotípica e o diagnóstico é estabelecido pela demonstração laboratorial do excesso do tipo específico de ácidos graxos. A forma mais comum é a cerebral (infantil ou juvenil). Outras formas de apresentação são a adrenomieloneuropatia (AMN) e a forma isolada de doença de Addison.

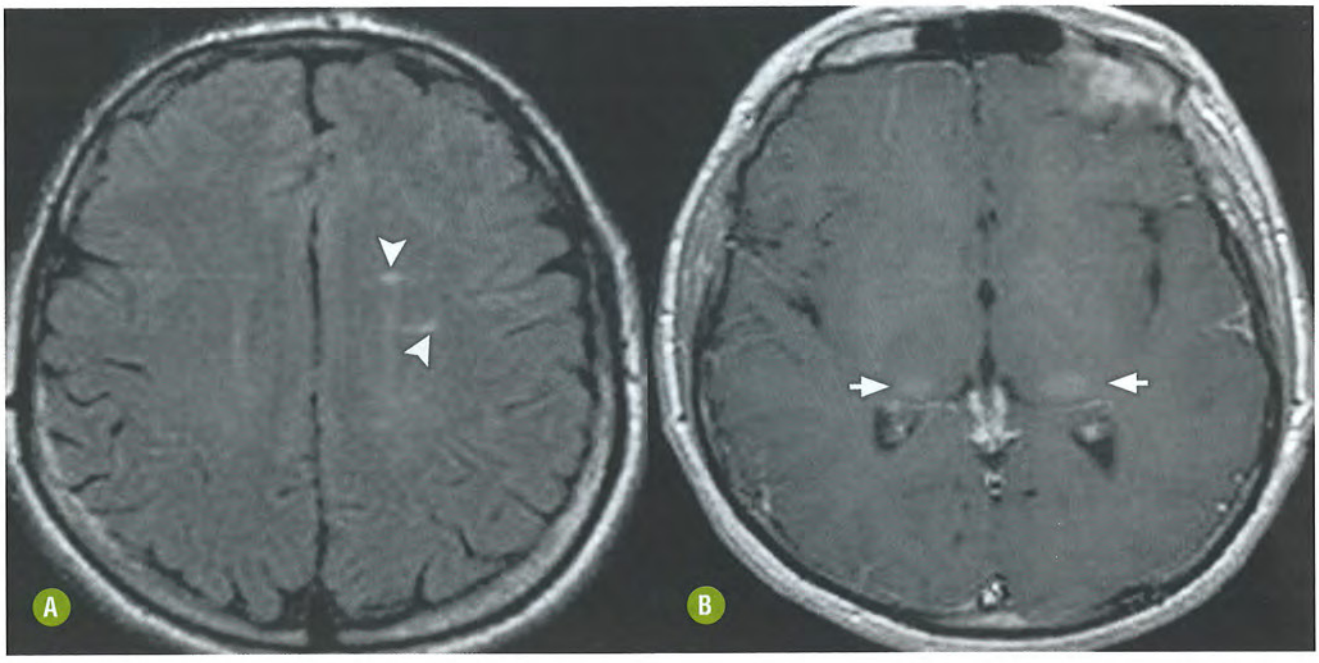

FIGURA 10-22. Axial FLAIR **(A)** e T1 com gadolínio **(B)**. Achados mais frequentes em pacientes com doença de Fabry: alterações microangiopáticas (cabeças de setas em **A**) e sinal do pulvinar do tálamo (setas em **B**).

ASPECTOS RADIOLÓGICOS

Síndrome de Zellweger

- Como o fenótipo é variado, a RM pode ser útil para o diagnóstico da doença.
- Os achados mais comuns são displasia cortical (geralmente polimicrogira perisylviana e paquiria), atrofia cerebral, cistos periventriculares (também conhecidos como cistos germinolíticos) e retardo na mielinização.
- Heterotopia em banda, dilatação dos ventrículos e atrofia do corpo caloso também têm sido descritos.
- Outros achados radiológicos característicos da doença são calcificações (patela e acetábulo) e cistos renais.

Adrenoleucodistrofia Ligada ao X

- Na RM, o aspecto clássico da forma cerebral da ALD é de desmielinização simétrica na SB parietoccipital e esplênio do corpo caloso, como realce aumentado na região central (zona intermediária de Schaumburg).
- Outras regiões frequentemente afetadas são os corpos geniculados, tratos longos de projeção (corticospinal, por exemplo), colículos superiores e inferiores e lemnisco lateral.
- Formas menos frequentes são as frontal, difusa, cerebelar e subcortical assimétrica.
- Na AMN, o achado mais comum é a atrofia medular.
- Além do auxílio no diagnóstico, a RM é útil para monitorar a evolução da doença e predizer a evolução.
- O escore de Loes é o mais utilizado para avaliar progressão da doença e resposta ao transplante de medula.
- Envolvimento frontal ou difuso da SB, escore de Loes acima de 3 e realce aumentado nas regiões de desmielinização são achados de imagem associados a pior prognóstico.
- Estudos recentes demonstraram que métodos avançados com a ERM, técnicas de transferência de magnetização e imagem do tensor da difusão são ferramentas promissoras na ALD.
- Exemplos de RM de pacientes com ALD são demonstrados na Fig. 10-24.

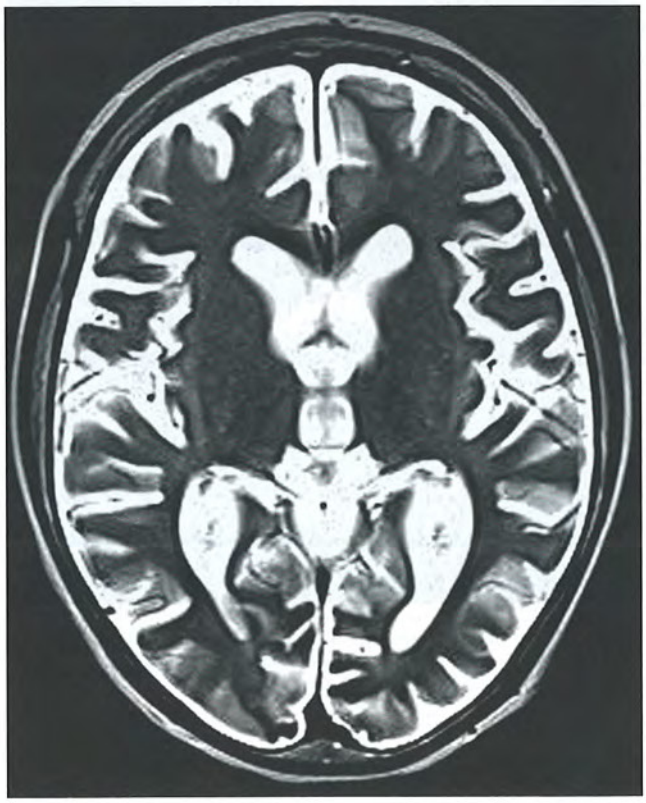

FIGURA 10-23. Axial T2 de paciente com diagnóstico de lipofucinose ceroide neuronal. Atrofia cerebral difusa e bilateral.

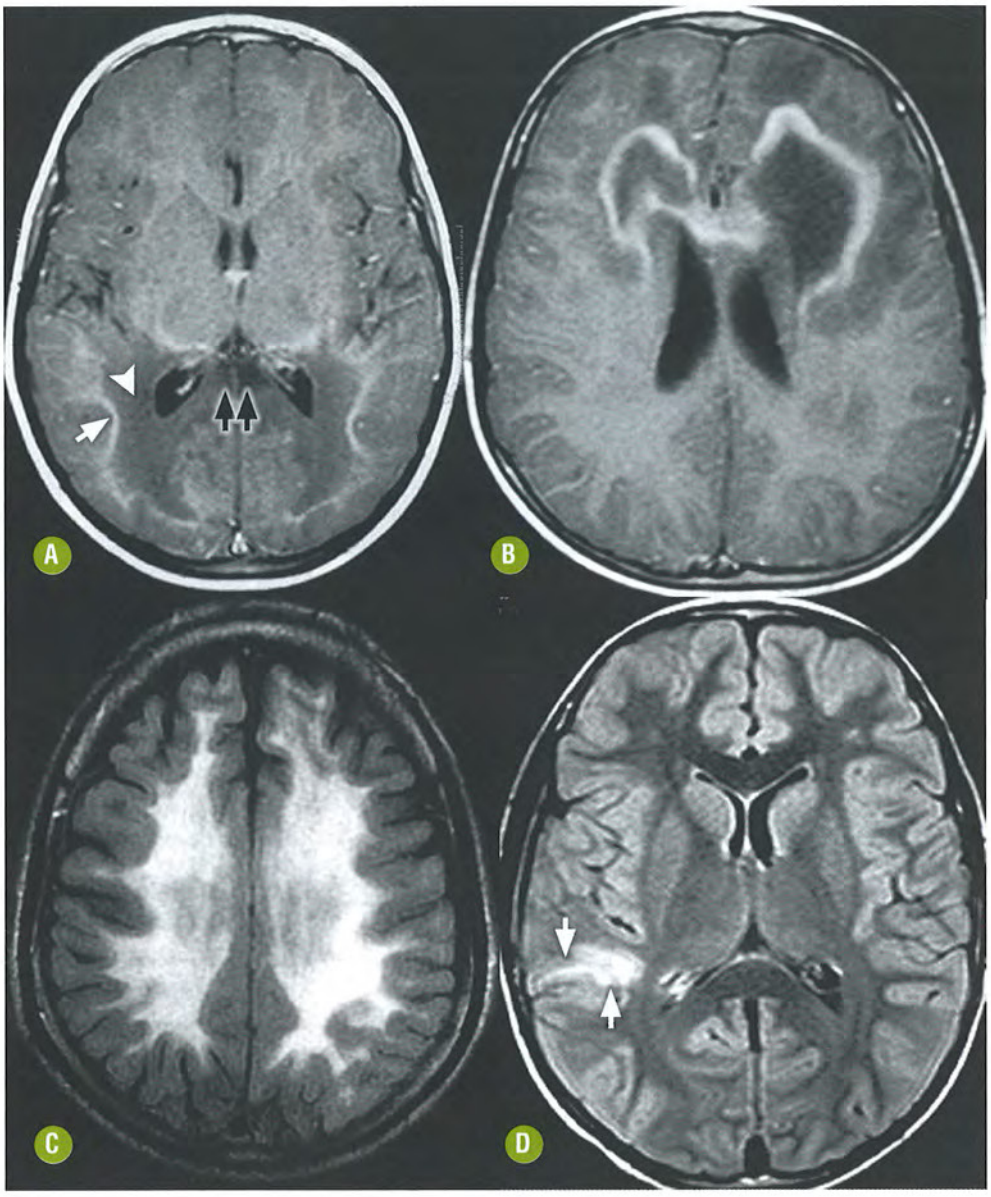

FIGURA 10-24. Exemplo de pacientes com forma cerebral de ALD: padrão occipitoparietal **(A)**, frontal **(B)**, difuso **(C)** e subcortical assimétrico (setas em **D**). A forma mais comum da ALD é o envolvimento da substância branca parietoccipital com realce pelo gadolínio. Observar acometimento nas zonas central (cabeça de seta em **A**) e intermediária de Schaumburg (seta em **A**). O esplênio do corpo caloso está frequentemente alterado (setas pretas em **A**).

OUTRAS DOENÇAS DNMH COM ACHADOS SUGESTIVOS NOS EXAMES DE IMAGEM

GENERALIDADES, ASPECTOS CLÍNICOS E RADIOLÓGICOS

Xantomatose Cerebrotendínea

- Doença rara autossômica recessiva determinada por deficiência na síntese dos ácidos biliares e acúmulo de substrato lipídico não degradado.
- Clinicamente, os sinais e sintomas são variados, embora predominem icterícia neonatal, catarata, retardo mental, xantomas em tendões (especialmente no tendão de Aquiles), diarreia crônica, sintomas motores e cerebelares.
- Os achados na RM são considerados sugestivos: alteração simétrica do sinal (especialmente se baixo sinal em T2 devido aos xantomas e/ou cálcio) nos núcleos denteados, globos pálidos, substâncias *nigras* e núcleos olivares.
- Outros achados descritos são atrofia cerebral, lesões inespecíficas na substância branca e aumento do lactato na ERM.

Leucoencefalopatia Megaloencefálica com Cistos Subcorticais

- Também conhecida como doença de van der Knaap, é uma doença genética descrita recentemente com padrão de herança autossômica recessiva.
- Mais de 80% dos pacientes têm mutação no gene MLC1 localizado no cromossomo 22.
- Clinicamente a doença inicia com sintomas neurológicos após 1 ano de idade, especialmente ataxia e espasticidade e, com o avanço da doença, regressão neurológica e epilepsia.
- Os exames laboratoriais são normais e os achados de RM são considerados típicos: alteração difusa de sinal e edema na SB supratentorial (especialmente nas regiões subcorticais dos lobos frontais e temporais), cistos subcorticais e macrocefalia (Fig. 10-25). Comprometimento de tratos longos também pode ocorrer. Não há restrição à difusão, realce

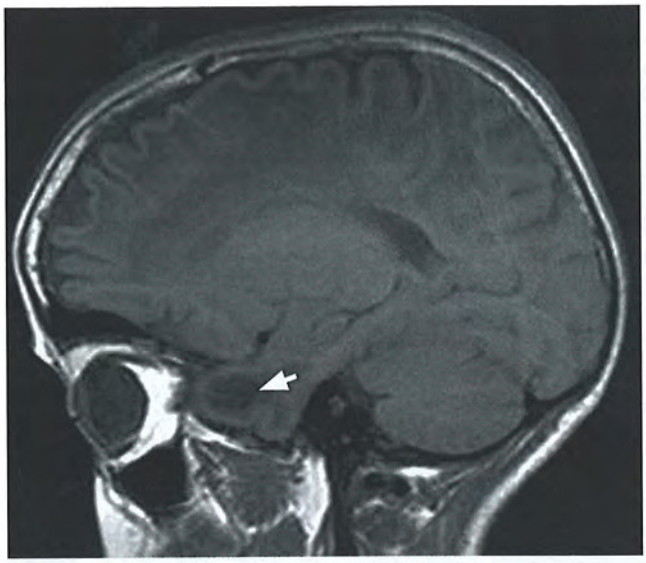

FIGURA 10-25. Sagital T1 de um paciente com quadro clínico e exame de imagem compatíveis com leucoencefalopatia megaloencefálica com cistos subcorticais (seta).

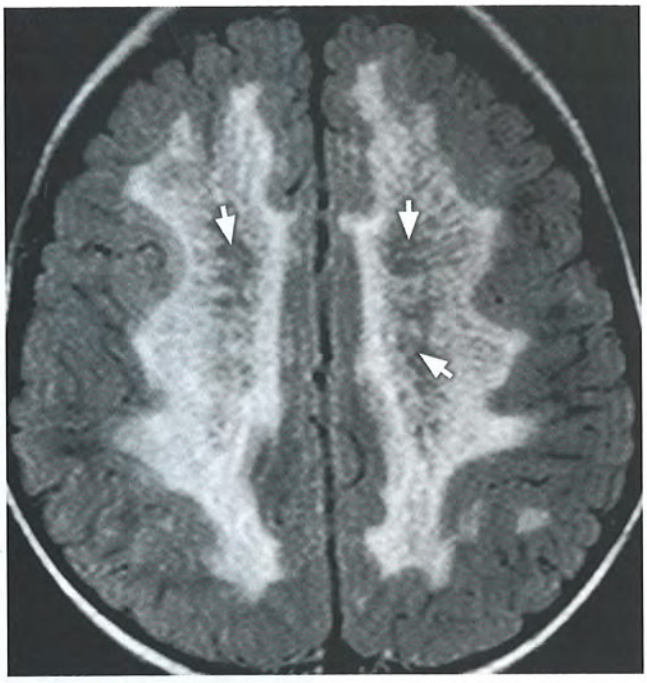

FIGURA 10-26. Axial FLAIR de um paciente com suspeita de ataxia infantil com hipomielinização central. Observar cavitações nos centros semiovais (setas).

anormal ou achados típicos na ERM. Nos pacientes adultos, predominam os sinais de atrofia.

Ataxia Infantil com Hipomielinização Central (vanishing white matter disease)

- Entidade descrita recentemente caracterizada por sinais cerebelares e piramidais em crianças com 2-5 anos, leucoencefalopatia com extensas cavitações e episódios de rápida deterioração após trauma leve ou infecção.
- A doença tem transmissão autossômica recessiva e amplo espectro clínico (formas neonatal, infantil e adulta).
- O defeito básico reside na disfunção de um fator (eIF2B) responsável pela síntese e regulação proteicas.
- Na RM, observam-se extensas lesões na SB que, com a progressão da doença, evoluem para cavitações (Fig. 10-26).
- Envolvimento de tegmento da ponte, cerebelo e cápsulas internas e externas é frequentemente descrito.

Leucoencefalopatia com Envolvimento do Tronco e Medula e Lactato Aumentado

- Doença descrita recentemente que clinicamente se manifesta com disfunções cerebelar, piramidais e da coluna posterior da medula.
- Atualmente o diagnóstico é baseado na RM. O método demonstra extensas lesões na substância branca cerebral e cerebelar e envolvimento de tratos no tronco (trigeminal, por exemplo) e medula, especialmente as colunas posteriores (Fig. 10-27).

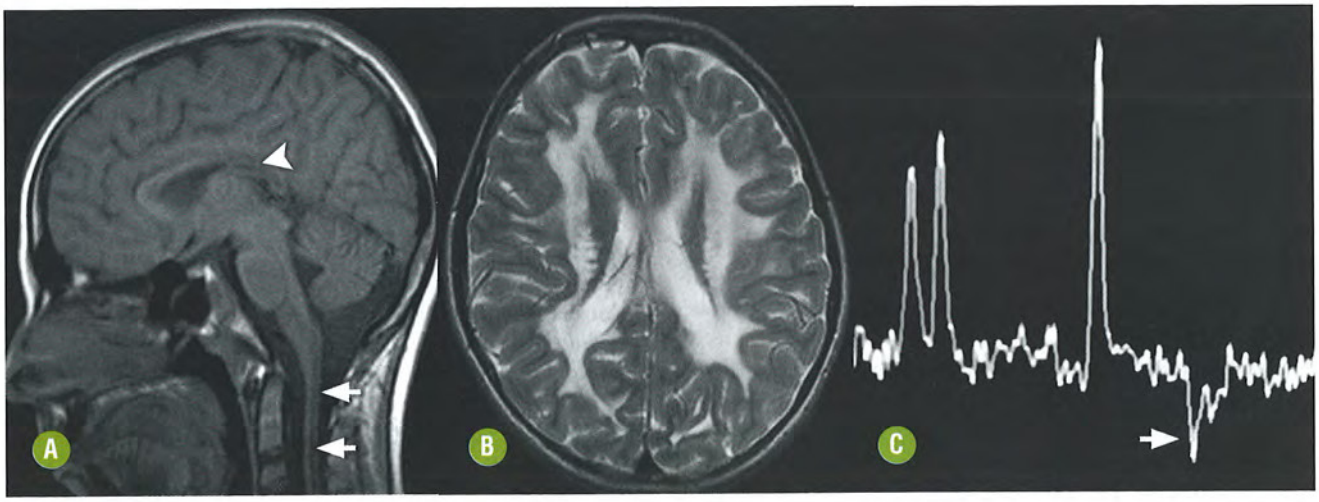

FIGURA 10-27. Sagital T1 **(A)**, axial T2 **(B)** e ERM **(C)**. Paciente com quadro clínico de leucoencefalopatia com envolvimento de tronco e medula e lactato aumentado. Observar a alteração nas colunas posteriores da medula (setas em **A**), corpo caloso (cabeça de seta em **A**), extensa alteração na SB **(B)** e lactato na ERM (seta em **C**).

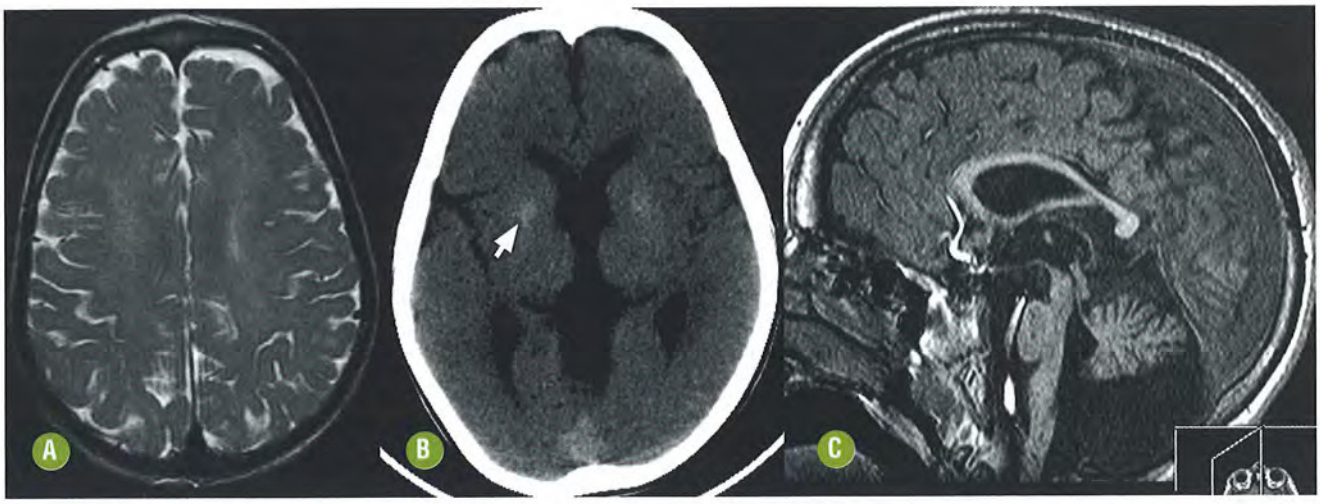

FIGURA 10-28. Axial T2 **(A)**, TC sem contraste **(B)** e sagital T1 **(C)**. Paciente com diagnóstico de doença de Cockayne. Sinais de hipomielinização **(A)**, hiperdensidades nos núcleos lenticulados (seta em **B**) e hipoplasia do cerebelo **(C)**.

- Na ERM, há aumento do lactato na substância branca.
- Estudos recentes sugerem mutação no gene DARS2 responsável pela formação de uma enzima mitocondrial (aspartil-RNA sintetase).

Síndrome de Cockayne

- Doença autossômica dominante do reparo do DNA, com amplo espectro de apresentação clínica, os tipos 1 (clássico) e 2 (neonatal) são os mais frequentes.
- Clinicamente, a forma clássica se manifesta com retardo de crescimento, regressão neurológica e comportamental.
- Outros sintomas frequentes são fotossensibilidade cutânea, retinopatia, hipoacusia e um aspecto fenotípico característico denominado nanismo caquético.
- O achado de imagem mais sugestivo é hipomielinização associada a calcificações nos núcleos da base (Fig. 10-28).
- Outros achados descritos são atrofia difusa e hipoplasia de tronco e cerebelo.

Doença de Alexander

- Doença com transmissão autossômica dominante causada por deficiência no gene responsável pela síntese de uma proteína chamada GFAP que atua na sustentação de astrócitos maduros.
- As duas formas mais comuns da doença são infantil (60%) e juvenil (25%), embora casos neonatais e em adultos tenham sido descritos. Na forma infantil, observam-se regressão neuropsicomotora, macrocefalia e sintomas piramidais e extrapiramidais.
- O diagnóstico da doença é sugerido pela RM e confirmado pela análise molecular. Van der Knaap estabeleceu, em 2001, os critérios diagnósticos da doença quando quatro dos cinco critérios seguintes estivessem presentes: (1) extensa leucodistrofia com predomínio frontal; (2) alteração de sinal na região periventricular (hipointenso em T2 ou hiperintenso em T1); (3) alteração de sinal, edema ou atrofia nos núcleos da base; (4) alteração no tronco (especialmente bulbo e mesencéfalo); e (5) realce anormal. Entretanto, acometimento predominante ou isolado no tronco ou medula, irregularidades na parede ventricular (*garland sign*) e lesões expansivas simulando tumor (especialmente no tronco e quiasma óptico) também foram descritos.

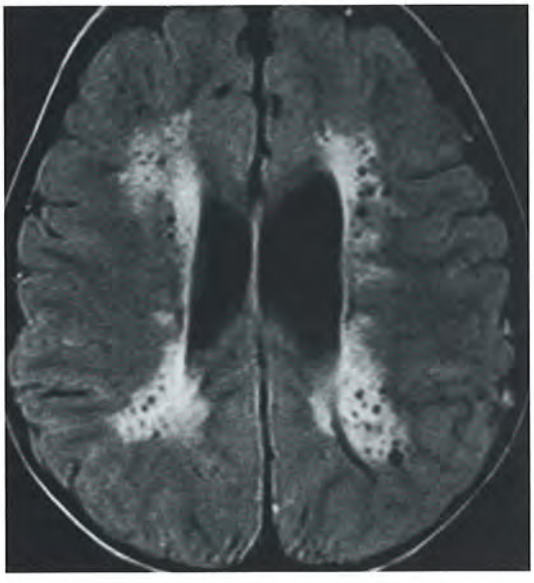

FIGURA 10-29. Axial FLAIR. Paciente com diagnóstico de doença de Lowe. Observar as lesões hiperintensas e cistos nos centros semiovais.

Síndrome de Lowe (ou síndrome oculocerebrorrenal)

- Doença genética causada pela deficiência da enzima inositol polifosfato-fosfatase devido à mutação no gene OCRL-1 localizado no cromossomo X.
- A doença se manifesta em meninos com catarata, perda de acuidade visual, hipotonia, retardo do desenvolvimento neuropsicomotor e disfunção tubular renal.
- Na RM, os achados descritos na literatura são considerados típicos: lesões multifocais na SB, predominando nos centros semiovais e regiões periventriculares, associadas a pequenos e múltiplos cistos (Fig. 10-29).

CONCLUSÃO

As DNMH são doenças que frequentemente necessitam de exames de imagem, especialmente a RM. Com a descoberta de novas doenças e opções terapêuticas, a incidência das DNMH tende a aumentar, especialmente em países em desenvolvimento. O radiologista deve fazer parte do processo diagnóstico na detecção de alterações estruturais nos exames de imagem, exclusão de doenças não metabólicas e, quando possível, formulação de hipóteses diagnósticas. O conhecimento das DNMH com padrões característicos nos exames de imagem é fundamental para o diagnóstico precoce e o manejo adequado dos pacientes.

LITERATURA RECOMENDADA

1. Barkovich AJ. An approach to MRI of metabolic disorders in children. Neuroradiol. 2007;34:75-88.
2. Barkovich AJ. Concepts of Myelin and Myelination in Neuroradiology. AJNR 2001; 21:1099-1109.
3. Barkovich AJ. Pediatric Neuroimaging. Lippincott Williams and Wilkings; 2009
4. Beitzke D, Simbrunner J, Riccabona M. MRI in paediatric hypoxic-ischemic disease, metabolic disorders and malformations-a review. Eur J Radiol. 2008;68:199-213.
5. Bianchi MC, Tosetti M, Battini R et al. Proton MR Spectroscopy of Mitochondrial Diseases: Analysis of Brain Metabolic Abnormalities and Their Possible Diagnostic Relevance. AJNR 2003; 24: 1958-1966.
6. Cheon JE,Kim IO, Hwang I,. Leukodystrophy in Children: A Pictorial Review of MR Imaging Features. Radiographics 2002; 22:461-476.
7. Fernandes J, Saudubray JM, van den Berghe G, Walter JH. Inborn Metabolic Diseases: Diagnosis and Treatment. Berlin Heildelberg: Springer; 2006.
8. Govaert P, Lequin M, Swarte R et al. Changes in Globus Pallidus With (Pre)Term Kernicterus. Pediatrics 2003;112;1256-1263.
9. Hendriksz CJ. Inborn errors of metabolism for the diagnostic radiologist. Pediatr Radiol 2009;39:211-220.
10. Kim JH, Kim HJ. Childhood X-linked Adrenoleukodystrophy: Clinical-Pathologic Overview and MR Imaging Manifestations at Initial Evaluation and Follow-up Radiographics 2005;25:619-631.
11. Kim TS, Kim IO, Kim W et al. MR of Childhood Metachromatic Leukodystrophy. AJNR 1997: 18:733-738.
12. Loes DJ, Fatemi A, Melhem ER et al. Analysis of MRI patterns aids prediction of progression in X-linked adrenoleukodystrophy. Neurology 2003;61:369-374.
13. Lucato LT, Otaduy MC, Barbosa ER et al. Proton MR spectroscopy in Wilson disease: analysis of 36 cases. AJNR 2005;26: 1066-1071.
14. Lyon G, Kolodny EH, Pastores GM. Neurology of Hereditary Metabolic Diseases in Children. The Macgraw-Hill; 2006.
15. Rodriguez DP, Poussaint TY. Neuroimaging of the child with developmental delay. Top Magn Reson Imaging. 2007;18:75-92.
16. Saneto RS, Friedman SD, Shaw DWW. Neuroimaging of Mitochondrial Disease. Mitochondrion. 2008; 8: 396-413.
17. Schiffmann R, van der Knaap MS. Invited Article: An MRI-based approach to the diagnosis of white matter disorders. Neurology 2009;72;750-759.
18. Steenweg ME, Salomons GS, Yapici Z. L-2-Hydroxyglutaric aciduria: pattern of MR imaging abnormalities in 56 patients. Radiology 2009; 251:856-65.
19. Tortori-Donati P; Pediatric Neuroradiology Brain. Berlin Heildelberg: Springer; 2006.
20. Uluc K, Baskan O, Yildirim KA. Leukoencephalopathy with brain stem and spinal cord involvement and high lactate: a genetically proven case with distinct MRI findings. J Neurol Sci. 2008;273:118-22.
21. Valanne L, Ketonen L, Majander A. Neuroradiologic Findings in Children with Mitochondrial Disorders. AJNR 1998;19: 369–377.
22. Van der Knaap M, Valk J. Magnetic Resonance of Myelination and Myelin Disorders. Berlin Heildelberg: Springer; 2005.
23. van der Knaap MS, Naidu S, Breiter SN. Alexander disease: diagnosis with MR imaging. AJNR 2001;22(3):541-52.



11 CAPÍTULO

Encefalopatias Tóxicas, Nutricionais e Neurometabólicas Adquiridas

Carlos Jorge da Silva
Antônio José da Rocha

INTRODUÇÃO

As doenças tóxicas, nutricionais e neurometabólicas adquiridas compõem um espectro muito amplo de condições que alteram as funções ou acometem o sistema nervoso central (SNC), de forma abrupta ou por mecanismos variados de encefalopatias crônicas.

A lista das diversas toxinas exógenas, síndromes carenciais e distúrbios metabólicos sistêmicos, secundários ao mau funcionamento de órgãos ou tecidos que podem afetar o SNC, tem crescido à medida que se aprofunda o conhecimento farmacológico e da fisiopatologia das suas interações.

Algumas das afecções aqui abordadas determinam padrões de imagem já bem conhecidos na prática neurorradiológica. Entretanto, intoxicações exógenas ou endógenas, estados carenciais e distúrbios metabólicos mais raros tornam a interpretação de alguns padrões de imagem um desafio constante, frequentemente dependente de boa correlação clínica e laboratorial.

Admite-se que o diagnóstico de encefalopatia tóxica não deve ser firmado na ausência de evidências neurorradiológicas. Os achados de RM permitem estreitar a lista de possibilidades diferenciais ou corroboram um diagnóstico específico e, na ausência de alterações à RM em um paciente com déficits neuropsicológicos definidos, torna-se mais provável a disfunção promovida por uma doença sistêmica, como o hipotireoidismo, a encefalopatia hepática (EH) ou a uremia.

O objetivo deste capítulo é descrever os padrões clínicos e de imagem dos principais agentes tóxicos, metabólicos e carenciais com repercussões sobre o SNC, sem a pretensão de esgotar o assunto. Será enfatizado o conceito de vulnerabilidade seletiva, em que o comprometimento de uma região ou estrutura específica preserva estreita relação com a natureza provável do seu determinante.

ENCEFALOPATIAS TÓXICAS

■ Abuso de Drogas ou Substâncias Recreacionais

INTRODUÇÃO

Generalidades

O uso de substâncias com capacidade de interferir no funcionamento do SNC tem acompanhado a vida do homem na Terra desde tempos imemoriais. Inúmeros relatos de diversas civilizações, desde a Antiguidade, descrevem o emprego de substâncias psicoativas ou neurotóxicas com fins recreacionais ou em cerimoniais religiosos de diversas culturas ou povos. As civilizações modernas ampliaram a lista dessas substâncias e globalizaram seu comércio, muitas vezes ilegal.

O conhecimento médico das bases farmacológicas de diversas substâncias da natureza, bem como de suas interações, permitiu a purificação e a obtenção de princípios ativos ainda mais

potentes, bem como o uso combinado de substâncias com exacerbação de seus efeitos. Soma-se a isso o desenvolvimento de substâncias químicas potentes (drogas sintéticas).

Muitas vezes a comprovação do diagnóstico do abuso de substâncias se aproxima de um desafio de investigação, visto que a suspeita específica pode derivar de elementos isolados, oriundos da interpretação dos métodos de imagem ou de indícios clínicos imprecisos, desprovidos de subsídios laboratoriais comprobatórios relativos à dependência química ou ao abuso de drogas lícitas ou ilícitas. Atuar nessa área é muitas vezes transitar em terreno movediço, ofuscado por preconceitos ou códigos sociais que restringem o exercício pleno da arte médica pela imposição de limites a seus fundamentos originais de assistir, tratar e, algumas vezes, curar o homem de seus males.

Os contextos clinicorradiológicos nos quais a suspeita diagnóstica de intoxicação paira com mais propriedade incluem três principais anormalidades estruturais, de forma isolada ou em combinações variadas: afecções vasculares que resultam em isquemia, hemorragia ou padrão angiográfico vasculítico (dano vascular); alterações difusas ou multifocais da substância branca (dano à mielina); atrofia global ou acometimento bilateral de núcleos da base (dano à substância cinzenta).

A justificativa para a realização do exame pode basear-se em evento ictal, geralmente vascular ou epiléptico, ou, ainda, em disfunção neurológica subaguda ou mesmo crônica. Além disso, o dano estrutural poderá decorrer diretamente de determinada droga, como a atrofia cerebelar no abuso de álcool ou a desmielinização da substância branca na exposição ocupacional a solventes; derivar de um efeito secundário em órgão ou tecido que afeta secundariamente o encéfalo, como na EH da cirrose alcoólica ou na vasculite induzida pelo abuso de cocaína; ou ainda poderá resultar do uso recreativo esporádico ou do abuso recorrente de uma ou mais drogas ilícitas.

Achados Clínicos

Os principais sinais e sintomas dependem do tipo da droga utilizada e do sítio de acometimento no SNC (toxicidade seletiva). Usuários de anfetaminas, cocaína e seus derivados costumam apresentar síndromes deficitárias piramidais, cefaleia intensa ou crises epilépticas decorrentes ou associadas a acidentes vasculares isquêmicos ou hemorrágicos. O acidente vascular cerebral (AVC) hemorrágico é mais comum (80%) que o isquêmico em usuários de cocaína e pode decorrer da elevação súbita da pressão arterial, de vasculite induzida pela droga ou da ruptura de malformação preexistente.

A maconha (*Cannabis sativa*) é a droga ilícita mais consumida e tem no seu ingrediente psicoativo maior o delta-9-tetra-hidrocanabinol (Δ9-THC), uma substância lipossolúvel cujos receptores predominam nos núcleos da base, substância negra, globos pálidos, giros denteados do hipocampo, córtex límbico e cerebelo. O consumo da maconha pode levar a hipotensão postural, intoxicação com disfunção cognitiva, alterações de memória e incoordenação motora, além de alterações psiquiátricas e comportamentais, com risco aumentado de esquizofrenia.

Derivados opioides incluem a morfina e a heroína, além de fentanil, meperidina, metadona e ópio, com vias de administração e mecanismos de ação diversos. Os usuários desses compostos podem apresentar anormalidades neurovasculares, leucoencefalopatia, atrofia cerebral ou infecções do SNC, particularmente endocardite infecciosa esquerda por *Staphylococcus aureus*. Sinais parkinsonianos ou hemibalismo secundários às lesões nos núcleos da base podem ocorrer. Uma leucoencefalopatia tóxica pode ser determinada pela heroína a partir de dano multifocal da substância branca, que pode determinar síndromes cerebelares e piramidais com sinais de paralisia pseudobulbar, espasmos e morte.

O 3,4-metilenodioximetanfetamina (MDMA) é uma droga recreacional derivada da metanfetamina comumente denominada *ecstasy*. Os usuários também estão propensos a AVC, aumento da temperatura corporal e desidratação grave. Admite-se que a área mais vulnerável seja o globo pálido, uma região rica em serotonina. É possível que a serotonina contribua para a regulação da microcirculação cerebral, diretamente alterada pelo efeito da droga. Os lobos occipitais também podem ser seletivamente acometidos nesta condição.

Achados Histológicos

- **Anfetaminas, cocaína e derivados:** espasmos arteriais e vasculites, com necrose da parede dos vasos, similar à poliarterite nodosa. Hematomas parenquimatosos, hemorragia subaracnóidea e intraventricular, infartos isquêmicos.
- **Cocaína em gestantes:** infartos nos núcleos da base do feto e aumento da incidência de distúrbios do fechamento do tubo neural.
- **Derivados opioides:** a vasculite é rara, provavelmente secundária aos contaminantes durante a preparação da heroína. Há degeneração espongiforme (mielinopatia vacuolizante) simétrica na substância branca cerebral e cerebelar, bem como nos tratos corticospinais (TCS) e solitários dos usuários de heroína.
- ***Ecstasy:*** necrose dos globos pálidos e gliose da substância branca cerebral.

ACHADOS DE IMAGEM

Tomografia Computadorizada e Ressonância Magnética do Encéfalo

- **Cocaína e derivados:** hematomas parenquimatosos, hemorragia subaracnóidea ou intraventricular. Constituem achados inespecíficos, que só devem ser interpretados no contexto apropriado e após descartar outras possibilidades.

Usuários de cocaína costumam apresentar atrofia e lesões microvasculares não sintomáticas múltiplas que se caracterizam por focos hiperintensos em T2/*fluid attenuated inversion recovery* (FLAIR) na substância branca justacortical das ínsulas e pequenos focos lacunares sequelares no território da artéria cerebral média.

O abuso materno de cocaína pode induzir o aparecimento de lesões isquêmicas no feto ou malformações caracterizadas pelo efeito deletério sobre o fechamento do tubo neural, que resulta em anormalidades da linha mediana, como exencefalia, holoprosencefalia e encefalocele. Cistos parenquimatosos e leucoencefalomalacia também já foram descritos.

- **Diversas drogas que cursam com vasculite, principalmente cocaína, anfetaminas e *crack*:** a tomografia computadorizada (TC) sem contraste ou a ressonância magnética (RM), particularmente a sequência T2*, podem demonstrar hemorragia intracraniana (Fig. 11-1).



FIGURA 11-1. Hemorragia em usuário de cocaína e *crack*. **(A)** TC sem contraste demonstra hemorragia parenquimatosa na região nucleocapsular direita. **(B)** Observe outros focos menores em ambos os hemisférios cerebrais (seta).

As sequências ponderadas em difusão (*diffusion weighted imaging* - DWI) e perfusão podem demonstrar áreas isquêmicas recentes e distúrbios perfusionais como áreas de "penumbra", potencialmente reversíveis, como complicação vascular do uso de diversas drogas ilícitas.

As sequências T1 pós-gadolínio (Gd) podem demonstrar impregnação do parênquima com isquemia subaguda. Pode ser observada ainda a impregnação parietal das artérias maiores nos casos de vasculite.

Os estudos angiográficos das artérias intracranianas (ângio-TC ou ângio-RM) podem demonstrar coágulos intraluminais, estreitamentos e oclusões secundárias à vasculite (Fig. 11-2). O abuso de cocaína também já foi associado a padrão moyamoya.

- **Maconha:** estudos de perfusão por RM e tomografia por emissão de pósitrons (PET) já demonstraram diminuição global do fluxo sanguíneo cerebral regional em usuários crônicos de maconha. A ocorrência de pequenos infartos isquêmicos também tem sido descrita.
- **Derivados opioides:** o principal é a inalação de heroína (*chasing the dragon*) com acometimento bilateral e simétrico da substância branca dos hemisférios cerebelares e das regiões posteriores da sustância branca dos hemisférios cerebrais, incluindo o braço posterior das cápsulas internas, com hipoatenuação na TC sem contraste e hipersinal em T2/FLAIR. Também podem ser observadas zonas isquêmicas nos núcleos da base. Geralmente há aumento de volume das zonas acometidas com aspecto edemaciado persistente, que poupa a substância branca subcortical e os núcleos denteados do cerebelo.
- ***Ecstasy:*** hipossinal em T1 e hipersinal em T2 nos globos pálidos e preferencialmente nos lobos occipitais (Fig. 11-3). A TC também pode demonstrar a alteração, principalmente palidal (hipoatenuação).

Recomendações

A hipótese de intoxicação só deverá ser considerada relevante após a exclusão de possibilidades mais usuais, que devem incluir, principalmente, doenças inflamatórias/infecções, vasculopatias e afecções neurodegenerativas.

Diante de um evento súbito e na suspeita de abuso de substâncias químicas, frequentemente a TC do encéfalo sem contraste é preconizada para avaliar a presença de hemorragia intracraniana. Diante de um resultado positivo, a investigação por imagem poderá prosseguir com a complementação com estudo multiplanar por RM do encéfalo, incluindo a sequência T2*, além dos estudos angiográficos das artérias intracranianas por ângio-TC, ângio-RM ou mesmo angiografia digital.

Dada a raridade da ocorrência dos eventos isquêmicos decorrentes do uso crônico da maconha, a presença dessas lesões sempre deverá promover a busca ativa de outras causas, como embolia e abuso concomitante de outras drogas, particularmente da cocaína.

Nos casos de neurotoxicidade por *ecstasy*, a RM torna-se o exame inicial de escolha devido a sua maior sensibilidade na detecção do acometimento encefálico seletivo.

Os estudos de angiografia por TC ou RM podem ser úteis na demonstração de aneurisma infeccioso ("micótico") nos casos de endocardite infecciosa, particularmente nos usuários de droga intravenosa. Apesar disso, a modalidade de escolha para este diagnóstico ainda é a angiografia digital.

DIAGNÓSTICO DIFERENCIAL

Diante da suspeita clínica ou de imagem de que uma lesão possa ser determinada por toxicidade secundária ao uso de

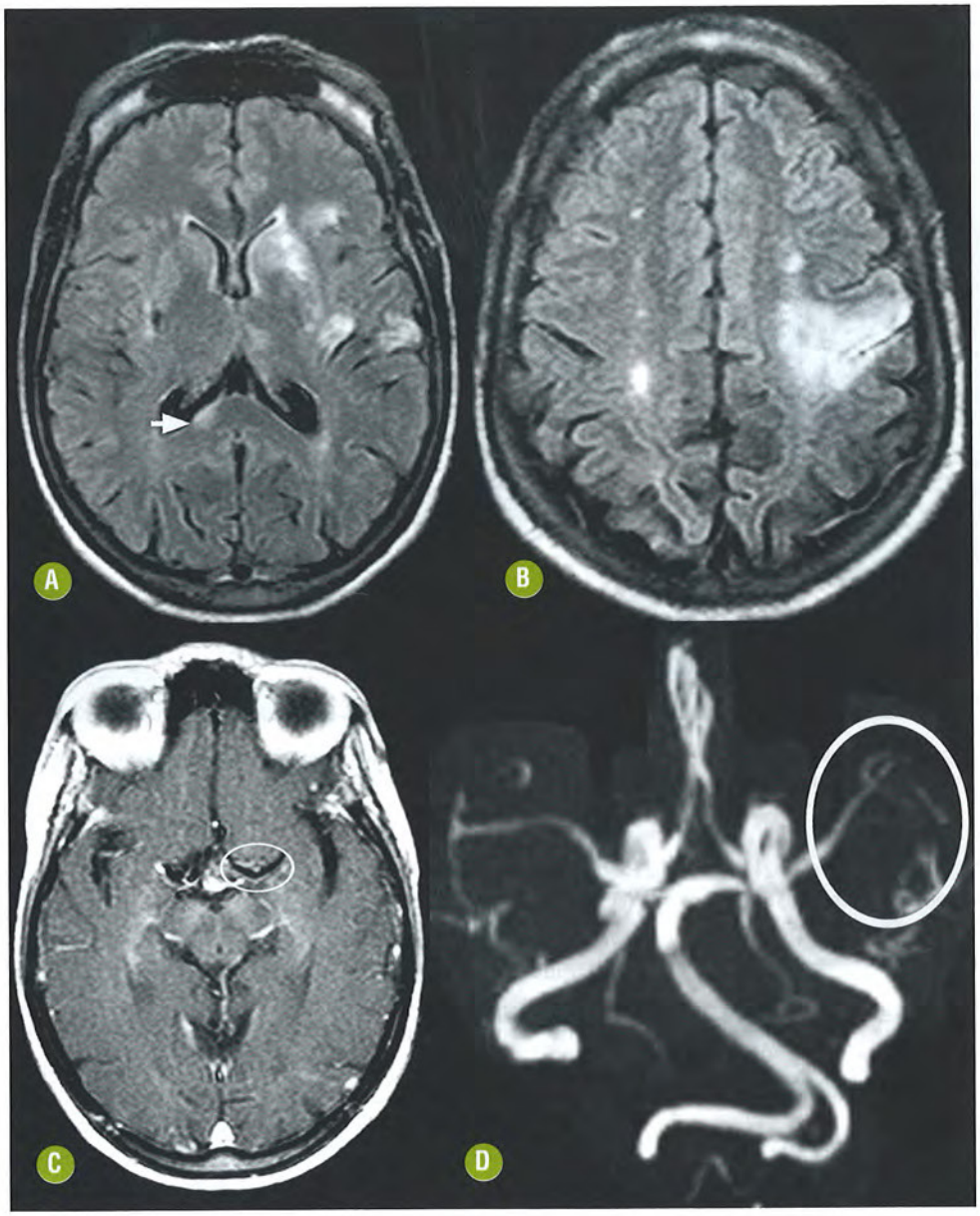

FIGURA 11-2. Vasculite cerebral em usuária de cocaína e *crack*. Imagens axiais FLAIR (**A** e **B**) demonstram múltiplos focos isquêmicos na substância branca, núcleos da base, tálamo esquerdo, córtex e corpo caloso (seta). Observe foco sequelar no putame direito. A injeção de Gd **(C)** evidenciou tênue impregnação na parede do segmento M1 esquerdo (círculo), atribuído a vasculite. A ângio-RM **(D)** demonstrou artérias intracranianas alongadas e tortuosas, com estreitamento luminal multifocal, principalmente na artéria cerebral média esquerda (círculo).

drogas ilícitas devemos proceder com cautela. Além dos cuidados inerentes ao estabelecimento da relação de causa e efeito, também devem ser excluídos outros diagnósticos diferenciais. O relatório do exame de imagem deverá restringir-se à descrição e ao diagnóstico da lesão estrutural, restando ao médico assistente a tarefa de combinar as informações clínicas e laboratoriais que poderão responsabilizar o abuso de substâncias pelo evento neurológico específico.

Os principais diferenciais estão listados adiante.

- Hemorragia intracraniana espontânea em adultos jovens, incluindo a possibilidade de hipertensão arterial, ruptura aneurismática, malformações arteriovenosas e cavernomas. É conveniente lembrar que estas situações podem coexistir com o abuso de drogas ilícitas.
- Hemorragia intratumoral.
- Trombose de seios durais ou de veias do sistema superficial ou profundo do encéfalo causando infartos hemorrágicos.
- Doenças desmielinizantes idiopáticas.
- Complicações neurológicas de doenças sistêmicas ou de outros órgãos. A coexistência de endocardite ou valvopatia pode ser a fonte de embolia cerebral.
- Lesões determinadas por anóxia, hipoglicemia ou desidratação severa têm que ser consideradas entre as complicações do uso de drogas que podem determinar lesões neurológicas diretas.
- Intoxicação por monóxido de carbono como diferencial de neurotoxicidade por *ecstasy*. Novamente a história clínica é fundamental para nortear o diagnóstico correto.

ENCEFALOPATIA POR ETANOL

INTRODUÇÃO

Generalidades

O abuso de álcool acompanha a história da humanidade desde os tempos mais remotos e, atualmente, ainda representa a

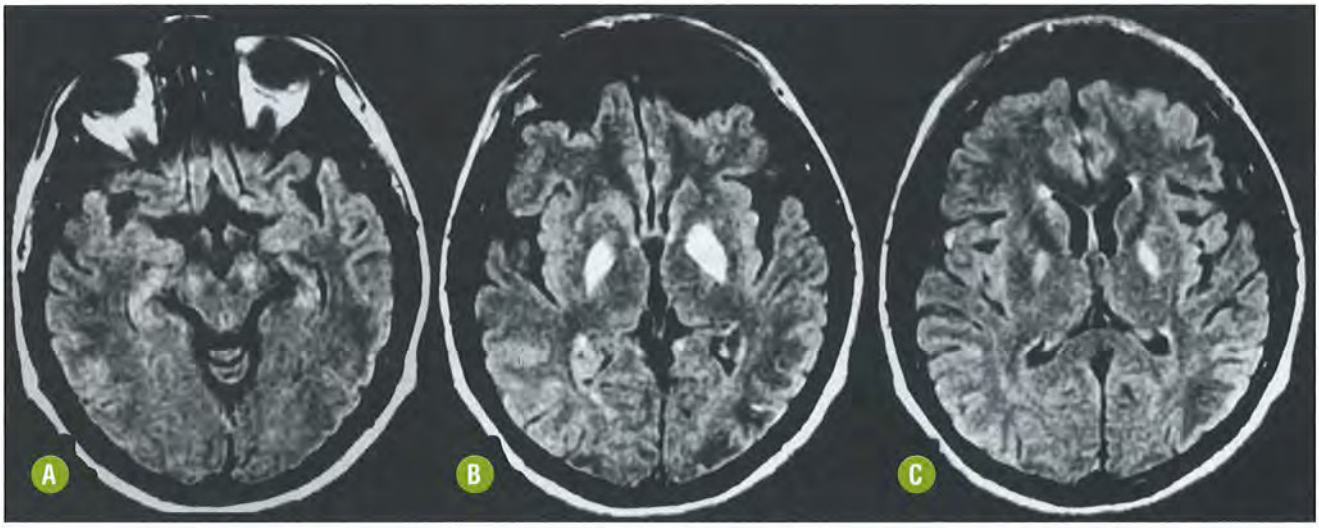

FIGURA 11-3. Neurotoxicidade pelo *ecstasy*. Imagens axiais FLAIR demonstrando hipersinal seletivo da substância negra bilateral **(A)** e dos globos pálidos **(B)**. Note ainda tênue hipersinal cortical posterior à esquerda **(C)**.

substância de abuso mais comum. Além de reduzir a expectativa de vida, frequentemente é a justificativa para diversos atendimentos médicos, determinados por intercorrências agudas ou doenças crônicas que afetam o SNC por meio de diversos mecanismos diretos ou indiretos.

O uso crônico do etanol pode afetar o SNC por diversas vias: neurotoxicidade direta, toxicidade de produtos metabolicamente relacionados (metanol e acetaldeído), efeitos secundários a deficiências nutricionais, além da encefalopatia, que tem curso a partir da hepatopatia crônica (Quadro 11-1).

O abuso de álcool, frequentemente associado à desnutrição, promove dano funcional combinado, agudo ou progressivo, em órgãos-alvo, particularmente o fígado, o encéfalo e o trato gastrointestinal, ocasionando, respectivamente, dano hepático agudo ou crônico associado à EH, perda volumétrica por efeito neurotóxico ou alteração de neurotransmissores e diversas anormalidades no trato digestório, inclusive com alterações da absorção de vitaminas.

O abuso de álcool também predispõe à ocorrência de algumas infecções não usuais e está associado à maior ocorrência de traumatismos cranianos, pelo aumento do risco de eventos hemorrágicos secundários à disfunção hepática, incluindo a hipovitaminose K. A maioria dessas complicações será objeto de abordagem específica ao longo desta obra. Este capítulo reserva-se às complicações diretas pelo abuso do álcool.

Achados Clínicos

A intoxicação aguda pelo álcool determina a ocorrência de sinais cerebelares mais pronunciados e, em alguns casos, prejuízo da consciência, coma e morte. Os principais sintomas da encefalopatia alcoólica crônica incluem déficits cognitivos, de memória, polineuropatia periférica, ataxia e nistagmo (secundário à degeneração cerebelar).

A encefalopatia alcoólica causa complicações neurológicas agudas, subagudas ou crônicas. Admite-se que os efeitos do álcool surjam a partir de 20-30 mg/dl com repercussões cognitivas, comportamentais e psicomotoras. Além da embriaguez há o risco cumulativo de dano encefálico progressivo, com seletiva atrofia da porção superior do verme do cerebelo, do lobo frontal e, por fim, de todo o encéfalo.

Há ainda um aumento da ocorrência de crises epilépticas e alucinações no abuso crônico do álcool, particularmente relacionadas com o *delirium tremens*. O abuso crônico de álcool induz à diminuição de fatores neurotrópicos, que interferem na função normal do encéfalo, alteram os mecanismos sinápticos de conectividade e induzem finalmente à apoptose.

Uma situação específica é denominada ambliopia tabaco-álcool, que acomete cerca de 0,5% das pessoas que fazem uso abusivo dessas substâncias. Trata-se de uma manifestação clínica rara, com o envolvimento de carência nutricional na sua etiopatogenia, que determina acometimento direto dos nervos ópticos. O seu diagnóstico precoce é importante, pois é potencialmente reversível com a suspensão do uso do tabaco e do álcool e com a reposição nutricional adequada.

Filhos de mães que fazem uso abusivo de álcool estão propensos a retardo de crescimento intrauterino, anormalidades craniofaciais, de membros e cardíaca, além diferentes graus de déficit neurológico e cognitivo, bem como distúrbios comportamentais (síndrome alcoólica fetal). Podem ocorrer malformações do SNC, como microcefalia, displasias ou hipoplasias cerebelares, além das heterotopias subependimárias e da disgenesia do corpo caloso. Pode haver atrofia difusa com predomínio cerebelar. O álcool inibe o crescimento das fibras de Bergmann e prejudica o processo de migração a partir da matriz germinativa.

Achados Histológicos

- Encefalopatia por etanol
  - Aguda: congestão cerebral, edema e hemorragias petequiais difusas. Ocasionalmente hemorragia extensa pode ser observada, geralmente no contexto de aterosclerose, hipertensão e insuficiência hepática crônica.
  - Crônica: perda de volume predominante na substância branca. Pode ser observada atrofia predominante dos lobos frontais e da porção superior do verme do cerebelo. A

QUADRO 11-1. Principais Alterações Promovidas pelo Abuso de Álcool

Danos	*Anormalidades*	*Manifestações clínicas ou de imagem*
Primários	Perda volumétrica cerebral (potencialmente reversível)	Atrofia: • Verme do cerebelo → lobo frontal → difusa • DTI → alterações microestruturais na SB • ERM – ↓ de NAA/colina e creatina – ↑ de glutamato e mioinositol – Pico triplo em 1,16 ppm (etanol)
	Síndrome alcoólica fetal	• Microcefalia e atraso DNPM • Anormalidades craniofaciais: – Fendas palpebrais curtas, pregas no epicanto, hipoplasia maxilar, filtro indefinido, micrognatia, nariz curto e lábio superior fino – Agenesia de corpo caloso – Hipodesenvolvimento cerebelar
Secundários	Encefalopatia hepática crônica	• Cirrose hepática + *shunt* portossistêmico – ↑ amônia, manganês e mercaptanos • Mn – Hipersinal seletivo em T1 • Amônia (metabolismo astrocitário) – Edema cerebral difuso (T2 hiper – TCS) • ERM – ↓ de mioinositol e colina – ↑ de Glx
	Coagulopatia relacionada com cirrose	• Focos hemorrágicos parenquimatosos ou extra-axiais em diferentes fases de degradação da hemoglobina
Mistos	Doença de Marchiafava-Bignami	• Desmielinização e necrose • Corpo caloso: aspecto trilaminar – evolui para cavitações • Extracalosal: pedúnculos cerebelares médios e SB
	Mielinólise osmótica	• Desmielinização não inflamatória • DWI anormalidade precoce • Pontina: – Poupa periferia e TCS – Tridente (sinal do "batman") ou arredondada • Extrapontina: – Núcleos da base e SB
	Encefalopatia de Wernicke	• Tríade: ataxia, nistagmo e confusão mental • Hiper em T2 – Periaquedutal, tálamo medial e corpos mamilares
	Síndrome da abstinência alcoólica	• Crises epilépticas e *delirium tremens* • Imagem: atrofia e hipersinal (DWI) no hipocampo

TCS – trato corticospinal; SB – substância branca; DTI – *diffusion tensor imaging*; ERM – espectroscopia por ressonância magnética; NAA – N-acetil-aspartato; ppm – partes por milhão; Mn – manganês; DNPM – desenvolvimento neuropsicomotor; Glx – glutamina/glutamato; DWI – *diffusion weighted imaging*.

histologia evidencia perda de neurônios, particularmente no córtex motor e do lobo frontal superior, com significativa diminuição do volume da substância branca e da ramificação dendrítica.

Notam-se tipicamente degeneração axonal, desmielinização central (desmielinização tóxica multifocal) e periférica (polineuropatia alcoólica), além da perda das células de Purkinje do cerebelo.

ACHADOS DE IMAGEM

Tomografia Computadorizada e Ressonância Magnética do Encéfalo

- Encefalopatia Alcoólica
  - Tem sido sugerido um padrão evolutivo previsível, no qual a atrofia se inicia pelo acometimento seletivo da porção superior do verme do cerebelo e dos hemisférios cerebrais, estendendo-se após um decurso variável de tempo, mantido o abuso contínuo, aos lobos frontais e, mais tardiamente, a todo o encéfalo (Fig. 11-4). Alargamento simétrico dos ventrículos laterais, dos sulcos e fissuras sylvianas é usualmente demonstrado.
    É interessante observar a ocorrência de alguma reversão da atrofia nos casos de interrupção do abuso de álcool. O emprego da técnica de tensor de difusão pode demonstrar anormalidades microestruturais com redução volumétrica de feixes, bem como comprometimento do tecido pela degradação de fibras mielinizadas oriundas de diferentes sistemas, incluindo o corpo caloso.
  - As sequências T2/FLAIR têm maior sensibilidade para a detecção de pequenos focos inespecíficos de hipersinal na substância branca dos hemisférios cerebrais.
  - A desmielinização tóxica pelo abuso de álcool pode determinar ainda o comprometimento dos pedúnculos cerebelares médios e do corpo caloso, que são usualmente interpretados no contexto da doença de Marchiafava-Bignami.
  - A ambliopia tabaco-álcool tem aspecto inespecífico, manifestado pelo afilamento e hipersinal em T2 nos nervos ópticos.
  - A RM gestacional pode demonstrar a ausência de anormalidades estruturais na síndrome alcoólica do feto, entretanto, entre outras malformações, a agenesia ou a disgenesia do corpo caloso e o hipodesenvolvimento do cerebelo podem constituir achados relevantes (Fig. 11-5).
- Na encefalopatia alcoólica, a espectroscopia de prótons por RM do encéfalo (ERM) pode confirmar a presença de etanol circulante, através de pico triplo de metabólito anormal centrado em 1,16 ppm (Fig. 11-6). A ERM pode ainda ca-

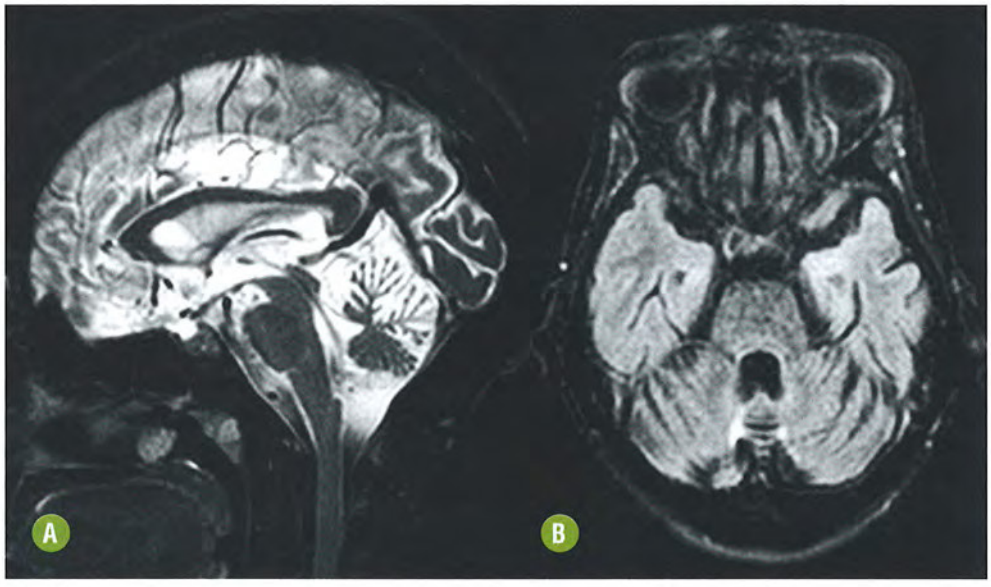

FIGURA 11-4. Neurotoxicidade pelo abuso crônico de álcool. Imagens sagital T2 **(A)** e axial FLAIR **(B)** demonstram atrofia seletiva da porção superior do verme do cerebelo, dos hemisférios cerebelares e dos lobos frontais.

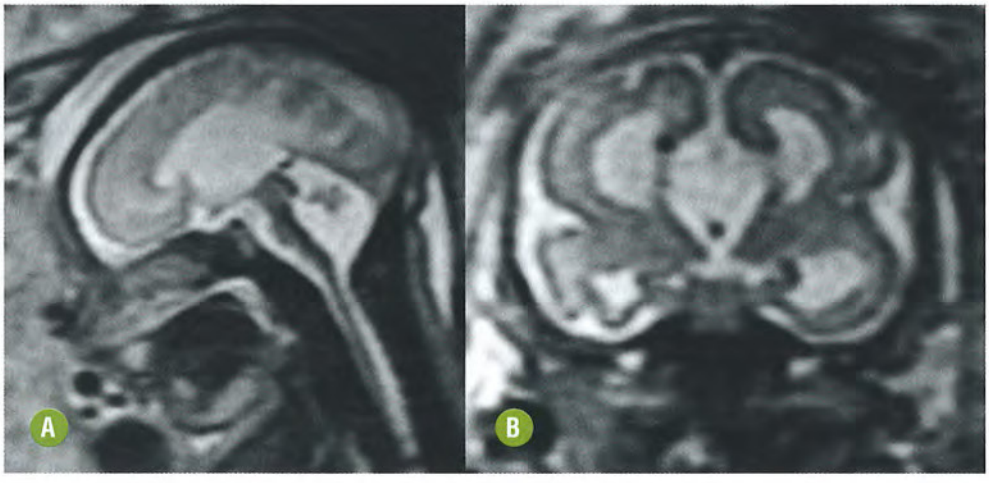

FIGURA 11-5. Síndrome alcoólica do feto. Imagens de RM fetal sagital **(A)** e coronal **(B)** em T2 demonstrando agenesia do corpo caloso e hipoplasia cerebelar.

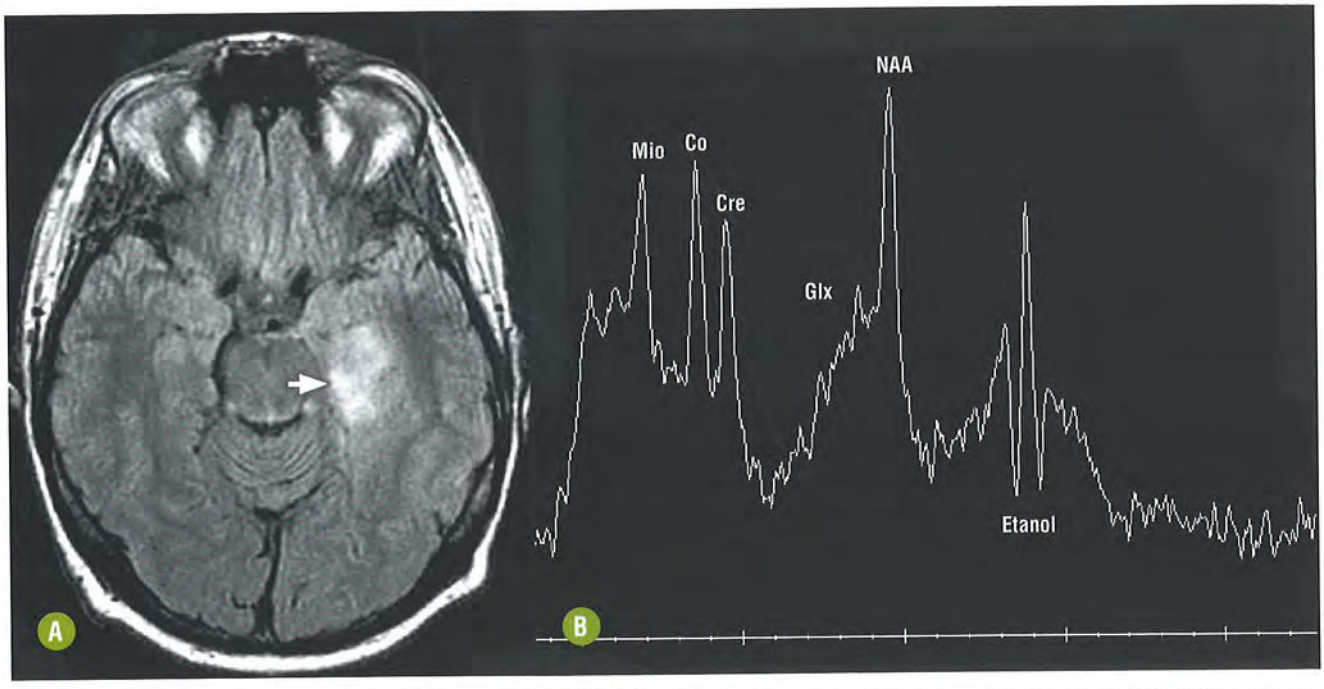

FIGURA 11-6. Neurotoxicidade aguda pelo álcool. Imagem axial FLAIR **(A)** demonstrando lesão compatível com glioma de baixo grau no lobo temporal esquerdo (seta). O estudo de ERM (TE 31ms) demonstrou alterações secundárias ao tumor com redução do NAA e elevação da colina e do mioinositol e de suas relações **(B)**. Note, entretanto, a elevação do Glx e a presença de pico triplo em 1,16 ppm, compatível com etanol. Paciente confirmou o consumo recente de álcool.

racterizar anormalidades bioquímicas, mesmo no tecido de aparência normal nas sequências convencionais e na ausência de atrofia. A diminuição de colina e creatina e o aumento de glutamato têm sido correlacionados com o declínio da memória de curto prazo. Além disso, a redução do pico de N-acetil-aspartato (NAA) pode ser interpretada como marcador de dano axonal, enquanto o aumento de mioinositol reflete proliferação astrocitária e fenômeno reparativo glial. Tais alterações são vistas principalmente nos lobos frontais e no cerebelo, e são potencialmente reversíveis após a desintoxicação.

Recomendações

A TC de crânio sem contraste é um método de imagem satisfatório para a demonstração do padrão de atrofia seletiva e para complicações decorrentes da encefalopatia alcoólica, como o hematoma subdural e as coagulopatias secundárias à disfunção hepática.

A análise das técnicas convencionais de RM permite valorizar a repercussão estrutural do abuso crônico de álcool, particularmente pela estimativa do grau de atrofia. Entretanto as técnicas não convencionais, particularmente a ERM e a difusão, terão aplicação primordial diante da suspeita de dano metabólico e/ou microestrutural. Apesar disso, a interpretação diagnóstica dos resultados individuais dessas técnicas deverá ser reservada a situações específicas, particularmente associadas a estudos clínicos que incluam avaliações apropriadas de desempenho cognitivo.

DIAGNÓSTICO DIFERENCIAL

Em cenários clinicolaboratoriais apropriados, a intoxicação aguda pelo álcool etílico poderá ser diferenciada de diversas outras intoxicações. A tomada de decisões não demandará tampouco o emprego dos métodos de imagem, tornando a inclusão de seus diferenciais por imagem pouco relevante.

Por outro lado, a encefalopatia crônica pelo abuso de álcool deverá ser diagnosticada com parcimônia diante da possibilidade de coexistência de substâncias de abuso e com observância minuciosa de alguns diferenciais.

- Uso crônico de difenil-hidantoína, que pode promover a atrofia seletiva do cerebelo.
- Degeneração olivopontocerebelar:
  - Hereditária: ataxias espinocerebelares;
  - Adquirida: atualmente denominada atrofia de múltiplos sistemas com predomínio cerebelar (AMS-c), que é a causa mais comum de atrofia com hiperintensidade em T2/FLAIR do córtex cerebelar e dos pedúnculos cerebelares médios, induzindo à distinção com a mielinólise pelo álcool. Além do cenário clínico muito particular, a ocorrência de acometimento putaminal permite distinguir com segurança essa afecção neurodegenerativa crônica. A AMS-c pode ocasionar hiperintensidade de sinal em T1 com transferência de magnetização e FLAIR nos TCS, de forma similar ao que ocorre na insuficiência hepática.
- Síndrome do X frágil com tremor e ataxia (FXTAS): essa anormalidade cromossômica proporciona o desenvolvimento de uma desordem neurodegenerativa com predomínio de tremor e ataxia, além de comprometimento da cognição. A presença de hiperintensidade em T2/FLAIR nos pedúnculos cerebelares médios é uma das principais características dessa afecção.
- Doenças autoimunes: a cerebelite autoimune pode resultar em exames de imagem normais ou, menos frequentemen-

te, determinar a ocorrência de hipersinal em T2/FLAIR na fase aguda e atrofia nos casos crônicos. Tem sido descrita em adultos, mais frequentemente como uma síndrome paraneoplásica. A evolução clínica e os hábitos de vida diária permitirão a distinção segura.

- Doenças metabólicas: doença de Wilson (degeneração hepatocerebral hereditária) pela combinação de alterações infratentoriais (tronco encefálico e pedúnculos cerebelares médios), supratentoriais (putames, tálamos e substância branca), com anormalidades estruturais e funcionais hepáticas, secundárias à intoxicação pelo cobre.

É sabido que o abuso crônico de álcool está relacionado com o aparecimento de atrofia encefálica, mielinólise osmótica e doença de Marchiafava-Bignami. Além disso, a associação a má nutrição pode propiciar a ocorrência da encefalopatia de Wernicke, com potencial evolução incapacitante ou morte. Como os sinais e sintomas clínicos nessas diversas condições são inespecíficos e se superpõem, torna-se relevante a contribuição dos métodos de imagem para a distinção mais confiável em alguns desses cenários.

Diante da possibilidade de EH ocasionada pela falência do metabolismo hepático induzido pela cirrose alcoólica, a ERM pode prestar-se à correta distinção entre as alterações mais típicas da intoxicação aguda daquelas oriundas de anormalidades metabólicas crônicas secundárias. Esse cenário hipotético ilustra o melhor emprego de modernas técnicas de imagens não convencionais visando alcançar o diagnóstico correto e a apropriada tomada de decisões terapêuticas.

DOENÇA DE MARCHIAFAVA-BIGNAMI

INTRODUÇÃO

Generalidades

A doença de Marchiafava-Bignami (DMB) decorre do abuso crônico do etanol, particularmente associado à desnutrição. A doença foi relacionada inicialmente com o consumo de vinho tinto, mas sua patogênese ainda não é bem conhecida.

A DMB pode estar associada a outras manifestações do abuso crônico de álcool, como a encefalopatia de Wernicke e a mielinólise pontina ou extrapontina.

Achados Clínicos

Caracteriza-se por quadro clínico inespecífico, mas usualmente com início agudo de alteração do nível de consciência, crises epilépticas, confusão mental, disartria, ataxia, hipertonia, síndrome piramidal e sinais de desconexão inter-hemisférica. A doença é geralmente fatal, mas casos de recuperação espontânea têm sido observados.

Em alguns pacientes não é possível recuperar uma história compatível com um episódio agudo da DMB. Apesar disso, apresentam-se com importante comprometimento das funções cognitivas e os estudos de imagem demonstram o padrão típico da doença.

Achados Histológicos

- Macroscopia: a parte central do corpo caloso apresenta-se atrofiada, de cor cinza ou amarelada, a depender da fase do dano. A ocorrência de cavitação é típica da fase crônica.
- Microscopia
  - Fase aguda: as alterações patológicas predominam no corpo caloso, variando de desmielinização a necrose e, ocasionalmente, hemorragia. A necrose determina a formação de pequenos cistos, além de fendas longitudinais que dão ao segmento acometido um padrão trilaminar típico. Durante a fase ativa a desmielinização é mais frequente no joelho e tronco do corpo caloso, poupando uma fina lâmina de fibras mielinizadas ao longo das superfícies ventral e dorsal do corpo caloso. Há redução de oligodendrócitos e astrocitose reativa, além de abundante infiltrado de macrófagos repletos de conteúdo gorduroso.
    Outros tratos mielinizados podem ser acometidos, particularmente a substância branca periventricular, os TCS e os pedúnculos cerebelares médios. O comprometimento putaminal e do córtex cerebral também pode ser visto.
  - Fase crônica: as características da fase aguda são seguidas por perda neuronal e afilamento calosal, com áreas de necrose e atrofia, além da presença de cavitações.

ACHADOS DE IMAGEM

Tomografia Computadorizada e Ressonância Magnética do Encéfalo

A TC pode resultar normal ou demonstrar hipoatenuação difusa e seletiva do corpo caloso.

A RM usualmente demonstra, na fase aguda, hipossinal em T1 e hipersinal em T2/FLAIR com espessamento de todo o corpo caloso, compatível com desmielinização tóxica, podendo apresentar impregnação pelo Gd. A chave para o diagnóstico é o acometimento focal ou difuso e trilaminar do corpo caloso, com espessamento na fase aguda, que predomina na região central, poupando finas lâminas periféricas inferior e superior, que se podem impregnar pelo Gd (Fig. 11-7).

Na fase crônica sequelar predomina a marcada atrofia seletiva do corpo caloso, com pequenas degenerações císticas de permeio, particularmente demonstradas em aquisições volumétricas. Os estudos de *diffusion tensor imaging* (DTI) podem ajudar a compreender a extensão do dano tecidual estabelecido nas fibras comissurais calosais.

O acometimento pode ser focal (joelho e tronco > esplênio) ou difuso. A sequência ponderada em difusão pode exibir restrição difusa ao longo do segmento do corpo caloso acometido na fase aguda da doença (Fig. 11-8).

A ERM pode demonstrar aumento do pico de colina e da razão colina/creatina em decorrência da desmielinização e da presença de células inflamatórias. É comum a presença de lactato como consequência de desmielinização e de provável isquemia. Os casos crônicos demonstram graus variáveis de redução do NAA e suas relações, resultantes do dano axonal.

Recomendações

A disponibilidade de avaliação multiplanar com maior sensibilidade para a detecção de dano estrutural torna a RM o método de imagem de escolha. O uso de Gd intravenoso pode confirmar a presença de áreas de impregnação, particularmente nas zonas periféricas, menos acometidas, na fase aguda da afecção.

O exame de RM deverá incluir sequências T2/FLAIR sagital, bem como a aquisição ponderada em DWI, nos casos agudos. As sequências volumétricas podem ajudar a diagnosticar

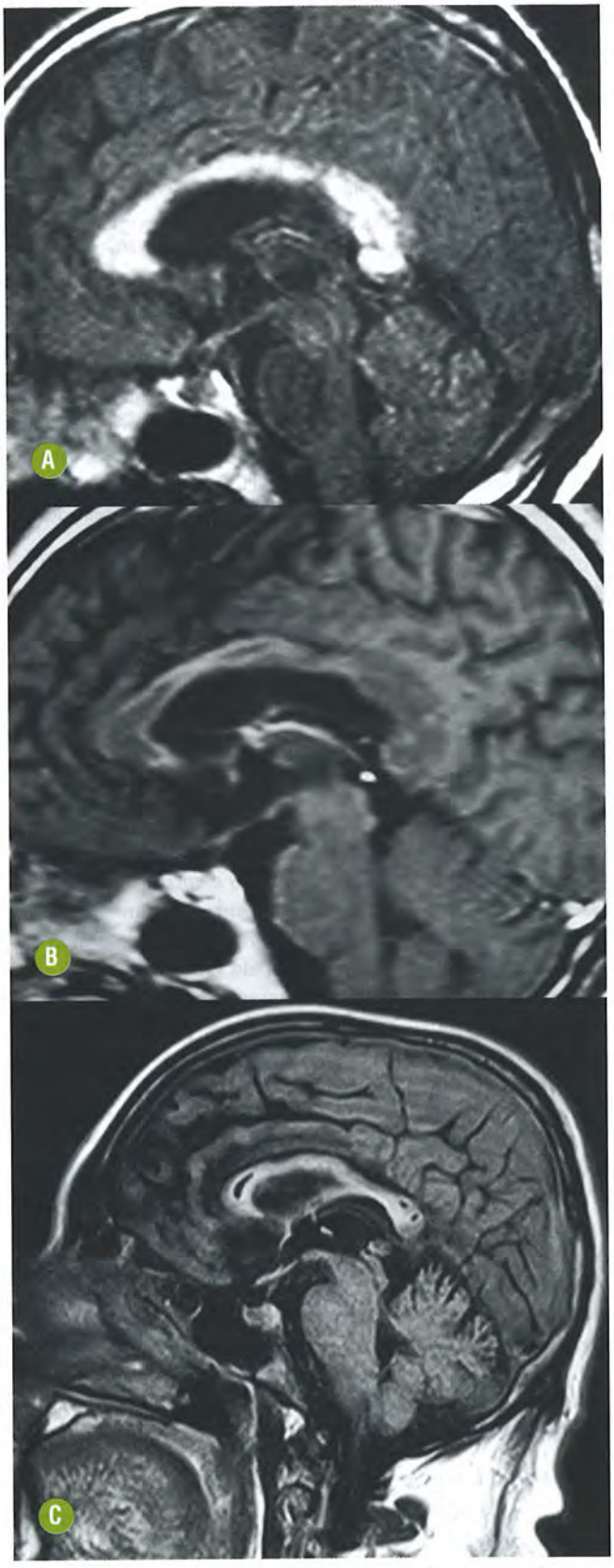

FIGURA 11-7. Doença de Marchiafava-Bignami. Imagens sagitais FLAIR **(A)** e T1 pós-Gd **(B)** demonstrando comprometimento calosal difuso, com impregnação linear periférica (observe o aspecto trilaminar). Neste outro paciente etilista crônico com sequela da DMB notamos algumas cavitações centrais na imagem sagital FLAIR do corpo caloso **(C)**. Cortesia do Dr. Adelson Martins (IRRP), Presidente Prudente - SP.

a fase crônica da doença e os estudos de tratografia têm sido defendidos com o intuito de caracterizar a extensão do dano calosal e sua repercussão sobre a conexão de diferentes áreas hemisféricas.

DIAGNÓSTICO DIFERENCIAL

A interpretação dos achados de RM mencionados no contexto de alcoolismo e desnutrição tem alta especificidade para o diagnóstico da DMB. Contudo outras afecções podem acometer de maneira seletiva ou predominante o corpo caloso, compondo, assim, uma pequena lista de diagnósticos diferenciais:

- Síndrome de Susac: trata-se de uma vasculopatia inflamatória retinococleocerebral de etiologia desconhecida. Caracteriza-se pela tríade encefalopatia, oclusão de ramos arteriais da retina e perda auditiva neurossensorial, além de infartos corticais.
  A RM pode demonstrar lesões de substâncias cinzenta e branca, infra e supratentorial, com impregnação parenquimatosa e leptomeníngea. O acometimento do corpo caloso é o achado mais característico (lesões calosais centrais).
- Manifestação extrapontina de mielinólise osmótica: a mielinólise pode associar-se a outros eventos decorrentes da desnutrição e do abuso de álcool.
- Isquemia calosal: a isquemia seletiva do corpo caloso pode resultar do comprometimento de ramos arteriais da circulação anterior ou posterior e também pode ocasionar síndromes de desconexão hemisférica ou alteração súbita do nível de consciência. É caracterizada por restrição à difusão na fase aguda, mas resulta em comprometimento calosal parcial, sem o típico padrão trilaminar da DMB.
- Várias doenças têm sido descritas com alteração do sinal no esplênio do corpo caloso, entre elas encefalites por influenza ou rotavírus, insuficiência renal com desmielinização calosal, anormalidades metabólicas (principalmente sódio e glicose) e a doença das grandes altitudes.
- O uso de metronidazol, de drogas antiepilépticas ou mesmo a atividade epiléptica através do corpo caloso também podem ocasionar lesões reversíveis no esplênio.
- Tumores: glioblastoma e linfoma constituem neoplasias com conhecida predileção pela região periventricular e corpo caloso. A distinção com base clinicorradiológica usualmente não oferece dificuldades.
- Doenças neurometabólicas raras, como a leucoencefalopatia cavitante progressiva e as mitocondriopatias com disfunção do complexo 1 podem cursar com dano calosal difuso ou multifocal. Ambas ocorrem em crianças e têm particularidades clinicorradiológicas que auxiliam na correta distinção.

ENCEFALOPATIA POR METANOL

INTRODUÇÃO

Generalidades

Os compostos contendo metanol são líquidos incolores cujo estímulo ao olfato e ao paladar muito se assemelha àquele promovido pelo etanol. Essa peculiaridade tem justificado a ingestão indevida que ocasiona intoxicações muito graves. A maioria das descrições de intoxicação pelo metanol dá conta

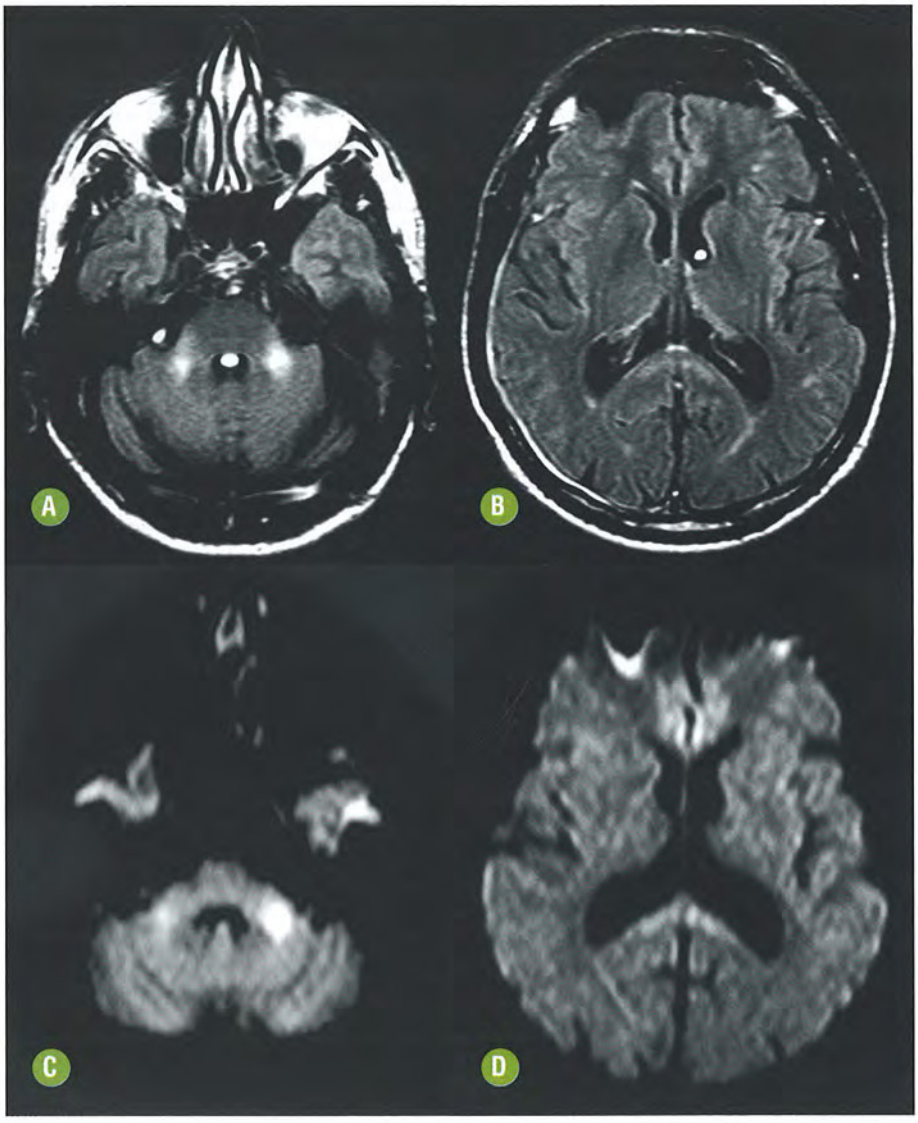

FIGURA 11-8. Etilista crônico com doença de Marchiafava-Bignami. Imagens axiais comparativas FLAIR (**A** e **B**) e difusão (**C** e **D**) demonstrando desmielinização dos pedúnculos cerebelares médios e do esplênio do corpo caloso.

do consumo involuntário da substância, suicida ou acidental, em aguardente contaminada em produção fraudulenta, soluções contendo solventes industriais, anticongelantes ou fluidos de limpeza.

O diagnóstico é geralmente aventado a partir de dados da história, sustentado por características neurológicas e oftalmológicas peculiares.

Achados Clínicos

Um período de latência aproximado de 12 a 24 horas após a ingestão é necessário para que o metabolismo do metanol produza seus derivados tóxicos (ácido fórmico e formaldeído). A partir daí ocorrem dor abdominal, diarreia, náuseas e vômitos, seguidos pela instalação de um grave estado de acidose metabólica e distúrbios visuais, inclusive cegueira aguda bilateral. As manifestações neurológicas incluem fraqueza, cefaleia, zumbido e, na dependência da dose consumida, crises epilépticas, sonolência e coma.

Os sobreviventes dessa grave intoxicação podem tornar-se permanentemente cegos ou com graves sequelas neurológicas.

Achados Histológicos

Há predileção dos metabólitos tóxicos pelos putames com necrose hemorrágica bilateral. O dano às vias ópticas presumivelmente resulta do efeito mielinoclástico do ácido fórmico com perda axonal. A seletividade do acometimento é objeto de argumentações, mas admite-se que a alta demanda energética e a acidose determinem a maior toxicidade dos metabólitos, particularmente nos putames.

ACHADOS DE IMAGEM

Tomografia Computadorizada e Ressonância Magnética do Encéfalo

- Encefalopatia por metanol
  - Os estudos iniciais de TC e RM podem resultar normais.
  - As ponderações T2 podem confirmar o dano aos nervos e vias ópticas por meio de hiperintensidade de sinal seletiva.
  - Exames realizados após as primeiras 24 horas da ingestão do metanol poderão demonstrar sinais de necrose putaminal hemorrágica bilateral como marcador de pior

prognóstico. Caracteriza-se por hipoatenuação na TC sem contraste e por hiperintensidade de sinal simétrica e bilateral nas aquisições T2/FLAIR (Fig. 11-9).

- Usualmente na fase aguda há sinais de marcado edema putaminal bilateral com demarcação de hiperintensidade linear no contorno dos putames, idêntico ao "sinal do lentiforme bifurcado" descrito na síndrome do desequilíbrio da diálise em consequência da acidose metabólica.
- Focos hemorrágicos podem ser demonstrados na TC ou na ponderação T2*. A sequência ponderada em difusão pode demonstrar áreas de restrição à livre movimentação das moléculas de água nos putames na fase aguda da necrose.
- Exames realizados após vários dias da intoxicação podem demonstrar alteração multifocal do sinal no hipocampo, no cerebelo e na substância branca periférica dos lobos frontais e occipitais, que poupa as fibras "U" e não exibe realce significativo.

Recomendações

Na suspeita de intoxicação aguda pelo metanol a TC é usualmente o primeiro exame, por ser rápido e suficiente para demonstrar alterações mais extensas com grave repercussão clínica. Todavia a avaliação de sequelas ou de repercussões mais tênues pode requerer o emprego da RM, incluindo sequências T2*, difusão e o estudo das vias ópticas.

DIAGNÓSTICO DIFERENCIAL

Doenças Metabólicas

- Doença de Wilson: pode haver comprometimento putaminal bilateral. No entanto o comprometimento mais típico do tronco encefálico e o curso prolongado da doença permitem a diferenciação confiável.
- Doença de Leigh: esta rara doença mitocondrial acomete particularmente crianças, com lesões putaminais bilaterais no contexto de acidose lática.
- Síndrome do desequilíbrio da diálise: também pode exibir o "sinal do lentiforme bifurcado" no contexto de acidose lática.
- Toxicidade pelo etilenoglicol: essa substância é solúvel em água e usada como anticongelante ou em sistemas de arrefecimento de motores. Pode ser ingerida de forma acidental ou intencionalmente com finalidade suicida. Exerce seu efeito neurotóxico com edema citotóxico multifocal, simétrico e bilateral, cuja vulnerabilidade seletiva já foi demonstrada nos núcleos da base, tálamos, hipocampos, núcleos amigdaloides e tronco encefálico.

ENCEFALOPATIA TÓXICA (ENDÓGENA OU EXÓGENA)

INTRODUÇÃO

Generalidades

Nas encefalopatias tóxicas agudas são observadas perturbações abruptas de diversas funções neurológicas, com prejuízo de habilidades específicas ou disfunção de sistemas mais complexos, causadas por substâncias que podem colocar a vida em risco ou causar sequelas persistentes.

Essas substâncias tóxicas podem ser exógenas (venenos) com contaminação acidental, exposição profissional, com finalidade suicida, ou resultarem do acúmulo sérico de produtos metabólicos secundários à disfunção de órgãos ou sistemas (endógenos). O conceito de vulnerabilidade seletiva é empregado para o melhor entendimento dos efeitos farmacológicos dessas substâncias e permite a correlação clinicorradiológica mais precisa.

INTOXICAÇÃO POR MONÓXIDO DE CARBONO

INTRODUÇÃO

Generalidades

O monóxido de carbono (CO) é um produto volátil da combustão incompleta de combustíveis ou de substâncias à base de carbono. Constitui o veneno potencialmente letal mais disponível em todo o mundo, sendo a sequela neurológica a mor-

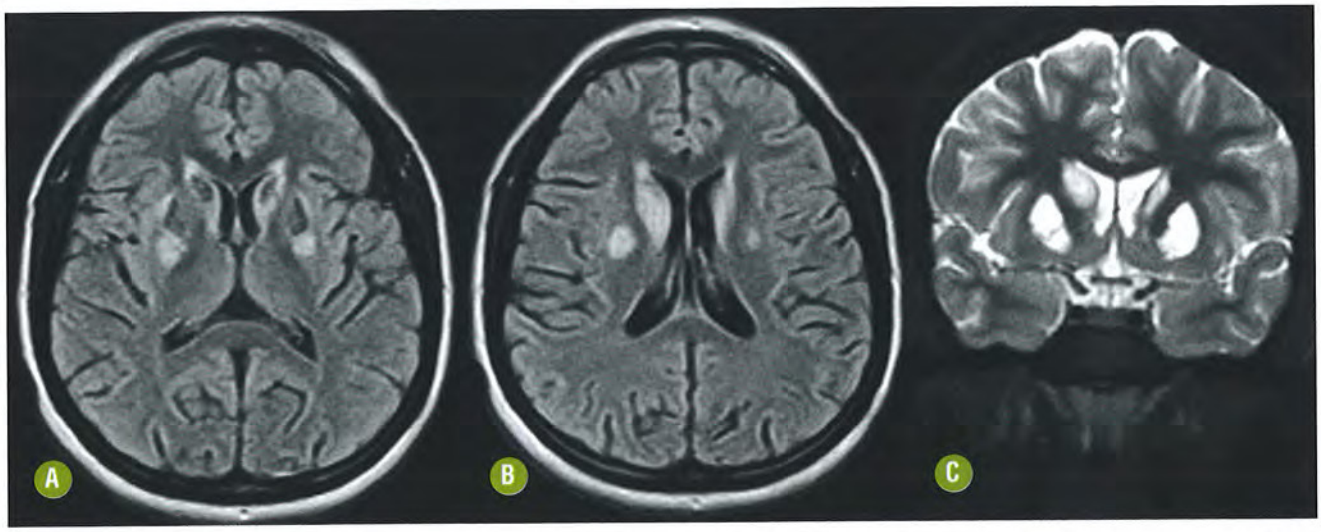

FIGURA 11-9. Neurotoxicidade pelo metanol. Imagens axiais FLAIR (**A** e **B**) e coronal T2 **(C)** demonstrando acometimento seletivo dos putames e caudados neste indivíduo com história recente de ingestão acidental de metanol. Cortesia do Dr. Rodrigo Melo (Multiscan), Vitória - ES.

bidade mais frequente. Adiciona-se a isso o fato de o CO ser um composto inodoro e incolor.

A exposição ao CO pode desencadear mecanismos fisiopatológicos com hipóxia e dano celular com neurotoxicidade que varia de dano leve a um desfecho letal. As tentativas de suicídio com inalação de CO podem deflagrar lesões cerebrais com quatro categorias principais aos estudos neuropatológicos: necrose multifocal com acometimento de núcleos de substância cinzenta, tronco encefálico e cerebelo; necrose multifocal envolvendo o córtex; mielopatia com lesão palidal; e lesão de substância branca.

Toda essa variedade tóxica decorre da ligação entre o CO e a hemoglobina (carboxi-hemoglobina), com afinidade 250 vezes maior que aquela da ligação com o oxigênio (oxi-hemoglobina). A distribuição das lesões (seletividade neuronal) deriva da preferência por regiões ricas em ferro, como o globo pálido e a *pars reticulata* da substância negra. Além disso, o CO tem um efeito tóxico à mitocôndria inibindo a atividade enzimática citocromo C oxidase e a fosforilação oxidativa, importante fonte de energia celular. O globo pálido, a *pars reticulata* e os circuitos rubrais do mesencéfalo são ricos em mitocôndrias e, portanto, zonas propensas ao dano pelo CO.

Achados Clínicos

Pacientes expostos ao CO sofrem de cefaleia, mal-estar, vertigens, náusea, confusão mental, distúrbios cognitivos e perda da consciência, podendo culminar em morte ou sequelas neurológicas permanentes.

A necrose palidal bilateral é o dano mais observado. Apesar disso, não é necessariamente relacionada com o desenvolvimento de parkinsonismo, provavelmente devido ao dano incompleto da via nigroestriatal.

Achados Histológicos

- Macroscopia: a necrose bilateral dos globos pálidos e da substância negra é o protótipo da intoxicação pelo CO. Outros núcleos de substância cinzenta, hipocampos e o córtex cerebral (notadamente dos lobos temporais) podem também ser acometidos. Pode coexistir alteração de cor do tecido afetado e, na fase crônica, a presença de atrofia constitui achado comum.
- Microscopia: dano celular multifocal com alterações hipóxico-isquêmicas nas regiões mencionadas, que resulta em necrose associada a graus variáveis de desmielinização da substância branca.

ACHADOS DE IMAGEM

Tomografia Computadorizada e Ressonância Magnética do Encéfalo

O aspecto mais comum e característico da intoxicação pelo CO resulta em hipoatenuação simétrica dos globos pálidos nos estudos de TC sem contraste intravenoso.

A RM é o método de escolha para avaliação da suspeita de intoxicação por CO e pode evidenciar padrões sugestivos (Fig. 11-10).

- Hipossinal em T1 usualmente simétrico nos globos pálidos. Pode ocorrer realce periférico nas lesões ou mesmo focos puntiformes de impregnação pelo Gd. Outras áreas, como os núcleos caudados e putames, tálamos, hipocampos, tronco encefálico, cerebelo e córtex dos hemisférios cerebrais, também podem exibir graus variáveis de acometimento.
- As sequências T2/FLAIR têm maior sensibilidade para a detecção de zonas de hipersinal na porção medial dos globos pálidos, o que pode resultar de edema vasogênico transitório ou de dano tecidual isquêmico.
- A difusão constitui ferramenta importante para avaliar a fase aguda da intoxicação pelo CO, permitindo estimar o dano tecidual permanente (citotóxico) mediante a demonstração de zonas de restrição à livre movimentação das moléculas de água. A sequência DWI pode ter papel em predizer o prognóstico.
- As lesões podem apresentar reversão ou evoluírem para sequelas, caracterizadas por hipersinal persistente em T2/

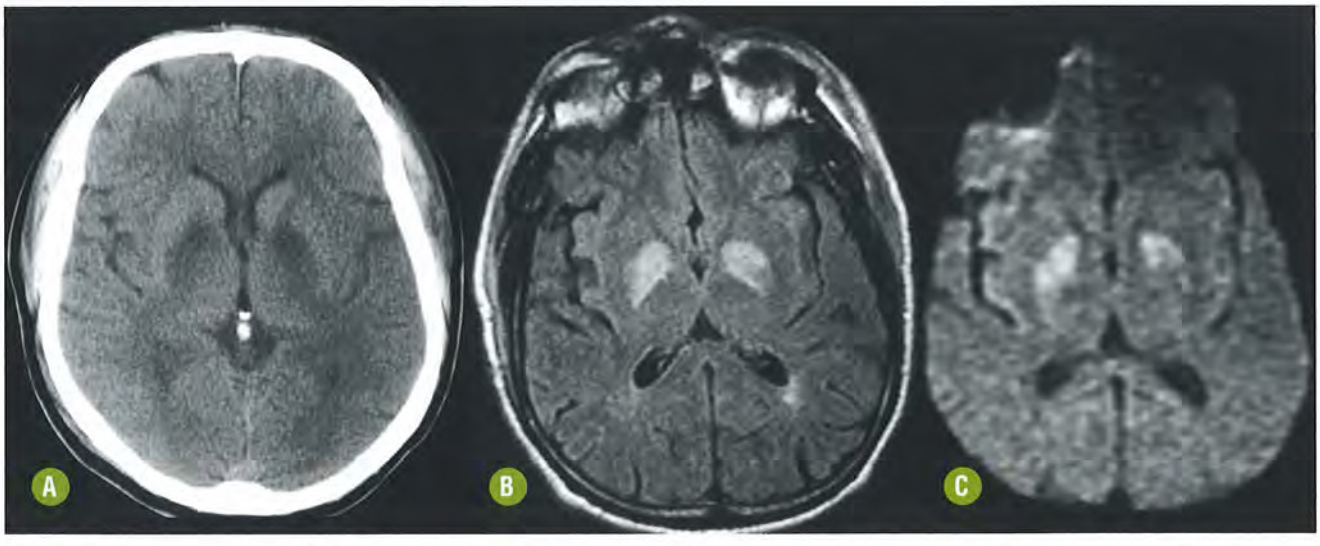

FIGURA 11-10. Neurotoxicidade pelo CO. Imagens axiais de TC sem contraste **(A)** e FLAIR **(B)** confirmam o aumento de água em lesão seletiva dos globos pálidos. A imagem em difusão **(C)** confirma a presença de edema citotóxico local neste indivíduo com acidente doméstico recente com intoxicação pelo CO (aquecedor a gás). Cortesia do Dr. Leonardo Vedolin (Hospital Moinhos de Vento), Porto Alegre - RS.

FLAIR nos exames de seguimento, com atrofia das estruturas acometidas.

Recomendações

A RM é o método de imagem de escolha para avaliar o dano encefálico nos casos de intoxicação pelo CO. Deverá incluir, no mínimo, sequências multiplanares ponderadas T2/FLAIR e difusão. Os exames seriados são mais confiáveis para a melhor estimativa do dano permanente ou da reversibilidade.

DIAGNÓSTICO DIFERENCIAL

- Doenças metabólicas, particularmente as aminoacidopatias e algumas encefalopatias mitocondriais. Representam afecções neurometabólicas raras que acometem crianças, com comemorativos clinicorradiológicos peculiares.
- A anóxia aguda grave e a hipoglicemia severa constituem diagnósticos diferenciais relevantes. Os padrões de acometimento têm distribuição característica, que varia com a intensidade da privação de oxigênio, particularmente naqueles nos quais não se obtêm detalhes da intercorrência que promoveu o dano cerebral. Nesta circunstância, a informação clínica de entrada é fundamental.
- Neurotoxicidade por *ecstasy*. À semelhança do item anterior, a história clínica é fundamental para nortear o diagnóstico correto.

NEUROTOXICIDADE POR SOLVENTES

INTRODUÇÃO

Generalidades

A intoxicação por inalação de tolueno (metilbenzeno) tem sido descrita como a causa mais comum de neurotoxicidade por solventes por meio da inalação crônica, principalmente por crianças e adolescentes nas ruas das grandes cidades. Essa substância está contida em diversos produtos comerciais, de baixo custo e fácil acesso, incluindo colas, solventes (*thinner*), tintas, detergentes, combustíveis, entre outros.

Solventes orgânicos como tricloroetano (metilclorofórmio) são causas mais raras de neurotoxicidade por exposição profissional a substâncias.

Achados Clínicos

Pacientes expostos ao metilclorofórmio podem apresentar confusão mental, déficits visuais e sintomas extrapiramidais.

O metilbenzeno é uma droga lipofílica que penetra rapidamente no SNC após a inalação. Os sintomas da intoxicação aguda incluem euforia e cefaleia, podendo ocorrer ataxia. O abuso crônico de solventes inalatórios contendo tolueno causa uma encefalopatia tóxica que inclui déficit cognitivo, sintomas piramidais, cerebelares e de tronco encefálico, além de neurite óptica. Pode associar-se atrofia difusa da substância branca encefálica. Tem sido descrita a síndrome do solvente fetal.

Achados Histológicos

- Metilclorofórmio: desmielinização e gliose nos núcleos lentiformes e nos lobos occipitais.
- Tolueno: desmielinização e gliose difusa ou multifocal na substância branca cerebral e cerebelar.

ACHADOS DE IMAGEM

Tomografia Computadorizada e Ressonância Magnética do Encéfalo

A TC é limitada nesta avaliação, mas pode evidenciar hipoatenuação simétrica nos núcleos lentiformes e nos lobos occipitais nos casos de exposição ao metilclorofórmio.

A RM é mais sensível para esta avaliação e demonstra lesões simétricas nos núcleos lentiformes e nos lobos occipitais, caracterizadas por áreas simétricas de hipossinal em T1 e hipersinal em T2/FLAIR.

Nos casos de abuso de tolueno pode ser demonstrada atrofia cerebral e cerebelar, com perda da diferenciação branco-cinzenta e afilamento do corpo caloso, que podem ser observados em casos crônicos. A RM também tem maior sensibilidade para a detecção do acometimento simétrico dos pedúnculos cerebelares médios e do braço posterior das cápsulas internas, com hipersinal em T2/FLAIR (Fig. 11-11). Focos de hipersinal semelhantes na substância branca dos hemisférios cerebrais e cerebelares também são vistos.

Pode ocorrer ainda a deposição de ferro nos tálamos, núcleos da base, substância negra bilateral, núcleos rubros e núcleos denteados do cerebelo, vista como marcado hipossinal em T2, particularmente *spin* eco ou gradiente (T2*).

Recomendações

O método de imagem de escolha é a RM do encéfalo, incluindo sequência ponderada em difusão. Recomendam-se exames de RM seriados, a fim de demonstrar a reversibilidade ou mesmo a evolução para necrose das regiões acometidas.

DIAGNÓSTICO DIFERENCIAL

- Doenças metabólicas, particularmente as aminoacidopatias e as encefalopatias mitocondriais, constituem o diferencial do acometimento dos núcleos da base.
- Desmielinização osmótica (mielinólise pontina/extrapontina) como diferencial de neurotoxicidade pelo tolueno. O conhecimento dos detalhes clínicos neste caso permitirá a diferenciação confiável.
- Outras desmielinizações tóxicas como aquelas decorrentes do uso de drogas, particularmente os derivados opioides.

INTOXICAÇÃO POR METAIS PESADOS

INTRODUÇÃO

Generalidades

A suspeita de intoxicação por metais pesados como o chumbo e o mercúrio apresenta uma epidemiologia específica. Atividades laborativas como a exposição ao chumbo na siderurgia ou na indústria de combustíveis, bem como o trabalho em minas e garimpos no caso do mercúrio, são fundamentais para nortear o diagnóstico correto. Exposição ambiental ou doméstica deve ser uma preocupação constante, principalmente por meio da contaminação da água, de alimentos ou de cosméticos como unguentos, sabonetes ou cremes.

Achados Clínicos

A intoxicação por chumbo induz uma encefalopatia aguda caracterizada por síndrome da hipertensão intracraniana e neuropatia periférica.

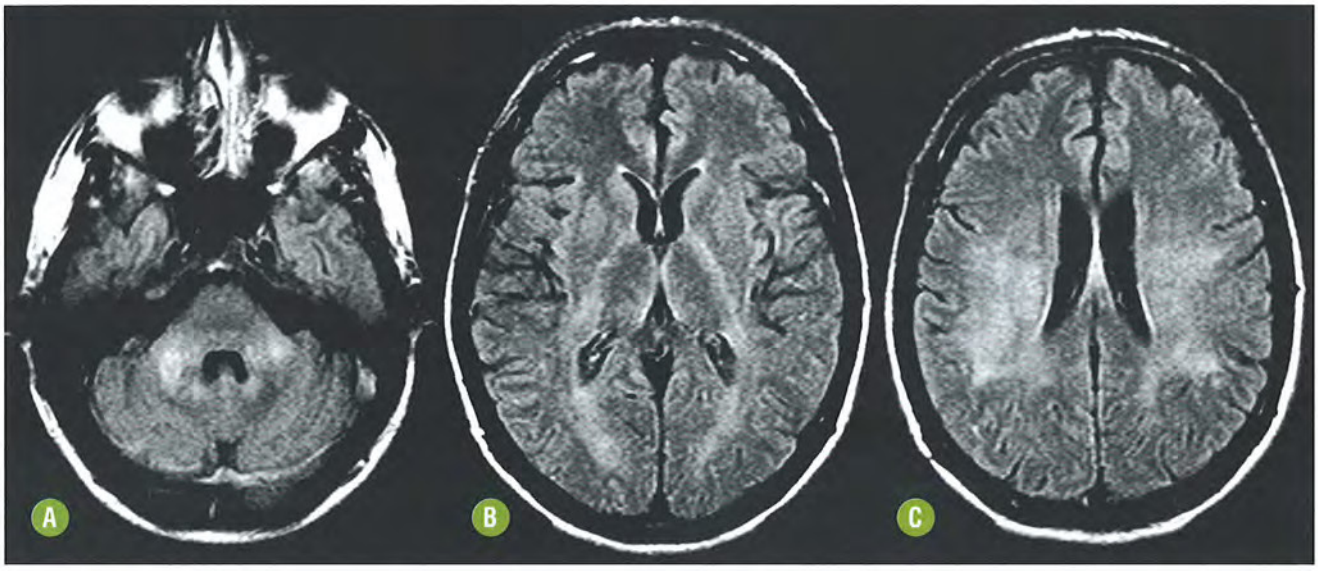

FIGURA 11-11. Neurotoxicidade pelo abuso de tolueno (inalação de cola de sapateiro). As imagens axiais FLAIR demonstram atrofia cerebral e cerebelar com hipersinal simétrico dos pedúnculos cerebelares médios **(A)**, do braço posterior das cápsulas internas **(B)** e da substância branca dos hemisférios cerebrais **(C)**. Note ainda o tênue hipossinal talâmico bilateral **(B)**.

A intoxicação por mercúrio é responsável por uma encefalopatia crônica (doença de Minamata) com atrofia e depósito de material ferromagnético vista no cerebelo, principalmente no verme, bem como no córtex dos giros pós-centrais e no córtex visual. Clinicamente podem ocorrer síndrome cerebelar, fraqueza, disestesias em mãos e pés, déficits de visão e audição e, em casos mais graves, paralisia e morte.

Achados Histológicos

- Chumbo: edema e desmielinização no córtex das ínsulas e nos tálamos.
- Mercúrio: edema e desmielinização no cerebelo e no córtex dos hemisférios cerebrais.

ACHADOS DE IMAGEM

Tomografia Computadorizada e Ressonância Magnética do Encéfalo

Usualmente a TC tem baixa sensibilidade neste contexto. A RM é o método de escolha e pode demonstrar alguns padrões sugestivos.

- Chumbo: hipersinal simétrico em T2 e FLAIR no córtex das ínsulas e nos tálamos.
- Mercúrio: atrofia com depósito de material ferromagnético no cerebelo, principalmente no verme, bem como no córtex dos giros pós-centrais e no córtex visual. As regiões atrofiadas caracterizam-se por hipossinal em T1, hipersinal em T2 e com focos de marcado hipossinal em T2*.

Recomendações

O método de imagem de escolha é a RM do encéfalo, incluindo a sequência T2*. A minuciosa avaliação epidemiológica poderá trazer subsídios mais consistentes para a interpretação dos achados de imagem.

DIAGNÓSTICO DIFERENCIAL

- Chumbo: encefalopatia hipóxico-isquêmica, intoxicação por drogas, além de afecções metabólicas, como as encefalopatias mitocondriais e aquelas que cursam com aumento de amônia.
- Mercúrio: síndrome da encefalopatia posterior reversível (PRES) e vasculites.

ENCEFALOPATIAS TÓXICAS SECUNDÁRIAS À DISFUNÇÃO DE ÓRGÃOS OU TECIDOS

INTRODUÇÃO

Generalidades

Serão abordadas condições clínicas bem conhecidas que alteram diretamente a integridade estrutural ou funcional do SNC, ou que promovem encefalopatia pelos efeitos tóxicos de substâncias circulantes.

Algumas são doenças raras, mas a maioria é tratável. Apesar disso, são comumente negligenciadas ou não diagnosticadas precocemente e podem desencadear consequências devastadores e irreversíveis no tecido nervoso.

ENCEFALOPATIA BILIRRUBÍNICA (*KERNICTERUS*)

INTRODUÇÃO

Generalidades

O termo *kernicterus* descreve uma consequência da encefalopatia bilirrubínica, denominada a partir da coloração amarelada das estruturas acometidas no encéfalo. A doença resulta dos altos níveis circulantes de bilirrubina não conjugada (bilirrubi-

na indireta [BI]) em neonatos. A ocorrência dessa doença em crianças maiores ou em adultos é excepcional. Sua prevalência é maior em neonatos prematuros, com sepse, hipóxia severa, hipoalbuminemia ou desnutrição. Pode decorrer de eritroblastose fetal ou de distúrbios genéticos relacionados com uma baixa atividade da enzima glucuroniltrasferase (responsável pela conjugação da bilirrubina), como nas doenças Crigler-Najjar e Gilbert.

A detecção precoce da doença hemolítica, com a determinação do fator Rh, solicitação dos testes de Coombs e para a deficiência da glicose-6-fosfato desidrogenase é o primeiro passo para a instituição precoce do tratamento. A fototerapia ou exsanguineotransfusão podem ser empregadas.

Achados Clínicos

A instalação de sequelas clínicas decorrentes da encefalopatia bilirrubínica (EB) é atualmente rara, porém a icterícia é uma das intercorrências mais comuns no período neonatal e merece vigilância particular. Algum grau de icterícia neonatal ocorre em mais da metade dos recém-nascidos (RN) a termo, porém na maioria das vezes esta é uma condição benigna, sem sequelas neurológicas.

O curso e o espectro clínico da EB são variáveis, podendo haver algum grau de reversão dos sintomas iniciais. As manifestações agudas sobrevêm por volta dos 2 aos 5 dias de vida, com acentuada icterícia, sonolência, hipotonia, opistótono, rigidez, choro agudo e baixa ingesta (menor sucção). A doença é letal em cerca de metade dos casos e os sobreviventes podem apresentar graus variáveis de comprometimento neurológico permanente, com sinais clínicos de uma encefalopatia crônica não evolutiva caracterizada por déficit auditivo, retardo mental e distúrbios de movimento (paralisia cerebral discinética).

Achados Laboratoriais

Não há consenso quanto aos níveis precisos de BI a partir dos quais haverá toxicidade para o SNC. Admite-se que o risco de neurotoxicidade é alto quando a concentração ultrapassa 20 mg/dl. Todavia os níveis tóxicos podem ser ainda mais baixos em neonatos prematuros, principalmente naqueles com alguma comorbidade.

Essa imprecisão laboratorial dificulta a definição dos parâmetros clínicos seguros que nortearíam a instituição de terapêuticas adequadas para os diferentes níveis de icterícia neonatal. Em RN com algum fator de risco, mesmo a concentração de BI menor que 10 mg/dl pode representar algum grau de toxicidade.

A bilirrubina usualmente liga-se à albumina plasmática tornando-se um composto atóxico. Entretanto, em RN prematuros, a albumina sanguínea baixa pode aumentar a bilirrubina livre e talvez contribua para a ocorrência de *kernicterus*. Alguns componentes da patogênese da EB, como a abertura reversível da barreira hematoencefálica (BHE), capacidade de ligação com albumina e albumina sérica total, acidose, *clearance* de bilirrubina pelo encéfalo e a duração do contato entre a bilirrubina livre com o endotélio cerebral demonstram que a doença não depende exclusivamente do nível sérico da BI. A acidose aumenta o fluxo sanguíneo cerebral e, consequentemente, o tempo de contato entre a bilirrubina e o endotélio cerebral, podendo exercer um papel potencializador de dano.

Achados Histológicos

- Macroscopia: o termo *kernicterus* refere-se à coloração amarelada pelo depósito simétrico e seletivo de bilirrubina não conjugada, notadamente nos globos pálidos, núcleos subtalâmicos, substância negra, corpos mamilares, núcleos laterais do tálamo, hipocampos, núcleos denteados do cerebelo e flóculo cerebelar.
- Microscopia: há espongiose no neurópilo e dano mitocondrial.

ACHADOS DE IMAGEM

Tomografia Computadorizada e Ressonância Magnética do Encéfalo

A TC de crânio não tem aplicação neste contexto.

Mais uma vez o conceito de vulnerabilidade seletiva se aplica aos efeitos tóxicos da BI. A RM tem maior sensibilidade para a detecção das alterações agudas e crônicas decorrentes da EB.

- **Fase aguda (Fig. 11-12).**
  As sequências ponderadas em T1 evidenciam hipersinal simétrico e bilateral nos globos pálidos, o que resulta do depósito seletivo da BI. Outras regiões acometidas podem incluir os hipocampos, os núcleos subtalâmicos e os núcleos denteados do cerebelo.
  A sequência T2 tem pouca utilidade nessa fase. Particularidades dessa fase do encéfalo neonatal exacerbam as características da aquisição FLAIR de uma ponderação intermediária, evidenciando o efeito T1, que pode demonstrar hipersinal no tecido afetado.
  Esse padrão das sequências convencionais nem sempre confere dano irreversível ao tecido e, em alguns casos tratados, pode haver retorno à normalidade. Nessa fase a correlação com os níveis de BI é útil.
- **Fase crônica (Fig. 11-13).**
  Os estudos da fase tardia da EB, particularmente após a mielinização do encéfalo, evidenciam hipersinal e atrofia da face posteromedial dos globos pálidos, bem como hipersinal nos núcleos subtalâmicos e até nos hipocampos e núcleos denteados nas ponderações T2/FLAIR. Esse aspecto resulta da presença de gliose com dano irreversível do tecido.

Recomendações

Diante da suspeita de EB, o estudo multiplanar por RM é a ferramenta mais útil para a estimativa de dano tecidual. O uso do meio de contraste paramagnético (Gd) pode ser dispensado.

Admite-se que a alteração do sinal palidal bilateral e simétrico é o achado mais frequente nos casos de EB, entretanto, o acometimento dos núcleos subtalâmicos constitui o achado mais específico.

A caracterização da EB aguda necessita de acompanhamento por imagem de RM, pois pode apresentar reversão completa, sem sequelas neurológicas. Temos empregado a sequência coronal T2 ou FLAIR para documentar o acometimento combinado dos globos pálidos, núcleos subtalâmicos e hipocampos, que nos parece configurar a assinatura permanente da EB, mesmo na fase crônica, quando os níveis séricos de BI estão normalizados.

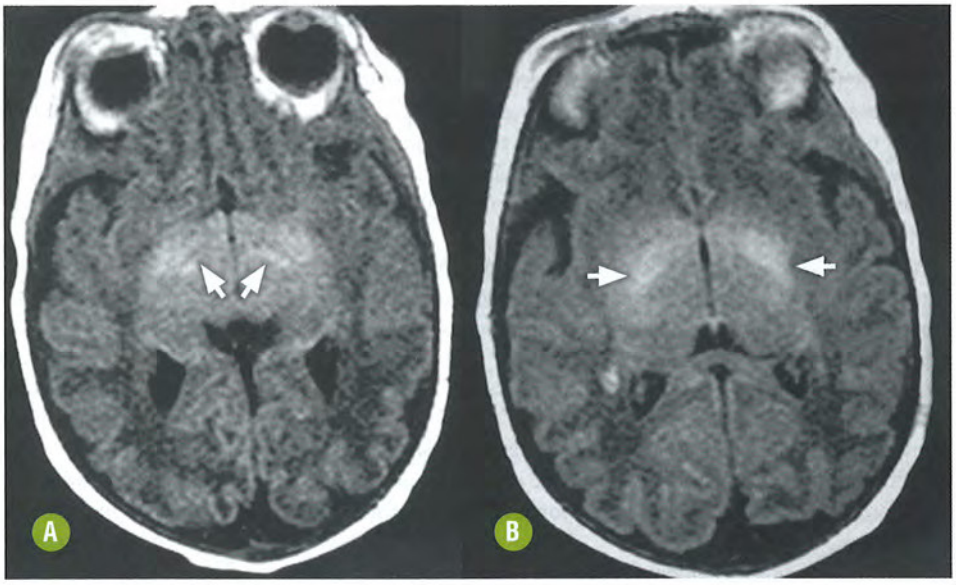

FIGURA 11-12. Encefalopatia bilirrubínica aguda. Imagens axiais T1 demonstrando hipersinal seletivo, bilateral e simétrico nos núcleos subtalâmicos (setas em **A**) e globos pálidos (setas em **B**).

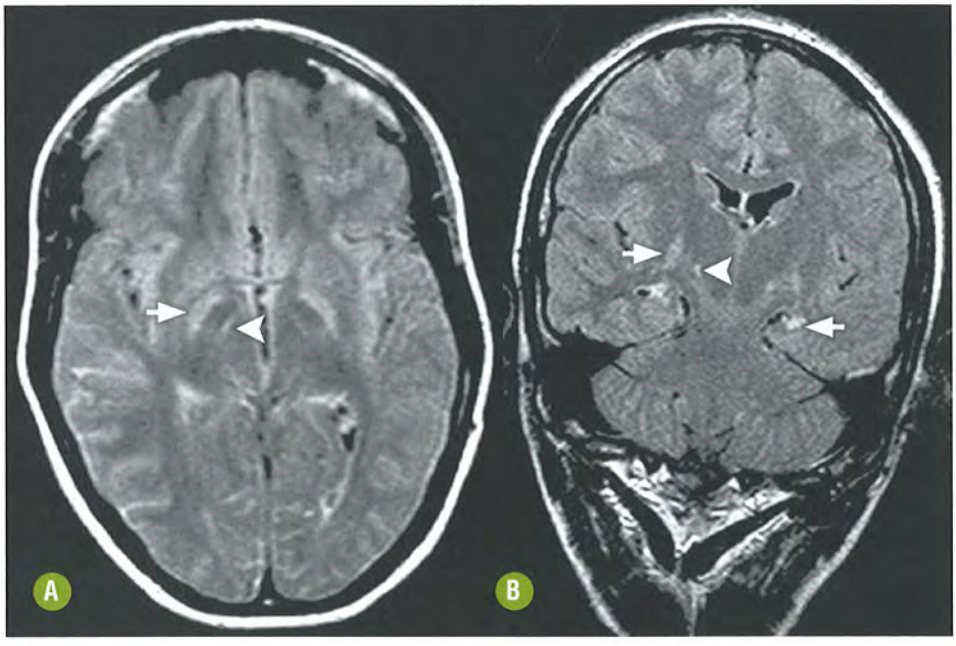

FIGURA 11-13. Encefalopatia bilirrubínica crônica. Imagem axial FLAIR **(A)** demonstrando hipersinal seletivo, bilateral e simétrico nos núcleos subtalâmicos (cabeça de seta) e globos pálidos (seta). Imagem coronal FLAIR perpendicular ao lobo temporal **(B)** evidencia a combinação típica de lesões bilaterais e simétricas nos globos pálidos, núcleos subtalâmicos e hipocampos (setas).

DIAGNÓSTICO DIFERENCIAL

Atualmente a RM é aceita como o melhor método para demonstrar as características *in vivo* da EB, aguda ou crônica. A interpretação conjunta da clínica e da RM confere alta especificidade ao diagnóstico de EB.

A RM permitiu incluir a EB entre os diagnósticos diferenciais das afecções dos núcleos da base. A RM ainda distingue a EB de outras doenças genético-metabólicas ou hipóxico-isquêmicas que determinam lesões seletivas dos núcleos da base, com consequente coreoatetose. Os principais diferenciais do *kernicterus* incluem:

- Anóxia aguda. A combinação de achados e a distribuição das lesões são diferentes, sendo mais comum o acometimento putaminal, talâmico ou cortical nos casos de hipóxia neonatal.
- Doenças metabólicas, particularmente as aminoacidopatias e as encefalopatias mitocondriais.
- A exemplo do depósito de BI na EB, a intoxicação pelo manganês (Mn) confere aos globos pálidos hipersinal em T1 pelo efeito paramagnético da substância de depósito, qualquer que tenha sido o mecanismo de intoxicação.
- Áreas de vacuolização da mielina no contexto de neurofibromatose tipo 1.

ENCEFALOPATIA HEPÁTICA

INTRODUÇÃO

Generalidades

A encefalopatia hepática (EH) é definida como uma síndrome clínica potencialmente reversível decorrente de uma descom-

pensação hepática aguda ou crônica, que se caracteriza por distúrbios psiquiátricos, cognitivos e motores. Esse conceito é atualmente compreendido de acordo com a etiopatogenia do processo desencadeante e classificado em três tipos principais: tipo A, com insuficiência hepática; tipo B, que resulta de *shunt* portossistêmico sem disfunção hepática; e tipo C, que resulta de cirrose hepática com hipertensão portal ou *shunts* portossistêmicos.

A fisiopatologia da encefalopatia que acompanha essas diversas condições encerra alguns conceitos de toxicidade por metabólitos circulantes e suas variadas interações e repercussões sobre o SNC.

Achados Clínicos

As manifestações variam de alterações sutis da personalidade, déficits cognitivos perceptíveis somente em testes neuropsicológicos minuciosos, até a franca anormalidade neurológica e o coma.

- Sinais gerais de insuficiência hepática: icterícia, eritema palmar, angiomas aracnoides (*spiders*), equimose, ginecomastia, ascite, *fetor hepaticus*.
  As alterações circulatórias que se seguem à hipertensão portal promovem múltiplas alterações nos órgãos abdominais e no esôfago, da mesma forma que os *shunts* portossistêmicos congênitos podem sobrecarregar o coração direito.
- Sinais neurológicos: caracterizam-se principalmente por insônia, déficits de atenção, confusão e irritabilidade. Além de rebaixamento ou flutuação do nível de consciência, podendo evoluir para torpor e coma.
- Sinais extrapiramidais cerebelares e corticais podem acompanhar a EH e são atribuídos à combinação de efeitos tóxicos, respectivamente, do depósito de Mn e do edema cerebral difuso induzido pelo metabolismo astrocitário da amônia, com consequente tremor, bradicinesia, asterix, ataxia, apraxia, hiperreflexia e crises epilépticas.

Achados Histológicos

- Macroscopia: necrose laminar e pseudolaminar no córtex cerebral e polimicrocavitação na junção branco-cinzenta.
- Microscopia na fase aguda: astrócitos com edema citotóxico e dano neuronal anóxico.
- Microscopia na fase crônica: astrocitose com astrócitos do tipo 2 de Alzheimer e degeneração neuronal, principalmente nas lâminas profundas do córtex, núcleos caudados, putames, globos pálidos (maior predomínio), tálamos, núcleos denteados do cerebelo e tronco encefálico. Nota-se ainda o acúmulo de Mn nos núcleos da base, notadamente nos globos pálidos.

ACHADOS DE IMAGEM

Tomografia Computadorizada do Encéfalo

- Fase aguda: normal ou com edema cerebral difuso, sem realce pelo meio de contraste iodado, inespecífico.
- Fase crônica: normal ou com atrofia inespecífica.

Ressonância Magnética do Encéfalo

A RM do encéfalo constitui o método complementar que mais bem caracteriza algumas anormalidades estruturais e metabólicas que derivam direta ou indiretamente das disfunções hepáticas ou da presença de *shunt* portossistêmico (encefalopatia portossistêmica).

Com finalidade didática é plausível a subdivisão em dois distúrbios metabólicos principais: a hiperamonemia secundária à perda da função metabólica do hepatócito e o aumento dos níveis de Mn, decorrente principalmente das alterações circulatórias (*shunts* portossistêmicos). Não pode ser perdido de vista, entretanto, que a EH encerra uma complexa alteração metabólica que altera a função cerebral por mecanismos diversos.

- Imagens estruturais
  - Sequência T1
    Permite estimar o efeito da vulnerabilidade seletiva do Mn no contexto da encefalopatia portossistêmica, derivado de seu efeito paramagnético. Caracteriza-se por hipersinal bilateral e simétrico nos globos pálidos, putames, regiões subtalâmicas, substância negra e adeno-hipófise. Algumas vezes há comprometimento difuso da substância branca dos hemisférios cerebrais (Fig. 11-14).
    Na fase aguda pode haver prejuízo da distinção da interface entre as substâncias branca e cinzenta devido ao edema cerebral difuso. Não há áreas de impregnação anômala pelo Gd.
    Na fase crônica pode ser demonstrada atrofia cerebral ou cerebelar, principalmente nos casos de hepatopatia alcoólica.
  - Sequências T2/FLAIR
    Na fase aguda de alguns casos graves, pode ser notado hipersinal na maior parte do córtex cerebral, que poupa as regiões perirrolândica e occipital. Os núcleos denteados do cerebelo também podem ser hiperintensos, bem como a substância branca periventricular.
    A ocorrência de necrose cortical neste contexto pode determinar a ocorrência de focos lineares de alteração do sinal na junção entre o córtex e a substância branca. Apesar de ser um padrão raro, constitui um achado bastante específico (Fig. 11-15).
    Um padrão bastante peculiar de acometimento é caracterizado pelo sinal hiperintenso ao longo dos TCS, que deve resultar de edema intramielínico, reversível com a compensação da função hepática ou transplante de fígado. Este padrão também é comumente associado à ocorrência de múltiplos pequenos focos pleomórficos de hipersinal na substância branca, que simulam doença isquêmica de pequenos vasos e também são reversíveis (Fig. 11-16).
  - Difusão: na fase aguda, o córtex cerebral pode exibir restrição à livre movimentação das moléculas de água, caracterizada por sinal cortical hiperintenso, principalmente na convexidade.
- Estudo metabólico
  - Espectroscopia de prótons do encéfalo
    A ERM é ferramenta fundamental na demonstração dos efeitos metabólicos cerebrais do metabolismo astrocitário da amônia. As alterações são bastante específicas e comumente precedem o aparecimento dos sinais e sintomas neurológicos de EH.
    A insuficiência hepática leva à hiperamonemia. Os astrócitos removem o excesso de amônia com a formação de glutamina intracelular, que gera um distúrbio na homeostase do volume celular glial, promovendo a saída de mio-

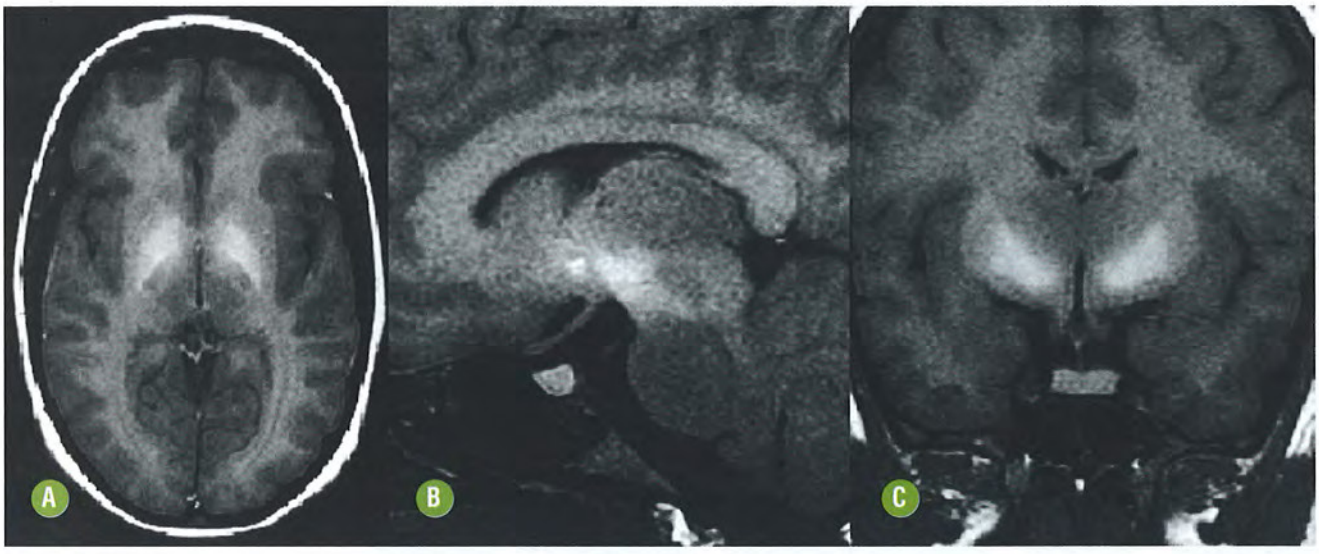

FIGURA 11-14. Encefalopatia portossistêmica com depósito seletivo de Mn. Imagens T1 demonstram a distribuição seletiva do Mn com hipersinal bilateral e simétrico nos globos pálidos **(A)**, regiões subtalâmicas, substância negra **(B)** e adeno-hipófise **(C)**. Observe ainda o tênue hipersinal difuso da substância branca dos hemisférios cerebrais (**B** e **C**).

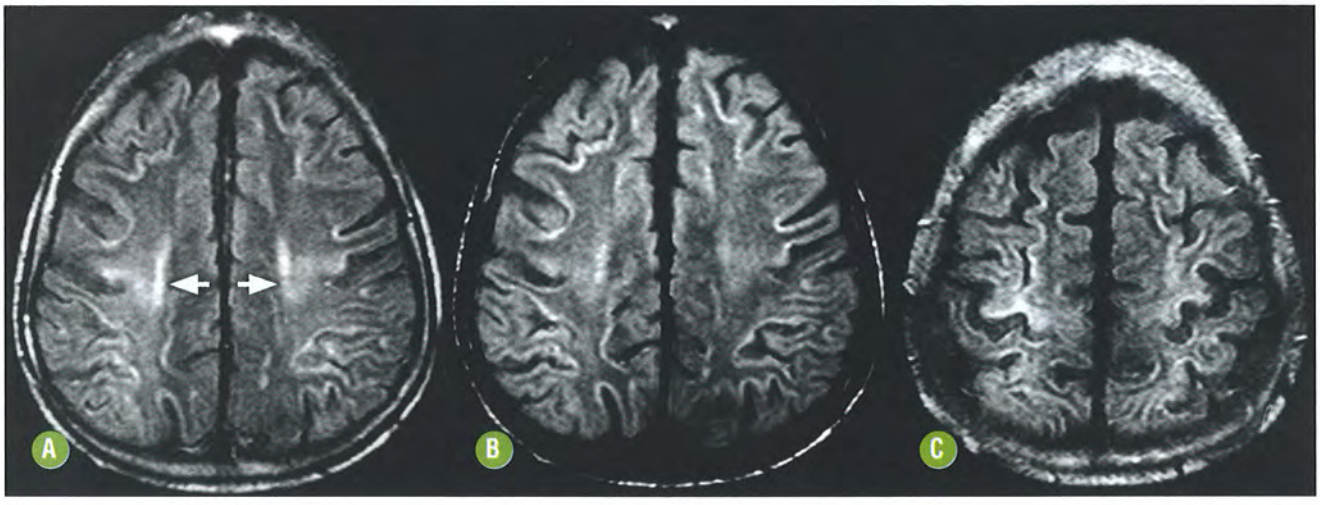

FIGURA 11-15. Encefalopatia hepática com necrose cortical. Imagens axiais FLAIR **(A-C)** demonstrando hipersinal seletivo, bilateral e simétrico dos TCS (setas em **A**). Observe ainda o hipersinal linear na junção entre o córtex e a substância branca em toda a convexidade frontal e parietal bilateral.

inositol e colina. Consequentemente, o padrão espectral é caracterizado pelo aumento de glutamina/glutamato (complexo Glx) e pela redução de mioinositol e colina (Fig. 11-17).

Recomendações

A TC não é útil para a estimativa dos efeitos tóxicos da EH, mas pode ser empregada para a caracterização de outras alterações estruturais. A presença de hemorragia intracraniana não traumática pode ser uma complicação da insuficiência hepática em face das alterações da coagulação que acompanham essa condição.

Os estudos de RM permitem a avaliação diagnóstica das alterações estruturais (T1, T2/FLAIR) e metabólicas (ERM). Um cuidado especial deve ser dado à ERM, com o emprego de aquisições com tempo de eco (TE) baixo, visando a caracterização do padrão típico, que pode preceder as manifestações clínicas. O mioinositol, importante metabólito nessa avaliação, tem TE baixo e não será estimado em aquisições inapropriadas.

O diagnóstico específico deve ser sempre vislumbrado diante do hipersinal seletivo em T1 nos núcleos da base, particularmente dos globos pálidos, o que resulta do efeito paramagnético pelo acúmulo de Mn, secundário a *shunts* portossistêmicos (encefalopatia portossistêmica). Não raramente nos deparamos com esse achado e instruímos o médico solicitante a requerer a pesquisa apropriada.

A realização de transplante hepático pode promover a reversão das alterações estruturais e metabólicas à RM, método útil para o acompanhamento pós-transplante.

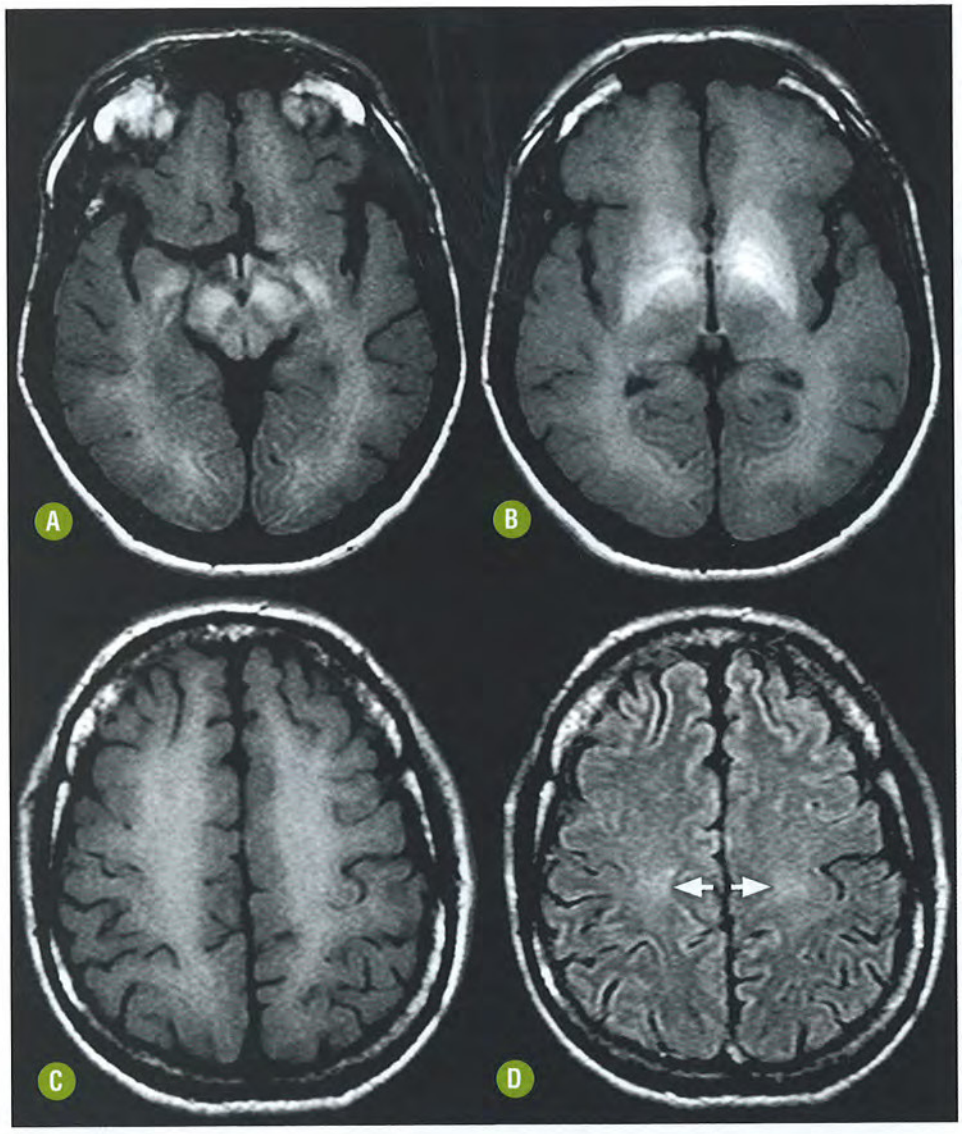

FIGURA 11-16. Edema dos TCS na encefalopatia hepática. Imagens axiais T1 **(A-C)** demonstrando depósito seletivo de Mn e imagem axial FLAIR **(D)** com hipersinal seletivo dos TCS (setas).

DIAGNÓSTICO DIFERENCIAL

- Doença de Wilson: essa possibilidade oferece, em algumas situações, um desafio diagnóstico, pois suas características de imagem podem ser superpostas àquelas da EH, em virtude do acometimento hepatolenticular da doença. A demonstração dos depósitos seletivos de cobre auxiliará no diagnóstico.
- Diversas condições podem estar associadas a manganismo com depósito seletivo de Mn e, geralmente, parkinsonismo: intoxicação alimentar, inalação crônica de vapor rico em Mn oriundo de solda industrial, nutrição parenteral, *shunts* portossistêmicos congênitos ou outras causas de *shunts* portossistêmicos adquiridos. Sinais extrapiramidais permanentes com depósito estriatal e extraestriatal de Mn também foram descritos em indivíduos com policitemia vera.

Aspecto semelhante foi descrito em usuários de efedrona injetável (*methcathinone*). A RM pode evidenciar hipersinal em T1 pelo depósito de Mn que causa doença neurológica permanente nos usuários desse estimulante psicoativo sintético difundido a partir do leste da Europa.

Recentemente uma nova associação foi demonstrada entre a ocorrência clínica de manganismo em pacientes mantidos em tratamento de hemodiálise, e a demonstração por RM de depósito de Mn nos núcleos da base. Esse aspecto parece ser reversível após transplante renal.

- Síndrome da hemicoreia-hemibalismo relacionada com o estado hiperglicêmico.
- Calcificações hidratadas ou hemorragia nos núcleos da base.
- Envenenamento por CO: entretanto esta situação clínica associa-se a globos pálidos hipoatenuantes na TC, ao contrário da atenuação palidal normal nos pacientes com EH.
- Encefalopatia hipóxico-isquêmica: a distribuição dos achados corticais e nos núcleos da base permite a diferenciação segura entre essas condições.
- Zonas de vacuolização da mielina (espongiose) com tênue sinal hiperintenso em T1 nos globos pálidos de crianças com neurofibromatose tipo 1.
- No *kernicterus* agudo também pode ser observado hipersinal em T1 nos globos pálidos pelo depósito de BI. Todavia o diagnóstico diferencial pode ser obtido com bases clinicolaboratoriais seguras.

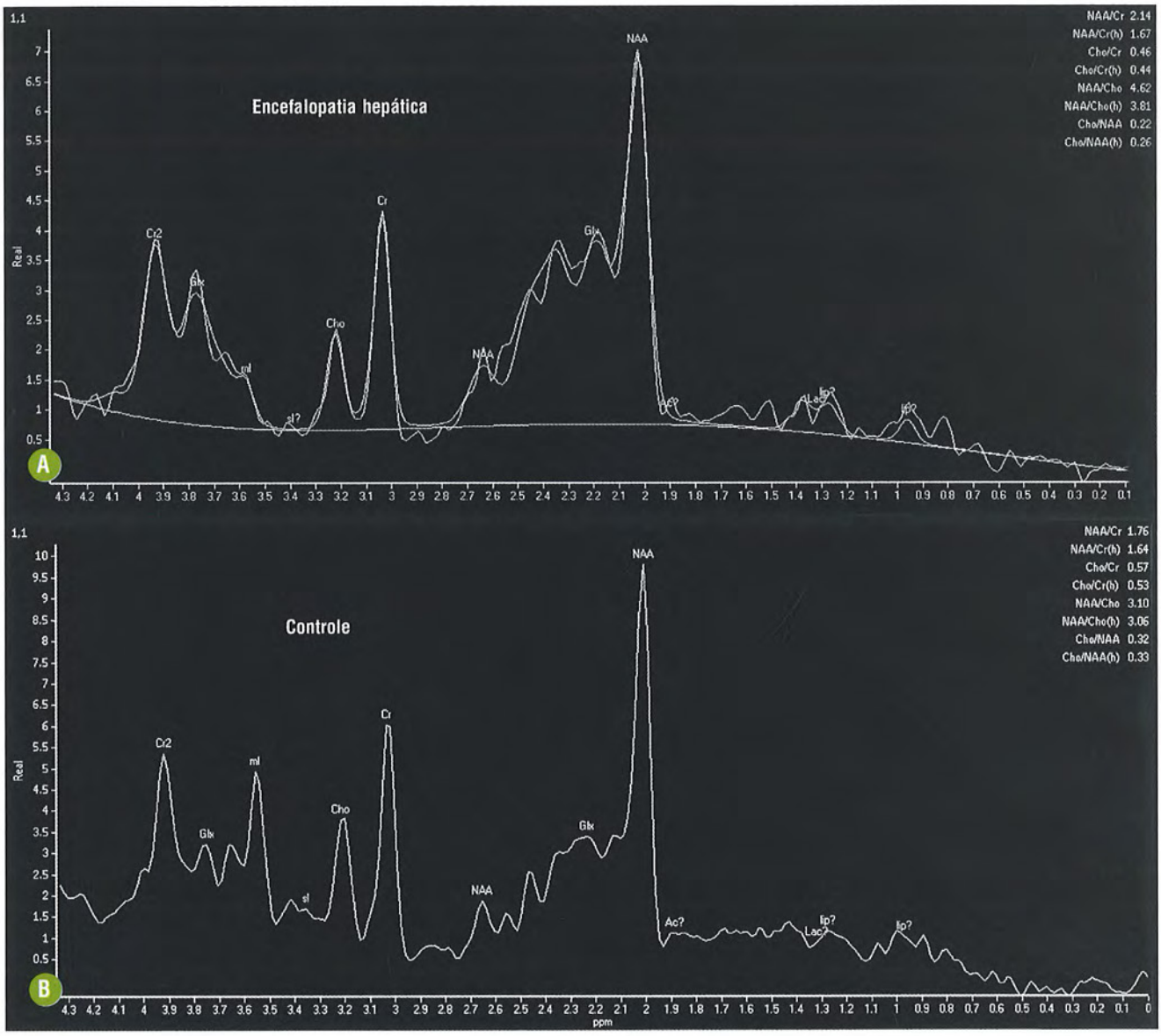

FIGURA 11-17. ERM na encefalopatia hepática. Espectros comparativos demonstrando o aspecto típico da EH **(A)** em relação ao controle saudável **(B)**. Observe o aumento de glutamina/glutamato (Glx) e a redução de mioinositol e colina no indivíduo com EH.

DEFICIÊNCIAS NUTRICIONAIS OU METABÓLICAS

INTRODUÇÃO

Generalidades

Condições extremas de privação de alimentos interferem de diversas formas no funcionamento do SNC. Entretanto, em situações particulares, algumas deficiências específicas ocasionadas por ingesta insuficiente ou desencadeadas por condições predisponentes podem promover mau funcionamento de sistemas ou estruturas específicas. A inter-relação entre a deficiência de alguns metabólitos ou vitaminas e a demonstração de alterações previsíveis na RM reforça o conceito de vulnerabilidade seletiva.

ENCEFALOPATIA DE WERNICKE

INTRODUÇÃO

Generalidades

A afasia de percepção de Wernicke foi originalmente descrita por Carl Wernicke em 1881 e consiste em uma desordem neurológica aguda decorrente da deficiência de tiamina (vitamina B1).

Predomina entre indivíduos com abuso crônico de álcool e com deficiências nutricionais. Entretanto outras condições, como neoplasias do trato gastrointestinal, diálise crônica, tratamento com tolazamida, hiperêmese gravídica, neoplasias hematológicas, nutrição parenteral prolongada ou sem suplementação com vitaminas e recusa psicogênica à alimentação, também podem estar relacionadas com essa deficiência vita-

mínica. Mais recentemente, as cirurgias bariátricas com grande perda de peso em um curto período de tempo, sem o cuidado com a adequada reposição vitamínica, também têm sido incluídas entre os fatores desencadeantes.

Achados Clínicos

Clinicamente é caracterizada pela tríade de ataxia, nistagmo e confusão mental. A encefalopatia de Wernicke (EW) não tratada pode ter alto índice de letalidade, mas deve ser compreendida como uma condição tratável e potencialmente reversível.

Uma situação peculiar foi originalmente descrita em 1887 por um psiquiatra russo, S.S. Korsakoff, que observou distúrbios de memória em indivíduos com alcoolismo crônico. Trata-se de uma síndrome associada à deficiência de tiamina, que comunga com a EW alguns fatores predisponentes. A demência de Korsakoff cursa com dificuldade para adquirir novos aprendizados, amnésia anterógrada/retrógrada e típica confabulação, que consiste na tentativa de preencher os lapsos de sua memória com fatos imaginários. É considerada uma sequela tardia da EW (estágio crônico), observada em aproximadamente 80% dos pacientes que sobreviveram (síndrome de Wernicke-Korsakoff). O diagnóstico clínico é sustentado pela caracterização de uma síndrome amnéstica associada à história de abuso de álcool.

Achados Histológicos

- Fase aguda: edema, desmielinização e astrocitose reativa nos corpos mamilares, na substância cinzenta periaquedutal e na face medial dos tálamos. A ocorrência de hemorragias petequiais é rara, mas pode ser detectada. Outras áreas de acometimento já foram descritas, principalmente em condições não derivadas do etilismo crônico. Fórnix, núcleos da base, tronco encefálico, cerebelo e córtex cerebral são as principais.
- Fase crônica: atrofia dos corpos mamilares.
- As principais áreas cerebrais lesadas na síndrome de Korsakoff são os corpos mamilares, tálamos e hipocampos. Admite-se que a amnésia observada decorra do dano estrutural no núcleo dorsomedial do tálamo, e não nos corpos mamilares.

ACHADOS DE IMAGEM

Tomografia Computadorizada e Ressonância Magnética do Encéfalo

Usualmente a TC tem baixa sensibilidade neste contexto.

A RM é o método mais sensível para o diagnóstico *in vivo* dessa condição.

- O achado mais característico é a demonstração de hipossinal em T1 e hipersinal em T2/FLAIR ao redor do terceiro ventrículo (face medial dos tálamos), região periaquedutal e, principalmente, nos corpos mamilares (Fig. 11-18).
- A sequência ponderada em difusão pode demonstrar áreas de restrição à livre movimentação das moléculas de água (hipersinal) nos tálamos, sendo mais sensível que as sequências convencionais.
- A injeção intravenosa do agente paramagnético (Gd) pode demonstrar impregnação, principalmente nos corpos mamilares. A ocorrência de impregnação ou restrição à difusão pode estar relacionada com a atividade desmielinizante por doença aguda, com potencial para reversão com a adequada suplementação de tiamina.
- A impregnação dos corpos mamilares e dos tálamos pelo Gd é um achado característico de EW em etilistas, e pode ser observada mesmo na ausência de hipersinal local em T2/FLAIR. Postula-se que o álcool altere a permeabilidade da BHE, resultando no realce pelo contraste (Fig. 11-19).
- Em indivíduos não etilistas predomina o acometimento simétrico de áreas não usuais, como os núcleos dos nervos hipoglossos na porção dorsal do bulbo, os núcleos vestibulares nos corpos restiformes e os núcleos dos nervos abducentes e faciais, ambos na porção dorsal da ponte. Nesses indivíduos pode ocorrer ainda o acometimento difuso e multifocal do córtex cerebral, notadamente nos lobos frontais.
- Na fase crônica pode ser demonstrada atrofia cerebral global ou atrofia dos corpos mamilares, com alteração difusa do sinal da substância branca cerebral, caracterizada por hipersinal em T2/FLAIR.
- A principal anormalidade observada nos indivíduos com a síndrome de Korsakoff é a atrofia dos corpos mamilares.

Recomendações

Diante da suspeita de EW a RM constitui o método de imagem de escolha para a estimativa do dano tecidual. Todavia, por dificuldades impostas pela condição clínica dos pacientes, que os impedem de colaborar com o exame, admite-se que o tratamento seja instituído precocemente tão logo seja formulada a hipótese diagnóstica.

A realização de sequência ponderada em difusão e a injeção intravenosa de Gd podem ter papel na estimativa de prognóstico e deverá constituir parte importante da interpretação do exame. Para o diagnóstico específico devemos nos basear na ocorrência de pelo menos um elemento da tríade clínica mencionada, associado ao acometimento variável, porém seletivo, do encéfalo, principalmente dos corpos mamilares, da face medial dos tálamos e hipotálamo e da substância cinzenta periaquedutal.

Uma condição clínica peculiar pode ser derivada do uso de nutrição parenteral prolongada, em particular naquelas com alto conteúdo de glicose que induziria ao consumo das reservas de tiamina e ao desencadeamento da EW, mais comumente no decorrer de algumas poucas semanas.

DIAGNÓSTICO DIFERENCIAL

As alterações demonstradas pela RM têm altas sensibilidade e especificidade para o diagnóstico de EW. Admite-se que o acometimento dos corpos mamilares constitua o achado com maior especificidade para o diagnóstico dessa doença. Contudo, algumas afecções podem simular pelo menos parte dos achados descritos:

- Encefalopatias mitocondriais: essas afecções metabólicas raras podem determinar o acometimento do tronco encefálico e dos núcleos da base. Constituem um diagnóstico diferencial relevante naqueles casos suspeitos de EW em crianças. Vale ressaltar que o acometimento dos corpos mamilares não constitui achado usual nas mitocondriopatias.
- Encefalite por citomegalovírus (CMV): a infecção pelo CMV pode ocasionar o comprometimento periventricular e, em particular, do diencéfalo, simulando a distribuição dos achados de EW. Em geral isso é observado em indivíduos imunocomprometidos.

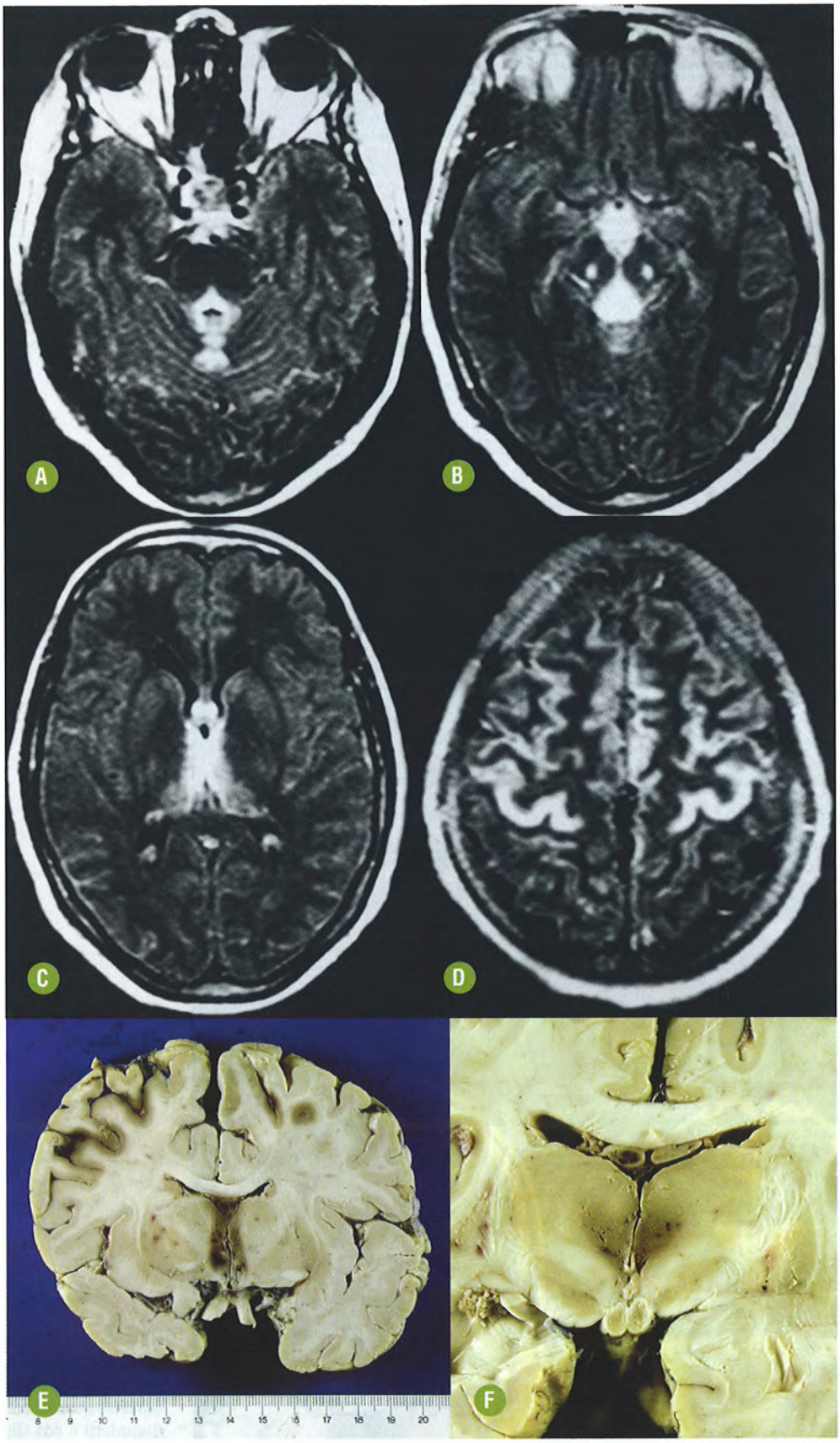

FIGURA 11-18. Encefalopatia aguda de Wernicke. Imagens axiais FLAIR demonstrando comprometimento bilateral e simétrico do verme do cerebelo, da região periaquedutal **(A)**, substância negra, corpos mamilares **(B)**, tálamos mediais, fórnices **(C)** e córtex frontal **(D)** nesta paciente com carcinoma gástrico. Cortes coronais do encéfalo para avaliação macroscópica (**E** e **F**) demonstraram hemorragia petequial nas áreas de alteração prévia à RM. Imagens da macroscopia são cortesia da Dra. Carmem Lúcia Penteado Lancellotti (FCMSCSP).

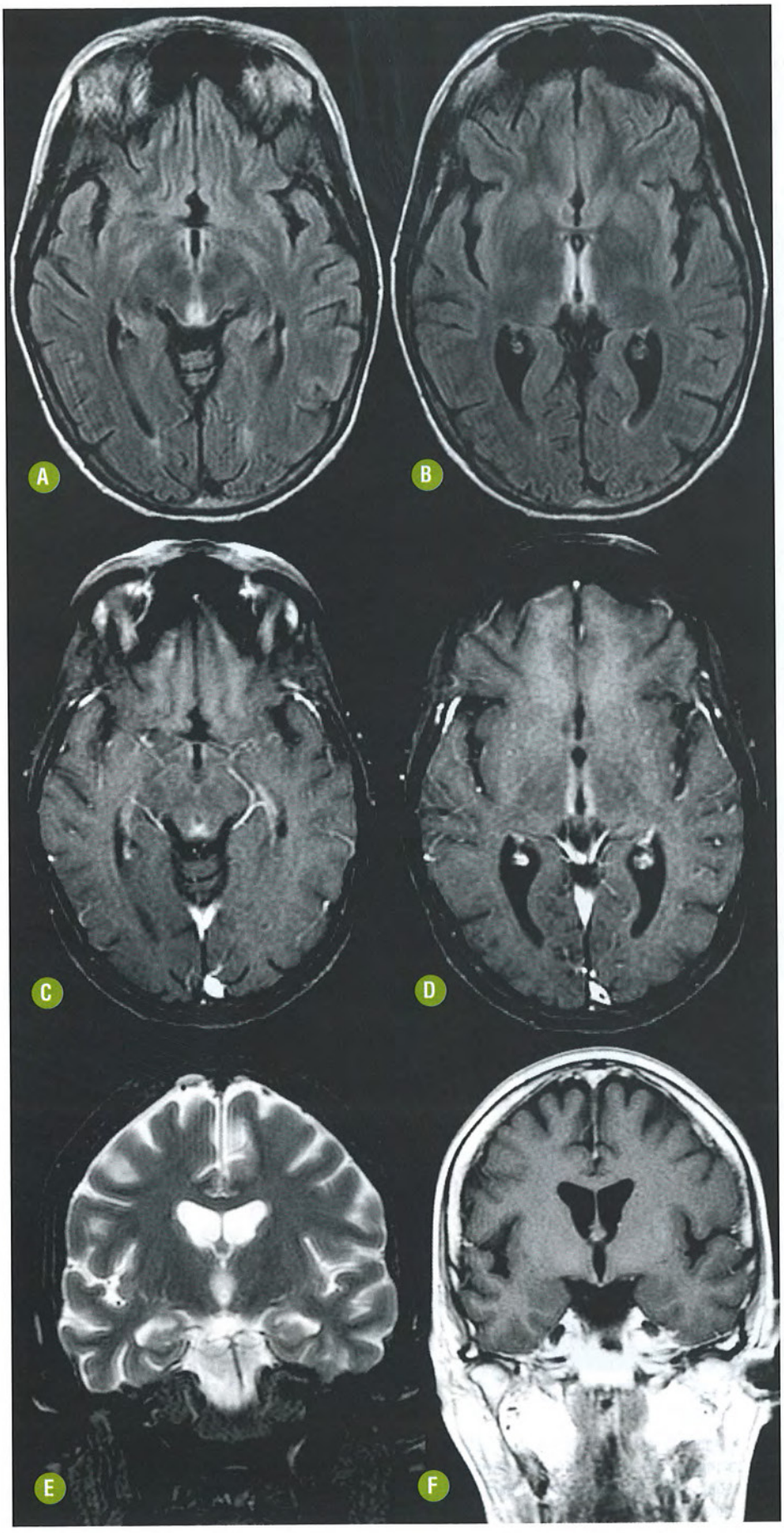

FIGURA 11-19. Encefalopatia aguda de Wernicke. Imagens comparativas FLAIR (**A** e **B**) e T1 pós-Gd intravenoso (**C** e **D**) demonstrando acometimento seletivo periaquedutal e dos tálamos mediais, com impregnação pelo Gd. Note o acometimento dos corpos mamilares em T2 **(E)** com impregnação seletiva tênue **(F)** neste indivíduo com história de etilismo crônico e desnutrição.

- A demonstração de atrofia dos corpos mamilares é um achado frequente em pacientes com história de abuso crônico de álcool. Contudo não é suficiente para o diagnóstico da síndrome de Korsakoff.

DEFICIÊNCIA DE VITAMINA B12

INTRODUÇÃO

Generalidades

A síndrome clínica mais comumente determinada por essa síndrome carencial é denominada degeneração combinada subaguda da medula. A deficiência de vitamina B12 determina uma degeneração seletiva dos funículos laterais e posteriores da medula. O acometimento dos TCS intracranianos também tem sido observado.

A deficiência de vitamina B12 pode ser dividida em três categorias principais: oferta alimentar inadequada (vegetarianos), má absorção (anemia perniciosa, gastrectomia, infecções intestinais, *sprue* tropical) e outras condições (anestesia com N_2O [óxido nitroso], deficiência de transcobalamina 2).

Achados Clínicos

Nesta doença coexiste o acometimento sensitivo e das vias piramidais com parestesias, fraqueza e dormência dos membros (manifestações neurológicas mais precoces). Ataxia, perda da propriocepção e da sensibilidade vibratória, espasticidade, hiperreflexia e sinal de Babinski também são frequentes, porém mais tardios. A doença pode evoluir para confusão, depressão, delírios e declínio cognitivo.

Achados Laboratoriais

Anemia megaloblástica (volume corpuscular médio [VCM] > 100) e redução dos níveis séricos de vitamina B12. A endoscopia digestiva alta pode confirmar a presença de gastrite atrófica de causa autoimune.

Achados Histológicos

- Macroscopia: descoloração acinzentada e simétrica das porções dorsolaterais da medula espinal cervical e torácica.
- Microscopia: o edema mielínico é o achado mais precoce nas regiões dorsolaterais da medula espinal cervical e torácica. As sequelas tardias são desmielinização, perda neuronal ou degeneração axonal walleriana de tratos longos.

ACHADOS DE IMAGEM

Tomografia Computadorizada e Ressonância Magnética

A TC usualmente resulta normal e seu emprego não é justificável nesse contexto.

A RM do encéfalo e da medula espinal cervical e torácica constitui a base da correlação por imagem dos achados decorrentes da deficiência de vitamina B12.

- Sequências T1: discreto espessamento da medula espinal, sem alteração de sinal evidente e usualmente sem impregnação pelo Gd. Naqueles casos com dano estrutural mais exacerbado pode ocorrer discreta impregnação pelo Gd das porções dorsolaterais da medula cervical. A avaliação cefálica usualmente é normal.
- Sequências T2 (Fig. 11-20): hipersinal linear contínuo e simétrico dos funículos posteriores e laterais da medula espinal (degeneração combinada). Apesar de a descrição clássica prever o comprometimento combinado dos funículos medulares espinais, o comprometimento isolado de pelo menos um deles também pode fazer parte do espectro neurorradiológico da doença. Além disso, o comprometimento combinado pode ser visto apenas em um segmento ou alternar-se ao longo dos diversos segmentos da medula espinal. O acometimento do corno anterior da medula espinal já foi descrito, mas representa achado raro.

O comprometimento bulbar é bastante útil para o diagnóstico específico a partir de um estudo de RM do encéfalo e pode ser caracterizado por hipersinal puntiforme, muito tênue, na sua face posterior, por extensão do comprometimento medular a partir dos fascículos grácil e cuneiforme e suas conexões nos respectivos núcleos bulbares.

O comprometimento supratentorial tem sido descrito como focos de hipersinal em T2/FLAIR que acometem a substância branca dos hemisférios cerebrais, inclusive ao longo dos TCS. Esse padrão tem sido observado em muitos dos nossos pacientes e, possivelmente, constitui um achado de doença crônica ou avançada, com repercussões variáveis sobre a cognição (Fig. 11-21). Em alguns dos casos temos visto o comprometimento bulbar anterior, nas pirâmides bulbares, por extensão do comprometimento dos TCS.

Recomendações

O método de imagem de escolha é a RM da medula cervical e do encéfalo, incluindo sequências T2 para demonstrar o comprometimento combinado das colunas laterais e posteriores da medula espinal. Esse conjunto de alterações pode exibir reversão após o tratamento apropriado, com melhora clínica completa ou parcial.

O diagnóstico específico deverá ser vislumbrado diante do achado de discreto alargamento linear e contínuo da medula espinal, principalmente no segmento cervical ou torácico superior, que exibe hipersinal seletivo em T2 nas regiões dorsolaterais. Geralmente a partir disso é que se procede à pesquisa laboratorial específica.

Uma condição clínica peculiar pode ser derivada do uso de N_2O em procedimentos anestésicos que induz ao aparecimento de manifestações neurológicas nos indivíduos com deficiência subclínica ou limítrofe de vitamina B12, a partir do estímulo ao consumo da reserva da vitamina e o bloqueio da síntese da metionina. Isso se torna particularmente relevante em alguns indivíduos que apresentam queixas neurológicas severas, que podem ser atribuídas de forma equivocada à cirurgia ou ao procedimento anestésico recente. O diagnóstico correto e a suplementação adequada evitam danos permanentes e promovem a reversão do quadro.

DIAGNÓSTICO DIFERENCIAL

A demonstração de degeneração combinada dos funículos posterior e laterais da medula espinal, além do possível acometimento dos TCS, particularmente nas pirâmides bulbares, no contexto de anemia megaloblástica, permite o diagnóstico bastante seguro dessa doença. Todavia uma pequena lista de

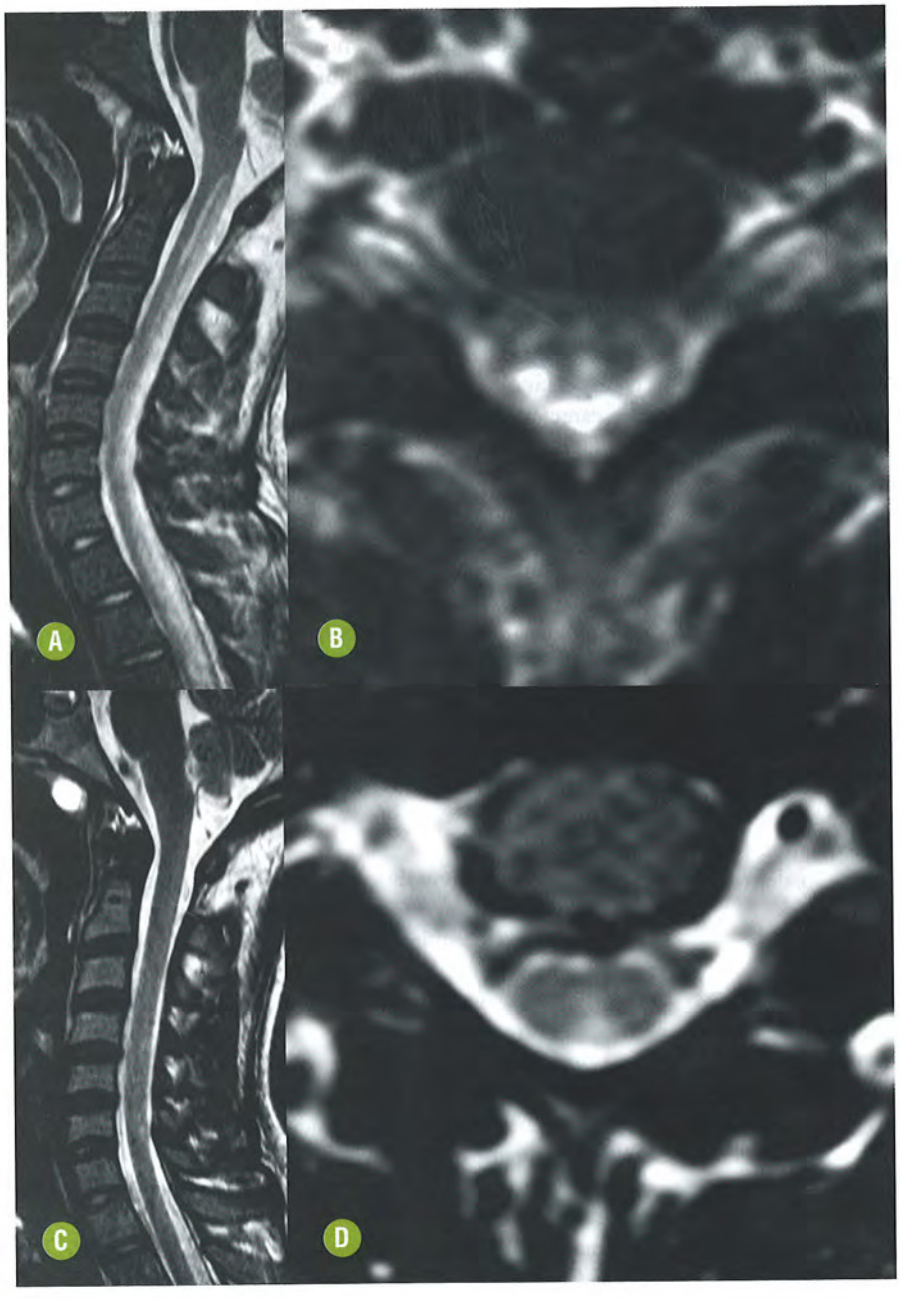

FIGURA 11-20. Degeneração subaguda da medula por deficiência de vitamina B12. Imagens comparativas ponderadas em T2 pré (**A** e **B**) e pós-tratamento (**C** e **D**) confirmando a significativa melhora do comprometimento seletivo dos funículos medulares cervicais posteriores e laterais neste indivíduo com gastrite atrófica autoimune e anemia megaloblástica.

possibilidades diagnósticas diferenciais pode ser elaborada visando ao exercício didático:

- Degeneração combinada subaguda da medula por deficiência de cobre. O termo degeneração combinada é sustentado pela demonstração da associação, clínica ou por imagem, do acometimento conjunto dos funículos posteriores e laterais. A deficiência de cobre tem sido descrita em indivíduos com suplementação de oligoelementos e pode ter relação com altos níveis de zinco.
- Lesão desmielinizante medular em esclerose múltipla, encefalomielite disseminada aguda (ADEM) ou neuromielite óptica.
- Mielite infecciosa, principalmente por vírus.
- Algumas doenças podem acometer de forma isolada os funículos medulares espinais e simular o padrão da deficiência de vitamina B12.

A neurossífilis, na sua forma conhecida como *tabes dorsalis*, acomete o funículo posterior da medula e pode representar um raro diagnóstico diferencial.

A ataxia de Friedreich é uma forma hereditária de degeneração cerebelomedular que cursa com escoliose, atrofia da medula e pode exibir hipersinal em T2 no funículo posterior da medula. O conjunto de características clinicorradiológicas com acometimento de outros sítios permite a segura distinção.

A esclerose lateral amiotrófica (ELA) representa uma condição degenerativa rara que afeta de forma seletiva, mas não exclusiva, as vias motoras. A ausência de alterações de sensibilidade e o acometimento combinado dos neurônios motores superior e inferior, demonstrado por métodos clínicos e/ou por RM, permitem o diagnóstico correto. A RM da medula de pacientes com ELA pode demonstrar hipersinal em T1 e em

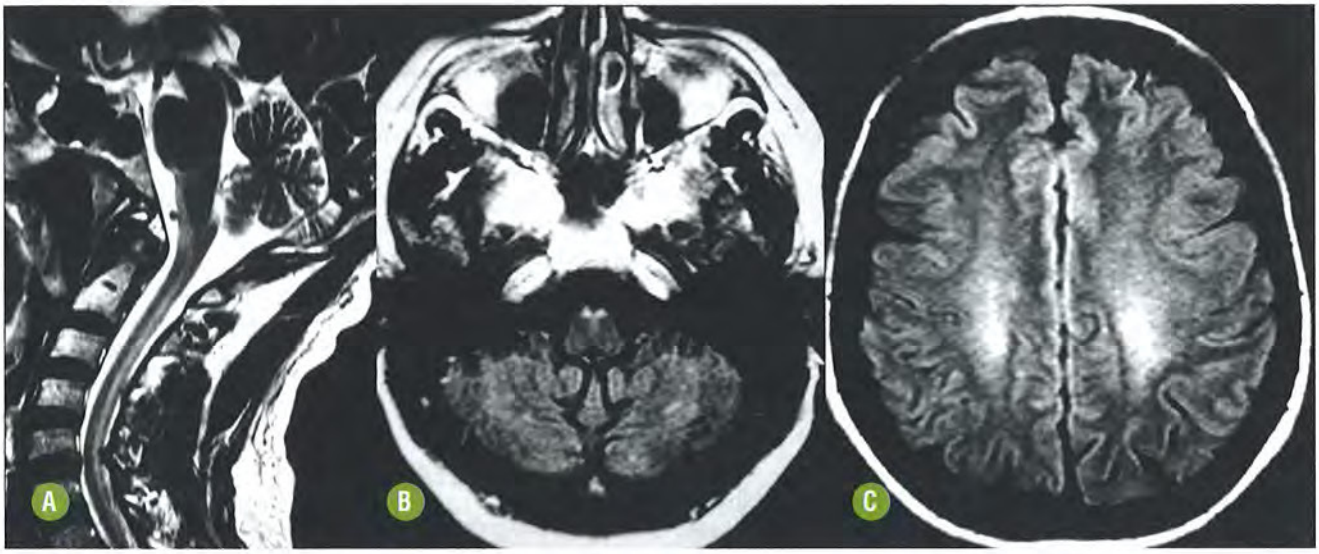

FIGURA 11-21. Deficiência de vitamina B12 com acometimento medular e encefálico. Imagem sagital T2 **(A)** demonstrando o comprometimento medular cervical. Imagens FLAIR demonstrando o acometimento das pirâmides bulbares **(B)** e da substância branca dos centros semiovais, incluindo a topografia dos TCS **(C)**.

T2 nos TCS, sem comprometimento do funículo posterior nas imagens estruturais.

A deficiência de vitamina B12 também pode alterar o sinal dos TCS intracranianos em T2/FLAIR, desde os centros semiovais até a pirâmide bulbar. O sinal dos TCS em T2/FLAIR nos casos de ELA é muito menos hiperintenso e o acometimento da pirâmide é, no mínimo, extremamente raro nesta condição.

A adrenomieloneuropatia também pode demonstrar o comprometimento dos funículos laterais associado a atrofia medular. A maioria dos pacientes também tem insuficiência adrenal e pode, ainda, exibir comprometimento da substância branca periventricular e de alguns tratos intracranianos, particularmente dos TCS.

HIPOGLICEMIA

INTRODUÇÃO

Generalidades

A glicose constitui a principal fonte de energia no SNC. A hipoglicemia representa risco potencial para o SNC, particularmente no período neonatal (hipoglicemia neonatal), com prevalência de aproximadamente 2:1.000 nascidos vivos, segundo dados norte-americanos. O armazenamento neuronal é muito baixo em neonatos, justificando a maior ocorrência de complicações.

Os fatores associados a risco aumentado de hipoglicemia são, principalmente, neonatos pequenos ou grandes para a idade gestacional que sofreram estresse metabólico. A ocorrência de hipoglicemia em qualquer idade pode ser justificada pelo uso excessivo de insulina ou de agentes hipoglicemiantes orais, presença de insulinoma não diagnosticado, ou uma condição clínica como sepse, insuficiência renal ou hepática, insuficiência adrenal e nesidioblastose (em neonatos).

Apesar disso, a hipoglicemia também pode acometer qualquer indivíduo com níveis séricos de glicose abaixo do mínimo para garantir energia necessária ao funcionamento do SNC. Essa demanda energética varia entre as diferentes regiões do encéfalo e a ocorrência de complicações neurológicas não se deve exclusivamente à privação da fonte de energia, mas também parece derivar de mecanismos de excitotoxicidade, com aumento local de aspartato e glutamato.

Achados Clínicos

O dano cerebral é mais comumente observado nas vítimas de coma hipoglicêmico, que podem evoluir com perda de memória persistente, estado vegetativo permanente e até morte em 2% a 4% dos casos. Os principais sinais e sintomas precedentes incluem cefaleia, confusão, irritabilidade, incoordenação, letargia, crises epilépticas, hipotonia, taquipneia, taquicardia, instabilidade da temperatura corporal e diaforese.

Naqueles casos não diagnosticados ou inadequadamente tratados, podem ocorrer danos irreversíveis ao parênquima encefálico, com prejuízo de diversas funções corticais, como retardo do desenvolvimento mental, alterações visuocorticais (dano parietoccipital seletivo) e epilepsia.

Achados Laboratoriais

A dosagem da glicose plasmática usualmente encontra-se abaixo de 25-30 mg/100 ml.

Achados Histológicos

- Macroscopia: as lesões se assemelham àquelas decorrentes de hipóxia-isquemia, mas com algumas peculiaridades, basicamente como resultado da degeneração seletiva de regiões específicas, como cérebro pálido e edematoso, com perda da diferenciação branco-cinzenta.

  As descrições do acometimento em neonatos incluem lesões em regiões posteriores do cérebro, entretanto em qualquer idade pode haver acometimento difuso, particularmente da substância cinzenta do córtex cerebral e dos núcleos da base. Os pacientes de qualquer idade, mais severamente afetados, apresentam alterações predominantes nos núcleos da base.

- Microscopia: os neurônios acometidos encontram-se atrofiados, com citoplasma hipereosinofílico e núcleo picnótico. Há vulnerabilidade seletiva da região CA1 dos hipocampos, dos neurônios das lâminas 3, 5 e 6 do neocórtex cerebral, bem como dos núcleos caudados, putames e núcleos denteados do cerebelo.

ACHADOS DE IMAGEM

Tomografia Computadorizada do Encéfalo

A ocorrência de áreas hipoatenuantes com acometimento da substância cinzenta, particularmente nas regiões parietoccipitais, com padrão bilateral e simétrico representa o achado mais característico. A demonstração do acometimento das regiões com maior seletividade neuronal, todavia, não é adequadamente estimada por este método.

Em alguns casos o padrão de imagem pode assemelhar-se àquele de um infarto isquêmico parietoccipital bilateral ou simular uma área de edema citotóxico mais difuso.

Ressonância Magnética do Encéfalo

Parece haver vulnerabilidade seletiva para dano neuronal em diferentes regiões do encéfalo dos indivíduos que sofreram hipoglicemia severa. As alterações de sinal são mais comumente observadas na substância cinzenta dos núcleos da base e do córtex cerebral dos lobos temporais, occipitais e parietais.

O dano neuronal diante da hipoglicemia severa pode ser transitório, caso haja infusão precoce de glicose. Apesar disso, a necrose neuronal pode ser permanente e até precoce no hipocampo e no neocórtex de animais com hipoglicemia prolongada.

- Essas áreas são habitualmente simétricas e simulam o aspecto isquêmico ou edematoso pelo seu sinal hipointenso em T1 e hiperintenso em T2/FLAIR.
- Áreas de alteração de sinal semelhantes podem ter distribuição mais difusa, com predomínio no córtex, núcleos da base, hipocampos, esplênio do corpo caloso e cerebelo. Também já foi demonstrado o comprometimento predominante ou associado precoce da substância branca dos hemisférios cerebrais.
- Na fase aguda do processo usualmente é observada a restrição à livre movimentação das moléculas de água nas sequências ponderadas em difusão, com valores baixos do mapa de coeficiente de difusão aparente (ADC). As alterações observadas na DWI ainda são objeto de discussão, mas mais provavelmente decorrem de edema citotóxico (Fig. 11-22), similar àquele documentado nos estados isquêmicos ou na encefalopatia hipóxico-isquêmica.
- As sequências T1 podem demonstrar sinais de necrose cortical laminar nas áreas acometidas, naqueles casos com dano subagudo.
- A espectroscopia de prótons do encéfalo demonstra redução dos picos de N-acetilaspartato, denotando a depleção da população neuronal viável, além do aumento do pico de lactato, por metabolismo anaeróbio nas áreas afetadas.

Recomendações

O estudo multiplanar por RM do encéfalo com sequência ponderada em difusão é o melhor método de imagem para o diagnóstico precoce da encefalopatia por hipoglicemia, particularmente em neonatos.

Diante da suspeita de lesões cerebrais por hipoglicemia a investigação deverá incluir estudo de RM com sequências T2/FLAIR e difusão. As oscilações dos níveis glicêmicos, muitas vezes não relatados ativamente, representam o substrato laboratorial mais relevante para a correlação diagnóstica.

As imagens em difusão podem ser empregadas como marcadores cronológicos do dano cerebral, sendo precocemente alteradas e com tendência à normalização do sinal nas lesões subagudas e crônicas. Por outro lado a correlação clínica ou de prognóstico poderá ser estimada pela análise da RM, sendo aceito que os indivíduos com lesões dos núcleos da base evoluirão, mais comumente, para um estado vegetativo permanente, enquanto naqueles nos quais os núcleos da base foram poupados haverá menor prejuízo neurológico.

DIAGNÓSTICO DIFERENCIAL

A lista de diagnósticos diferenciais de um dano cortical difuso ou multifocal é extensa, mas deverá incluir complicações de parto, afecções vasculares e infecciosas, além de outras intercorrências metabólicas.

- Alterações metabólicas corticais, principalmente com edema lobar, comum nos distúrbios do ciclo da ureia. Os estados relacionados com a encefalopatia com hiperamonemia podem apresentar alteração seletiva da região (córtex) insular.
- A anóxia difusa grave constitui um diagnóstico diferencial relevante, pois hipoxemia e hipoglicemia representam os estados de privação de nutrientes fundamentais para o funcionamento do tecido cerebral. Essas condições podem coexistir, complicando a correta distinção.
- Os padrões de acometimento na anóxia neonatal têm distribuição característica, que varia com a intensidade da privação de oxigênio e com a idade gestacional. Uma descrição sumária desses padrões visa auxiliar na distinção correta da etiologia do dano.
- Encefalopatia hipóxico-isquêmica em pré-termos: há necrose por isquemia da substância branca periventricular em prétermos com baixo peso. Na fase aguda estas lesões exibem restrição na difusão, com ou sem hemorragia. Cronicamente evoluem para a leucomalacia periventricular.
  Encefalopatia hipóxico-isquêmica em nascidos a termo: basicamente três padrões têm sido descritos:
  - Padrão periférico: lesões isquêmicas difusas no córtex e na substância branca subcortical dos hemisférios cerebrais, com relativa preservação das regiões nucleocapsulares e da porção ventrolateral dos tálamos em neonatos que sofreram hipóxia parcial prolongada.
  - Padrão central: as lesões acometem simetricamente a região posterior dos putames, o TCS, a região ventrolateral dos tálamos e o córtex perirrolândico em neonatos que sofreram hipóxia aguda acentuada.
  - Padrão focal: lesões isquêmicas em territórios arteriais definidos.

A anóxia difusa também constitui diferencial em adultos, particularmente quando não é possível obter detalhes da intercorrência que promoveu o dano cerebral, particularmente naqueles indivíduos encontrados em coma. Nesta circunstância, a informação dos níveis glicêmicos de entrada é fundamental.

- A hipernatremia (> 150mEq/l) é um desequilíbrio hidroeletrolítico grave que pode se seguir a desidratação, diarreia,

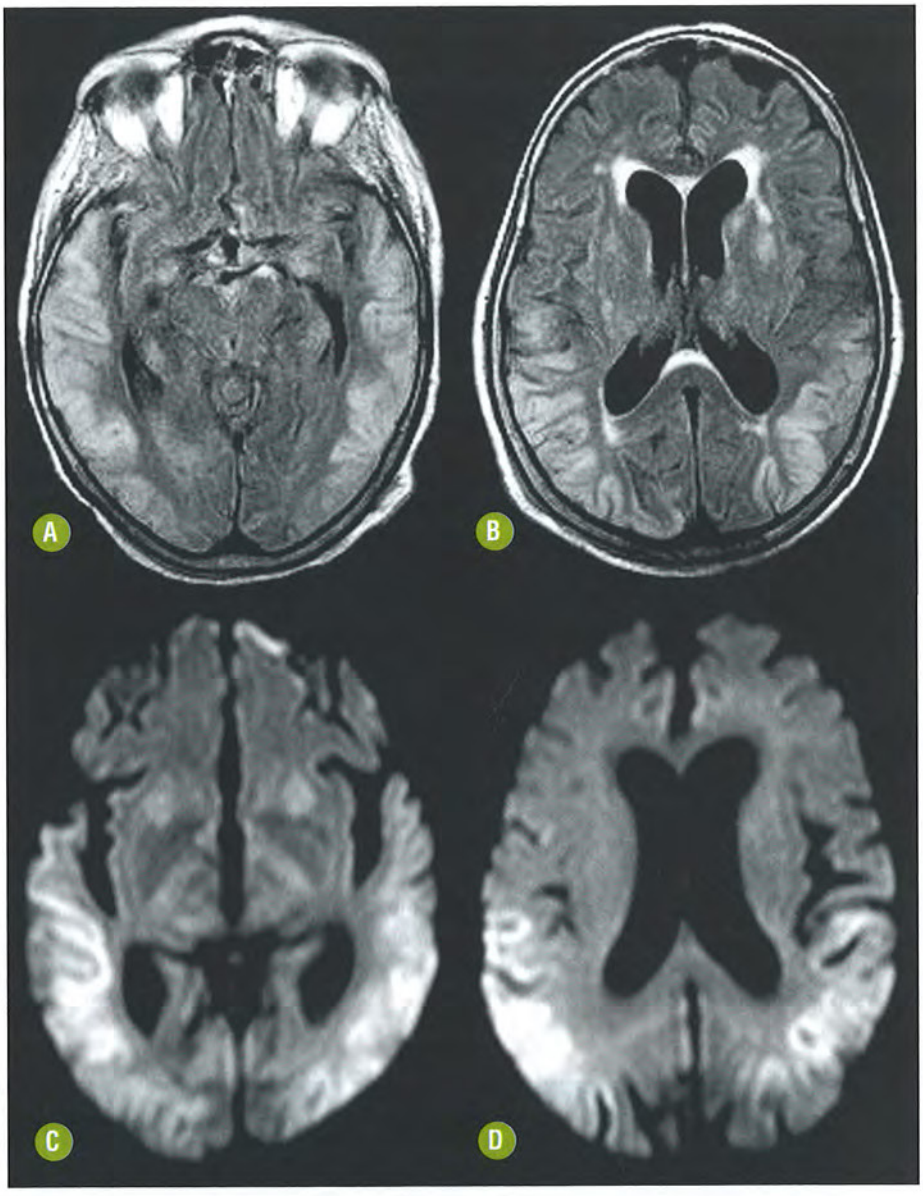

FIGURA 11-22. Dano cerebral por hipoglicemia severa. Imagens axiais FLAIR demonstrando extenso acometimento bilateral dos lobos temporais **(A)**, parietais inferiores e putames **(B)**. As imagens de difusão confirmaram a presença de edema citotóxico nas mesmas regiões (**C** e **D**) neste indivíduo com diabetes tipo 1 que foi encontrado em coma hipoglicêmico. Cortesia do Dr. Fábio Zanini Moreira, Goiânia-GO.

vômitos, disfunção adrenal ou hipotalâmica. Extensões variáveis de dano parenquimatoso com necrose cortical e subcortical hemorrágica têm sido descritas. A correlação clinicolaboratorial e a realização de sequência T2* são úteis para o diagnóstico correto.

- A hipoglicemia neonatal é uma intercorrência relativamente comum em neonatos com outras doenças. Contudo a hipoglicemia persistente ou de difícil correção deve suscitar a possibilidade de diagnósticos menos usuais, como a nesidioblastose, que deverá ser objeto de busca ativa. Além disso, a hipoglicemia pode também ocorrer no contexto de diversas doenças neurometabólicas congênitas ou hereditárias raras. Entre elas, a deficiência de 3-hidroxi-3-metilglutaril-CoA liase deve ser lembrada como causa de hipoglicemia com potencial dano cerebral.
- Além da DMB, outras condições, como encefalites por influenza ou rotavírus, insuficiência renal com desmielinização calosal, anormalidades metabólicas (principalmente sódio e glicose) e a doença das grandes altitudes, ademais do uso de drogas antiepilépticas ou mesmo a atividade epiléptica através do corpo caloso, também podem ocasionar lesões reversíveis no esplênio.
- A inclusão das doenças priônicas na lista de diferenciais pode ser justificada pelo padrão difuso de acometimento cortical e dos núcleos da base da hipoglicemia, particularmente em adultos. Contudo o conjunto de dados clínicos é suficiente para distinguir as doenças. O estado comatoso da hipoglicemia severa contrastará com a típica demência rapidamente progressiva das doenças priônicas.

ENCEFALOPATIAS POR DISTÚRBIOS HIDROELETROLÍTICOS

INTRODUÇÃO

Generalidades

Vários distúrbios hidroeletrolíticos podem cursar com encefalopatia. O protótipo dessa associação é a conhecida alteração

estrutural e funcional cerebral relacionada com os distúrbios do equilíbrio do sódio.

DESMIELINIZAÇÃO OSMÓTICA

INTRODUÇÃO

Generalidades

Antigamente conhecida como mielinólise central pontina e/ou mielinólise extrapontina, foi classicamente relacionada com a rápida correção da hiponatremia, principalmente em etilistas. Atualmente esta condição é mais adequadamente referida como desmielinização osmótica.

Trata-se de uma desmielinização aguda geralmente causada por mudanças abruptas na osmolaridade sérica. Atualmente admite-se que a severidade, duração e velocidade da correção da hiponatremia constituem os principais fatores de risco. Apesar disso, a desmielinização osmótica pode ocorrer em indivíduos normonatrêmicos ou associada a queimaduras extensas, secreção inapropriada de hormônio antidiurético, polidipsia psicogênica e hiperêmese gravídica.

Achados Clínicos

O quadro clínico varia de manifestações mínimas a completa síndrome de encarceramento (*locked-in syndrome*), coma ou morte. Geralmente se inicia com confusão mental, fraqueza nos membros, frequentemente com quadriparesia, paralisia do olhar conjugado, disartria (ou mutismo), disfagia, hipotensão e até crises epilépticas.

Nos indivíduos com acometimento extrapontino ocorrem ainda distonia e coreoatetose. A doença comumente tem evolução fatal, porém com o advento da RM alguns casos com reversão já foram relatados.

Achados Histológicos

- Macroscopia: descoloração acinzentada e simétrica da porção central e mais superior da ponte, onde somente uma estreita margem de tecido periférico é poupada. Pode haver extensão aos pedúnculos cerebelares médios. O acometimento extrapontino é mais frequente nos núcleos da base.
- Microscopia: extensa desmielinização e gliose, mais frequente na porção central da ponte ou núcleos da base, com macrófagos apresentando fragmentos de mielina fagocitados. Os neurônios estão preservados. Da mesma forma os TCS, algumas fibras transversas da ponte e os núcleos dos nervos pontinos também estão tipicamente poupados.

ACHADOS DE IMAGEM

Tomografia Computadorizada e Ressonância Magnética do Encéfalo

Hipoatenuação central na ponte ou núcleos da base pode ser observada à TC, sem evidências de hemorragia ou realce pelo meio de contraste iodado.

A RM é o método de escolha para esta avaliação.

- Sequência T1
  - Fase aguda: discreto hipossinal na porção central da ponte ou nos núcleos da base. Na ponte há a preservação das regiões periféricas, classicamente sem impregnação pelo Gd.
  - Fase subaguda: raramente pode demonstrar necrose central pontina.
- Sequências T2/FLAIR
  - Fase aguda: hipersinal de contorno circular na porção central da ponte, com relativa preservação das suas fibras periféricas (50% dos casos). Os TCS podem ser identificados no interior da zona acometida que assume a forma de "tridente" (Fig. 11-23). O acometimento de estrutu-



FIGURA 11-23. Mielinólise osmótica. Imagens sagital T1 **(A)** e axial T2 **(B)** demonstrando lesão central na ponte com preservação da periferia e o típico "aspecto de tridente".

ras extrapontinas como os núcleos da base, a substância branca dos hemisférios cerebrais e os hipocampos também é comumente visto (Fig. 11-24).
  - Fase subaguda: usualmente normal. Raramente pode demonstrar necrose central pontina.
- Sequência T2*: raramente demonstra focos hemorrágicos (hipointensos) de permeio.
- Difusão: as lesões podem exibir hipersinal na DWI, geralmente em decorrência de edema citotóxico (hipossinal no mapa ADC). A alteração na DWI pode preceder a anormalidade de sinal nas sequências convencionais, pode ser transitória e, em alguns poucos casos, reversível.

Recomendações

Diante da suspeita de desmielinização osmótica a RM é a ferramenta comprobatória mais sensível e específica para a confirmação do dano estrutural e o diagnóstico presuntivo. Deverá incluir sequências T1 pós-Gd e, principalmente, difusão, visando à estimativa de prognóstico. A desmielinização pontina central ou em "tridente" associada ao cenário clinicolaboratorial permite o diagnóstico confiável. Os padrões de desmielinização osmótica extrapontina oferecem um diagnóstico algo mais laborioso, todavia alcançável diante do cenário em que se insere.

DIAGNÓSTICO DIFERENCIAL

- A isquemia aguda pontina pode ocasionar descompensação clínica abrupta com sinais de acometimento do tronco encefálico. O sinal de RM é idêntico em T1, T2/FLAIR e DWI, entretanto a forma em "tridente" e o acometimento extrapontino devem ser ativamente buscados e interpretados em conjunto com os dados laboratoriais de osmolaridade sérica.
- Apesar de o glioma pontino ter características de sinal superponíveis, a apresentação clínica e as demais características de imagem permitem a diferenciação segura.
- Lesão desmielinizante idiopática no contexto da esclerose múltipla, ADEM ou neuromielite óptica. A forma em "tridente" e o acometimento bilateral e, geralmente, simétrico do acometimento das lesões extrapontinas não constituem achados usuais nessas afecções idiopáticas.
- A doença de Wilson comumente altera o sinal da ponte, mas o acometimento de outros segmentos do tronco encefálico ("sinal do panda gigante" no mesencéfalo) auxilia na diferenciação baseada apenas na imagem de RM.
- A doença de Behçet pode afetar o tronco encefálico, mais comumente sob a forma mesencefalotalâmica. As bases clinicorradiológicas desse processo inflamatório sistêmico permitem distingui-lo da desmielinização osmótica.

SÍNDROME DO DESEQUILÍBRIO DA DIÁLISE

INTRODUÇÃO

Generalidades

Trata-se de uma síndrome clínica rara, com manifestações neurológicas precipitadas pelo tratamento dialítico. A encefalopatia urêmica, mesmo na ausência do tratamento dialítico, pode promover manifestações clínicas e de imagem semelhantes e deverá ser compreendida nesse conjunto.

A síndrome do desequilíbrio da diálise (SDD) é uma encefalopatia aguda atribuída à rápida remoção de ureia durante a hemodiálise em pacientes com uremia crônica. Presume-se que a remoção da ureia ocorra mais lentamente através da BHE, promovendo um gradiente osmótico reverso, levando água para algumas regiões do encéfalo. A hemodiálise também leva à redução do pH intracelular, promovendo acidose metabólica, aumentando a osmolaridade cerebral e ocasionando o edema.

Achados Clínicos

Caracteriza-se por cefaleia, náusea, borramento visual, hipertensão, crises epilépticas e coma. Sintomas extrapiramidais podem ter início abrupto e ser acompanhados de rebaixamento do nível de consciência, disartria, disfagia e ataxia. O prognóstico é incerto, variando desde a reversão completa até a morte.

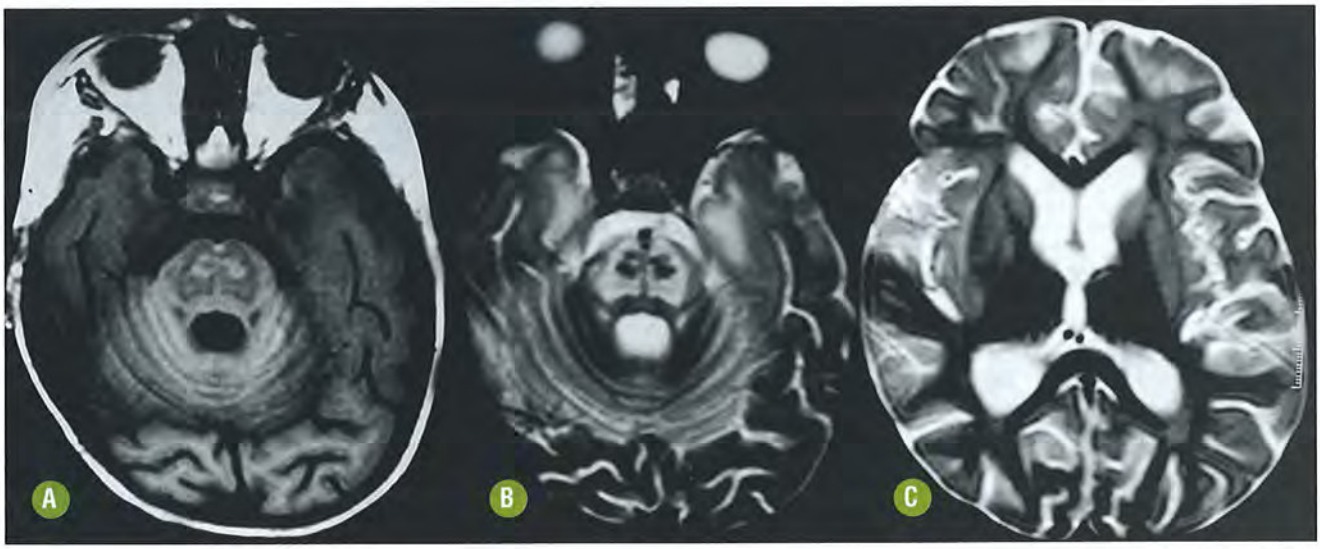

FIGURA 11-24. Mielinólise osmótica. Imagens axiais em T1 **(A)** e T2 **(B)** demonstrando o acometimetno central da ponte com preservação dos TCS. Note ainda o acometimento extrapontino estriatal bilateral em T2 **(C)**.

Achados Histológicos e Laboratoriais

Extenso edema vasogênico nos núcleos lentiformes, usualmente sem hemorragias petequiais.

A natureza do edema cerebral que se segue à SDD ainda é controversa. Têm sido implicados mecanismos moleculares desencadeados pela rápida hemodiálise que ocasionam o mau funcionamento dos canais de regulação da homeostase da água do encéfalo (aquaporina) e dos transportadores da ureia. A acidose metabólica associada a várias condições clínicas foi recentemente proposta como o desencadeador da alteração seletiva do núcleo lentiforme.

ACHADOS DE IMAGEM

Tomografia Computadorizada e Ressonância Magnética do Encéfalo

A TC pode demonstrar hipoatenuação simétrica e bilateral nos núcleos lentiformes, com efeito expansivo pelo edema local. Usualmente não há realce.

A RM é o método mais confiável para a caracterização das lesões típicas da SDD e da encefalopatia urêmica.

- Sequência T1: evidencia marcado hipossinal simétrico e bilateral nos núcleos lentiformes, decorrente do aumento significativo do conteúdo local de água.
- Sequências T2/FLAIR: evidenciam hipersinal difuso nos núcleos lentiformes e demonstram o típico edema vasogênico na sua periferia que configura o "sinal do lentiforme bifurcado" (Fig. 11-25). Pode haver acometimento variável de outras regiões.
- DWI: demonstra o predomínio de T2 *shine through effect* nas áreas acometidas pelo abundante edema vasogênico local.

Recomendações

A alteração é reversível, entretanto pode recorrer diante das mesmas condições predisponentes. O diagnóstico confiável pode ser sustentado pela presença de sinais extrapiramidais agudos durante ou imediatamente após a sessão de diálise, associado à demonstração de lesões bilaterais e simétricas nos núcleos da base ("sinal do lentiforme bifurcado").

O edema cerebral tem sido responsabilizado pelas manifestações clínicas e o desequilíbrio da ureia parece constituir o mecanismo fisiopatológico básico dessa síndrome. A acidose metabólica parece ser condição *sine qua non* para o surgimento do "sinal do lentiforme bifurcado", particularmente observado no cenário da uremia.

DIAGNÓSTICO DIFERENCIAL

- Desmielinização osmótica constitui o principal diferencial, pelo conjunto clinicolaboratorial ao qual o indivíduo submetido à diálise encontra-se exposto.
- Apesar de ser incluído entre os diferenciais, o infarto venoso secundário à trombose de veias profundas do encéfalo predomina nos tálamos e seu diagnóstico não pode prescindir da demonstração de trombo intraluminal no sistema de drenagem venosa.
- Alguns casos de desmielinização idiopática pós-infecciosa ou pós-vacinal (ADEM) podem acometer predominantemente os núcleos da base, contudo sem a caracterização de edema vasogênico exclusivo nas lesões.
- Os distúrbios hidroeletrolíticos podem interferir ou descompensar estados hipoglicêmicos, favorecendo a ocorrência de encefalopatia. A hipoglicemia usualmente determina lesões cerebrais com vulnerabilidade seletiva diferente daquela da SDD ou da encefalopatia urêmica.

ESTADO HIPERGLICÊMICO

INTRODUÇÃO

Generalidades

O estado hiperglicêmico pode desencadear efeitos neurotóxicos que devem ser reconhecidos e tratados nas salas de emergência, visto que não são raros e potencialmente reversíveis.

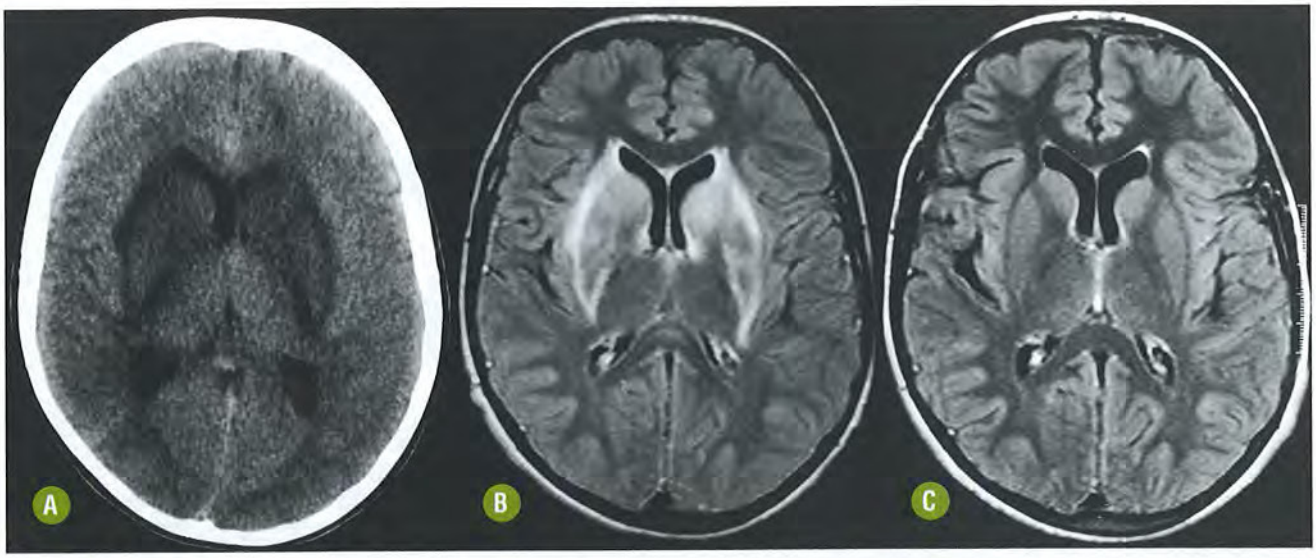

FIGURA 11-25. Síndrome do desequilíbrio da diálise. Imagem axial de TC sem contraste **(A)** demonstra edema vasogênico hipoatenuante estriatal bilateral, confirmado na imagem FLAIR axial **(B)** com o "sinal do lentiforme bifurcado". Note ainda o tênue foco de hipersinal no esplênio do corpo caloso. Imagem FLAIR controle confirma a reversão completa da alteração **(C)**.

Pode resultar em coma ou edema cerebral difuso em graus variáveis, e alguns casos de hiperglicemia não cetótica podem associar-se a distúrbio de movimento consequente à vulnerabilidade seletiva de algumas regiões do encéfalo.

A causa mais comum de síndrome extrapiramidal unilateral é vascular, porém pode ocorrer a síndrome da hemicoreia-hemibalismo por disfunção transitória, principalmente do núcleo subtalâmico em associação a hiperglicemia não cetótica.

Achados Clínicos

Caracteriza-se pela presença de hemicoreia e hemibalismo involuntários, usualmente contínuos, que podem ser acompanhados de distonia, mioclonia ou movimentos orofaciais. Geralmente a consciência é preservada e as manifestações podem durar várias horas ou até dias. O prognóstico é incerto, variando desde a regressão completa das manifestações até a persistência de sequelas variáveis.

Achados Laboratoriais

O estado hiperglicêmico exerce efeito neurotóxico geralmente naqueles indivíduos nos quais a glicemia ultrapassa 300 mg/dl. Outras alterações bioquímicas em consequência da descompensação diabética podem ser demonstradas.

Achados Histológicos

- Macroscopia: redução volumétrica dos núcleos acometidos.
- Microscopia: proliferação gemistocítica nas lesões, que se presume ser induzida pelo estado hiperglicêmico. Esse aspecto tem sido responsabilizado pelos achados de imagem.

ACHADOS DE IMAGEM

Tomografia Computadorizada e Ressonância Magnética do Encéfalo

A TC sem contraste é capaz de demonstrar hiperatenuação espontânea e usualmente unilateral nos núcleos da base acometidos.

Os estudos de RM permitem a avaliação mais abrangente e a caracterização dos diagnósticos diferenciais (Fig. 11-26).

- Sequência T1: demonstra típico hipersinal usualmente unilateral na região nucleocapsular interna, sem evidências de impregnação pelo Gd.
- Sequências T2/FLAIR: não demonstram alterações correspondentes na fase aguda, permitindo excluir hemorragia, isquemia aguda ou outras alterações estruturais.

As lesões podem apresentar reversão ou evoluírem para sequelas, caracterizadas por atrofia local e pequenas imagens císticas nos exames de seguimento.

Recomendações

A TC de crânio sem contraste também é útil neste contexto clínico e pode ser utilizada na ausência de RM. A RM permite a avaliação diagnóstica confiável no cenário clinicolaboratorial apropriado. As aquisições T2* e DWI usualmente resultam normais, mas são úteis para excluir, respectivamente, hemorragia e isquemia recentes. Exames de RM seriados podem demonstrar a reversibilidade ou mesmo a evolução das lesões para sequela.

DIAGNÓSTICO DIFERENCIAL

- *Spectacular shrinking deficit* relacionado também com a proliferação gemistocística no contexto de sequela isquêmica subaguda. Evolui para lesão sequelar, com perda do hipersinal em T1 na fase crônica. Diante desta suspeita, a presença de hemicoreia-hemibalismo e níveis muito elevados de glicemia auxilia na distinção diagnóstica.
- Depósito de Mn, porém tal alteração é usualmente bilateral e simétrica.
- Depósito de cálcio hidratado, também usualmente bilateral e simétrico.
- Hemorragia nos núcleos da base.



FIGURA 11-26. Neurotoxicidade pela hiperglicemia não cetótica. Imagem axial de TC sem contraste **(A)** demonstrando hiperatenuação estriatal direita em correspondência com o hipersinal seletivo visto em T1 SE MTC sem Gd **(B)**. A imagem FLAIR **(C)** demonstra apenas pequeno foco sequelar no putame direito neste paciente com glicemia de 453 mg/dl e movimentos anormais no hemicorpo esquerdo.

NEUROTOXICIDADE DE MEDIDAS TERAPÊUTICAS OU USO DE MEDICAÇÕES

INTRODUÇÃO

Generalidades

Várias drogas comerciais usadas em tratamentos ambulatoriais ou em prescrições hospitalares têm sido responsabilizadas por neurotoxicidade direta ou por alterar o metabolismo de órgãos ou tecidos induzindo ao prejuízo funcional ou estrutural do SNC. Essa lista de possibilidades é vasta e nos propomos a mencionar aqui medicamentos e medidas terapêuticas de maior relevância ou com potencial de maior toxicidade.

Achados Clínicos

Os principais sinais e sintomas dependem da medicação utilizada, da dose, da duração do tratamento e do local do dano encefálico.

A neurotoxicidade por metronidazol é rara, mas, quando presente, costuma induzir neuropatias periféricas ou disfunção cerebelar, particularmente nas doses que excedem 2 g/dia por longos períodos. O prognóstico é favorável, com melhora clínica seguida da interrupção da droga e desaparecimento das lesões encefálicas. Pequenas sequelas podem ocorrer no esplênio do corpo caloso.

O metotrexato tem sido utilizado para o tratamento intratecal de leucemia, linfoma ou infiltração tumoral do SNC. Particularmente associado à radioterapia, pode induzir a desmielinização rápida da substância branca ou uma vasculopatia com calcificações na transição corticossubcortical dos hemisférios cerebrais, principalmente nas regiões posteriores.

A L-asparaginase, utilizada no tratamento de certas hemopatias, pode induzir trombose venosa cerebral ou mesmo uma encefalopatia reversível, cujos sinais e sintomas dependem da região acometida.

A toxicidade pelo dissulfiram dá origem a uma encefalopatia aguda caracterizada pelo acometimento dos núcleos da base com sinais extrapiramidais.

Intoxicações por drogas antiepilépticas, como o valproato sódico, podem induzir uma encefalopatia por hiperamonemia, com sinais extrapiramidais e cerebelares. Anormalidades de sinal transitórias caracterizadas por edema vasogênico focal no esplênio do corpo caloso também já foram descritas na intoxicação por drogas antiepilépticas (valproato de sódio, carbamazepina e clonazepam), habitualmente sem manifestações clínicas específicas.

A intoxicação pelo 5-fluorouracil pode se associar a múltiplas lesões na substância branca dos lobos frontais e acometimento do tronco encefálico. Confusão mental e déficits focais podem ocorrer. As lesões lembram o padrão de distribuição da esclerose múltipla. A resolução dos sintomas é a regra com a interrupção do tratamento com a droga. Como o levamisol habitualmente é administrado em conjunto com o 5-fluorouracil, tem sido questionado o agente isolado ou o mecanismo específico da toxicidade.

Achados Histológicos

- Metronidazol: edema vasogênico na maioria das lesões. Em algumas, particularmente naquelas que acometem o corpo caloso, o edema citotóxico pode predominar. Há relatos de alterações espongiformes em estudos experimentais.
- Metotrexato: induz à desmielinização multifocal com graus variáveis de edema citotóxico.
- L-asparaginase: predispõe à ocorrência de trombose venosa cerebral.
- Dissulfiram: edema vasogênico ou citotóxico nas regiões acometidas.
- Drogas antiepilépticas: desmielinização e edema vasogênico no esplênio do corpo caloso.
- 5-fluorouracil/levamisol: desmielinização inflamatória e edema vasogênico multifocal.

ACHADOS DE IMAGEM

Tomografia Computadorizada e Ressonância Magnética do Encéfalo

A TC geralmente é normal. Devido à baixa sensibilidade do método, tênues áreas hipoatenuantes podem ser observadas nas distribuições mencionadas, porém com baixa especificidade dos achados.

- Metronidazol: áreas hiperintensas simétricas em T2 e FLAIR nos núcleos denteados do cerebelo, acometendo a região dorsal do bulbo e da ponte (colículos faciais). Pode haver acometimento do mesencéfalo, com lesão dos núcleos rubros. O esplênio do corpo caloso e a substância branca dos hemisférios cerebrais podem ser acometidos.
  As sequências ponderadas em difusão geralmente não demonstram restrição no mapa de ADC, exceto em algumas lesões esplênicas, nas quais o edema citotóxico pode predominar. O prognóstico é favorável, com melhora clínica seguida da interrupção da droga e desaparecimento das lesões encefálicas. Pequenas sequelas com hipersinal em T2 e FLAIR podem ocorrer em lesões esplênicas que exibiram edema citotóxico no ADC.
- Metotrexato: desmielinização da substância branca, geralmente nas regiões periventriculares dos centros semiovais. O acometimento dos TCS pode ser seletivo, com áreas hiperintensas em T2/FLAIR, sem impregnação pelo Gd, e sinais de restrição persistente na DWI (Fig. 11-27).
- L-asparaginase: trombose venosa cerebral ou mesmo encefalopatia reversível, caracterizada por hipersinal em T2 e FLAIR cortical e subcortical nos hemisférios cerebrais (Fig. 11-28).
- Dissulfiram: lesões simétricas caracterizadas por hipossinal em T1 e hipersinal em T2 e FLAIR nos núcleos lentiformes, rubros e subtalâmicos.
- Valproato sódico: encefalopatia por hiperamonemia caracterizada por hipersinal simétrico em T2 e FLAIR nos globos pálidos e na substância branca cerebelar. Valproato de sódio, carbamazepina e clonazepam: hipersinal focal em T2 e FLAIR no esplênio do corpo caloso (Fig. 11-29).

Recentemente tem sido descrita a neurotoxicidade pela vigabatrina, um análogo estrutural do ácido gama-aminobutírico (GABA) que inibe a transaminase-GABA, aumentando os níveis cerebrais deste neurotransmissor. É uma droga geralmente bem tolerada, preconizada no tratamento de espasmos infantis e crises parciais complexas refratárias. Entretanto, crianças muito pequenas e altas doses de vigabatrina são fatores de risco potencial para o aparecimento de alterações reversíveis caracterizadas por sinal hiperintenso em T2/FLAIR

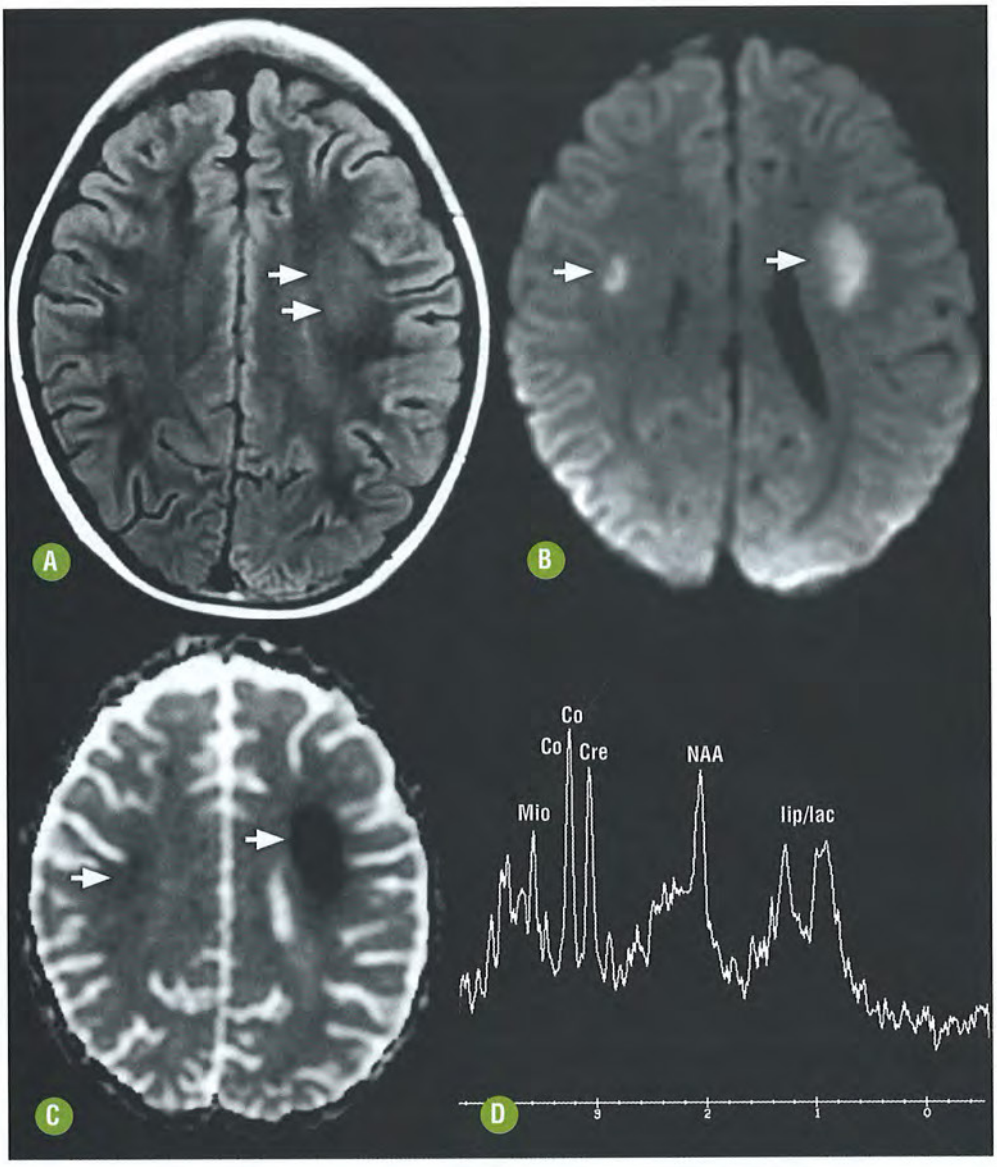

FIGURA 11-27. Neurotoxicidade pelo metotrexato intratecal em criança com leucemia. Imagens axiais comparativas FLAIR **(A)** e difusão **(B)** demonstrando zonas de edema citotóxico nos centros semiovais (setas) confirmadas no mapa ADC **(C)**. A ERM demonstrou redução do pico de NAA por provável depleção da população neuronal, além de aumento de lípides/lactato. Observe discreta elevação de colina, provavelmente em decorrência da desmielinização local.

e difusão restrita nos globos pálidos, tálamos, ponte dorsal e mesencéfalo em aproximadamente 20%-30% dos casos.

- A intoxicação por 5-fluorouracil/levamisol usualmente mostra múltiplas lesões hiperintensas em T2 e FLAIR na substância branca dos lobos frontais e acometimento do tronco encefálico, que tendem a se realçar pelo Gd.
- Citarabina: têm sido observadas hemorragia intracraniana e apoplexia hipofisária nos pacientes tratados com esta droga.

Recomendações

O predomínio do edema vasogênico no substrato da maioria das intoxicações medicamentosas justifica o emprego indispensável da RM de crânio com sequência ponderada em difusão e análise do mapa ADC neste contexto. A ERM pode ser útil em algumas situações como a hiperamonemia.

DIAGNÓSTICO DIFERENCIAL

- Metronidazol: o principal diferencial é a encefalopatia de Wernicke aguda. Entretanto, além do contexto clínico diverso, a deficiência de tiamina tem seletividade neuronal muito específica, particularmente pelo acometimento simétrico dos corpos mamilares e porção medial dos tálamos.
  Outros diferenciais para o acometimento simétrico dos núcleos denteados do cerebelo incluem: intoxicação por metilbromida, doença da urina do xarope de bordo, xantomatose cerebrotendínea, histiocitose neurodegenerativa e encefalomielites por enterovírus. Vale ressaltar que todas estas condições mencionadas são relacionadas com contextos clínicos específicos e não costumam acometer de forma seletiva as outras regiões encefálicas tipicamente afetadas na intoxicação por metronidazol.
- Metotrexato: apesar da descrição de padrões semelhantes à isquemia nos casos de toxicidade pelo metotrexato, as alterações induzidas pela radioterapia representam o principal diferencial. O dano induzido pela radiação é a causa mais frequente de alteração do sinal do parênquima cerebral secundária às medidas terapêuticas no tratamento das neoplasias intracranianas. O efeito da radioterapia se assemelha àquele dos quimioterápicos e a terapia combinada pode ser particularmente agressiva para o tecido encefálico.

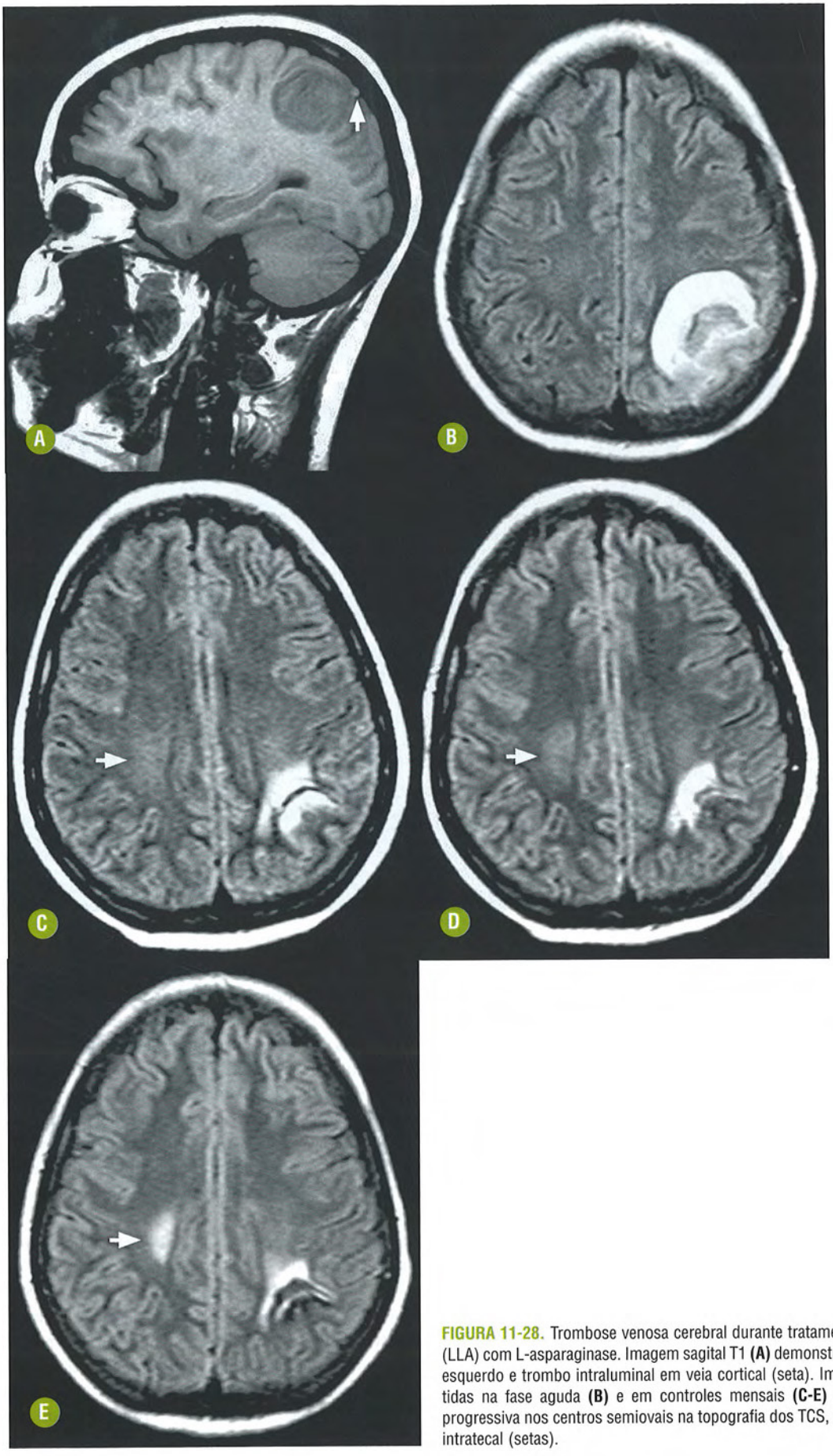

FIGURA 11-28. Trombose venosa cerebral durante tratamento de leucemia linfoide aguda (LLA) com L-asparaginase. Imagem sagital T1 **(A)** demonstra área infartada no lobo parietal esquerdo e trombo intraluminal em veia cortical (seta). Imagens FLAIR comparativas obtidas na fase aguda **(B)** e em controles mensais **(C-E)** demonstrando desmielinização progressiva nos centros semiovais na topografia dos TCS, atribuída ao uso de metotrexato intratecal (setas).

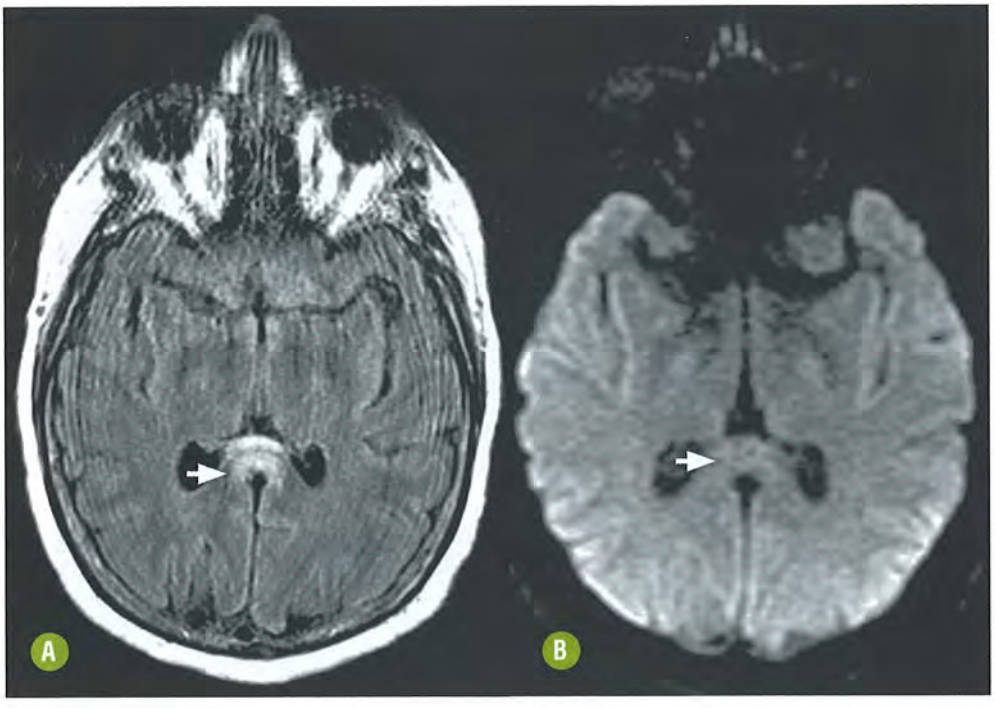

FIGURA 11-29. Neurotoxicidade pelo uso de droga antiepiléptica (carbamazepina). Imagens comparativas FLAIR **(A)** e difusão **(B)** demonstrando edema vasogênico focal no esplênio do corpo caloso.

A radioterapia pode ocasionar dano à substância branca, com desmielinização variável ou lesões com impregnação anormal e necrose (radionecrose). O dano pode ainda ser potencializado pela interação com o efeito de quimioterápicos, como na pseudoprogressão ou na mudança do padrão de disseminação dos tumores encefálicos primários (radioterapia + temozolamida ou bevacizumabe) ou pela interação com metotrexato, levando à angiopatia mineralizante.

- L-asparaginase: inclui os diferenciais de trombose venosa cerebral e infartos venosos.
- Dissulfiram: intoxicação pelo metanol, estado urêmico com acidose lática, *kernicterus*, intoxicação por metronidazol.
- Drogas antiepilépticas com desmielinização tóxica calosal: além da DMB, várias outras doenças já foram citadas no diferencial desta condição, incluindo encefalites por influenza ou rotavírus, insuficiência renal com desmielinização calosal, anormalidades metabólicas (principalmente sódio e glicose) e a doença das grandes altitudes. A toxicidade pelo metronidazol e a propagação transcalosa da atividade epiléptica também podem justificar este padrão.
- 5-fluorouracil/levamisol: afecções desmielinizantes inflamatórias idiopáticas, principalmente esclerose múltipla e ADEM.

ENCEFALOPATIA POSTERIOR REVERSÍVEL

INTRODUÇÃO

Generalidades

A PRES foi originalmente descrita por Hinchey e cols., em 1996, como um distúrbio multifatorial da autorregulação cerebrovascular, em que a maioria dos casos cursava com a elevação dos níveis pressóricos. A denominação PRES é consagrada pelo uso, mas não deixa de ser imprecisa, haja vista que não se trata de uma alteração exclusiva das regiões posteriores do cérebro e tampouco cursa com reversão completa em todos os casos.

O uso frequente de diversos medicamentos tem aumentado a incidência da PRES, entretanto muitos fatores desencadeantes já foram descritos. Admite-se que a repercussão específica dessa condição no encéfalo independe de seu fator desencadeante, sendo, por isso, aqui apresentada na sua forma mais geral.

Entre as causas principais, atualmente, podem ser destacadas pré-eclâmpsia, eclâmpsia, encefalopatia hipertensiva e toxicidade a drogas. Diversos medicamentos usados sob prescrição médica, como ciclosporina, metotrexato, tacrolimo, cisplatina, gencitabina, adriamicina, ciclofosfamida, citarabina, filgrastim, amoxapina (antidepressivo tricíclico de última geração), interferon-alfa e eritropoetina, podem determinar o aparecimento de PRES como resultado de um distúrbio da autorregulação cerebrovascular.

Achados Clínicos

A síndrome da vasoconstricção cerebral reversível tem na encefalopatia hipertensiva seu protótipo. É caracterizada por intensa cefaleia abrupta associada à disfunção da autorregulação arterial intracraniana com edema vasogênico multifocal e potencialmente reversível. A maioria dos indivíduos apresenta reversão completa com a retirada do fator precipitante.

Cefaleia, crises epilépticas, distúrbios visuais, rebaixamento do nível de consciência e, ocasionalmente, déficits neurológicos focais têm sido os comemorativos clínicos mais comumente descritos no contexto da PRES.

Achados Histológicos

- Macroscopia: edema vasogênico cortical e subcortical. Pequenos focos de hemorragias petequiais nos lobos parietais e occipitais são raramente observados. Os núcleos da base, cerebelo, tronco encefálico e a convexidade frontal também podem ser acometidos.

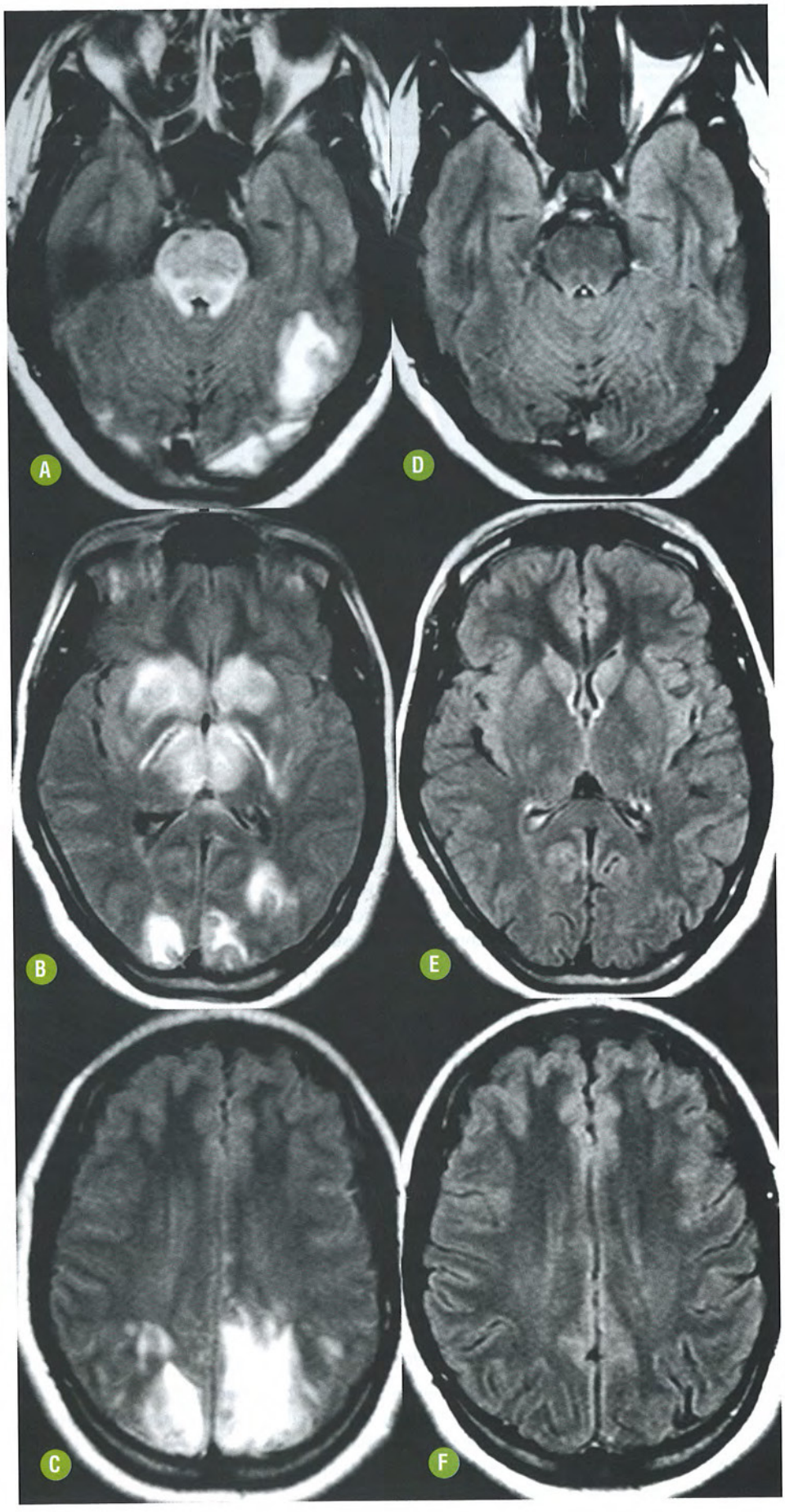

FIGURA 11-30. Eclâmpsia com alterações reversíveis da PRES. Imagens axiais FLAIR demonstrando extensas áreas de edema vasogênico em tronco encefálico **(A)**, núcleos da base e tálamos **(B)**, além das regiões parietoccipitais **(C)**. Imagens comparativas **(D-F)** após 30 dias evidenciaram reversão completa.

- Microscopia: edema vasogênico sem dano significativo ao parênquima. Apenas em raros casos graves, os estudos anatomopatológicos podem revelar necrose fibrinoide microvascular, microinfartos isquêmicos com hemorragia secundária variável.

ACHADOS DE IMAGEM

Tomografia Computadorizada do Encéfalo

- Focos hipoatenuantes de predomínio subcortical, com alguma extensão ao córtex adjacente, nas regiões parietais e occipitais. As lesões podem exibir realces focais ou puntiformes pelo meio de contraste iodado.
- Hemorragias petequiais na transição entre o córtex e a substância branca ou nos núcleos da base constituem achados raros.

Ressonância Magnética do Encéfalo

A RM tem papel de destaque no contexto da PRES, pois assegura o diagnóstico correto diante do contexto clínico apropriado, e ainda permite estimar o prognóstico pela avaliação de reversibilidade das lesões.

- Sequência T1: áreas de hipointensidade de sinal de predomínio subcortical, com extensão cortical, nas regiões parietais e occipitais, que raramente exibem impregnação focal ou puntiforme pelo Gd.
- Sequências T2/FLAIR: as lesões típicas são caracterizadas por sinal hiperintenso, com características de edema vasogênico, digitiforme, que podem estender-se às regiões anteriores do cérebro, além de acometer os núcleos da base. Raramente há hiperintensidade difusa no tronco encefálico.
- Sequência T2* ou SWI: mais sensíveis para a demonstração de eventuais focos hemorrágicos de permeio às lesões, caracterizados por marcado hipossinal.
- Difusão: representa a ferramenta mais útil para a confirmação da natureza vasogênica do edema, estimando, assim, o prognóstico das lesões. Usualmente é normal, com hipersinal no mapa de ADC (T2 *shine-through effect*). Os casos que apresentam restrição verdadeira à difusão são interpretados como decorrentes de zonas de dano estrutural irreversível por edema citotóxico.

Recomendações

Os estudos de RM deverão incluir sequências T1 antes e após a administração intravenosa de Gd e, principalmente, sequência ponderada em difusão. A DWI se presta à avaliação prognóstica, pois permite estimar o dano tecidual após a retirada do fator precipitante.

A principal dica diagnóstica é a presença de lesões predominantemente subcorticais nas regiões posteriores dos hemisférios cerebrais, não restritas ao território da artéria cerebral posterior, que ocorra no contexto do uso dos medicamentos previamente mencionados.

Vale mencionar que muitos indivíduos continuam expostos aos fatores que potencialmente desencadearão outros episódios de PRES. A interpretação de um novo episódio deve respeitar os mesmos preceitos do anterior, sem complicações adicionais.

DIAGNÓSTICO DIFERENCIAL

- Isquemia aguda arterial no território da artéria cerebral posterior: o dano francamente cortical e a alteração evidente na difusão, com restrição por edema citotóxico, permitem o diagnóstico correto.
- Estados de franca hiperemia cerebral aguda secundária à descompressão rápida de hematoma subdural ou à hiperperfusão pós-endarterectomia.
- Edema cortical pós-ictal reversível pode ser documentado como hipersinal em T2/FLAIR e difusão. O predomínio cortical e a história clínica auxiliam na distinção diagnóstica.
- A SDD pode desencadear edema vasogênico relacionado com encefalopatia urêmica, com o "sinal do lentiforme bifurcado" que se segue à acidose metabólica.
- Leucoencefalopatia multifocal progressiva (LEMP) no contexto de imunodepressão ou do uso de algumas drogas (anticorpo monoclonal).
- A ocorrência de infarto venoso secundário à trombose venosa cerebral pode desencadear áreas de hipersinal em T2/FLAIR por edema vasogênico em zonas previsíveis.
- Uma condição peculiar é a síndrome da vasoconstricção cerebral reversível (síndrome da Call-Fleming), que pode ocorrer isolada ou associar-se à PRES. Esta condição pode ser idiopática ou também ser desencadeada pelo uso de drogas ilícitas ou medicações comerciais, principalmente vasoconstritores. Os estudos angiográficos (ângio-TC ou ângio-RM) podem demonstrar vasoespasmos segmentares intercalados com segmentos normais ou dilatados. Esse padrão pode associar-se à PRES e ambos podem exibir reversão completa após medidas terapêuticas apropriadas.

HEMOSSIDEROSE ADQUIRIDA (HEMOCROMATOSE SECUNDÁRIA)

INTRODUÇÃO

Generalidades

A hemocromatose primária decorre de um distúrbio genético que determina o aumento da absorção de ferro pelo intestino. Por outro lado, a hemocromatose secundária é uma desordem adquirida do metabolismo do ferro decorrente de uma sobrecarga férrica oriunda de transfusões repetidas ou mesmo secundária a uma eritropoiese ineficaz, como, por exemplo, em pacientes com talassemia *major*.

Quando os níveis séricos estão elevados, inicialmente o ferro é depositado nas células do sistema reticuloendotelial. Entretanto, quando o sistema está saturado, o ferro excedente é depositado no fígado, na adeno-hipófise, no baço, na pele e na medula óssea sob a forma de agregados insolúveis de hemossiderina.

Achados Clínicos

No fígado é causa de cirrose com quadro de dor abdominal crônica. Tais agregados determinam a perda da função da adeno-hipófise e atrofia testicular secundária, com diminuição da libido e impotência por hipogonadismo hipogonadotrófico. Na pele, a doença confere um tom escuro ou acinzentado.

Na hemocromatose primária, o ferro pode acumular-se de forma semelhante, mas pode acometer o pâncreas e causar diabetes secundária.

Achados Histológicos

- Macroscopia: atrofia da adeno-hipófise. Alterações estruturais visíveis no fígado pela cirrose, além de esplenomegalia.
- Microscopia: depósitos de ferro no sistema reticuloendotelial, em células da pele, da adeno-hipófise, do fígado e da medula óssea. Achados típicos de cirrose no tecido hepático.

ACHADOS DE IMAGEM

Tomografia Computadorizada e Ressonância Magnética

A TC não tem aplicação relevante neste contexto.

Nos exames de RM de sela turca, observa-se hipossinal em todas as sequências na adeno-hipófise, notadamente em T2*, determinado pelo acúmulo de ferro sob a forma de hemossiderina. Tipicamente nos casos mais graves há deposição de ferro ao longo do plexo corioide e nas meninges (Fig. 11-31).

Os exames do abdome podem evidenciar hiperatenuação à TC ou marcado hipossinal em T2.

Recomendações

Os estudos de RM do encéfalo e da sela turca deverão incluir aquisições T2*.

Os estudos de fígado ou coração com avaliação quantitativa podem ser úteis na estimativa da sobrecarga do ferro ou no acompanhamento dos pacientes em tratamento com quelantes específicos.

DIAGNÓSTICO DIFERENCIAL

- O principal diagnóstico diferencial é a hemocromatose (primária), na qual pode ocorrer ainda hipersinal em T1 nos núcleos da base, secundário ao acúmulo de Mn decorrente de encefalopatia portossistêmica em indivíduos cirróticos com *shunts* hepáticos. O conjunto de achados: hipossinal da adeno-hipófise em T2* associado à redução volumétrica da

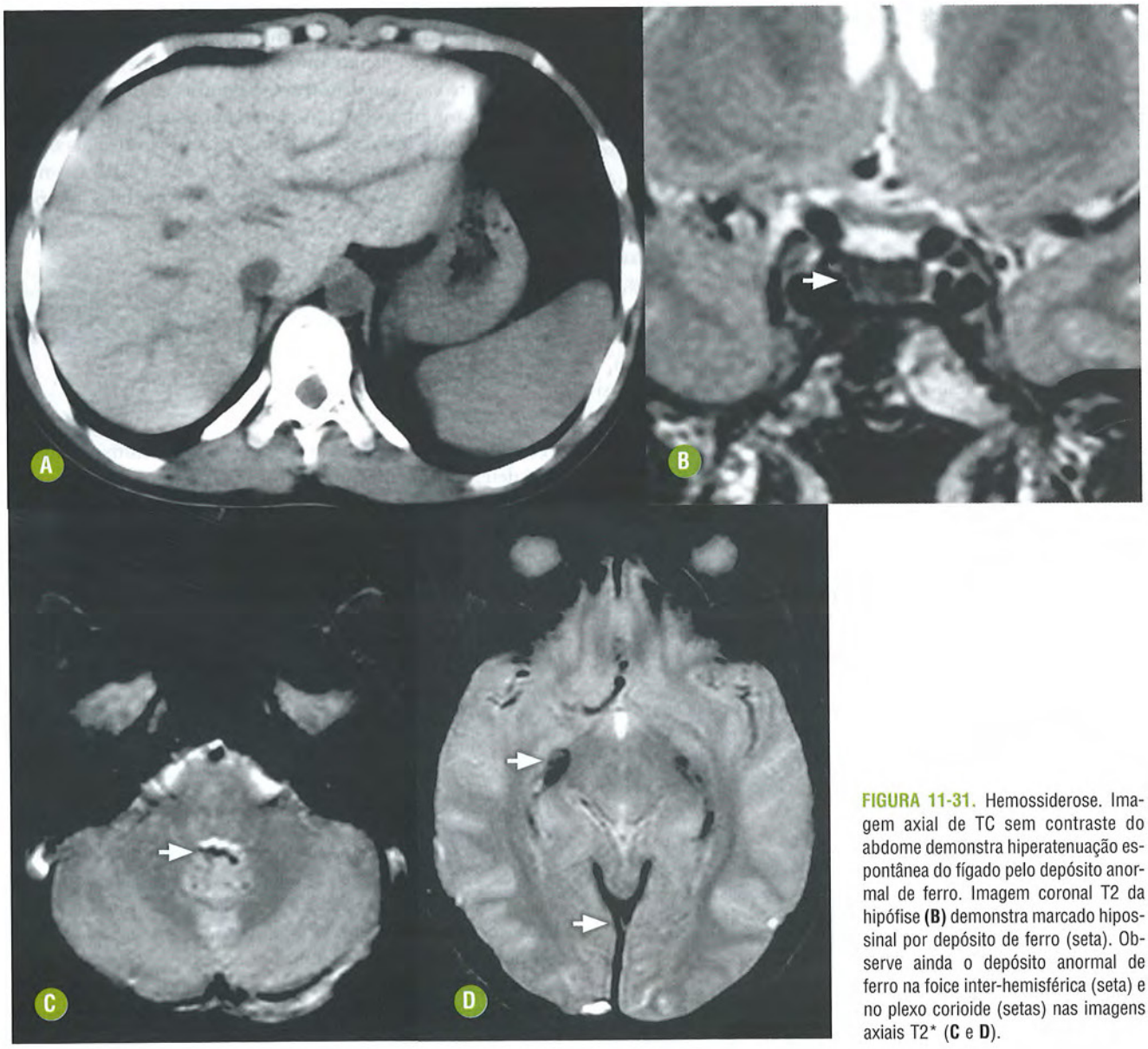

FIGURA 11-31. Hemossiderose. Imagem axial de TC sem contraste do abdome demonstra hiperatenuação espontânea do fígado pelo depósito anormal de ferro. Imagem coronal T2 da hipófise **(B)** demonstra marcado hipossinal por depósito de ferro (seta). Observe ainda o depósito anormal de ferro na foice inter-hemisférica (seta) e no plexo corioide (setas) nas imagens axiais T2* (**C** e **D**).

glândula e hipersinal em T1 nos núcleos da base define o diagnóstico. Entretanto o depósito de ferro no plexo corioide e nas meninges é mínimo ou ausente na hemocromatose. Além disso, nos exames de RM de abdome superior, o pâncreas é tipicamente poupado na hemossiderose, ao contrário da doença primária.

- A siderose superficial resulta de hemorragia subaracnóidea com depósito de resíduos da hemoglobina nas leptomeninges e nos nervos cranianos, particularmente no VIII par, que cursa com surdez neurossensorial irreversível e ataxia. Apesar de constituir um diagnóstico diferencial por imagem, o acometimento leptomeníngeo não se associa a depósito de ferro no plexo corioide ou na hipófise.

LITERATURA RECOMENDADA

1. Aggunlu L, Oner Y, Kocer B et al. The value of diffusion-weighted imaging in the diagnosis of Marchiafava-Bignami disease: Apropos of a case. J Neuroimaging 2008;18:188-190.
2. Andrade CS, Lucato LT, Martin MGM, et al. Non-alcoholic Wernicke's encephalopathy: broadening the clinicoradiological spectrum. The British Journal of Radiology 2010;83:437-446.
3. Arora A, Neema M, Stankiewicz J, et al. Neuroimaging of toxic and metabolic disorders. Semin Neurol 2008;28(4):495-510.
4. Aydin K, Sencer S, Demir T, et al. Cranial MR findings in chronic toluene abuse by inhalation. AJNR Am J Neuroradiol 2002;23:1173-1179.
5. Barkovich AJ, Ali FA, Rowley HA, et al. Imaging patterns of neonatal hipoglicemia. AJNR Am J Neuroradiol 1998;19(3):523-528.
6. Bartynski WS, Boardman JF. Distinct imaging patterns and lesion distribution in posterior reversible encephalopathy syndrome. AJNR Am J Neuroradiol 2007;28:1320 –27.
7. Bartzokis G, Goldstein IB, Hance DB, et al. The incidence of T2-weighted MR imaging signal abnormalities in the brain of cocaine-dependent patients is age-related and region-specific. AJNR Am J Neuroradiol 1999;20(9):1628-1635.
8. Borne J, Riascos R, Cuellar H, et al. Neuroimaging in drug and substance abuse part II: opioids and solvents. Top Magn Reson Imaging 2005;16(3):239-45.
9. Brouns R, De Deyn PP. Neurological complications in renal failure: a review. Clin Neurol Neurosurg 2004;107(1):1-16.
10. Brown WD. Osmotic demyelination disorders: central pontine and extrapontine myelinolysis. Curr Opin Neurol 2000;13(6): 691-697.
11. Buis CI, Wyidicks EFM. Serial Magnetic Resonance Imaging of Central Pontine Myelinolysis. Liver Transpl. 2002;8(7):643-645.
12. Calabrese LH, Dodick DW, Schwedt TJ et al. Narrative review: reversible cerebral vasoconstriction syndromes. Ann Intern Med. 2007;146:34-44.
13. Chu K, Kang D-W, Kim D-E, et al. Diffusion-weighted and gradient echo magnetic resonance findings of hemichorea-hemiballismus associated with diabetic hyperglycemia. A hyperviscosity syndrome? Arch Neurol. 2002;59:448-452.
14. Chua GC, Sitoh YY, Lim CC, et al. MRI findings in osmotic myelinolysis. Clin Radiol 2002;57(9):800-806.
15. Covarrubias DJ, Luetmer PH, Campeau NG. Posterior reversible encephalopathy syndrome: prognostic utility of quantitative diffusion-weighted MR images. AJNR Am J Neuroradiol 2002;23(6):1038-1048.
16. da Rocha AJ, Braga FT, da Silva CJ, et al. Reversal of parkinsonism and portosystemic encephalopathy following embolization of a congenital intrahepatic venous shunt : brain MR imaging and 1H spectroscopic findings. AJNR Am J Neuroradiol 2004;25(7): 1247-1250.
17. da Silva CJ, da Rocha AJ, Jeronymo S, et al. A preliminary study revealing a new association in patients undergoing maintenance hemodialysis: manganism symptoms and T1 hyperintense changes in the basal ganglia. AJNR Am J Neuroradiol 2007;28(8):1474-1479.
18. da Silva CJ, da Rocha AJ, Mendes MF, et al. Brain manganese deposition depicted by magnetic resonance imaging in a welder. Arch Neurol 2008;65(7):983.
19. Dietemann J-L, Botelho C, Nogueira T, et al. Imagerie des encéphalopathies toxiques aiguës. J Neuroradiol. 2004;31(4):313-326.
20. Dracopoulos A, Widjaja E, Raybaud C et al (2010) Vigabatrin associated reversible MRI signal changes in patients with infantile spasms. Epilepsia 51:1297–1304.
21. Filley CM, Kleinschmidt-DeMasters BK. Toxic leukoencephalopathy. N Engl J Med 2001;345(6):425-32.
22. Fisher MJ, Khademian ZP, Simon EM, et al. Diffusion-weighted MR imaging of early methotrexate: related neurotoxicity in children. AJNR Am. J. Neuroradiol 2005;26:1686-1689.
23. Friese SA, Bitzer M, Freudenstein D, et al. Classification of acquired lesions of the corpus callosum with MRI. Neuroradiology 2000;42:795-802.
24. Fujioka M, Taoka T, Hiramatsu K-I. Delayed ischemic hyperintensity on T1-weighted MRI in the caudoputamen and cerebral cortex of humans after spectacular shrinking deficit. Stroke 1999;30;1038-1042.
25. Gandini C, Prockop LD, Butera R, et al. Pallidoreticular-rubral brain damage on magnetic resonance imaging after carbon monoxide poisoning. J Neuroimaging 2002;12(2):102-103.
26. Geibprasert S, Gallucci M, Krings T. Alcohol-induced changes in the brain as assessed by MRI and CT. Eur Radiol 2010;20: 1492-1501.
27. Govaert P, Lequin M, Swarte R, et al. Changes in globus pallidus with (pre)term kernicterus. Pediatrics 2003;112:1256-1263.
28. Halavaara J, Valanne L, Setälä K. Neuroimaging supports the clinical diagnosis of methanol poisoning. Neuroradiology 2002;44(11):924-928.
29. Hemmer B, Glocker FX, Schumacher M, et al. Subacute combined degeneration: clinical, electrophysiological, and magnetic resonance imaging findings. J Neurol Neurosurg Psychiatry 1998; 65:822-827.
30. Hinchey J, Chaves C, Appignani B, et al. A reversible posterior leukoencephalopathy syndrome. N Engl J Med 1996;334:494–500.
31. Hlaihel C, Gonnaud PM, Champin S, et al. Diffusion weighted magnetic resonance imaging in Marchiafava-Bignami disease: Follow-up studies. Neuroradiology 2005;47(7):520-524.
32. Hoon AH, Reinhardt EM, Kelley RI et al. Brain magnetic resonance imaging in suspected extrapyramidal cerebral palsy: observations in distinguishing genetic-metabolic from acquired causes. J Pediatr 1997;131:240-245.
33. Kang EG, Jeon SJ, Choi SS, et al. Diffusion MR imaging of hypoglycemic encephalopathy. AJNR Am J Neuroradiol 2010;31(3):559-564.
34. Katsaros VK, Glocker FX, Hemmer B, et al. MRI of spinal cord and brain lesions in subacute combined degeneration. Neuroradiology 1998;40(11):716-719.
35. Keogh CF, Andrews GT, Spacey SD, et al. Neuroimaging features of heroin inhalation toxicity: "chasing the dragon". AJR Am J Roentgenol 2003;180(3):847-850.
36. Kim E, Na DG, Kim EY, et al. MR imaging of metronidazole-induced encephalopathy: lesion distribution and diffusion-weighted imaging findings. AJNR Am J Neuroradiol 2007;28(9): 1652-1658.
37. Kinoshita T, Moritani T, Shrier DA, et al. Diffusion-weighted MR imaging of posterior reversible leukoencephalopathy syndrome: a pictorial essay. Clin Imaging 2003;27(5):307-315.

38. Korogi Y, Takahashi M, Okajima T et al. MR findings of Minamata disease: organic mercury poisoning. J Magn Reson Imaging 1998;8:308-316.
39. Korogi Y, Takahashi M, Shinzato J, et al. MR findings in seven patients with organic mercury poisoning (Minamata disease). AJNR Am J Neuroradiol 1994;15:1575-1578.
40. Kumar G, Goyal MK. Lentiform Fork sign: a unique MRI picture. Is metabolic acidosis responsible? Clin Neurol Neurosurg 2010;112(9):805-812.
41. Lo CP, Chen SY, Lee KW, et al. Brain injury after acute carbon monoxide poisoning: early and late complications. AJR Am J Roentgenol. 2007;189(4):W205-211.
42. Lo L, Tan CHA, Umapathi T et al. Diffusion-weighted MR imaging in early diagnosis and prognosis of hypoglycemia. AJNR Am J Neuroradiol 2006;27:1222-1224.
43. Ma JH, Kim YJ, Yoo WJ et al. MR imaging of hypoglycemic encephalopathy: lesion distribution and prognosis prediction by diffusion-weighted imaging. Neuroradiology 2009;51(10):641-649.
44. Matsusue E, Kinoshita T, Ohama E, Ogawa T. Cerebral cortical and white matter lesions in chronic hepatic encephalopathy: MR-pathologic correlations. AJNR Am J Neuroradiol. 2005;26:347–351.
45. Mueller-Mang C, Mang T, Pirker A, et al. Posterior reversible encephalopathy syndrome: do predisposing risk factors make a difference in MRI appearance? Neuroradiology 2009;51:373–383.
46. Newman TB, Maisels MJ. Magnetic resonance imaging and kernicterus. Pediatrics 2002;109(3):555.
47. Pietrini V, Mozzani F, Crafa P, et al. Central pontine and extrapontine myelinolysis despite careful correction of hyponatremia: clinical and neuropathological findings of a case. Neurol Sci. 2010;31(2):227-230.
48. Pungavkar SA, Joshi V, Shah-Mehta N, et al. Magnetic resonance spectroscopic diagnosis of acute alcohol ingestion with hidden history. Australasian Radiology 2006:50,79-81.
49. Reed LJ, Lasserson D, Marsden P, et al. FDG-PET findings in the Wernicke-Korsakoff syndrome. Cortex 2003;39(4-5):1027-1045.
50. Reneman L, Habraken JBA, Majoie CBL, et al. MDMA («Ecstasy») and its association with cerebrovascular accidents: preliminary findings. AJNR Am J Neuroradiol 2000;21:1001-1007.
51. Riley EP, McGee CL, Sowell ER. Teratogenic effects of alcohol: a decade of brain imaging. Am J Med Genet C Semin Med Genet. 2004;127:35-41.
52. Rocha AJ, Reis F, Gama HPP, et al. Focal transient lesion in the splenium of the corpus callosum in three non-epileptic patients. Neuroradiology 2006;48:731-735.
53. Rojas R, Riascos R, Vargas D, et al. Neuroimaging in drug and substance abuse part I: cocaine, cannabis, and ecstasy. Top Magn Reson Imaging 2005;16(3):231-238.
54. Rovira A, Alonso J, Córdoba J. MR imaging findings in hepatic encephalopathy. AJNR Am J Neuroradiol. 2008;29(9):1612-21.
55. Rubinstein D, Escott E, Kelly JP. Methanol intoxication with putaminal and white matter necrosis: MR and CT findings. AJNR Am J Neuroradiol 1995;16:1492-1494.
56. Sair HI, Mohamed FB, Patel S, et al. Diffusion tensor imaging and fiber-tracking in Marchiafava-Bignami d isease. J Neuroimaging 2006;16:281-285.
57. Sefidbakht S, Rasekhi AR, Kamali K et al. Methanol poisoning: acute MR and CT findings in nine patients. Neuroradiology 2007;49:427-435.
58. Shan DE, Ho DM, Chang C, et al. Hemichorea-hemiballism: an explanation for MR signal changes. AJNR Am J Neuroradiol 1998;19(5):863-870.
59. Sharma P, Eesa M, Scott JN. Toxic and acquired metabolic encephalopathies: MRI appearance. AJR Am J Roentgenol 2009;193(3): 879-886.
60. Spampinato MV, Castillo M, Rojas R, et al. Magnetic resonance imaging findings in substance abuse: alcohol and alcoholism and syndromes associated with alcohol abuse. Top Magn Reson Imaging 2005;16:223-230.
61. Sparacia G, Iaia A, Banco A, et al. Transfusional hemochromatosis: quantitative relation of MRI pituitary signal intensity reduction to hypogonadotropic hypogonadism. Radiology 2000;215:818-823.
62. Squier MV, Jalloh S, Hilton-Jones D, et al. Death after ecstasy ingestion: neuropathological findings. J Neurol Neurosurg Psychiatry 1995;58:756.
63. Stepens A, Logina I, Liguts V et al. A parkinsonian syndrome in methcathinone users and the role of manganese. N Engl J Med 2008;358:1009-1017.
64. Trinh-Trang-Tan, M.M., J.P. Cartron, L. Bankir, Molecular basis for the dialysis disequilibrium syndrome: altered aquaporin and urea transporter expression in the brain. Nephrol Dial Transplant 2005;20(9):1984-1988.
65. Wang HC, Cheng SJ. The syndrome of acute bilateral basal ganglia lesions in diabetic uremic patients. J Neurol 2003;250(8):948-955.
66. White ML, Zhang Y, Lee GA, Hadley WL. MR imaging with diffusion-weigthed imaging in acute and chronic Wernicke encephalopathy. AJNR Am J Neuroradiol 2005;26:2306-2310.
67. Wojak JC, Flamm ES. Intracranial hemorrhage and cocaine use. Stroke 1987;18(4):712-715.
68. Yamanouchi N, Okada S, Kodama K, et al. White matter changes caused by chronic solvent abuse. AJNR Am J Neuroradiol 1995;16:1643-1649.
69. Zuccoli G, Santa Cruz D, Bertolini M, et al. MR imaging findings in 56 patients with Wernicke encephalopathy: nonalcoholics may differ from alcoholics. AJNR Am J Neuroradiol 2009;30(1): 171-176.



12 CAPÍTULO

Tumores Supratentoriais

Maria de Fátima Viana Vasco Aragão
Maria Lúcia Lima Soares
Glerystane R. B. de Holanda

O radiologista necessita ter grande conhecimento de neuroanatomia, fisiopatologia e neuropatologia para auxiliar no diagnóstico dos tumores do sistema nervoso central (SNC). Seu raciocínio lógico, para enunciar as hipóteses diagnósticas iniciais, baseia-se na preferência da localização dos tumores no encéfalo e na faixa etária dos pacientes comprometidos. Quanto à localização em relação ao tentório, os tumores podem ser classificados em supratentoriais e infratentoriais. Em relação à faixa etária, 80% a 85% dos tumores intracranianos acontecem nos adultos, estando a maioria deles situada no compartimento supratentorial, enquanto nas crianças são mas frequentemente infratentoriais.

Os tumores primários são classificados pela Organização Mundial da Saúde (OMS) de acordo com o tipo celular que lhe deu origem, graduados em uma escala de malignidade, que varia de I a IV (Quadro 12-1), relacionando-se diretamente com a biologia intrínseca e com o comportamento clínico da neoplasia. Nessa graduação, quanto maior o grau histológico, maior a recorrência da doença, menor o tempo de sobrevida do paciente e pior a resposta à terapia. Assim, a distinção entre a graduação tumoral é essencial para a escolha do tratamento. Quase metade de todos os tumores intracranianos é composta por astrocitomas, oligodendrogliomas ou ependimomas (genericamente denominados gliomas) e quase metade dos gliomas é composta por astrocitomas grau IV (glioblastomas). Nos adultos, a maioria dos gliomas é supratentorial.

No processo de investigação dos tumores encefálicos, a tomografia computadorizada (TC) e a ressonância magnética (RM) têm proporcionado grandes avanços no diagnóstico e no controle pós-tratamento. No entanto, a RM tornou-se a modalidade de escolha pelos detalhes anatômicos de suas imagens, que aumentam a sensibilidade e a especificidade do diagnóstico, especialmente quando se associa às características do paciente (sexo, faixa etária, doenças familiares etc.) e da lesão (localização, intensidade de sinal, presença de calcificação e de impregnação pelo contraste, entre outras). Isso ajuda a formular hipóteses diagnósticas pré-operatórias mais precisas para orientação do planejamento terapêutico e prognóstico.

Nos casos em que as imagens por RM convencional deixam dúvidas quanto ao diagnóstico mais provável, podem ser empregadas sequências avançadas, que permitem identificar algumas características histopatológicas tumorais. Entre elas estão a espectroscopia de prótons por ressonância magnética (ERM), que identifica e quantifica a bioquímica tumoral, as imagens da perfusão sanguínea cerebral (perfusão por RM), que avaliam a dinâmica da microvasculatura tumoral, e a difusão por RM, que investiga a arquitetura e a celularidade tumoral.

Como a classificação e a graduação dos tumores encefálicos são fatores de suma importância na avaliação do prognóstico e na escolha do tratamento, permanece a histopatologia como padrão-ouro para o diagnóstico. Por esse motivo, quando a interpretação da RM aponta para diagnóstico presuntivo de neoplasia cerebral, essa hipótese diagnóstica deverá ser confirmada pelo exame histopatológico de um fragmento do tecido tumoral cerebral obtido por intervenção cirúrgica (biópsia ou cirurgia).

QUADRO 12-1. Classificação da Graduação Histopatológica dos Tumores Supratentoriais do Sistema Nervoso Central Segundo a Organização Mundial da Saúde, Exceto os Tumores das Meninges, da Região da Pineal, dos Nervos Cranianos, das Células Germinativas e da Região Selar

Tumores Supratentoriais	*Graus*			
	I	*II*	*III*	*IV*
Tumores do tecido neuroepitelial				
Tumores astrocíticos				
– Astrocitoma subependimário de células gigantes	•			
– Astrocitoma pilocítico	•			
– Astrocitoma pilomixoide		•		
– Xantoastrocitoma pleomórfico		•		
– Astrocitoma difuso		•		
– Astrocitoma anaplásico			•	
– Glioblastomas e gliossarcomas				•
– Gliomatose cerebral		•	•	
Tumores oligodendrogliais				
– Oligodendroglioma		•		
– Oligodendroglioma anaplásico			•	
Tumores ependimais				
– Subependimomas	•			
– Ependimoma		•		
– Ependimoma anaplásico			•	
Tumores do plexo corioide				
– Papiloma do plexo corioide	•	•		
– Carcinoma do plexo corioide			•	
Tumores neuronais e mistos neurogliais				
– Gangliocitoma	•			
– Ganglioglioma	•	•		
– Ganglioglioma anaplásico			•	
– Astrocitoma e ganglioglioma infantil desmoplásico	•			
– Tumor neuroepitelial disembrioblástico	•			
– Neurocitoma		•		
Tumores embrionários				
– Tumor neuroectodérmico primitivo (*PNET*)				•
– Tumor rabdoide teratoide atípico				•
Linfoma e neoplasias hematopoiéticas*				
Tumores metastáticos*				

*Não são graduados por não serem originados de células do sistema nervoso.

Neste capítulo são apresentadas as características radiológicas dos tumores encefálicos supratentoriais, classificados segundo a OMS. Alguns tumores raros recentemente incluídos na classificação da OMS (como o glioma angiocêntrico e o tumor glioneuronal papilar) não serão discutidos neste capítulo.

ASTROCITOMA PILOCÍTICO

INTRODUÇÃO

Generalidades

O astrocitoma pilocítico representa de 2% a 6% de todos os tumores encefálicos. É o mais comum glioma pediátrico, 80% ocorrendo nas primeiras duas décadas de vida, com pico de incidência na faixa etária de 5 a 15 anos. Raramente ocorre em adultos. No encéfalo, aproximadamente 40% dos casos surgem no compartimento supratentorial.

Na faixa etária pediátrica, o astrocitoma pilocítico ocupa o segundo lugar em frequência entre aqueles localizados no compartimento infratentorial. No entanto, ele é o mais frequente glioma pediátrico do compartimento supratentorial. Compromete, em 30% dos casos, estruturas do diencéfalo, como quiasma óptico, hipotálamo e nervos ópticos.

Entre os pacientes com astrocitoma pilocítico nas vias ópticas, 33% têm neurofibromatose tipo 1, enquanto na neurofibromatose tipo 1 o glioma óptico ocorre em 5% a 15% dos casos.

A disseminação do astrocitoma pilocítico pelo espaço subaracnóideo ocorre em menos de 5% dos casos, estando os tumores frequentemente localizados na região hipotálamo-quiasmática. No entanto, essa disseminação não significa malignização do tumor, o qual permanece classificado como grau I.

Achados Clínicos e Laboratoriais

Os sinais e sintomas são geralmente de duração prolongada devido ao crescimento lento do tumor. Na localização supratentorial, os sinais e sintomas mais comuns incluem cefaleia, náuseas e vômitos secundários à hidrocefalia e ao aumento da pressão intracraniana, bem como alteração visual, quando compromete as vias ópticas. Puberdade precoce e disfunção hipotalâmica ocorrem em casos de localização suprasselar.

Achados Histológicos

Os astrocitomas pilocíticos, classificados como grau I pela OMS, são relativamente circunscritos, frequentemente císticos e têm crescimento lento. Histologicamente caracterizam-se por padrão bifásico, com uma variedade de proporção de células compactadas bipolares associadas a fibras de Rosenthal e textura frouxa de células multipolares associadas aos microcistos e corpos granulares eosinofílicos/hialinos.

A despeito do comportamento biológico benigno, o astrocitoma pilocítico pode ser confundido com tumores malignos e se assemelhar a astrocitomas de alto grau, tanto na histopatologia quanto na neuroimagem. Isso pode ocorrer devido à presença de vasos glomeruloides hialinizados, acompanhados por extenso pleomorfismo.

ACHADOS POR IMAGENS

Tomografia Computadorizada (Fig. 12-1)

- Os achados de imagem dependem da localização do tumor. Na região suprasselar e nos hemisférios cerebrais se manifestam como tumor circunscrito sólido-cístico. No nervo óptico, a forma mais comum é de uma lesão infiltrativa intra ou extraorbitária.
- Na forma sólida-cística, o componente sólido é iso ou hipodenso e tem realce pelo contraste. O componente cístico é isodenso ao líquor na maioria dos casos.
- Em até 20% dos casos o tumor pode ser completamente sólido.
- Calcificações ocorrem em até 20% dos casos.
- Hemorragia é incomum.
- No compartimento supratentorial, compromete preferencialmente as estruturas do diencéfalo (hipotálamo, quiasma e nervos ópticos), podendo também acometer os hemisférios cerebrais.

Ressonância Magnética (Fig. 12-1)

- A RM é superior à TC para demonstrar a morfologia do tumor e a sua relação com os tecidos adjacentes.
- O componente sólido do tumor tem sinal iso ou hipointenso em T1, hiperintenso em T2 e realce difuso pelo gadolínio.
- As paredes do componente cístico podem ter realce pelo gadolínio.
- Edema perilesional é incomum e o tumor não tem restrição à difusão da água.
- Na espectroscopia, aumento da colina (Co), redução do n-acetil-aspartato (NAA), picos de lactato e mioinositol (Mi) podem ser observados.
- Na perfusão por RM, o padrão mais comum é de baixo volume sanguíneo cerebral relativo (rCBV).

Recomendações

O conhecimento da morfologia do tumor, dos locais de acometimento e da idade do paciente é fundamental para o diagnóstico do astrocitoma pilocítico. A RM com contraste é o melhor método de imagem para avaliação do tumor.

DIAGNÓSTICO DIFERENCIAL PRINCIPAL

No compartimento supratentorial, o diagnóstico diferencial do astrocitoma pilocítico depende da localização do tumor. Quando se localiza na região hipotálamo-quiasmática, participam do diagnóstico diferencial os tumores das células germinativas (germinoma), astrocitoma de alto grau, astrocitoma pilomixoide e craniofaringioma. Se localizado nos hemisférios cerebrais, o diagnóstico diferencial deve ser feito com tumor rabdoide teratoide atípico, ganglioglioma, tumor neuroectodérmico primitivo (PNET) e hemangioblastoma em pacientes com doença de Von Hippel Lindau, mas este último ocorre mais frequentemente na fossa posterior.

ASTROCITOMA PILOMIXOIDE

INTRODUÇÃO

Generalidades

O astrocitoma pilomixoide é um tipo de tumor descrito recentemente que apresenta características semelhantes às do astro-

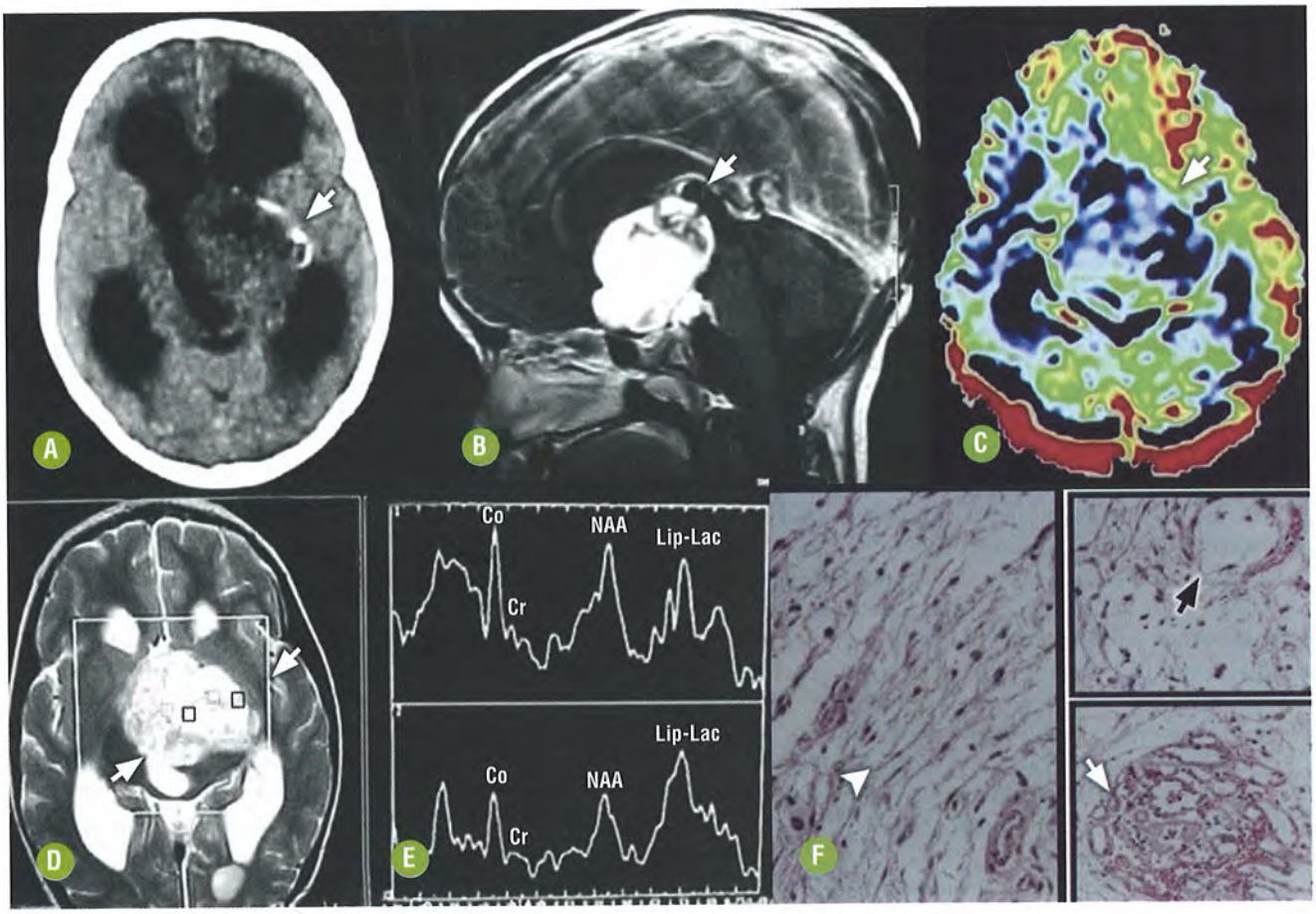

FIGURA 12-1. **Astrocitoma pilocítico juvenil grau 1 (OMS). (A)** A imagem axial da TC sem contraste mostra processo expansivo hipodenso localizado na região hipotálamo-quiasmática, que apresenta delicada calcificação linear (seta). **(B-E)** Na RM, **(B)** a imagem sagital T1 com contraste mostra que a lesão se impregna acentuadamente (seta), mas **(C)** apresenta baixo rCBV, caracterizado pela coloração azul-escuro no mapa da perfusão-RM T2 (seta). **(D)** O tumor é hiperintenso no axial T2 (setas) usada como referência para a ERM. **(E)** A ERM mostra aumento da razão Co/Cr, com redução da razão NAA/Cr e presença do pico de Lip-Lac. **(F)** Histopatologia mostra células bipolares pilocíticas em feixe (cabeça de seta), microcistos (seta preta) e proliferação vascular sem hiperplasia endotelial, que, no caso do astrocitoma pilocítico, não significa malignidade (seta) (HE). Cortesia do Dr. Roberto Vieira de Mello (Histopatologia) – PE.

citoma pilocítico, porém com comportamento biológico mais agressivo, menor tempo de sobrevida dos pacientes, maior taxa de recorrência e de disseminação da doença no SNC. Na infância, o astrocitoma pilomixoide pode ocorrer em qualquer estrutura do SNC, embora predomine na região hipotalâmica. Tende a acometer crianças muito jovens, com média de idade de 18 meses, em comparação com o astrocitoma pilocítico, cuja média de idade é de 58 meses. Pode também acometer adultos mais frequentemente que o astrocitoma pilocítico. Tal como o astrocitoma pilocítico, pode estar associado à neurofibromatose tipo 1.

Achados Clínicos e Laboratoriais

Sinais e sintomas relacionados com o aumento da pressão intracraniana ou a compressão do parênquima encefálico são os mais frequentes. Em crianças, manifestam-se como retardo do desenvolvimento, vômitos, dificuldade de alimentação e aumento do perímetro cefálico. Na região suprasselar, podem causar sintomas visuais e disfunção hipotalâmica.

Achados Histológicos

O astrocitoma pilomixoide, classificado como grau II OMS, não possui fibras de Rosenthal, grânulos eosinofílicos e padrão bifásico do astrocitoma pilocítico. Esse tumor é caracterizado por pequenas células piloides monomorfas, em matriz fibrilar frouxa e mixoide, do que deriva a designação astrocitoma pilomixoide. As células são arranjadas radialmente ao redor dos vasos, lembrando as rosetas perivasculares presentes nos ependimomas. Muito raramente estão presentes figuras de mitose.

ACHADOS POR IMAGENS

Tomografia Computadorizada

- Forma mais comum de apresentação é de lesão expansiva na região hipotalâmica-quiasmática, sólida, isodensa ou hipodensa ao restante do parênquima cerebral, com realce difuso pelo contraste.
- Calcificação ocorre em menos de 10% dos casos.
- Presença de hemorragia é mais comum (25%) que no astrocitoma pilocítico.

Ressonância Magnética (Fig. 12-2)

- A forma mais comum de apresentação é de tumor sólido, circunscrito, suprasselar, com sinal isointenso ou hipointen-

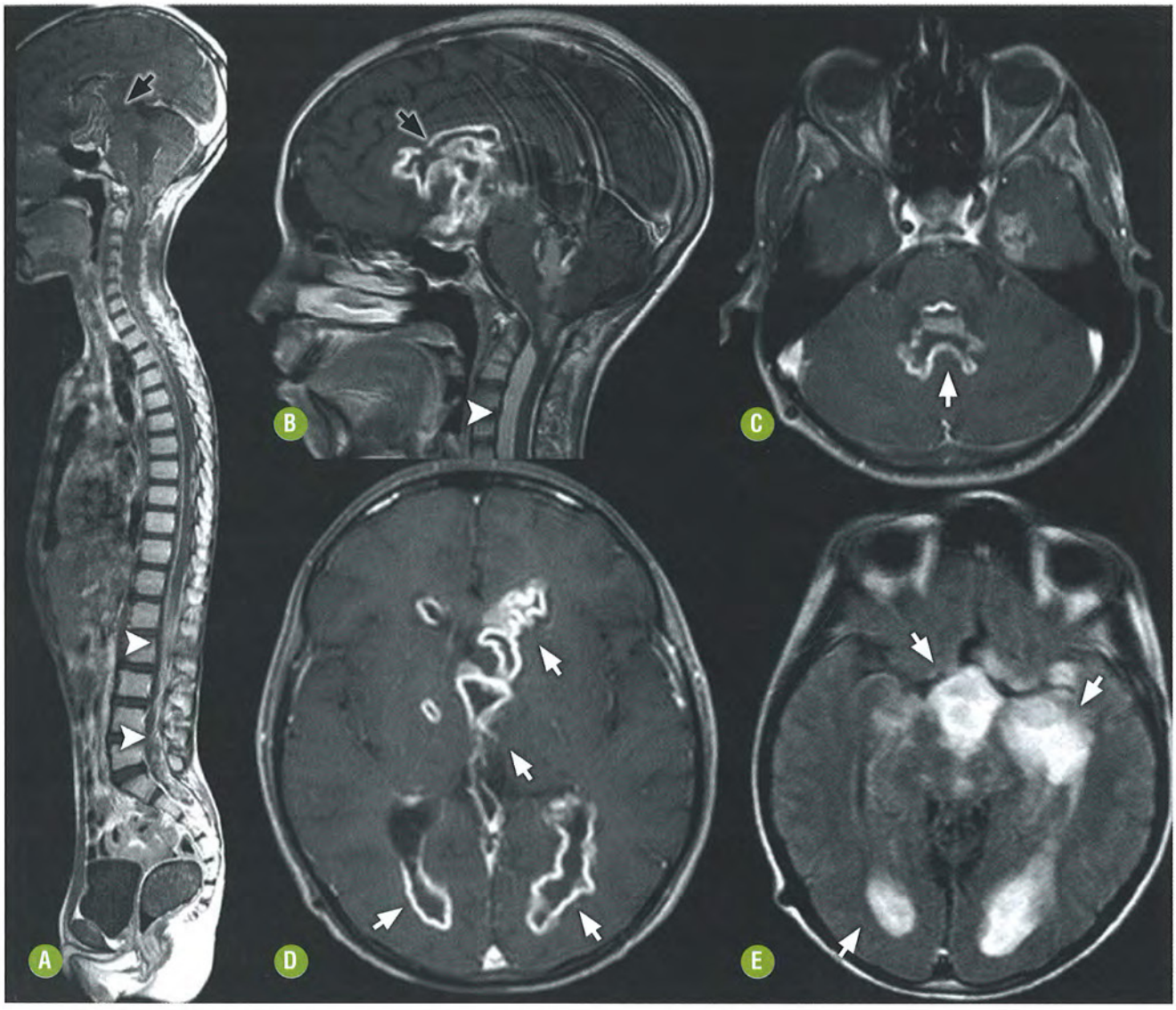

FIGURA 12-2. **Astrocitoma pilomixoide com disseminação liquórica no neuroeixo.** A RM mostra processo expansivo das regiões selar e suprasselar com disseminação liquórica intraventricular e subaracnoide por todo o neuroeixo. Imagens T1 pós-contraste no plano sagital **(A)** do neuroeixo, **(B)** do encéfalo e **(C, D)** axiais do encéfalo mostram impregnação irregular nas regiões selar e suprasselar (setas pretas), nas paredes ventriculares (setas) e obliterando todo o espaço subaracnóideo (cabeças de setas). **(E)** O axial FLAIR do encéfalo mostra que as lesões intraventriculares e na cisterna suprasselar são acentuadamente hiperintensas (setas). Cortesia do Dr. Antônio Rocha, São Paulo – SP.

so em T1, hiperintenso em T2, com realce pelo gadolínio. Locais menos frequentes são região dorsal do tronco, medula, tálamos e hemisférios cerebrais.

- Devido à hemorragia, regiões com sinal alto em T1 podem ser observadas em até 80% dos tumores.
- Componente cístico pode ser identificado em até 50% dos casos, usualmente isointenso ao líquor.
- Necrose e edema perilesional são raros.
- A RM é superior à TC para demonstrar disseminação leptomeníngea, presente em até 15% dos casos. Este achado pode auxiliar na diferenciação com astrocitoma pilocítico.
- Na difusão, o tumor não tem restrição à difusão da água.
- Embora de causa desconhecida, estudos com espectroscopia têm demonstrado redução da relação colina/creatina (Co/Cr) no interior do tumor.

Recomendações

A RM com contraste é o melhor método de imagem para avaliação de pacientes com processo expansivo cerebral. Deve-se incluir no protocolo a sequência difusão que, em um contexto clínico e radiológico adequado, ajudará na diferenciação entre as neoplasias de alta celularidade (PNET, germinoma e linfoma) dos tumores de menor celularidade, como o astrocitoma pilomixoide. As técnicas T2* e imagem ponderada em susceptibilidade podem ser úteis para detecção de hemorragia, que é mais frequente no astrocitoma pilomixoide que no astrocitoma pilocítico.

DIAGNÓSTICO DIFERENCIAL PRINCIPAL

Na região hipotálamo-quiasmática, o diagnóstico diferencial principal do astrocitoma pilomixoide é com astrocitoma pi-

locítico, pela sua frequência nessa localização. Deve-se pensar em astrocitoma pilomixoide em crianças mais jovens (com menos de 3 anos), maior componente sólido na localização suprasselar e quando houver disseminação leptomeníngea. Outros tumores da região hipotálamo-quiasmática, como germinoma, astrocitoma de alto grau e craniofaringioma, devem ser incluídos no diagnóstico diferencial. Em casos de localização hemisférica, o diagnóstico diferencial deve ser feito com tumor rabdoide teratoide atípico, ganglioglioma e astrocitomas de alto grau.

ASTROCITOMA SUBEPENDIMÁRIO DE CÉLULAS GIGANTES

INTRODUÇÃO

Generalidades

O astrocitoma subependimário de células gigantes é um tumor raro, circunscrito, benigno e de crescimento lento. Tem associação direta com a esclerose tuberosa, surgindo em até 14% dos pacientes com esta facomatose, embora raramente possa ocorrer em pacientes sem a doença. Usualmente acomete indivíduos na faixa etária de 2 a 20 anos e se origina próximo ao forame de Monro, a partir de nódulos subependimários. Devido a sua localização, pode causar hidrocefalia e, consequentemente, piora neurológica em pacientes com esta facomatose. Ao contrário do astrocitoma de células gigantes, os nódulos subependimários da esclerose tuberosa são estáveis, geralmente não se impregnam pelo contraste e não aumentam de volume.

Achados Clínicos e Laboratoriais

Sinais e sintomas estão relacionados com o aumento da pressão intracraniana, secundário à obstrução do forame de Monro, como cefaleia, vômitos, piora das crises convulsivas e, menos frequentemente, hemorragias espontâneas.

Achados Histológicos

Astrocitoma subependimário de células gigantes, classificado como grau I pela OMS, é um tumor benigno de crescimento lento, tipicamente originado na parede do ventrículo lateral e composto por astrócitos ganglioides largos (linhagem glioneural), encontrados em pacientes portadores do complexo de esclerose tuberosa. Apesar de ser um tumor benigno com comportamento indolente, pode apresentar características de astrocitoma de alto grau, com proliferação endotelial, necrose e mitose.

ACHADOS POR IMAGENS

Tomografia Computadorizada (Fig. 12-3)

- O tumor quase sempre se localiza próximo ao forame de Monro ou corpo dos ventrículos laterais. Locais atípicos incluem núcleos da base, pineal e retina.
- A lesão tem aspecto expansivo, geralmente medindo mais de 1,5 cm e densidade baixa ou isodensa ao restante do tecido cerebral. Entretanto pode ser heterogênea e apresentar calcificações.
- Usualmente, a lesão tem realce intenso pelo contraste.
- Deve-se suspeitar do tumor em pacientes com esclerose tuberosa, quando o nódulo aumenta de dimensões e tem maior realce em exames seriados.
- Hidrocefalia também é frequente.

Ressonância Magnética (Fig. 12-3)

- A RM demonstra os achados clássicos da esclerose tuberosa.
- Usualmente, o tumor tem sinal baixo ou intermediário em T1 e sinal alto em *fluid attenuated inversion recovery* (FLAIR) e T2. Dependendo da presença de calcificações e hemorragia, o sinal em sequências com T2/FLAIR pode ser heterogêneo.
- Em neonatos, devido à imaturidade da substância branca, o tumor pode ter sinal alto em T1 e baixo em T2.
- Realce difuso e intenso pelo gadolínio é a regra, embora isoladamente esta característica não separe o tumor dos nódulos subependimários da esclerose tuberosa.
- Geralmente não há disseminação pelo líquor (tumor grau I da OMS).
- Na espectroscopia, pode haver aumento da relação Co/Cr, redução do NAA/Cr e picos de lactato.
- Aumento da perfusão, especialmente com técnica *arterial spin labeled* (ASL), tem sido descrito na literatura.

Recomendações

A RM com contraste é o melhor método de imagem para avaliação de pacientes com esclerose tuberosa. Quando houver suspeita de astrocitoma subependimário de células gigantes, recomenda-se realizar controle anual com RM com contraste. Aumento volumétrico e realce de lesão próxima ao forame de Monro são indicativos desta neoplasia.

DIAGNÓSTICO DIFERENCIAL PRINCIPAL

No diagnóstico diferencial, participam os tumores que podem ocupar os ventrículos laterais, próximos ao forame de Monro, como tumor do plexo corioide (papiloma e carcinoma), astrocitoma, subependimoma e neurocitoma central.

XANTOASTROCITOMA PLEOMÓRFICO

INTRODUÇÃO

O xantoastrocitoma pleomórfico representa 1% de todos os astrocitomas. É encontrado em crianças e adultos jovens nas três primeiras décadas de vida, sendo que dois terços dos pacientes têm menos de 18 anos de idade. Em 98% dos casos, está localizado no compartimento supratentorial, com a seguinte distribuição, em ordem de frequência: lobos temporais, parietais, occipitais e frontais. Por ser um tumor de localização predominante periférica e ressecável, tem prognóstico relativamente favorável, se comparado com outros gliomas do SNC. Embora incomum, alguns subtipos do tumor têm achados histológicos anaplásicos e, consequentemente, maior associação a recorrência tumoral.

Achados Clínicos e Laboratoriais

Devido à localização preferencial desse tumor na cortical e nos lobos temporais, os pacientes frequentemente apresentam epilepsia parcial complexa de longa duração, que pode estar associada a cefaleia e déficit neurológico focal.

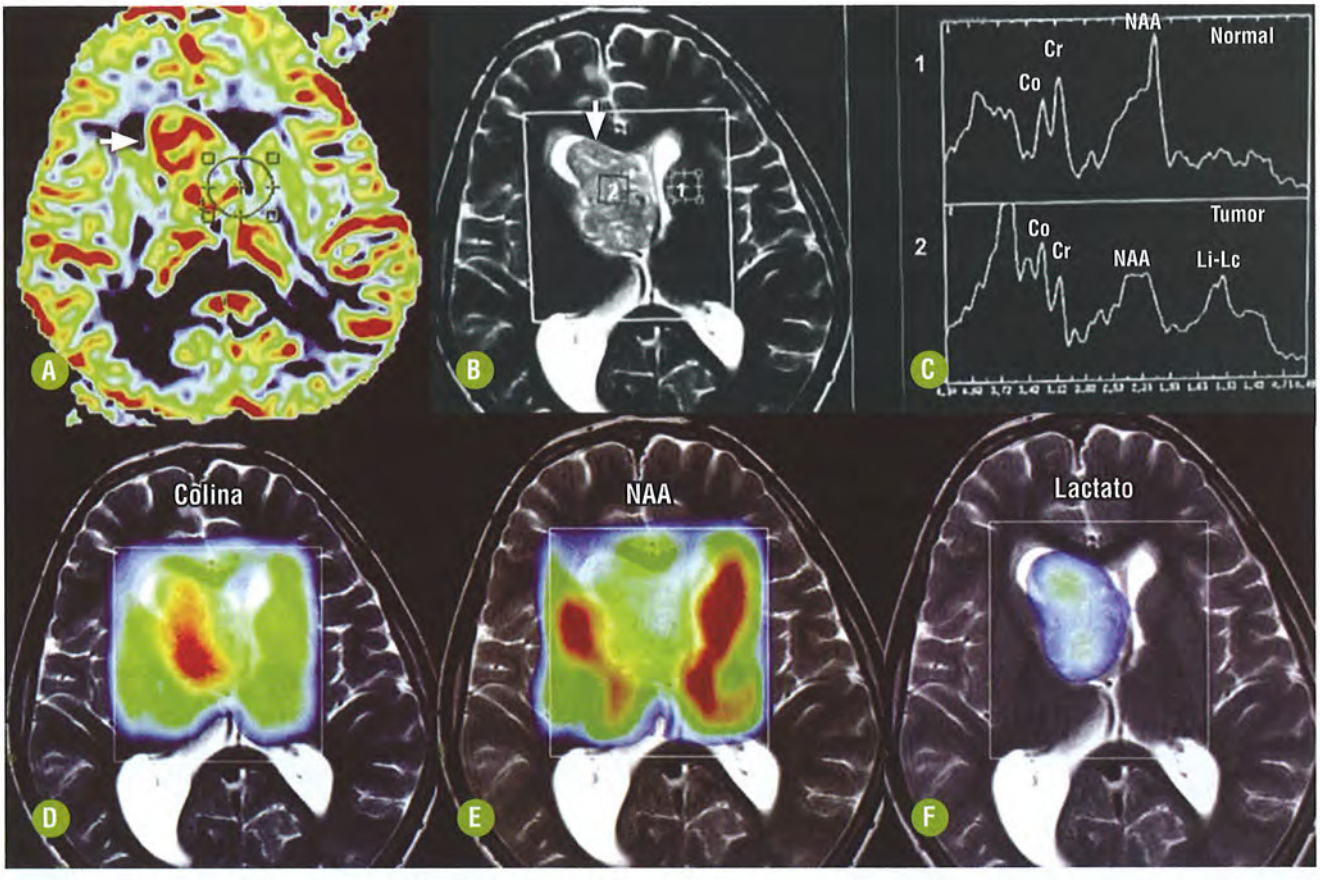

FIGURA 12-3. **Astrocitoma subependimário de células gigantes grau 1 (OMS).** RM mostra processo expansivo intraventricular localizado no corno frontal direito (topografia do forame de Monro) em paciente com esclerose tuberosa. **(A)** Apresenta alta perfusão vascular caracterizada pela cor vermelha no mapa da perfusão (rCBV) (seta). A lesão tem realce pelo gadolínio (não mostrado), sendo **(B)** heterogeneamente hiper e hipointenso no axial T2 (seta). **(C)** A espectroscopia mostra aumento da razão Co/Cr, com redução da razão NAA/Cr e presença do pico de Lip-Lac que é também demonstrado nos mapas coloridos da espectroscopia (**D**, **E** e **F**).

Achados Histológicos

As características histológicas incluem células lipidizadas e pleomórficas, expressando proteína glial fibrilar ácida (GFAP). Frequentemente está envolvido por uma rede de reticulina, bem como corpos granulares eosinofílicos. O diagnóstico é firmado histopatologicamente pela presença característica de células multinucleadas e abundante citoplasma espumoso.

É classificado como grau II e raramente como grau III OMS. Devido às suas características, foi, por muitos anos, erroneamente classificado como glioblastoma, por simular um tumor maligno (grau IV), tanto pela avaliação histopatológica como pela imagem, apesar de ter comportamento biológico mais benigno.

ACHADOS POR IMAGENS

Tomografia Computadorizada

- A forma clássica do tumor é de uma lesão expansiva supratentorial, predominantemente temporal, periférica, com aspecto cístico com nódulo mural.
- O componente sólido tem densidade iso ou hipodensa e geralmente se impregna pelo meio de contraste. Um padrão unicamente sólido pode ser observado.
- Calcificação, hemorragia e remodelamento na calota são menos frequentes.

Ressonância Magnética (Fig. 12-4)

- A RM tem maior sensibilidade para demonstrar as características morfológicas do tumor.
- Usualmente tem sinal baixo em T1 e hiperintenso em sequência com TR longo (T2 e FLAIR).
- Edema vasogênico pode ser marcado, leve ou ausente.
- Um achado que pode ser observado é realce leptomeníngeo e/ou dural nas sequências de RM pós-gadolínio.
- Disseminação liquórica subependimária é rara.

Recomendações

A RM é o método de imagem de eleição para essa avaliação. A TC pode ser útil para demonstrar remodelamento da calota craniana. O tumor deve ser suspeitado em pacientes jovens com epilepsia e tumor sólido-cístico supratentorial, periférico e com realce leptomeníngeo.

DIAGNÓSTICO DIFERENCIAL PRINCIPAL

O diagnóstico diferencial deve ser feito com tumores neurogliais (ganglioglioma e tumor neuroepitelial disembriblástico. [DNET]), astrocitoma pilocítico, oligodendroglioma e gliomas de alto grau. Devido à localização periférica e caudal dural pode simular meningioma.

ASTROCITOMA DIFUSO (GRAU II OMS)

INTRODUÇÃO

Generalidades

É um tumor encefálico primário, bem diferenciado, de origem astrocítica, classificado como grau II pela OMS e correspondendo a 10% a 15% dos astrocitomas encefálicos. Compromete adulto jovem, entre 20 e 45 anos de idade, com a média de idade de 34 anos, havendo discreto predomínio no sexo masculino. Possui crescimento lento, entretanto apresenta tendência para progressão maligna e degeneração para astrocitoma anaplásico (grau III OMS).

Pode surgir em qualquer localização do SNC, mas em dois terços dos casos acomete o compartimento supratentorial, sendo que um terço compromete os lobos frontais e um terço, os lobos temporais.

Achados Clínicos e Laboratoriais

A sintomatologia e os sinais dependem da localização do tumor. Os mais frequentes estão relacionados com o aumento da pressão intracraniana, incluindo convulsão e cefaleia.

Achados Histológicos

São classificados como grau II OMS e, na microscopia, observa-se moderado aumento da celularidade de astrócitos geminocísticos ou fibrilares, neoplásicos, bem diferenciados, imersos em uma matriz frouxa com microcistos, podendo estar presente atipia nuclear. No entanto, apesar de seu caráter benigno, esse tumor tem tendência à progressão maligna para astrocitoma anaplásico e, eventualmente, para glioblastoma.

ACHADOS POR IMAGENS

Tomografia Computadorizada

- Lesão infiltrativa, iso ou hipodensa, usualmente com limites indefinidos.

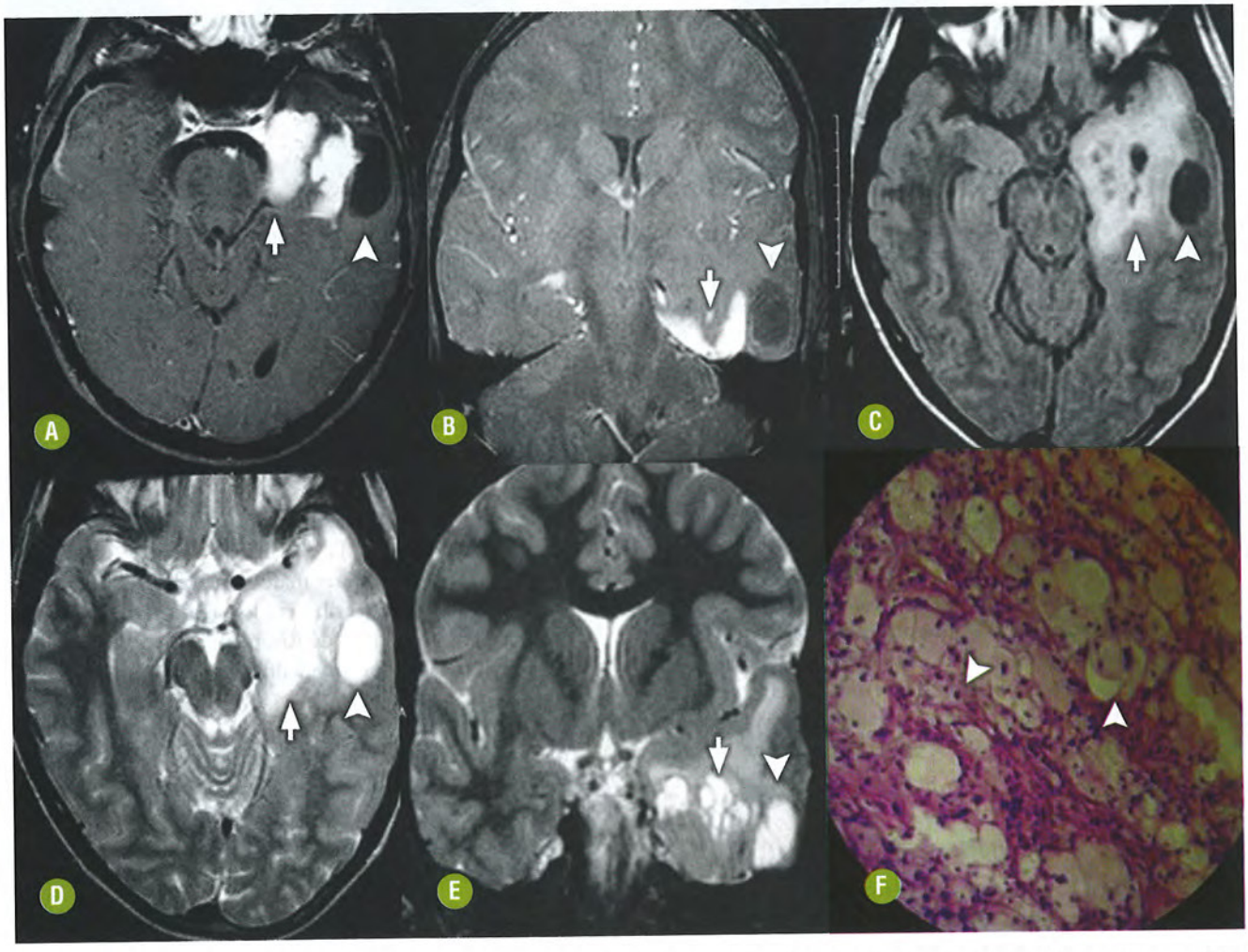

FIGURA 12-4. Xantoastrocitoma pleomórfico. RM mostra processo expansivo intra-axial localizado no lobo temporal esquerdo, predominantemente sólido, com pequenos cistos. **(A, B)** No axial T1 e coronal com contraste observa-se impregnação do componente sólido (setas) da lesão que infiltra a cortical e o plano meníngeo adjacente, permanecendo os cistos hipointensos e sem realce pelo gadolínio (cabeça de setas). **(C-E)** O componente sólido é hiperintenso na sequência FLAIR e no T2 (setas), e os pequenos cistos da lesão possuem intensidade de sinal semelhante a líquido (cabeças de setas) nessas sequências. **(F)** Histopatologia mostra proliferação glial neoplásica, caracterizada principalmente pelo componente de células grandes atípicas, pleomórficas, xantomatosas (citoplasma espumoso e claro) (HE) (cabeça de seta). Cortesia do Dr. Océlio Cartaxo – PE e do Dr. Roberto Vieira de Mello – PE.

- Raramente apresenta calcificações ou cistos.
- Este tumor não se impregna pelo contraste. Quando presente, o realce deve levantar suspeita de degeneração maligna para maior graduação tumoral.

Ressonância Magnética (Fig. 12-5)

- A RM é superior para demonstrar a morfologia infiltrativa do tumor que afeta principalmente a substância branca cerebral. Envolvimento do córtex e dos núcleos da base também pode ocorrer.
- Mesmo quando a RM demonstra aspecto aparentemente bem circunscrito, esse subtipo de glioma geralmente se estende e infiltra o parênquima adjacente normal.
- Mais frequentemente, o tumor tem sinal homogeneamente hipointenso em T1, hiperintenso em T2 e FLAIR.
- A presença de realce pelo gadolínio no tumor ou leptomeninges sugere a possibilidade de degeneração para maior graduação tumoral.
- Na ERM, observa-se discreta redução do NAA, com aumento da Co e da razão mioinositol/creatina (Mi/Cr).
- Os valores do coeficiente de difusão aparente (ADC) são maiores que os do parênquima normal. Embora exista sobreposição entre os valores do ADC dos diversos graus dos astrocitomas, o componente sólido do glioblastoma pode ter ADC reduzido pela maior celularidade em relação ao astrocitoma difuso.
- Na perfusão por RM, observa-se baixa perfusão, com redução do rCBV e da permeabilidade capilar em relação aos astrocitomas graus III e IV.

Recomendações

A RM, associada às técnicas avançadas (difusão, ERM e perfusão), é o método de escolha para detecção, diagnóstico pré-operatório, controle evolutivo, diagnóstico diferencial e controle pós-tratamento do astrocitoma grau II.

DIAGNÓSTICO DIFERENCIAL PRINCIPAL

O diagnóstico diferencial engloba astrocitoma anaplásico (usualmente com realce e aumento da perfusão cerebral), oligodendroglioma (tumor mais frequentemente calcificado), isquemia aguda (lesão com restrição à difusão em território vascular definido), encefalites e dano pós-estado convulsivo.

ASTROCITOMA ANAPLÁSICO

INTRODUÇÃO

Generalidades

É um tumor encefálico primário com anaplasia focal ou difusa de origem astrocítica classificado como grau III pela OMS. Corresponde a 33% dos astrocitomas e 25% dos gliomas en-

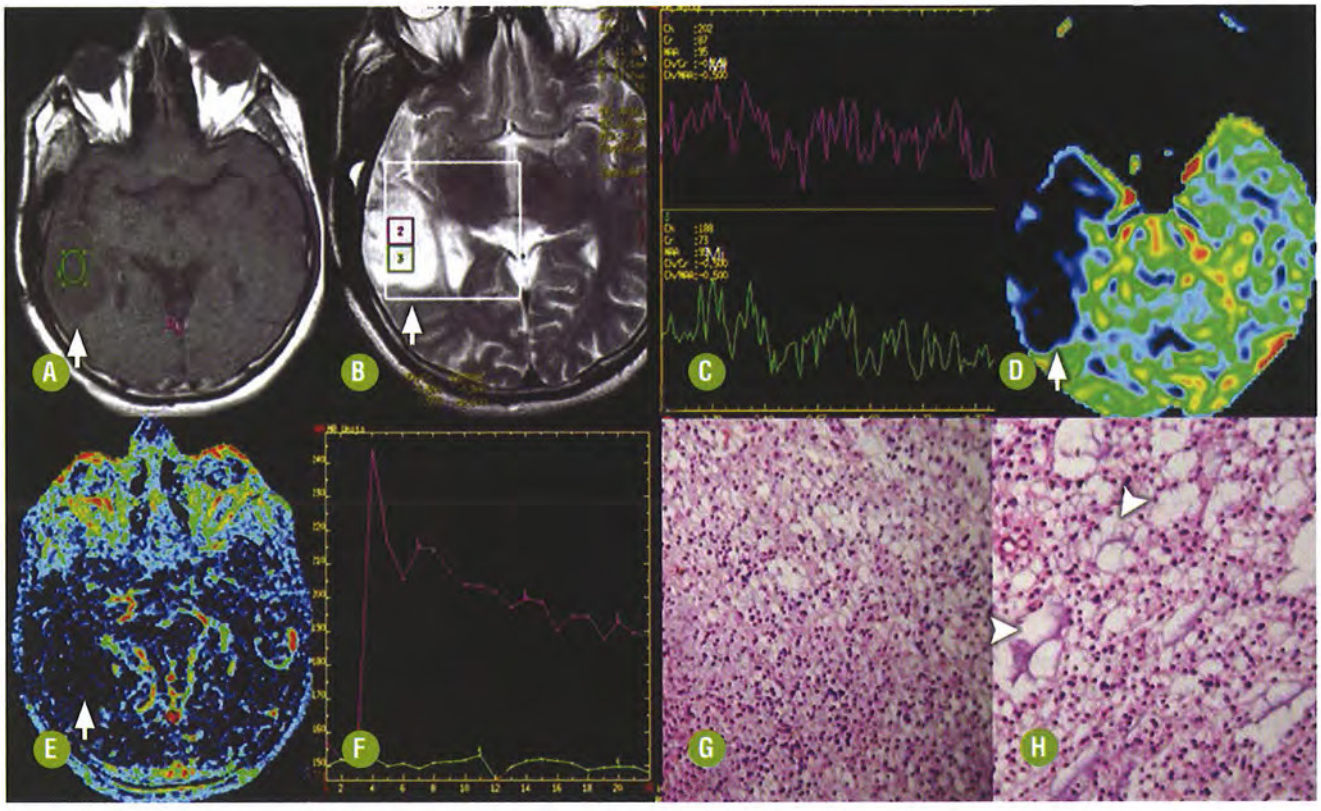

FIGURA 12-5. Astrocitoma grau 2 (OMS). A RM do encéfalo mostra processo expansivo intra-axial localizado no lobo temporal direito que **(A)** não se impregna pelo gadolínio, sendo hipointenso no axial T1 com contraste (seta) e **(B)** hiperintenso no axial T2 (seta). **(C)** A ERM ficou prejudicada pela presença de artefatos devido à localização da lesão, entretanto identifica-se aumento da razão Co/Cr e Mi/Cr, com redução da razão NAA/Cr, sem a presença do pico de Lip-Lac. **(D)** Apresenta baixa perfusão vascular, caracterizada pela coloração azul-escuro no mapa da perfusão (seta). **(E)** A lesão não demonstra aumento da permeabilidade vascular (seta), identificada como azul-escuro no mapa da permeabilidade e como **(F)** uma linha plana no gráfico da permeabilidade (verde) quando em comparação com a curva vascular do seio venoso (rosa). **(G, H)** Histopatologia mostra moderada proliferação glial, sem atipismo significativo, ou mitoses com tendência a formar microcistos (cabeças de setas) (HE). Cortesia do Dr. Roberto Vieira de Mello (Histopatologia) – PE.

cefálicos. Pode ocorrer em todas as idades, usualmente entre 40 e 55 anos de idade, e predomina discretamente no sexo masculino, com sobrevida mediana de dois a três anos.

Achados Clínicos e Laboratoriais

A sintomatologia e os sinais dependem da localização do tumor. As manifestações clínicas mais frequentes são convulsão, déficit neurológico focal e sinais e sintomas relacionados com o aumento da pressão intracraniana, como cefaleia e vômitos. Pode também ocorrer mudança do comportamento. Em pacientes acompanhados com astrocitoma grau II, a deterioração clínica sugere evolução do tumor para grau III.

Achados Histológicos

Quanto à origem, 75% podem se originar de astrocitomas grau II, sendo considerados secundários, e 25% originam-se *de novo*, isto é, sem evidência de uma lesão precursora menos maligna. Apresentam tendência à progressão para astrocitoma grau IV (glioblastoma), geralmente em dois anos. Na microscopia, observam-se moderado aumento da celularidade, atipia nuclear, pleomorfismo nuclear e citoplasmático e significativa atividade proliferativa (mitose). Não deve existir proliferação vascular e necrose no astrocitoma grau III, que são características do glioblastoma.

ACHADOS POR IMAGENS

Tomografia Computadorizada

- Lesão infiltrativa hipodensa, com limites geralmente indefinidos e a maioria sem evidência de realce pelo contraste. Quando presente, o realce é focal e irregular.
- Calcificações, cistos e hemorragias são raros.
- Predominam na substância branca do compartimento supratentorial, sendo os lobos frontais e temporais os mais afetados.

Ressonância Magnética

- A RM tem maior acurácia para demonstrar o padrão infiltrativo do tumor na substância branca. Acometimento do córtex pode ocorrer. Infiltração da substância branca adjacente ao tumor é esperada.
- O sinal da lesão em T1 e T2 é mais heterogêneo se comparada com o astrocitoma grau II, mas geralmente predominam regiões com sinal baixo em T1, alto em T2 e FLAIR.
- Após o uso do gadolínio, é comum observar regiões com quebra da barreira hematoencefálica.
- Na ERM, há redução do NAA, aumento da Co e redução da razão Mi/Cr.
- Os valores do ADC do astrocitoma anaplásico são maiores que o parênquima normal. Existe sobreposição entre os valores do ADC do astrocitomas difuso, anaplásico e glioblastoma.
- Na perfusão, observa-se elevação do rCBV máximo e da permeabilidade capilar em relação aos astrocitomas grau II.

Recomendações

A RM, associada às suas técnicas avançadas (difusão, ERM e perfusão), é o método de escolha para detecção, diagnóstico pré-operatório, controle evolutivo, diagnóstico diferencial e controle pós-tratamento do astrocitoma grau III.

DIAGNÓSTICO DIFERENCIAL PRINCIPAL

O diagnóstico diferencial deve ser feito com astrocitoma difuso (usualmente sem realce e aumento da perfusão cerebral), glioblastoma (tumor com maior componente hemorrágico e necrose), oligodendroglioma anaplásico (tumor mais frequentemente calcificado e com maior acometimento cortical), isquemia aguda (lesão com restrição à difusão em território vascular definido), encefalites e dano pós-estado convulsivo.

GLIOBLASTOMA

INTRODUÇÃO

Generalidades

O glioblastoma é o tumor encefálico primário mais comum do SNC, sendo maligno, de origem astrocítica e classificado como grau IV pela OMS. Corresponde a 15% de todas as neoplasias intracranianas e a 60% dos astrocitomas. Predomina discretamente no sexo masculino, e pode ocorrer em qualquer idade, porém mais frequentemente compromete o adulto, com pico de incidência entre 45 e 70 anos, e sobrevida mediana de nove a 12 meses.

A maioria (90%) origina-se *de novo*, sem qualquer tumor preexistente conhecido, sendo tumores altamente agressivos, acometendo uma faixa etária mais velha. Aproximadamente 10% dos glioblastomas são secundários, evoluindo de astrocitomas de menor grau, nos quais a mutação do gene da proteína tumoral TP53 ocorre em 65% dos casos. Os glioblastomas secundários possuem comportamento biológico menos agressivo que os primários, ocorrendo em uma faixa etária mais jovem.

O glioblastoma pode ocorrer isoladamente ou como parte de síndromes tumorais hereditárias, como neurofibromatose tipo 1, síndrome de Li-Fraumeni (mutação TP53 das células germinativas), síndrome de Turcot, síndrome de Maffuci e doença de Ollier.

Achados Clínicos e Laboratoriais

Os pacientes com glioblastoma geralmente apresentam queixas clínicas recentes que dependem da localização do tumor. As mais frequentes são convulsão, déficit neurológico focal e sinais e sintomas relacionados com o aumento da pressão intracraniana, como cefaleia e vômitos. Mudança de comportamento é outra forma de apresentação deste tumor.

Achados Histológicos

O glioblastoma é classificado como grau IV pela OMS e apresenta predominância de diferenciação astrocítica. Suas características histopatológicas incluem aumento da celularidade, atipia e pleomorfismo nuclear e citoplasmático, com significativa atividade proliferativa (mitose). São frequentes, também, proliferação vascular, trombose vascular e necrose.

Devido a sua natureza invasiva, glioblastomas não podem ser completamente ressecados e, mesmo com o avanço dos tratamentos quimioterápico e radioterápico, menos da metade dos pacientes sobrevive mais de um ano após o diagnóstico. Os pacientes mais velhos possuem pior prognóstico.

ACHADOS POR IMAGENS

Tomografia Computadorizada

- Tumor localizado mais frequentemente no compartimento supratentorial, predominando nos lobos frontais, temporais e parietais, infiltrando principalmente a substância branca.
- Processo expansivo hipodenso ou isodenso, de limites mal definidos e necrose central que se apresenta com maior hipodensidade.
- Podem raramente apresentar calcificações, as quais são mais frequentes nos glioblastomas secundários.
- Podem apresentar hemorragias e em 95% dos casos apresentam acentuada impregnação pelo contraste, que pode ser heterogênea, irregular ou anelar.
- Esse tumor também se estende além da área de impregnação e edema, comprometendo o parênquima adjacente com aparência normal nos exames de imagem.

Ressonância Magnética (Fig. 12-6)

- A RM demonstra com maior propriedade a extensão da lesão pelos tratos de substância branca, o efeito de massa do tumor e o acometimento do córtex.
- Na prática, a extensão do edema vasogênico e da infiltração periférica é de difícil diferenciação, especialmente nas sequências convencionais de RM.
- O sinal em T1, T2 e FLAIR é frequentemente heterogêneo devido a necrose, cistos, hemorragia, nível fluido e neovascularização. Mais comumente, o tumor tem sinal predominantemente hipointenso em T1 e hiperintenso em T2 e FLAIR.
- Em T2* observam-se artefatos de suscetibilidade magnética devido a produtos de degradação da hemoglobina (hemorragia).
- Após o uso do gadolínio, observa-se realce usualmente difuso e heterogêneo.
- Na ERM, há redução do NAA, aumento da Co, redução da razão Mi/Cr e picos de lipídeos e lactato devido à presença de necrose.
- O componente sólido do glioblastoma tem valores baixos de ADC quando em comparação com astrocitomas de menor grau, especialmente o difuso. O centro necrótico do glioblastoma não restringe a difusão.
- Na perfusão observa-se aumento do rCBV máximo em relação aos astrocitomas de baixo grau (pilocítico [grau I] e difuso [grau II]). Há aumento da permeabilidade, com curva rapidamente ascendente relacionada com a neovascularização tumoral e a quebra da barreira hematoencefálica.

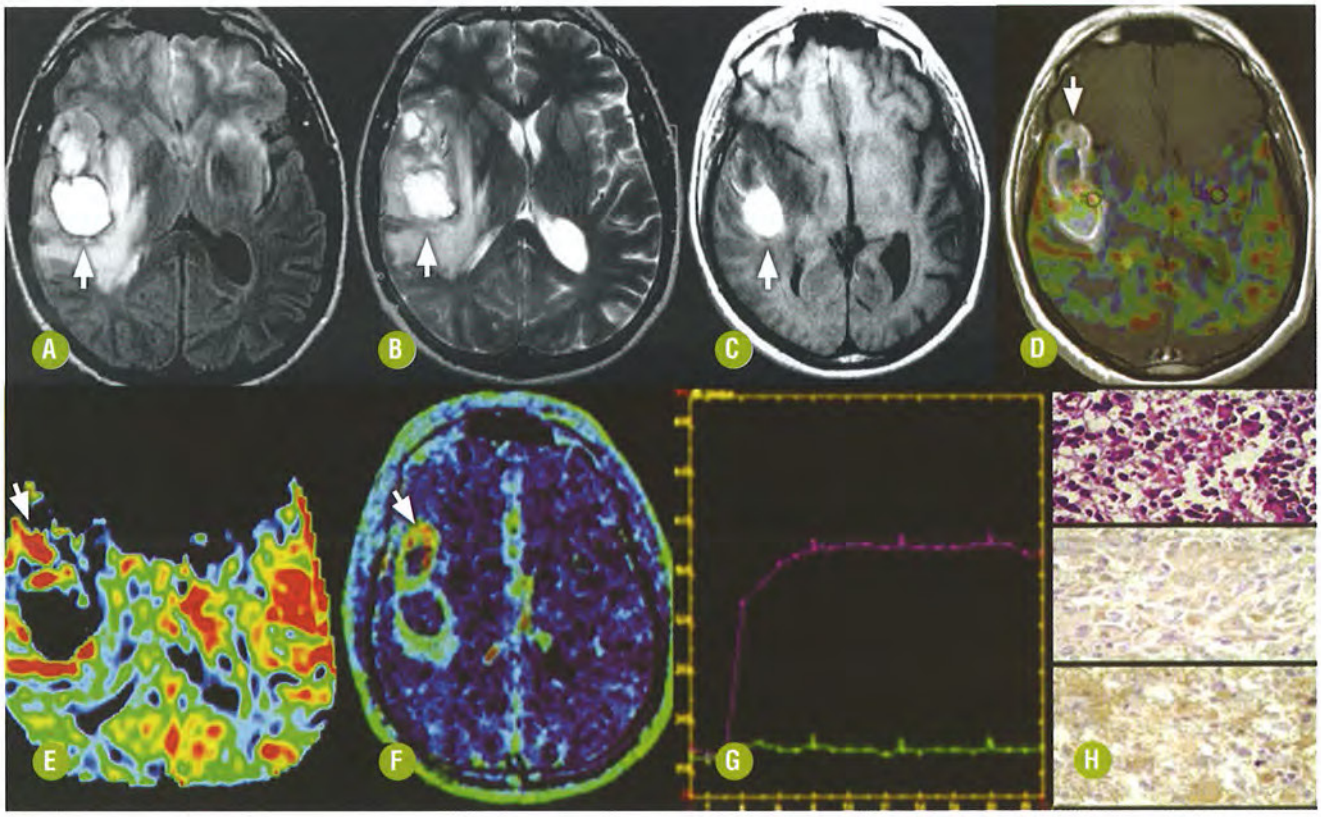

FIGURA 12-6. **Glioblastoma.** A RM revela hematoma intraparenquimatoso no lobo temporal direito e na ínsula, apresentando conteúdo hiperintenso nas imagens axiais **(A)** FLAIR, **(B)** T2 e **(C)** T1, compatível com meta-hemoglobina extracelular (setas). **(D)** No T1 pós-contraste, utilizado de referência para a perfusão, observa-se impregnação capsular marginal grosseira (seta) que apresenta **(E)** aumento do rCBV (seta), no mapa colorido da perfusão-RM (coloração vermelha circundando o hematoma). **(F)** Existe também aumento da permeabilidade, que é identificada no mapa colorido como coloração anelar verde e vermelha (seta) e **(G)**, também, identificada no gráfico como uma curva rapidamente ascendente (curva superior lilás), quando em comparação com a substância branca contralateral normal (curva inferior verde). **(H)** Painel imuno-histoquímico com aspectos histológicos de glioblastoma. A imagem da histopatologia no quadro superior mostra proliferação atípica de células pequenas com o marcador linfocitário negativo (CD45) e glial positivo (GEAP). Cortesia do Dr. Tulio Lima (Histopatologia) – PE.

Recomendações

A RM, associada as suas técnicas avançadas (difusão, ERM, perfusão e permeabilidade), é o método de escolha para detecção, diagnóstico pré-operatório, controle evolutivo, diagnóstico diferencial e controle pós-tratamento do glioblastoma.

DIAGNÓSTICO DIFERENCIAL PRINCIPAL

O diagnóstico diferencial principal se faz com abscesso cerebral (centro necrótico restringe a difusão e a cápsula não apresenta aumento do rCBV), metástase cerebral única, linfoma primário (tumor com restrição à difusão, mais denso na TC e sinal baixo em T2), astrocitoma grau III, placa tumefativa de desmielinização (impregnação anelar incompleta e baixa perfusão) e acidente vascular cerebral isquêmico subagudo (quebra de barreira com impregnação giriforme em território vascular).

GLIOMATOSE CEREBRAL

INTRODUÇÃO

Generalidades

É um tumor encefálico primário infiltrativo raro que preserva a arquitetura cerebral e cujo diagnóstico é baseado na extensão do tumor. Atualmente é definido como um tumor glial, difusamente infiltrante, envolvendo três ou mais lobos cerebrais e frequentemente comprometendo ambos os hemisférios cerebrais. Pode acontecer em qualquer idade, mas tem o pico de incidência entre 40 e 50 anos, sem preferência por sexo. O tumor é incomum em crianças.

É classificado em dois tipos. No tipo 1, o tumor exibe alargamento difuso e infiltrante das estruturas afetadas, sem presença de massa circunscrita. No tipo 2, há lesão difusa e infiltrante, com efeito expansivo focal, que representa um glioma maligno que pode se desenvolver a partir do tipo 1.

Como a histopatologia avalia apenas pequeno fragmento, obtido por biópsia ou cirurgia, o patologista só pode avaliar a extensão do tumor na necropsia. O diagnóstico *in vivo* é feito pelo radiologista, principalmente pelos achados da RM. O tumor afeta principalmente a substância branca, podendo se estender para o córtex em 19% dos casos. Pode envolver os núcleos da base e os tálamos em 75% dos casos. Corpo caloso, medula e tronco podem estar afetados em 50%, 15% e 10% dos casos, respectivamente. Envolvimento do cerebelo é menos comum.

Achados Clínicos e Laboratoriais

Os sinais e sintomas são geralmente discordantes do tamanho do tumor, porque a RM demonstra uma lesão muito maior do que a clínica poderia indicar. Convulsões e hemiparesia são os sintomas mais frequentes, seguidos por demência e cefaleia. Outros sinais e sintomas são alterações da personalidade, mudança do estado mental, aumento da pressão intracraniana e parkinsonismo.

Achados Histológicos

Geralmente mostra um padrão astrocítico grau III (II menos frequentemente), embora oligodendrogliomas e oligoastrocitomas possam também estar presentes no padrão de gliomatose cerebral. Estão presentes células gliais alongadas com núcleo hipercromático e mitose variável. As células neoplásicas se organizam em fileiras, que se estendem ao longo das fibras nervosas mielinizadas. Proliferação vascular e necrose geralmente estão ausentes.

ACHADOS POR IMAGENS

Tomografia Computadorizada

- Lesão hipodensa difusa, infiltrativa, de limites parcialmente definidos, sem efeito de massa, comprometendo três ou mais lobos cerebrais, geralmente preservando a arquitetura cerebral da região afetada é o aspecto tomográfico mais comum.
- Raramente apresenta calcificações ou cistos.
- Realce pelo meio de contraste é incomum e, quando presente, sugere tumor glial de alto grau.
- Sinais secundários como apagamento dos sulcos corticais, perda da diferenciação corticossubcortical e redução do diâmetro dos ventrículos podem ser observados.

Ressonância Magnética (Fig. 12-7)

- A RM tem maior sensibilidade para demonstrar o aspecto infiltrativo da lesão.
- Acometimento do córtex e núcleos da base pode ser demonstrado.
- Usualmente, o tumor tem sinal iso ou hipointenso em T1, hiperintenso em T2 e FLAIR.
- Realce pelo gadolínio é incomum e, quando presente, sugere tumor glial prévio ou progressão para tumor mais agressivo.
- Disseminação leptomeníngea é rara.
- Os valores de ADC do tumor são maiores que os do tecido cerebral normal.
- Na ERM, observam-se redução do NAA, aumento da Co e aumento da razão Mi/Cr. O método pode demonstrar aumento da colina nos tecidos circunjacentes, sugerindo maior extensão tumoral. Picos de lipídeo e lactato sugerem glioma de alto grau prévio.
- Usualmente a gliomatose cerebral tem baixa perfusão e permeabilidade capilar. Regiões com alto rCBV/permeabilidade capilar podem ser observadas em tumores do tipo 2, sugerindo glioma de alto grau prévio.

Recomendações

A RM, associada às técnicas avançadas (difusão, ERM, perfusão e permeabilidade), é o método de escolha para detecção, diagnóstico diferencial, controle evolutivo e pós-tratamento da gliomatose cerebral.

DIAGNÓSTICO DIFERENCIAL PRINCIPAL

A gliomatose cerebral deve ser diferenciada de diversas entidades que se manifestam com alteração difusa na substância branca cerebral, como vasculites, doenças desmielinizantes, leucoencefalopatia multifocal progressiva, doenças neurometabólicas, gliomas de alto grau e linfoma. Quando o envolvimento cortical é mais significado, o diagnóstico diferencial deve ser feito com acidente vascular cerebral (arterial ou venoso) e encefalites.

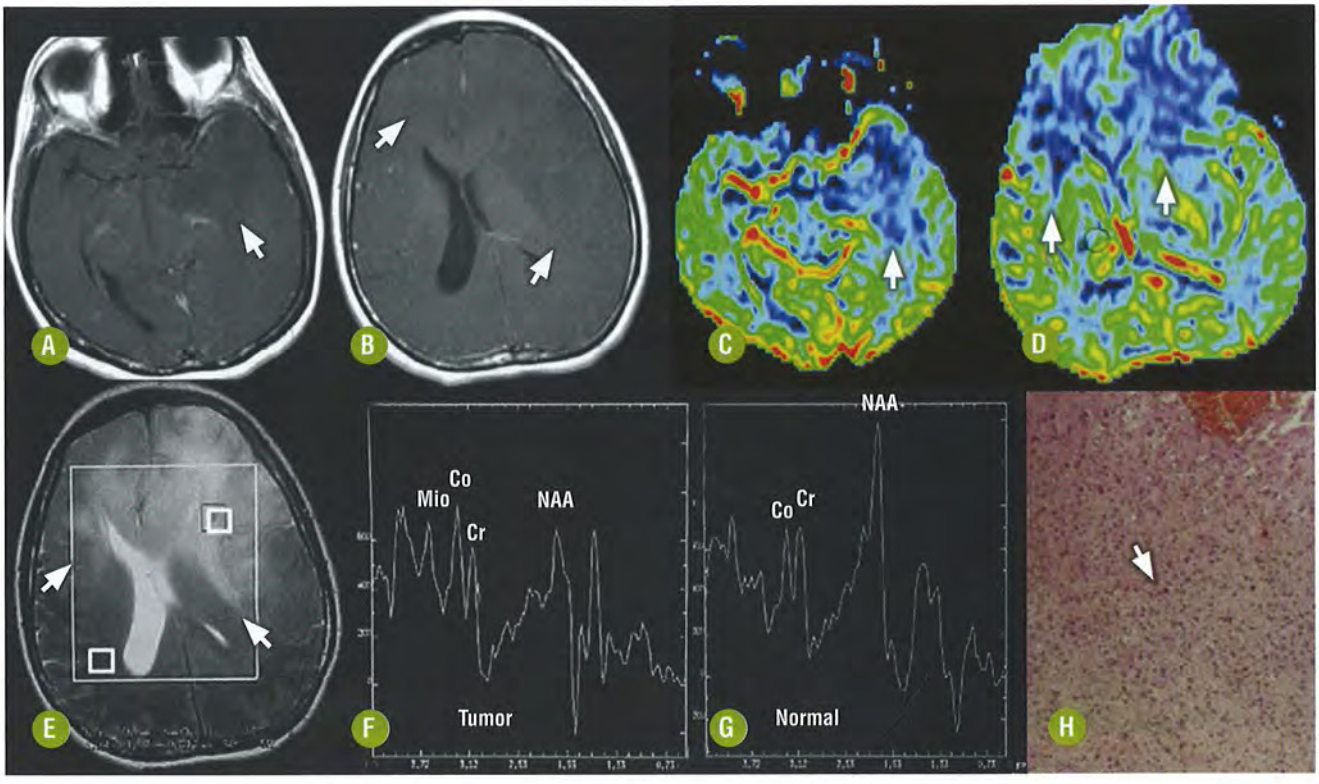

FIGURA 12-7. **Gliomatose cerebral.** Grande processo expansivo infiltrativo comprometendo os lobos frontais, o corpo caloso, a ínsula esquerda e o lobo temporal esquerdo, cujo efeito expansivo promove apagamento dos sulcos corticais, colabamento do ventrículo lateral esquerdo e desvio das estruturas da linha média para a direita. **(A, B)** Nas imagens axial T1 pós-contraste, a lesão é hipointensa e não se impregna (setas). **(C, D)** No mapa colorido da perfusão-RM, a lesão apresenta perfusão baixa (setas), (coloração azul). **(E)** No T2, utilizado como referência para ERM, a lesão é hiperintensa (setas). **(F)** A ERM mostra redução do NAA/Cr, aumento da Co/Cr e do Mi/Cr, em comparação com a **(G)** ERM normal contralateral. **(H)** Histopatologia mostra discreta hipercelularidade, com discreto atipismos (seta) e ausência de mitose (HE). Cortesia da Dra. Ana Lúcia Antonino Brito (Histopatologia).

OLIGODENDROGLIOMA

INTRODUÇÃO

Generalidades

É tumor infiltrante, cortical e subcortical, de crescimento lento, que corresponde a 5% a 10% entre todos os tumores primários intracranianos e 5% a 25% entre todos os gliomas. Pode ocorrer em qualquer idade, porém tem pico de incidência na quarta e quinta décadas. Pode se localizar em qualquer local do SNC, mas é mais frequente no lobo frontal. Seu prognóstico é melhor que o dos astrocitomas infiltrativos de grau semelhante. A sobrevida de cinco anos é de aproximadamente 70% para oligodendrogliomas e a 40% para oligodendrogliomas anaplásicos, enquanto a sobrevida de 10 anos é de 53% e 30%, respectivamente. A transformação de um oligodendroglioma (grau II) para oligodendroglioma anaplásico (grau III) ocorre em período de tempo mais prolongado do que nos astrocitomas difusos.

Achados Clínicos e Laboratoriais

Geralmente os pacientes possuem uma longa história de cefaleia e convulsões e, dependendo da localização, podem ter déficits focais. Uma alteração molecular importante no oligodendroglioma é a deleção nos cromossomos 1p e 19q, achado que tem sido correlacionado com maior quimiossensibilidade e melhor prognóstico dos pacientes.

Achados Histológicos

O oligodendroglioma grau II está geralmente localizado no córtex cerebral e substância branca subcortical, sendo frequentemente calcificado, com degeneração cística e hemorragia. É um tumor moderadamente celular, com mitose ocasional, células apresentando núcleo redondo e homogêneo e citoplasma claro, com aspecto de "ovo frito", provavelmente devido a artefato. É muito frequente a presença de calcificações e degeneração monoide cística. Pode estar presentes densa rede de capilares e atipia celular. A presença de acentuada mitose, proliferação microvascular e necrose, encontrada em 20% a 50% dos oligodendrogliomas, permite classificá-lo como anaplásico (grau III).

ACHADOS POR IMAGENS

Tomografia Computadorizada (Figs. 12-8 e 12-9)

- Tumor hipodenso cortical e/ou subcortical, frontal ou temporal é a forma mais comum de apresentação.
- Calcificações lineares ou nodulares são frequentes. A real prevalência de calcificações nos oligodendrogliomas é debatida na literatura, embora algumas séries descrevam valores entre 50 e 90%.
- Pode expandir, remodelar ou erodir a calota craniana adjacente.
- Hemorragia pode ser demonstrada.

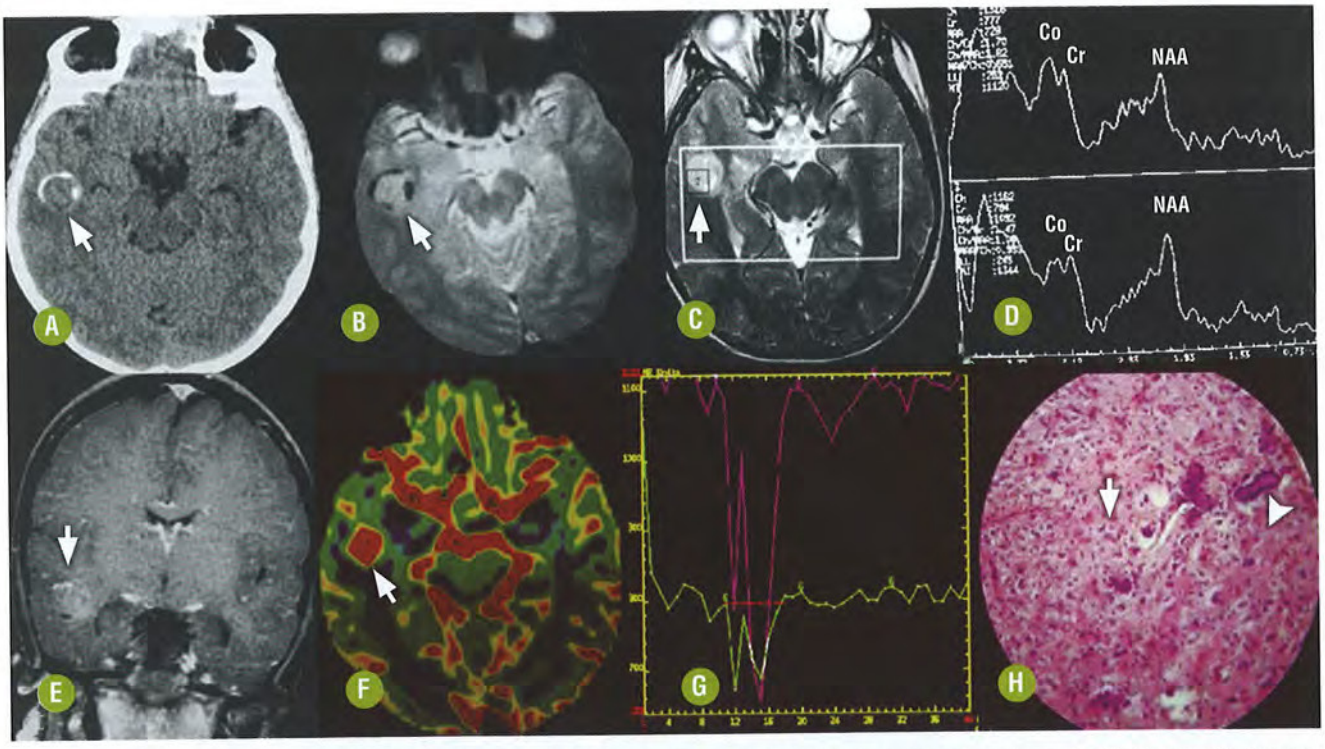

FIGURA 12-8. **Oligodendroglioma grau 2. (A)** A imagem axial da TC sem contraste mostra processo expansivo hipodenso, localizado na região temporal direita, comprometendo a região subcortical, apresentando calcificação anelar parcial (seta). **(B-G)** Na RM, **(B)** o axial T2* mostra que as calcificações são hipointensas (seta). É **(C)** hiperintenso no T2 (seta). **(D)** A ERM mostra aumento da razão Co/Cr, com redução da razão NAA/Cr em relação à espectroscopia contralateral normal. **(E)** O coronal T1 pós-contraste mostra que a lesão sofre discreta impregnação (seta). A lesão **(F)** apresenta alta perfusão vascular, caracterizado pela cor vermelha no mapa do rCBV (seta), **(G)** que, também, é demonstrado no gráfico do rCBV, sendo a curva da lesão (superior lilás) mais profunda que a curva da substância branca normal (inferior verde). **(H)** Histopatologia (coloração por hematoxilina-eosina) mostra uma proliferação relativamente uniforme de células com núcleos redondos e bem corados (seta), com o "halo claro" que corresponde ao citoplasma em volta (célula em ovo frito). Os vasos são finos, do tipo capilar, e existem calcificações (cabeça de seta). Cortesia do Dr. Roberto Vieira de Mello (Histopatologia) – PE.

- Realce focal ou difuso pode ser encontrado, especialmente no subtipo 3 (anaplásico).

Ressonância Magnética (Figs. 12-8 e 12-9)

- Processo expansivo, heterogeneamente hipointenso em T1, hiperintenso em T2 e FLAIR, de limites mal definidos, que pode apresentar calcificação e produtos da degradação da hemoglobina, é a forma mais comum na RM.
  A calcificação e a hemorragia são demonstradas nas sequências T2* e SWI – *susceptibility weighted imaging* (SWI).
- Realce pelo gadolínio é comum. Surgimento de nova área de impregnação é sugestivo de progressão para tipo anaplásico (grau III).
- Disseminação leptomeníngea é mais comum no oligodendroglioma anaplásico.
- Metástases extraencefálicas são raras.
- Na ERM, observa-se redução do NAA e aumento da Co. Picos de lactato são mais comuns no astrocitoma grau III.
- Restrição da difusão da água é raro.
- Na perfusão, regiões de hiperperfusão podem mimetizar tumor glial de alto grau (astrocitoma anaplásico e/ou glioblastoma) e não separam os graus II e III dos oligodendrogliomas.

Recomendações

A TC é importante para avaliar a presença de calcificação e confirmar os achados da RM. Apesar disso, a RM, associada às técnicas avançadas (difusão, ERM, perfusão e permeabilidade), é o método de escolha para avaliação deste tumor. Diante de uma neoplasia cortical, com ou sem calcificação, localizada nos lobos frontais ou temporais, com espectroscopia de neoplasia de baixo grau, sem lactato, mesmo que exista hiperperfusão e/ou impregnação, devem ser incluídos no diagnóstico diferencial oligodendroglioma grau II, oligodendroglioma anaplásico e astrocitoma de alto grau.

DIAGNÓSTICO DIFERENCIAL PRINCIPAL

Atualmente, a RM é incapaz de distinguir com precisão os subtipos (2 e 3) do oligodendroglioma. O tumor deve ser diferenciado do glioma de alto grau (astrocitoma anaplásico e glioblastoma). Usualmente o astrocitoma difuso tem baixa perfusão e a prevalência de calcificações é menor que a do oligodendroglioma. Quando existir calcificação e história de epilepsia, o tumor deve ser diferenciado dos tumores neurogliais.

EPENDIMOMA

INTRODUÇÃO

Generalidades

Ependimomas constituem 3% a 9% de todas as neoplasias neuroepiteliais, 6% a 12% de todos os tumores intracranianos pediátricos e correspondem a mais de 30% dos tumores

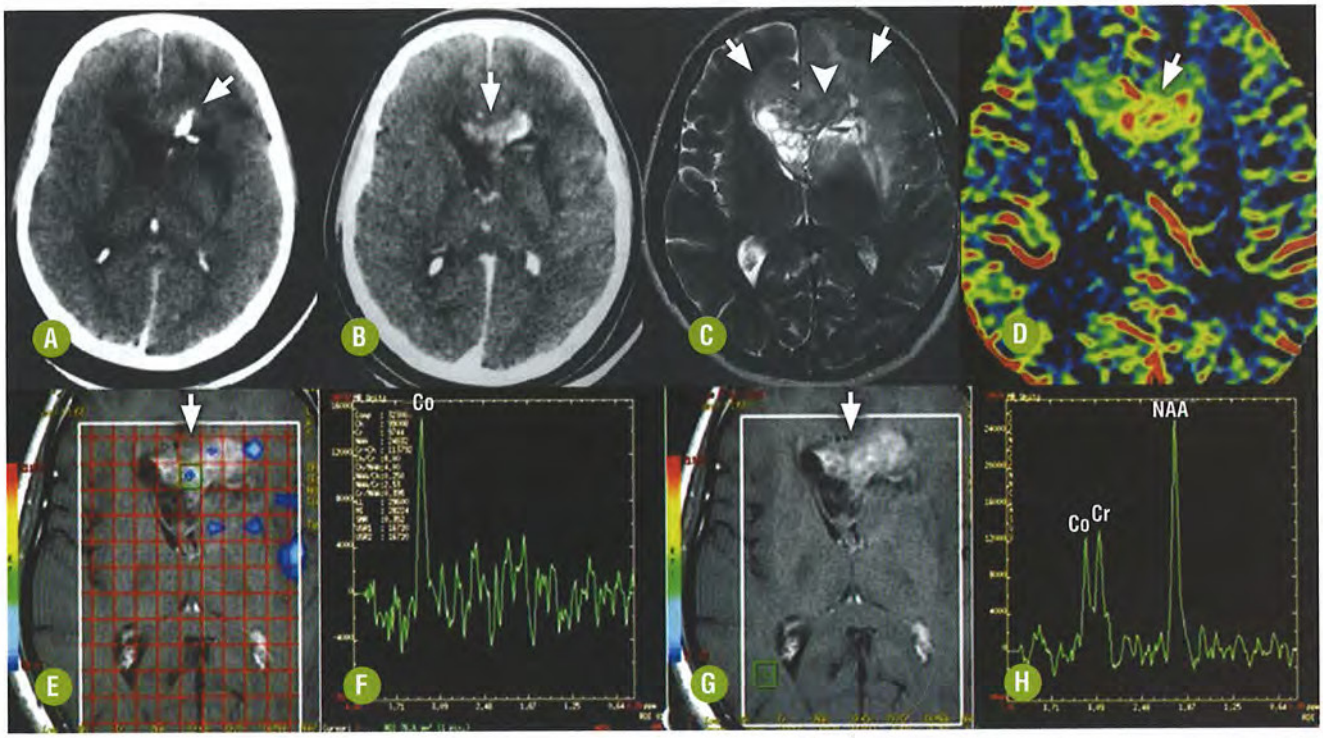

FIGURA 12-9. Oligodendroglioma anaplásico. (A) A TC sem contraste mostra lesão expansiva, hipodensa de limites mal definidos, comprometendo os lobos frontais e o joelho do corpo caloso, predominando à esquerda, com calcificação grosseira no interior (seta). **(B)** A TC com contraste mostra impregnação da parte da lesão que infiltra o joelho do corpo caloso (seta). **(C-H)** Na RM a lesão é infiltrante e heterogênea, predominantemente **(C)** hiperintensa no T2 (setas). Existe área de menor intensidade no T2 localizada na porção lateral esquerda do joelho do corpo caloso, que coincide com o local da calcificação e impregnação (cabeça de seta), **(D)** onde também se identifica aumento do rCBV no mapa colorido da perfusão-RM (seta). **(E,G)** No axial T1 pós-contraste, usado para referência da ERM, observa-se acentuada impregnação do componente da lesão situado no corpo caloso (seta preta). **(F)** A ERM com TE longo, no local da impregnação, mostra acentuado aumento da Co e acentuada redução do NAA, não se identificando o pico da Cr, quando comparamos com a **(H)** ERM normal usada como referência. Cortesia do Dr. Marcelo Ricardo Canuto, Brasília – DF.

em crianças abaixo de 3 anos de idade. Podem se manifestar em qualquer faixa etária, havendo casos descritos entre 1 mês e 81 anos de idade. Entretanto representam quase um terço de todos os tumores cerebrais em crianças abaixo de 3 anos de idade. Afetam igualmente ambos os sexos. Ependimomas supratentoriais intraventriculares ocorrem principalmente em adultos jovens (18 a 24 anos), e os extraventriculares são mais comuns em crianças.

O ependimoma grau II tem características bastante similares à do ependimoma da fossa posterior, com uma importante exceção: no compartimento supratentorial, é mais frequentemente extraventricular, originando-se provavelmente de remanescentes ependimais embrionários na substância branca periventricular.

Achados Clínicos e Laboratoriais

As manifestações clínicas dependem de sua localização. A localização supratentorial é sugerida por déficits neurológicos focais, convulsões e cefaleia. Tumor intraventricular causa hidrocefalia com hipertensão intracraniana. Crianças podem apresentar irritabilidade, letargia, retardo do desenvolvimento, vômitos e macrocefalia.

Achados Histológicos

As lesões intraventriculares costumam se apresentar como massas bem delimitadas, lobuladas, de coloração cinza-avermelhada, consistência mole, preenchendo o lúmen ventricular; podendo ser observados componente cístico, hemorragia, necrose e calcificações. Tendem mais a deslocar do que invadir o parênquima adjacente, sendo pouco frequente o achado de edema. Microscopicamente são tumores moderadamente celulares com raras mitoses. As células tumorais são organizadas em padrão característico de pseudorrosetas perivasculares ou rosetas ependimais.

São descritos quatro subtipos: celular, papilar, células claras e tanicítico, que apresentam semelhanças histológicas com outros tumores. Em termos de imuno-histoquímica, a maioria do ependimomas reage positivamente à GFAP e tipicamente expressa proteína S100 e vimentina.

O astrocitoma anaplásico exibe alta atividade mitótica, frequentemente acompanhada de proliferação microvascular e necrose, sendo classificado como grau III no sistema de graduação histológica da OMS.

ACHADOS POR IMAGENS

Tomografia Computadorizada

- Processo expansivo isodenso ao córtex parcialmente calcificado com realce pelo contraste no componente sólido é a forma mais comum de apresentação do ependimoma intraventricular.
- Processo expansivo supratentorial bem delimitado, heterogêneo, com epicentro na substância branca (principalmente parietal), frequentemente de grandes dimensões, com propensão à formação de cistos e calcificações, é a forma mais comum de apresentação do ependimoma extraventricular.

- Quando presente, o componente cístico do tumor é hipodenso e não tem realce pelo meio de contraste.

Ressonância Magnética (Fig. 12-10)

- O ependimoma (variantes intraventricular e parenquimatosa) se caracteriza por processo expansivo heterogêneo em T1 e T2, com componente sólido que usualmente tem sinal semelhante ao córtex e áreas císticas isointensas ao líquor. O aspecto heterogêneo é causado por áreas císticas, calcificações e subprodutos de degradação da hemoglobina, quase sempre presentes. Realce pelo gadolínio pode ocorrer no componente sólido.
- Edema pode ser discreto ou extenso, dependendo do volume tumoral.
- Achados de ERM são inespecíficos e incluem redução do NAA e aumento da Co nas áreas sólidas. Picos de lactato podem estar presentes nas áreas de necrose.
- Crescimento tumoral rápido e maior tendência à impregnação pelo contraste na RM sugerem ependimoma anaplásico, embora a diferenciação entre os graus II e III não possa ser feita somente pelos métodos de imagem.

Recomendações

A RM com utilização de gadolínio é o melhor método diagnóstico. É fundamental a avaliação criteriosa dos exames pós-operatórios, pois o achado de resíduo tumoral piora o prognóstico. Hemorragia intratumoral é frequente, sendo importante estabelecer diagnóstico diferencial com malformação arteriovenosa (MAV) nos tumores extraventriculares.

DIAGNÓSTICO DIFERENCIAL PRINCIPAL

O ependimoma intraventricular dever ser diferenciado do subependimoma (lesão lobulada adjacente ao forame de Monro usualmente sem impregnação pelo contraste), neurocitoma central (massa de aparência tipicamente "bolhosa", comumente calcificada, localizada no ventrículo lateral, aderida ao septo pelúcido, isointensa ao córtex e com realce pelo contraste), astrocitoma subependimal de células gigantes (associado a esclerose tuberosa), tumores do plexo corioide (tumor pediátrico dos ventrículos laterais com realce intenso pelo gadolínio), meningioma (mais comum no átrio dos ventrículos laterais em adultos com intensa impregnação de contraste) e metástases.

No ependimoma extraventricular, deve ser feito diagnóstico diferencial com astrocitoma de alto grau (edema/infiltração tende a ser mais pronunciado), oligodendroglioma (difícil diferenciação) e MAV.

SUBEPENDIMOMA

INTRODUÇÃO

Generalidades

Tumor benigno raro, de crescimento lento, não invasivo, tipicamente aderido à parede ventricular. É um dos tumores gliais mais benignos, pois não apresenta tendência a anaplasia e/ou disseminação liquórica.

A incidência é difícil de determinar, pois muitas vezes é um achado de autópsia. Incide em ambos os sexos e em todas as

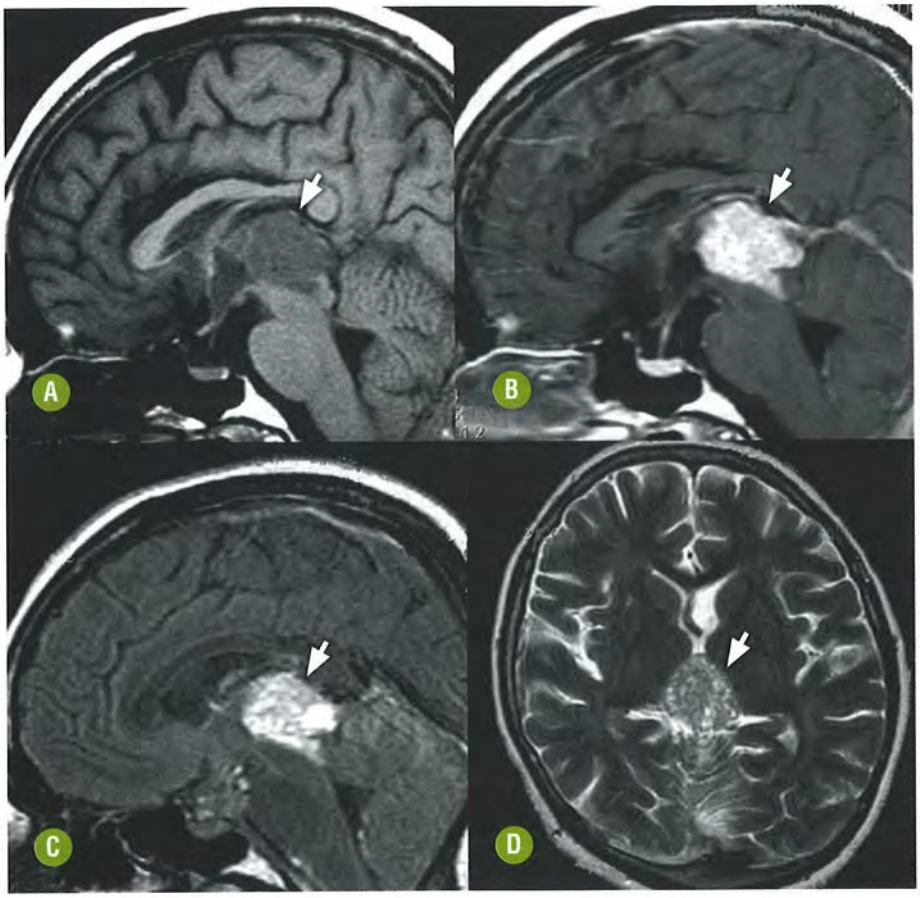

FIGURA 12-10. Ependimoma intraventricular. A RM mostra processo expansivo localizado no terceiro ventrículo e se estendendo para o aqueduto do mesencéfalo. **(A)** No sagital T1 a lesão é hipointensa (seta) e no **(B)** sagital T1 pós-contraste se impregna intensamente pelo contraste (seta). **(C)** No sagital FLAIR, apresenta hiperintensidade de sinal (seta), **(D)** heterogeneamente hipointensa no axial T2 com pequenas imagens de hiperintensidade no interior (seta). Cortesia do Dr. Lázaro Farias do Amaral – SP.

faixas etárias, com ligeira predominância em homens entre a 5ª e 6ª décadas de vida, e é raro em crianças. Localiza-se mais frequentemente no quarto ventrículo e nos ventrículos laterais, sendo menos comum no terceiro ventrículo e no septo pelúcido.

Achados Clínicos e Laboratoriais

Geralmente é assintomático. Raramente leva à obstrução ventricular com sinais de hipertensão intracraniana (cefaleia, distúrbios visuais, náuseas e vômitos), achado este que é mais frequente em lesões supratentoriais (septo pelúcido, forames de Monro e aqueduto). Dificilmente se observa hemorragia intratumoral sintomática. É uma lesão de excelente prognóstico após ressecção cirúrgica. Mesmo com ressecção parcial, em geral não é necessário tratamento complementar com radioterapia ou quimioterapia, pois a recorrência é incomum.

Achados Histológicos

Lesão classificada como grau I no sistema de graduação histológica da OMS. A histogênese dos subependimomas é incerta, mas admite-se que se originam da camada celular glial subependimária. Apresentam-se como nódulo acinzentado, de consistência firme, fazendo saliência no lúmen ventricular, cujo diâmetro, na maioria dos casos, não ultrapassa 1 cm a 2 cm. Crescem lentamente e usualmente são hipovasculares. Microscopicamente são compostos de grumos de células gliais dispostos em matriz fibrilar abundante, em associação a pequenos cistos.

ACHADOS POR IMAGENS

Tomografia Computadorizada

- Lesão intraventricular lobulada, bem delimitada, situada nas adjacências dos forames de Monro, em contato com o septo pelúcido é a forma clássica de apresentação nos ventrículos laterais.
- Pode estar localizado no interior do quarto ventrículo.
- Usualmente hipodensa.
- Calcificações, hemorragia e cistos podem ser observados.
- Via de regra, a impregnação é mínima. Lesões maiores podem ter realce mais significativo.

Ressonância Magnética (Fig. 12-11)

- Na RM o tumor é tipicamente hipointenso ou isointenso ao córtex em T1 e hiperintenso em T2.
- Sinal heterogêneo deve-se a alterações císticas, subprodutos de degradação da hemoglobina ou cálcio que são frequentemente vistos em lesões maiores.
- Edema vasogênico no tecido cerebral adjacente é incomum.
- As calcificações se manifestam como focos de acentuada hipointensidade de sinal em T2*.
- Estudos com perfusão cerebral têm demonstrado aumento do rCBV, embora menos significativo que o neurocitoma, papiloma e meningioma.

Recomendações

Massa intraventricular sem impregnação importante pelo contraste, em homens entre 40 e 60 anos de idade, sugere fortemente subependimoma. Hipersinal relativamente homogêneo nos cortes ponderados em T2 auxilia a diferenciar de outras massas intraventriculares.

DIAGNÓSTICO DIFERENCIAL PRINCIPAL

O diagnóstico diferencial deve ser feito com ependimoma (pacientes mais jovens, com hidrocefalia e eventual alteração de sinal no parênquima adjacente), neurocitoma central (processo expansivo de aparência tipicamente "bolhosa", comumente calcificado, localizado no ventrículo lateral, aderido ao septo pelúcido, hiperdenso na TC e isointenso ao córtex na RM com maior impregnação pelo contraste), astrocitoma subependimal de células gigantes (associado a esclerose tuberosa), papiloma do plexo corioide (tumor pediátrico hiperdenso na TC, com hidrocefalia e impregnação intensa pelo contraste).



FIGURA 12-11. Subependimoma. RM mostra nódulo no corno frontal do ventrículo lateral esquerdo, próximo ao forame de Monro, que no **(A)** sagital T1 é discretamente hipointenso (seta) em relação parênquima encefálico. **(B)** No axial FLAIR, o nódulo é hiperintenso (seta) e no **(C)** T1 pós-contraste não se impregna (seta). Cortesia do Dr. Lázaro Farias do Amaral – SP.

PAPILOMA DO PLEXO CORIOIDE

INTRODUÇÃO

Generalidades

Os tumores do plexo corioide representam 0,4% a 0,6% dos tumores encefálicos e 2% a 4% dos tumores encefálicos pediátricos. Tipicamente manifestam-se na infância e são os tumores mais frequentes no primeiro ano de vida (10% a 20%). Entre os tumores do plexo corioide, cerca de 80% correspondem ao papiloma de plexo corioide grau I, que é um tumor benigno, de crescimento lento e prognóstico favorável.

O papiloma do plexo corioide é uma neoplasia intraventricular derivada do epitélio do plexo corioide. Nas crianças, a maioria dos papilomas de plexo corioide ocorre nos ventrículos laterais. Locais menos frequentes são o terceiro ventrículo, o ângulo pontocerebelar, o quarto ventrículo e o parênquima cerebral ou cerebelar.

Os papilomas de plexo corioide dos ventrículos laterais são os tumores mais comuns no primeiro ano de vida e 80% ocorrem antes dos 20 anos de idade, atingindo igualmente ambos os sexos. Nos adultos, a localização supratentorial é rara, mais frequentemente, infratentorial no quarto ventrículo ou no ângulo pontocerebelar.

A alteração secundária mais importante causada pelo tumor é a hidrocefalia, que pode ocorrer por excesso de produção liquórica, obstrução mecânica ou pós-hemorrágica ao movimento liquórico.

Achados Clínicos e Laboratoriais

Hidrocefalia é um achado comum. Nas crianças, causa macrocrania, abaulamento de fontanelas, vômitos e cefaleia devido à hipertensão intracraniana. Déficits neurológicos focais, paralisia de nervos cranianos, retardo do desenvolvimento neuropsicomotor, letargia, irritabilidade, distúrbios motores/sensoriais e convulsões podem estar presentes.

Achados Histológicos

Macroscopicamente, trata-se de massa intraventricular bem delimitada, finamente lobulada, o que lhe confere aspecto característico em "couve-flor". Pode apresentar cistos e hemorragia. Microscopicamente, forma eixos conjuntivo vasculares cobertos por epitélio colunar ou cuboide, sem atividade mitótica, necrose ou invasão dos tecidos vizinhos. Simula plexo corioide não neoplásico, exceto pelo fato de haver aumento da celularidade. É classificado como grau I pela OMS. Do ponto de vista histoquímico, expressa citoqueratina, vimentina e proteína S-100.

ACHADOS POR IMAGENS

Tomografia Computadorizada

- Processo expansivo de contornos lobulados intraventriculares, com aspecto em "couve-flor", com intensa impregnação pelo contraste, em crianças com hidrocefalia é a forma mais comum de apresentação do tumor.
- A lesão é iso ou hiperdensa em relação à substância cinzenta na maioria dos casos.
- Calcificações podem ser demonstradas em até 25% dos casos, podendo ser puntiformes e isoladas ou difusas.
- Após o uso de meio de contraste, impregnação intensa e homogênea pelo contraste devido à ausência de barreira hematoencefálica.

Ressonância Magnética (Fig. 12-12)

- Na RM o tumor tem sinal iso ou hipointenso em relação ao córtex em T1.
- Em T2 pode ser iso ou hiperintenso. Sinal de *flow void* correspondendo à vascularização proeminente e focos de acentuada hipointensidade de sinal, secundários a calcificações ocorrem em muitos pacientes com tumor de plexo corioide.
- A sequência FLAIR é sensível para demonstrar o edema intersticial transependimário devido à obstrução da drenagem liquórica.



FIGURA 12-12. **Papiloma de plexo corioide.** RM mostra processo expansivo de limites bem definidos localizado no trígono ventricular esquerdo, **(A)** predominantemente isointenso no sagital T1 (seta) com delicada imagem de hiperintensidade de sinal na sua porção inferior (cabeça de seta). **(B)** No axial T2 a lesão é hipointensa (seta), apresentando **(C)**, no T1 pós-contraste, acentuada impregnação (seta). Observe a presença de hidrocefalia pelo aumento da produção do líquor pelo papiloma de plexo corioide (cabeças de setas). Cortesia do Dr. Lázaro Farias do Amaral – SP.

- Após o uso do gadolínio, impregnação intensa é esperada.
- Disseminação tumoral leptomeníngea é incomum.
- Em T2*, observa-se acentuada hipointensidade de sinal, correspondendo a calcificações e/ou subprodutos de degradação da hemoglobina (hemorragia).
- A RM fetal pode demonstrar tumores de plexo corioide.
- Um subtipo cístico pode eventualmente ser observado.

Recomendações

O melhor método de diagnóstico por imagem é a RM com contraste. Lembrar que, na primeira década de vida, é incomum observar calcificação dos plexos corioides nos indivíduos normais. Na região do trígono, tendem a englobar o plexo corioide em vez de invadi-lo, o que auxilia na diferenciação com outros tumores na mesma localização. No transoperatório, é frequente a observação de um pedículo vascular ligando o tumor ao plexo corioide na região do trígono ou ao véu medular superior em tumores do terceiro ventrículo. Esses tumores pediculados podem se mover dentro do sistema ventricular causando obstrução liquórica intermitente.

DIAGNÓSTICO DIFERENCIAL PRINCIPAL

Os principais diagnósticos diferenciais devem ser feitos com alargamento secundário dos plexos corioides, consequente a drenagem colateral na síndrome de Sturge-Weber e após hemisferectomia; carcinoma de plexo corioide, ependimoma, subependimoma, metástases, meningioma e hipertrofia vilosa.

CARCINOMA DO PLEXO CORIOIDE

INTRODUÇÃO

Generalidades

Aproximadamente 20% dos tumores do plexo corioide correspondem ao carcinoma de plexo corioide grau III, variante maligna com comportamento biológico agressivo, anaplásico, que frequentemente invade as estruturas vizinhas e se disseminam pelo líquor. Tende a ser mais heterogêneo na TC e na RM, traduzindo seu comportamento biológico agressivo com invasão parenquimatosa. Nos exames de imagem, observa-se considerável superposição das suas características com as do papiloma de plexo corioide, que, em muitos casos, impossibilita distinguir as duas variantes. Eventualmente, um padrão com achados histológicos intermediário é denominado papiloma atípico de plexo corioide.

Achados Clínicos

Acomete principalmente crianças de 2 a 4 anos de idade, sendo os ventrículos laterais acometidos com maior frequência. Os sintomas são secundários à hidrocefalia, menos intensa que no papiloma de plexo corioide. Comumente causa déficits neurológicos focais.

Achados Histológicos

Apresenta sinais de malignidade como hipercelularidade, pleomorfismo nuclear, mitoses frequentes e atípicas, necrose e invasão do encéfalo. É classificado como grau III pelo sistema da OMS.

ACHADOS POR IMAGENS

Tomografia Computadorizada (Fig. 12-13)

- Lesão intraventricular relacionada com os plexos corioides, usualmente no átrio ventricular, com aspecto de "couve-flor", associada a hidrocefalia e edema/infiltração do tecido cerebral adjacente, achado mais comum do carcinoma.
- A chave do diagnóstico é a heterogeneidade da lesão e achados que possam sugerir invasão do parênquima encefálico.
- O tumor é iso ou hiperdenso em relação ao córtex, tem realce pelo contraste e muitas vezes apresenta área hipodensa no parênquima cerebral adjacente, sugerindo invasão tumoral.

Ressonância Magnética (Fig. 12-13)

- O sinal na RM tende a ser iso ou hipointenso em relação ao córtex em T1 e hiperintenso em T2, usualmente heterogêneo devido a calcificações e/ou subprodutos de degradação da hemoglobina.
- A sequência FLAIR é a mais sensível para detectar edema/infiltração do tecido adjacente.
- Uso de gadolínio é fundamental para demonstrar o realce da lesão e a eventual disseminação tumoral pelas vias liquóricas, incluindo a coluna.
- Estudos com ERM demonstram redução do NAA, aumento da Co e pico de Lac devido à presença de necrose.
- Angiografia por TC, RM ou convencional por cateter demonstram a proeminência das artérias coróideas (anterior e/ou posterior) nutridoras do tumor.

Recomendações

A RM é o método mais sensível para demonstrar a morfologia da lesão. Realizar avaliação do neuroeixo por RM com contraste antes da cirurgia para diagnosticar possibilidade de disseminação liquórica.

DIAGNÓSTICO DIFERENCIAL PRINCIPAL

Os principais diagnósticos diferenciais são outras lesões intraventriculares, como papiloma de plexo corioide (menor tendência a invasão do tecido encefálico), meningiomas, metástases, neurocitoma central e ependimoma.

GANGLIOCITOMA

INTRODUÇÃO

Generalidades

Corresponde a menos de 1% dos tumores de neoplasia cerebral, sendo um tumor de criança e adulto jovem, com maior incidência entre 8 e 25 anos. Ocorre mais frequentemente na periferia dos hemisférios cerebrais, predominando nos lobos temporais e seguido pelos lobos parietais e frontais. Outro local frequentemente descrito na literatura é no assoalho do terceiro ventrículo e região suprasselar.

Achados Clínicos e Laboratoriais

A maioria das lesões torna-se sintomática nas crianças e adultos jovens. Clinicamente, os pacientes podem apresentar convulsões parciais complexas (lobo temporal), bem como sintomas neurológicos ou endócrinos decorrentes de envolvi-

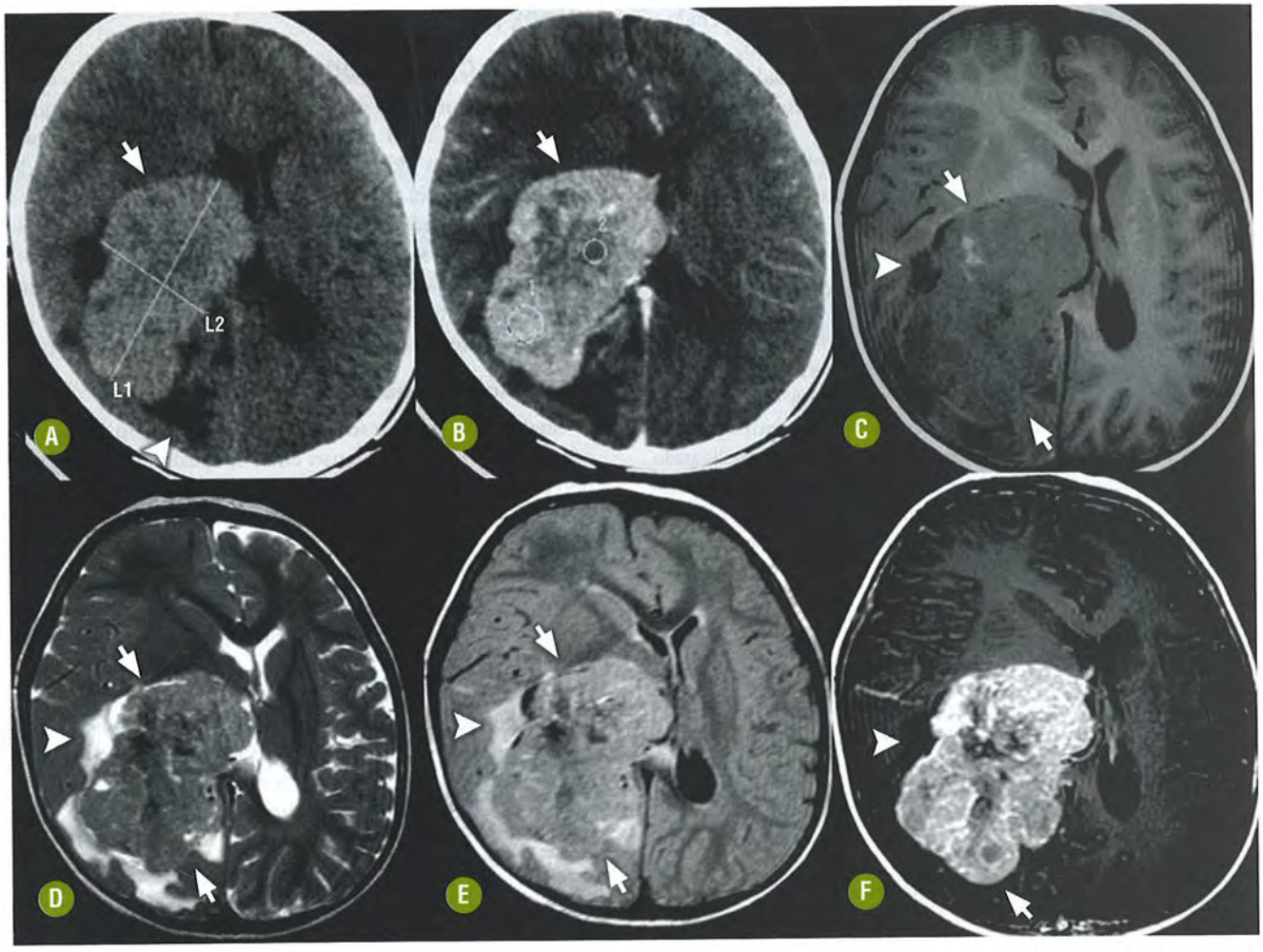

FIGURA 12-13. Carcinoma do plexo corioide. (A) A TC sem contraste mostra processo expansivo sólido, com contornos lobulados, hiperdenso, localizado no trígono ventricular direito (seta), com sinais de invasão do parênquima encefálico adjacente (cabeça de seta), **(B)** sofrendo impregnação na série pós-contraste (seta). Nas imagens de RM **(C)** axial T1, **(D)** axial T2 e FLAIR **(E)**, observa-se que a lesão tem sinal discretamente heterogêneo (seta), porém predominantemente isointenso à cortical, com discreto edema vasogênico perilesional que é hipointenso no T1 e hiperintenso no T2 e FLAIR (cabeças de setas). **(F)** O axial T1 pós-contraste mostra acentuada impregnação heterogênea dessa neoplasia que invade o parênquima cerebral adjacente (seta). Cortesia do Dr. Lázaro Farias do Amaral – SP.

mento de outras estruturas encefálicas. Acromegalia em casos de localização selar é comum.

Achados Histológicos

O termo gangliocitoma refere-se a tumores compostos de células de linhagem neuronal associados a uma rede normocelular (não neoplásica) glial, o que auxilia a diferenciar dos gangliogliomas. São classificados como grau I OMS. Histologicamente pode ser difícil separar com clareza os gangliogliomas dos gangliocitomas, sendo o termo tumor de células ganglionares frequentemente utilizado..

ACHADOS POR IMAGENS

Tomografia Computadorizada

- Processo expansivo superficialmente localizado, em contato com a calota craniana ou com as pregas durais, contendo áreas císticas e calcificações, sem efeito compressivo exuberante e sem edema do parênquima adjacente é a forma clássica de apresentação do tumor.
- Normalmente a lesão é iso ou hiperdensa na fase simples da TC.
- Escavação da calota craniana pode ser observada.
- A impregnação tende a ser intensa, em alguns casos estendendo-se ao plano meníngeo, configurando o sinal da "cauda dural". Este achado pode simular meningioma.

Ressonância Magnética (Fig. 12-14)

- A RM é o método de escolha para detectar e caracterizar os tumores neurogliais.
- Usualmente são tumores hipo ou isointensos em T1 e predominantemente hiperintensos em T2.
- Impregnação intensa e relativamente homogênea do componente sólido é comum.
- Podem ser observadas calcificações como focos de acentuada hipointensidade de sinal em T2*.

Recomendações

A RM é o método de escolha para avaliar pacientes com epilepsia do lobo temporal. A chave para o diagnóstico é a

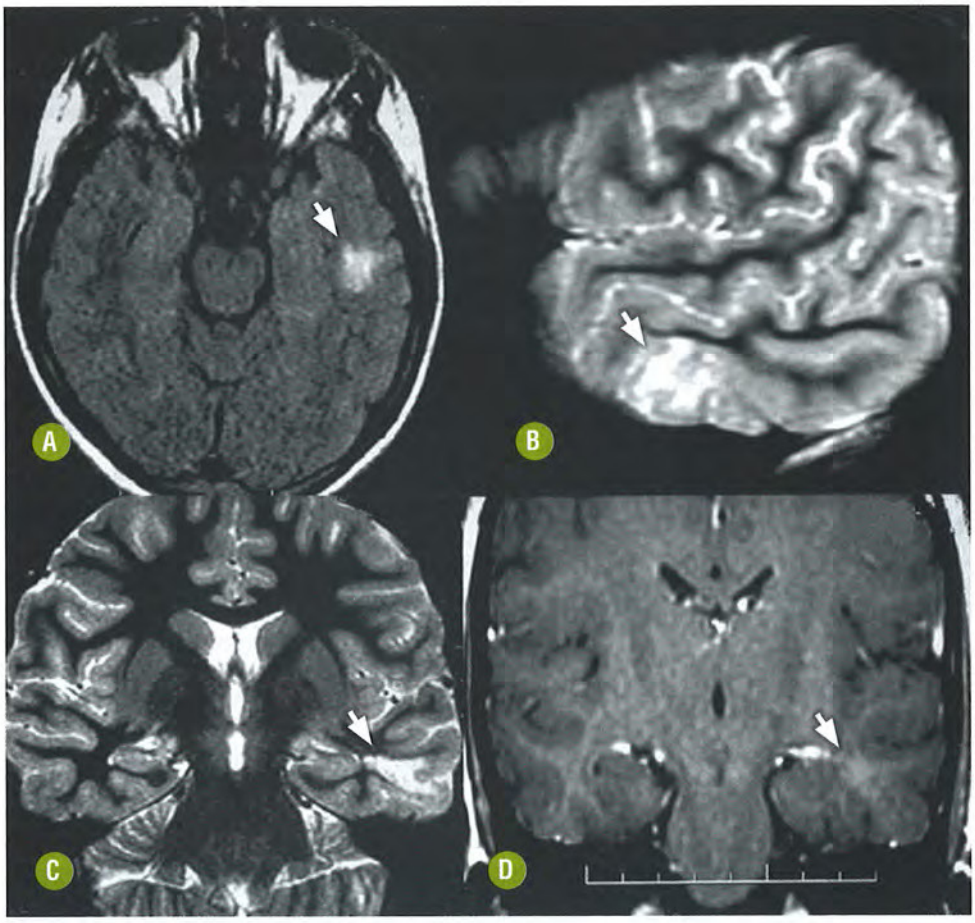

FIGURA 12-14. Gangliocitoma. Paciente do sexo masculino, com 11 anos de idade, história de convulsões parciais complexas. A RM demonstra lesão em situação predominantemente cortical, no lobo temporal esquerdo, **(A)** hiperintensa no axial FLAIR (seta), no **(B)** sagital e **(C)** coronal T2 (seta), sofrendo **(D)** discreta impregnação no T1 pós-contraste (seta). Cortesia do Dr. Lázaro Farias do Amaral – SP.

presença de processo expansivo, parcialmente cístico se impregnando pelo contraste na cortical da superfície cerebral, frequentemente lobo temporal.

DIAGNÓSTICO DIFERENCIAL PRINCIPAL

O diagnóstico diferencial deve ser feito com ganglioglioma, xantoastrocitoma pleomórfico, DNET, astrocitoma pilocítico supratentorial e astrocitoma difuso.

GANGLIOGLIOMA

INTRODUÇÃO

Generalidades

O ganglioglioma é o tumor neuroglial mais comum, cujo achado histopatológico essencial é uma mistura de células ganglionares e células gliais. Acomete principalmente adultos jovens. Representa 0,4% dos tumores do SNC, 1%-4% das neoplasias do SNC em crianças. A idade dos pacientes varia de 2 meses a 80 anos, porém há ligeira predominância nas duas primeiras décadas, bem como discreta preponderância no sexo masculino. Os tumores ocorrem em qualquer parte do SNC, incluindo cérebro, cerebelo, tronco encefálico, medula espinal, nervo óptico, neuro-hipófise e pineal; todavia o local de maior incidência é o lobo temporal, seguindo, em ordem de frequência, pelos lobos parietal e frontal. Em alguns casos, ocorre associação a displasia cortical.

Achados Clínicos e Laboratoriais

O ganglioglioma é o tumor que mais frequentemente causa epilepsia do lobo temporal (40%), seguido, em ordem de frequência, por DNET, astrocitoma pilocítico, astrocitoma de baixo grau, oligodendroglioma e xantoastrocitoma pleomórfico. O prognóstico é excelente se a ressecção cirúrgica for completa. Em torno de 80% dos pacientes operados há desaparecimento das crises convulsivas. Há relatos de malignização do componente glial em 5% a 10% dos casos. Associação a neurofibromatose tipo 1 tem sido descrita, embora incomum.

Achados Histológicos

Macroscopicamente, são tumores sólidos ou cistos com nódulo mural sólido, que não apresentam efeito de massa significativo. As calcificações são frequentes, mas hemorragia e necrose são raras. Microscopicamente, os gangliogliomas exibem um componente celular glial e neuronal multipolar com características displásicas, que podem exibir marcada heterogeneidade. O caráter proliferativo do tumor é devido ao componente glial, que pode lembrar astrocitoma fibrilar, oligodendroglioma e astrocitoma pilocítico. Gangliogliomas podem ser classificados como grau I ou II. Gangliogliomas anaplásicos são considerados grau III e existem raríssimos casos classificados como grau IV devido a alterações malignas semelhantes a glioblastoma no componente glial. Raramente o componente glial é composto exclusivamente por tecido oligodendrocítico.

ACHADOS POR IMAGENS

Tomografia Computadorizada (Fig. 12-15)

- A forma mais comum de apresentação é de uma lesão sólido-cística, cortical, com realce intenso pelo contraste e localizada no lobo temporal.
- A densidade é variável, embora o tumor seja mais frequentemente hipodenso.
- Podem apresentar calcificações em 35% dos casos.
- Mais raramente podem apresentar-se como processo expansivo de limites mal definidos e infiltrativo.
- Outra característica é atrofia de pressão na calota craniana devido ao crescimento lento do tumor.
- Os padrões de impregnação são variados, incluindo nodular focal, periférico (anelar) ou em toda e a extensão da lesão.

Ressonância Magnética (Fig. 12-15)

- A RM é o método de escolha para avaliar pacientes com epilepsia do lobo temporal com suspeita de tumor neuroglial, incluindo o ganglioglioma.
- O tumor é mais frequentemente iso ou hipointenso em T1 e heterogêneo e hiperintenso em T2, se comparado ao sinal do córtex.
- Forma cística isolada pode ser demonstrada na RM, embora seja incomum.
- A impregnação ocorre em 50% dos casos, tendendo a ser moderada e heterogênea, com padrões semelhantes aos descritos para a TC.
- As calcificações caracterizam-se por focos de hipointensidade de sinal em T2*.
- Edema peritumoral pode ocorrer (leve a moderado).
- Associação entre tumor neuroglial, como o ganglioglioma, e córtex displásico é descrita na literatura.
- Efeito de massa, infiltração tumoral e aumento volumétrico da lesão sugerem progressão neoplásica para neoplasia de alto grau, achado pouco frequente neste tumor neuroglial.
- Atualmente não há evidência consistente na literatura para o uso de perfusão e espectroscopia no diagnóstico dos tumores neurogliais, incluindo o ganglioglioma.

Recomendações

A hipótese de ganglioglioma deve ser sugerida em pacientes com menos de 30 anos de idade com longa evolução de crises convulsivas parciais complexas e lesão tumoral cística com nódulo mural na RM. Estas características morfológicas, entretanto, não são específicas.

DIAGNÓSTICO DIFERENCIAL PRINCIPAL

O diagnóstico diferencial inclui xantoastrocitoma pleomórfico, DNET, astrocitoma pilocítico supratentorial e astrocitoma

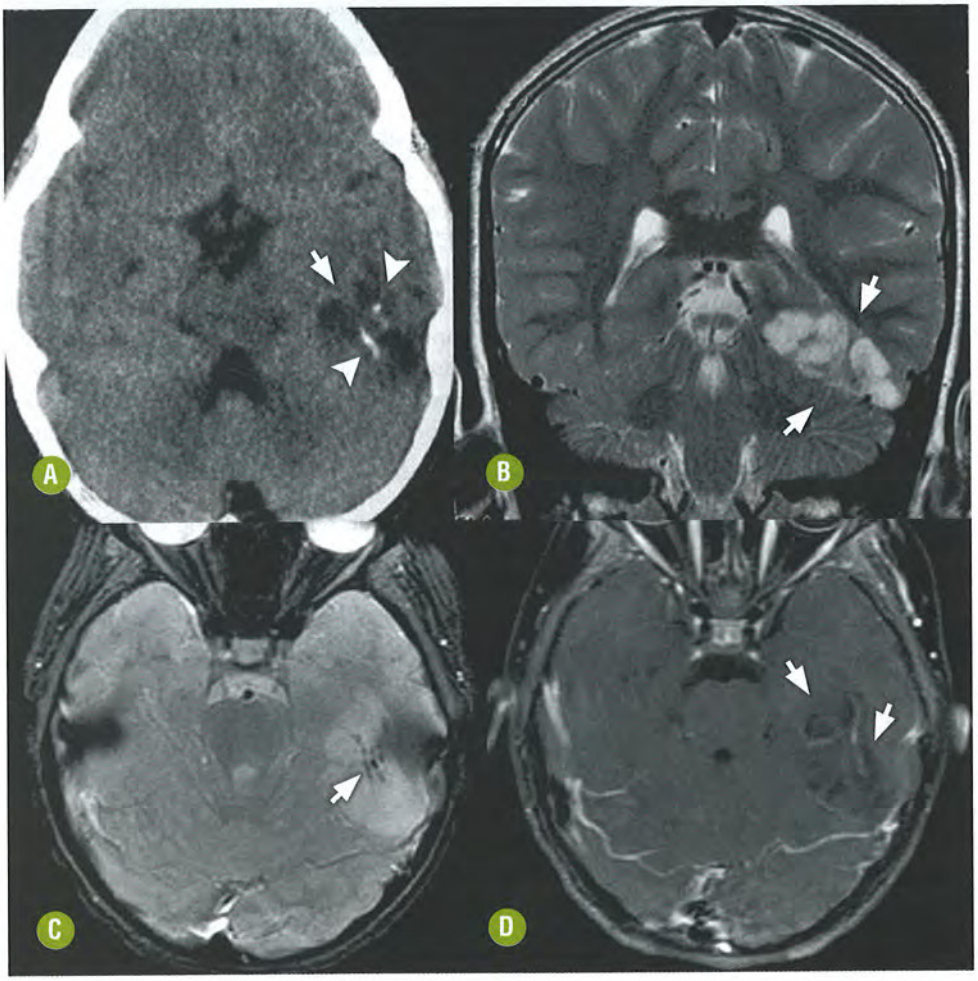

FIGURA 12-15. **Ganglioglioma. (A)** TC sem contraste demonstrando lesão hipodensa, de contornos lobulados, em topografia no lobo temporal esquerdo (seta), com focos lineares hiperdensos, correspondendo a calcificações (cabeças de setas). Na RM a lesão localiza-se no córtex e substância branca, expandindo os giros comprometidos, **(B)** sendo hiperintensa no coronal T2 (setas) e **(C)** no T2*, onde se observa delicadas imagens hipointensas, representando as calcificações vistas no CT (seta). **(D)** A imagem axial T1 com supressão de gordura pós-contraste demonstra discreta impregnação da lesão (setas). Cortesia do Dr. Lázaro Farias do Amaral – SP.

grau II. As características de imagem do ganglioglioma e gangliocitoma são semelhantes.

ASTROCITOMA E GANGLIOGLIOMA DESMOPLÁSICO INFANTIL

INTRODUÇÃO

Generalidades

Ganglioglioma desmoplásico infantil é uma variante rara de ganglioglioma. A maioria dos casos acomete crianças no primeiro ano de vida, embora haja casos entre 5 e 17 anos de idade. Há discreta preponderância do sexo masculino (2:1). Localizam-se invariavelmente no compartimento supratentorial, nos hemisférios cerebrais, com preferência pelos lobos frontais e parietais, seguidos pelos lobos temporais e occipitais.

A variante na qual falta o componente ganglionar é denominada astrocitoma desmoplásico infantil.

Achados Clínicos e Laboratoriais

Clinicamente, observa-se aumento rápido e progressivo do perímetro cefálico com fontanelas tensas e abauladas. Sintomas focais e paralisia de nervos cranianos também podem ocorrer. Convulsões são pouco comuns.

Achados Histológicos

Macroscopicamente, são grandes lesões císticas uni ou multiloculadas, preenchidas por fluido xantocrômico. O componente sólido nodular localiza-se superficialmente e se insere na dura-máter, determinando espessamento meníngeo localizado. São considerados tumores grau I no sistema da OMS. Microscopicamente, são tumores neuroepiteliais com três componentes distintos: o desmoplásico leptomeníngeo, o neuroepitelial pobremente diferenciado e o cortical. Mitose e necrose são incomuns. Proliferação vascular está ausente, apesar de poder existir vasos angiomatosos.

ACHADOS POR IMAGENS

Radiografia do Crânio

- Mostra diástase de suturas com ou sem erosão da calota craniana adjacente ao tumor

Tomografia Computadorizada

- Tumor com grande componente cístico e componente sólido com intensa reação meníngea no sítio de inserção dural.
- O componente cisitico é hipodenso e o nódulo, iso ou discretamente hiperdenso.
- O nódulo sólido está inserido na dura-máter, usualmente nas regiões frontal ou parietal, e se impregna intensa e homogeneamente pelo contraste.
- Calcificações são infrequentes.

Ressonância Magnética (Fig. 12-16)

- O componente cístico é hipointenso em T1 e hiperintenso em T2. O nódulo sólido tem sinal intermediário e usualmente é heterogêneo em T2.
- O sinal em T2 do componente sólido pode ser baixo em relação ao córtex.
- O nódulo sólido se impregna intensamente pelo contraste. A impregnação pelo contraste da dura-máter configura o sinal da "cauda dural", sugerindo comprometimento leptomeníngeo.
- Atualmente não há evidência consistente na literatura para o uso de perfusão e espectroscopia para o diagnóstico deste tumor.

Recomendações

O melhor método para diagnóstico é a RM com utilização de contraste intravenoso. Deve-se pensar em astrocitoma ou ganglioglioma desmoplásico infantil em pacientes no primeiro ano de vida apresentando lesão cística supratentorial de grandes dimensões, com nódulo mural sem calcificações, voltado para a dura-máter, impregnando-se intensamente pelo contraste, com sinal da "cauda dural".

DIAGNÓSTICO DIFERENCIAL PRINCIPAL

Esses tumores requerem diagnóstico diferencial com PNET (processo expansivo hemisférico heterogêneo, hiperdenso na TC, hipointenso em T2, contendo cistos e calcificações), ependimoma supratentorial (processo expansivo supratentorial, sólido-cístico, heterogêneo, comumente calcificado e associado a hemorragia), xantoastrocitoma pleomórfico, hemangioblastoma (raro no compartimento supratentorial de crianças) e astrocitoma pilocítico (menos frequentemente compromete os hemisférios cerebrais).

TUMOR NEUROEPITELIAL DISEMBRIOBLÁSTICO (DNET)

INTRODUÇÃO

Generalidades

O DNET é um tumor benigno de origem neuroepitelial, usualmente cortical, ocorrendo em crianças e adultos jovens. O tumor exibe arquitetura multinodular e pode estar associado à displasia cortical. Representa aproximadamente 1% dos tumores neuroepiteliais e até 20% dos tumores de séries de cirurgia da epilepsia. O comportamento biológico do DNET é caracteristicamente estável, mesmo após ressecção cirúrgica parcial. A recorrência é rara, mas pode haver transformação maligna em casos histologicamente atípicos. A etiologia destes tumores é controversa, mas admite-se que podem derivar de células displásicas na matriz germinativa, estendendo-se ao longo da via de migração dos neurônios em direção ao córtex, já que a displasia cortical está comumente associada.

Achados Clínicos e Laboratoriais

Pacientes com DNET supratentorial tipicamente apresentam-se com quadro crônico de convulsões parciais complexas, refratárias à medicação, de início antes dos 20 anos de idade. Déficits neurológicos focais não costumam ocorrer, a não ser que haja associação a malformação encefálica congênita. Existem, entretanto, casos de início tardio das convulsões em pacientes adultos.

Achados Histológicos

A macroscopia reflete a citoarquitetura complexa da lesão. O achado mais típico é a consistência viscosa do componente

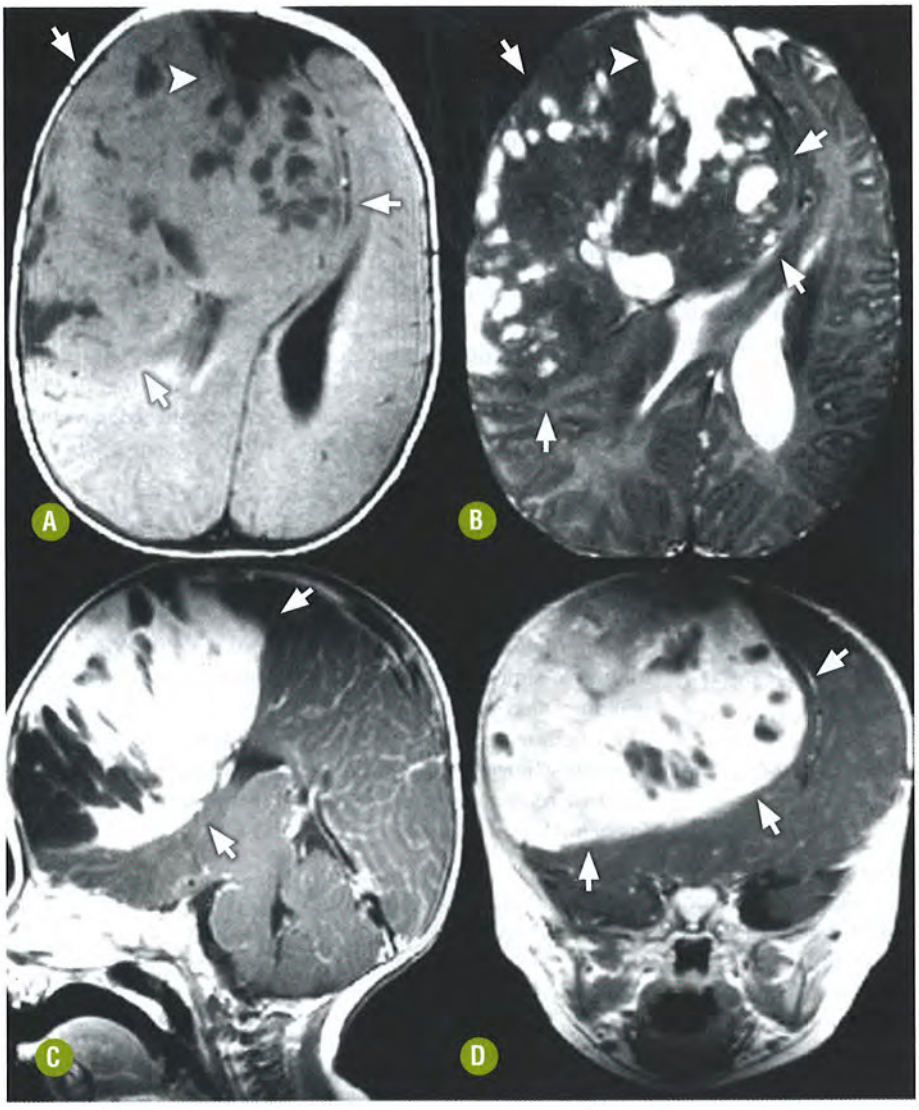

FIGURA 12-16. Ganglioglioma desmoplásico infantil. Paciente do sexo masculino, com 4 anos de idade, história de cefaleia, náuseas, vômitos e convulsões. As imagens de RM no **(A)** axial T1 e **(B)** axial T2 mostram grande lesão expansiva frontal direita, heterogênea, de aspecto predominantemente sólido (setas), com pequenas áreas císticas (cabeças de setas), cujo componente sólido exibe sinal semelhante ao córtex e o componente cístico se assemelha ao líquor em todas as sequências. As imagens T1 pós-contraste nos planos **(C)** sagital e **(D)** coronal mostram impregnação do componente sólido (setas). Notem que não há edema demonstrável, apesar das grandes dimensões da lesão. Cortesia do Dr. Lázaro Amaral – SP.

glioneuronal, podendo ser observados múltiplos nódulos firmes. O córtex afetado é abaulado e se pode observar atrofia de pressão na tábua interna da calota craniana. Embora o tumor seja intracortical, há envolvimento da substância branca subcortical, particularmente nos lobos temporais.

Microscopicamente, os achados clássicos são os elementos glioneuronais específicos caracterizados por colunas orientadas perpendicularmente à superfície cortical e áreas de displasia cortical. Os neuropatologistas têm notado que essas três características nem sempre estão presentes, o que levou à descrição de duas variantes: a forma simples e a forma complexa. A forma simples é composta apenas pelos elementos glioneuronais específicos, enquanto a forma complexa apresenta arquitetura multinodular em associação aos elementos glioneuronais específicos e/ou focos de displasia cortical.

ACHADOS POR IMAGENS

Tomografia Computadorizada

- É tumor supratentorial bem delimitado de situação intracortical, localizado mais frequentemente no lobo temporal (amígdala/hipocampo). Outras localizações possíveis são córtex parietal, núcleo caudado e septo pelúcido.
- A lesão é mais frequentemente hipodensa.
- Calcificação é observada em até 30% dos casos.
- Impregnação pelo meio de contraste ocorre em menos de 20% dos casos.
- Pode causar atrofia de pressão na calota craniana devido ao crescimento muito lento.
- Seu aspecto pode ser de uma massa arredondada, ovalada ou cuneiforme, com o vértice apontando para os ventrículos, com efeito de massa mínimo ou inexistente, sem edema adjacente. Aumento volumétrico pode ocorrer em exames evolutivos.

Ressonância Magnética (Fig. 12-17)

- Lesão expansiva hipointensa em T1 e hiperintensa em T2 que pode apresentar aspecto multicístico ("bolhoso") ou expandir os giros ("megagiro") simulando displasia cortical.
- As septações são mais bem identificadas em T2 como estruturas lineares com baixo sinal.

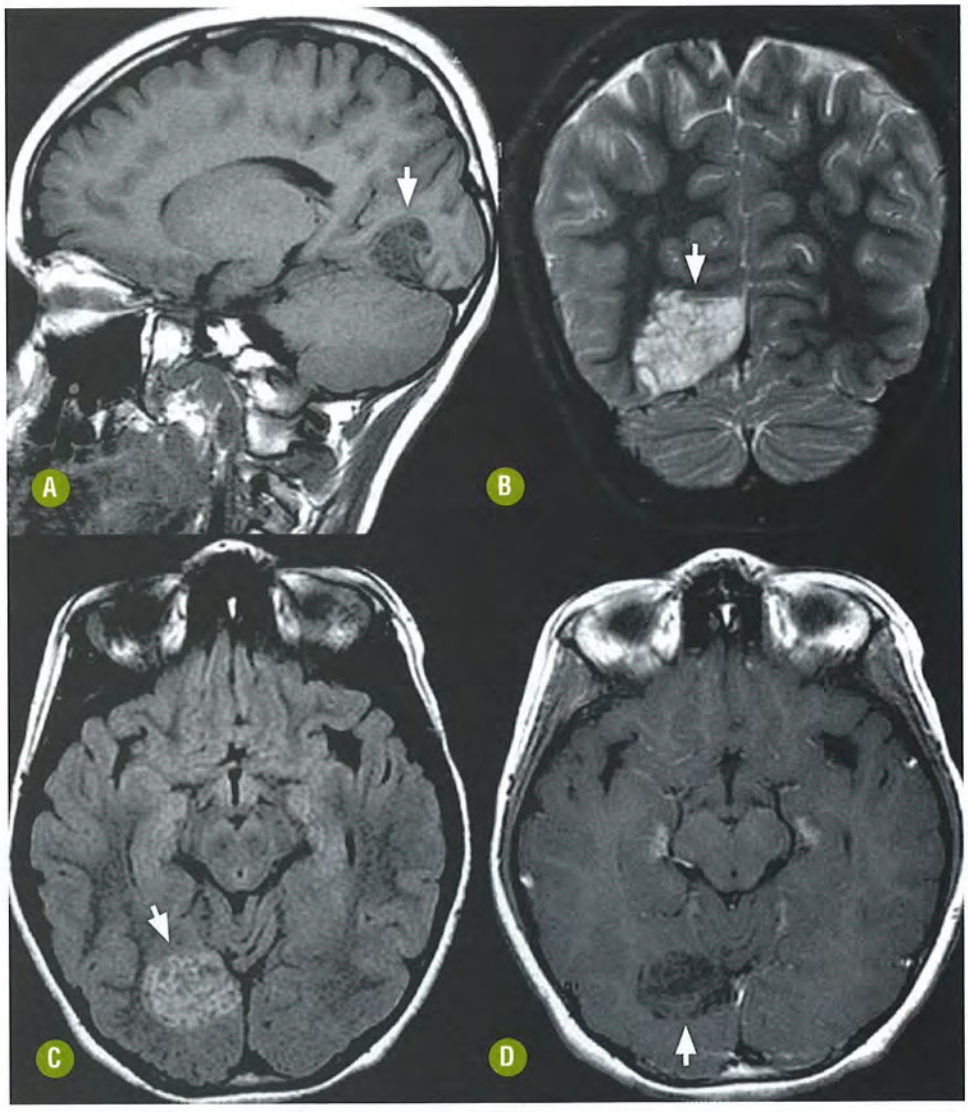

FIGURA 12-17. Tumor neuroepitelial disembrioblástico. A RM mostra lesão expansiva comprometendo **(A)** lobo occipital direito com aspecto "bolhoso", hipointensa no T1 (seta), hiperintensa **(B)** no coronal T2 e **(C)** no axial FLAIR (seta), sofrendo mínima impregnação **(D)** no T1 pós-contraste (seta). Cortesia do Dr. Lázaro Amaral – SP.

- Presença de rima periférica com hiperintensidade de sinal na periferia do tumor em FLAIR é um achado característico deste tumor.
- Edema vasogênico peritumoral é incomum.
- O tumor usualmente não se impregna pelo contraste. Em até 30% dos casos pode haver realce puntiforme, nodular ou anelar.
- O tumor tipicamente não tem restrição à difusão da água.
- Estudos recentes com ERM e perfusão cerebral demonstraram redução do pico de NAA, ausência de aumento significativo da Co e baixo rCBV.

Recomendações

A RM é o método de escolha no estudo de pacientes com epilepsia. A hipótese de DNET e outros tumores neurogliais deve ser lembrada em lesões corticais situadas no lobo temporal, em jovens com quadro convulsivo crônico, sem déficits neurológicos focais.

DIAGNÓSTICO DIFERENCIAL PRINCIPAL

O diagnóstico diferencial deve incluir ganglioglioma/gangliocitoma (calcificações são frequentes e o realce pelo contraste é maior), xantoastrocitoma pleomórfico (nódulo com impregnação de contraste voltado para a pia-máter com sinal da "cauda dural") e astrocitoma difuso. Expansão cortical e sinal da rima periférica em FLAIR são descritos como achados mais sugestivos de DNET.

NEUROCITOMA CENTRAL

INTRODUÇÃO

Generalidades

O neurocitoma central é um tumor tipicamente localizado nos ventrículos laterais que acomete adultos jovens e tem bom prognóstico. Os neurocitomas podem ser centrais (quando nos ventrículos laterais) ou extraventriculares (quando no parênquima cerebral). A incidência varia de 0,25% a 0,5% de todos os tumores intracranianos. Embora possam acometer indivíduos de todas as idades, predominam na terceira década, afetando igualmente ambos os sexos.

Origina-se do septo pelúcido ou da parede ventricular. Metade dos casos compromete o corno frontal do ventrículo lateral próximo aos foramens de Monro, com preferência pelo

esquerdo; 15% comprometem o ventrículo lateral e o terceiro ventrículo; 13% são bilaterais e menos de 5% ocorrem isoladamente no terceiro ventrículo.

Achados Clínicos e Laboratoriais

A maioria dos pacientes apresenta sintomas de hipertensão intracraniana de evolução relativamente rápida, com média de três meses entre os sintomas e o diagnóstico. Devido à localização, podem ser observados sintomas visuais, distúrbios mentais e disfunções hormonais por comprometimento hipotalâmico.

Achados Histológicos

É classificado como grau II pela OMS. Macroscopicamente, o neurocitoma central é tipicamente um tumor intraventricular acinzentado, friável, lobulado, bem circunscrito, com áreas císticas e calcificações. É um tumor neuroepitelial composto por células redondas, uniformes, com diferenciação neuronal. Os achados histológicos podem ser muito similares aos do oligodendroglioma, com células redondas cujo núcleo ovalado lembra a imagem de "ovo frito" nos cortes corados pela hematoxilina-eosina (HE), de forma que pode ser confundido com oligodendroglioma intraventricular. A identificação de rosetas pineocitomatosas distingue o neurocitoma do oligodendroglioma. Calcificações ocorrem em quase 50% dos espécimes. Na imuno-histoquímica, expressa sinaptofisina e enolase neurônio-específica, ambas marcadoras de diferenciação neuronal que também auxiliam no diagnóstico diferencial com oligodendroglioma.

ACHADOS POR IMAGENS

Tomografia Computadorizada

- Tumor circunscrito, lobulado, tipicamente localizado na porção anterior de um dos ventrículos laterais, próximo aos forames de Monro, aderido ao septo pelúcido ou no terceiro ventrículo.
- Pode ter aspecto heterogêneo, com áreas císticas e focos de calcificação (até 50% dos casos).
- Usualmente as imagens são iso ou hiperdensas na TC, e as áreas císticas são hipodensas.
- Moderada impregnação pelo contraste é comum.
- Hemorragia intraventricular é descrita.

Ressonância Magnética (Fig. 12-18)

- Em T1, o componente sólido costuma ser isointenso em relação à substância cinzenta, enquanto as áreas císticas são hipointensas.

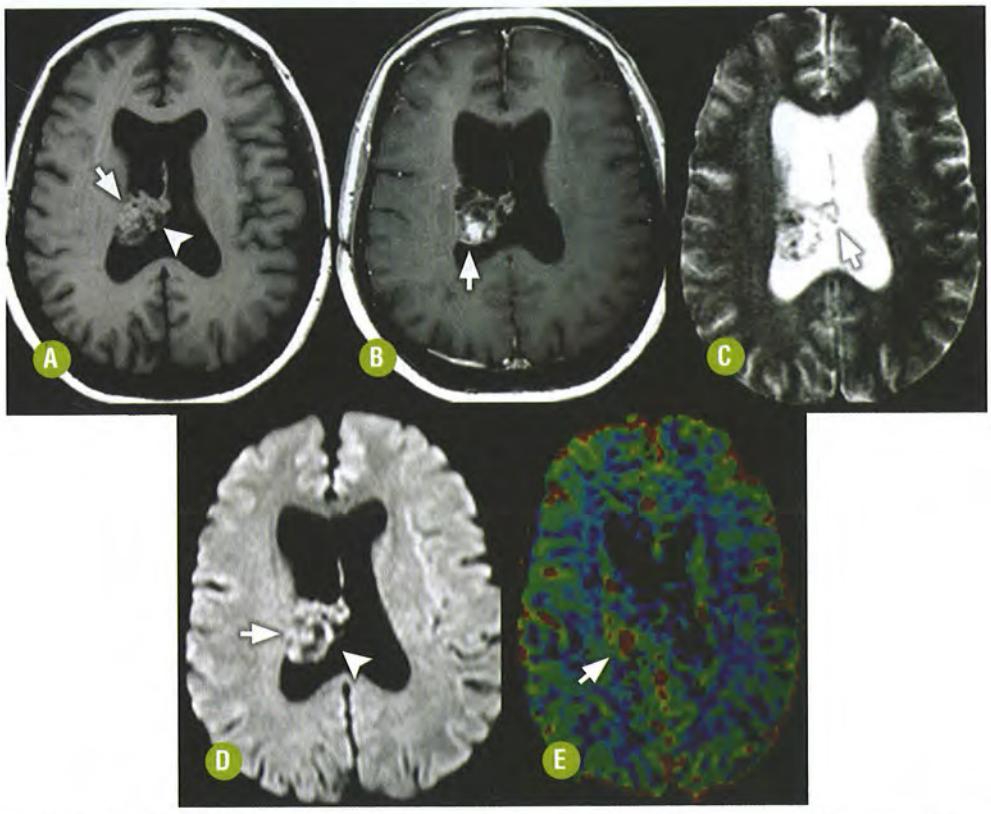

FIGURA 12-18. **Neurocitoma. (A-E)** A RM do encéfalo mostra processo expansivo, com contorno lobulado, localizado no corpo do ventrículo lateral direito aderido à parede lateral e ao septo pelúcido. **(A)** A lesão é heterogênea, predominantemente isointensa ao parênquima (seta) no T1, com áreas hipointensas (cabeça de seta). **(B)** O tumor tem realce heterogêneo no T1 pós-contraste (seta), observando-se áreas que se impregnam e áreas que não se impregnam no seu interior. Algumas áreas que não se impregnam devem estar relacionadas a pequenos cistos, quando são **(C)** hiperintensos no T2 (seta). **(D)** A lesão é heterogênea na difusão, com áreas semelhantes ao parênquima (seta), entremeadas por pequenas áreas hipointensas onde existe facilitação da difusão da água (cabeça de seta). **(E)** A perfusão-RM mostra que existem algumas áreas com perfusão aumentada no interior da lesão (seta) entremeadas por áreas de perfusão reduzida. O diagnóstico foi confirmado pela histopatologia. Cortesia do neurocirurgião Dr. Marcelo Moraes Valença.

- Em T2, observa-se que a área sólida tem iso ou hipersinal em relação ao córtex. O componente cístico é hiperintenso. Focos de acentuada hipointensidade de sinal podem corresponder a calcificações ou a "vazio de fluxo" decorrente de estruturas vasculares venosas ectásicas, junto aos forames de Monro.
- Impregnação pelo gadolínio é frequente no componente sólido.
- Disseminação tumoral leptomeníngea é incomum.
- Na experiência dos autores, redução do NAA, aumento da Co, aparentemente aumento do Mi e presença de pico de lipídeo-lactato (Lip-Lac) podem ser observados. Da mesma forma, áreas de difusão facilitada, maior rCBV e permeabilidade aumentada, com curva rapidamente ascendente, podem ser úteis no diagnóstico diferencial.

Recomendações

A TC usualmente é o exame inicial na investigação de pacientes com sintomas neurológicos e lesão intraventricular. Massa intraventricular iso ou hiperdensa na TC, solido-cística na RM, com *flow voids*, aderida ao septo pelúcido em indivíduos adultos jovens sugere a possibilidade de neurocitoma central.

DIAGNÓSTICO DIFERENCIAL PRINCIPAL

O diagnóstico diferencial deve incluir subependimoma (menor impregnação pelo contraste), astrocitoma subependimal de células gigantes (associado a esclerose tuberosa), papiloma do plexo corioide (mais comum em crianças), meningioma intraventricular (mais comum no átrio) e metástases intraventriculares.

TUMORES NEUROECTODÉRMICOS PRIMITIVOS (PNET)

INTRODUÇÃO

Os PNET supratentoriais correspondem a 1% dos tumores cerebrais pediátricos, sendo que de todos os PNET do SNC, 5,6% são supratentoriais. São mais comuns em crianças com idade média de aproximadamente 5 anos, predominando no sexo masculino. São tumores malignos compostos por células neuroepiteliais, indiferenciadas ou pobremente diferenciadas. Parecem resultar de células embrionárias, similares às células da matriz germinativa, que podem permanecer indiferenciadas ou se diferenciar em linhagem neuronal, glial, ependimal, muscular ou melanocítica. Resultam em tumores como meduloepitelioma, neuroblastoma central ou primário, ependimoblastoma, pineoblastoma e meduloblastoma, este último localizado na fossa posterior.

Achados Clínicos

Os sinais e sintomas clínicos dependem da localização e do tamanho da lesão. Os PNET supratentoriais são mais frequentemente encontrados nos hemisférios cerebrais. Podem se manifestar por macrocrania, síndrome de hipertensão intracraniana e convulsões ou sinais focais neurológicos, distúrbio visual ou endócrino e hidrocefalia.

Achados Histológicos

Histologicamente, o neuroblastoma é composto de pequenas células indiferenciadas, com núcleos redondos, escasso citoplasma e numerosas mitoses. Podem estar presentes necrose, calcificação, neovascularização, hemorragia e diferenciação neuronal. Outra característica é a existência de grupos celulares que circundam um material fibrinoide, descritos como rosetas por Homer e Wright. Os tumores com tais características lembram os neuroblastomas periféricos, havendo uma variante desmoplásica na qual o tecido conjuntivo é mais abundante e as rosetas, escassas. O meduloepitelioma é o mais primitivo dos PNET. Suas células lembram as da matriz germinativa e se caracterizam pela presença de um epitélio que lembra o do tubo neural.

ACHADOS POR IMAGENS

Tomografia Computadorizada

- Os PNET se apresentam sob a forma de grandes lesões expansivas hemisféricas heterogêneas, com frequentes áreas císticas, de necrose e calcificações, sendo pouco comum a ocorrência de hemorragia.
- O componente sólido é usualmente hiperdenso devido a calcificações (50%-70% dos casos) e, mais raramente, hemorragia intratumoral.
- O componente cístico ou necrótico é normalmente hipodenso.
- A impregnação pós-contraste no componente sólido ocorre em 95% dos casos.

Ressonância Magnética (Fig. 12-19)

- A RM é superior para demonstrar o comprometimento do córtex e da substância branca.
- O tumor costuma ser bem delimitado com relação ao parênquima cerebral adjacente.
- Em T1, o componente sólido é hipointenso e as áreas císticas e necróticas, ainda mais hipointensas.
- Em T2, o componente sólido da lesão, em decorrência da hipercelularidade e da alta relação núcleo/citoplasmática, tende a ser iso ou hipointenso em relação à substância cinzenta. Os componentes necrótico e cístico usualmente são hiperintensos.
- O tumor tem pouco ou nenhum edema peritumoral, mas exerce efeito compressivo sobre as estruturas adjacentes.
- Com o uso do gadolínio, observa-se realce intenso do componente sólido (95% dos casos). Nesta sequência, pode ser detectada a disseminação meníngea. Metástase para ossos, fígado e linfonodos pode ocorrer.
- Na ERM, ocorre redução do NAA, aumento da Co e presença de Lip-Lac. Pode-se identificar a presença de taurina, sendo considerado um marcador diferencial do PNET em relação aos outros tumores. O pico da taurina localiza-se em 3,3 ppm, fato que se pode confirmar pela alteração do TE. No TE curto, de 30 ms, o pico da taurina projeta-se acima da linha de base do gráfico, enquanto no TE longo, de 144 ms, localiza-se abaixo da linha de base.
- O componente sólido, é hiperintenso na difusão e hipointenso no mapa de ADC.

Recomendações

O tumor tende a não respeitar limites anatômicos (leptomeninges, dura-máter, seios venosos). Como os PNET podem se disseminar por via liquórica em um terço dos casos, é essencial

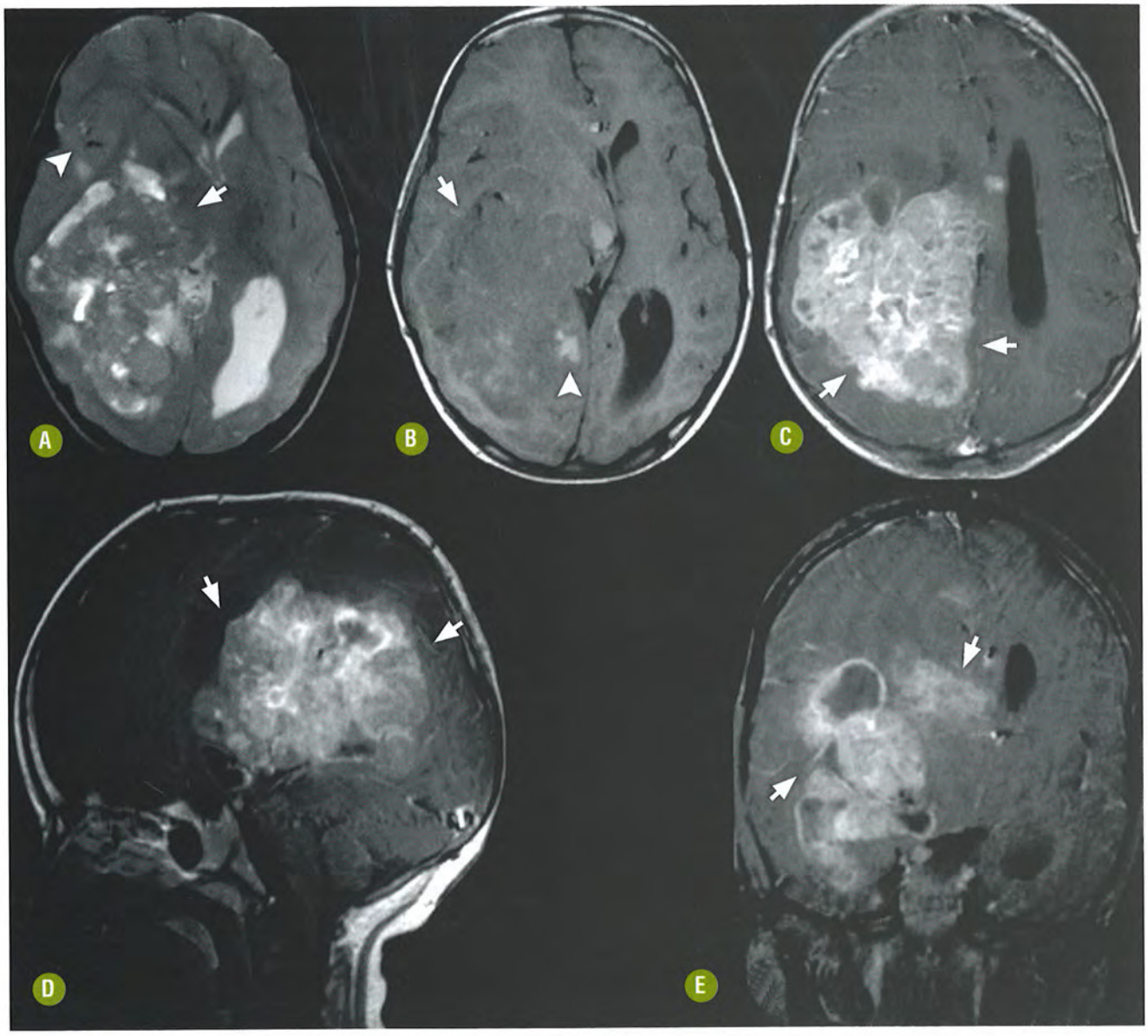

FIGURA 12-19. Tumor neuroectodérmico primitivo (PNET). RM do encéfalo mostra grande processo expansivo localizado no hemisfério cerebral direito, comprometendo os lobos parietal, occipital e temporal, bem como, o ventrículo lateral direito (corpo e cornos occipital e temporal), cujo efeito expansivo determina apagamento dos sulcos corticais e desvio das estruturas da linha média para esquerda. **(A)** No T2, a lesão é heterogênea, com áreas hipointensas (seta) em relação a cortical, devido à alta celularidade, entremeadas por áreas hiperintensas (cabeça de seta), possivelmente necrose ou cistos. **(B)** No T1, a lesão é isointensa a cortical (seta), com pequenos focos hiperintensos que podem representar produto da degradação da hemoglobina (meta-hemoglobina (cabeça de seta)). (C-E) Após a injeção intravenosa do contraste houve acentuada impregnação heterogênea da lesão (setas), conforme observado nas imagens T1 pós-contraste, nos planos **(C)** axial, **(D)** sagital e **(E)** coronal. Cortesia de Dr. Marcelo Ricardo Canuto, Brasília – DF.

a investigação pela RM com contraste do segmento raquimedular, precedendo a instituição do esquema terapêutico, assim como no controle pós-tratamento.

É necessário enfatizar que neuroblastomas periféricos, da mesma linhagem histológica dos PNET, nas raras ocasiões em que se disseminam para o segmento cefálico, tendem a comprometer o crânio e as órbitas, onde apresentam um aspecto destrutivo, espiculado, com componente extradural ou dural, que tende a se estender para o interior da cavidade craniana, com impregnação pelo contraste.

DIAGNÓSTICO DIFERENCIAL PRINCIPAL

De todas as sequências de RM, a difusão é mais sensível para identificar a hipercelularidade da lesão que também pode ser avaliada pela hipointensidade no T2 e hiperdensidade na TC. Esse achados, nos contextos clínico e radiológico adequados, podem indicar a possibilidade de PNET no diagnóstico diferencial. Devem participar do diagnóstico diferencial dos PNET supratentoriais, entre outros tumores, gliomas (alto e baixo graus), ependimomas, oligodendrogliomas e tumor teratoide rabdoide atípico.

TUMOR TERATOIDE RABDOIDE ATÍPICO

INTRODUÇÃO

O tumor teratoide rabdoide atípico é muito raro e corresponde a 1% a 2% dos tumores pediátricos. Estima-se que correspondam a aproximadamente 10% de todos os tumores do SNC em crianças abaixo de 3 anos de idade. Deve-se pensar nessa possibilidade quando da apresentação de grande tumor hemisférico cerebral em crianças com menos de 3 anos. Tem predileção pelo sexo masculino. O tumor ocorre tanto nos compartimentos supra como infratentoriais. Quando supratentoriais, ocorrem principalmente nos hemisférios cerebrais.

Achados Clínicos e Laboratoriais

Manifesta-se pela síndrome de hipertensão intracraniana (letargia, vômitos e transtornos visuais) e aumento do perímetro cefálico. Estudos moleculares demonstram alteração típica no gene INI1/hSNF5 do cromossomo 22. Usualmente o tumor se manifesta com sintomas de rápida evolução em crianças. Em adultos o comportamento é um pouco menos agressivo.

Achados Histológicos

São compostos por células rabdoides com áreas de diferenciação neuronal, epitelial ou mesenquimal. As células rabdoides são de tamanho médio, com núcleo excêntrico, nucléolo proeminente e citoplasma granuloso homogêneo. A confirmação diagnóstica e a diferenciação com PNET são importantes para a decisão terapêutica e podem ser feitas por marcadores imunohistoquímicos, além de estudo genético.

ACHADOS POR IMAGENS

Tomografia Computadorizada

- Lesão expansiva iso ou hiperdensa hemisférica é o principal achado.
- Densidade heterogênea ocorre devido a calcificações, hemorragia, necrose e áreas císticas.
- Realce heterogêneo pelo contraste é comum.

Ressonância Magnética

- O sinal em T1 e T2 é semelhante ao córtex, podendo ser heterogêneo devido a necrose e a hemorragia.
- Restrição à difusão da água é comum.
- Edema vasogênico pode ser discreto ou extenso.
- Realce difuso e heterogêneo pelo gadolínio é a forma mais comum de apresentação do tumor nas fases contrastadas.
- Realce leptomeníngeo pode ser demonstrado.
- Na ERM, estudos demonstraram aumento da relação colina/creatina e redução do NAA. Picos de lipídeo e lactato também foram demonstrados.
- Aumento rápido do volume tumoral é esperado em exames de controle.

DIAGNÓSTICO DIFERENCIAL PRINCIPAL

Devem participar do diagnóstico diferencial do tumor rabdoide/teratoide atípico os PNET supratentoriais, glioma de alto grau, gliossarcoma, oligodendroglioma de alto grau, meningiomas e metástases.

LINFOMAS DO SISTEMA NERVOSO CENTRAL

INTRODUÇÃO

Generalidades

Os linfomas do SNC podem ser primários ou secundários e sua importância decorre, entre outros fatores, do incremento da incidência mundial deste tumor. Histologicamente, os linfomas primários se assemelham a linfomas não Hodgkin e de células B, sendo raros os de células T. No cérebro, as lesões são usualmente supratentoriais em três quartos dos casos, frequentemente únicas ou pouco numerosas. O linfoma secundário é predominantemente meníngeo, sendo raros aqueles com comprometimento parenquimatoso.

Nos pacientes imunocompetentes, a maior incidência é aos 60 anos de idade. Nos pacientes com síndrome da imunodeficiência adquirida (SIDA), a idade de apresentação é em torno dos 30 anos, havendo também predominância supratentorial, porém com lesões múltiplas e evidente dominância no sexo masculino.

Achados Clínicos e Laboratoriais

A evolução clínica é rápida, podendo ocorrer sinais focais neurológicos ou sinais de hipertensão intracraniana, convulsões, transtornos comportamentais, da personalidade ou do nível de consciência. O comprometimento leptomeníngeo é usualmente visto no linfoma secundário que, quando sintomático, apresenta cefaleia e paralisia de nervos cranianos.

Achados Histológicos

O aspecto microscópico característico do linfoma é a angiocentricidade, com células que circundam ou invadem vasos de tamanho médio ou pequeno, com um arranjo lamelar perivascular. O comprometimento vascular pode resultar em infarto ou hemorragia. O tumor é bem delimitado e bem demarcado com relação ao tecido circunvizinho, infiltrando-o por curta distância, podendo se disseminar por meio dos espaços perivasculares de Virchow-Robin.

ACHADOS POR IMAGENS

Tomografia Computadorizada

- Linfomas são frequentemente supratentoriais, localizando-se em região periventricular, núcleos da base, no corpo caloso e em região subependimária.
- São classicamente hiperdensos ou isodensos ao córtex, principalmente nos imunocompetentes, devido a sua alta relação núcleo/citoplasma, aspectos que ajudam a distingui-los dos gliomas, das metástases e das doenças desmielinizantes.
- Em pacientes imunocomprometidos podem, mais frequentemente, apresentar necrose e ser hipodensos.
- Calcificação ou hemorragia são infrequentes.
- Tendem a apresentar impregnação homogênea, com pouco ou nenhum edema perilesional, nos imunocompetentes.
- Podem ter realce anelar quando apresentam centro necrótico, o que acontece nos imunocomprometidos.
- Em raros casos, podem ser isodensos e não apresentar realce pós-contraste.

Ressonância Magnética (Fig. 12-20)

- Em T1, são iso ou hipointensos com relação à substância cinzenta.
- Podem ser iso ou hipointensos à substância cinzenta em T2 devido a sua alta relação núcleo/citoplasma, aspecto que permite distingui-los dos gliomas, das metástases e das doenças desmielinizantes.
- Podem ser heterogêneos se houver necrose, calcificação e hipercelularidade.
- Podem ter aspecto infiltrativo, principalmente em corpo caloso.
- Em FLAIR, lesões por comprometimento leptomeníngeo, inclusive de tumor primário, podem ser identificadas no T1 ou FLAIR pós-contraste.
- Após o uso do gadolínio, tem impregnação homogênea. Na presença de necrose o padrão de impregnação pode ser anelar. Nesta fase, a infiltração leptomeníngea pode ser identificada.
- O linfoma é uma dos tumores que restringe a difusão da água, com redução do ADC (hipercelularidade).
- Em estudos com perfusão, aumento leve a moderado do rCBV é descrito (menor que o dos gliomas de alto grau). Na experiência dos autores, curva de permeabilidade aumentada com elevação inicial rápida é demonstrada.
- Na ERM, redução do NAA, com aumento da Co e picos discretos ou moderados de Lip-Lac, similar ao glioma de alto grau ou metástases, pode ser demonstrada.

DIAGNÓSTICO DIFERENCIAL PRINCIPAL

O diagnóstico diferencial no linfoma do SNC deve incluir diversas entidades inflamatórias e neoplásicas. Entre elas des-

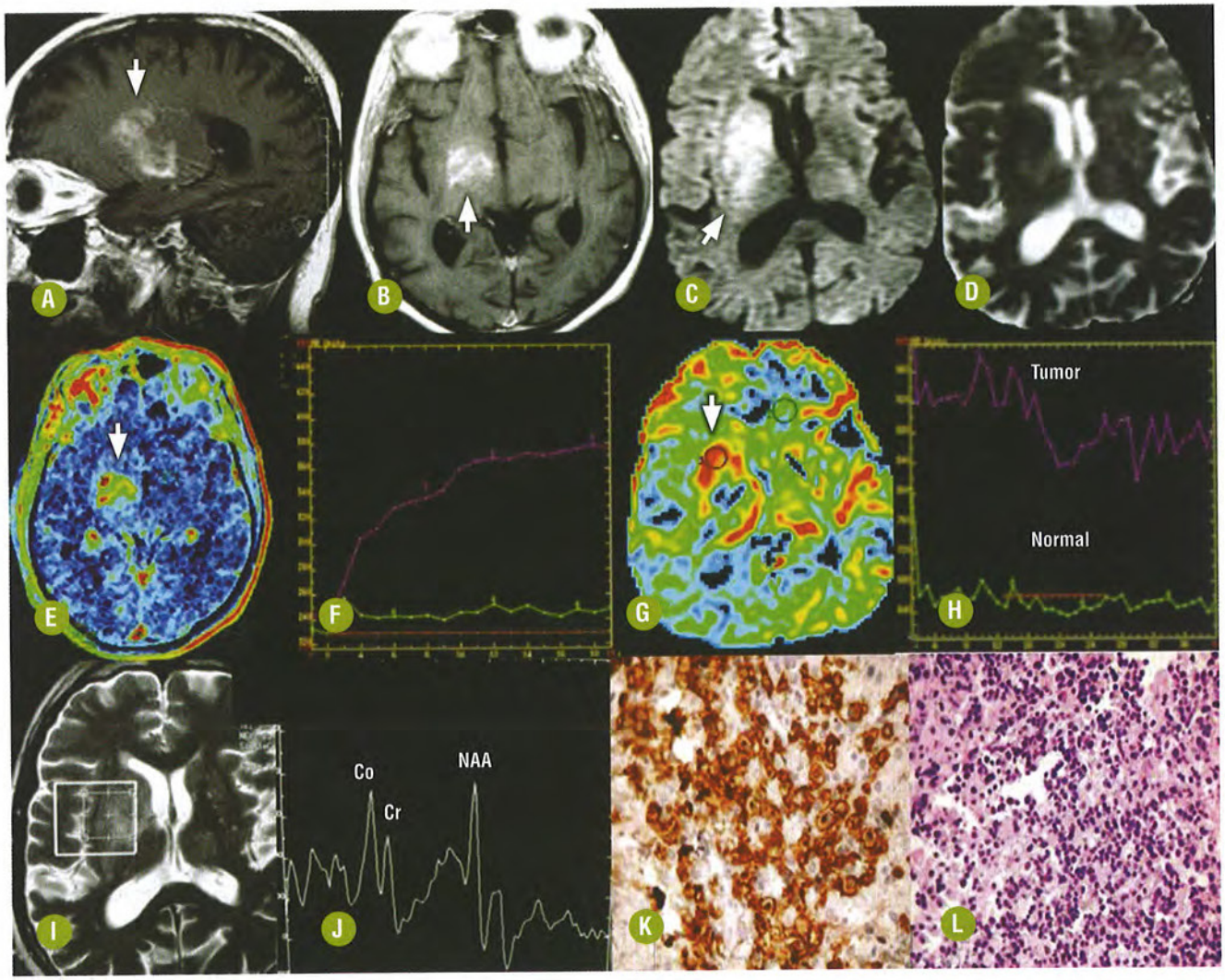

FIGURA 12-20. **Linfoma anaplásico de grandes células.** RM do encéfalo mostra processo expansivo na profundidade do hemisfério cerebral direito (corpo estriado, cápsula interna e parte lateral do tálamo). **(A)** O sagital e **(B)** o axial T1 pós-contraste mostram impregnação heterogênea da lesão (setas) que **(C)** restringe a difusão, sendo hiperintensa nas sequências isotrópica (seta) e **(D)** hipointensa no ADC-MAP (seta). **(E)** A permeabilidade-RM T1 mostra aumento heterogêneo da permeabilidade capilar no mapa colorido (seta), **(F)** com curva inicialmente ascendente e lentamente progressiva (curva superior lilás). **(G)** A perfusão-RM T2 mostra aumento heterogêneo do rCBV no mapa colorido (seta), observando-se que **(H)** a curva (superior lilás) do tumor é maior e mais profunda que a curva correspondente à substância branca (inferior verde). **(I)** O axial T2 foi usado para programação do volume de interesse na lesão para realização da ERM. **(J)** A ERM mostra aumento da relação Co/Cr e redução do NAA/Cr. **(K)** Imuno-histoquimica CD30 e **(L)** histopatologia (HE). Cortesia de Dr. Gustavo Barbosa (Histopatologia) – PE.

tacam-se a toxoplasmose (imunossuprimidos, lesão única ou múltipla, com sinal do alvo excêntrico e hipodensa na TC), abscesso piogênico (centro necrótico restringe a difusão), gliomas de alto grau (aumento do rCBV), metástase cerebral, leucoencefalopatia multifocal progressiva e neurossarcoidose.

TUMORES METASTÁTICOS

INTRODUÇÃO

Generalidades

As metástases são responsáveis por aproximadamente 50% de todos os tumores cerebrais. São mais frequentemente parenquimatosas e supratentoriais e podem ser únicas e múltiplas. Os tumores primários, que mais frequentemente resultam em metástases cerebrais, são os de pulmão, de mama, melanoma, de tireoide, de rim ou gastrointestinais. As metástases podem ser meníngeas, disseminação hematogênica de tumor situado fora do SNC ou disseminação liquórica de tumor primário do SNC (meduloblastoma, ependimoma, germinoma etc.). Tumores benignos, como o astrocitoma pilocítico (grau I OMS), podem, também, apresentar disseminação liquórica (meníngea).

Achados Clínicos Laboratoriais

O quadro clínico depende da extensão, localização e evolução das lesões metastáticas, podendo se manifestar clinicamente por convulsões, sinais focais neurológicos ou de hipertensão intracraniana.

Achados Histológicos

São variáveis e dependem da origem do tumor.

ACHADOS POR IMAGENS (Figs. 12-21 e 12-22)

Tomografia Computadorizada

- As metástases podem ser únicas ou múltiplas. Oitenta por cento localizam-se nos hemisférios cerebrais, 15% no cerebelo e 3% nos núcleos da base.
- As metástases costumam ser isodensas ou hipodensas com relação ao parênquima cerebral. Quase sempre são circundadas por área hipodensa perilesional, o que representa edema vasogênico.
- A hiperdensidade na TC pode resultar de metástases por melanomas, metástases hemorrágicas e aquelas raramente calcificadas. Metástases hemorrágicas podem ocorrer secundariamente a melanoma, carcinoma pulmonar primário de pequenas células, carcinoma de tireoide, carcinoma de células renais e coriocarcinoma. Têm sido descritas metástases densas de adenocarcinoma gastrointestinal devido ao aumento do conteúdo proteico.
- Apresentam impregnação pelo contraste de formato nodular ou anelar.

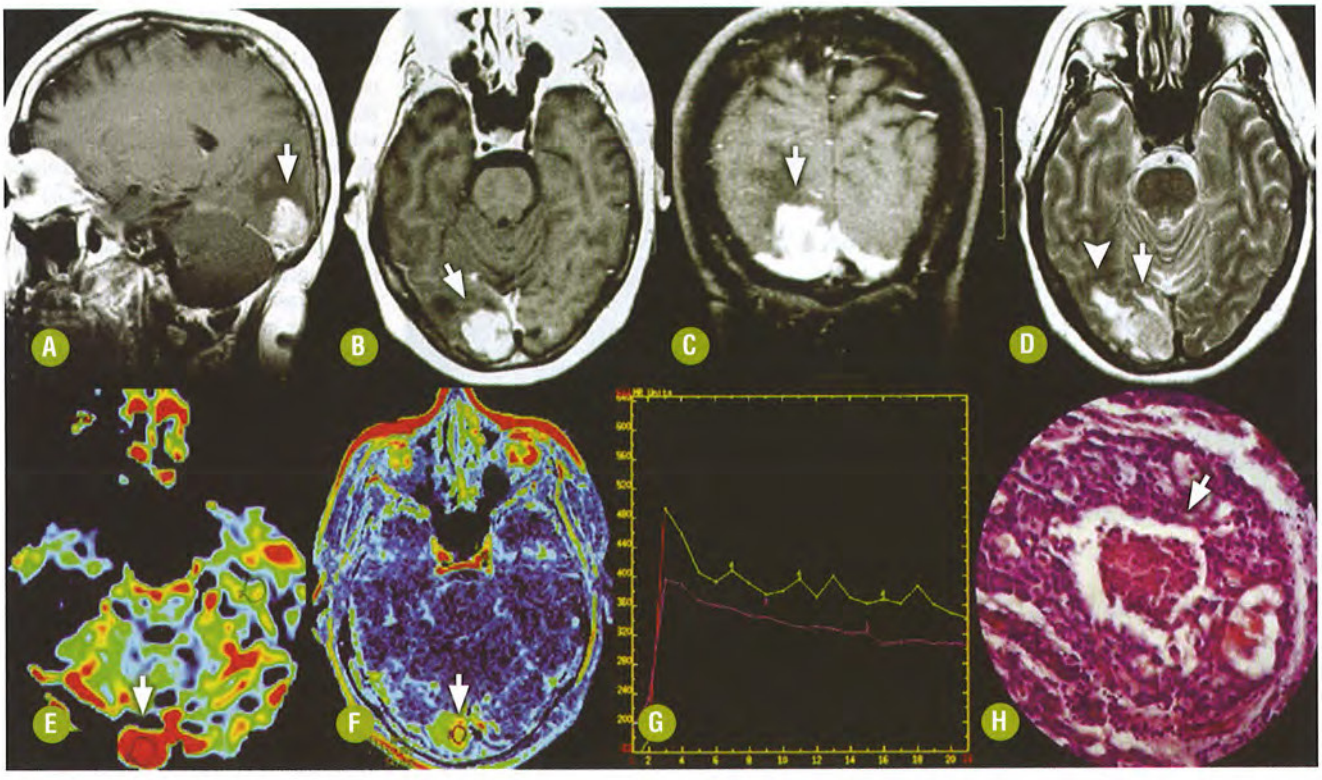

FIGURA 12-21. Metástase cerebral única de carcinoma ductal de mama. As sequências T1 pós-contraste nos **(A)** planos sagital, **(B)** axial e **(C)** coronal mostram processo expansivo no polo occipital direito que se impregna pelo contraste (seta). **(D)** No axial T2 (seta) a lesão é praticamente isointensa em relação ao córtex (cabeça de seta), margeada por edema vasogênico perilesional, que é hiperintenso. Apresenta **(E)** elevação do rCBV no mapa colorido da perfusão (seta) (lesão com coloração vermelha) e **(F)** aumento da permeabilidade (seta) no mapa colorido (verde e vermelho), apresentando a **(G)** curva da permeabilidade com subida rápida e progressiva, seguida de discreta queda, mantendo um platô (curva lilás) semelhante à curva vascular venosa (curva verde). **(H)** Histopatologia mostra tecido tumoral (seta) epitelial atípico, com área central de necrose, apresentando padrão comedônico (HE). Cortesia de Dr. Roberto Vieira de Mello (Histopatologia) – PE.

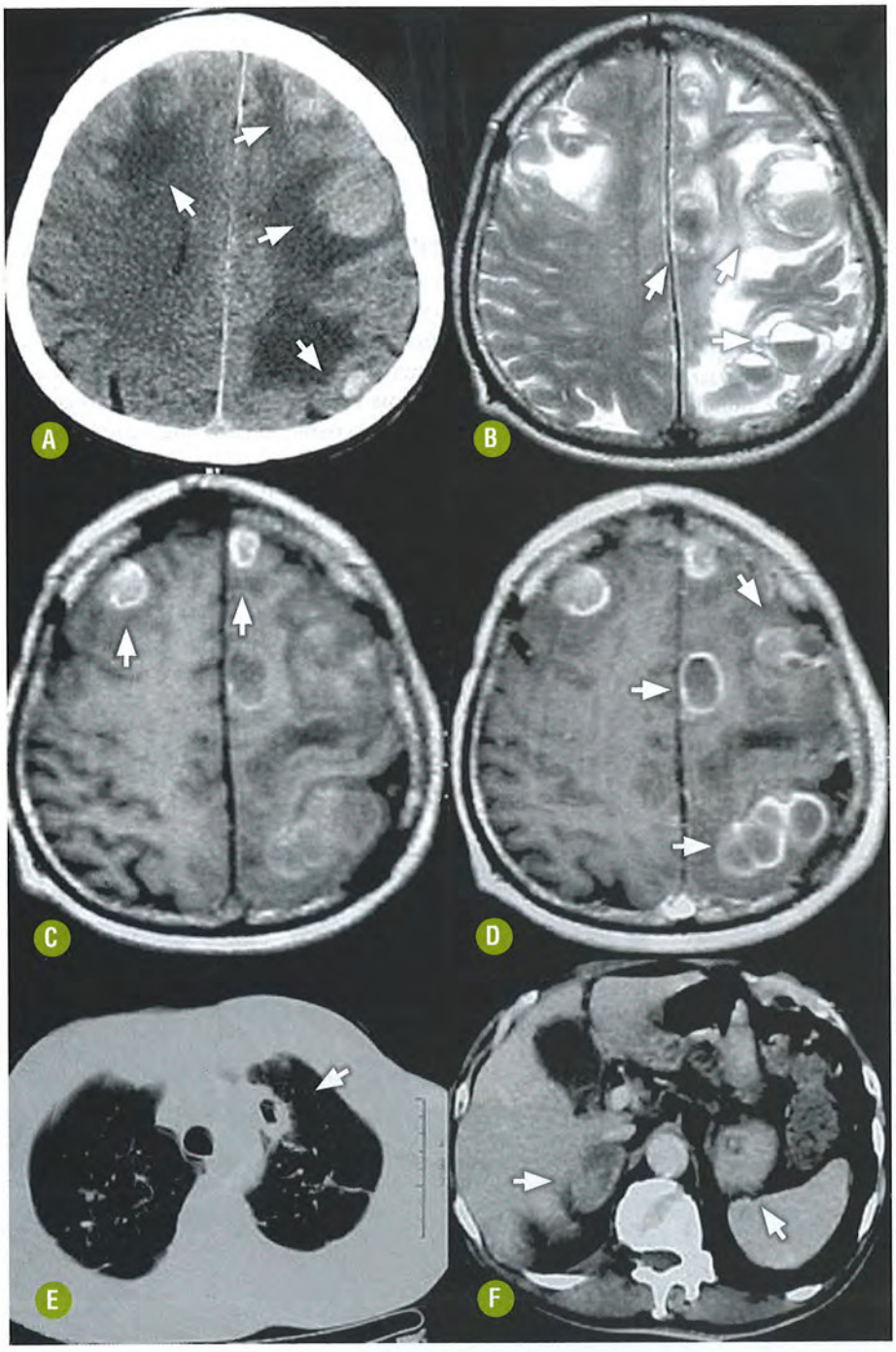

FIGURA 12-22. Metástases múltiplas de tumor de pulmão. (A) A TC do crânio com contraste mostra múltiplas lesões expansivas que se impregnam predominando na cortical e substância branca subcortical de ambos os hemisférios cerebrais. **(B)** O axial T2 mostra que existem algumas lesões com nível líquido no interior, no hemisfério cerebral esquerdo, a porção posterior hipointensa e a anterior hiperintensa, sugerindo hematócrito de sedimentação de produtos de degradação da hemoglobina posteriormente (setas). **(C)** No T1 pré-contraste duas lesões frontais são hiperintensas, sugerindo componente hemorrágico (meta-hemoglobina) (setas). **(D)** O T1 pós-contraste mostra que houve impregnação anelar nas lesões que são mais bem identificadas no hemisfério cerebral esquerdo (setas). **(E)** TC do tórax mostra processo expansivo escavado no lobo superior esquerdo, relacionado com neoplasia primária de pulmão (seta). **(F)** A TC do abdome revela metástases nas glândulas suprarrenais bilaterais (setas).

Ressonância Magnética

- Tendem a ser isointensas ou hipointensas nas ponderações em T1, com relação ao parênquima cerebral. Quando apresentam sangue (meta-hemoglobina) ou melanina, podem ser hiperintensas no T1. As metástases ósseas podem ser identificadas no T1 como lesões hipointensas no interior da medula amarela do crânio, base do crânio ou coluna.
- São usualmente hiperintensas em T2. As metástases de melanoma e as hemorrágicas podem ser iso ou hipointensas.
- As imagens FLAIR pós-contraste podem demonstrar mais facilmente as metástases adjacentes aos sulcos corticais, às cisternas basais ou às paredes ventriculares. O FLAIR é a sequência mais sensível para demonstrar edema.
- São geralmente múltiplas e apresentam impregnação nodular ou anelar pelo contraste. Utilização de técnica de transferência de magnetização tem maior sensibilidade para demonstrar as metástases intra-axiais.
- As imagens T1 com supressão de gordura pós-contraste possibilitam a demonstração e são ideais para a detecção de metástases ósseas.
- Na ERM, apresentam aumento da razão Co/Cr, redução da razão NAA/Cr e frequentemente presença de Lip-Lac.
- Algumas metástases podem ter restrição à difusão da água, especialmente nas hemorrágicas e com alta viscosidade.

- Como regra, as metástases têm aumento do rCBV, especialmente no componente sólido. Na experiência dos autores, apresenta aumento rápido da curva da permeabilidade, geralmente mantendo um platô ou progressão da ascensão da curva no tempo, achado que pode ser mais sensível que a análise do rCBV, principalmente quando existe muita necrose ou sangramento.
- A RM pode demonstrar sinais de encefalite paraneoplásica, especialmente no lobo temporal e sistema límbico.

DIAGNÓSTICO DIFERENCIAL PRINCIPAL

O diagnóstico diferencial dos tumores metastáticos deve incluir abscesso piogênico, glioma de alto grau, infarto tromboembólico com quebra de barreira e doenças desmielinizantes. História de tumor primário conhecido, alteração óssea associada e lesões multifocais são os principais achados que sugerem o diagnóstico de metástase cerebral.

CONCLUSÃO

A TC e a RM permitem detectar as neoplasias, diferenciando-as do tecido cerebral normal. Principalmente a RM e suas técnicas avançadas (ERM, perfusão e difusão) têm demonstrado importantes implicações no diagnóstico diferencial, na classificação e graduação das neoplasias. Além disso, podem auxiliar no direcionamento da biópsia, planejamento da ressecção cirúrgica e terapia radioterápica. Desta forma, o conhecimento das características morfológicas das neoplasias supratentoriais é fundamental para o radiologista. Apesar da crescente evolução dos métodos de imagem, ainda hoje, a análise histológica é essencial para o adequado diagnóstico dos tumores.

LITERATURA RECOMENDADA

1. Aragão MFV, Otaduy MCG, Melo RV, et al. Multivoxel spectroscopy with short echo time: choline/N-acetyl-aspartate ratio and the grading of cerebral astrocytomas. Arq Neuropsiquiatr 2007;65(2):286-294.
2. Atlas SW. Adult brain tumors. Magnetic resonance imaging of the brain and spine. 4th ed. Philadelphia: Lippincott Williams & Wilkins; 2009.
3. Barkovich JA. Pediatric neuroimaging. 4th ed. Philadelphia: Lippincott Williams & Wilkins; 2005.
4. Bulakbasi N, Kocaoglu M, Ors F, et al. Combination of single-voxel proton MR spectroscopy and apparent diffusion coefficient calculation in the evaluation of common brain tumors. AJNR Am J Neuroradiol 2003;24:225-233.
5. Calli C, Kitis O, Yunten N, et al. Perfusion and diffusion MR imaging in enhancing malignant cerebral tumors. Eur J Radiol 2006;58:394-403.
6. Cha S, Knopp EA, Johnson G, et al. Intracranial mass lesions: dynamic contrast-enhanced susceptibility-weighted echo-planar perfusion MR imaging. Radiology 2002;223:11-29.
7. Cha S. Update on brain tumor imaging: from anatomy to physiology. AJNR Am J Neuroradiol 2006;27:475-487.
8. Hakyemez B, Erdogan C, Ercan I, et al. High-grade and low-grade gliomas: differentiation by using perfusion MR imaging. Clin Radiol 2005;60:493-502.
9. Hourani R, Brant LJ, Rizk T, et al. Can proton MR spectroscopic and perfusion imaging differentiate between neoplastic and nonneoplastic brain lesions in adults? AJNR Am J Neuroradiol 2008;29:366-372.
10. Koeller KK, Rushing EJ. From the archives of the AFIP: pilocytic astrocytoma: radiologic-pathologic correlation. Radiographics 2004;24:1693-1708.
11. Law M, Oh S, Babb JS, et al. Low-grade gliomas: dynamic susceptibility-weighted contrast-enhanced perfusion MR imaging-prediction of patient clinical response. Radiology 2006;238: 658-667.
12. Law M, Yang S, Wang H, et al. Glioma grading: sensitivity, specificity, and predictive values of perfusion MR imaging and proton MR spectroscopic imaging compared with conventional MR imaging. AJNR Am J Neuroradiol 2003;24(10):1989-1998.
13. Leite CC, Amaro Jr E, Lucato LT. Neurorradiologia - diagnóstico por imagem das alterações encefálicas. 2. ed. Rio de Janeiro: Guanabara Koogan 2011.
14. Louis DN, Ohgaki H, Wiestler OD, *et al.* WHO Classification of Tumours of the Central Nervous System. Lyon, France: Internacional Agency for Research on Cancer (IARC) 2007.
15. Majós C, Julià-Sapé M, Alonso J, et al. Brain tumor classification by proton MR spectroscopy: comparison of diagnostic accuracy at short and long TE. AJNR Am J Neuroradiol 2004;25(10): 1696-1704.
16. Mardor Y, Roth Y, Ochershvilli A, et al. Pretreatment prediction of brain tumors' response to radiation therapy using high b-value diffusion-weighted MRI. Neoplasia 2004;6(2):136-142.
17. Mishra AM, Gupta RK, Jaggi RS, et al. Role of diffusion-weighted imaging and *in vivo* proton magnetic resonance spectroscopy in the differential diagnosis of ring-enhancing intracranial cystic mass lesions. J Comput Assist Tomogr 2004;28(4):540-547.
18. Moller-Hartmann W, Herminghaus S, Krings T, et al. Clinical application of proton magnetic resonance spectroscopy in the diagnosis of intracranial mass lesions. Neuroradiology 2002;44(5): 371-381.
19. Okamoto K, Furusawa T, Ishikawa K, et al. Mimics of brain tumor on neuroimaging: part I. Radiat Med 2004;22(2):63-76.
20. Okamoto K, Furusawa T, Ishikawa K, et al. Mimics of brain tumor on neuroimaging: part II. Radiat Med 2004;22(3):135-142.
21. Omuro AMP, Leite CC, Mokhtari K, et al. Pitfalls in the diagnosis of brain tumors. Lancet Neurol 2006;5:937-948.
22. Osborn AG, Blaser SI, Salzman KL, et al. Diagnostic Imaging. Brain, Altona, Canada: Amirsys; 2004.
23. Roberts HC, Roberts TPL, Brasch RB, Dillon HP. Quantitative Measurement of Microvascular Permeability in Human Brain Tumors Achieved Using Dynamic Contrast-enhanced MR Imaging: Correlation with Histologic Grade. AJNR Am J Neuroradiol 2000;21:891-899.
24. Young GS. Advanced MRI of adult brain tumors. Neurol Clin 2007;25:947-973.

13
CAPÍTULO

Neoplasias Parenquimatosas Infratentoriais

Antonio Carlos Martins Maia Junior
Ademar Lucas Junior
Antônio José da Rocha

INTRODUÇÃO

Generalidades

Os tumores do sistema nervoso central (SNC) constituem uma parcela importante das neoplasias nas diferentes faixas etárias, cuja incidência e grau histológico variam de acordo com a idade e o gênero. Correspondem a 15%-20% de todas as neoplasias da infância.

A relação de algumas neoplasias com síndromes genéticas e de acometimento sistêmico é atualmente bem estabelecida. Neste contexto, podemos destacar algumas síndromes neurocutâneas, cujas bases diagnósticas, seus aspectos neurorradiológicos e sua inter-relação com o aparecimento de tumores no SNC encontram-se mais bem definidos em outro capítulo desta obra. Atualmente outras doenças já foram acrescidas à lista de condições geneticamente determinadas associadas ao surgimento de neoplasias. As crescentes descrições da síndrome de Li-Fraumeni, que associa tumores de diversos órgãos e tecidos, inclusive no SNC, ilustram a ampliação do conhecimento relativo à herança genética das neoplasias. Outras doenças surgirão à medida que novos conceitos forem consolidados pelo avanço do conhecimento das bases moleculares de diversas condições mórbidas, incluindo os tumores do SNC.

As neoplasias do compartimento infratentorial da fossa posterior geralmente determinam o surgimento de sinais neurológicos pela infiltração ou compressão do tronco encefálico ou do cerebelo, bem como pela obstrução do fluxo liquórico no quarto ventrículo ou no aqueduto do mesencéfalo, ocasionando o comprometimento de nervos cranianos ou sinais de tratos longos, além de ataxia e hidrocefalia obstrutiva. Nesses casos, a evolução com hipertensão intracraniana (HIC) determina um quadro clínico característico de cefaleia matinal, náuseas e vômitos associado ao papiledema demonstrado à fundoscopia.

A apresentação clínica de cada tumor infratentorial deriva diretamente da sua localização, notando-se surgimento mais precoce de sinais e sintomas naqueles tumores de alto grau, principalmente em decorrência do rápido crescimento, do edema vasogênico mais extenso ou do efeito expansivo acentuado.

O diagnóstico de uma lesão estrutural expansiva ou infiltrativa infratentorial foi simplificado pela maior disponibilidade dos métodos de imagem, com alta sensibilidade diagnóstica. Devido à maior rapidez e à alta disponibilidade, a tomografia computadorizada (TC) é geralmente o primeiro exame na avaliação de pacientes com síndrome de HIC ou suspeita específica de neoplasias intracranianas. O diagnóstico de uma lesão estrutural com características de neoplasia pode ser estabelecido apenas com base na TC em cerca de 95% dos casos. Apesar disso, a sobreposição de achados das diferentes lesões por este método restringe seus níveis de especificidade.

A ressonância magnética (RM) tem ainda maiores sensibilidade e especificidade, e possibilita estreitar a lista de diagnósticos diferenciais na maioria dos tumores infratentoriais. Para tanto, permite algumas inferências diagnósticas a partir do julgamento de características estruturais (localização e sinal), nas ponderações T1, T2/FLAIR e T2*, bem como de caracterísi-

cas fisiopatológicas, como a estimativa de integridade da barreira hematoencefálica (BHE), nos estudos de permeabilidade ou na avaliação da impregnação pelo agente paramagnético. Novas técnicas de neurorradiologia avançada têm permitido avaliar a angiogênese tumoral (perfusão), a celularidade (imagem ponderada em difusão [DWI]) e outras características bioquímicas do tecido tumoral *in vivo* (espectroscopia por ressonância magnética [ERM]), bem como estimar a integridade axonal na área acometida a partir da imagem por tensor de difusão (DTI).

Por finalidade didática, a abordagem dos tumores intracranianos foi dividida de acordo com o compartimento acometido. Este capítulo abordará as lesões neoplásicas intra-axiais do compartimento infratentorial da fossa posterior.

ASTROCITOMA PILOCÍTICO

INTRODUÇÃO

Generalidades

O astrocitoma pilocítico é uma neoplasia glial e o tumor encefálico mais comum em crianças. Representa cerca de 85% dos astrocitomas cerebelares na infância e é responsável por 0,6% a 5,1% das neoplasias intracranianas. Apresenta bom prognóstico, com taxa de sobrevida em 10 anos de 94%.

Achados Clínicos

Predomina nas duas primeiras décadas da vida, com manifestações clínicas de longa duração, meses por vezes, diretamente relacionadas com sua localização. Não há predileção por sexo. A maioria das lesões infratentoriais acomete as estruturas medianas do tronco encefálico e, principalmente, do cerebelo.

A associação dos astrocitomas pilocíticos com a neurofibromatose tipo 1 (NF1) é bem documentada. No compartimento infratentorial, estes tumores podem ocorrer isolados ou associados à NF1.

Achados Histológicos

Os astrocitomas pilocíticos são tumores localizados (grau I segundo a classificação da Organização Mundial da Saúde [OMS]), constituídos por um padrão bifásico combinando matriz glial frouxa, entremeada por numerosos vacúolos, microcistos e, ocasionalmente, macrocistos, além de tecido piloide compacto.

O componente pilocítico é representado por densas camadas de células bipolares alongadas que demonstram finas projeções fibrilares, além de abundantes fibras de Rosenthal. Calcificações são incomuns, mas podem ser observadas nos tumores infratentoriais.

ACHADOS DE IMAGEM

Tomografia Computadorizada

Os astrocitomas pilocíticos apresentam-se na TC como lesões relativamente bem delimitadas, hipoatenuantes, de configuração oval ou arredondada, usualmente com componente cístico e, ocasionalmente, calcificações. A maioria dos tumores está localizada próximo ao sistema ventricular e exibe intenso realce pelo contraste iodado.

Ressonância Magnética

Aos estudos de RM as lesões apresentam baixo sinal em T1 e hipersinal nas sequências ponderadas em T2/FLAIR, confirmando o alto conteúdo de água da lesão. Usualmente são lesões bem delimitadas e o edema vasogênico que as circunda é relativamente menor quando em comparação às lesões gliais difusas. A impregnação pelo agente paramagnético é observada em praticamente todos os casos.

Pode haver certa variação de apresentação dos astrocitomas pilocíticos, entretanto, para finalidade didática, são reconhecidos quatro padrões de imagem (Fig. 13-1), a saber:

I - Tumor predominantemente cístico, com nódulo mural sólido. A impregnação pelo contraste é observada apenas no nódulo (21% dos casos).

II - Tumor predominantemente sólido, com componente de aspecto cístico, cujas paredes têm aspecto tumoral e impregnação heterogênea pelo gadolínio (46%).

III - Tumor sólido com necrose central. O componente sólido exibe impregnação heterogênea (16%).

IV - Tumor sólido sem componente cístico associado (17%).

Além do verme e dos hemisférios cerebelares, os astrocitomas pilocíticos podem ser encontrados no tronco encefálico, frequentemente apresentando um padrão de crescimento exofítico (Fig. 13-2). Como se trata de lesão de baixa agressividade biológica, caracteristicamente não ultrapassa os limites anatômicos entre mesencéfalo, ponte e bulbo, restringindo-se a um dos compartimentos. Na maioria das vezes, é observada a presença de tecido de aspecto normal interposto entre o tumor e o quarto ventrículo.

As imagens ponderadas em difusão têm sido empregadas com diferenciação dos tumores infratentoriais, particularmente em crianças, e possibilitam estimar a celularidade da lesão com boa correlação histológica. O astrocitoma pilocítico exibe baixo sinal do componente sólido na ponderação DWI (Fig. 13-3). Admite-se que este achado decorra da acentuada vascularização intratumoral, entretanto não constitui franca facilitação da livre movimentação das moléculas de água, como observado em tumores hipervasculares.

Apesar de representar um tumor localizado, o astrocitoma pilocítico pode, raramente, disseminar-se pelos espaços liquóricos ou exibir desdiferenciação, transformando-se em uma neoplasia glial de mais alto grau. A disseminação de focos neoplásicos restringe-se ao SNC e ocorre principalmente após manipulação cirúrgica, geralmente a partir de tumores óptico-quiasmático-hipotalâmicos, entretanto sem necessariamente correlacionar-se com pior prognóstico (Fig. 13-4).

Recomendações

A possibilidade de astrocitoma pilocítico deve ser incluída no diferencial de praticamente todas as lesões expansivas infratentoriais em crianças, principalmente naquelas com padrão sólido-cístico. A TC sem contraste (hipoatenuação) e a sequência de difusão (sem restrição) são argumentos consistentes na diferenciação com o meduloblastoma.

A possibilidade de astrocitoma pilocítico também deve compor o diferencial das lesões císticas identificadas nos estudos de TC, pois em algumas circunstâncias o componente sólido pode não ser demonstrado pela menor conspicuidade do método.

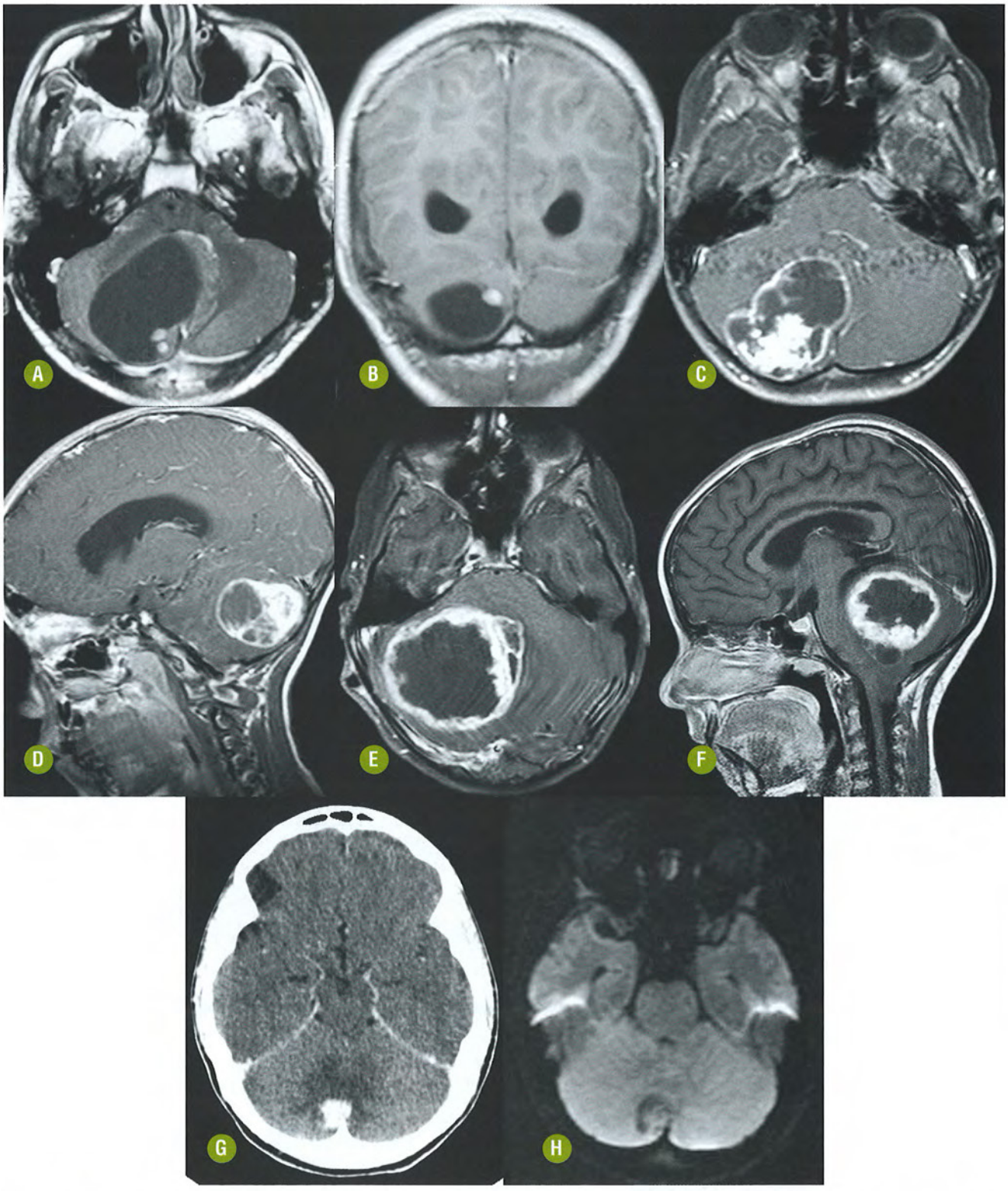

FIGURA 13-1. Padrões de imagem do astrocitoma pilocítico cerebelar. Imagens axial **(A)** e coronal **(B)** T1 pós-gadolínio evidenciando tumor cerebelar à direita, sólido-cístico, com nódulo excêntrico que tem intensa impregnação. Não há impregnação da parede do cisto. Imagens axial **(C)** e sagital **(D)** T1 pós-gadolínio demonstrando tumor predominantemente sólido, com componente de aspecto cístico, cujas paredes têm impregnação irregular. Imagens axial **(E)** e sagital **(F)** T1 pós-gadolínio evidenciam volumoso tumor sólido com extensa necrose central. Observe as alterações do contorno superior do corpo caloso secundárias à hidrocefalia pós-derivação. Imagem axial de TC com contraste **(G)** e DWI **(H)** demonstram tumor sólido na periferia do cerebelo à direita, com áreas de difusão mais facilitada na periferia, mesmo na ausência de cisto.

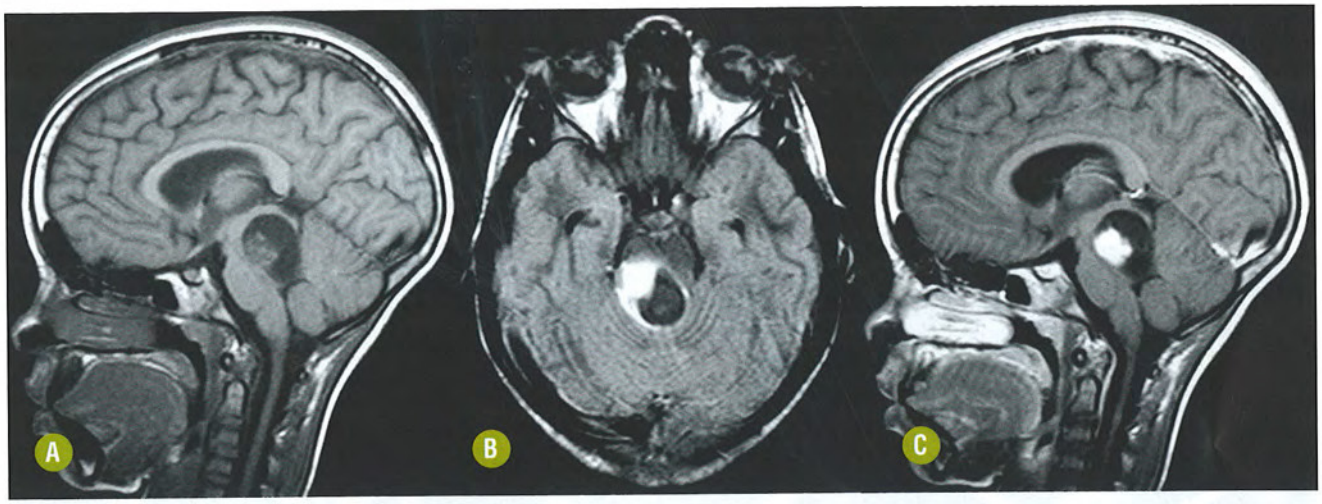

FIGURA 13-2. Astrocitoma pilocítico no tronco encefálico. Imagens sagital T1 **(A)**, axial FLAIR **(B)** e sagital T1 pós-gadolínio **(C)** demonstrando lesão expansiva sólido-cística mesencefálica, com crescimento exofítico que oblitera o aqueduto e estende-se ao quarto ventrículo.

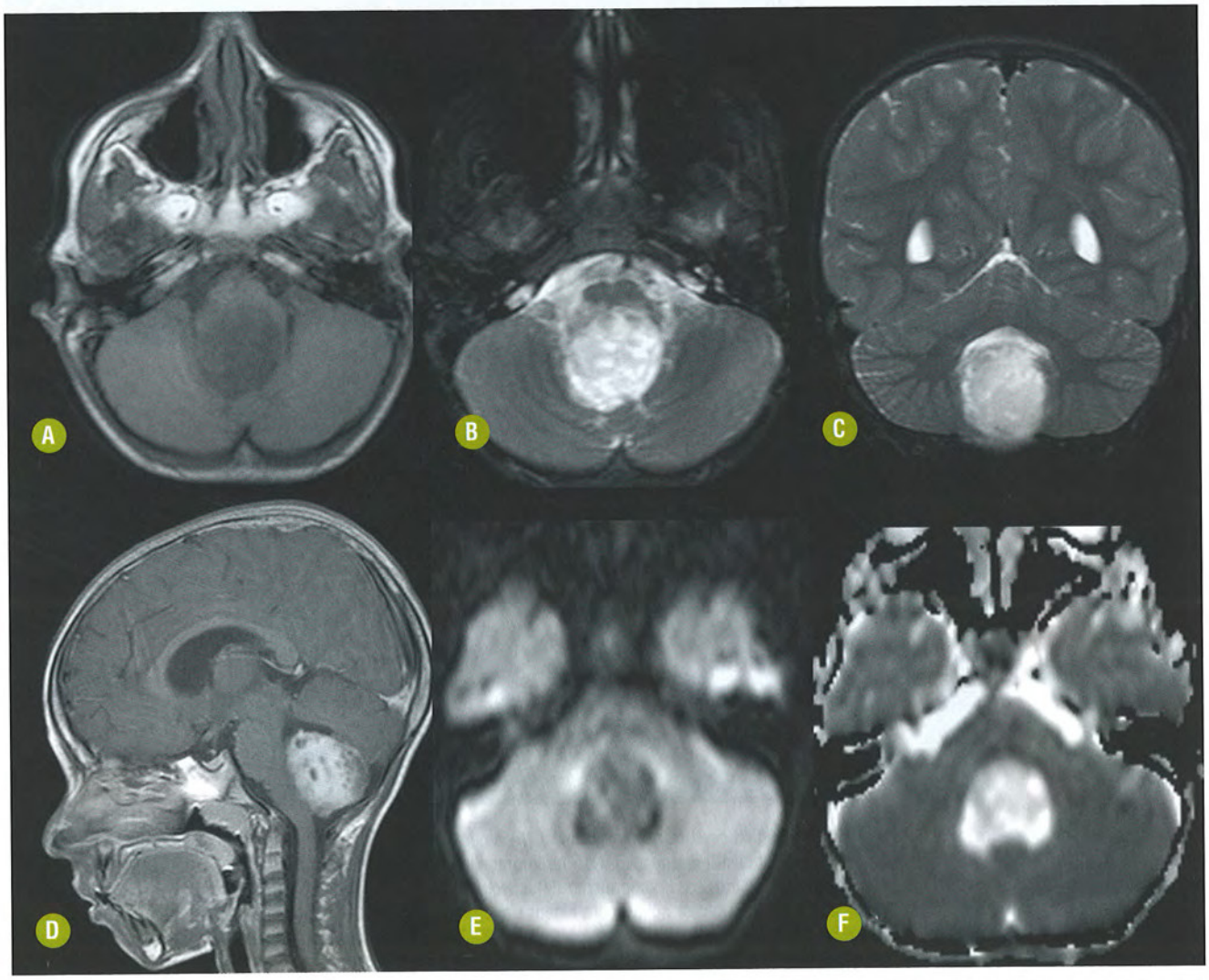

FIGURA 13-3. Astrocitoma pilocítico do tronco encefálico. Imagens axiais T1 **(A)** e T2 **(B)**, coronal T2 **(C)**, sagital T1 pós-gadolínio **(D)**, difusão **(E)** e mapa de ADC **(F)** evidenciam tumor bulbopontino sólido ocupando o recesso inferior do quarto ventrículo. Note o baixo sinal da lesão na sequência ponderada em difusão, com elevado sinal no ADC.

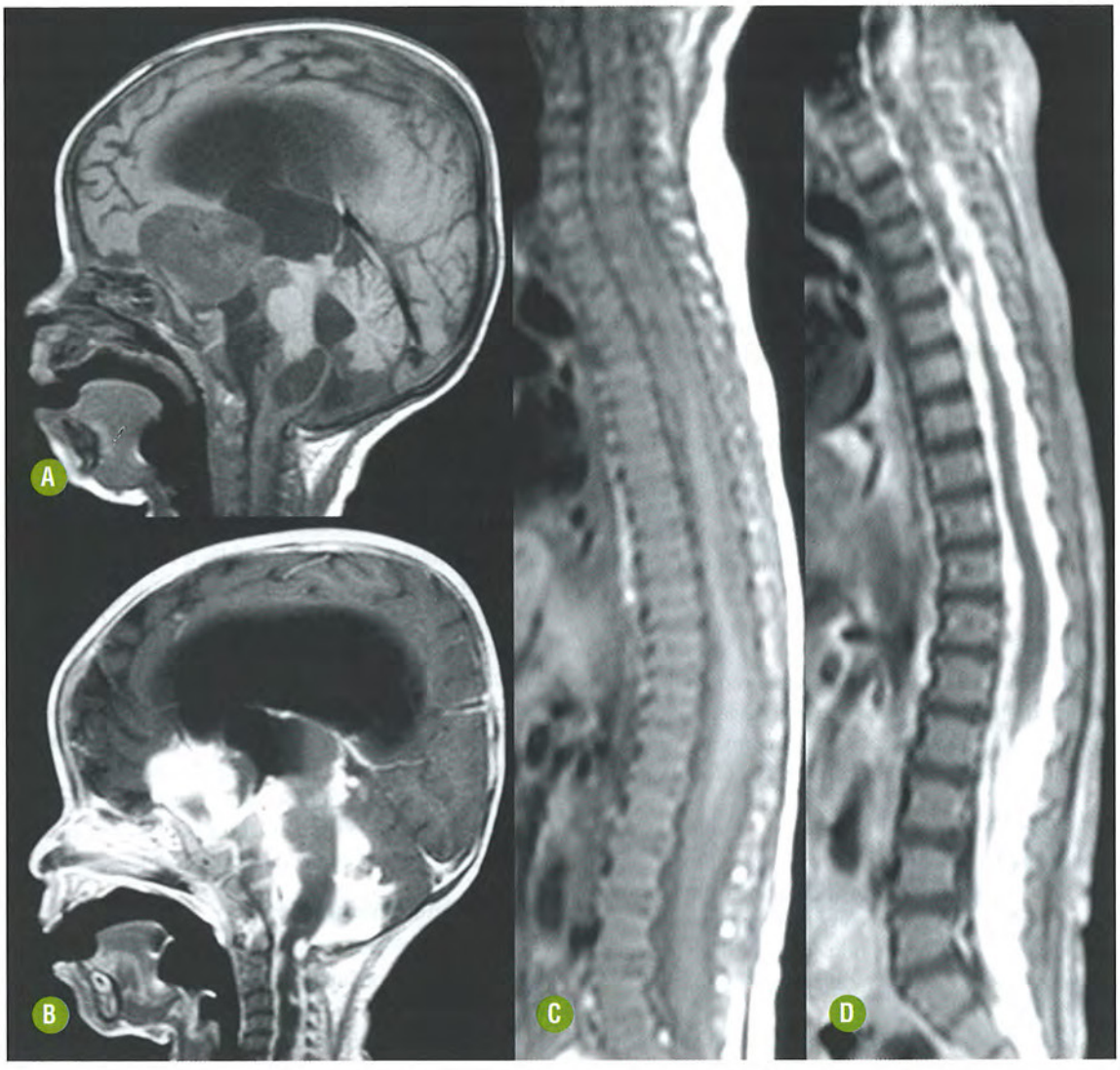

FIGURA 13-4. Glioma disseminado. Imagens sagitais ponderadas em T1 antes (**A** e **C**) e após gadolínio (**B** e **D**) demonstram disseminação tumoral através dos espaços liquóricos intracranianos e intrarraquianos neste menino com 6 meses de idade. A necropsia confirmou astrocitoma pilocítico.

DIAGNÓSTICO DIFERENCIAL

O diagnóstico diferencial de um tumor infratentorial sempre deve incluir pelo menos outros quatro diferenciais, além do astrocitoma pilocítico:

- Meduloblastoma clássico:
  - Localização mediana ou paramediana cerebelar.
  - Hiperatenuação espontânea na TC sem contraste (hipercelularidade).
  - Sinais de restrição nas imagens de difusão (hipercelularidade).
  - Outros subtipos de meduloblastoma, incluindo o desmoplásico e o subtipo com extensa nodularidade, oferecem menor dificuldade diagnóstica diferencial, pela idade de apresentação e por suas características particulares.
- Tumor rabdoide teratoide atípico (TRTA):
  - Tumores malignos e agressivos que ocorrem em crianças pequenas.
  - Têm maior potencial de disseminação no SNC que o astrocitoma pilocítico.
  - Tipicamente heterogêneos: comumente com necrose, hemorragia e calcificações.
  - São neoplasias hipercelulares (TC hiperatenuante e restrição na DWI).
- Ependimoma:
  - A maioria no quarto ventrículo.
  - Calcificações e hemorragia são achados frequentes.
  - Típico "comportamento plástico" de crescimento, estendendo-se aos espaços liquóricos da fossa posterior.
- Hemangioblastoma:
  - Maior incidência em adultos.
  - Pode associar-se à doença de Von Hippel-Lindau.
  - Também pode ser sólido ou sólido-cístico.
  - Nítida facilitação da difusão no componente sólido.
  - Tem localização periférica (subpial).
  - Altamente vascularizado (hiperperfusão tecidual na RM perfusão e presença de vasos adjacentes no contorno do tumor).

MEDULOBLASTOMA

INTRODUÇÃO

Generalidades

O meduloblastoma é um tumor maligno de linhagem neuroectodérmica primitiva (PNET infratentorial) que acomete crianças e adultos. Manifesta-se no compartimento infratentorial da fossa posterior, principalmente em meninos por volta dos 10 anos de idade.

A maioria dos casos tem diagnóstico durante as duas primeiras décadas da vida. São relatados casos familiares da doença, tornando os familiares de portadores do meduloblastoma mais suscetíveis à ocorrência da doença que a população geral.

O cerebelo é mais comumente acometido pelo meduloblastoma, sendo o verme do cerebelo o sítio mais usual. O acometimento dos hemisférios cerebelares é menos frequente, principalmente em crianças maiores ou adultos. A ocorrência de lesão extra-axial, especialmente na cisterna pontocerebelar, é muito rara.

Achados Clínicos

As manifestações clínicas são de curta duração, retrato da agressividade biológica deste tumor. A maioria dos pacientes apresenta sinais e sintomas com duração inferior a três meses, principalmente manifestos por síndrome de HIC e ataxia (Tabela 13-1).

Achados Histológicos

O meduloblastoma é um tumor neuroectodérmico maligno (OMS grau IV). A classificação da OMS reconhece quatro subtipos histológicos principais: clássico, desmoplásico, com extensa nodularidade e o de grandes células. Existem ainda outras duas variantes, o medulomioblastoma e o meduloblastoma melanocítico.

A forma clássica do meduloblastoma é caracterizada por lesão densamente celular, de núcleo redondo e hipercromático, com grande atividade mitótica e apoptose, que exibe padrão de crescimento que forma cordéis. É prevalente a caracterização de rosetas de Homer-Wright, característica distribuição das células tumorais em arranjo radial em relação aos processos fibrilares. Áreas de necrose são incomuns. Os meduloblastomas compartilham algumas características histológicas com os demais PNET, apesar de já terem sido demonstradas diferenças genéticas entre ambos.

Algumas anomalias cromossômicas já foram identificadas nos meduloblastomas. A alteração citogenética mais comum, encontrada em cerca de 30% dos casos, é o isocromossomo do braço longo do cromossomo 17, i(17q), provável local do gene supressor tumoral, que se associa a pior prognóstico.

ACHADOS DE IMAGEM

Tomografia Computadorizada

Aos estudos de TC o subtipo clássico do meduloblastoma apresenta-se usualmente como lesão expansiva vermiana, espontaneamente hiperatenuante, por vezes circundada por edema vasogênico. A hidrocefalia é um achado frequente em decorrência da extensão do tumor ao quarto ventrículo com obstrução do fluxo liquórico. O realce pelo contraste iodado é a regra, sendo observado em até 95% dos casos (Fig. 13-5).

Achados menos usuais são relatados, como a presença de hemorragia, cistos e disseminação neoplásica pelo líquor. Entre os subtipos menos usuais do meduloblastoma destaca-se o meduloblastoma com extensa nodularidade e diferenciação neuronal avançada, que ocorre em crianças abaixo de 3 anos de idade e assume configuração nodular "em cachos de uva", típica aos estudos de imagem (Fig. 13-6).

Ressonância Magnética

Aos estudos de RM o meduloblastoma clássico apresenta iso/hipossinal nas sequências ponderadas em T1 e sinal heterogêneo em T2. A impregnação pelo gadolínio é, novamente, a regra.

Devido à alta celularidade deste tumor, com alta relação núcleo/citoplasma, os meduloblastomas apresentam hipossinal em T2/FLAIR e hipersinal na difusão, com restrição confirmada nos mapas de coeficiente de difusão aparente (ADC).

TABELA 13-1. Características dos Meduloblastomas

Epidemiologia	Cerca de 1 a cada 200.000 30%-40% dos tumores malignos infratentoriais em crianças
Idade	Abaixo dos 10 anos Adultos entre 20-40 anos Raro após os 50 anos
Sexo	Masculino
Localização	Predomina na linha mediana Hemisférios cerebelares (subtipo desmoplásico e variante com extensa nodularidade)
Manifestações clínicas	Curta duração (< 3 meses) Cefaleia, ataxia, espasticidade e paralisia do sexto nervo
Subtipos histológicos	Clássico (mais frequente) Desmoplásico (meninas/crianças pequenas e adultos) Variante com extensa nodularidade (crianças pequenas/melhor prognóstico) Anaplásico de grandes células (pior prognóstico)

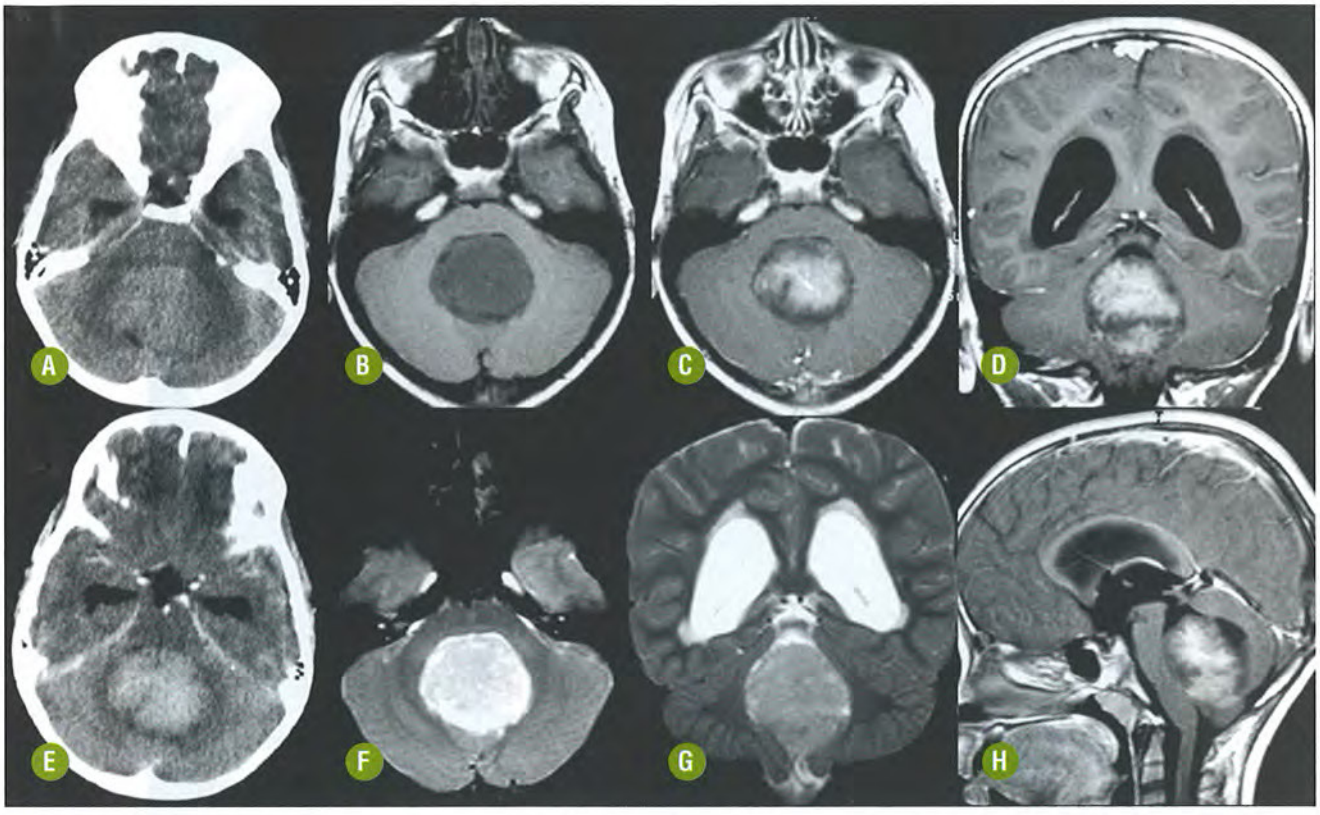

FIGURA 13-5. Meduloblastoma vermiano clássico. Imagens axiais de TC antes **(A)** e após **(E)** a injeção do contraste iodado intravenoso. Imagens ponderadas em T1 **(B)**, T2 (**F** e **G**) e T1 pós-gadolínio (**C**, **D** e **H**). Observe a espontânea hiperatenuação na TC e o sinal discretamente heterogêneo da lesão, sem limites nítidos em relação ao véu medular inferior.

Essa característica de sinal é muito útil na diferenciação dos tumores infratentoriais em crianças (Fig. 13-7).

O meduloblastoma desmoplásico, subtipo histológico com maior tendência à localização periférica nos hemisférios cerebelares, usualmente com extensão da impregnação às leptomeninges adjacentes, acomete crianças pequenas e adultos. Devido à sua matriz fibrocolágena, tende a apresentar iso ou hipossinal nas ponderações T2, com alguns pequenos cistos de permeio, além da restrição à DWI (Fig. 13-8).

A disseminação liquórica do meduloblastoma no momento do diagnóstico ocorre em cerca de 30% dos casos. Os estudos de RM de todo o neuroeixo são essenciais, podendo caracterizar sinais de disseminação, seja no momento do diagnóstico da doença, seja no controle evolutivo. Metástases ósseas são raras, frequentemente representam manifestações tardias da evolução da doença (Fig. 13-9).

Recomendações

A caracterização da hiperatenuação espontânea à TC deve ser sempre valorizada. Nos estudos de RM é fundamental a realização da sequência DWI. A caracterização da restrição à livre movimentação das moléculas de água constitui o achado de maior especificidade por imagem e deve ser sempre buscado na RM. Os padrões de espectroscopia e perfusão podem contribuir para o diagnóstico de neoplasia, mas prescindem de especificidade na avaliação isolada de seus padrões.

O estudo do neuroeixo deve ser realizado preferencialmente antes da manipulação cirúrgica da fossa posterior, pois a presença de sangue no espaço liquórico do canal espinal pode induzir a resultado falso positivo ou dúvida diagnóstica. A avaliação dos sinais de remanescentes e/ou disseminação da doença é a chave para a estimativa de prognóstico.

DIAGNÓSTICO DIFERENCIAL

Entre os tumores infratentoriais, destacamos o ependimoma e o astrocitoma pilocítico, no diferencial, por serem mais frequentes na mesma faixa etária. O ependimoma usualmente é heterogêneo pela presença de calcificações ou focos de hemorragia e tipicamente se estende às cisternas pontocerebelares através pelos forames laterais do quarto ventrículo. Apesar de também observarmos isso em meduloblastomas, o "comportamento plástico" é uma característica marcante que favorece o diagnóstico de ependimoma em detrimento dos outros diferenciais.

O astrocitoma pilocítico, mais prevalente, é o principal diagnóstico diferencial. Ao contrário dos meduloblastomas, apresentam-se hipoatenuantes na TC e sem evidências de restrição à DWI.

O diagnóstico diferencial mais importante deve ser feito com o TRTA, que ocorre principalmente abaixo de 3 anos idade e também exibe alta celularidade. Em alguns casos a diferenciação é feita com bases imuno-histoquímicas.

A valorização da hiperatenuação deve ser cuidadosa, principalmente para a diferenciação específica com o tumor do plexo corioide. Os papilomas podem simular o padrão descrito no meduloblastoma, e são úteis as demais características do tumor para a correta distinção.

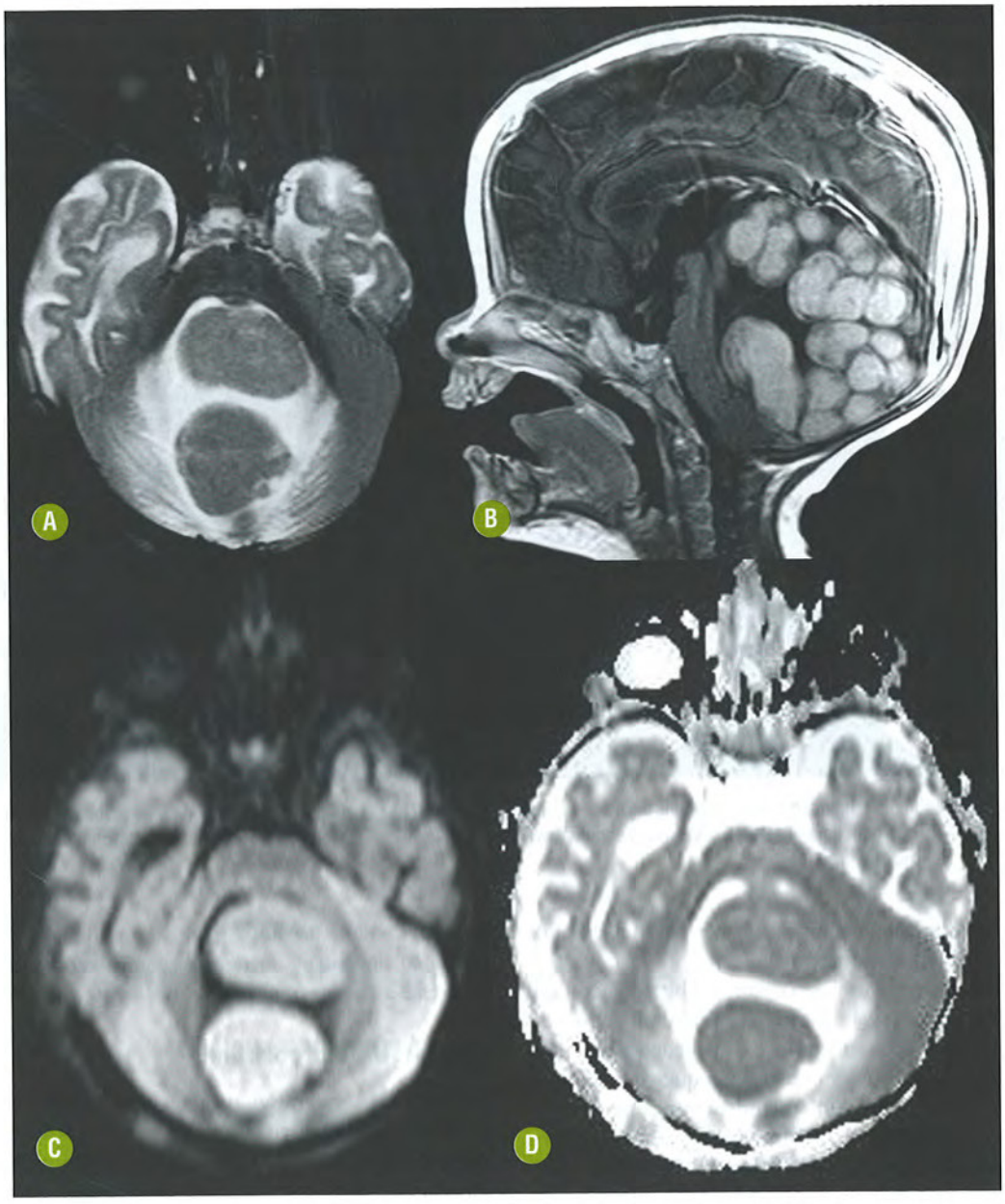

FIGURA 13-6. Meduloblastoma com extensa nodularidade. Imagens axial T2 **(A)**, sagital T1 pós-gadolínio **(B)**, DWI **(C)** e mapa de ADC **(D)** evidenciam aparência típica deste tumor. Observe os múltiplos componentes nodulares agrupados, com evidente restrição na difusão e baixo sinal em T2. Cortesia do Dr. Marcelo Masruha Rodrigues.

Outros diagnósticos diferenciais podem ser feitos com metástases, hemangioblastomas, astrocitomas difusos e linfomas. Outras condições, como infartos e lesões inflamatórias (cerebelites), apenas raramente vão simular o meduloblastoma.

EPENDIMOMA

INTRODUÇÃO

Generalidades

Os ependimomas são neoplasias gliais neuroepiteliais de graus histológicos variados, oriundos do epitélio de revestimento ventricular do canal central da medula (células ependimárias).

Acometem caracteristicamente a faixa etária pediátrica, com pico de incidência entre 1 e 15 anos de idade, sendo 50% dos casos diagnosticados nos primeiros três anos. Há um discreto predomínio em meninos (3:2). Corresponde a cerca de 10% de todos os tumores pediátricos do SNC, com localização predominante infratentorial.

Devido à sua origem histológica, acomete predominantemente o sistema ventricular, com maior prevalência na região inferior do assoalho do quarto ventrículo, seguido pelos ventrículos laterais, aqueduto do mesencéfalo e terceiro ventrículo. Entretanto a presença de células ependimárias de localização ectópica a partir de vestígios embrionários pode originar neoplasias intraparenquimatosas, principalmente em adultos, no compartimento supratentorial. Há

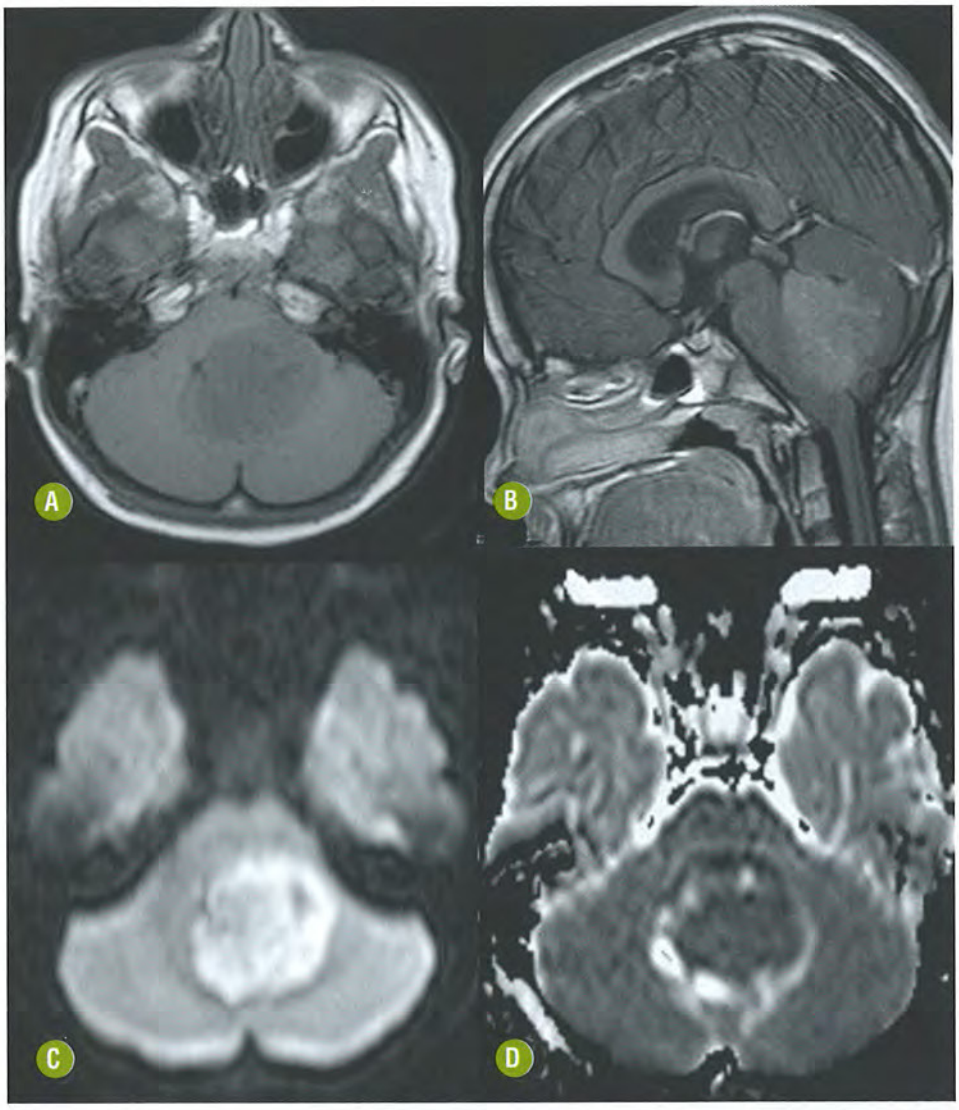

FIGURA 13-7. Meduloblastoma vermiano clássico. Imagens axial T1 **(A)** e sagital T1 pós-gadolínio **(B)** demonstram tumor vermiano ocupando o quarto ventrículo. A imagem de difusão **(C)** e o mapa de ADC **(D)** confirmam a marcada restrição à livre movimentação das moléculas de água.

raros relatos de tumores exclusivamente extra-axiais na fossa posterior.

Outro local preferencial desta neoplasia é a medula espinal, mais precisamente o cone medular, onde o subtipo histológico mixopapilar representa a variante mais comum, com maior prevalência a partir da terceira década de vida.

Achados Histológicos

A análise macroscópica evidencia lesões acinzentadas, geralmente circunscritas, que podem assumir "aspecto de couve-flor" em decorrência do padrão papilífero da neoplasia.

O estudo microscópico demonstra lesões circunscritas com densa celularidade, envolvendo vasos de pequeno calibre, com os núcleos celulares de localização periférica, assumindo aspecto de pseudorrosetas perivasculares. Pode haver rosetas com centro vazio (rosetas verdadeiras), traduzindo celularidade normal tangenciando o ventrículo ou o canal ependimário.

Em geral são tumores de baixo grau, que podem ser classificados em: subtipo mixopapilar considerado grau I (OMS), ependimomas "clássicos" grau II, e ependimomas anaplásicos, grau III (maior índice mitótico e alteração da arquitetura celular e nuclear). Contudo, mesmo em tumores de baixo grau, pode ser encontrado aspecto infiltrativo do parênquima cerebelar periventricular, em até 40% dos casos, confirmado pela análise anatomopatológica.

ACHADOS DE IMAGEM

Tomografia Computadorizada

Os ependimomas se apresentam à TC como lesões caracteristicamente heterogêneas, sólidas, com pequenas áreas císticas e de hemorragia de permeio à neoplasia. Um achado bastante característico é a presença de calcificações intratumorais, que ocorre em até 50% dos casos, sendo esse o tumor infratentorial que mais frequentemente exibe depósitos de cálcio. Para a caracterização deste achado a TC é o método mais sensível.

Em decorrência de sua localização preferencialmente intraventricular, determina a obstrução das vias de saída do fluxo liquórico no quarto ventrículo, com consequente hidrocefalia obstrutiva.

Ressonância Magnética

As sequências de RM estrutural nos fornecem maior subsídio para o diagnóstico pré-operatório correto, principalmente

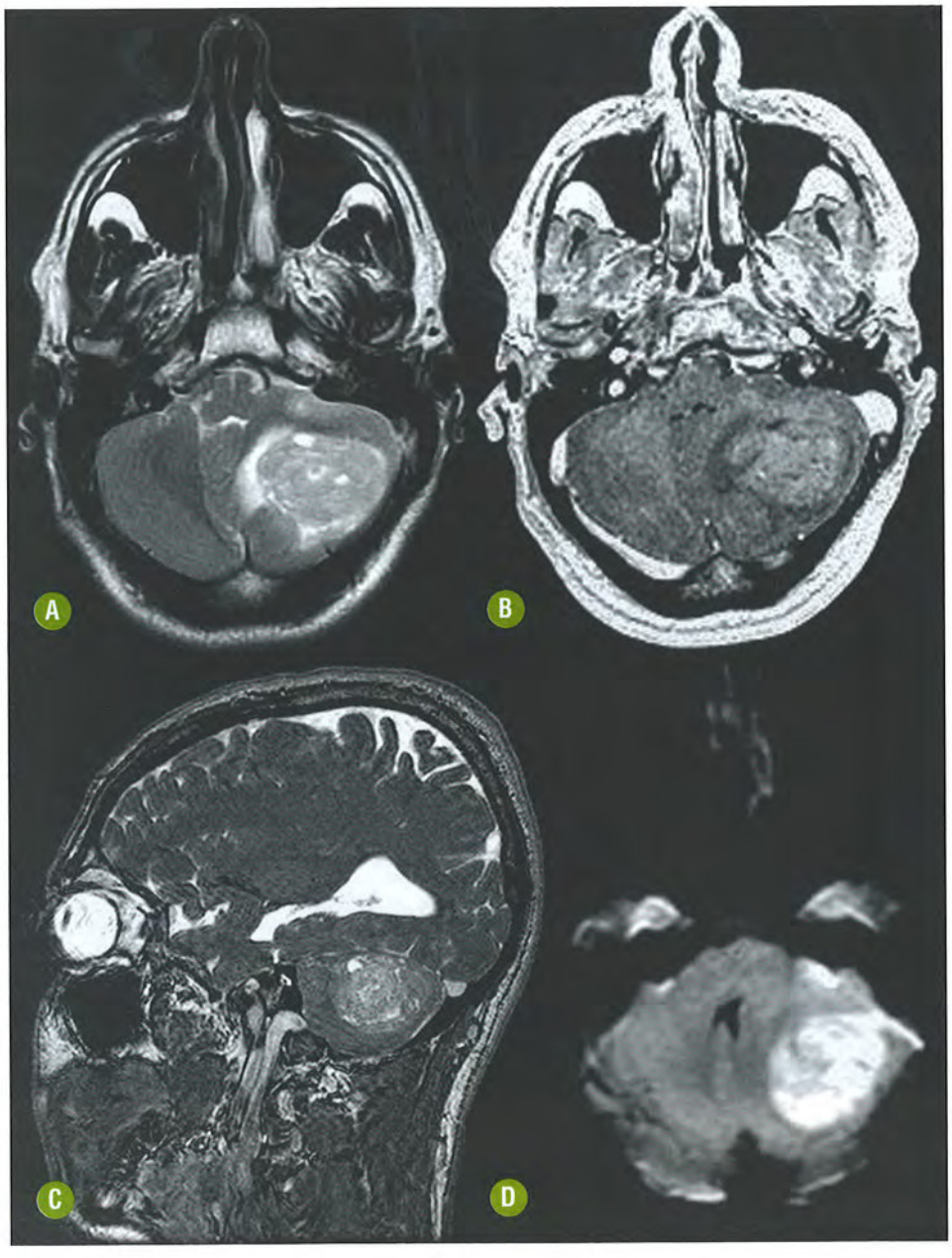

FIGURA 13-8. Meduloblastoma desmoplásico em adulto. Imagens axiais T2 **(A)** e T1 pós-gadolínio **(B)**, sagital CISS **(C)** e DWI **(D)** evidenciam tumor encefálico periférico com sinal heterogêneo e diminutos cistos no seu interior. Observe a impregnação tênue e heterogênea e a nítida restrição na imagem de difusão.

com relação ao padrão de realce e à extensão da lesão através dos forames de saída do quarto ventrículo. A infiltração do parênquima adjacente também pode ser mais bem estimada pela RM.

Geralmente são tumores lobulados, relativamente circunscritos quando de baixo grau, com sinal heterogêneo, predominando hipossinal nas sequências ponderadas em T1 e hipersinal em T2, com áreas de marcado hipossinal nas aquisições T2* que representam mais frequentemente focos de calcificação ou hemossiderina por hemorragia antiga (Fig. 13-10). A aquisição SWI pode aumentar a detecção destes focos à RM.

Os ependimomas localizados no quarto ventrículo tipicamente exibem "comportamento plástico" demonstrado pela extensão pelos forames de saída do ventrículo, alcançando a cisterna magna e as cisternas pontocerebelares. A extensão inferior por meio do forame de Magendie pode atingir níveis cervicais baixos, cuja delimitação precisa é imprescindível para o planejamento cirúrgico. Esse padrão representa, junto à heterogeneidade lesional, a principal característica de imagem para o diagnóstico presuntivo dos ependimomas (Fig. 13-11).

Um achado que auxilia na definição da topografia do tumor é a presença de um halo completo de líquor circundando a lesão, confirmando sua localização intraventricular. Apesar de o ependimoma infratentorial predominar no quarto ventrículo, isso não se traduz em maior risco de disseminação liquórica das células tumorais. Essa complicação é bastante rara na apresentação dos ependimomas.

Recomendações

A avaliação pela TC fornece informações adicionais visando o diagnóstico mais preciso, pois a caracterização de neoplasia heterogênea no quarto ventrículo com focos de calcificação em crianças aumenta a especificidade do diagnóstico presumido.

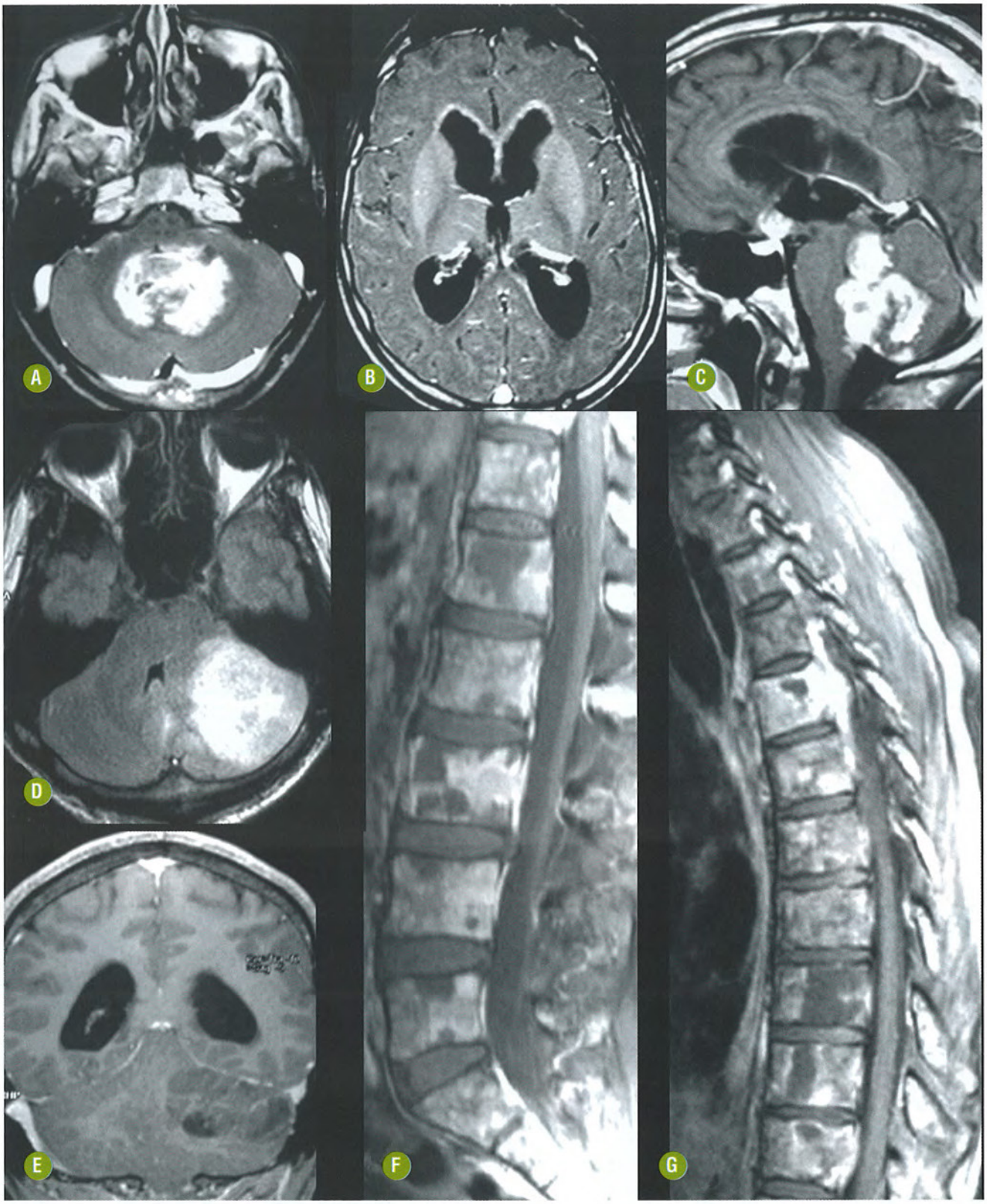

FIGURA 13-9. Meduloblastoma metastático. Imagens axiais (**A** e **B**) e sagital **(C)** T1 pós-gadolínio demonstram disseminação do tumor vermiano nos espaços liquóricos intracranianos. Note a impregnação da superfície ventricular e a presença de nódulo suprasselar. As imagens axial FLAIR **(D)** e T1 coronal **(E)** e sagitais (**F** e **G**) pós-gadolínio ilustram a disseminação óssea de um tumor encefálico desmoplásico de outro paciente.

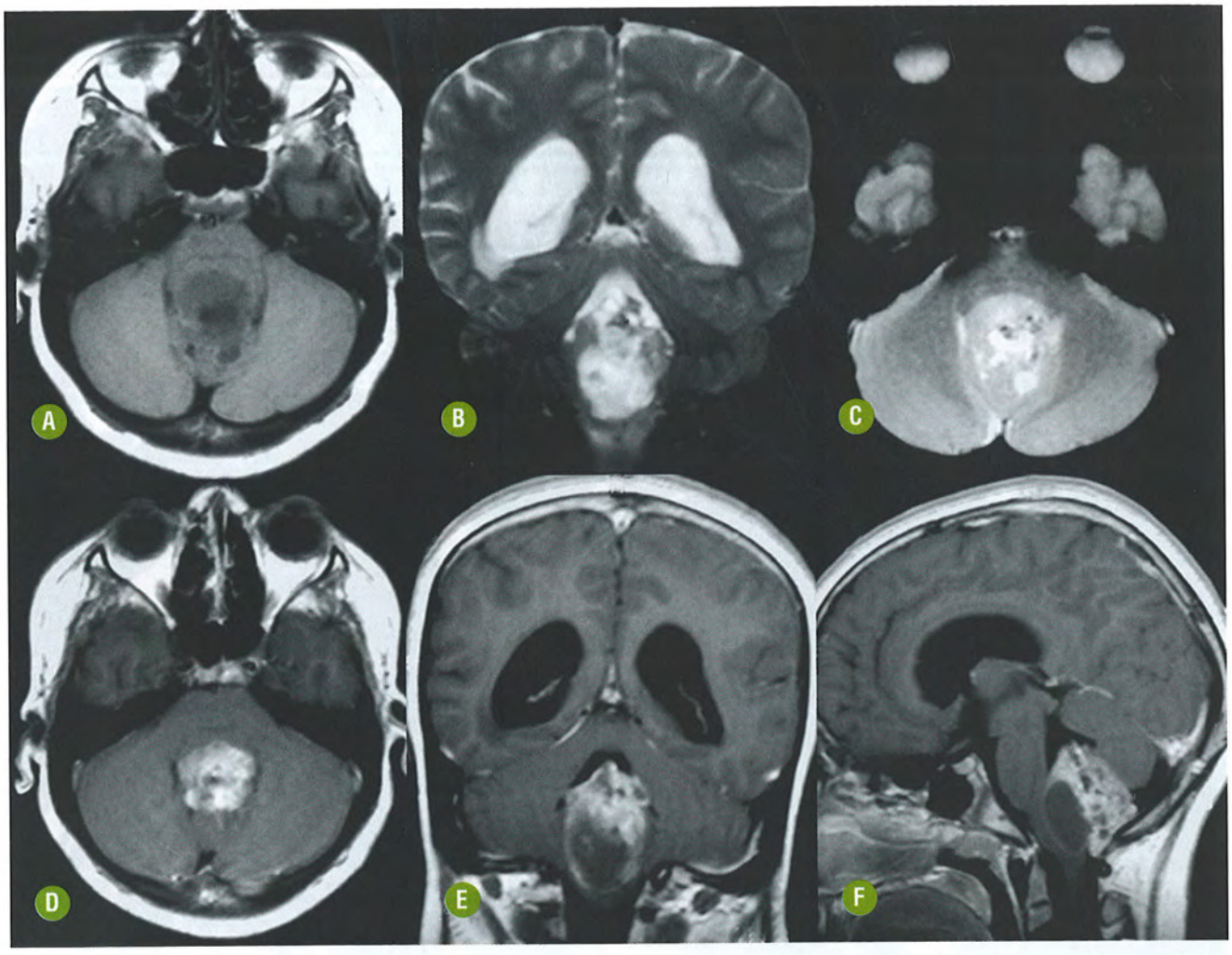

FIGURA 13-10. Ependimoma no quarto ventrículo. Imagens axial T1 **(A)**, coronal T2 **(B)**, axial T2* **(C)** e T1 pós-gadolínio **(D-F)** demonstrando tumor heterogêneo no quarto ventrículo, com componente cístico e focos hipointensos em T2* (calcificação/hemorragia). Note a extensão do tumor à cisterna magna.

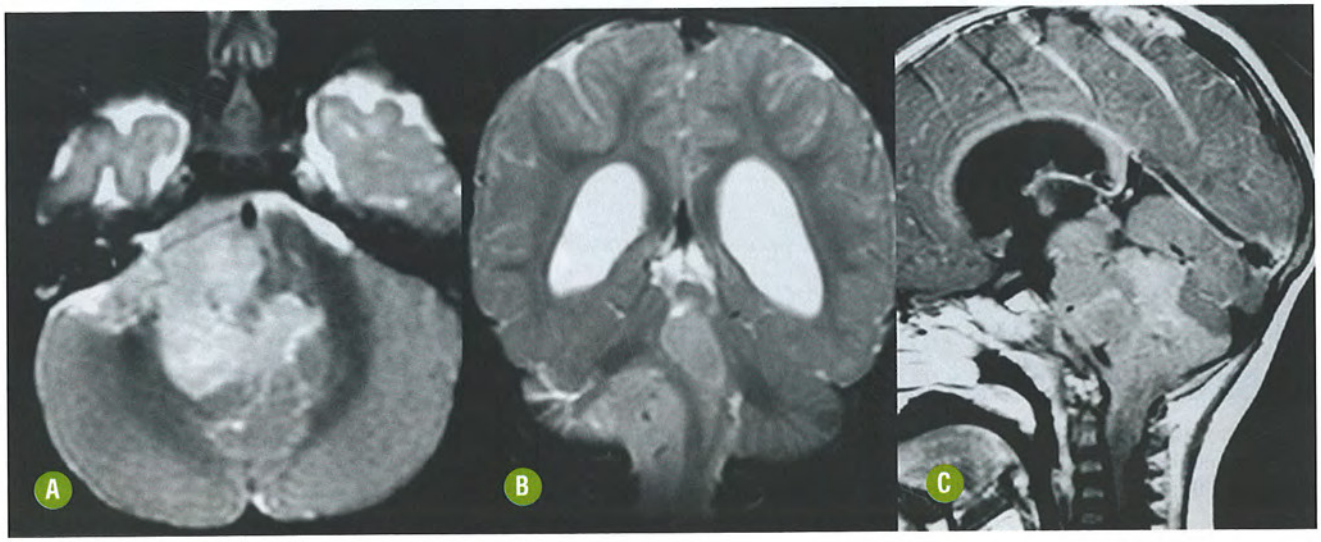

FIGURA 13-11. Comportamento plástico do ependimoma do quarto ventrículo. Imagens axial **(A)** e coronal T2 **(B)** e sagital T1 pós-gadolínio **(C)** demonstrando tumor ventricular com extensão às cisternas pontocerebelar e magna, bem como ao limite superior do canal raquiano, moldando-se aos espaços liquóricos, com envolvimento circunferencial parcial da artéria vertebral homolateral.

A realização das sequências convencionais de RM se faz necessária para melhor delimitação tumoral e para o planejamento cirúrgico. A sequência ponderada em difusão tem importante papel na diferenciação dos tumores infratentoriais na infância, sendo que os ependimomas apresentam valores intermediários de ADC quando em comparação com os meduloblastomas (maior ADC) e astrocitomas pilocíticos (menor ADC), seus principais diferenciais.

O "comportamento plástico" do ependimoma do quarto ventrículo em crianças pode criar a necessidade de ampliar o estudo do compartimento infratentorial da fossa posterior até a coluna cervical, pois alguns tumores atingem níveis verdadeiramente baixos do canal raquiano.

DIAGNÓSTICOS DIFERENCIAIS

O diagnóstico diferencial dos principais tumores infratentoriais em crianças encontra-se resumido na Tabela 13-2.

Pela localização preferencial do ependimoma infratentorial no quarto ventrículo, outros tumores intraventriculares também podem compor a lista de diferenciais, principalmente:

- Tumor do plexo corioide: também tem localização intraventricular. Em geral são mais homogêneos que os ependimomas, principalmente após a injeção intravenosa (IV) do contraste. São hipervascularizados, de contornos anfractuosos, levemente irregulares e associados à hidrocefalia. Podem ser hiperatenuantes, com valores intermediários de ADC e, algumas vezes, podem exibir "comportamento plástico", menos exuberante que aquele do ependimoma.
- Meningioma intraventricular: pode ter localização intraventricular, mas é muito raro no quarto ventrículo de crianças. Pode estar associado à neurofibromatose tipo 2 (NF2). Trata-se de tumores circunscritos, homogêneos, que exibem intenso realce pelo contraste.

GLIOMA DO TRONCO ENCEFÁLICO

INTRODUÇÃO

Generalidades

Os gliomas do tronco encefálico podem estender-se no sentido vertical ou apresentar crescimento exofítico, obliterando a cisterna pré-pontocerebelar ou ocupando o quarto ventrículo e oferecendo, assim, alguma dificuldade frente às demais possibilidades diagnósticas que acometem habitualmente a faixa etária pediátrica.

TABELA 13-2. Resumo das características dos principais tumores da fossa posterior

Tumor	*Localização*	*Epidemiologia*	*TC*	*RM*	*Sequências complementares*
Astrocitoma pilocítico	Tronco ou hemisférios cerebelares	80% < 20 anos. M = F	Bem delimitados, de configuração oval ou arredondada Usualmente com componente cístico e ocasionalmente calcificações	Hipo em T1 e hiper em T2/FLAIR Usualmente bem delimitados, com edema vasogênico < tumores gliais difusos Gd+ em praticamente todos os casos	Elevado volume sanguíneo cerebral relativo (rCBV) no componente sólido Elevado ADC
Meduloblastoma	Verme do cerebelo	75% < 10 anos. M > F 2-4:1	Espontaneamente hiperatenuante. Pouco edema vasogênico	Iso/hipossinal em T1 e hipossinal em T2/FLAIR Gd+ é a regra	Alta relação núcleo/citoplasma Restrição na difusão Baixo ADC
Ependimoma	Quarto ventrículo	Bimodal > 1-5 anos. Discreto predomínio em homens	Heterogêneo, sólido, com pequenas áreas císticas e de hemorragia Presença de calcificações	Lobulado e heterogêneo. Hipo em T1 e hiper em T2 Focos hipointensos em T2* (calcificação ou hemorragia)	Valores intermediários de ADC quando em comparação com os meduloblastomas (maior ADC) e astrocitomas pilocíticos (menor ADC)
TRTA	Hemisférios cerebelares	< 3 anos; M = F	Heterogêneo. Porção sólida iso ou discretamente hiperatenuante. Calcificações (até 50%)	Muito heterogêneo. Focos de hipossinal em T2* (calcificação/hemorragia) Áreas de necrose/liquefação	Restrição na difusão (hipercelular)
Hemangioblastoma	Hemisférios cerebelares	Esporádico: 40-60 anos; VHL: + jovens; Raro < 15 anos	Sólido-cístico. Sem calcificação Intenso realce homogêneo pelo contraste em sua porção sólida	Sólido-cístico infratentorial Nódulo subpial Impregnação intensa e homogênea	rCBV alto na porção sólida Difusão facilitada (hipervascular)

A avaliação multiplanar das imagens estruturais de RM demonstra aspectos bastante típicos dos tumores do tronco encefálico, que mais frequentemente estão restritos aos compartimentos anatômicos: mesencéfalo, ponte ou bulbo. Admite-se que os tumores multicompartimentais são em geral de maior agressividade histológica, enquanto aqueles que determinam a expansão de um único segmento o fazem pela incapacidade de ultrapassar fibras de orientação divergente, de um compartimento para o outro.

Por estarem localizados em uma área eloquente do SNC, caracterizada pela presença de fibras de projeção e de núcleos de nervos cranianos, principalmente os núcleos bulbares e a formação reticular relacionados com as funções neurovegetativas, os gliomas difusos (infiltrativos) constituem o protótipo das lesões indolentes, mas com prognóstico reservado. A opção pela cirurgia é, portanto, muitas vezes inexequível, restando na maioria dos casos a radioterapia com principal opção terapêutica. Apenas para os tumores com componente cístico significativo ou com crescimento exofítico a opção cirúrgica tem sido empregada com resultados mais animadores.

Achados Clínicos

Os gliomas localizados em geral são astrocitomas pilocíticos e têm comportamento menos agressivo, com manifestações decorrentes de sinais localizatórios de nervos cranianos ou tratos longos. A ocorrência de cefaleia e hidrocefalia vai depender da presença de obstrução do aqueduto do mesencéfalo ou do quarto ventrículo.

Os gliomas infiltrativos têm uma tendência natural à infiltração dos feixes locais de substância branca. Portanto, tendem a manifestações mais complexas que combinam o acometimento de múltiplas vias ascendentes e descendentes, com repercussões clínicas características de ataxia, sinais de trato longo, principalmente piramidal, e síndromes de nervos cranianos, particularmente a paralisia do sexto nervo. A compressão do aqueduto ou do quarto ventrículo leva à obstrução da circulação liquórica com hidrocefalia obstrutiva e síndrome de HIC mais frequente que nos tumores localizados.

Achados Histológicos

Em geral os gliomas de tronco encefálico são astrocitomas pilocíticos (OMS grau I) ou astrocitomas infiltrativos (grau II). Os astrocitomas anaplásicos (grau III) e os glioblastomas (grau IV) são neoplasias raras nesta topografia.

- Macroscopia: alteração morfológica e expansão do tronco encefálico, não se caracterizando os limites da lesão, naqueles casos de tumor infiltrativo.
- Microscopia: os astrocitomas pilocíticos são idênticos àqueles do cerebelo anteriormente descritos. Os tumores difusos são caracterizados pela presença de células alongadas que lembram as formas fibrilares e protoplasmáticas, com citoplasma abundante e graus variados de atipia, porém mantendo o padrão habitual arredondado do núcleo e a distribuição normal da cromatina.

ACHADOS DE IMAGEM

Tomografia Computadorizada

Os níveis de sensibilidade e especificidade da TC para o diagnóstico de neoplasias gliais infiltrativas do tronco encefálico são baixos, particularmente em decorrência da presença dos artefatos de endurecimento dos feixes de raios X, comuns nas imagens do compartimento infratentorial da fossa posterior. Além disso, nos estágios iniciais, essas neoplasias determinam pouco efeito expansivo regional, bem como discreta redução dos coeficientes de atenuação local, dificultando sua caracterização. Por fim, habitualmente os gliomas infiltrativos do tronco encefálico não apresentam realce pelo contraste iodado, o que pode limitar ainda mais a acurácia da TC.

Ressonância Magnética

A RM constitui o método de escolha para o diagnóstico destes tumores, uma vez que determinam alteração de sinal local mesmo nos estágios iniciais, caracterizada por hipossinal em T1 e hipersinal em T2, podendo haver, ou não, impregnação pelo agente paramagnético. A presença de impregnação pode predizer neoplasia de alto grau (Fig. 13-12). Lesões maiores tipicamente induzem a efeito expansivo e alteração morfológica do tronco encefálico, implicando achados clássicos como redução das dimensões da cisterna pré-pontocerebelar e envolvimento da artéria basilar, geralmente sem determinar redução do calibre vascular.

As margens tumorais são tipicamente mal definidas, com a possibilidade de extensão caudal e cranial mediante a infiltração dos tratos longos, o que pode ser estimado por meio de aquisições T2/FLAIR. O emprego da sequência DTI pode contribuir para a estimativa da infiltração local. Contudo, a distinção precisa entre destruição e infiltração ainda não é tão fidedigna (Fig. 13-13).

A ERM pode auxiliar no diagnóstico diferencial de outras lesões do tronco encefálico. Os tumores exibem redução do pico de N-acetil-aspartato (NAA) (denotando a redução da população neuronal viável), elevação do pico de colina e, consequentemente, redução da relação colina/creatina (Co/Cr) (marcador de síntese de membrana plasmática e, portanto, de multiplicação celular) e um aumento no pico de mioinositol (Mi), achados estes característicos dos gliomas de baixo grau.

Recomendações

O surgimento de sinais decorrentes do comprometimento dos tratos longos e/ou do acometimento de núcleos dos nervos cranianos, bem como de ataxia, principalmente na faixa etária pediátrica, sempre deverá suscitar a possibilidade diagnóstica de glioma de tronco. A RM é o método de escolha para esta investigação. Neste contexto, a realização de aquisições sagitais T2/FLAIR pode ser útil para a melhor delimitação lesional. Os padrões de crescimento da lesão são úteis para a estimativa de prognóstico e até para o planejamento de eventual intervenção cirúrgica. Evidências recentes têm demonstrado que a inclusão da sequência DTI pode fornecer informações adicionais neste contexto.

A ERM pode ser útil para o diagnóstico e acompanhamento dos gliomas infiltrativos de tronco encefálico. Devido às limitações de acesso a procedimentos de biópsia, a espectroscopia de prótons pode corroborar a hipótese diagnóstica, permitir a instituição da terapêutica com diagnóstico presuntivo e o acompanhamento futuro pela comparação dos níveis relativos dos metabólitos, principalmente Co/Cr, Mi/Cr e NAA/Cr.

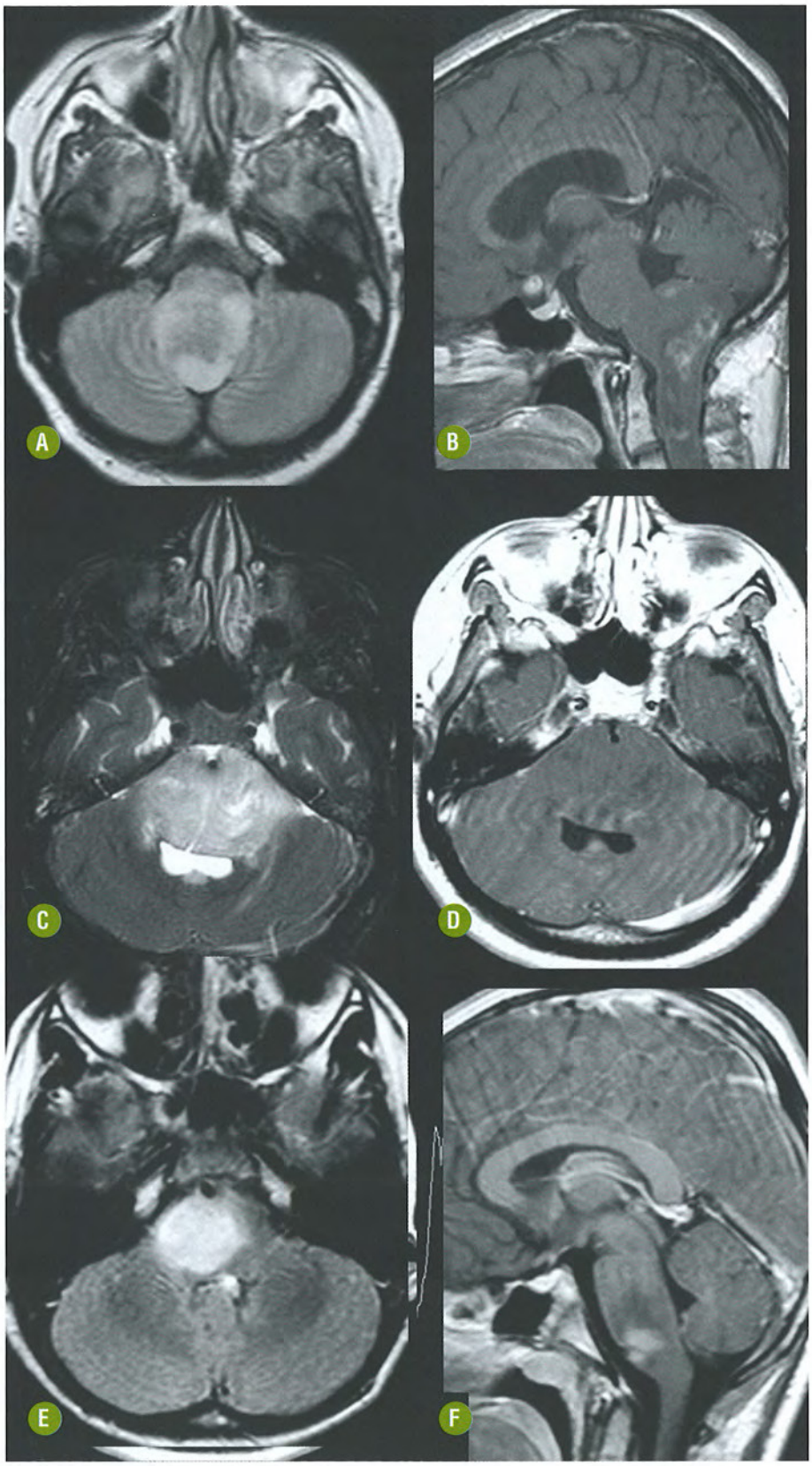

FIGURA 13-12. Padrões de imagem nos gliomas difusos de tronco encefálico. Axial FLAIR **(A)** e sagital T1 pós-gadolínio **(B)** evidenciam lesão sólida da transição bulbomedular que não se estende à ponte, mas cresce com padrão exofítico na região do óbex, projetando-se à cisterna magna. Note ainda impregnação anômala do quiasma óptico (tumor sincrônico em NF1). Imagens axiais T2 **(C)** e T1 pós-gadolínio **(D)** de outro paciente demonstram padrão típico de expansão pontina, encarcerando a artéria basilar. Imagens axial FLAIR **(E)** e sagital T1 pós-gadolínio **(F)** evidenciam tumor infiltrativo de limites imprecisos, estendendo-se de um compartimento a outro (transição bulbopontina) exibindo focos de impregnação pelo gadolínio. A biópsia deste último paciente confirmou astrocitoma anaplásico.

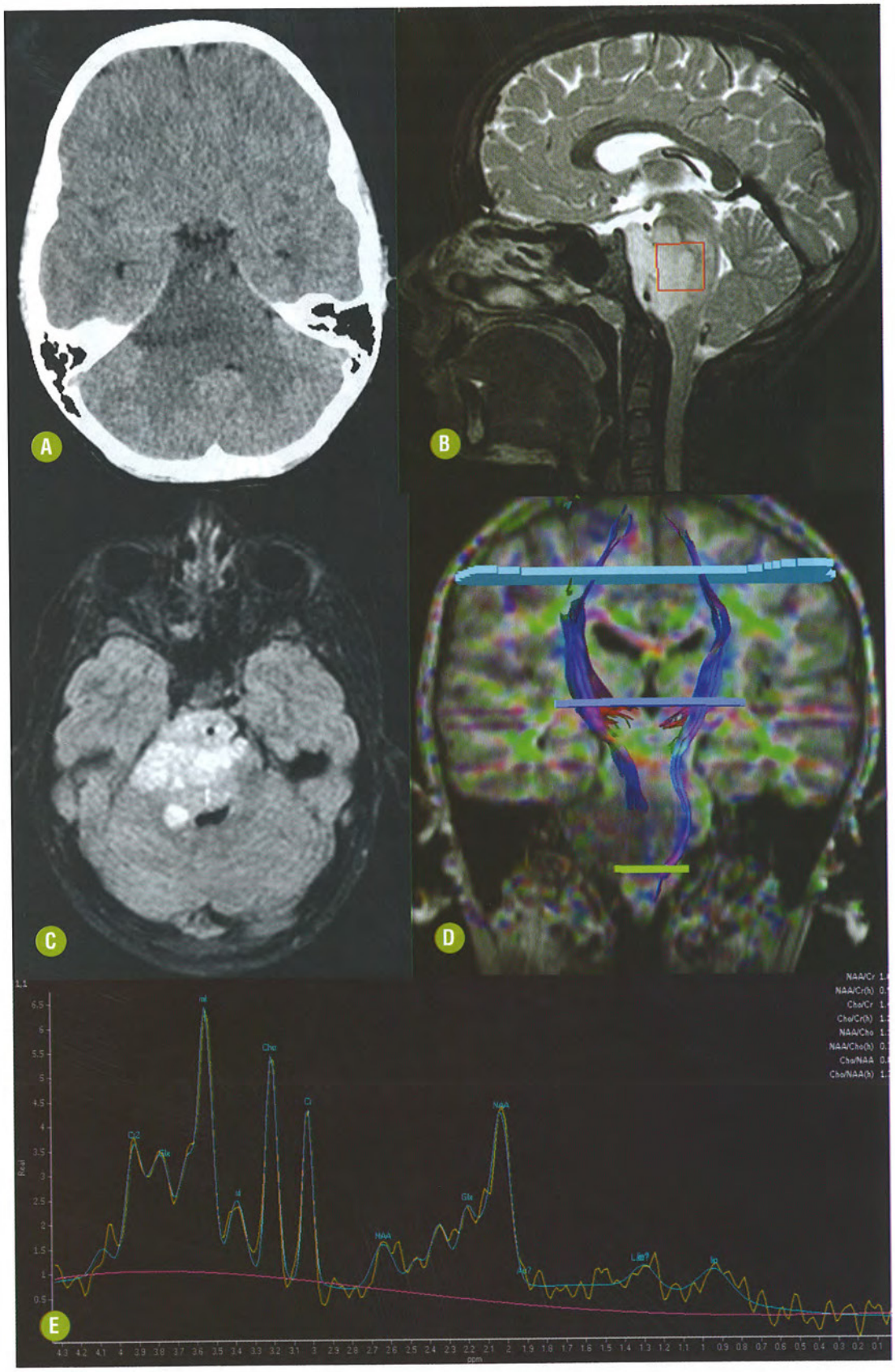

FIGURA 13-13. Glioma difuso da ponte. Imagem axial de TC sem contraste **(A)** demonstra apenas hipoatenuação e expansão da ponte. Imagens sagital T2 **(B)** e axial FLAIR **(C)** confirmam tratar-se de glioma restrito à ponte com crescimento à cisterna pré-pontina, que encarcera a artéria basilar (*flow void* intratumoral). **(D)** Tratografia demonstra compressão e deslocamento do trato corticospinal esquerdo e interrupção da reconstrução do trato contralateral. Compare com a alteração do sinal T2/FLAIR. **(E)** ERM (TE = 35 ms) demonstra redução da relação NAA/Cr, bem como discreta elevação dos compostos contendo colina e nítida elevação da relação Mio/Cr, compatível com tumor glial de baixo grau.

DIAGNÓSTICOS DIFERENCIAIS

- Doenças desmielinizantes: raramente acometem exclusivamente o tronco encefálico. Podem apresentar achados de imagem semelhantes, com alterações de sinal nas sequências convencionais (hipossinal em T1 e hipersinal em T2), podendo ou não impregnar pelo agente paramagnético, o que depende da presença de processo inflamatório vigente. A história clínica e a análise seriada auxiliam no diagnóstico diferencial.
- Processos inflamatórios/infecciosos: as correlações clínica e laboratorial auxiliam no estabelecimento do diagnóstico. Do ponto de vista de imagem, tais lesões apresentam habitualmente impregnação pelo meio de contraste, por vezes delimitando áreas centrais de necrose e/ou liquefação. Lesões que cursam com vasculite e estendem-se aos tálamos (mesencéfalo-talâmicas) podem oferecer alguma dificuldade diagnóstica. Neste particular, em adultos, sempre devem ser pesquisados os critérios específicos visando o diagnóstico da doença de Behçet.

SUBEPENDIMOMA

INTRODUÇÃO

Generalidades

Os subependimomas são neoplasias intraventriculares raras que acometem predominantemente adultos acima da sexta década de vida. Considerados tumores de baixo grau (OMS grau I), apresentam evolução benigna e pouco sintomática, o que acarreta a possibilidade de dimensões tumorais relativamente grandes no momento do diagnóstico.

Essa neoplasia não apresenta tendência à transformação maligna, tampouco disseminação pelo líquor, sendo considerada verdadeiramente benigna.

Achados Clínicos

Localizam-se mais frequentemente no interior do quarto ventrículo e, apesar disso, raramente obstruem o fluxo liquórico, mesmo preenchendo completamente a cavidade ventricular, explicando o quadro clínico frusto destas neoplasias. Exceção é feita às lesões que se desenvolvem junto ao aqueduto do mesencéfalo ou ao forame de Monro, circunstâncias em que há dilatação do sistema ventricular, com manifestação clínica mais precoce. Menos comumente são relatadas crises epilépticas (9%), déficits neurológicos focais (27%) e hemorragia subaracnóidea (HSA) (4,5%).

Achados Histopatológicos

- Macroscopia: tumores circunscritos, de consistência firme, aderidos à superfície ventricular no ponto de origem, podendo apresentar pequenas áreas císticas ou de calcificação.
- Microscopia: apresentam origem celular mista (células ependimárias e astrocitárias), sendo caracteristicamente paucicelulares e altamente fibrilares. São hipo/avasculares com histologia semelhante à dos ependimomas ventriculares.

ACHADOS DE IMAGEM

Tomografia Computadorizada

São tumores lobulados, circunscritos, hipoatenuantes em relação ao parênquima encefálico, habitualmente homogêneos, exceto quando apresentam calcificações de permeio ou complicações hemorrágicas (lesões maiores). Caracteristicamente, o realce da lesão pelo contraste iodado é mínimo ou ausente. A ocorrência de hidrocefalia é variável e depende da localização do tumor.

Ressonância Magnética

Geralmente são tumores homogêneos, caracterizados por hipossinal em T1, hipersinal em T2, com impregnação discreta ou ausente pelo agente paramagnético. Focos de marcado hipossinal em todas as sequências podem ser caracterizados no interior da lesão, correspondendo a calcificação ou mesmo depósitos de hemossiderina (Fig. 13-14).

O subependimoma não infiltra o parênquima adjacente, por isso não determina alteração de sinal perilesional, o que pode auxiliar no estabelecimento dos diagnósticos diferenciais.

Recomendações

As sequências T2 e FLAIR podem ser mais sensíveis para a caracterização destas lesões. A presença de lesão expansiva circunscrita, com as características de atenuação e sinal supradescritas, localizadas no interior do quarto ventrículo ou no ventrículo lateral em homens acima da sexta década, com pouca ou nenhuma sintomatologia, é altamente sugestiva de subependimoma.

DIAGNÓSTICOS DIFERENCIAIS

O principal diagnóstico diferencial é o ependimoma. Contudo o ependimoma do quarto ventrículo é mais comum em crianças, tende a ser mais heterogêneo, com calcificações e sangramento mais frequentes. Um dado bastante relevante é a ocorrência de intenso realce em sua porção sólida, além da alteração do sinal do parênquima encefálico adjacente.

Tumor Glioneuronal com Formação de Rosetas

Inicialmente denominado como um tumor do quarto ventrículo, constitui uma entidade patológica recentemente descrita, que acomete ambos os sexos a partir da adolescência (idade média = 32,5 anos). Caracteriza-se pela combinação de padrão arquitetural bifásico com elementos neurocitários e astrocitários que lembram o astrocitoma pilocítico, mas com formação de pseudorrosetas perivasculares em uma matriz fibrilar e parcialmente microcística. Não se caracteriza atipia celular, com baixos índices de Ki-67 indicando curso indolente. Apesar disso, é frequente a extensão a estruturas adjacentes, o que dificulta a ressecção completa sem déficit neurológico residual. São tumores relativamente circunscritos, heterogêneos, parcialmente sólidos ou sólido-císticos. As áreas sólidas exibem baixa atenuação na TC sem contraste, bem como iso ou hipointensidade de sinal em T1 e hipersinal em T2. Calcificações densas podem ser encontradas e a ocorrência de impregnação focal é comum, porém com padrões variáveis. Tumores sólidos sem realce também podem ser vistos.

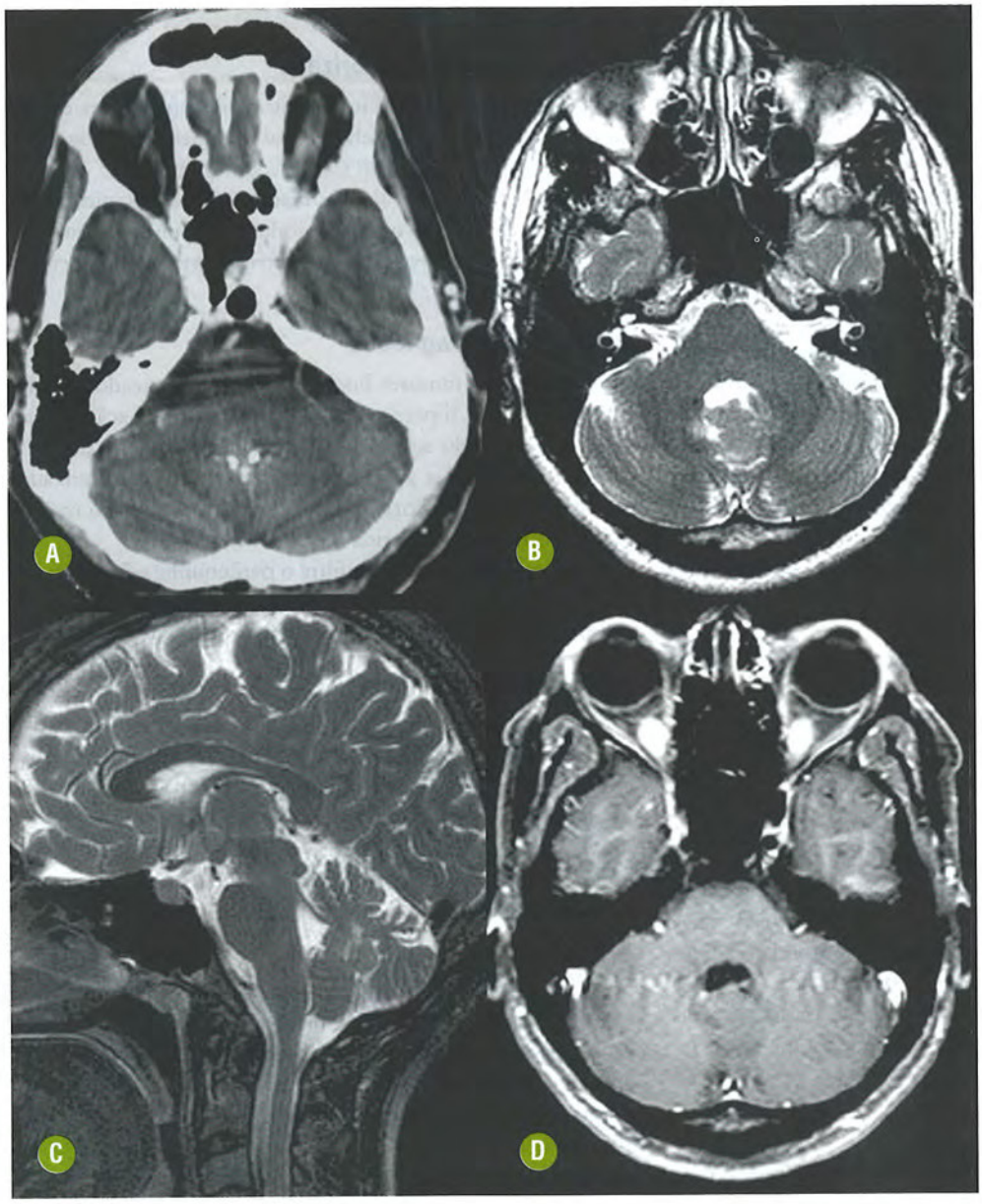

FIGURA 13-14. Subependimoma no quarto ventrículo. Imagens TC sem contraste axial **(A)**, RM axial **(B)** e sagital T2 **(C)** demonstram tumor no quarto ventrículo, com calcificações puntiformes. **(D)** e T1 pós-gadolínio. Observe que o sinal da lesão é semelhante ao do parênquima. Não há infiltração do parênquima adjacente ou impregnação pelo gadolínio.

TUMOR DO PLEXO CORIOIDE

INTRODUÇÃO

Generalidades

As neoplasias que acometem o plexo corioide apresentam graus histológicos variados e são responsáveis por até 3% dos tumores intracranianos em crianças e 0,6% em adultos. A maioria dos casos (85%) acomete crianças nos primeiros 5 anos de vida, com predomínio no compartimento supratentorial. É ainda a neoplasia intracraniana mais comum no período neonatal (aproximadamente 40% dos casos), seguida pelo teratoma e pelos gliomas hipotalâmicos.

Desenvolvem-se a partir do epitélio do plexo corioide, que reveste os cornos temporais, occipitais e átrio dos ventrículos laterais, estendendo-se inferiormente ao terceiro ventrículo, aqueduto do mesencéfalo e quarto ventrículo. Os subtipos histológicos são o papiloma (OMS grau I) e o carcinoma (OMS grau III), sendo o segundo praticamente exclusivo da faixa etária pediátrica. Um pequeno percentual (5%) dos papilomas transforma-se em carcinomas, e isso ocorre notadamente no primeiro ano de vida, com nítido predomínio em meninos.

Achados Clínicos

As neoplasias do plexo corioide caracteristicamente cursam com o desenvolvimento de hidrocefalia, a partir de mecanismos fisiopatológicos diversos:

- Hiperprodução liquórica: relacionada com a função precípua do tecido de origem.
- Obstrução tumoral do fluxo liquórico no compartimento intraventricular.
- Complicações hemorrágicas ou hiperproteinorraquia pela síntese anormal de líquido cerebrospinal hiperproteico acarretando a formação de aderências ependimárias.

Admite-se que nos papilomas predomine o mecanismo de hiperprodução do líquor, ao passo que nos carcinomas a con-

junção dos demais fatores mencionados é mais provável, devido à perda da função primordial pela neoplasia com menor diferenciação histológica.

A localização dos tumores do plexo corioide varia com a faixa etária, com distribuição preferencial no ventrículo lateral nas crianças e no quarto ventrículo nos adultos. Tem sido descrito o seu predomínio em meninos, entretanto uma alta incidência é observada em meninas com a síndrome de Aicardi, uma doença cuja herança é ligada ao cromossomo X, definida pela tríade de agenesia total ou parcial do corpo caloso, lacunas retinianas e espasmos infantis. Por isso a morfologia do corpo caloso tem que ser cuidadosamente avaliada em todas as meninas com tumor do plexo corioide. Além disso, um pequeno número de casos de tumor do plexo corioide tem sido descrito em pacientes com a síndrome de Li-Fraumeni, uma condição predisponente ao desenvolvimento de cânceres pela mutação do gene TP53.

Achados Histológicos

- Papiloma: a macroscopia revela lesões lobuladas, circunscritas, com aspecto semelhante a "couve-flor", podendo aderir à superfície ventricular, porém sem sinais de infiltração parenquimatosa. A análise histológica confirma aspecto semelhante ao do plexo corioide normal, porém com maior celularidade. As células exibem formato cúbico e disposição que lembra o padrão de "pedra de calçamento".
- Carcinoma: a análise macroscópica identifica tumor lobulado esbranquiçado, com "superfície aveludada", que pode apresentar, em uma de suas faces, parte do plexo corioide viável. Pode apresentar ainda áreas de infiltração parenquimatosa ou da parede ventricular. A análise histológica evidencia neoplasia indiferenciada com padrão epitelial, com áreas que lembram a arquitetura papilífera do plexo corioide, e áreas sólidas com exuberante atividade mitótica associada a focos de necrose e/ou cistos de permeio.

ACHADOS DE IMAGEM

Tomografia Computadorizada

Os papilomas são lesões expansivas circunscritas, iso ou levemente hiperatenuantes em relação ao parênquima encefálico, com focos de calcificação em até 25% dos casos. Pode haver sinais de hemorragia intratumoral.

Os carcinomas habitualmente são espontaneamente hiperatenuantes devido à alta celularidade tumoral, também podem apresentar calcificações e/ou complicações hemorrágicas. Por ser uma neoplasia de alto grau, tem a tendência a evoluir com invasão do parênquima ou da parede ventricular. A ocorrência de hidrocefalia é a regra nestas neoplasias, e pode ou não desencadear um regime de hipertensão liquórica.

Ressonância Magnética

Os papilomas geralmente são lesões heterogêneas devido à alta probabilidade de complicações hemorrágicas e de calcificações tumorais, apresentando-se predominantemente com hipossinal em T1 e hipersinal em T2, por vezes com padrão de "sal e pimenta", e com intensa impregnação pelo agente paramagnético. Tumores localizados no quarto ventrículo podem determinar aprisionamento deste compartimento, seja por obstrução da drenagem pelo próprio tumor, seja pela ocorrência de aderências ependimárias secundárias à hemorragia tumoral ou à hiperproteinorraquia (Fig. 13-15).

Os carcinomas são tumores muito raros no quarto ventrículo. Portanto, a descrição que se segue refere-se ao compartimento supratentorial. São caracterizados habitualmente pelo acometimento parenquimatoso por contiguidade, identificando nestas ocasiões edema e realce anômalo da área acometida. Seu sinal, como o do papiloma, também é heterogêneo, porém, devido à grande celularidade tumoral e aos altos índices mitóticos, caracteriza-se por isossinal em T1 e hipossinal em T2. Há intensa impregnação heterogênea pelo agente de contraste paramagnético, delimitando áreas de necrose/liquefação, bem como focos de calcificação e hemorragia.

Uma complicação que pode ser encontrada nos tumores do plexo corioide é a disseminação tumoral pelo líquor, que pode ser evidenciada nos papilomas, mas é altamente sugestiva de lesão neoplásica de alto grau (Fig. 13-16). Pequenos focos lineares hipointensos em T2 podem ser observados no centro ou na periferia de alguns tumores do plexo corioide, provavelmente em decorrência de artérias nutridoras alargadas, demonstráveis em estudos RM.

Os estudos de ERM têm padrões inespecíficos. Já foram descritos maiores níveis de colina e lactato nos carcinomas, enquanto os papilomas exibem altos níveis de mioinositol. A heterogeneidade do campo magnético local, secundária à presença de calcificações e sangue, dificulta a realização desta técnica.

Recomendações

As sequências T2/FLAIR são muito úteis para a demonstração das diferentes características destes tumores. Contudo, a administração intravenosa de gadolínio é imprescindível para o diagnóstico presumido e para a melhor delimitação pré-operatória.

É importante ressaltar que as características mencionadas descrevem uma doença espectral, cujos extremos apresentam manifestações típicas. Contudo é possível encontrarmos tumor circunscrito, com todas as características de imagem semelhantes ao papiloma do plexo corioideo, mas cujo estudo anatomopatológico resulte em carcinoma. Por isso aconselhamos o emprego da denominação genérica nos relatórios dos exames de imagem de neoplasia do plexo corioideo, mesmo diante de características de imagem de menor agressividade, deixando o diagnóstico final para as bases histológicas. Os tumores francamente agressivos tendem a ser carcinomas, com menor discrepância entre as análises patológicas e de imagem.

DIAGNÓSTICOS DIFERENCIAIS

- Meduloblastoma: o meduloblastoma clássico, assim como os tumores do plexo corioide, também tem localização mediana ou paramediana. Apesar disso, os tumores do plexo corioide têm realce mais homogêneo e ocupam o quarto ventrículo como tumores primariamente intraventriculares, sem extensão ao parênquima na maioria dos casos. Pode haver hiperatenuação nas imagens de TC sem contraste, mas os sinais de restrição franca não costumam ser demonstrados nas imagens de difusão devido à menor celularidade das neoplasias do plexo corioide em comparação com o meduloblastoma (Fig. 13-17).

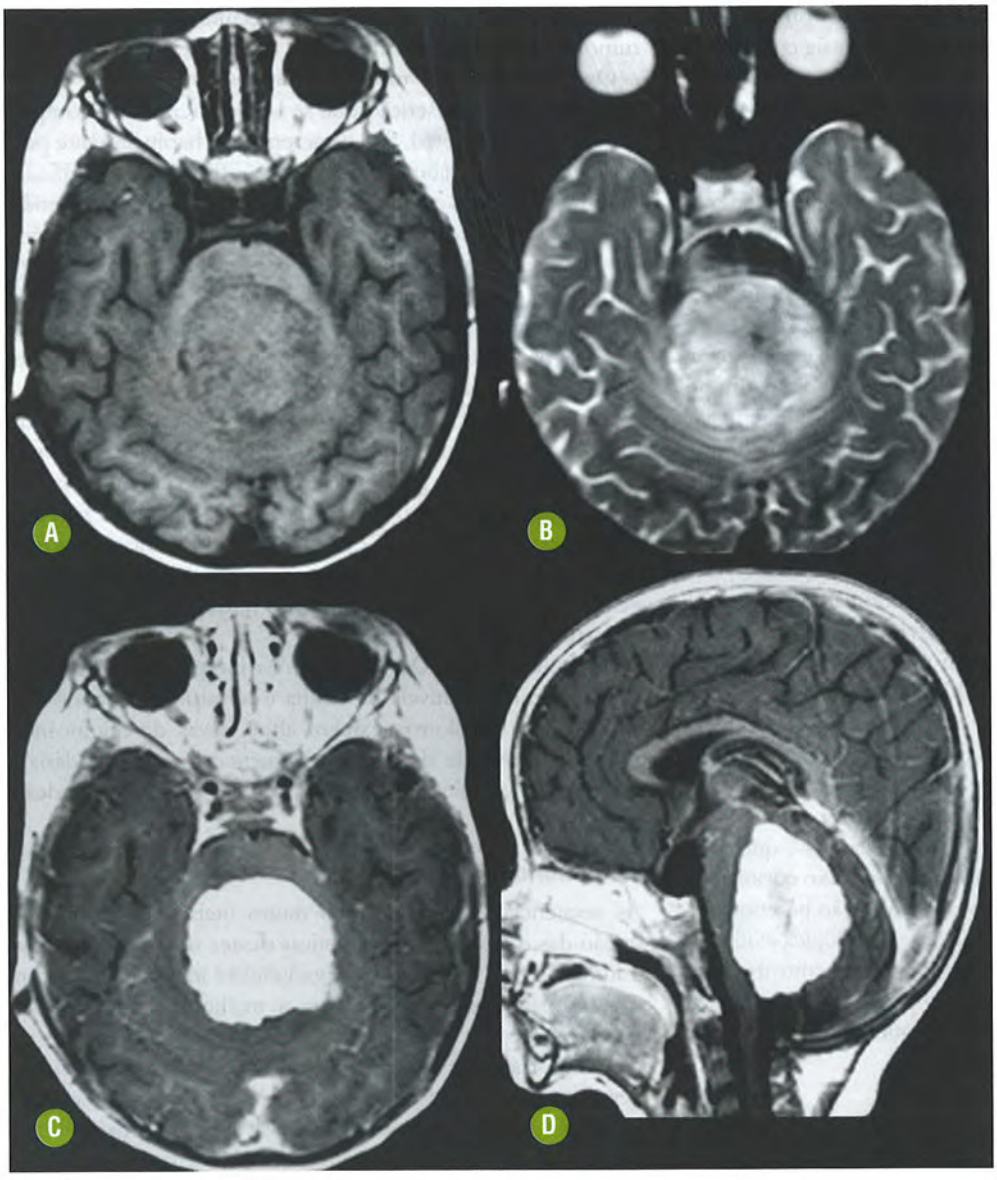

FIGURA 13-15. Papiloma do plexo corioide no quarto ventrículo. Imagens axiais T1 **(A)** e T2 **(B)** e T1 pós-gadolínio **(C-D)** evidenciando tumor multilobulado que ocupa todo o ventrículo. Note a calcificação focal (T2) e a intensa impregnação homogênea pelo gadolínio.

- Metástases: complicações intraventriculares raras, cujo aspecto de imagem é variável, dependendo do tumor primário. Entretanto a faixa etária mais avançada, a ausência de hidrocefalia e a história de neoplasia primária conhecida auxiliam no diagnóstico específico.
- Tumores de linhagem ependimária: os ependimomas e subependimomas podem eventualmente exibir alguma sobreposição diagnóstica em relação aos tumores do plexo corioideo, particularmente em decorrência de sua localização no quarto ventrículo. Estes tumores têm características de imagem distintas, particularmente os subependimomas, cuja impregnação é muito tênue ou ausente.

Os tumores congênitos ou que se manifestam no período neonatal constituem causas raras de neoplasias na infância (menos de 2%). Há nítido predomínio das lesões no compartimento supratentorial, mas algumas neoplasias infratentoriais, incluindo aquelas oriundas do plexo corioide, podem também ocorrer. Os diagnósticos possíveis para a região infratentorial incluem os teratomas (um terço dos casos) seguidos pelos tumores de células germinativas, astrocitomas, PNET, TRTA e ependimomas.

- Angiomas do plexo corioide: proliferação vascular benigna, caracteristicamente associada à síndrome de Sturge-Weber, geralmente supratentorial, ipsilateral à lesão parenquimatosa. Não determinam hidrocefalia na maioria dos casos (exceto se obstrutiva). Cavernomas isolados do plexo corioide são lesões vasculares raras e têm características semelhantes às dos cavernomas parenquimatosos.

HEMANGIOBLASTOMA

INTRODUÇÃO

Generalidades

O hemangioblastoma é um tumor vascular circunscrito e benigno (OMS grau I). É ricamente vascularizado e geralmente isolado, com predomínio de sua distribuição infratentorial, constituindo o tumor encefálico mais comum em adultos.

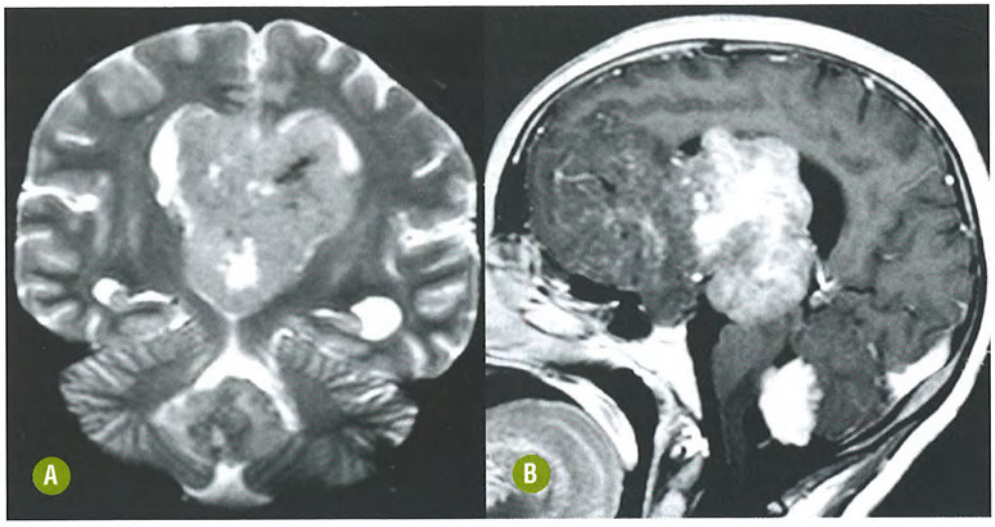

FIGURA 13-16. Carcinoma do plexo corioide. Coronal T2 **(A)** e sagital T1 pós-gadolínio **(B)** demonstrando comprometimento multifocal do sistema ventricular supra e infratentorial. Há sinais de invasão parenquimatosa dos lobos frontais, o que traduz maior agressividade biológica do tumor. Os demais aspectos são semelhantes ao papiloma.

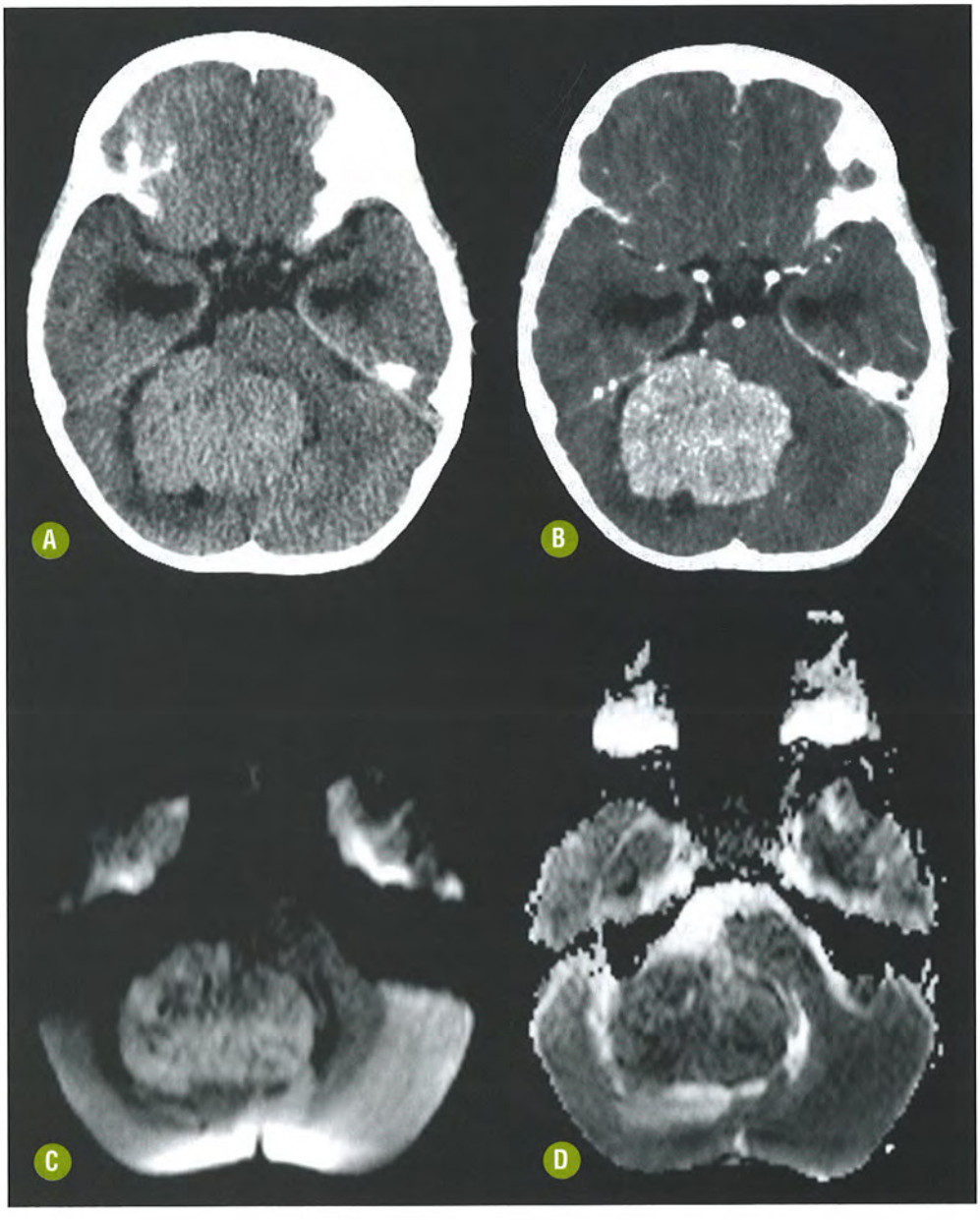

FIGURA 13-17. Papiloma do plexo corioide no quarto ventrículo. TC axial sem **(A)** e com contraste **(B)** demonstrando tumor com hiperatenuação e realce homogêneos, que se estende à cisterna pontocerebelar direita por meio do forame de Luschka. DWI axial **(C)** e mapa de ADC **(D)** não confirmam franca restrição à movimentação das moléculas de água. Este caso pode representar uma armadilha diagnóstica.

Corresponde a até 2,5% de todas as neoplasias do SNC e 7% das neoplasias infratentoriais do adulto. Predomina entre a terceira e quinta décadas de vida, porém pode ser encontrado em praticamente todas as idades.

Pelo menos metade dos casos ocorre de forma isolada. Há conhecida associação dos hemangioblastomas à doença de von Hippel-Lindau (VHL), porém os dados numéricos desta associação não são precisos devido à penetrância dessa herança ser incompleta e com expressão clínica variável. Admite-se que cerca de 40% a 80% dos pacientes com doença de VHL desenvolverão esse tumor em algum momento da vida. Enquanto isso, entre os indivíduos com hemangioblastoma, cerca de 4% a 40% têm a doença de VHL.

Achados Clínicos

Os sinais e sintomas clínicos estão diretamente relacionados com localização e dimensões tumorais, edema peritumoral e comprometimento do tronco encefálico da medula espinal cervical. Os pacientes com doença de VHL usualmente apresentam manifestações clínicas mais precoces e mais exuberantes.

Achados Histológicos

- Macroscopia: podem ser observadas lesões sólidas ou sólido-císticas. O nódulo sólido é arredondado, circunscrito, de consistência firme e coloração em tom marrom, resultado de pequenos vasos sanguíneos e lacunas císticas que contêm produtos de degradação da hemoglobina e podem ser encontradas de permeio à lesão.
- Microscopia: é constituído por dois tipos de células – endoteliais, responsáveis pela abundante rede vascular do tumor; e estromais, entremeando os capilares e vasos maiores, contendo geralmente gotas lipídicas no citoplasma.

ACHADOS DE IMAGEM

Tomografia Computadorizada

Os estudos de TC são limitados pela menor sensibilidade para a detecção de pequenas lesões infratentoriais. Admite-se que a avaliação por imagem identifica, na maioria das vezes, uma lesão sólido-cística habitualmente sem focos de calcificação, com intenso realce homogêneo pelo contraste em sua porção sólida. Diante da suspeita de hemangioblastoma a RM deve ser realizada visando a caracterização dos sinais preditivos para o diagnóstico presumido específico.

Ressonância Magnética

A caracterização de lesão sólido-cística infratentorial em adultos sempre deve suscitar a possibilidade de hemangioblastoma. Esta possibilidade deverá ser ainda mais realçada diante de componente sólido de localização superficial, na fronteira subpial ou em contato com a superfície da pia-máter. O componente sólido será caracterizado por hipossinal nas sequências com ponderação T1, hipersinal em T2 e impregnação intensa e homogênea pelo agente paramagnético.

A porção cística apresenta intensidade de sinal variável, dependendo diretamente de sua concentração proteica ou da ocorrência de possíveis complicações hemorrágicas. Suas paredes são constituídas de tecido glial, sendo regulares e, apesar de não serem constituintes neoplásicos, podem apresentar impregnação pelo contraste.

Admite-se a progressão das lesões sólido-císticas a partir do crescimento de tumores sólidos, o que culmina na ocorrência de sinais neurológicos, particularmente no contexto da doença de VHL. A localização da porção sólida é peculiar (subpial), uma vez que seu suprimento sanguíneo deriva desta camada do revestimento meningotelial. A exuberante vascularização desse tumor determina a ocorrência de um achado de maior especificidade caracterizado pela presença de muitos vasos serpiginosos, com sinal ausente em T1 e T2, principalmente conglomerados na periferia do componente sólido. A RM perfusão demonstra sinais de componente microvascular exuberante na porção sólida do tumor.

Uma característica importante é a facilitação da livre movimentação das moléculas de água da porção sólida do tumor, também decorrente da hipervascularização, que se apresenta com baixo sinal na sequência ponderada em difusão, com elevado sinal no mapa de ADC (Fig. 13-18).

Recentemente foi sugerido um padrão particular à ERM, caracterizado pela elevação de lípides entre 0,9 e 1,4 ppm, sem elevação de lactato. Os picos de creatina e fosfocreatina eram baixos, enquanto os compostos contendo colina eram altos e o NAA, ausente, indicando a origem não neurogênica do tumor. Os autores sugeriram que a ausência de componente necrótico à RM associada a este padrão espectral pode sustentar o diagnóstico correto de hemangioblastoma.

Hemangioblastomas localizados próximo à superfície ependimária da transição bulbomedular podem culminar com o desenvolvimento de cavidades de hidrossiringomielia ou até hidrossiringobulbia.

Recomendações

Lesões sólidas ou sólido-císticas de localização subpial em adultos, principalmente aquelas com intensa impregnação pelo agente paramagnético, sempre devem ter seus estudos complementados com aquisição DWI. A demonstração dos sinais de facilitação da livre movimentação das moléculas de água na aquisição DWI e a caracterização de exuberante afluência de vasos peritumorais constituem os sinais de maior especificidade para o diagnóstico presumido de hemangioblastoma.

Apesar das características peculiares, sugeridas à ERM, a localização periférica do componente sólido e a possibilidade de hemorragia tumoral podem dificultar a aquisição espectral de boa qualidade e, consequentemente, a caracterização do padrão espectral mais típico. Acreditamos que a utilização dessa técnica para o diagnóstico pré-operatório ainda necessite de estudos mais representativos e a caracterização de outros padrões não deva impor dificuldades ao diagnóstico específico.

A suspeita diagnóstica de hemangioblastoma pode justificar a pesquisa ativa de outras lesões na medula espinal e ainda o estudo do abdome e do fundo de olho, para a busca ativa de outros achados associados à doença de VHL.

Devem ser consideradas suspeitas de hemangioblastomas as lesões císticas, sólidas ou sólido-císticas infratentoriais encontradas em adultos. Esses padrões, vistos à TC, justificam a complementação com o estudo multiplanar de RM. A maior sensibilidade da RM para a avaliação do compartimento infratentorial pode dever-se, em parte, à maior resolução espacial, que possibilita definir componentes sólidos pequenos, mesmo naquelas lesões císticas inespecíficas à TC.

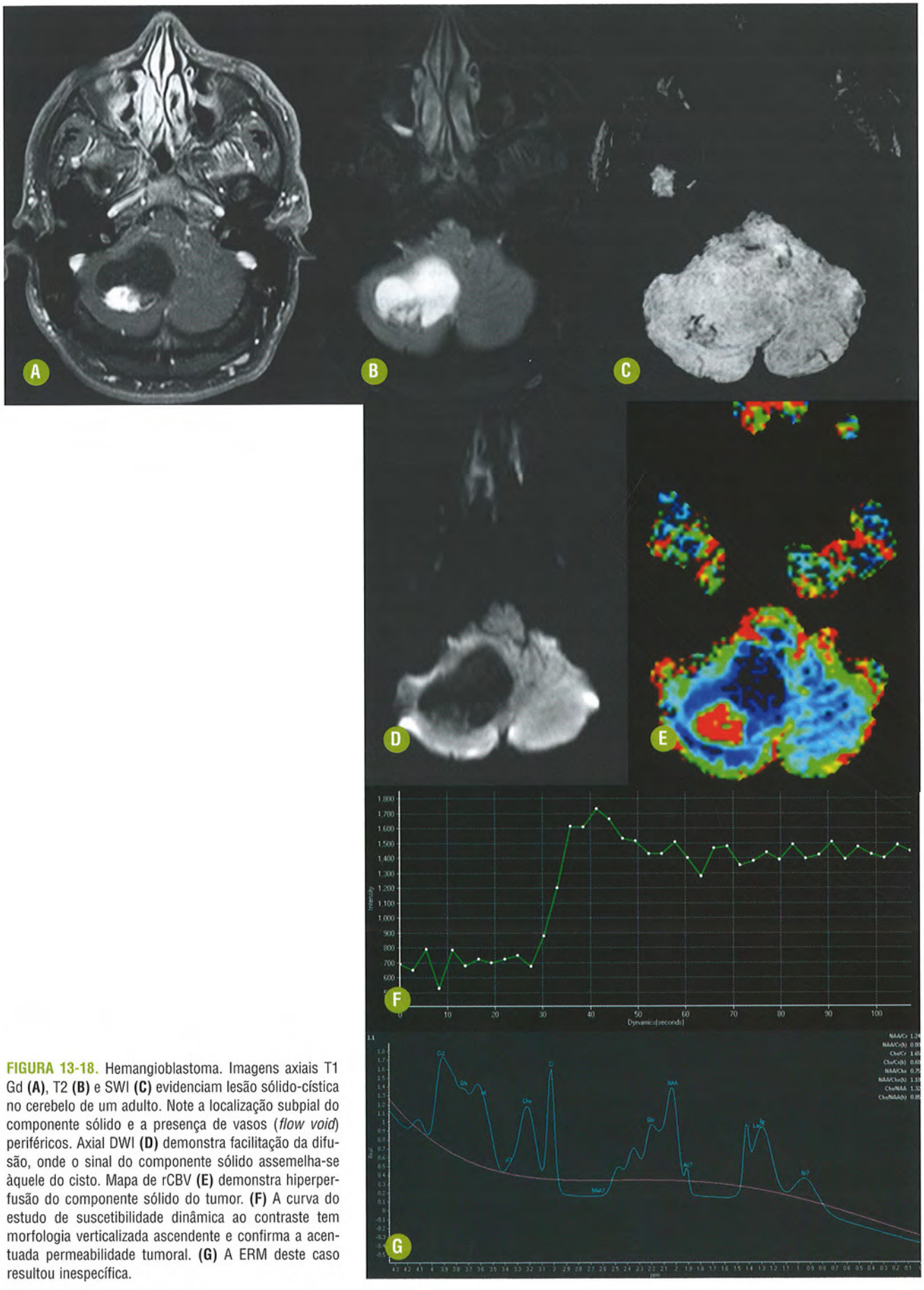

FIGURA 13-18. Hemangioblastoma. Imagens axiais T1 Gd **(A)**, T2 **(B)** e SWI **(C)** evidenciam lesão sólido-cística no cerebelo de um adulto. Note a localização subpial do componente sólido e a presença de vasos (*flow void*) periféricos. Axial DWI **(D)** demonstra facilitação da difusão, onde o sinal do componente sólido assemelha-se àquele do cisto. Mapa de rCBV **(E)** demonstra hiperperfusão do componente sólido do tumor. **(F)** A curva do estudo de suscetibilidade dinâmica ao contraste tem morfologia verticalizada ascendente e confirma a acentuada permeabilidade tumoral. **(G)** A ERM deste caso resultou inespecífica.

DIAGNÓSTICOS DIFERENCIAIS

As lesões neoplásicas infratentoriais mais comuns em adultos são as metástases, enquanto nas crianças são os astrocitomas pilocíticos. Estes, portanto, constituem os principais diagnósticos diferenciais do hemangioblastoma.

- Astrocitoma pilocítico: mais comum em crianças, traduzindo-se aos estudos de imagem como lesão circunscrita, geralmente sólido-cística, porém com localização variável da porção sólida, sem relação com a vascularização exuberante proveniente da superfície pial. Pode apresentar graus variáveis de facilitação da difusão, mas o conjunto de características demográficas e de imagem sustentará a correta distinção.
- Metástases: constituem o principal diagnóstico diferencial das lesões infratentoriais em adultos. Podem apresentar-se como lesão única, hipervascular, na dependência das características inerentes ao sítio original. Isso se dá mais frequentemente na disseminação dos tumores oriundos de mama, pulmão, rim e tireoide. Assim, a exemplo do que é observado nos hemangioblastomas, algumas metástases também exibem facilitação na aquisição DWI. A caracterização do padrão de ERM das metástases é variável e pode simular aquele descrito nos hemangioblastomas.
- Malformação arteriovenosa (MAV): deve ser sempre mencionada a possibilidade de hemangioblastoma frente ao diagnóstico angiográfico de MAV parenquimatosa-pial cerebelar periférica. A enorme rede vascular que nutre o tumor pode simular este padrão angiográfico e até o achado cirúrgico pode induzir a erros de interpretação.

TUMOR RABDOIDE TERATOIDE ATÍPICO

INTRODUÇÃO

Generalidades

O TRTA, também conhecido como tumor rabdoide maligno, foi primeiramente descrito em 1987 como sendo uma variante rabdomiossarcomatoide do tumor de Wilms, havendo posteriormente relatos de casos com acometimento do SNC e de outros órgãos extrarrenais. É uma das principais neoplasias que acometem crianças nos primeiros 6 meses de vida, com localização preferencial infratentorial, mas também pode se desenvolver no compartimento supratentorial, e os lobos frontais nestas circunstâncias são acometidos com maior frequência.

O surgimento deste tumor decorre de anormalidades envolvendo o cromossomo 22 (monossomia ou deleções), enquanto o acometimento multifocal (SNC e rins) está habitualmente relacionado com a mutação do gene supressor tumoral hSNF5/INI1.

Devido à sua maior ocorrência nos primeiros meses de vida, seu diagnóstico pode ser suspeitado em exames ultrassonográficos pré-natais.

Achados Histológicos

Há uma variedade de tipos celulares que constituem esta neoplasia, entre eles células epiteliais e mesenquimais, justificando o emprego do termo tumor teratoide. Destaca-se ainda a presença das células rabdoides, do grego *rhabdos*, que significa bastão, caracterizadas por fibras citoplasmáticas que deslocam perifericamente o núcleo, semelhante ao encontrado nas fibras musculares.

A diferenciação histológica entre o TRTA, o meduloblastoma e o PNET é por vezes impossível somente pela análise dos elementos celulares, sendo essencial a imuno-histoquímica. O antígeno de membrana endotelial e a vimentina, entre outros, são expressos pelas células rabdoides, e possibilita o diagnóstico específico desta entidade nosológica. Tipicamente são demonstrados focos de hemorragia e necrose entremeando as células neoplásicas.

ACHADOS DE IMAGEM

Tomografia Computadorizada

A TC demonstra lesões expansivas e infiltrativas usualmente heterogêneas, sólido-císticas, cujas porções sólidas são isoatenuantes ou discretamente hiperatenuantes em relação à substância cinzenta. Apresentam realce também heterogêneo ao estudo contrastado e calcificações intratumorais são verificadas em até 50% dos casos (Fig. 13-19).

Ressonância Magnética

A heterogeneidade tumoral é a característica mais marcante desta neoplasia, e reflete a variedade histológica que caracteriza o TRTA. A RM confirma a presença de focos de marcado hipossinal nas sequências T2 e SWI compatíveis com depósitos de hemossiderina e/ou calcificações. São comumente demonstradas áreas de necrose e liquefação tumoral e áreas sólidas de células neoplásicas viáveis com iso/hipossinal em T2 e restrição à livre movimentação das moléculas de água na DWI, secundária à alta celularidade e a alta relação núcleo/citoplasma nas células tumorais.

Um achado que sugere esta neoplasia é a presença de componente cístico excêntrico que se estende da região central da tumoração, envolvendo-a parcialmente. Como todas as neoplasias infratentoriais, o TRTA pode determinar obstrução do fluxo liquórico, com consequente hidrocefalia obstrutiva. Estes tumores também exibem uma tendência de crescimento local para os espaços liquóricos e cisternas adjacentes, sendo menos comum a compressão/infiltração do quarto ventrículo quando em comparação com o meduloblastoma.

A disseminação liquórica tumoral, embora menos frequente em comparação com o meduloblastoma, é relativamente comum no TRTA, devendo-se realizar a pesquisa de implantes secundários ao longo do neuroeixo para a realização de estadiamento pré-tratamento.

Recomendações

Sempre considerar esta possibilidade diagnóstica diante de tumor infratentorial heterogêneo, principalmente de grandes dimensões, em crianças com menos de 3 anos de idade. A TC é útil para a demonstração de depósitos focais de cálcio, todavia a complementação com a RM é essencial para o planejamento cirúrgico e para o estadiamento.

Destaca-se o papel da aquisição DWI, que demonstra as características de hipercelularidade do tumor, estreitando a diferenciação entre TRTA e meduloblastoma, principalmente.

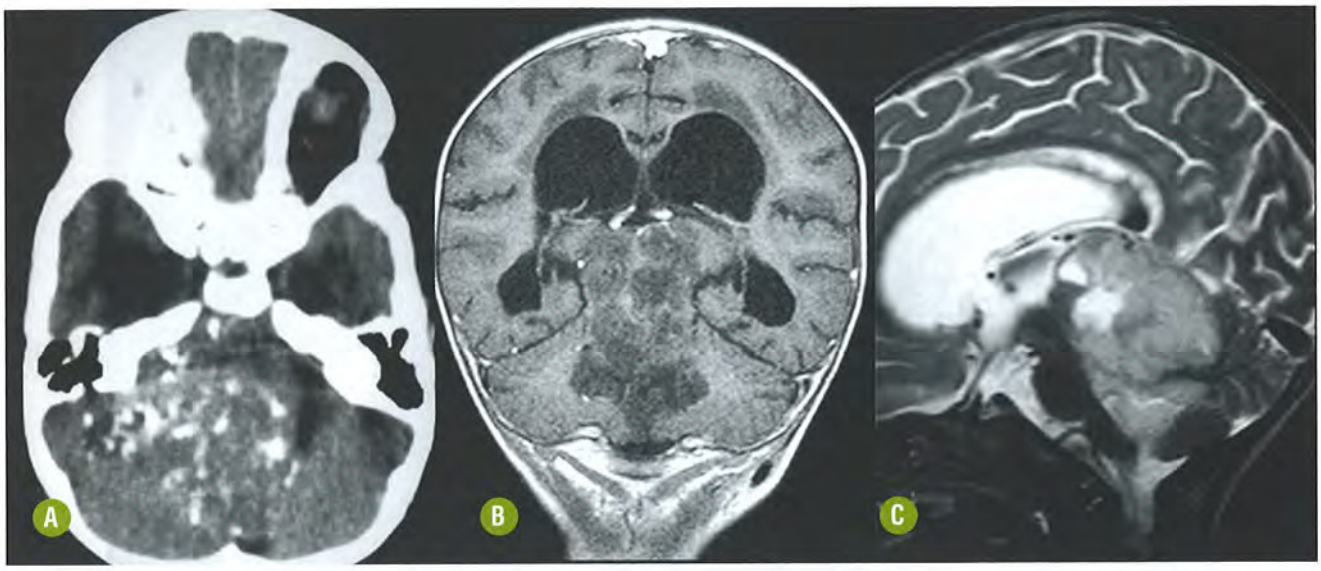

FIGURA 13-19. Tumor rabdoide teratoide atípico. TC axial **(A)**, coronal T1 pós-gadolínio **(B)** e sagital T2 **(C)** demonstrando tumor infratentorial heterogêneo com focos de calcificação e componente cístico excêntrico. Cortesia do Dr. Bruno Nóbrega.

Recentemente foi descrito um padrão típico de impregnação do TRTA, em suas diferentes localizações, caracterizado por zonas lineares "de aspecto ondulado", delimitando a necrose central. Esse aspecto pode contribuir para o diagnóstico presumido do TRTA, entretanto não é específico e tampouco deve ser esperado em todos os casos.

Os estudos de perfusão por RM podem demonstrar a neoangiogênese tumoral, porém contribuem pouco para o diagnóstico específico presumido. A ERM tem papel restrito, visto que o TRTA é tipicamente heterogêneo, com calcificações ou depósitos de hemossiderina. Apesar disso, pode ser observada a acentuada elevação de compostos contendo colina e lactato, bem como a redução de NAA.

DIAGNÓSTICO DIFERENCIAL

- Meduloblastoma: representa o principal diagnóstico diferencial. Entretanto o meduloblastoma tende a ocorrer mais tardiamente que o TRTA, além de ter localização preferencialmente vermiana em crianças, no subtipo clássico, com tendência a ocupar o quarto ventrículo a partir de seu crescimento. Calcificações são menos comuns nos meduloblastomas. Além disso, o TRTA exibe uma tendência de crescimento para os espaços liquóricos e cisternas adjacentes, particularmente para a cisterna pontocerebelar. É possível afirmar que, diante de um tumor infratentorial com restrição da porção sólida na sequência de difusão e extensão à cisterna pontocerebelar, a possibilidade de TRTA é mais provável que de meduloblastoma.
- Ependimoma/subependimoma: ambos podem ter origem presumida no quarto ventrículo, com calcificações e hemorragias frequentes. Contudo têm apresentação mais tardia e não exibem sinais de franca hipercelularidade.
- Astrocitoma pilocítico: as características macroscópicas do TRTA permitem incluir o astrocitoma pilocítico entre seus diferenciais, particularmente pela presença de componente cístico. Contudo o conjunto de características descritas suporta uma diferenciação precisa e permite estimar o prognóstico com maior segurança.
- Teratoma: assim como outros tumores congênitos, os teratomas têm prognóstico muito ruim e tendem a atingir grandes proporções, às vezes estendendo-se aos compartimentos infra e supratentoriais. Associam-se a hidrocefalia obstrutiva secundária e usualmente são lesões heterogêneas, com calcificações e crescimento bastante rápido (Fig. 13-20).

DOENÇA DE LHERMITTE-DUCLOS

INTRODUÇÃO

Generalidades

Trata-se de uma lesão cerebelar focal extremamente rara, de etiologia incerta, também denominada gangliocitoma cerebelar displásico. A doença de Lhermitte-Duclos é uma desorganização da arquitetura celular cerebelar, com substituição de elementos celulares locais por células pleomórficas, portanto, considerada uma condição hamartomatosa mais que uma neoplasia verdadeira. Pode ocorrer isolada ou em associação à síndrome de Cowden, uma afecção autossômica dominante que associa hamartomas múltiplos a carcinomas de tireoide ou ductal da mama.

Geralmente acomete o hemisfério cerebelar determinando espessamento de limites imprecisos das folhas cerebelares, com crescimento insidioso e diagnóstico geralmente realizado na idade adulta.

Achados Clínicos

Usualmente, há certa discrepância entre o tamanho da lesão e o quadro clínico relativamente frusto. Muitos pacientes queixam-se apenas de cefaleia, entretanto outros poderão se apresentar com síndrome cerebelar (ataxia, nistagmo), macrocefalia, retardo mental e sintomas relacionados com hipertensão intracraniana (cefaleia occipital e papiledema).

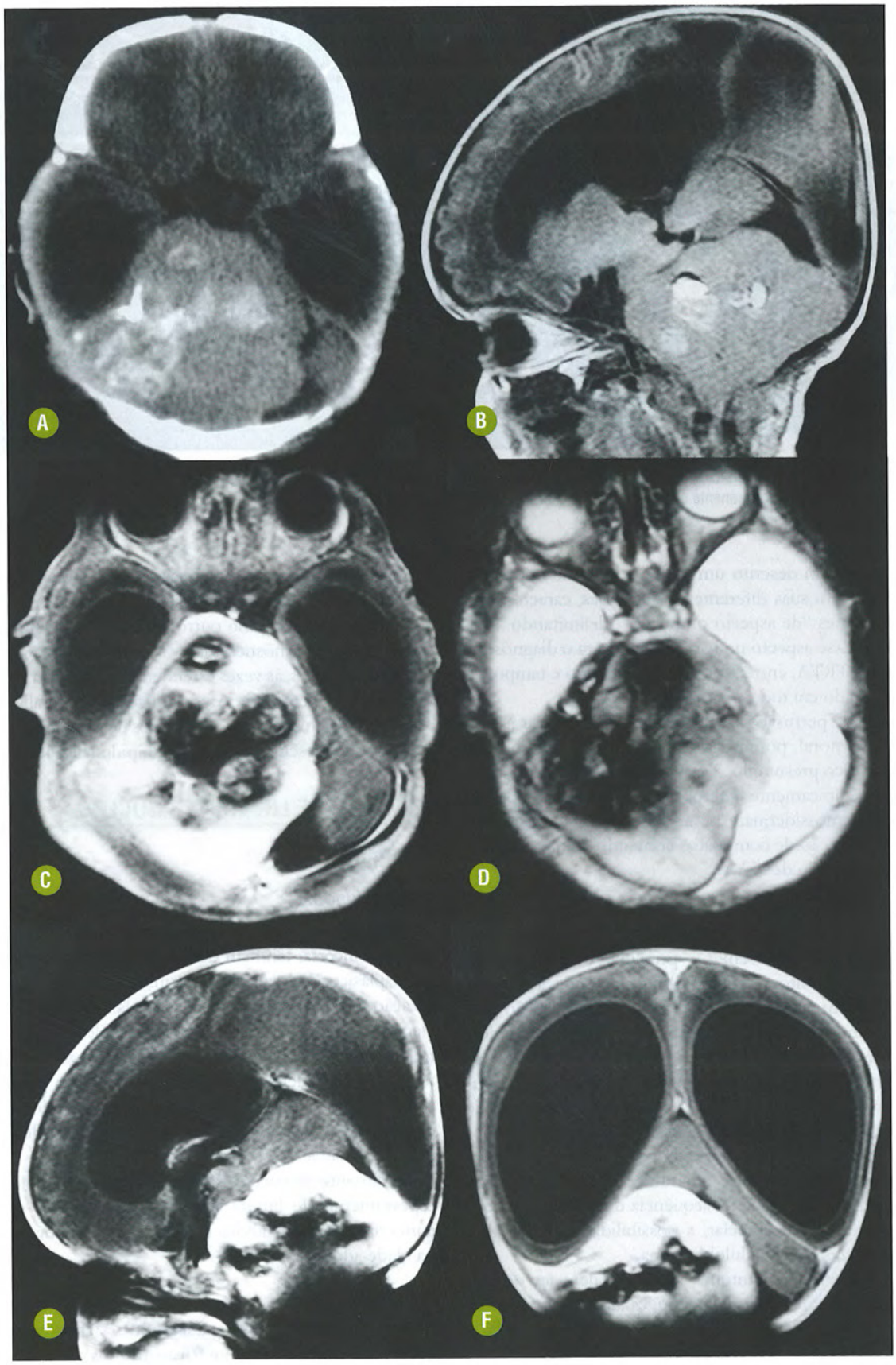

FIGURA 13-20. Teratoma congênito infratentorial. TC axial sem contraste **(A)** demonstra tumor infratentorial, heterogêneo, com volumoso componente sólido, com calcificação grosseira e hemorragia. As imagens de RM ponderadas em T1 sagital **(B)**, axiais FLAIR **(C)** e T2* **(D)** demonstram o deslocamento superior do cerebelo remanescente e acentuada hidrocefalia. As imagens pós-gadolínio sagital **(E)** e coronal **(F)** evidenciam acentuada impregnação da lesão. O estudo anatomopatológico confirmou tratar-se de teratoma imaturo neste recém-nascido masculino (três dias de vida).

Achados Histológicos

Espessamento e hipermielinização da camada molecular (externa) e substituição das camadas granular e de Purkinje (interna e média, respectivamente) por células pleomórficas.

ACHADOS DE IMAGEM

Tomografia Computadorizada

Lesão focal de configuração nodular, de localização hemisférica cerebelar, unilateral e hipoatenuante, podendo raramente apresentar focos de calcificação no seu interior. Ocasionalmente as lesões maiores determinam compressão e obstrução do quarto ventrículo, e acarretam hidrocefalia obstrutiva.

Ressonância Magnética

Alteração morfológica levemente heterogênea caracterizada pelo espessamento das folhas cerebelares, com padrão lamelar ou estriado, que se caracteriza pela presença de bandas lineares com hipossinal em T1 e hipersinal em T2 (camadas internas granulares), circundadas por áreas lineares de hipossinal em T1 e hipo/isossinal em T2 (camadas moleculares externas e leptomeninges), que resultam em um padrão descrito como "veludo cotelê" ou com aspecto de "tigre listrado". Não há, usualmente, impregnação da lesão pelo agente de contraste paramagnético (Fig. 13-21).

Observam-se comumente veias ectasiadas entre as folhas cerebelares, e a sequência *susceptibility weighted imaging* (SWI) é a mais sensível para a demonstração deste padrão. A lesão pode exibir aumento do metabolismo nos estudos de tomografia computadorizada por emissão de pósitrons (PET-CT), bem como proporcional aumento do fluxo e do volume sanguíneo regional na RM perfusão, não se devendo confundir tais alterações com suposto alto grau neoplásico.

A sequência de difusão não evidencia sinais de restrição franca à livre movimentação das moléculas de água e a ERM tipicamente demonstra proeminente pico de lactato, com redução dos demais metabólitos.

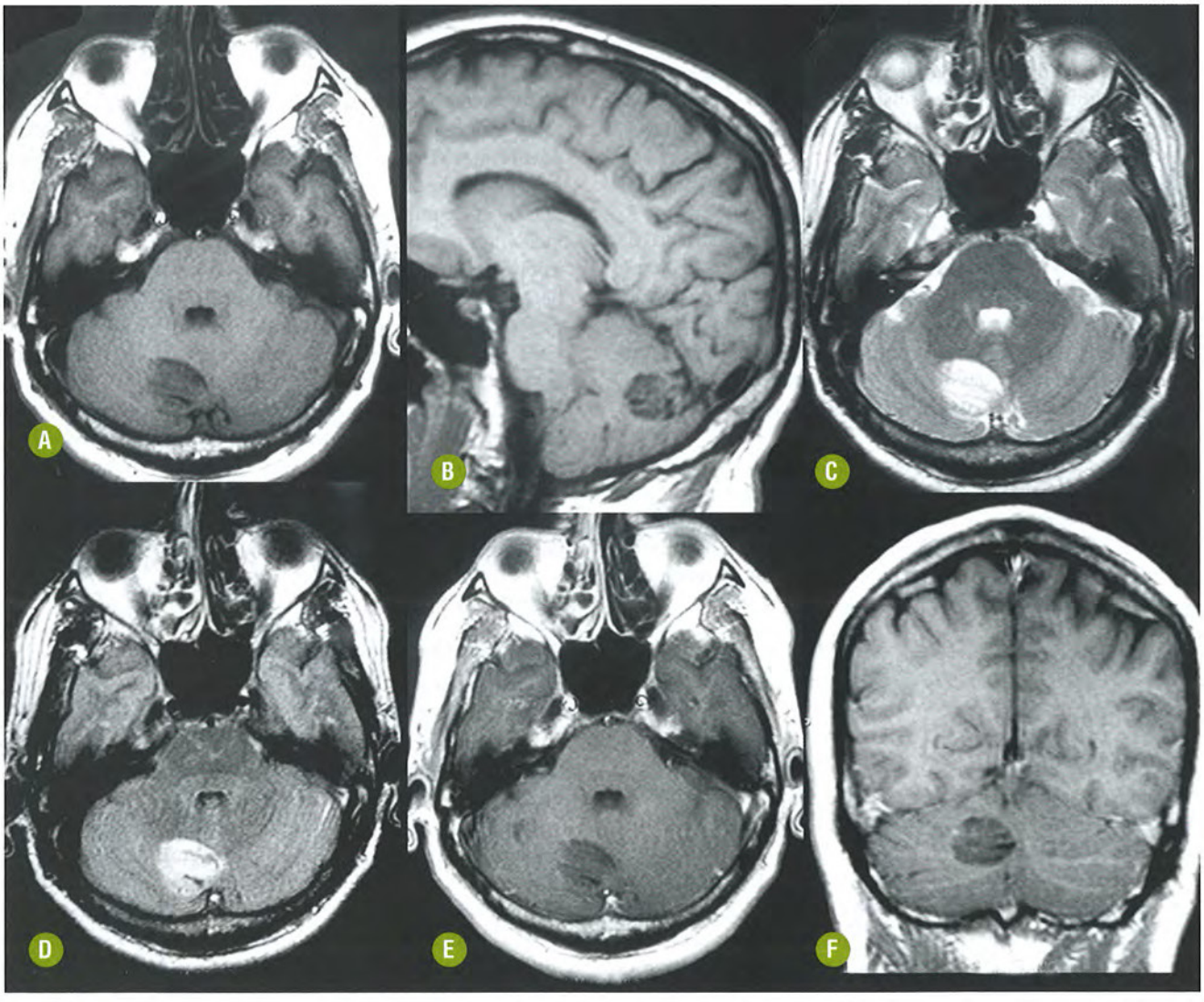

FIGURA 13-21. Gangliocitoma cerebelar displásico. Imagens axial **(A)** e sagital T1 **(B)**, axial T2 **(C)**, FLAIR **(D)** e T1 pós-gadolínio **(E-F)** demonstrando o aspecto característico das folhas cerebelares espessadas, com padrão alternante de bandas lineares com hipossinal em T1 e hipersinal em T2 ("veludo cotelê").

Recomendação

Pacientes com suspeita ou diagnóstico estabelecido de gangliocitoma cerebelar displásico devem ser ativamente investigados para a síndrome de Cowden.

A RM é o método mais fidedigno de avaliação por imagem visando o diagnóstico presumido da doença de Lhermitte-Duclos. É útil o emprego de cortes finos de sequência ponderada em T2 com alta resolução espacial, visando a caracterização do padrão típico de espessamento das folhas cerebelares. A aquisição de sequências SWI ou o estudo ângio-RM venosa podem contribuir para a caracterização da distribuição venosa no contorno da lesão.

As sequências de difusão e de ERM podem ser muito úteis para o diagnóstico diferencial, principalmente com o meduloblastoma desmoplásico, e devem ser sempre empregadas.

DIAGNÓSTICO DIFERENCIAL

- Astrocitoma difuso: alteração de sinal mais homogênea da lesão, ocasionalmente com focos de impregnação anômala. Podem exibir sinais de neoangiogênese nos estudos de perfusão por RM. Apesar de alguns casos simularem o espessamento típico das folhas cerebelares em T2, a complementação com a ERM pode auxiliar no diagnóstico de neoplasia verdadeira pela demonstração do aumento do mioinositol nos tumores de baixo grau, além dos altos níveis dos compostos contendo colina e lactato nos tumores de mais alto grau.
- Meduloblastoma: em adultos, o principal diagnóstico diferencial deve ser o meduloblastoma, particularmente o subtipo desmoplásico, que pode ter aspecto estriado de seus contornos, simulando o típico espessamento descrito na doença de Lhermitte-Duclos. Para esta diferenciação, sugerimos o emprego das aquisições DWI e da ERM. O meduloblastoma é classicamente associado à restrição à livre movimentação das moléculas de água no tecido com hipercelularidade e exibe, ainda, altos níveis de colina, com redução do NAA e suas relações.

  A doença de Lhermitte-Duclos deve ser considerada excepcional em crianças. Diante desta suspeita em crianças outros diagnósticos mais prováveis sempre devem ser cuidadosamente excluídos, como as displasias cerebelares e os infartos isquêmicos, além dos processos inflamatórios (cerebelite) e de outras neoplasias.

METÁSTASES

INTRODUÇÃO

Generalidades

As metástases infratentoriais correspondem à principal neoplasia em adultos neste compartimento. Podem ser lesões únicas (30%- 50% dos casos) ou múltiplas.

Já foi descrito o predomínio dos tumores abdominopélvicos como origem das metástases infratentoriais isoladas, porém esta afirmação tem sido contestada. Apesar disso, os principais tumores primários responsáveis por metástases encefálicas são, em ordem decrescente, o câncer de pulmão, notadamente o adenocarcinoma, o de mama e o melanoma, seguidos pelos tumores de rim, cólon, ovário e testículo.

A via de disseminação tumoral mais frequente é a hematogênica, podendo haver o acometimento direto das estruturas encefálicas ou por contiguidade a partir de lesões primárias da base do crânio ou a partir de neoplasias secundárias implantadas na calota craniana ou nas meninges.

Achados Clínicos

O quadro clínico das metástases infratentoriais é variável, dependendo da localização e da extensão tumoral, traduzindo-se mais frequentemente em graus variáveis de HIC, cefaleia e ataxia.

Ocasionalmente podem ser documentadas alterações relativas aos pares cranianos e aos tratos longos, particularmente quando há infiltração ou compressão do tronco encefálico.

Achados Histológicos

- Macroscopia: em decorrência da vascularização mais exuberante, as lesões predominam no cerebelo e, mais raramente, no tronco encefálico. Pela disseminação hematogênica, as metástases estão geralmente localizadas na transição entre as substâncias branca e cinzenta, quando distribuídas nos hemisférios cerebelares. Constituem tumores circunscritos, sem franca infiltração do parênquima adjacente, com aspecto esbranquiçado, de consistência firme e habitualmente com algum grau de necrose.

  A degeneração hemorrágica é proporcionalmente mais comum entre os melanomas e carcinomas de células renais devido à maior vascularização neoplásica. Apesar disso, a maioria das lesões hemorrágicas é verificada nas metástases de câncer de pulmão e de mama em consequência da maior incidência destas neoplasias.
- Microscopia: a margem entre o tumor e o tecido cerebelar é bem definida, ao contrário dos gliomas e demais neoplasias primárias do SNC, que tendem a infiltrar o tecido adjacente. Essa regra às vezes não é respeitada em tumores indiferenciados, mais agressivos.

  Subtipos menos comuns de disseminação de tumores no SNC podem ocorrer por meio do comprometimento meníngeo ou dos espaços perivasculares de Virchow-Robin. Apesar de não haver restrição a outros tipos histológicos, o predomínio da disseminação dos carcinomas consagrou as denominações meningite e encefalite carcinomatosas.

ACHADOS DE IMAGEM

Tomografia Computadorizada

A TC tem menor acurácia para o diagnóstico de pequenas lesões neoplásicas infratentoriais, quando em comparação com a RM, pela menor resolução anatômica e em decorrência dos artefatos determinados pelas estruturas ósseas densas adjacentes. Apesar disso, a TC constitui o exame de investigação inicial de pacientes com história de neoplasia que apresentem manifestações neurológicas, particularmente devido ao fácil acesso e à rapidez de realização do exame.

Os equipamentos multidetectores têm potencial redução de artefatos nesta região devido à menor espessura dos cortes, aumentando a sensibilidade de detecção das lesões.

As metástases usualmente são lesões expansivas focais que determinam extenso edema vasogênico na substância branca circunjacente. Esse padrão, principalmente quando demons-

trado em lesões múltiplas, particularmente associadas ao acometimento supratentorial, deve sempre suscitar a hipótese de metástases. Geralmente são lesões hipoatenuantes nas imagens pré-contraste, exceto naqueles casos em que há complicação hemorrágica ou calcificação tumoral.

Metástases de melanoma e de linfoma também podem se apresentar hiperatenuantes, respectivamente, em decorrência da presença de melanina e devido à alta celularidade. O realce observado nas imagens pós-contraste é variável, podendo ser ausente, homogêneo ou heterogêneo, devido a necrose, hemorragia ou calcificação.

A disseminação meníngea dos tumores constitui um subtipo particular de metástases, com certo predomínio do acometimento infratentorial. Geralmente há espessamento e realce das leptomeninges, com extensão variável ao canal raquiano e às cisternas da base do crânio. Usualmente há algum grau de dilatação ventricular em decorrência da obstrução da circulação liquórica cisternal ou ventricular. O linfoma primário ou secundário, bem como tumores de mama, pode se manifestar pelo acometimento associado ou isolado de paquimeninges.

Ressonância Magnética

A RM constitui o método de escolha na avaliação dos pacientes com suspeita de metástases intracranianas, principalmente naqueles casos em que a TC resultou duvidosa ou negativa.

Apresentam-se como lesões circunscritas, com hipossinal em T1 e hipersinal em T2/FLAIR, com impregnação variável pelo agente paramagnético. Focos de necrose ou hemorragia são mais facilmente demonstrados à RM (Fig. 13-22). De maneira semelhante ao que é verificado na TC, as lesões secundárias à disseminação de melanomas melanóticos e de linfomas apresentam peculiaridades radiológicas, ambos podem apresentar hipersinal em T1 e hipossinal em T2.

A disseminação meníngea dos tumores é mais facilmente demonstrada à RM (meningite carcinomatosa). Caracteriza-se por isossinal em T1 e hiper ou hipossinal em T2/FLAIR

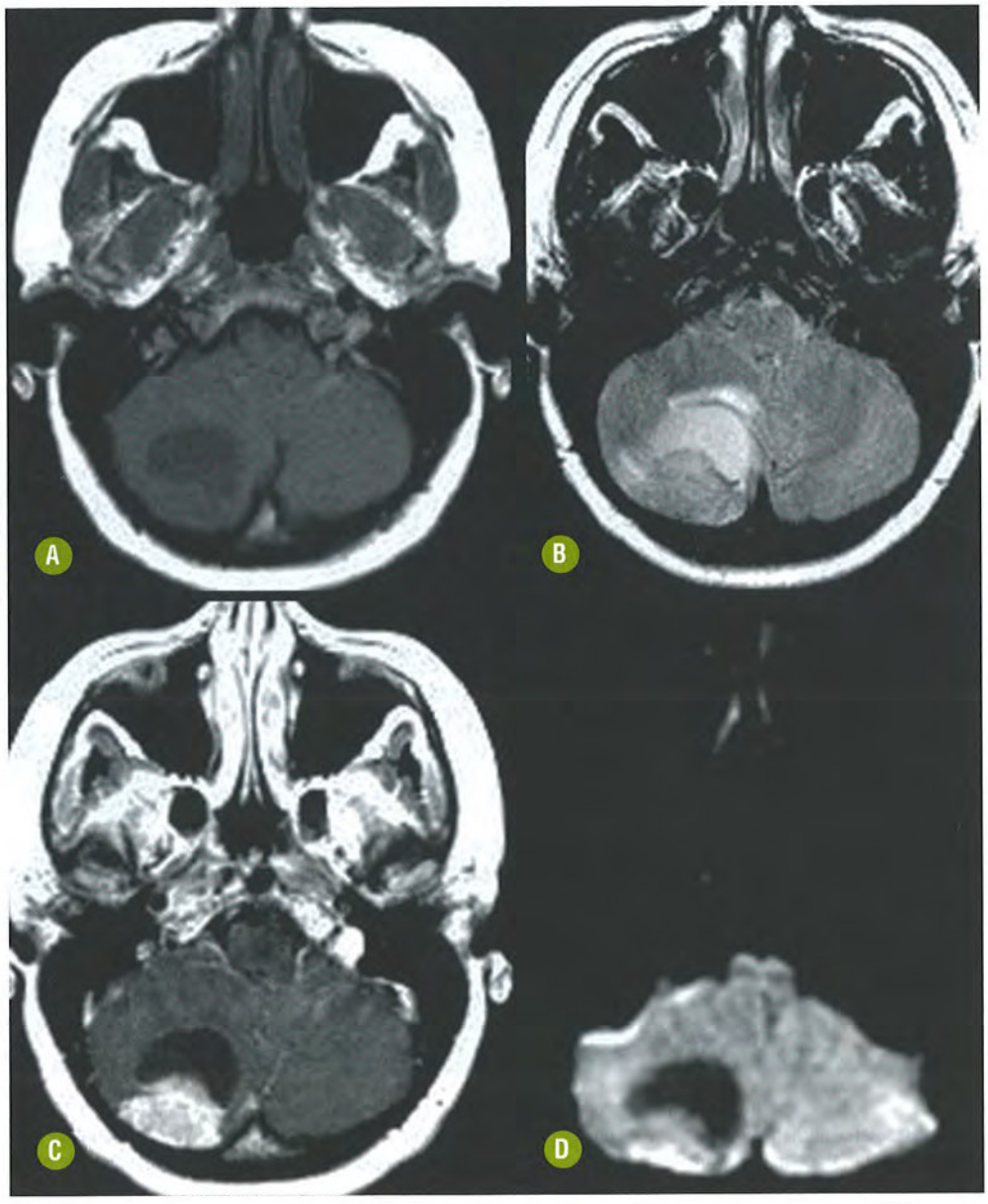

FIGURA 13-22. Metástase cerebelar de carcinoma de mama. Imagens axiais T1 **(A)** e FLAIR **(B)**, T1 pós-gadolínio **(C)** e DWI **(D)** demonstram tumor periférico, sólido-cístico, no hemisfério cerebelar direito. Note que o componente sólido da lesão tem sinal discretamente elevado na sequência DWI, que possibilita a diferenciação com o hemangioblastoma, que teria a difusão facilitada.

associado a espessamento e impregnação de padrão leptomeníngeo, acompanhando o trajeto das folhas cerebelares. A extensão ao canal raquiano e às cisternas da base do crânio é mais bem estimada pela RM e pode ser mais facilmente correlacionada com a hidrocefalia. Não raramente a RM possibilita demonstrar pequenas lesões parenquimatosas associadas (Fig. 13-23).

Recomendações

A metástase é a neoplasia intracraniana mais comum nos adultos. Portanto, conhecido um antecedente oncológico, essa possibilidade passa a ser a principal hipótese diagnóstica para qualquer padrão de lesão, incluindo aquelas da fossa posterior. A injeção de contraste intravenoso é muitas vezes imprescindível para a detecção de metástases.

DIAGNÓSTICOS DIFERENCIAIS

A ocorrência de metástase no SNC representa um achado muito comum na prática clínica diária, com grande pleomorfismo clínico e radiológico. A grande variação é devida a condições inerentes à idade do indivíduo, a algumas características próprias do tecido original, ao número de lesões e ao compartimento acometido. Por isso praticamente todos os padrões até aqui descritos para os tumores infratentoriais podem ser simulados pelas metástases, que constituem um dos mais importantes diagnósticos diferenciais na prática da neurorradiologia.

Infecções: destacamos a possibilidade de lesões infecciosas no diferencial das metástases infratentoriais. No nosso meio, particular interesse deve ser destinado aos processos infecciosos granulomatosos, como a tuberculose e a blastomicose sul-

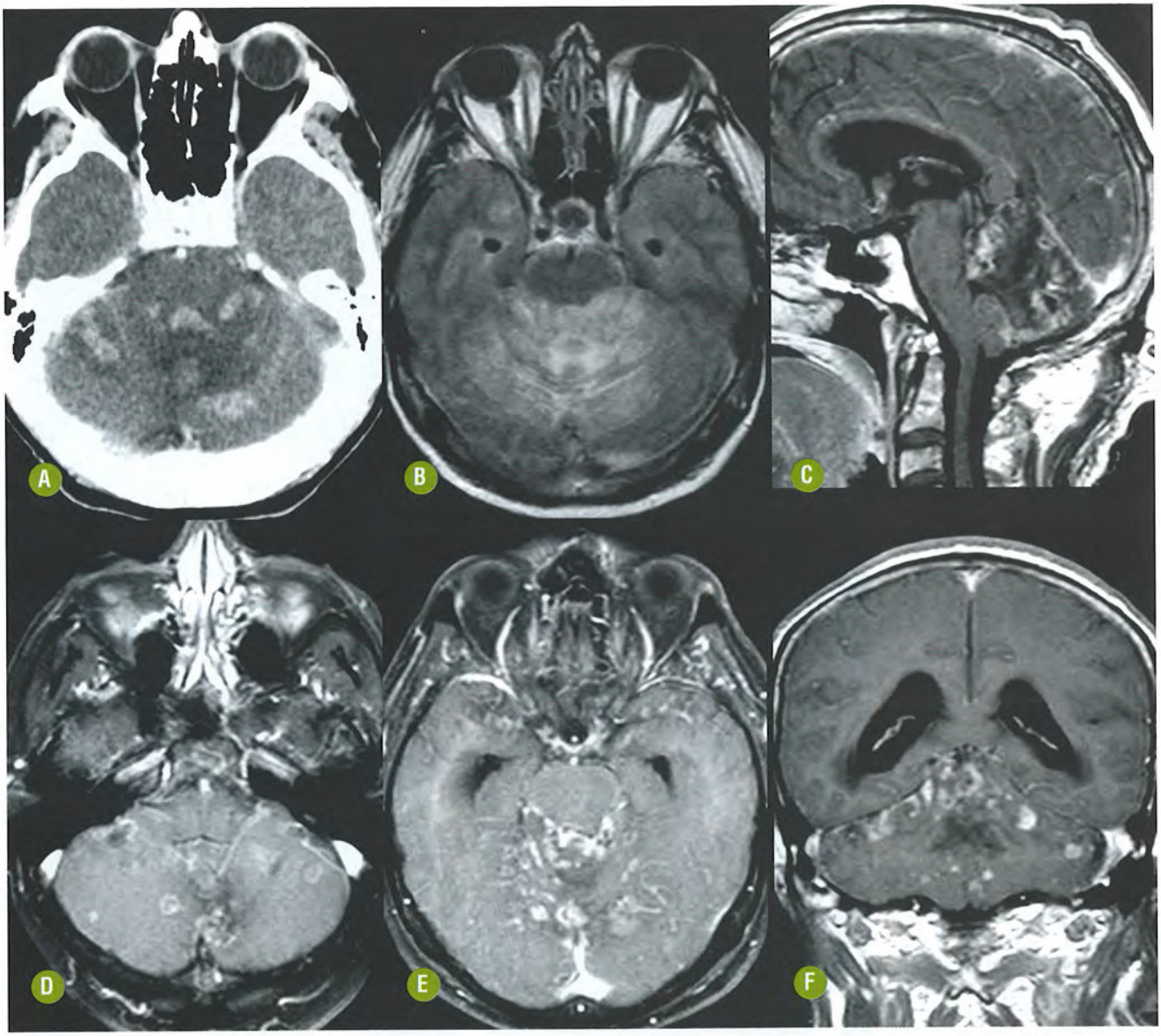

FIGURA 13-23. Carcinomatose meníngea infratentorial. Paciente com histórico de carcinoma gástrico cuja TC axial pós-contraste **(A)** demonstrou vários focos cerebelares periféricos sugestivos de carcinomatose meníngea. A RM axial FLAIR **(B)** e T1 pós-gadolínio multiplanar **(C-F)** confirma a disseminação liquórica do tumor, com espessamento e impregnação das leptomeninges infratentoriais. Note a presença de pequenos nódulos de impregnação nos hemisférios cerebelares.

americana. A ocorrência de lesões infratentoriais focais, com hipossinal em T1 e T2/FLAIR e impregnação anelar pelo gadolínio, sempre deverá induzir à pesquisa ativa destes processos infecciosos. Sugerimos que a investigação seja iniciada pelo estudo dos pulmões, de preferência por TC, facilitando o diagnóstico específico pelo reconhecimento dos padrões mais típicos e pela maior facilidade de biópsia.

As infecções também constituem um diagnóstico diferencial importante das afecções meníngeas (lepto ou paquimeníngeas), associadas à hidrocefalia e ao acometimento sistêmico. Etiologias específicas como a criptococose e a tuberculose constituem diagnósticos relevantes neste contexto.

LITERATURA RECOMENDADA

1. Amemiya S, Shibahara J, Aoki S et al. Recently Established Entities of Central Nervous System Tumors: Review of Radiological Findings. J Comput Assist Tomogr 2008;32:279-285.
2. Burger PC et al: Pilocytic astrocytoma. In Kleihues P, Cavenee WK (eds). Tumours of The Central Nervous System, 45-51. IARC Press, 2000.
3. Fonte MVM, Amaral RPG, Costa MOR e cols. Meduloblastoma: correlação entre ressonância magnética convencional, difusão e espectroscopia de prótons. Radiol Bras 2008;41(6):373-378.
4. Fruehwald-Pallamar J, Puchner SB, Rossi A e cols. Magnetic resonance imaging spectrum of medulloblastoma. Neuroradiology (2011) 53:387-396.
5. Guzmán-De-Villoria JA, Fernández-García P, Ferreiro-Argüelles C. Differential diagnosis of T2 hyperintense brainstem lesions: Part 1. Focal lesions. Semin Ultrasound CT MR 2010;31:246-259.
6. Guzmán-De-Villoria JA, Ferreiro-Argüelles C, Fernández-García P. Differential diagnosis of T2 hyperintense brainstem lesions: Part 2. Diffuse lesions. Semin Ultrasound CT MR 2010;31:260-274.
7. Hoeffel C, Boukobza M, Polivka M, et al. MR Manifestations of Subependymomas. AJNR Am J Neuroradiol 16:2121-2129.
8. Isobe T, Yamamoto T, Akutsu H, et al. Proton magnetic resonance spectroscopy findings of hemangioblastoma. Jpn J Radiol 2010;28(4):318-321.
9. Koeller KK and Rushing EJ. From the Archives of the AFIP: Pilocytic Astrocytoma: Radiologic-Pathologic Correlation. Radiographics 2004; 24:1693-1708.
10. Koeller KK, Rushing EJ. Medulloblastoma: A Comprehensive Review with Radiologic-Pathologic Correlation. RadioGraphics 2003; 23:1613-1637.
11. Koeller, KK; Sandberg, G.D. Cerebral Intraventricular Neoplasms: Radiologic-Pathologic Correlation. RadioGraphics 2002; 22: 1473-1505.
12. Koral K, Gargan L, Bowers DC, et al. Imaging characteristics of atypical teratoid–rhabdoid tumor in children compared with medulloblastoma. AJR 2008; 190:809-814.
13. Lee YY, Van Tassel P, Bruner JM, et al. Juvenile pilocytic astrocytomas: CT and MR characteristics. AJR Am J Roentgenol 1989;152:1263-70.
14. Malheiros SM, Carrete H Jr, Stávale JN e cols. MRI of medulloblastoma in adults. Neuroradiology 2003;45(7):463-467.
15. Naeini RM, Yoo JH, Hunter JV. Spectrum of choroid plexus lesions in children. AJR Am J Roentgenol. 2009;192(1):32-40.
16. Nguyen TD, DeAngelis LM. Brain Metastases. Neurol Clin 2007;25:1173-1192.
17. Poussaint, T.Y. Magnetic Resonance Imaging of Pediatric Brain Tumors: State of the Art. Topics in Magnetic Resonance Imaging 12(6): 411-434.
18. Rumboldt Z, Camacho DLA, Lake D, et al. Apparent Diffusion Coefficients for Differentiation of Cerebellar Tumors in Children. AJNR Am J Neuroradiol 2006;27:1362-1369.
19. Schneider JF, Confort-Gouny S, Viola A, et al.Multiparametric differentiation of posterior fossa tumors in children using diffusion-weighted imaging and short echo-time 1H-MR spectroscopy. J Magn Reson Imaging 2007;26:1390-1398.
20. Severino M, Schwartz ES, Thurnher MM, et al. Congenital tumors of the central nervous system. Neuroradiology 2010;52: 531-548.
21. Shin JH, Lee HK, Khang SK, et al. Neuronal Tumors of the Central Nervous System: Radiologic Findings and Pathologic Correlation. RadioGraphics 2002;22:1177-1189.
22. Slater, A; Moore, N.R.; Huson, S.M. The Natural History of Cerebellar Hemangioblastomas in von Hippel-Lindau Disease. AJNR Am J Neuroradiol 2003;24:1570-1574.
23. Thomas B, Krishnamoorthy T, Radhakrishnan VV, Kesavadas C. Advanced MR imaging in Lhermitte-Duclos disease: moving closer to pathology and pathophysiology. Neuroradiology 2007;49:733-738.
24. Warmuth-Metz M, Bison B, Dannemann-Stern E, et al. CT and MR imaging in atypical teratoid/rhabdoid tumors of the central nervous system. Neuroradiology 2008;50:447-452.
25. Young GS, Setayesh K. Spin-echo echo-planar perfusion MR imaging in the differential diagnosis of solitary enhancing brain lesions: distinguishing solitary metastases from primary glioma. AJNR Am J Neuroradiol 2009;30:575-577.



14 CAPÍTULO

Tumores de Meninges

Ronaldo Pereira Vosgerau

INTRODUÇÃO

As meninges são membranas que envolvem o sistema nervoso central (SNC) e compreendem a paquimeninge (paqui = espessa) e as leptomeninges (lepto = delgada). A paquimeninge é constituída pela dura-máter, uma membrana fibrocolagenosa densa composta de duas camadas aderentes separadas unicamente para conter os seios venosos. A camada externa forma o periósteo da calota craniana e a interna compõe as reflexões como a foice cerebral e o tentório. Os vasos da dura-máter não apresentam os constituintes da barreira hematoencefálica e, portanto são suscetíveis a apresentarem realce após a administração dos meios de contraste (usualmente não excede 2 mm de espessura, descontínuo e mais conspícuo junto às convexidades cerebrais, foice cerebral e tentório). As leptomeninges são constituídas pela aracnoide (aderida à dura pela camada externa) e pela pia-máter (relacionada com a superfície cerebral e os espaços perivasculares de Virchow-Robin). O espaço subaracnóideo está situado entre estas duas membranas e é atravessado por trabéculas. O realce das leptomeninges é, via de regra, patológico. Este tende a seguir as convoluções cerebrais e, muitas vezes, apresenta-se com aspecto "giriforme".

De acordo com a classificação internacional adotada pela Organização Mundial da Saúde (OMS), as neoplasias meníngeas podem ser divididas em meningoteliais, mesenquimais, melanocíticas primárias e outras relacionadas com as meninges (Tabela 14-1). Nesta classificação, os meningiomas e hemangioblastomas recebem graduação I; meningiomas atípicos e hemangiopericitomas, grau II; e os meningiomas anaplásicos e hemangiopericitomas anaplásicos, grau III. Quanto menor a graduação, menor o potencial proliferativo e maior a possibilidade de cura após ressecção cirúrgica.

Muitas doenças podem afetar as meninges. O meningioma é o tumor primário mais comum. Implantes secundários de tumores extracranianos por via hematogênica e extensão de tumores do SNC por continuidade ou disseminação liquórica também são frequentes. Além disso, processos inflamatórios, infecciosos ou reacionais (a procedimentos pregressos como manipulação cirúrgica e punção lombar) podem simular tumores meníngeos. O conhecimento dos padrões de imagem das lesões meníngeas é fundamental para o diagnóstico correto das doenças.

MENINGIOMA

INTRODUÇÃO

Generalidades

Os meningiomas são oriundos das células de revestimento meningoteliais aracnoides e constituem os tumores intracranianos primários não gliais mais comuns (cerca de 15% a 20% dos tumores intracranianos). Existe certa predominância destes tumores no sexo feminino, são raros na infância, quando tendem a ser mais agressivos, sem predileção por sexo e podem estar relacionados com neurofibromatose do tipo 2.

TABELA 14-1. Classificação dos Tumores Acometendo as Meninges de acordo com a Classificação Internacional de Tumores do Sistema Nervoso Central da Organização Mundial da Saúde em sua Quarta Edição, Publicada em 2007

Tumores de Células Meningoteliais (Meningiomas)	*Tumores Mesenquimais*	*Lesões Melanocíticas Primárias*	*Outros Tumores Relacionados com as Meninges*
Meningotelial	Lipoma	Melanocitose difusa	Hemangioblastoma
Fibroso (fibroblástico)	Angiolipoma	Melanocitoma	
Transicional (misto)	Hibernoma	Melanoma maligno	
Psamomatoso	Lipossarcoma	Melanomatose meníngea	
Angiomatoso	Tumor fibroso solitário		
Microcístico	Fibrossarcoma		
Secretor	Fibro-histiocitoma maligno		
Rico em células linfoplasmocitárias	Leiomioma		
Metaplásico	Leiomiossarcoma		
Cordoide	Rabdomioma		
Células claras	Rabdomiossarcoma		
Atípico	Cordoma		
Papilar	Condrossarcoma		
Rabdoide	Osteoma		
Anaplásico (maligno)	Osteossarcoma		
	Osteocondroma		
	Hemangioma		
	Hemangioendotelioma epitelioide		
	Hemangiopericitoma		
	Hemangiopericitoma anaplásico		
	Angiossarcoma		
	Sarcoma de Kaposi		
	Sarcoma de Ewing		

A graduação dos meningiomas (I, II, e III) é útil a fim de orientar um tratamento cirúrgico mais agressivo e na eleição de terapia adjuvante apropriada com o emprego de radioterapia adjuvante nas graduações mais elevadas. Embora raro, já foi descrita a ocorrência de metástase em contiguidade ("tumor de colisão") ou no interior de meningiomas ("tumor to tumor").

Do ponto de vista de imagem, caracterizam-se por lesões extra-axias únicas (mais frequentemente) ou múltiplas, usualmente com ampla base de inserção dural e intenso realce pelos meios de contraste. Como lesões extra-axiais, estes tumores apresentam os achados de imagem inerentes a esta topografia: deslocam o córtex adjacente, apresentam estruturas interpostas entre o tumor e a superfície cerebral caracterizadas pela ocorrência de uma "rima" liquórica (pequena quantidade de líquor circundando a lesão), deslocamento de estruturas vasculares (Fig. 14-1) ou mesmo a ocorrência de edema da substância branca subcortical (Fig. 14-2) entre o córtex e o tumor, que pode estar presente em até 60% dos casos.

Estão presentes em qualquer local onde haja meninges ou restos meníngeos e estão intimamente relacionados com as granulações aracnoides. Topograficamente, aproximadamente 90% são supratentoriais, e cerca 50% estão em situação parassagital na convexidade cerebral ou junto ao seio sagital superior (Fig. 14-3) Outras possíveis localizações compreendem: asa do esfenoide, goteira olfatória, *planun esfenoidale*, tubérculo

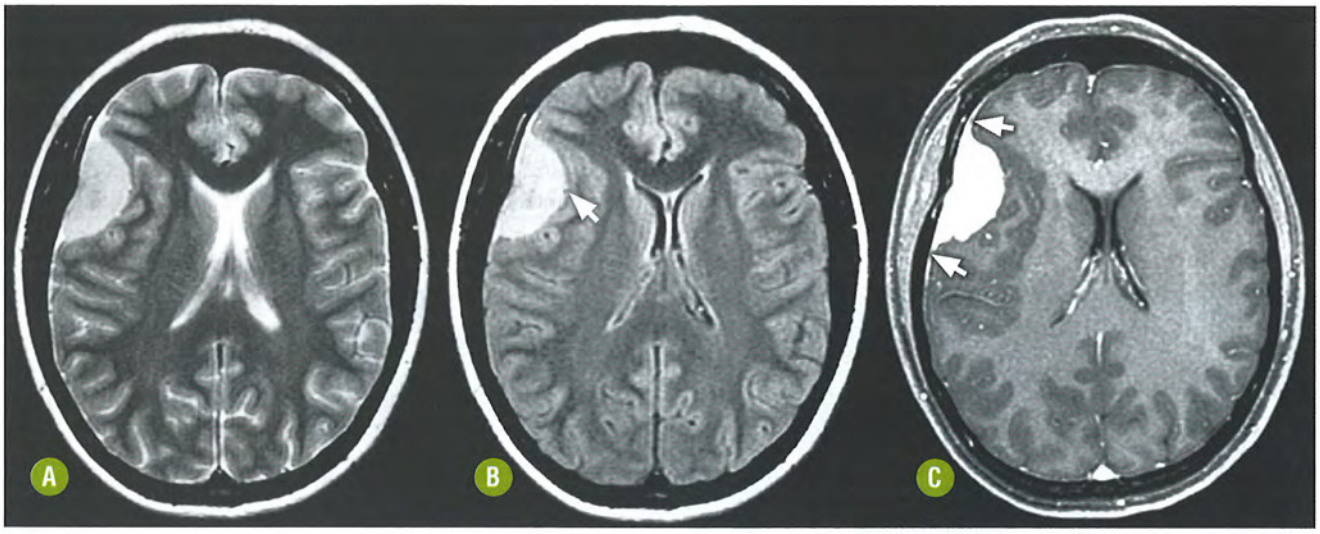

FIGURA 14-1. Cortes axiais T2 **(A)**, FLAIR **(B)** e T1 com gadolínio **(C)**. Padrão de imagem de lesão extra-axial típica deslocando o córtex cerebral e estruturas vasculares em contiguidade (seta, **B**). Nota-se ainda ampla base de inserção dural e a presença de "cauda dural" (seta, **C**).

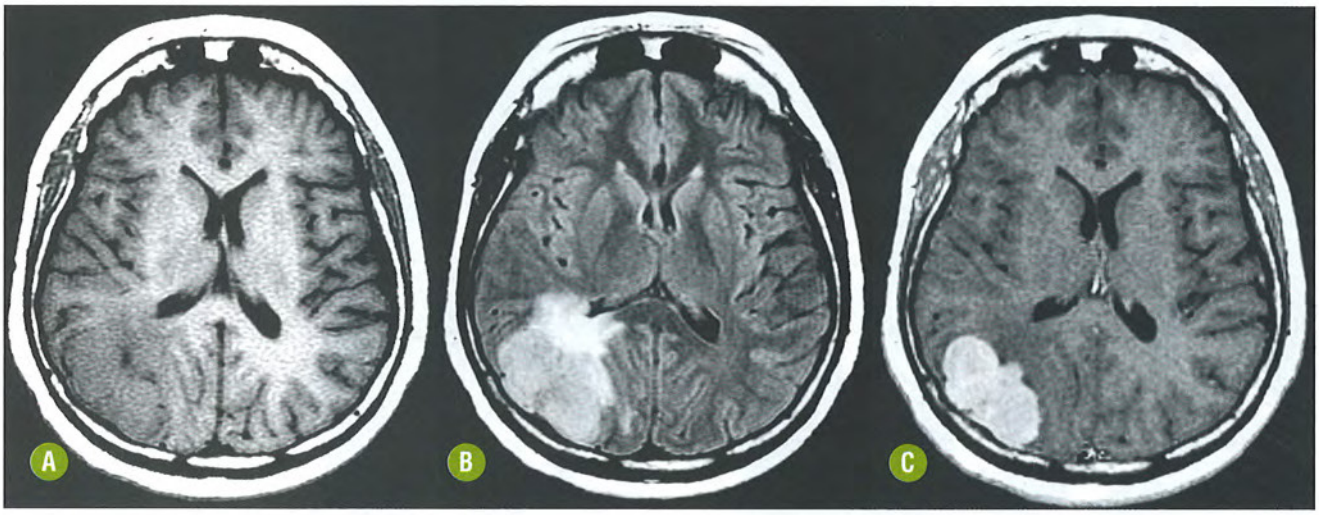

FIGURA 14-2. Cortes axiais T1 **(A)**, FLAIR **(B)** e T1 com gadolínio **(C)**. Formação expansiva extra-axial de contornos lobulados isointensa em relação ao córtex em T1 **(A)** com realce pelo gadolínio **(C)**. Observar o edema vasogênico peri-lesional em FLAIR **(B)**. Diagnóstico: meningioma típico.

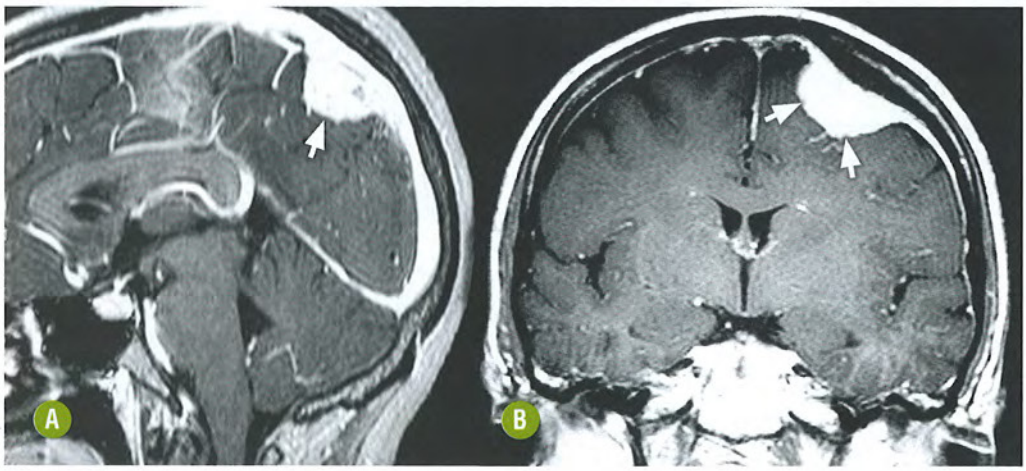

FIGURA 14-3. Cortes sagitais T1 com gadolínio **(A, B)**. Exemplos de meningiomas parassagitais (setas).

selar, região perisselar, bainha do nervo óptico e porção escamosa do osso temporal (Fig. 14-4). No nível infratentorial as localizações mais frequentes são na cisterna pontocerebelar e no forame jugular (Figs. 14-5 e 14-6), muitas vezes simulando schwannoma. No osso temporal podem acometer o *tegmen timpani,* o conduto auditivo interno e o forame jugular. Em algumas localizações, pode não haver nítida ligação com a dura-máter, como na fissura sylviana (possivelmente relacionada com restos meníngeos) e intraventriculares, acometendo o quarto ventrículo ou, mais frequentemente, no átrio do ventrículo lateral junto ao glômus do plexo corioide, com maior incidência à esquerda (Fig. 14-7). No nível intraventricular estes tumores estão relacionados com a tela corioide ou com as células aracnoides do plexo corioide.

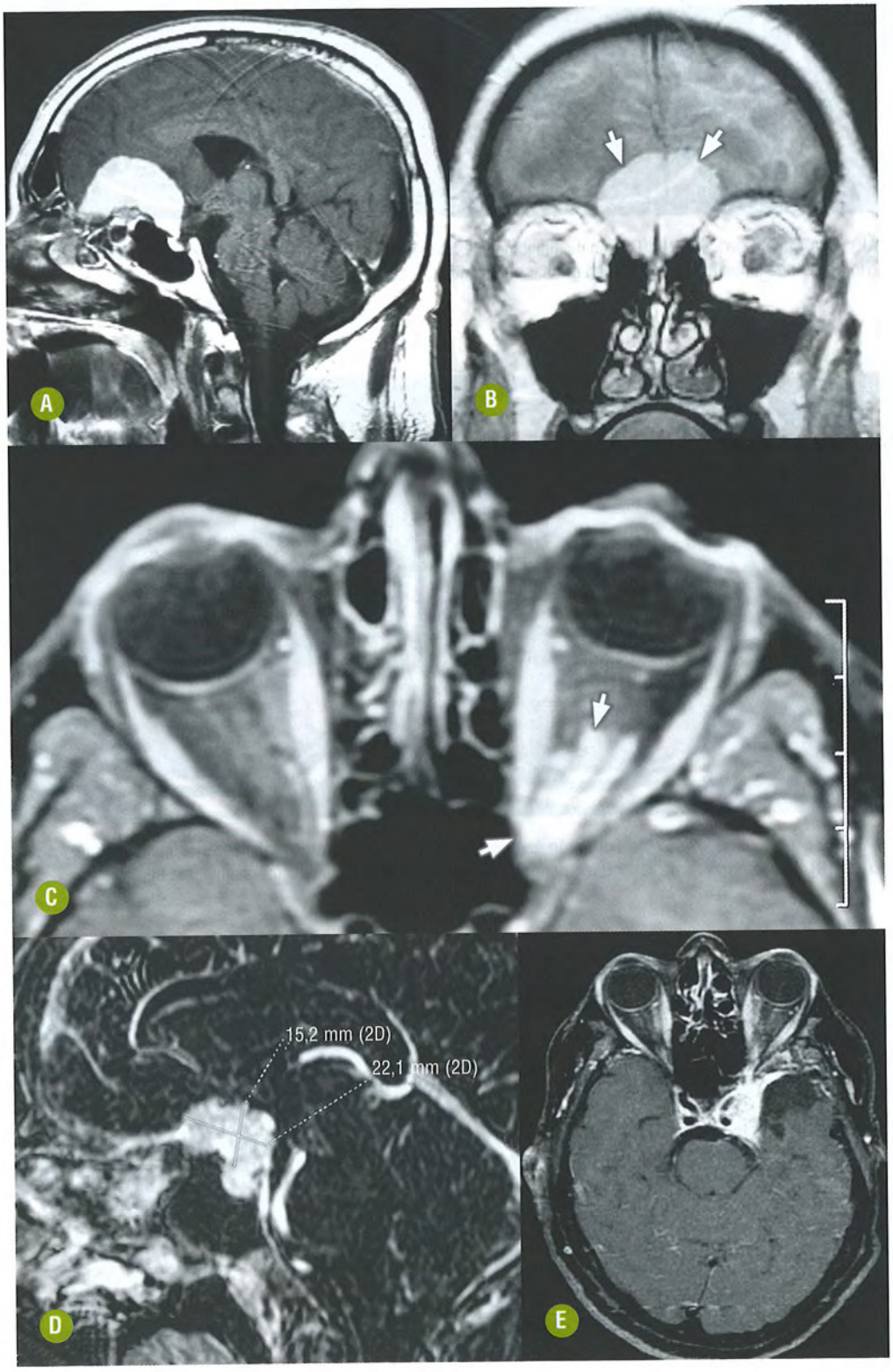

FIGURA 14-4. Cortes axiais, sagitais e coronais T1 com gadolínio demonstram meningiomas junto ao *planun esfenoidadale* **(A)**, goteira olfatória (setas, **B**), bainha do nervo óptico (setas, **C**), tubérculo selar **(D)** e seio cavernoso **(E)**.

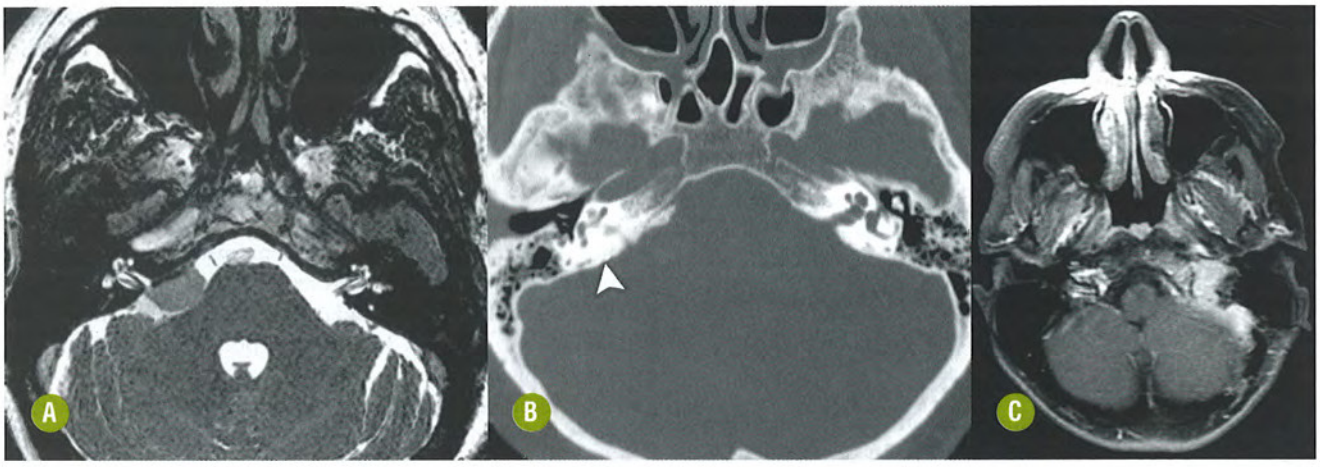

FIGURA 14-5. Mengiomas infratentoriais adjacentes à porção petrosa do osso temporal à direita projetando-se junto ao poro acústico interno **(A)** com hiperostose na TC (cabeça de seta, **B**) e ao forame jugular à esquerda **(C)**.

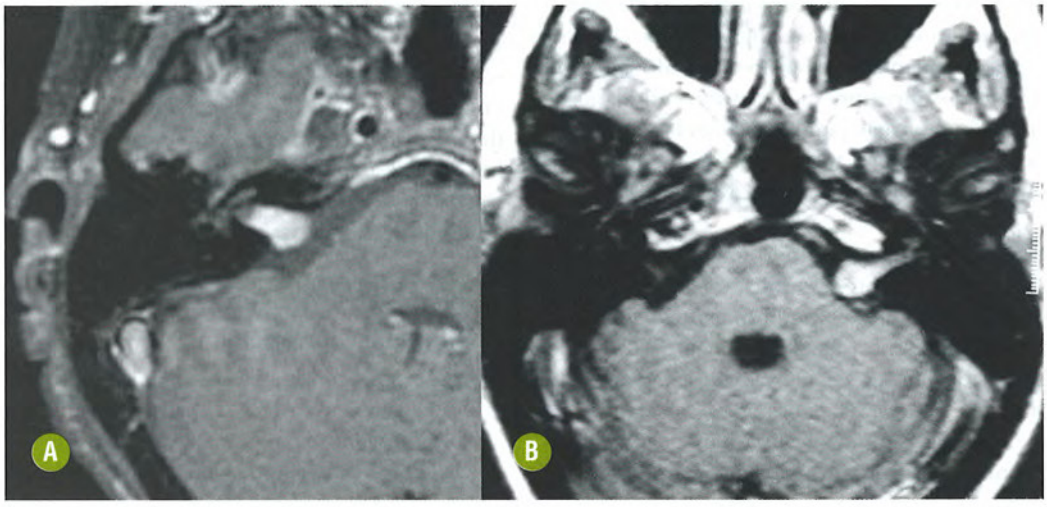

FIGURA 14-6. Diagnóstico diferencial entre meningioma e schwannoma junto ao conduto auditivo interno. São observadas duas formações expansivas intracanaliculares com impregnação pelo gadolínio por componentes cisternais. Schwannoma **(A)** e meningioma **(B)**. Nestes casos a presença de esclerose óssea favorece a possibilidade de meningioma.

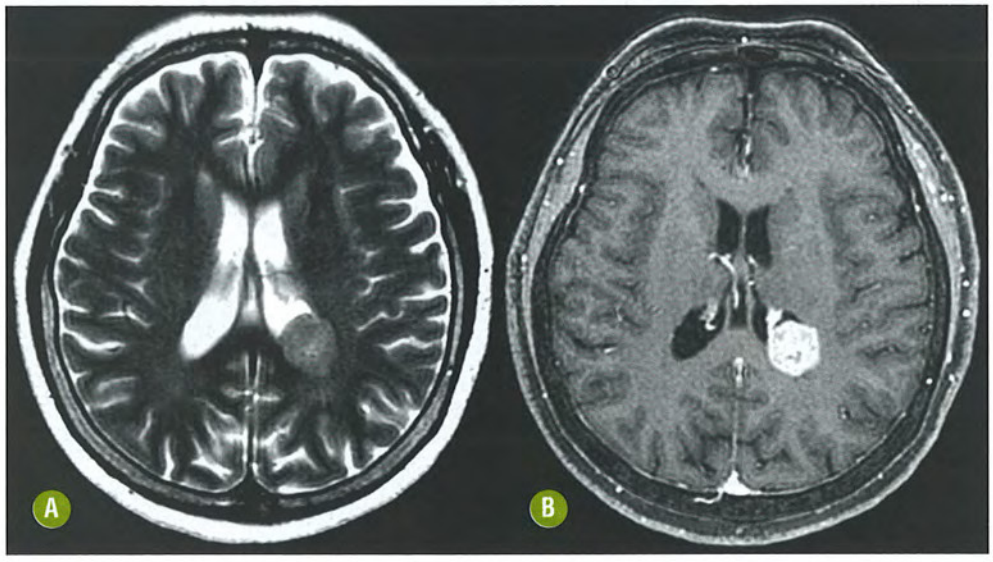

FIGURA 14-7. Formação expansiva intraventricular no átrio do ventrículo lateral esquerdo junto ao glômus do plexo corioide observada em cortes axiais T2 **(A)** e T1 com gadolínio **(B)**. Diagnóstico presumido: meningioma intraventricular.

A ressonância magnética (RM) e a tomografia computadorizada (TC) apresentam taxas de detecção similares destes tumores. Contudo a RM apresenta melhor desempenho topografando a lesão como extra-axial, estimando sua vascularização e as repercussões quanto à vasculatura cerebral (envolvimento arterial e infiltração de seios durais). Não existem critérios fidedignos de distinção dos subtipos histológicos, sendo observados achados superponíveis entre as diferentes graduações. Alguns métodos de RM funcional têm se mostrado promissores, como os estudos por difusão isotrópica e difusão tensorial (DTI) e perfusão.

Aspectos Clínicos e Laboratoriais

Estes tumores são usualmente assintomáticos e descobertos em caráter incidental, e menos de 10% são sintomáticos. São tumores indolentes, de crescimento insidioso, determinando compressão extrínseca sobre estruturas adjacentes. Quando sintomáticos, a topografia é o fator determinante na clínica. Lesões parassagitais, junto às áreas motora e sensitiva primárias, podem cursar com sintomas focais (usualmente motor ou crise epiléptica) uni ou bilaterais (Fig. 14-8) usualmente relacionados com os membros inferiores quando há compressão ou invasão dos giros pré, pós-centrais ou dos lóbulos paracentrais. Déficit visual, paralisia de nervos cranianos e anosmia são manifestações frequentes de meningiomas localizados na base do esfenoide, seio cavernoso ou fossa anterior.

Existe uma correlação inversa entre o grau histológico e a ocorrência de receptores de progesterona, estes virtualmente ausentes no grau III, presentes com pouca expressividade no grau II e mais frequentes no grau I (meningiomas típicos). A aquaporina 4 e os fatores de crescimento angiogênicos têm sido implicados no edema peritumoral observado em meningiomas. Anomalias cromossômicas têm sido relatadas em pacientes com meningiomas múltiplos e outros tumores, como na neurofibromatose do tipo 2, em que há ocorrência de schwannomas e ependimomas relacionada com o cromossomo 22.

ASPECTOS HISTOPATOLÓGICOS

Existem dois padrões morfológicos mais frequentes: o globoso, com ampla base de inserção dural, e "em placa" (Fig. 14-9), com espessamento focal da dura sem invasão do parênquima cerebral. À macroscopia apresentam uma superfície translúcida vermelho-amarronzada, de consistência variável, geralmente amolecida. À microscopia podem ser divididos em subtipos histológicos, como meningotelial (composto por células tumorais fusiformes, septos colagenosos e calcificações psamomatosas), fibroso (constituído por fascículos de células fusiformes com uma matriz de colágeno/reticulina), transicional (arranjo em "casca de cebola" com corpos psamomatosos), lipoblástico (metaplasia gordurosa com grânulos de inclusão citoplasmática de triglicerídeos) e células claras (apesar de benigno, possui comportamento agressivo com altas taxas de recorrência e metástases). Outras formas histológicas são rabdoide, angiomatoso, microcístico, secretor e xantomatoso. O conhecimento destas variantes pode ser útil para o radiologista, uma vez que existem implicações nas características de sinal apresentadas por algumas variantes peculiares, como o hipersinal espontâneo em T1 na variante lipoblástica e a heterogeneidade morfológica e de sinal em T2, como nas variantes rabdoide, angiomatosa, microcística e secretora.

ASPECTOS DE IMAGEM

Radiografia Convencional

- A radiografia convencional do crânio tem papel pouco relevante no diagnóstico. Alguns achados podem suscitar esta possibilidade diagnóstica, como expansão de cavidades paranasais, calcificações amorfas ou alterações osteo-hipertróficas.

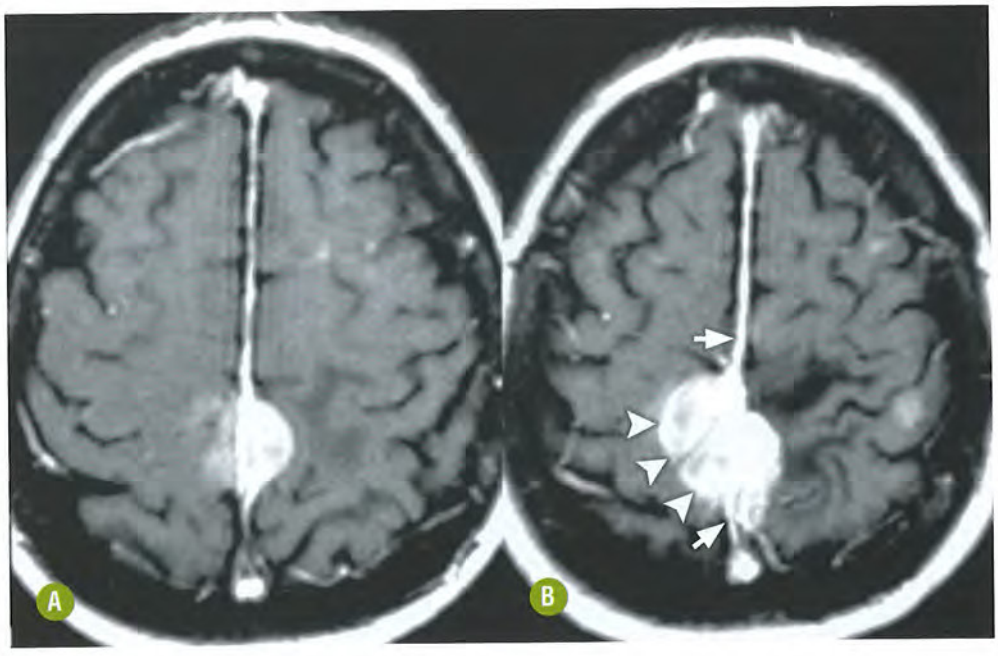

FIGURA 14-8. Meningioma (cabeças de setas) infiltrando o seio sagital superior (setas) e comprimindo ambas as áreas motoras, com edema à esquerda. Do ponto vista clínico, este tipo de meningioma pode causar sintomatologia bilateral, predominando nos membros inferiores.

Tomografia Computadorizada

- A forma mais comum é a de uma lesão extra-axial discretamente hiperatenuante (75% dos casos) com realce intenso e homogêneo pelo contraste. Formas iso (25%) ou hipoatenuantes (menos de 5%) também podem ocorrer; esta última na variante lipoblástica.
- Calcificações ocorrem em aproximadamente 25% dos casos (formas difusa, focal, granular, em "raios de sol", globular ou alongada) (Fig. 14-10). Necrose, cistos ou hemorragia são menos frequentes.
- A presença de aprisionamento liquórico (aspecto cístico) pode ocorrer provavelmente por alteração da dinâmica liquórica regional (Fig. 14-11).
- Edema vasogênico peritumoral ocorre em cerca de 60% dos casos e tem associação com diversos fatores, como tamanho tumoral, localização, vascularização pial e congestão venosa secundária a compressão ou infiltração de seios venosos.
- A análise da estrutura óssea adjacente ao meningioma é fundamental para identificar as alterações ósseas secundárias como hiperostose, irregularidade cortical, aumento das impressões vasculares e infiltração óssea (Fig. 14-12). A hiperostose é mais frequente nos meningiomas em "placa".
- Outra possibilidade é a ocorrência de meningiomas intraósseos no espaço diploico secundário a células do revestimento aracnoides residuais ou sequela de traumatismo com implante ectópico de células aracnoides. Nesta forma de apresentação do meningioma, há infiltração da medular óssea sem necessariamente a presença de um componente intracraniano (Fig. 14-13). Nestes casos, a visibilização de vasos durais proeminentes orienta para esta possibilidade diagnóstica.
- A angiotomografia por TC (ângio-TC) pode definir suprimento arterial, drenagem venosa e repercussões vasculares (Fig. 14-14).



FIGURA 14-9. Padrões morfológicos distintos dos meningiomas. Meningioma "em placa" **(A)** sendo observado espessamento paquimeníngeo junto à asa do osso esfenoide à esquerda associada a nítida hiperostose (seta, **A**). Meningioma "globoso" **(B)** em situação parassagital direita.

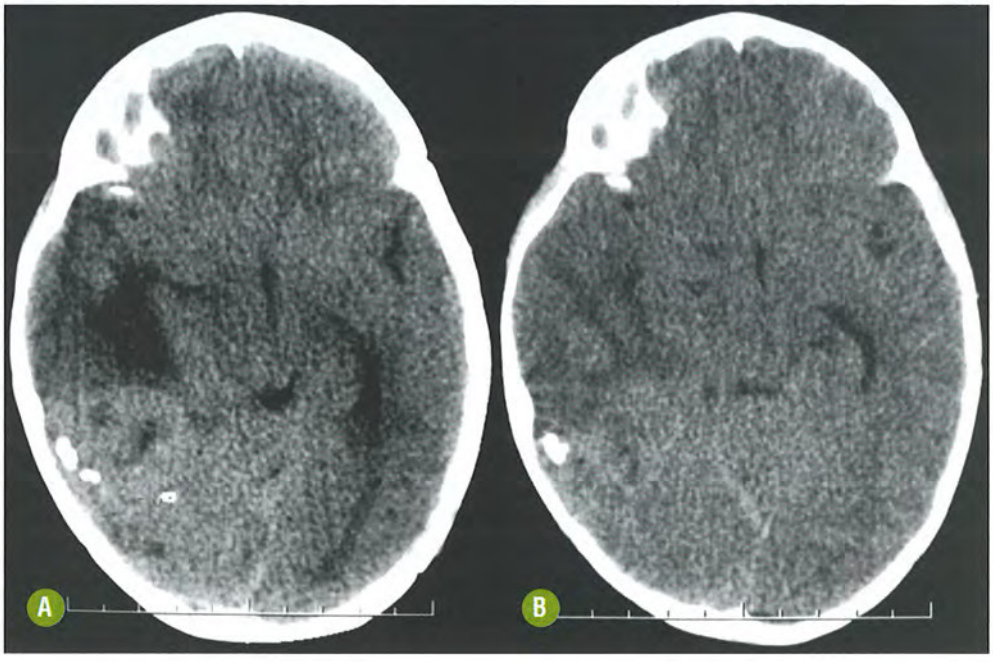

FIGURA 14-10. Formação expansiva heterogênea temporoparietal direita com componentes calcificados granulares grosseiros observados na TC. Diagnóstico: meningioma.

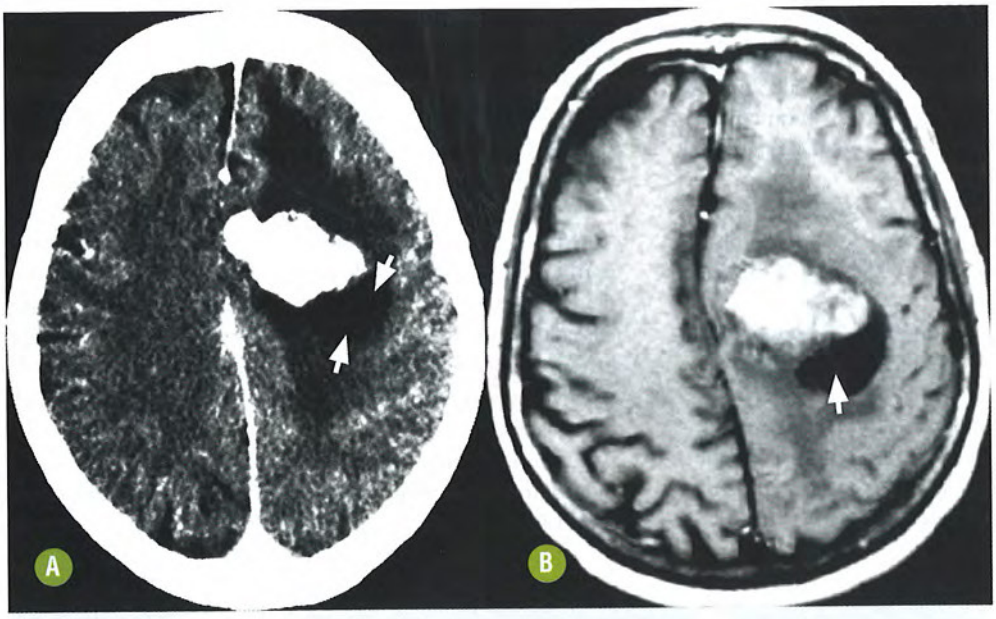

FIGURA 14-11. Cistos de aprisionamento liquórico associado a meningioma na TC (setas, **A**) e RM (seta, **B**).

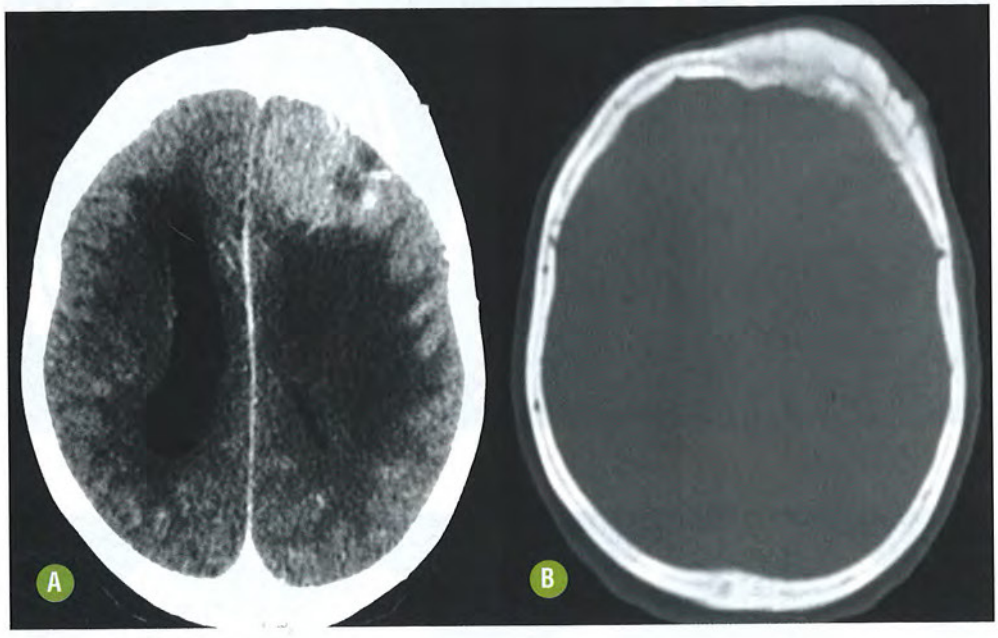

FIGURA 14-12. TC de crânio. Meningioma frontal à esquerda com realce heterogêneo associado a edema vasogênico **(A)** e sinais de infiltração da calota com um padrão "espiculado" na janela óssea **(B)**.

Ressonância Magnética

- A forma clássica do meningioma é de uma lesão com sinal hiperintenso ao córtex em FLAIR e isointenso em T1 e T2, embora o sinal possa ser heterogêneo, dependendo do tipo histológico, da vascularização, dos cistos e da necrose. A sequência T2 é a melhor para avaliar a presença de "rima liquórica" e *flow-voids* vasculares, e o FLAIR, para demonstrar o edema peritumoral.
- Alguns estudos relacionam o sinal em T2 (Fig. 14-15) com a histologia, sendo as variantes angioblásticas e sinciciais mais hiperintensas, enquanto os padrões misto e transicional hipointensos ou isointensos ao córtex. A variante lipomatosa, por sua vez, tem artefato de *chemical shift,* sinal alto em T1 e baixo nesta sequência com adição de pulso de saturação da gordura.
- Quando presente, calcificações e hemorragia podem ser demonstradas com sequências T2* ou técnicas de susceptibilidade magnética (como *susceptibility weighted imaging* [SWI]).
- O uso de gadolínio é fundamental para a caracterização do meningioma, e a impregnação usualmente intensa e homogênea em mais de 95% dos casos. Além disso, demonstra o afilamento progressivo dos bordos do tumor junto à duramáter (sinal da "cauda dural"), embora não seja um achado patognomônico de meningioma. Quando presente, a infiltração óssea apresenta um padrão "espiculado" e impregnação pelo agente paramagnético na RM (Fig. 14-16). Na forma "em placa" há espessamento e impregnação da duramáter por uma extensão variável. Além disso, um padrão transcraniano pode ser observado com componentes intra

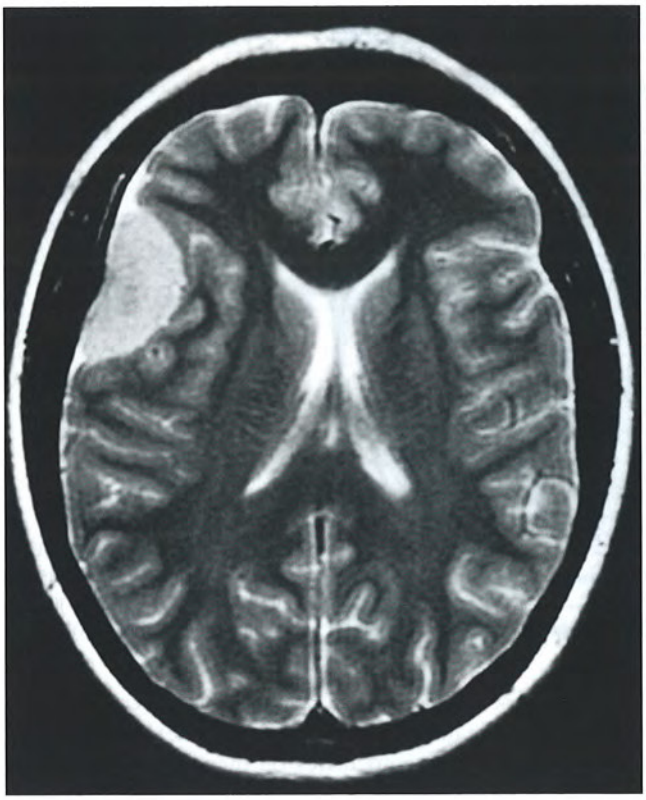

FIGURA 14-13. TC de crânio demonstra reação blástica de contornos "espiculados" na asa do esfenoide à esquerda sem nítido componente intracraniano. O diagnóstico de meningioma intraósseo foi comprovado cirurgicamente.

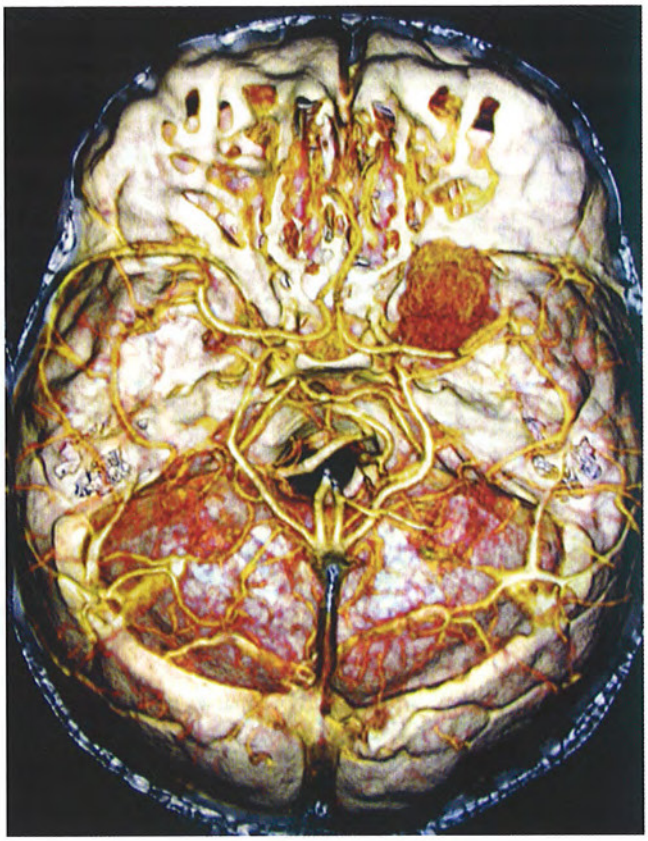

FIGURA 14-14. Ângio-TC "multi-slice" e reconstrução *volume-rendering* em 3D demonstra discreto deslocamento da artéria cerebral média esquerda (setas).

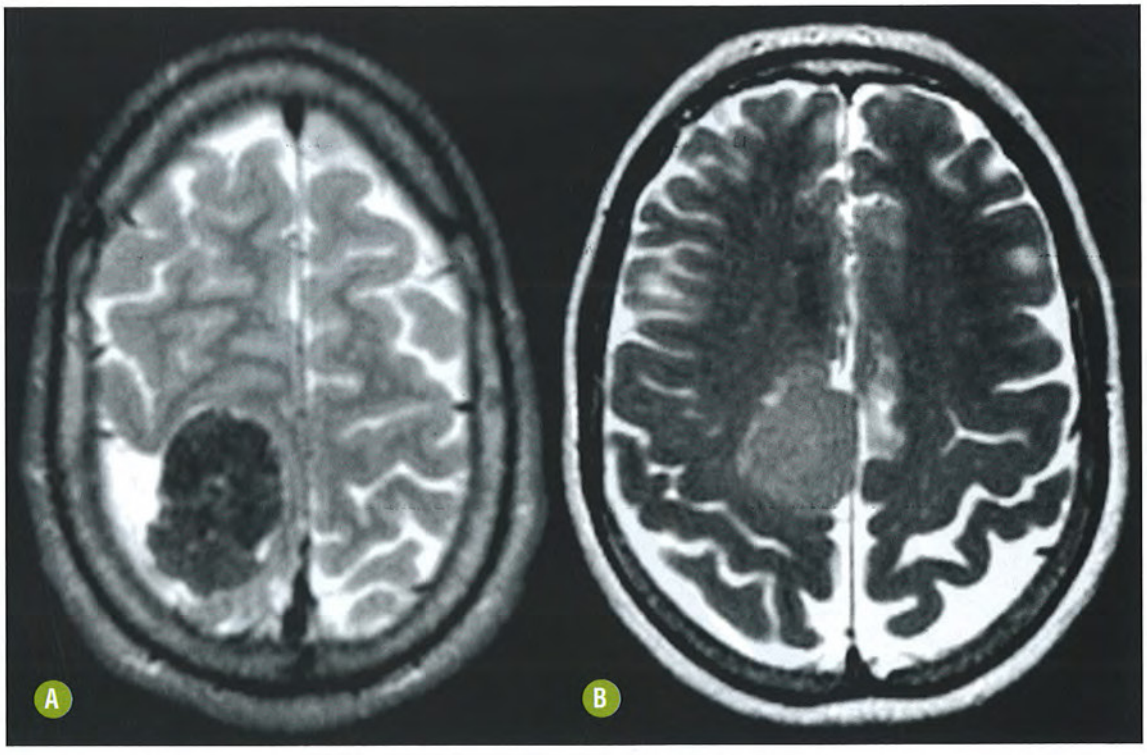

FIGURA 14-15. Diferentes características de sinal em T2 dos meningiomas com hipossinal **(A)** e discreto hipersinal em relacao ao córtex **(B)**.

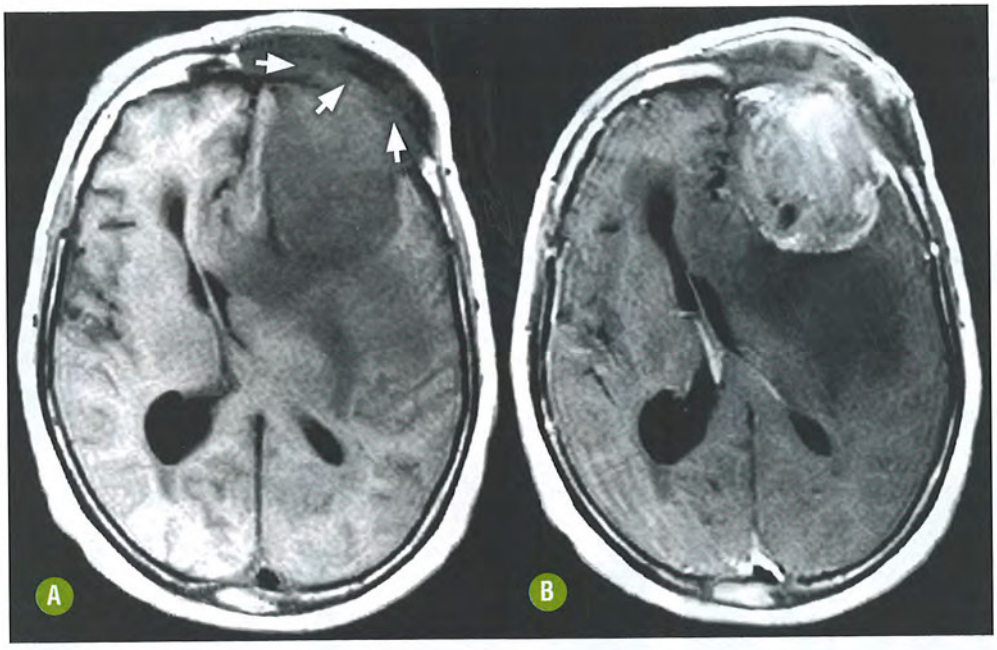

FIGURA 14-16. RM demonstra infiltração óssea em sequências T1 sem (setas, **A**) e com gadolínio **(B)**. Meningioma frontal esquerdo.

e extracraniano associados a impregnação na RM (no nível subgaleal) por meio da tábua óssea (Fig. 14-17).

- No controle pós-operatório usualmente persiste discreto espessamento e impregnação paquimeníngea de forma fina e regular. Espessamento mais grosseiro, e sobretudo lobulado, deve suscitar a possibilidade de recorrência tumoral (Fig. 14-18).
- A difusão isotrópica e a DTI têm mostrado coeficientes de difusão aparente (ADC) distintos nos meningiomas e na região peritumoral, conforme a histologia, tendendo a ser mais baixo nos tipos anaplásicos e malignos. Estes achados podem apresentar implicações prognósticas, auxiliando na eleição de terapia adjuvante.
- A espectroscopia pode auxiliar no diagnóstico, especialmente em casos de maior dificuldade diagnóstica, como nos de meningiomas intraventriculares ou meningiomas sem nítida ligação dural demonstrando um pico em *triplet* em 1,3 a 1,5 ppm, relacionado com alanina, superposto aos lípides e lactato com TE baixo (30, 35 ms) ou invertido com TE intermediário (144 ms) por "modulação J", podendo ser diferenciada dos lípides em que não há esta inversão (Fig. 14-19). Embora inespecífico, o N-acetil-aspartato (NAA) está reduzido e a colina aumentada em relação à creatina.
- Na perfusão, estudos têm demonstrado alteração no padrão perfusional entre as variantes histológicas, e volume sanguí-

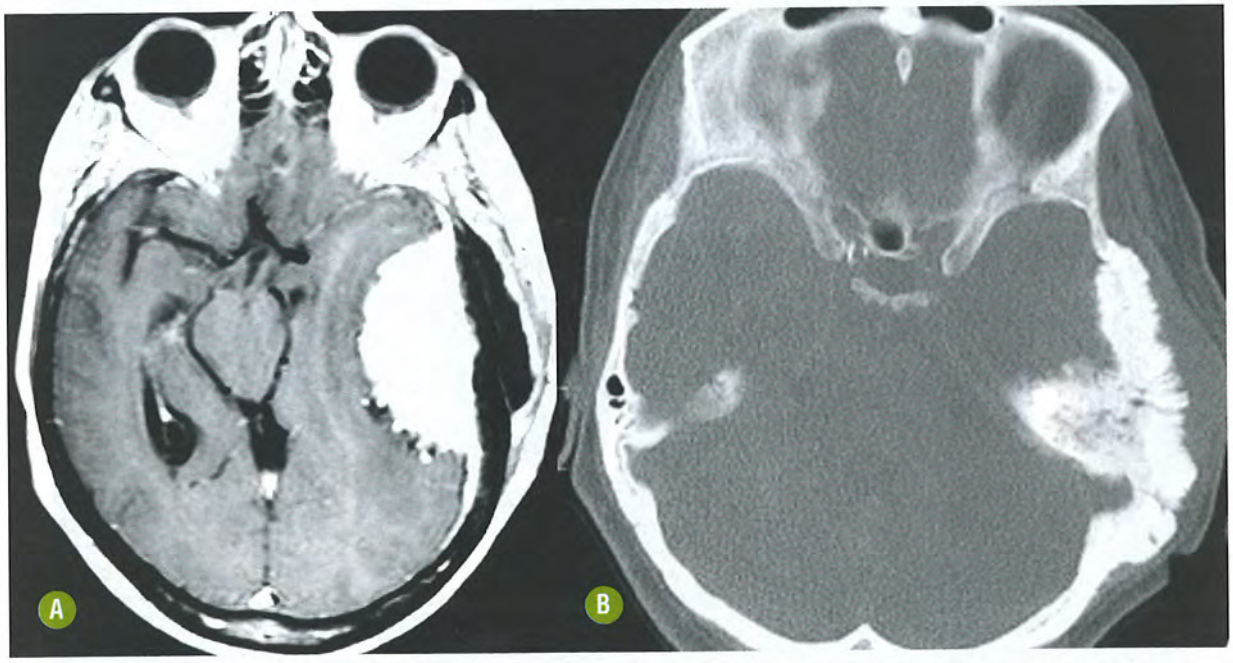

FIGURA 14-17. Formação expansiva extra-axial com componente extracraniano, com intensa impregnação pelo agente paramagnético e deslocando o córtex em RM com sequência T1 com gadolínio **(A)**. A TC **(B)** evidencia com maior detalhe a alteração óssea.

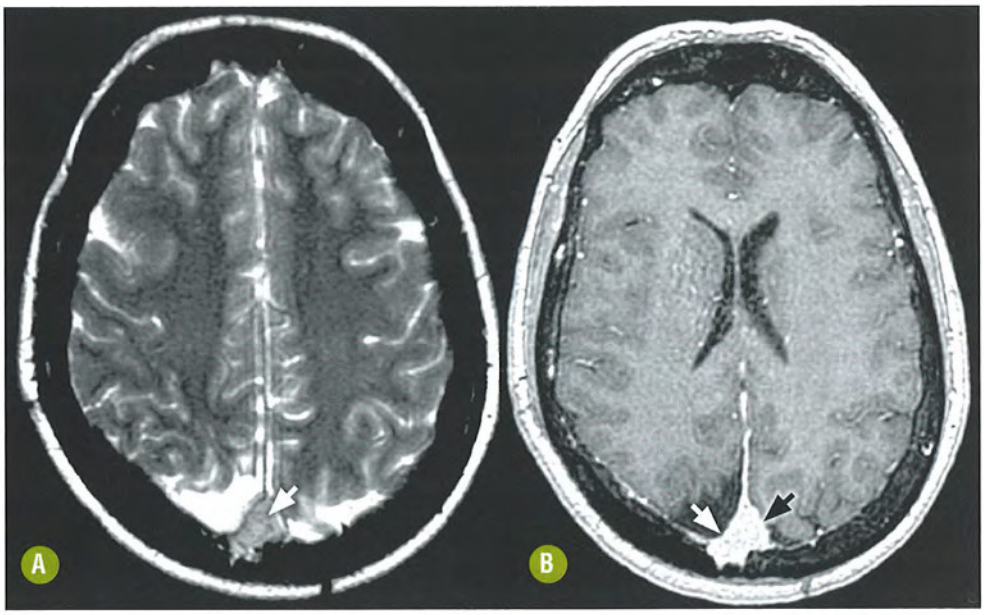

FIGURA 14-18. Recidiva de meningioma com tumor isointenso (setas) ao córtex em T2 **(A)** e realce pelo gadolínio em T1 pós-contraste **(B)**. Observar a relação do tumor com o seio sagital superior.

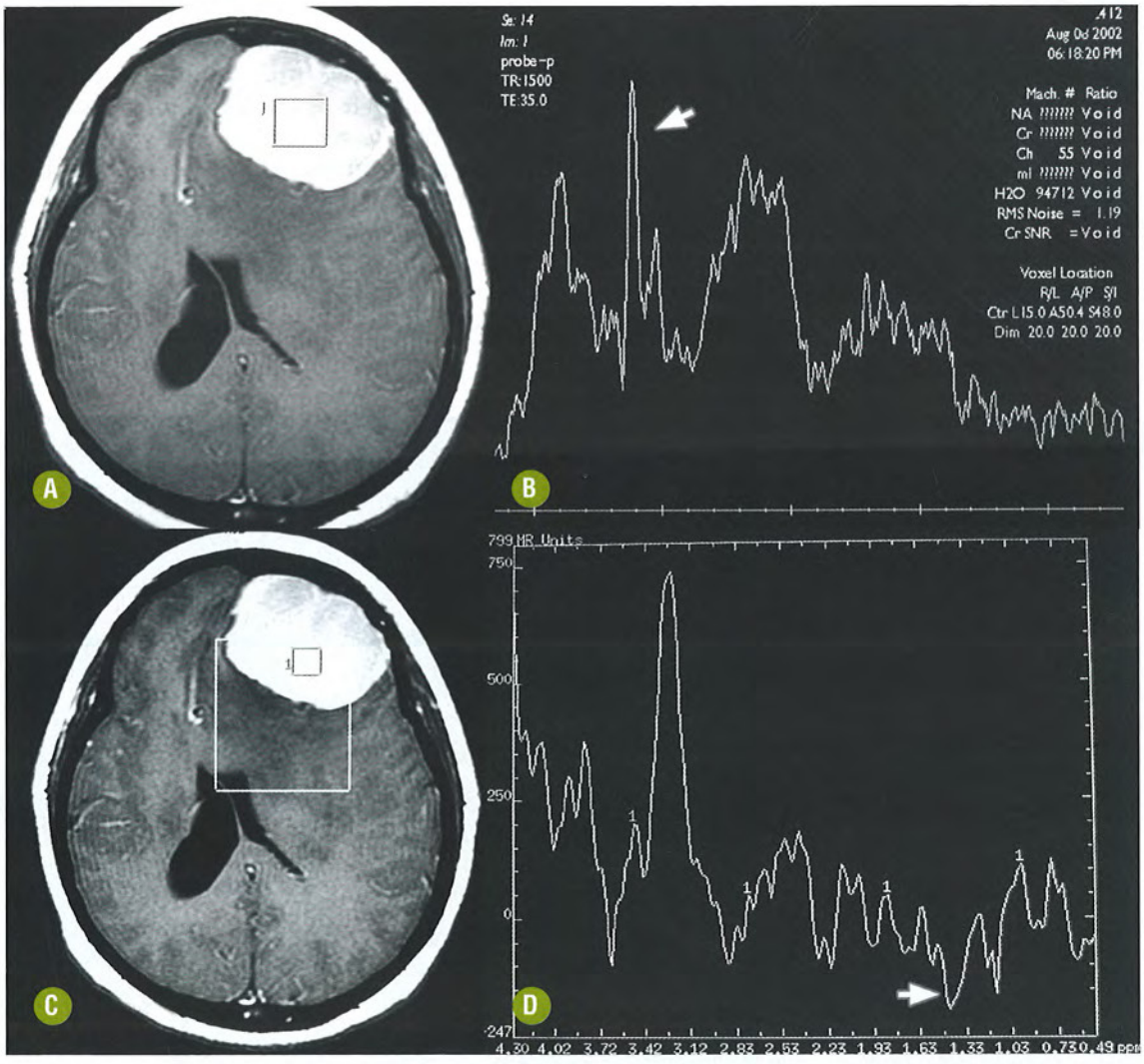

FIGURA 14-19. Espectroscopia "single-voxel" com TE 35 ms **(A, B)** e TE com 144 **(C, D)**. Meningioma frontal esquerdo com pico em 3,2 ppm relacionada a colina (seta, **B**). Entre 1,3 e 1,5 ppm observam-se 2 picos com TE de 35 ms, um deles com inversão em 1,4 ppm com TE de 144 ms (seta, **D**), possivelmente relacionados a alanina.

neo cerebral relativo (rCBV) tende a ser mais elevado nas variantes angioblásticas e menos expressivo nas variantes fibroblásticas.

- A utilização da angiorressonância (ARM) tem papel fundamental no manejo dos meningiomas. Do lado arterial, o método 3D TOF *(time of flight)* pode evidenciar o envolvimento arterial com afilamento do calibre (Fig. 14-20) e ramos proeminentes da artéria carótida externa, notadamente da artéria meníngea média. A ângio-RM venosa caracteriza a relação do tumor com os seios durais e veias corticais. Embora as técnicas 3D TOF e contraste de fase 2D ou 3D sem uso de agente paramagnético possam ser utilizadas, o ideal é optar pelo uso de gadolínio e técnica gradiente-eco 3D. Nesta avaliação, o tumor deve ser visto preferencialmente com certa hipointensidade no interior do lúmen adequadamente ocupado pelo gadolínio. Apesar do crescimento das técnicas de ângio-RM, a arteriografia digital permanece como melhor método para demonstrar a vascularização tumoral, usualmente com vasos durais (artéria meníngea média ou falcina anterior, por exemplo), suprindo o centro e os vasos piais da periferia da lesão (padrão em "raios de sol").

Recomendações

A RM é o melhor método na avaliação dos meningiomas devido à sua capacidade multiplanar e melhor discriminação topográfica entre lesões intra e extra-axiais. A lesão típica oferece pouco problema ao diagnóstico. É necessário ficar atento para variantes ou apresentações menos comuns, como meningiomas lipomatosos, com cistos de "aprisionamento" liquórico, intraventriculares e intraósseos. Em algumas situações a espectroscopia de prótons pode fornecer subsídios, como no caso de meningiomas intraventriculares. Não existem critérios de diagnóstico que permitam uma graduação precisa destes tumores, sendo que algumas apresentações, apesar de típicas, podem estar relacionadas com lesões anaplásicas ou malignas que, apesar de raras, apresentam implicações prognósticas. Neste contexto, os métodos funcionais como difusão e perfusão parecem promissores.

DIAGNÓSTICO DIFERENCIAL PRINCIPAL

Metástase extra-axial: geralmente múltiplas e associadas à invasão da calota craniana. O conhecimento de malignidade extracraniana auxilia no diagnóstico. Os tumores que mais frequentemente acometem a dura-máter, em ordem decrescente, são carcinoma mamário, linfoma, carcinoma prostático e neuroblastoma. A faixa etária e o sexo são discriminantes nestas possibilidades diagnósticas.

Schwannoma: deve ser diferenciado de meningioma na topografia do conduto auditivo interno. Componente intracanalicular, ausência de esclerose adjacente (hiperostose e infiltração óssea), calcificações ou cauda dural são mais frequentes em schwannoma.

Hemangioma: importante diagnóstico diferencial na região parasselar. No caso dos hemangiomas, a aquisição dinâmica após a injeção do agente paramagnético pode auxiliar mostrando um padrão de impregnação progressivo, globular e centrípeto. Ausência de alterações ósseas adjacentes ou comprometimento da artéria carótida interna corroboram a hipótese de hemangioma.

Doenças granulomatosas: tuberculose e sarcoidose podem simular meningiomas, especialmente quando se trata de lesões únicas e extra-axiais. A correlação clínica, a radiografia de tórax e os exames laboratoriais (teste de Kvein-Siltzbach positivo em cerca de 85% das sarcoidoses) podem fornecer subsídios ao diagnóstico correto.

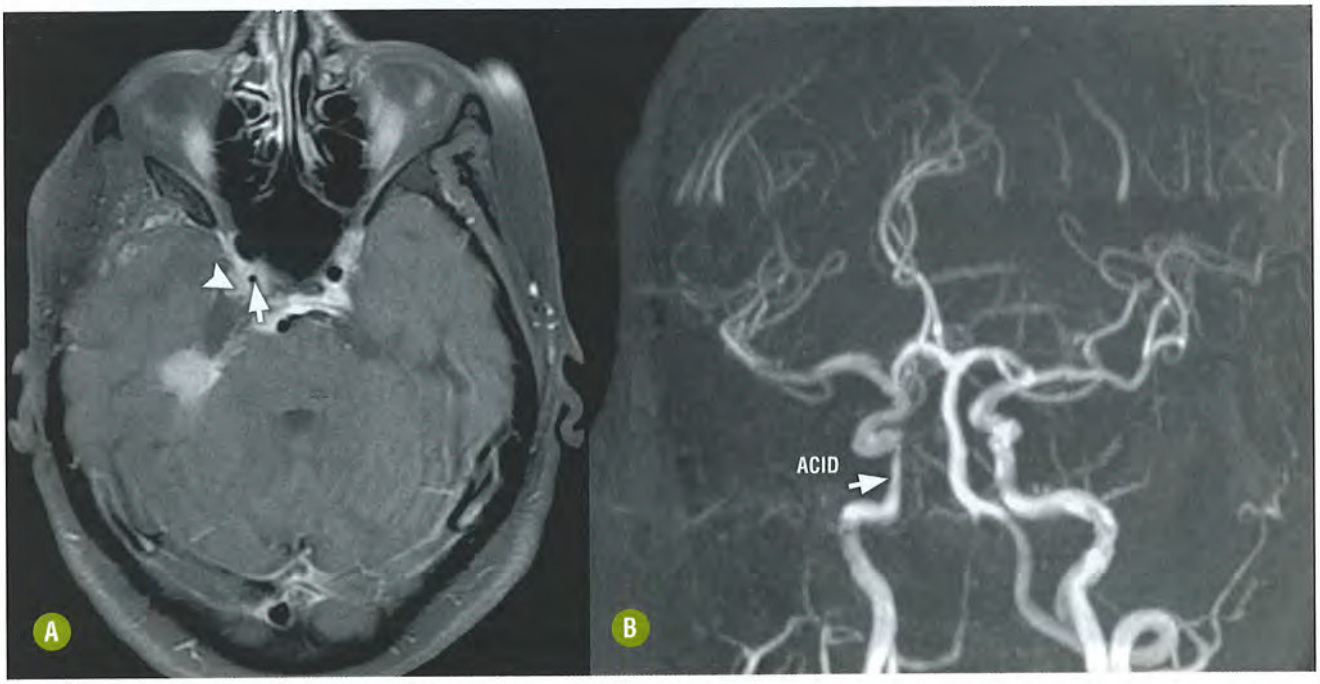

FIGURA 14-20. Imagem axial T1 com gadolínio com saturação da gordura **(A)** e reformatações de ângio-RM **(B)**. Lesão residual cavernosa direita (cabeça de seta, **A**) de meningioma petroclival com redução luminal da artéria carótida interna ipsilateral (setas, **A, B**).

Paquimeningite hipertrófica difusa: na maioria das vezes hipointensa em T2 e associada a impregnação pelo agente paramagnético. Recentemente um subtipo específico de doença meníngea relacionada à IgG4 tem sido descrito nas paquimeningites inflamatórias autoimunes.

Linfomas: geralmente múltiplos e associados a doença sistêmica. Geralmente com sinal baixo em T2. Pode simular meningioma quando apresentar padrão de acometimento isolado da dura.

Eritropoiese extramedular: formações nodulares hipointensas em T2 associadas a impregnação pelo agente paramagnético usualmente multifocais na convexidade ou foice cerebral. O conhecimento de anomalia hematológica facilita o diagnóstico (anemias crônicas, talassemia, mielofibrose, osteopetrose etc.).

MENIGIOMAS ATÍPICOS E MALIGNOS

INTRODUÇÃO

Generalidades

São tumores extra-axiais com ampla base de inserção dural, localmente invasivos, com áreas de necrose e considerável edema perilesional (Fig. 14-21). Os meningiomas atípicos (Organização Mundial da Saúde [OMS] grau II) correspondem a aproximadamente 5% dos meningiomas e os malignos (OMS grau III), a cerca de 1% dos casos. Apresentam taxas de recorrência consideravelmente maiores, de cerca de 25% nas variantes atípicas e de aproximadamente 75% nas variantes malignas. Os atípicos incluem as variantes papilar e de células claras, e os malignos são também conhecidos por anaplásicos.

Achados Clínicos e Laboratoriais

Como as variantes típicas, são também mais frequentes no sexo feminino e em pacientes de meia-idade. Contudo as variantes atípicas antecedem as típicas em cerca de 10 anos. A clínica varia conforme a topografia das lesões. Existe certa predileção das variantes atípicas, especialmente a de células claras, pela cisterna pontocerebelar e tentório, e das malignas por localização parassagital e junto à convexidade. Devido à maior recorrência, dados de estudos de imuno-histoquímica podem ser úteis. A MIB-1, por exemplo, é uma proteína expressada durante o ciclo de reprodução celular. Anticorpos anti-MIB-1 são utilizados para imuno-histoquímica e fornecem um índice de quantificação de células em divisão. Se menor que 4,4%, 82% dos pacientes estarão livres de recorrência em seis anos. Se maior que 4,4%, somente 32% estarão livres de recorrência em seis anos.

Achados Histopatológicos

As variantes atípicas apresentam alta atividade mitótica e pelo menos três dos seguintes critérios: células pequenas com elevada relação núcleo/citoplasma; nucléolos proeminentes: padrão de crescimento ininterrupto ou em "camadas"; focos de necrose espontânea ou geográfica. As variantes malignas caracterizam-se por citologia notoriamente maligna, similares a carcinomas, sarcomas ou melanomas, e apresentam altos índices mitóticos com 20 ou mais mitoses por campo.

ACHADOS DE IMAGEM

Tomografia Computadorizada

- A forma clássica é caracterizada pela presença de uma lesão intracraniana extra-axial associada a componente extracraniano e lesão osteolítica.
- O componente intracraniano é mais frequentemente iso ou hiperdenso em relação ao córtex, tem impregnação intensa pelo contraste e normalmente não tem calcificações.
- O edema peritumoral tipicamente é extenso e o realce é mais extenso que as variantes benignas.

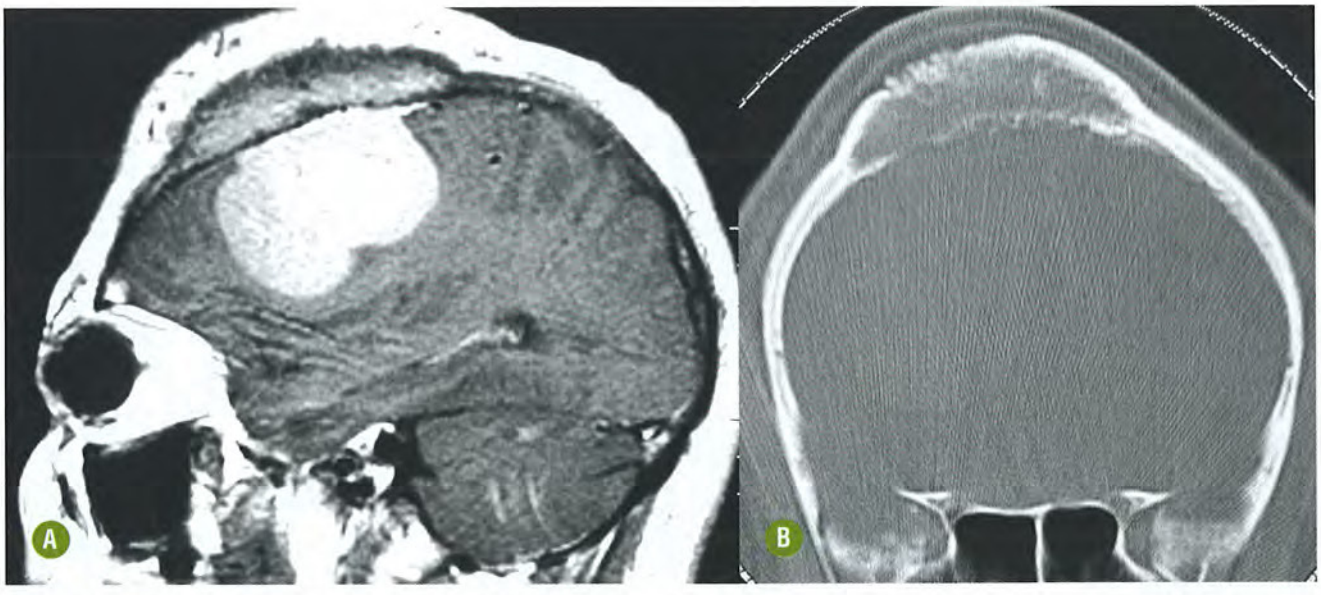

FIGURA 14-21. Meningioma atípico invasivo. Observar o realce na calota na sequência T1 com gadolínio da RM no plano sagital **(A)** e lesão óssea na TC **(B)**.

Ressonância Magnética

- A lesão tem sinal heterogêneo em T2, tem margens irregulares (aspecto "frondoso"), infiltra frequentemente o córtex (dificultando a identificação da "rima" liquórica) e tem realce intenso pelo gadolínio (Fig. 14-22).
- A extensão do edema é mais facilmente vista que na TC.
- Na difusão, há hipersinal com correspondente hipossinal no mapa de ADC na difusão isotrópica (Fig. 14-23), provavelmente devido à alta celularidade.
- A perfusão e a espectroscopia são métodos que podem ser úteis no futuro para avaliar a agressividade dos meningiomas atípicos. Na espectroscopia de prótons, pode haver demonstração do pico de alanina entre 1,3 e 1,5 ppm e alguns estudos mostram incremento dos picos de glutamato, em particular da alfa-glutationa, nos meningiomas, além do aumento de lactato nos meningiomas atípicos.
- A ângio-RM auxilia na demonstração do comprometimento vascular (arterial e venoso), embora a arteriografia digital seja o melhor método para demonstrar o achado mais característico: suprimento vascular dural do tipo "raios de sol", *blush* tumoral intenso e prolongado e invasão de seios durais na fase venosa.

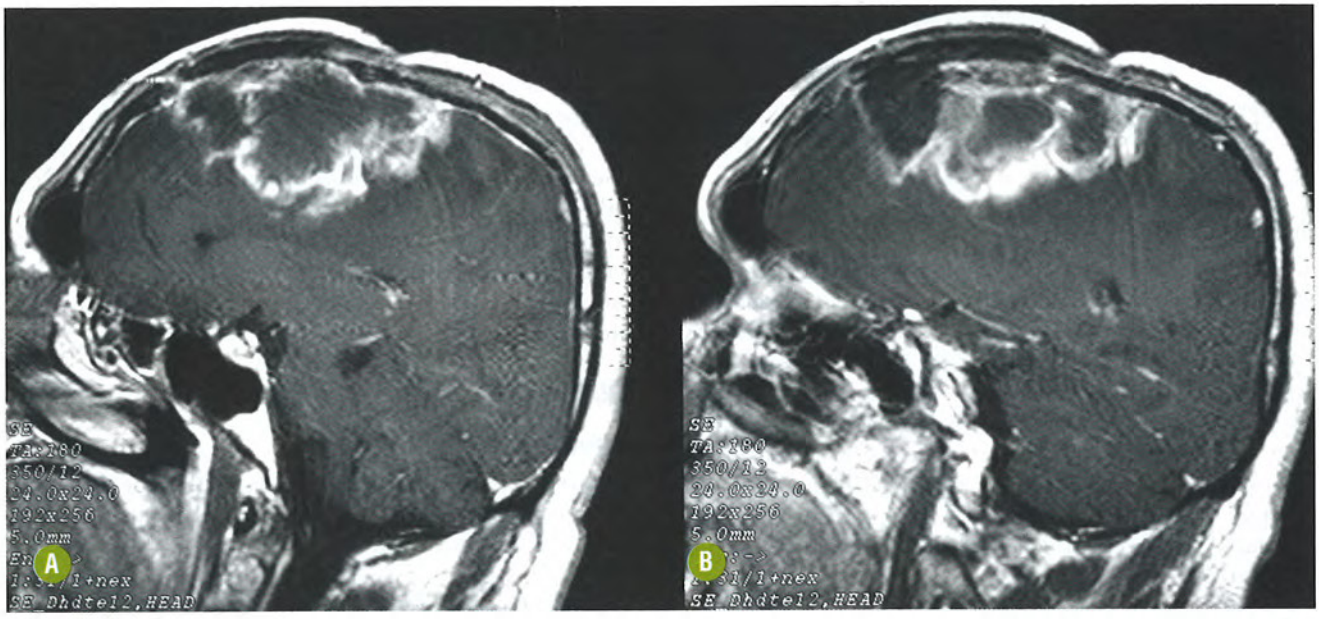

FIGURA 14-22. Meningioma maligno recidivado. Cortes sagitais ponderados em T1 após a injeção intravenosa do agente paramagnético. Formação expansiva extra-axial frontoparietal parassagital abordada previamente com sinais de recidiva apresentando impregnação heterogênea pelo agente paramagnético, aspecto "frondoso" sem nítido plano de clivagem com o córtex, extensas área de necrose e edema perilesional.

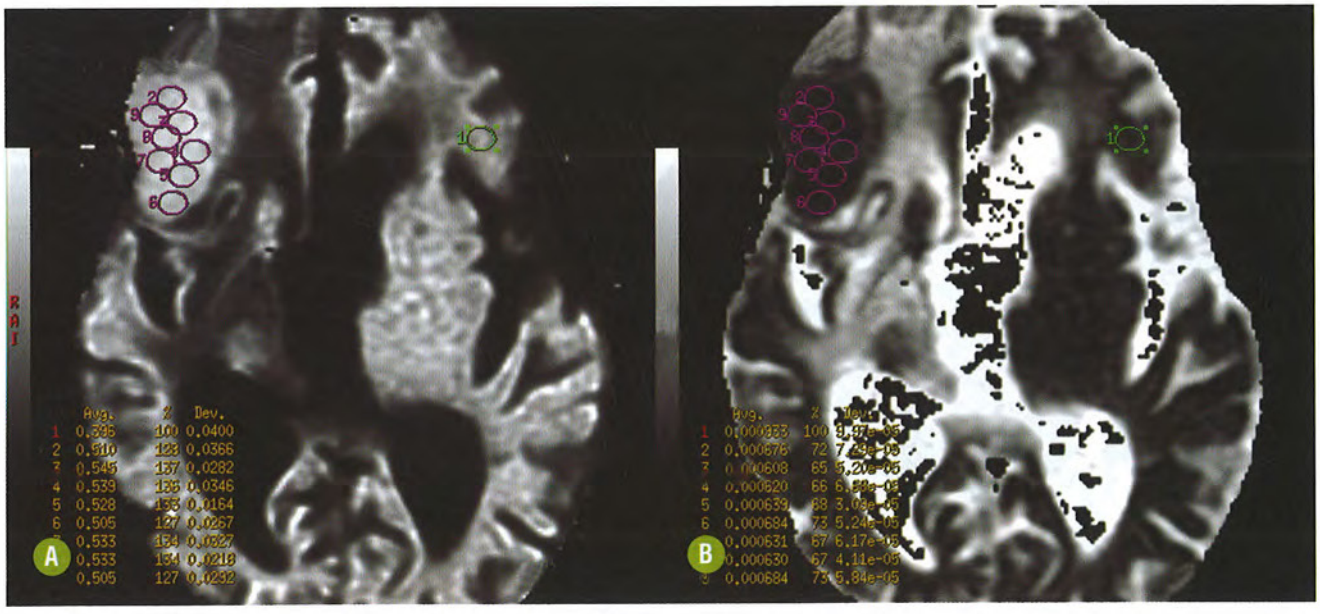

FIGURA 14-23. Meningioma frontal direito com sinal alto da difusão **(A)** e baixo sinal no mapa de ADC **(B)**.

Recomendações

Apesar de comum nas variantes agressivas do meningioma, a ocorrência de edema peritumoral, lise óssea e infiltração do córtex pode estar presente em variantes benignas. A RM é o melhor método para caracterizar o tumor e auxiliar no planejamento cirúrgico. Os métodos funcionais (perfusão, espectroscopia e difusão) são promissores na distinção de graduação histológica com implicações na estratégia operatória e no prognóstico.

DIAGNÓSTICO DIFERENCIAL

Meningioma típico: os achados de imagem podem ser superponíveis.

Metástases extradurais: o conhecimento de malignidade extracraniana facilita o diagnóstico. Podem ser osteolíticos e destrutivos ou osteoblásticos e escleróticos.

Linfoma: pode se apresentar como lesão lítica óssea com componente epidural e extracraniano. Geralmente ocorre em pacientes com doença linfoproliferativa sistêmica.

Tumores mesenquimais agressivos: o osteossarcoma se caracteriza por lesão osteolítica com tumor em partes moles e calcificação em "raios de sol". Já o sarcoma de Ewing é mais frequente em crianças. O sarcoma meníngeo é extremamente raro.

Gliossarcoma e glioblastoma com infiltração extra-axial: nestes tumores gliais, o componente intra-axial é mais extenso.

LINFOMA

INTRODUÇÃO

Generalidades

O envolvimento do SNC é frequente em pacientes com linfoma sistêmico, especialmente da dura, de leptomeninges e dos nervos cranianos. O comprometimento da dura-máter é, via de regra, mais extenso que em meningiomas, podendo ocorrer extensões óssea e extracraniana (Fig. 14-24). O envolvimento subaracnoide pode ser evidenciado com maior propriedade na

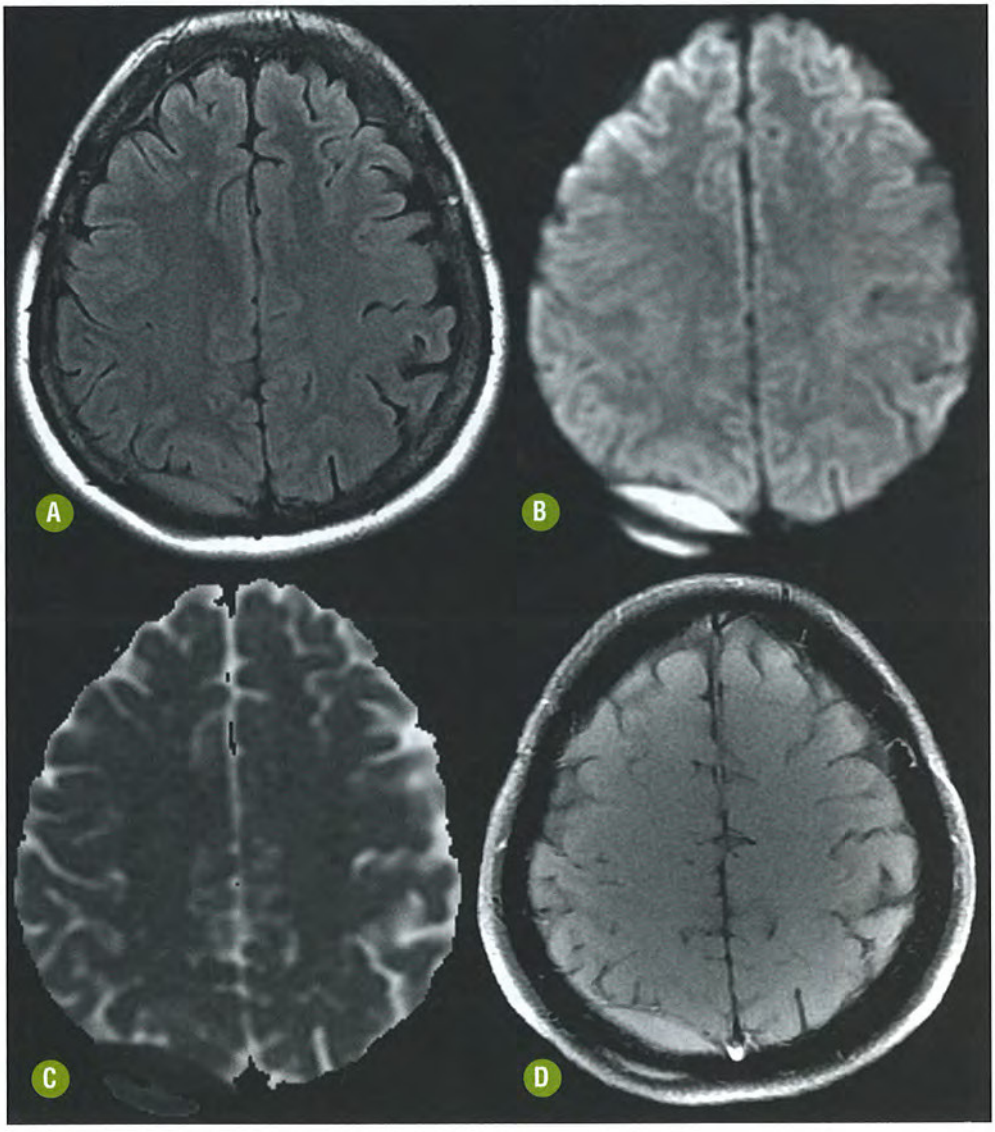

FIGURA 14-24. Axial FLAIR mostra alteração do sinal de morfologia biconvexa na região parietal direita **(A)**. Difusão **(B)** e mapa de ADC **(C)** com restrição a difusão da água. Axial com gadolínio **(D)** mostrando impregnação nos compartimentos intra e extracranianos. Paciente tratada previamente de um linfoma difuso de grandes células B.

sequência FLAIR, como placas espessadas junto às superfícies cerebrais. Já o parênquima cerebral pode ser afetado por extensão de lesão extra-axial ou, menos frequentemente, por extensão por meio dos espaços perivasculares. Lesões ependimárias também podem ocorrer (Fig. 14-25).

Achados Clínicos e Laboratoriais

Acomete pacientes entre a 6ª e 7ª décadas usualmente como manifestação secundária de um linfoma sistêmico. Pode iniciar sua apresentação com cefaleia, alteração do nível da consciência ou paralisia de nervos cranianos. Pacientes com maior chance de recorrência para o SNC são aqueles portadores de variantes agressivas como linfoma linfoblástico e de Burkitt. De modo intermediário, em pacientes com linfoma difuso de grandes células B, sendo incomum na doença de Hodgkin. Também apresentam maior chance de recorrência para o SNC pacientes com altos níveis séricos de desidrogenase lática, com envolvimento extranodal em mais de um sítio, em estadiamento avançado, aqueles com sintomas B (febre, sudorese noturna, perda de peso) e aqueles com envolvimento de bexiga, testículos e adrenais.

Achados Histopatológicos

À macroscopia, o padrão mais usual é de um tumor dural endurecido. À microscopia apresentam um aspecto comum às neoplasias de pequenas células com intensa basofilia ("tumores de pequenas células azuis"), com um padrão de distribuição monótono. Destaca-se a constituição de pequenas células com um padrão de distribuição monótono e citoplasma escasso com alta relação núcleo/citoplasma.

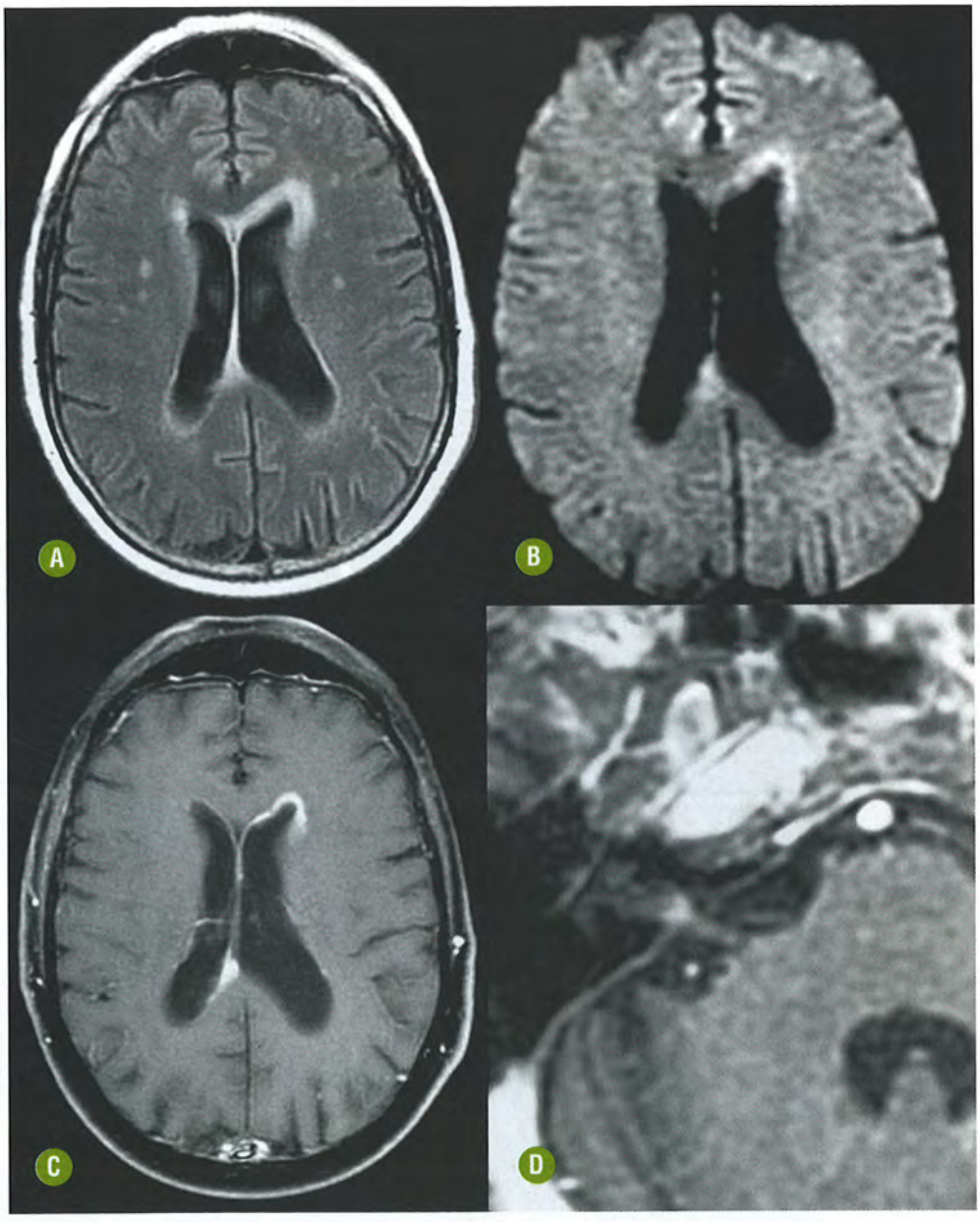

FIGURA 14-25. Paciente em tratamento por linfomas de células B. Corte axial FLAIR **(A)** mostra alteração do sinal do epêndima junto ao corno frontal do ventrículo lateral esquerdo. Observar restrição à difusão **(B)**, impregnação do epêndima **(C)** e sétimo/oitavo nervos cranianos **(D)**.

ACHADOS DE IMAGEM

Tomografia Computadorizada

- O acometimento do SNC pelo linfoma se manifesta por lesões focais ou multifocais com realce pelo contraste na dura-máter (forma dural) ou meninge (forma leptomeníngea).
- O método pode detectar lesão óssea associada.
- A densidade pode ser iso ou hiperdensa em relação ao cérebro.

Ressonância Magnética

- Na RM o linfoma extra-axial pode ter sinal iso ou hipointenso em relação ao córtex em T1 e em T2. O hipossinal em T2 reflete a alta celularidade do tumor. Em FLAIR não há supressão do líquor, permanecendo hiperintensidade de sinal neste compartimento, especialmente se usado gadolínio intravenoso. Este aspecto pode sugerir incremento da celularidade ou do conteúdo proteico do líquor, embora possa ocorrer em exames realizados com emprego de oxigênio a 100% em procedimentos anestésicos. Estas lesões podem também apresentar restrição à difusão.
- Nas sequências T1 com gadolínio, as lesões durais e leptomeníngeas se impregnam pelo agente paramagnético (Fig. 14-26). Padrão de extensão transcraniano com lesões epidurais e no plano subgaleal (simulando meningioma em placa) por meio da calota pode ser observado. O comprometimento da aracnoide pode levar à extensão através dos espaços perivasculares e até mesmo no parênquima cerebral, e este aspecto é característico dos linfomas.
- Outro achado comum é a impregnação de múltiplos nervos cranianos. Este padrão também pode ser observado em metástases, neurossarcoidose, tuberculose, neuroborreliose e esclerose múltipla.
- Na perfusão, o rCBV do linfoma tende a ser menor que em outros tumores como glioblastoma e meningioma.

Recomendações

A RM com o emprego do agente paramagnético é o método mais indicado para demonstrar o comprometimento extra-axial, especialmente se usada sequência T1 com saturação da gordura. A sequência FLAIR (inclusive com gadolínio) é uma alternativa para evidenciar comprometimento subaracnoide, especialmente na alta convexidade dos hemisférios cerebrais.

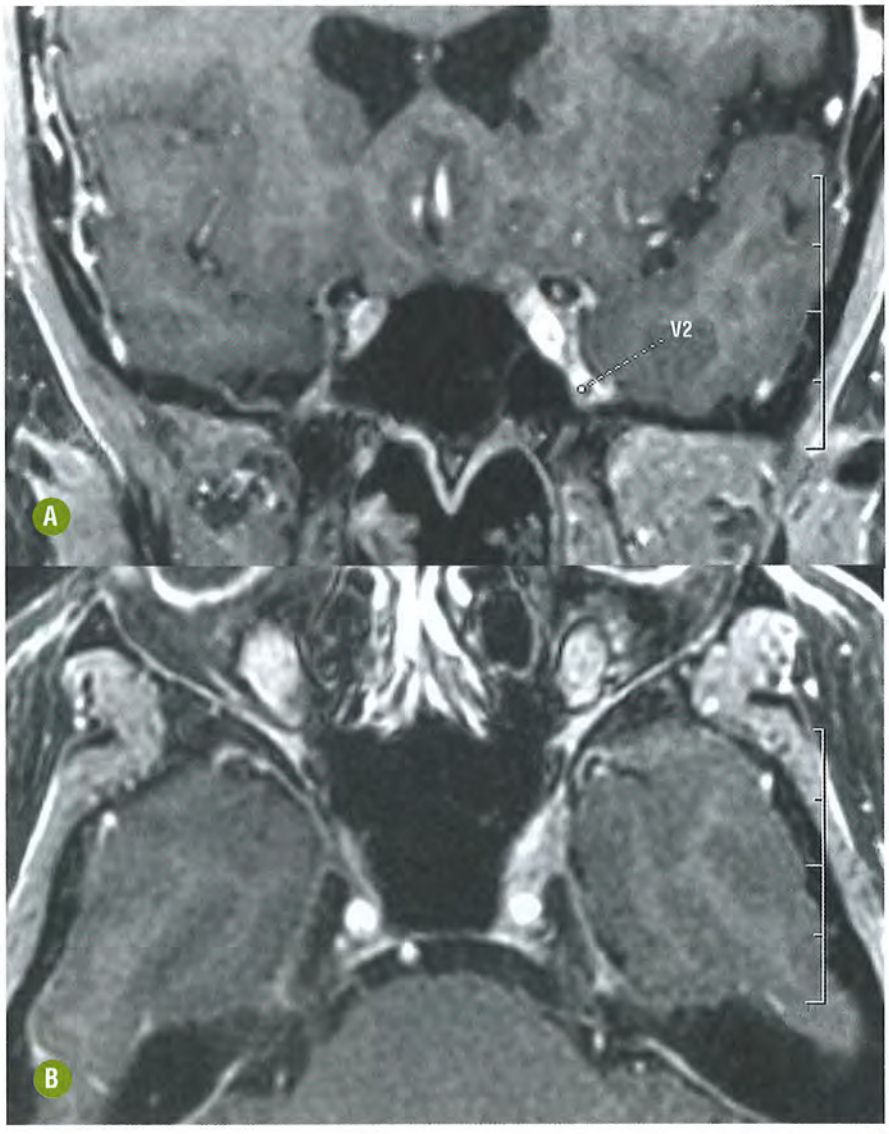

FIGURA 14-26. Reconstruções 2D de aquisição volumétrica na sequência gradiente-eco ponderada em T1 após a injeção intravenosa de gadolínio **(A, B)** evidencia espessamento e impregnação paquimeníngea junto ao forame redondo circundando a divisão maxilar (V2) do nervo trigêmeo à esquerda em paciente com alteração da sensibilidade neste território e em tratamento por linfoma de células B.

DIAGNÓSTICO DIFERENCIAL PRINCIPAL

Meningioma: tumor dural associado a "cauda dural" em mulher de meia-idade. O comprometimento meníngeo é menos extenso. A evidência de calcificação na TC favorece a possibilidade de meningioma. A forma "em placa" do meningioma pode simular o linfoma. O conhecimento de linfoma prévio ou em tratamento, a ocorrência de leões multifocais e a maior extensão de comprometimento dural favorecem o diagnóstico de linfoma.

Metástases meníngeas: metástases de próstata e mama podem apresentar características de lesões durais similares, inclusive com hipointensidade em T2. Lesão única na dura pode ser observada na leucemia.

Linfoma primário: usualmente acomete o parênquima cerebral (núcleos da base e regiões periventriculares). Raramente como tumores durais ou leptomeníngeos.

Doença leptomeníngea inflamatória/infecciosa: o diagnóstico de meningite infecciosa é clínico. Espessamento meníngeo focal com impregnação pode representar tuberculose, sarcoidose e sífilis meningovascular. Espessamento meníngeo difuso com impregnação é mais comum em vasculites e paquimeningite hipertrófica difusa. Correlação clínica e estudo do líquido cefalorraquidiano são fundamentais.

Hemangiopericitoma: tumor extra-axial lobulado com ou sem envolvimento da calota com impregnação heterogênea pelo contraste. Incomum se comparado com linfoma e meningioma.

METÁSTASES EXTRA-AXIAIS

INTRODUÇÃO

Generalidades

É a disseminação de uma malignidade extra ou mesmo intracraniana para os envoltórios do SNC por via hematogênica arterial (mama, pulmão, melanoma e próstata), hematogênica venosa via plexo corioide ou vasos aracnoides (leucemia), por contiguidade (tumores primários do SNC, como glioblastoma, ependimoma e meduloblastoma), perineural (tumores de cabeça e pescoço com disseminação por meio dos forames da base) ou iatrogênica (relacionada com procedimentos cirúrgicos).

As metástases podem acometer a calota craniana, em suas tábuas interna e externa (Fig. 14-27), a dura-máter (Fig. 14-28), a aracnoide, o espaço subaracnóideo e a pia-máter. Embora estes envoltórios sejam barreiras à disseminação neoplásica, não são, contudo, invioláveis.

Nas lesões epidurais geralmente há o comprometimento da calota craniana e os tumores mais frequentes são os de mama, pulmão, próstata e rim. O comprometimento dural pode ocorrer em até 18% dos pacientes e é causado, mais frequentemente, por neoplasias primárias na mama, linfoma, carcinomas prostáticos e neuroblastoma (Fig. 14-29). Já as metástases leptomeníngeas estão relacionadas, por via hematogênica, com tumores de pulmão, gástricos, ovarianos, melanoma, leucemia e linfoma e, por contiguidade, com os tumores do SNC. Existe envolvimento concomitante da aracnoide ou do espaço subaracnóideo em cerca de 6% a 18%.

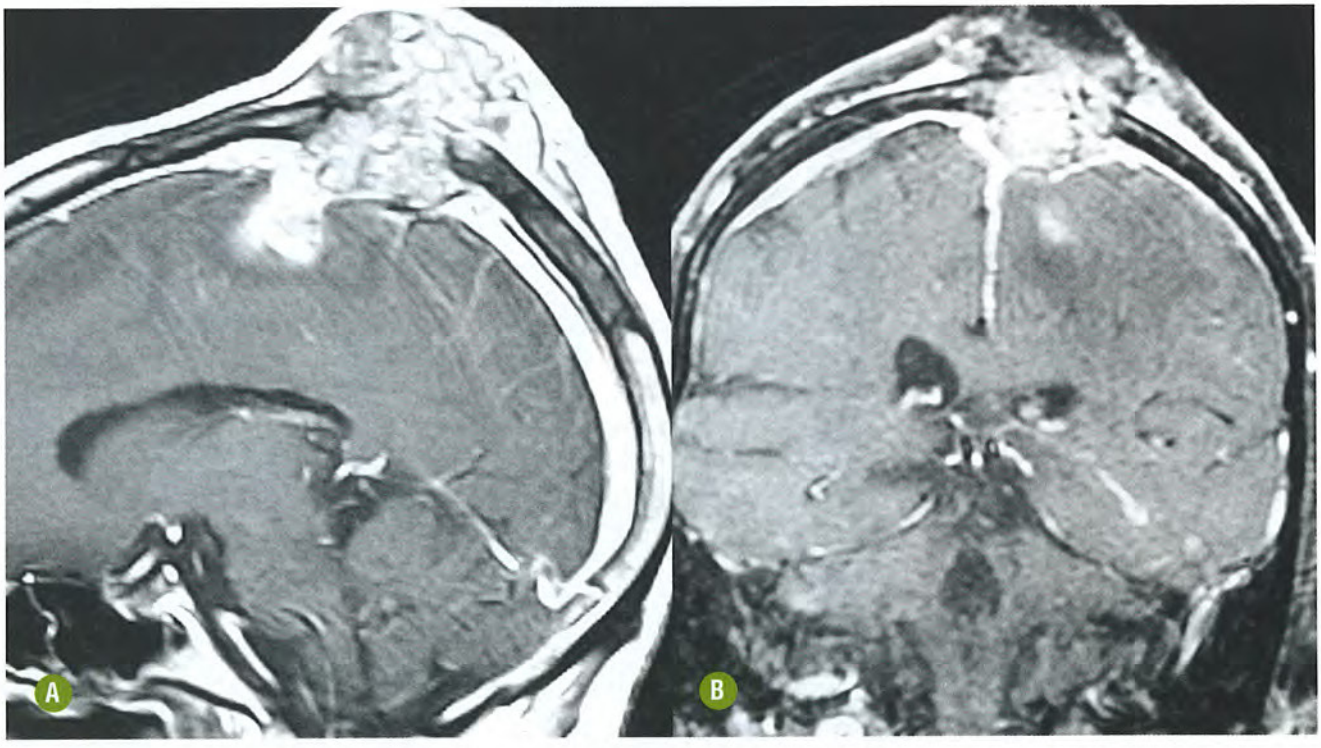

FIGURA 14-27. Cortes sagital **(A)** e coronal **(B)** em T1 com gadolínio evidenciam volumosa formação expansiva heterogênea com lise da calota craniana com componentes intra e extracranianos e nítido abaulamento do plano superficial com envolvimento subgaleal. Diagnóstico: metástase de carcinoma de células claras renais

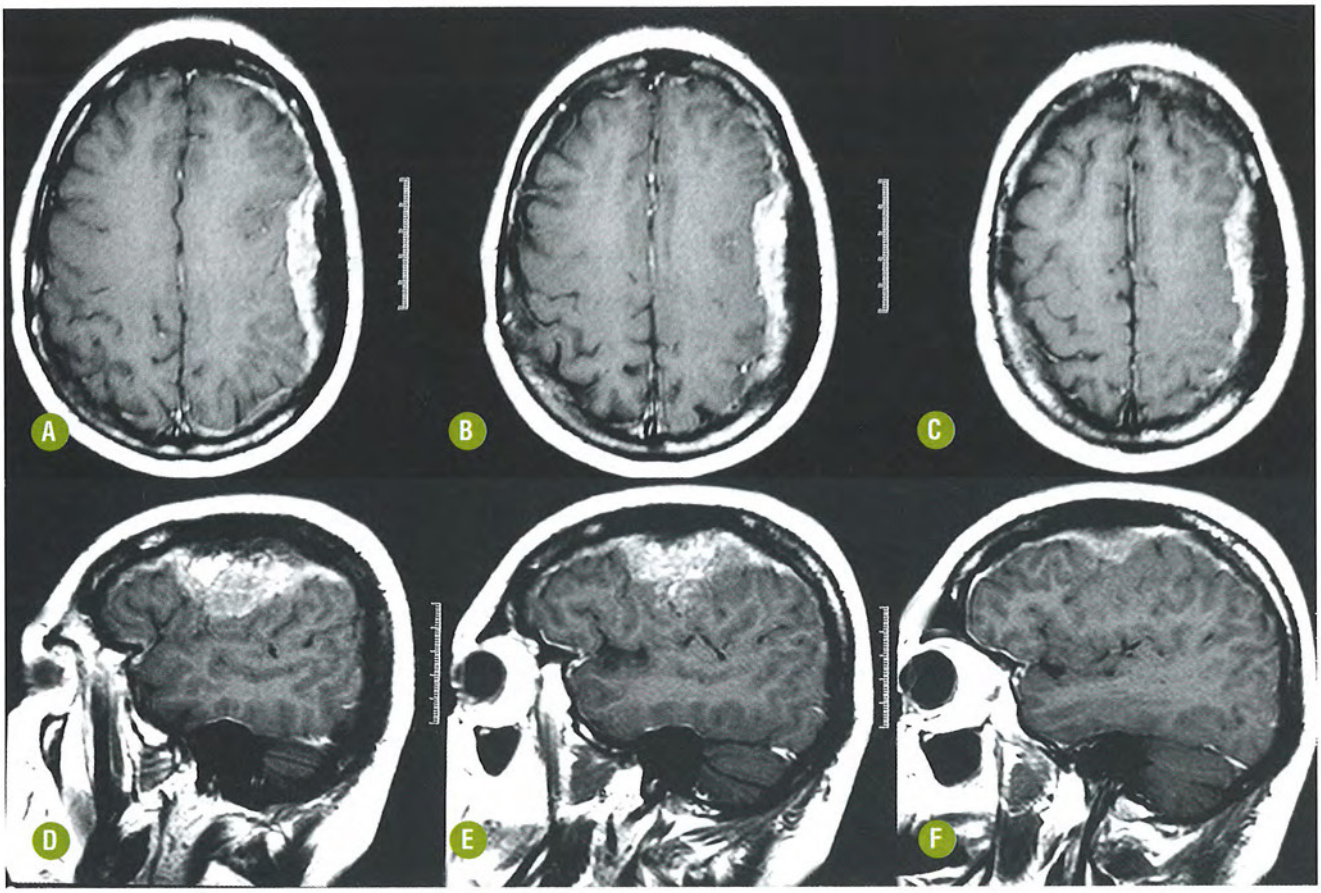

FIGURA 14-28. Cortes axiais **(A-C)** e sagitais **(D-F)** em T1 com gadolínio evidenciam área de impregnação dural de contornos lobulados na região fronto-parietal esquerda associada a alteração blástica da calota craniana em contiguidade. Diagnóstico: metástase de carcinoma prostático.

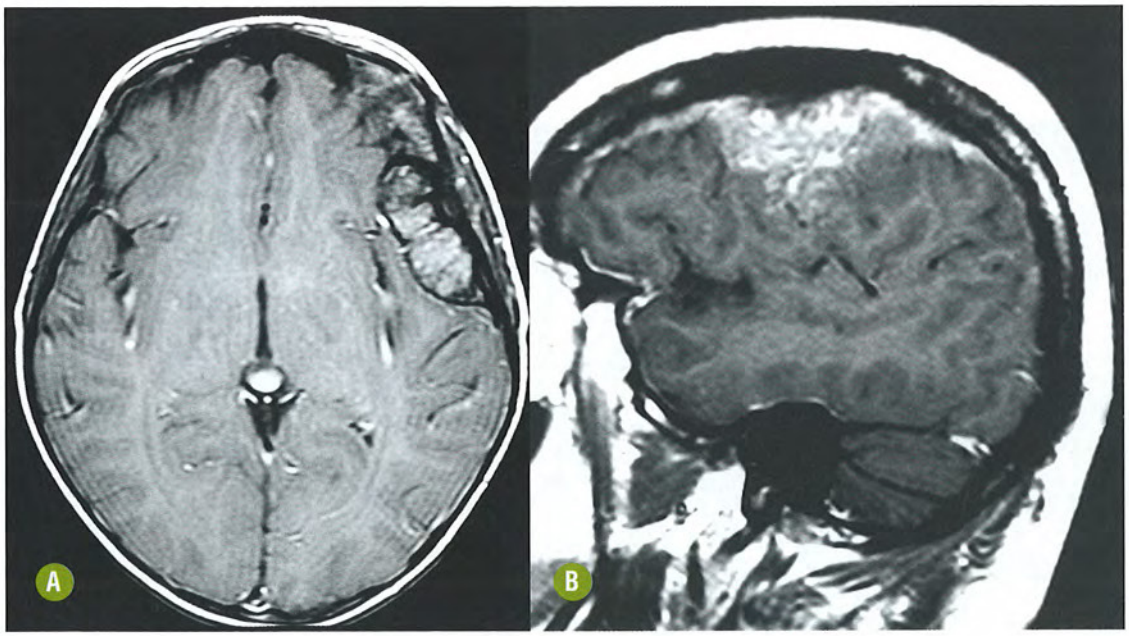

FIGURA 14-29. Lesão expansiva dural com impregnação heterogênea em paciente de 11 anos com neuroblastoma metastático. Axial **(A)** e coronal **(B)** T1 com gadolínio.

Aspectos Clínicos e Laboratoriais

As metástases no SNC podem ser assintomáticas ou sintomáticas, dependendo da topografia das lesões e do tumor primário. Quando sintomática, cefaleia, astenia, alteração do nível de consciência, epilepsia e hipertensão intracraniana são achados frequentes. Já a carcinomatose leptomeníngea é uma síndrome clínica caracterizada por paralisia de nervos cranianos devida à infiltração neoplásica do espaço subaracnóideo, usualmente relacionada com tumores do SNC e carcinomas do pulmão (Fig. 14-30), estômago, mama, ovário e melanoma. Pode haver hidrocefalia comunicante secundária a distúrbio na absorção do líquor nas granulações aracnoides.

Quanto à idade, existe uma distribuição bimodal. Em crianças as metástases mais frequentes são causadas por meduloblastoma, leucemia e neuroblastoma. Em adultos as malignidades mais frequentes são mama, pulmão, melanoma e próstata.

A sensibilidade do estudo citológico no líquor varia de 50% a 90%, dependendo do número de punções e técnicas de sedimentação utilizadas.

Aspectos Histopatológicos

À macroscopia, as lesões durais são tumores bem delimitados, geralmente envolvendo a calota craniana e usualmente com morfologia biconvexa. As lesões leptomeníngeas, aracnoides e subaracnoides podem se apresentar como espessamento opaco das leptomeninges da base, placas branco-acinzentadas ou amareladas obscurecendo a superfície e os sulcos cerebrais. À microscopia, observam-se infiltrados celulares metastáticos. Na carcinomatose meníngea, a infiltração metastática pode induzir a uma meningite fibroblástica reacional com células inflamatórias.

ACHADOS DE IMAGEM

Radiografia Convencional

- Tem baixa acurácia na detecção e caracterização das lesões. Pode evidenciar lesões mais grosseiras, usualmente líticas e sem bordos escleróticos.

Tomografia Computadorizada

- As lesões durais e subdurais apresentam-se como tumorações de morfologia biconvexa com realce pelo contraste, muitas vezes associada a comprometimento ósseo.
- O método tem baixa sensibilidade para detectar carcinomatose meníngea, embora a presença de hidrocefalia comunicante possa indicar esta possibilidade.

Ressonância Magnética

- A forma mais comum de lesão metastática dural é de uma lesão com sinal hipointenso em T1, discretamente hiperintensa em T2 em relação ao córtex e que tem realce intenso pelo gadolínio.
- Quando hemorrágica (especialmente nos casos de tumores de rim e tireoide), o sinal é mais heterogêneo.
- É comum o comprometimento da calota craniana associado a lesões durais. Neste contexto, o uso de supressão da gordura após o uso de gadolínio aumenta a acurácia da RM.
- Lesões durais podem ter restrição à difusão da água devido à alta celularidade dos tumores.
- A venografia por RM pode ser útil para evidenciar deslocamento, compressão, invasão e trombose relacionada com as lesões.
- Em relação ao comprometimento leptomeníngeo, destaca-se a sensibilidade do FLAIR (especialmente se usado com gadolínio) na detecção das lesões como hipersinal difuso (liso ou nodular) com ou sem infiltração de espaços perivasculares. Realce em nervos cranianos e disseminação ependimária junto aos ventrículos laterais também podem ocorrer.

Recomendações

O papel do radiologista é detectar as lesões e diferenciar lesões extra-axiais de lesões corticais superficiais. Neste contexto a RM apresenta melhor acurácia que a TC. Destaca-se o uso de sequências com supressão de gordura e FLAIR T1 3D pós-gadolínio intravenoso para aumentar a sensibilidade do método.

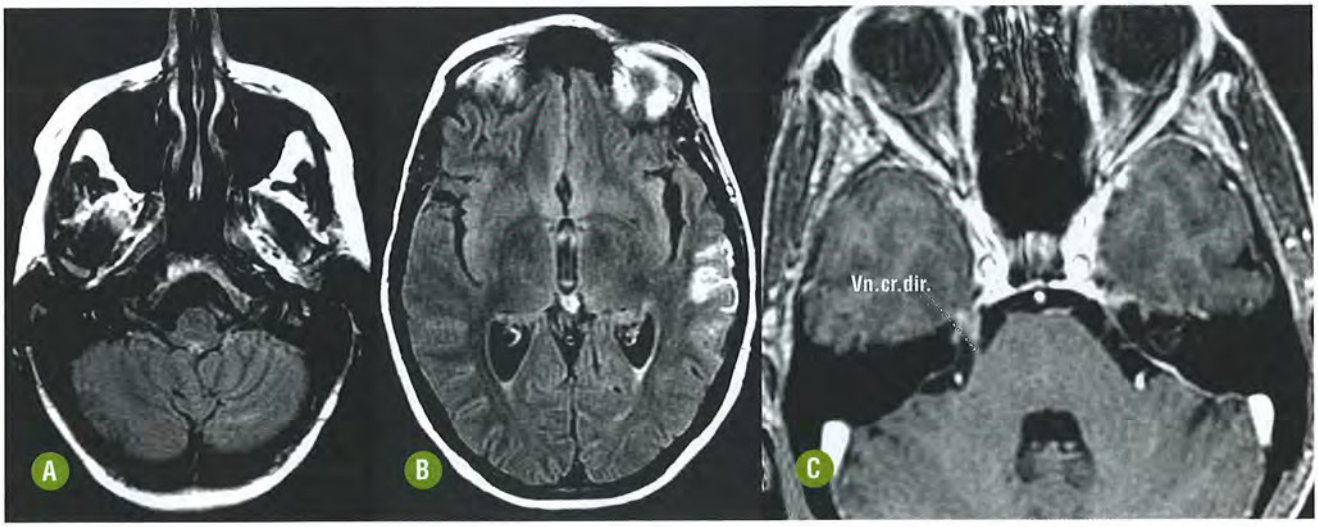

FIGURA 14-30. Metástases leptomeníngeas em paciente com história pregressa de neoplasia pulmonar de pequenas células. Observar alteração de sinal entre as folhas cerebelares e o lobo temporal à esquerda **(A, B)** e realce no quinto nervo craniano direito **(C)**.

DIAGNÓSTICO DIFERENCIAL PRINCIPAL

- **Lesões na calota:** orifícios de craniectomia (história compatível), mieloma múltiplo (lesões múltiplas, velocidade de hemossedimentação elevada, exames laboratoriais compatíveis), cistos epidermoides intradiploicos (geralmente sem impregnação pelo gadolínio) podem simular metástase óssea.
- **Lesões durais:** hematoma subdural e epidural, linfoma, paquimeningite hipertrófica, hipotensão liquórica e tumores mesenquimais devem ser diferenciados de metástases.
- **Lesões leptomeníngeas:** hemorragia subaracnoide, meningite, doenças inflamatórias crônicas e hemorragia meníngea podem ser uma consideração diagnóstica. Há, contudo, história de icto apropriada e aspecto usual na TC.

HEMANGIOMA DURAL/SEIOS VENOSOS

INTRODUÇÃO

Generalidades

Apesar de configurar como tumores das meninges na classificação da OMS, no subgrupo de "tumores mesenquimais", os hemangiomas são, de fato, hamartomas ou malformações da microcirculação em vez de neoplasias verdadeiras. São patologias benignas de crescimento insidioso que, quando atingem volume considerável, funcionam como tumores comprimindo estruturas adjacentes. De especial interesse é o comprometimento do seio cavernoso, uma vez que estes recebem, frequentemente, o diagnóstico pré-operatório de meningiomas e podem expor os pacientes a considerável risco de hemorragia profusa (em cerca de 42% dos casos) ou pelo menos severa (cerca de 75% dos casos). O prognóstico cirúrgico também é diferenciado com ressecção completa em somente 16% dos casos e mortalidade de cerca de 25% dos casos, dados a complexidade anatômica regional (relacionada com estruturas neurovasculares) e o risco de sangramento.

Os locais mais comuns de comprometimento são a duramáter, os seios venosos, as regiões orbitárias e a cisterna pontocerebelar, podendo, inclusive haver extensão para o conduto auditivo interno ou mesmo com componente isolado no conduto. Outros locais de acometimento são a coluna vertebral e as raízes nervosas.

Aspectos Clínicos e Laboratoriais

São lesões raras com predileção pelo sexo feminino e incidência na meia-idade. Indivíduos japoneses apresentam maior incidência no seio cavernoso. Quanto à sintomatologia, a cefaleia e a dor retro-orbital são queixas frequentes. Pode haver paralisia de nervos cranianos, proptose, anisocoria, alteração da sensibilidade facial unilateral ou redução da acuidade visual (quando há compressão significativa do nervo óptico). Os sinais de hipertensão intracraniana surgem em tumores volumosos. Do ponto de vista clínico, meningiomas, neurinomas/schwannomas e adenomas hipofisários podem ter apresentação similar. Destaca-se que os sintomas podem surgir ou apresentar considerável agravamento na gestação ou hormonoterapia (reposição hormonal). Ao contrário de outras malformações vasculares, a ocorrência de eventos hemorrágicos nas topografias descritas é infrequente.

Aspectos Histopatológicos

À macroscopia, são tumores amolecidos com uma pseudocápsula formada pela dura-máter. Na microscopia podem se apresentar como um aglomerado de canais vasculares endoteliais sem componente muscular liso e com pouco tecido elástico em suas paredes. Aqueles do subtipo A são constituídos por sinusoides de paredes finas, pouco tecido conjuntivo e consistência frágil. Os do tipo B apresentam sinusoides de paredes mais espessas e maior quantidade de tecido conjuntivo.

ASPECTOS DE IMAGEM

Tomografia Computadorizada

- São lesões iso ou hiperatenuantes e que apresentam realce intenso e homogêneo pelo contraste.
- A janela óssea pode demonstrar erosão ou remodelamento ósseo. Quando presente, a hiperostose sugere a possibilidade de meningioma.

Ressonância Magnética

- São lesões com iso ou hipossinal em T1 e marcadamente hiperintensas em T2.
- Fundamental para o diagnóstico do hemangioma é o padrão de realce nas imagens T1 com gadolínio: impregnação progressiva, globular e centrípeta. O emprego de sequências dinâmicas se faz necessário para evidenciar este padrão (Fig. 14-31).
- Na ARM arterial, a redução luminal é incomum, e no estudo venoso as lesões contíguas aos seios venosos podem evidenciar alterações do fluxo ou o envolvimento destes seios. Importante destacar que na arteriografia digital o padrão é variado, podendo ser normal ou alterado (tumorações avasculares e tumorações com *blush* tumoral prolongado e pedículos vasculares nutridores proeminentes).

Recomendações

As lesões no seio cavernoso hipointensas em T1 e hiperintensas em T2 podem ser diferenciadas de meningiomas, que geralmente são isointensos em T1 e T2 em relação ao córtex. As variantes angioblástica e sincicial podem ser hiperintensas em T2. Neste caso, procurar alterações ósseas compatíveis com meningioma na TC. Vale destacar o papel das sequências dinâmicas após a injeção de gadolínio. Outra alternativa, em casos selecionados, é o uso de sequências T2 com TE longo para tentar separar o hemangioma (que mantém o sinal alto) do schwannoma e do meningioma (que perde sinal em T2 com TE longo).

DIAGNÓSTICO DIFERENCIAL PRINCIPAL

No seio cavernoso: meningioma (alterações ósseas), schwannoma (sinal baixo em T2 com TE longo e extensão para forames da base) e lesões granulomatosas (quadro clínico compatível).

Na cisterna pontocerebelar: schwannoma (relação com o conduto auditivo interno), meningioma (caudal dural) e epidermoide (tumor com restrição à difusão da água).

Demais lesões durais: meningiomas, metástases, granulomas e tumores mesenquimais.

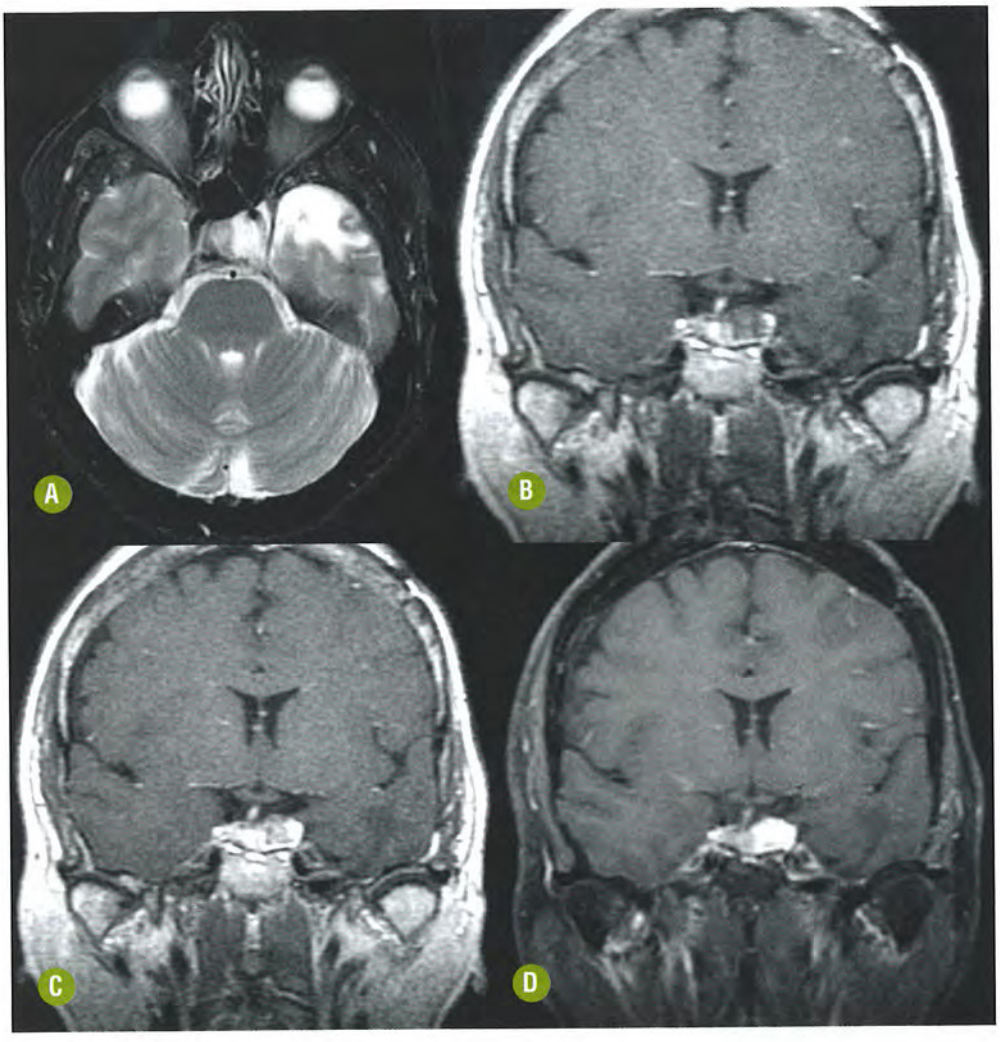

FIGURA 14-31. Formação arredondada marcadamente hiperintensa em T2 no seio cavernoso esquerdo **(A)** com realce progressivo e centrípeto após o uso de gadolínio **(B-D)**. Características do hemangioma cavernoso.

TUMORES MESENQUIMAIS NÃO MENINGOTELIAIS BENIGNOS E MALIGNOS

INTRODUÇÃO

Generalidades

As meninges possuem células mesenquimais multipotenciais que podem dar origem a tumores não meningoteliais benignos e malignos. Além disso, o padrão de ossificação na base do crânio é do tipo endocondral (condroma, por exemplo) e na calota craniana é intramembranoso (osteoma, por exemplo). Na classificação da OMS para tumores de meninges, os tumores mesenquimais compreendem aproximadamente 23 subtipos, incluindo variantes benignas e malignas (Tabela 14-1). Entre as variantes benignas as mais frequentes são condroma, osteocondroma e osteoma. Nas malignas destacam-se angiossarcoma, condrossarcoma, fibrossarcoma, osteossarcoma, rabdomiossarcoma, meningossarcoma, hemangiopericitoma, sarcoma de Ewing, entre outros.

Nos tumores mesenquimais benignos, os condromas são mais comuns na dura (foice e convexidade dos hemisférios cerebrais) e regiões selar e parasselar. Os osteocondromas são mais comuns junto à base do crânio e os osteomas são usualmente observados junto à tabua externa da calota craniana.

Os tumores mesenquimais malignos são tumores altamente agressivos, acometendo a dura, a calota craniana, a base do crânio ou as regiões subgaleais. O componente sarcomatoso pode se originar de elementos mesenquimais perivasculares ou da aracnoide. Radioterapia pregressa tem sido implicada como causa destes tumores.

Aspectos Clínicos e Laboratoriais

Os tumores mesenquimais benignos são raros, tem certa predileção pelo sexo feminino, usualmente assintomáticos e descobertos em caráter incidental. A maior incidência do condroma e do osteocondroma acontece na segunda década. Já o osteoma é mais comum na sexta década. O condroma é o tumor mais comum da base do crânio e o osteocondroma, da calota. A transformação maligna dos tumores mesenquimais benignos é rara. Por outro lado, o osteocondroma é o tumor mesenquimal com maior associação ao tratamento radioterápico. Estes tumores podem ser observados como manifestações de síndromes específicas, como nas síndromes de Gardner (osteomas, tumores cutâneos e polipose intestinal), Mafucci (encondromas e hemangiomas) e Ollier (encondromatose múltipla).

Os tumores mesenquimais malignos compreendem cerca de 0,5% a 2,7% dos tumores intracranianos. Como regra geral, lesões bem diferenciadas acometem crianças (especialmente o rabdomiossarcoma e o sarcoma de Ewing) e aquelas pouco diferenciadas acometem adultos (condrossarcoma, osteossarcoma, hemangiopericitoma e fibrossarcoma). O angiossarcoma pode ocorrer em qualquer idade. A sintomatologia é dependente da topografia dos tumores, sendo que hemiparesia e epilepsia são vistas em tumores da convexidade e paralisia de nervos craniano em lesões da base do crânio. Destaca-se também o crescimento rápido destas lesões.

ASPECTOS RADIOLÓGICOS

Radiografia Convencional e Tomografia Computadorizada

- Tumores mesenquimais benignos: o condroma é uma lesão expansiva, usualmente não pediculada, com matriz calcificada em forma linear e irregularidades endosteais. Geralmente sem realce significativo. O osteocondroma é séssil ou pediculado com matriz calcificada. Pode ter realce na porção cartilaginosa. Em relação ao osteoma, observa-se lesão densa sem envolvimento do espaço diploico. Pode ser única ou múltipla e restrita ao espaço subaracnóideo. Não tem realce pelo gadolínio. Quando em contiguidade com o seio frontal ou células etmoidais, pode desenvolver pneumoencéfalo e mucocele.
- Tumores mesenquimais malignos: lesões agressivas que acometem a dura, osso ou partes moles. No osso, há osteólise e reação periosteal. Calcificações condroides ocorrem no condrossarcoma. Calcificações em "raios de sol" e lesão densa biconvexa simulando hematoma subdural são achados do osteossarcoma e meningossarcoma, respectivamente. A maioria dos tumores realça intensamente.

Ressonância Magnética

- Tumores mesenquimais benignos usualmente apresentam sinal heterogêneo e em T1 e em T2. O realce pelo gadolínio é maior no osteocondroma. O método pode ser útil para demonstrar realce nas regiões cartilaginosas e partes moles e possível transformação maligna. ARM arterial e venosa pode demonstrar relação da lesão com os vasos e orientar a abordagem cirúrgica.
- Tumores mesenquimais malignos: lesões agressivas, geralmente com sinal heterogêneo em T1 e T2 e realce intenso pelo gadolínio. Componentes fibroso, osteoide e condroide, bem como hipercelularidade, apresentam hipossinal em T2. Quando presente, o edema vasogênico cerebral é mais bem identificado em FLAIR. Após o uso de gadolínio, geralmente apresentam intensa impregnação com ou sem "cauda dural" e necrose (Fig. 14-32). Considerar angiografia convencional para demonstrar melhor a vascularização do tumor (neovascularização e *shunt* arteriovenoso). Lesões de alta celularidade podem apresentam restrição à difusão. A utilização de sequências com supressão de gordura após injeção do agente paramagnético é recomendável.

Recomendações

O método de escolha para demonstrar os tumores mesenquimais benignos é a TC com janela óssea para, sobretudo, a análise da janela óssea. Em tumores benignos, a RM pode ser útil na análise de componentes cartilaginosos não calcificados, extensão da lesão e possível transformação maligna. Nos tumores malignos, a RM propicia melhor avaliação da extensão tumoral, comprometimento da medula óssea e infiltração cerebral. Apesar dos achados já descritos, não existem critérios diagnósticos para a adequada caracterização dos diferentes tipos de tumores, e a biópsia e, muitas vezes, o estudo imunohistoquímico são necessários ao diagnóstico preciso.

DIAGNÓSTICO DIFERENCIAL PRINCIPAL

Tumores meningoteliais benignos: meningiomas podem apresentar extensa calcificação, A ocorrência de "cauda dural" pode auxiliar no diagnóstico. A ocorrência de "cauda dural" pode auxiliar no diagnóstico.

Tumores meningoteliais malignos: lesões com comportamento agressivo, predominantemente com base dural.

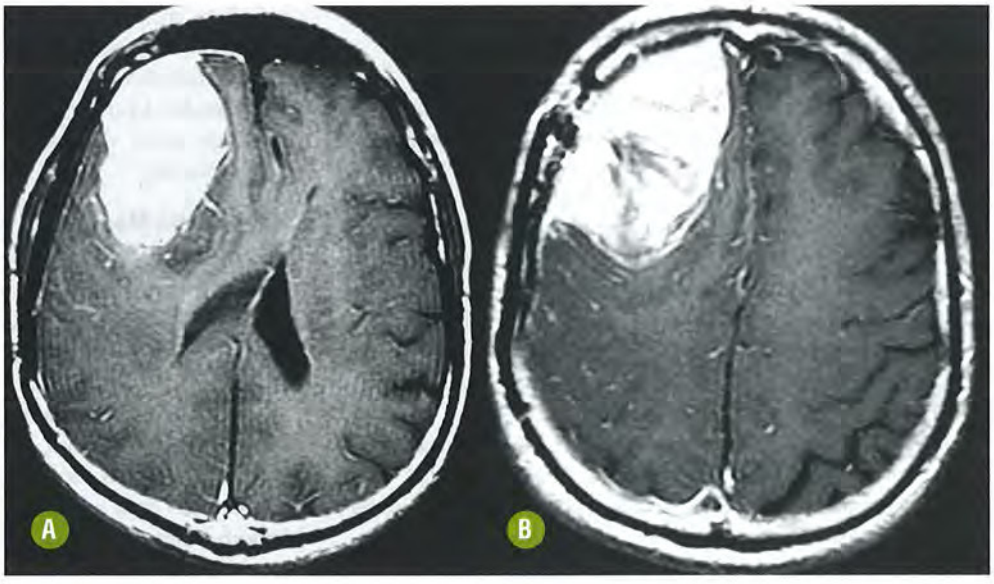

FIGURA 14-32. Cortes axiais em T1 com gadolínio demonstram formação expansiva, com ampla base de contato dural na região frontal direita, inclusive coma presença de "cauda dural" e intensa impregnação heterogênea. Diagnóstico; hemangiopericitoma.

As formas atípica e maligna do meningioma são muito mais frequentes.

Metástases: geralmente há história relevante de malignidade extracraniana, as lesões podem ser múltiplas e são mais frequentes que os tumores mesenquimais malignos não meningoteliais.

LESÕES MELANOCÍTICAS MENÍNGEAS PRIMÁRIAS

INTRODUÇÃO

Generalidades

Evidências demonstram que os melanócitos ocorrem normalmente nas leptomeninges, especialmente na base do crânio e na superfície ventral da medula e tem origem neuroectodérmica. Neste contexto, lesões pigmentadas primárias das meninges são raras e incluem melanose neurocutânea, melanocitoma meníngeo, melanoma meníngeo e melanomatose leptomeníngea primária. Outras lesões pigmentadas meníngeas são o melanoma metastático e os tumores que podem ter transformação melanocítica, como meningioma, schwannoma, glioma e tumor neurectodérmico primário da infância. É importante diferenciar as lesões pigmentadas primárias e metastáticas, pois o tratamento e o prognóstico são diferentes.

A melanose neurocutânea ocorre em crianças com nevos pigmentados congênitos intradérmicos gigantes. É considerada uma facomatose causada por displasia congênita de precursores neuroectodérmicos dos melanócitos com proliferação de células contendo melanina na pele, leptomeninges e parênquima cerebral.

O melanocitoma meníngeo e o melanoma maligno das leptomeninges dividem a mesma origem comum de melanócitos leptomeníngeos e representam os extremos de um mesmo espectro, e os melanocitomas apresentam prognóstico mais favorável.

A melanomatose difusa é uma variante rara do melanoma no SNC, originando-se de melanócitos das leptomeninges e resulta da disseminação de melanócitos malignos nas leptomeninges e espaços de Virchow-Robin com invasão superficial do cérebro.

Aspectos Clínicos e Laboratoriais

O diagnóstico de melanose neurocutânea é estabelecido com a presença de nevo gigante (maior que 9 cm em crianças ou 20 cm em adultos) ou múltiplos nevos associados a melanose meníngea. Quando sintomáticos, geralmente por volta dos 3 anos de idade, os pacientes apresentam sinais de hipertensão intracraniana (usualmente por hidrocefalia secundária a distúrbio do fluxo liquórico nas cisternas da base), paralisia de nervos cranianos (especialmente do sexto nervo), déficits neurológicos focais e alterações psiquiátricas.

O melanocitoma e o melanoma causam sinais e sintomas decorrentes de efeito compressivo, geralmente na base do crânio. Neste contexto, paralisia de nervo craniano, epilepsia, mielopatia, radiculopatia e hidrocefalia podem ocorrer.

Clinicamente a melanomatose difusa pode mimetizar outras doenças como linfoma, leucemia, meningite carcinomatosa, meningite subaguda, encefalite viral e paquimeningite hipertrófica difusa. A hidrocefalia é usual e decorrente de distúrbio do fluxo liquórico. Entretanto trata-se de uma entidade mais agressiva, com pico de incidência na quinta década de vida.

Aspectos Histopatológicos

Na melanose neurocutânea observa-se pigmentação na superfície dos hemisférios cerebrais e na base do crânio na macroscopia. Microscopicamente, a característica é de células poligonais com nucléolo proeminente e melanina no citoplasma. Eventualmente, invasão dos espaços perivasculares pode ser demonstrada. Na imuno-histoquímica, marcadores de resposta glial ou queratina são negativos e há positividade para marcadores de diferenciação melanocítica (proteína S-100 e HMB-45).

Os melanocitomas caracterizam-se por nódulo único encapsulado de coloração marrom escura aderido à leptomeninge. Meningioma com eventos hemorrágicos pregressos e deposição de hemossiderina pode ter aspecto similar, mas não apresenta marcadores de atividade melanocítica com S100 e HMB-45. A distinção entre melanocitoma e melanoma maligno pode ser difícil, mas ausência de atividade mitótica, pleomorfismo nuclear e hipercromasia, bem com crescimento indolente, favorece o melanocitoma.

Na melanomatose há infiltração difusa das leptomeninges e do córtex subjacente por melanócitos malignos. Este aspecto contrasta com as metástases de melanoma, em que são observadas áreas focais de pigmentação, geralmente não havendo comprometimento dural e existindo evidência de melanoma primário em outro local.

ASPECTOS DE IMAGEM

Tomografia Computadorizada

- Melanose neurocutânea: as lesões pigmentadas são de difícil identificação, mas podem ser vistas com hiperdensidades na TC sem contraste. Realce leptomeníngeo, hidrocefalia, lesões vasculares (secundárias ao comprometimento dos espaços perivasculares) e entidades associadas a malformação de Dandy-Walker.
- Melanocitoma meníngeo e melanoma maligno: caracterizam-se por lesão extra-axial iso ou hiperdensa, que capta contraste, mas usualmente não apresentam calcificações ou reação óssea adjacente.
- Melanomatose leptomeníngea difusa: pode demonstrar intenso realce leptomeníngeo. Nesta última podem ser observados sinais de infiltração e comprometimento dural concomitante.

Ressonância Magnética

- Melanose neurocutânea: devido ao efeito paramagnético da melanina, há hipersinal em T1, hipossinal em T2 e a presença de suscetibilidade magnética em T2* nos locais mais frequentemente afetados: região mesial dos lobos temporais nas amígdalas, no cerebelo (substância branca e núcleos), tronco encefálico e tálamo. Realce difuso da leptomeninge (liso ou nodular) pelo gadolínio, hidrocefalia e lesões vasculares secundárias também são mais bem demonstradas na RM em comparação com a TC. Crescimento e efeito de massa nas leptomeninges, edema cerebral e necrose são sinais sugestivos de transformação maligna da melanose neurocutânea.

- Melanocitoma meníngeo e melanoma maligno: lesão extradural com sinal alto em T1, baixo em T2 e com realce pelo gadolínio é a forma mais comum. Entretanto este padrão de imagem é semelhante ao do meningioma, schwannoma ou melanoma maligno.
- Melanomatose leptomeníngea difusa: realce leptomeníngeo e dural difuso simulando outras doenças neoplásicas, inflamatórias e hipotensão liquórica. A presença de lesão com sinal alto em T1 pode sugerir o diagnóstico.

Recomendações

Lesões com sinal compatíveis com a presença de melanina devem ser procuradas para suspeitar do diagnóstico dentro de um contexto clínico compatível. Crianças com a lesão de pele característica devem ser submetidas a exames de RM, ainda que assintomáticas. Como as lesões são hiperintensas em T1, a utilização de técnicas com saturação da gordura pode melhorar a conspicuidade das lesões.

DIAGNÓSTICO DIFERENCIAL PRINCIPAL

Lesões hiperintensas em T1: lipomas ou dermoides podem ser considerados em lesões focais. Contudo a presença de *chemical shift* e, sobretudo, a supressão de gordura facilitam o diagnóstico. Lesões hemorrágicas focais apresentam sinal variável em T2 e estão relacionadas com um déficit neurológico.

Impregnação leptomeníngea: carcinomatose leptomeníngea e leptomeningite podem ser consideradas no diagnóstico diferencial. Comprometimento leptomeníngeo mais extenso na melanomatose deve ser diferenciado da oligodendrogliomatose leptomeníngea, amiloidose e, quando há comprometimento dural, paquimeningite hipertrófica difusa. Nas lesões focais, como melanocitomas e melanoma, o diagnóstico diferencial deve ser feito com meningioma e schwannoma pigmentados.

CONDIÇÕES NÃO NEOPLÁSICAS E PSEUDOTUMORAIS

Processos inflamatórios, infecciosos, reacionais ou de etiologia indeterminada podem acometer as meninges e apresentar aspectos de imagem de modo a simular tumores meníngeos. Neste contexto, podem ser incluídas doenças granulomatosas (neurossarcoidose, Wegener e tuberculose), pseudotumor inflamatório idiopático, hipotensão intracraniana, hematopoiese extramedular (HEM) e histiocitoses.

■ Neurossarcoidose

INTRODUÇÃO

Generalidades

Doença inflamatória sistêmica de causa desconhecida apresentando múltiplos granulomas epitelioides não caseosos, possivelmente relacionada com um estímulo antigênico com resposta inadequada. O acometimento isolado do SNC é incomum (estimativa de 5%). As lesões podem envolver a dura, as leptomeninges (frequentemente nas cisternas da base e infundíbulo da hipófise), os nervos cranianos (incluindo os nervos faciais e ópticos) e o parenquimatoso (inclusive hipotálamo e tronco encefálico).

Aspectos Clínicos e Laboratoriais

Existe uma distribuição bimodal de incidência com um primeiro pico na terceira década e outro por volta dos 50 anos. Há certo predomínio do sexo masculino, com maior incidência em negros e em climas temperados. As manifestações clínicas dependem do local e do volume das lesões. Os sintomas mais comuns estão relacionados com nervos cranianos, e a paralisia de Bell é 14 vezes mais prevalente que na população em geral. Outros possíveis sintomas são surdez, diplopia, cefaleia, epilepsia, demência e parestesias. A encefalopatia progressiva pode ser atribuída a alterações microvasculares ou angeíte granulomatosa. No envolvimento sistêmico, há o acometimento de linfonodos hilares pulmonares (Fig. 14-33), lesões de pele e dos olhos com comprometimento da íris e da uveíte. Em crianças, a manifestação mais comum é de lesões pseudotumorais no parênquima com crises epilépticas. Síndromes clínicas são relatadas, como a síndrome de Löfgren (sarcoidose aguda pulmonar), em que há febre, astenia, linfonodomegalias hilares, eritema nodoso, artralgias, uveíte e parotidite. Na síndrome de Herrfordt (sarcoidose salivar) observam-se febre, parotidite, uveíte e paralisia do nervo facial. O teste de Kvein-Silzbach é positivo em cerca de 85% dos casos e a enzima de conversão da angiotensina periférica está alterada em pouco menos da metade dos casos. A relação CD8:CD4 está reduzida e pode haver hiperproteinorraquia inespecífica. A doença pode ser familiar, com polimorfismo do complexo de histocompatibilidade e nítida relação com o HLA.

Aspectos Histopatológicos

Leptomeningite granulomatosa é mais frequente com lesões focais durais e infiltração ao longo de espaços perivasculares. Na microscopia, observam-se granulomas não caseosos em um arranjo radial de células epitelioides e células gigantes multinucleadas dispostas ao redor de uma zona central granular. Pode haver invasão de parede vascular, acúmulo de tecido fibrocolágeno em lesões durais e infiltração inflamatória.

ASPECTOS DE IMAGEM

Radiografia de Tórax

- Está alterada em cerca de 90% dos casos, evidenciando a presença de linfonodomegalias hilares com ou sem alterações parenquimatosas.

Tomografia Computadorizada

- Tem menor sensibilidade que a RM e pode demonstrar realce dural ou leptomeníngeo e lesões parenquimatosas focais.

Ressonância Magnética

- É o método com maior acurácia para demonstrar lesões durais, realce leptomeníngeo, hidrocefalia e lesões parenquimatosas.
- A impregnação leptomeníngea pode ser nodular ou lisa, predomina na base do crânio (adjacente ao hipotálamo e infundíbulo) e pode ser isolada ou associada a lesões intra-axiais. Lesões em nervos cranianos com espessamento e realce

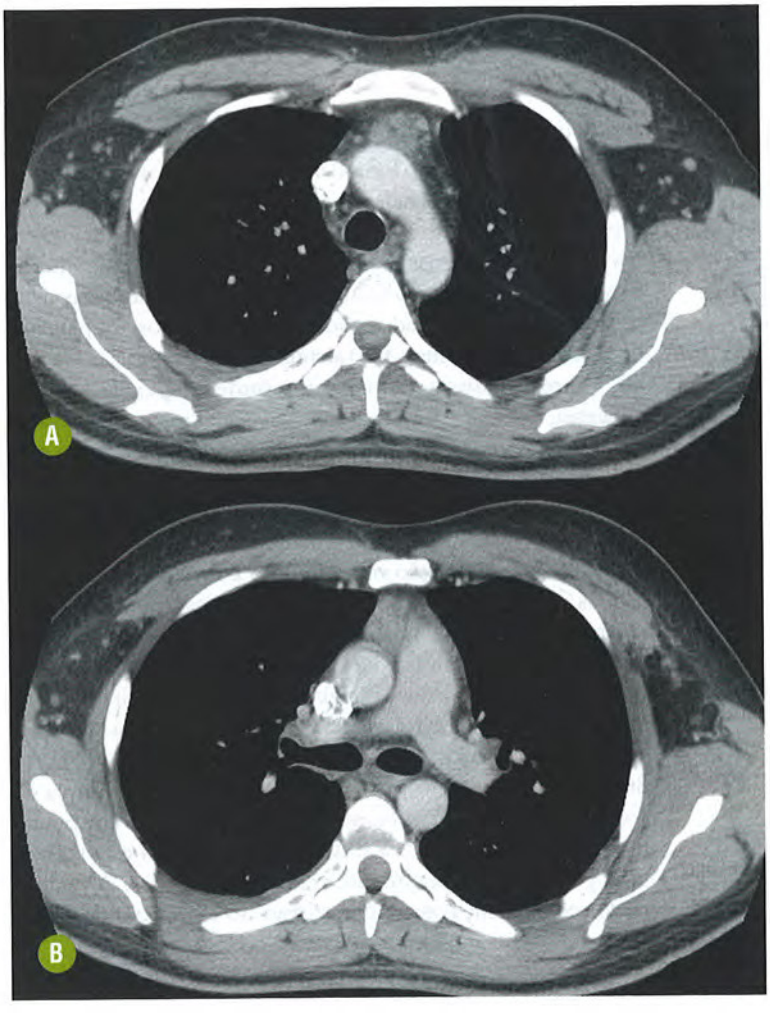

FIGURA 14-33. TC do tórax **(A, B)** com linfonodomegalias mediastinais em paciente com neurossarcoidose.

aumentado, especialmente óptico e facial, são frequentes. Comprometimento das meninges da coluna e hidrocefalia também podem ocorrer. As lesões durais frequentemente têm sinal baixo em T2, podem ser múltiplas ou isoladas e têm realce pelo contraste.

- No parênquima, há lesões parenquimatosas (múltiplas ou focais) com realce pelo contraste, lesões isquêmicas com restrição à difusão da água (vasculite) e alteração de sinal em FLAIR nos espaços perivasculares. O comprometimento encefálico usualmente ocorre sincronicamente com o envolvimento leptomeníngeo.
- Mielopatia associada a neurossarcoidose é incomum e geralmente causada como progressão centrípeta da leptomeningite. Na imagem, há expansão, hipersinal em T2 e realce aumentado na região intramedular, usualmente adjacente ao comprometimento leptomeníngeo.

Recomendações

A RM é o melhor método de imagem devido à sua capacidade multiplanar e à alta conspicuidade para lesões nos compartimentos meníngeos. O comprometimento de nervos cranianos é frequente e o emprego de sequências com supressão de gordura e injeção do agente paramagnético aumenta a conspicuidade das lesões (Fig. 14-34). Devido ao grande espectro de apresentações possíveis, a doença "mimetiza" outras patologias. A correlação com a clínica, os exames laboratoriais e outros métodos de imagem, como a radiografia do tórax, são cruciais.

DIAGNÓSTICO DIFERENCIAL PRINCIPAL

Lesões extra-axiais: Na meningite o diagnóstico é usualmente clínico por meio do estudo liquórico. Nas metástases pode existir doença primária conhecida e o padrão da lesão é mais agressivo. No meningioma a lesão é única, há alterações ósseas e sinal alto em T2. Na eritropoiese extramedular há doença hematológica conhecida.

Lesões parenquimatosas: outras doenças inflamatórias (como esclerose múltipla, vasculites e colagenoses) e metástases cerebrais,

Outras causas de mielopatia: mielite transversa, leptomeningite infecciosa, isquemia medular e carcinomatose meníngea.

PSEUDOTUMORES INFLAMATÓRIOS IDIOPÁTICOS

INTRODUÇÃO

Generalidades

Pseudotumor inflamatório é uma condição inflamatória crônica, com padrão tumefativo ou infiltrativo, que acomete múlti-

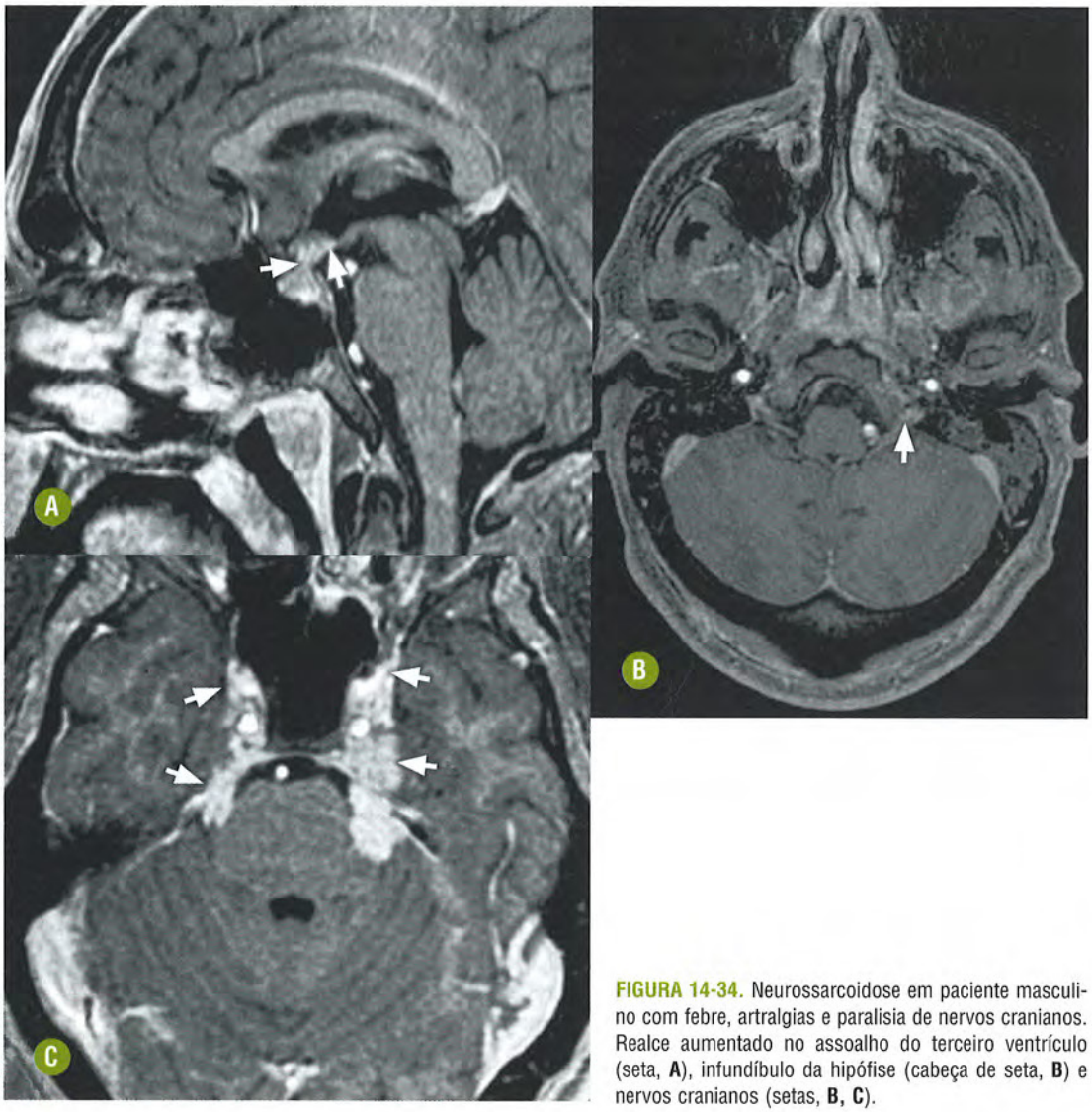

FIGURA 14-34. Neurossarcoidose em paciente masculino com febre, artralgias e paralisia de nervos cranianos. Realce aumentado no assoalho do terceiro ventrículo (seta, **A**), infundíbulo da hipófise (cabeça de seta, **B**) e nervos cranianos (setas, **B, C**).

plos órgãos, ambos os sexos e indivíduos de todas as idades, com maior incidência entre a terceira e a quinta décadas. Alguns autores preconizam o termo tumor miofibroblástico inflamatório para designar esta entidade, com base em achados de microscopia eletrônica e imuno-histoquímica. A causa é desconhecida, embora fatores autoimunes e infecciosos (vírus Epstein-Barr) possam estar associados.

O pulmão e a órbita são os locais mais comuns de acometimento. Clinicamente, simula tumor maligno e o reconhecimento desta hipótese diagnóstica é importante, embora o tratamento seja cirúrgico em muitos casos. Pode receber diferentes denominações conforme a topografia e a composição histológica, como doença de Tolosa-Hunt (comprometendo seio cavernoso, ápice orbitários e *cavum* de Meckel), granuloma de células plasmocitárias e paquimeningite hipertrófica difusa (com acometimento difuso das paquimeninges). Deve ser considerado um diagnóstico de exclusão, e a biópsia é necessária para excluir causas infecciosas e neoplásicas (linfoma não Hodgkin).

O acometimento do SNC sem lesões sistêmicas é incomum. As principais formas de apresentação são cerebral, orbitária, cavidades paranasais e osso temporal.

Aspectos Clínicos e Laboratoriais

Os sintomas podem ser decorrentes de efeito de massa local ou sistêmicos. Na órbita, por exemplo, observam-se proptose dolorosa e paralisia de nervos cranianos. Já as lesões intracranianas cursam com cefaleia crônica. Os sintomas sistêmicos mais frequentes são fadiga, febre e perda de peso. Os marcadores séricos de atividade inflamatória estão geralmente presentes. Estas lesões podem responder à corticoterapia, especialmente as orbitárias. Nas lesões não responsivas, radioterapia, quimioterapia e descompressão cirúrgica são alternativas terapêuticas.

Aspectos Histopatológicos

A maioria dos pseudotumores inflamatórios tem consistência amolecida. Microscopicamente, caracterizam-se por infiltrado inflamatório misto com linfócitos T, B, plasmócitos e graus variáveis de fibrose. Conforme o predomínio histológico, as lesões podem ser classificadas como pseudotumor (linfócitos, plasmócitos e fibrose em proporção semelhante), granuloma de células plasmocitárias (predomínio de plasmócitos) e paquimeningite hipertrófica difusa (predomínio de tecido fibroso).

Apesar da variável composição histológica e possíveis topografias distintas, deve ser entendido que estas representam, na verdade, apresentações variadas de uma mesma patologia.

ASPECTOS DE IMAGEM

Tomografia Computadorizada

- Lesões tumefativas ou infiltrativas com atenuação de partes moles e realce pelo contraste, algumas vezes tardio. A ângio-TC pode evidenciar redução luminal da artéria carótida interna em lesões do seio cavernoso.
- Na forma cerebral, pode haver lesões hipodensas ou hiperdensas no cérebro ou meninges.
- Na órbita, vários padrões de imagem podem ser observados: lesão tumefativa intraorbitária com adensamento da gordura intraconal, espessamento da musculatura ocular extrínseca (usualmente poupando os tendões dos músculos), periesclerite focal, perineurite ou forma difusa com acometimento de múltiplas estruturas na órbita. Além disso, pode haver extensão para o seio cavernoso (síndrome de Tolosa-Hunt) ou fossa média do crânio.
- Nas cavidades paranasais, a forma mais comum é de opacificação difusa com ou sem lesões ósseas (erosão ou remodelamento).
- Outros locais menos frequentes são osso temporal, calota e pescoço.

Ressonância Magnética

- A RM pode auxiliar no diagnóstico devido ao sinal intermediário em T1 e baixo em T2 em relação ao córtex, provavelmente decorrente do alto conteúdo fibroso da lesão.
- Nas sequências com uso de gadolínio observa-se realce intenso e geralmente homogêneo. Pode haver realce dural, especialmente nas formas cerebral, dural ou no osso temporal.

Recomendações

A capacidade multiplanar e o emprego de sequências com supressão de gordura e injeção do agente paramagnético facilitam a visibilização e a caracterização da extensão das lesões, tornando a RM o método de escolha. A análise da janela óssea da TC pode fornecer subsídios no diagnóstico diferencial com meningioma "em placa". Deve ser enfatizada a importância da biópsia na exclusão de neoplasia ou infecção.

DIAGNÓSTICO DIFERENCIAL PRINCIPAL

Neurossarcoidose: presença de manifestações sistêmicas, alteração nos raios X de tórax e altos níveis séricos de enzima de conversão da angiotensina.

Metástases: as lesões são usualmente múltiplas. O conhecimento de malignidade pregressa extracraniana deve ser valorizado. A análise do líquor pode evidenciar elevação de proteínas, redução da glicose e presença de células neoplásicas.

Meningioma "em placa": espessamento nodular focal da paquimeninge com cauda dural e hiperostose subjacente.

Linfoma não Hodgkin: multifocal com infiltração óssea subjacente.

Carcinoma nasofaríngeo: acomete o espaço faríngeo mucoso e estende-se à base crânio através pelo seio esfenoidal.

Meningite: em especial meningites fúngicas e tuberculose podem causar espessamentos paquimeníngeos focais hipointensos em T2. O líquor pode não ser diagnóstico, sendo necessária biópsia.

HEMATOPOIESE EXTRAMEDULAR

INTRODUÇÃO

Generalidades

A HEM se caracteriza pela proliferação de células hematopoiéticas fora da medula óssea como consequência da produção inadequada de hemácias secundária a anemias hemolíticas (por exemplo, na talassemia, anemia falciforme e esferocitose hereditária) ou substituição patológica da medula (por exemplo, na mielofibrose ou leucemia mieloide crônica. A causa da HEM pode ser por deposição de células-tronco hematopoiéticas em diferentes órgãos, restos fetais de células-tronco hematopoiéticas ou extensão direta da medula óssea adjacente. Os locais mais comuns de HEM são fígado, baço, rim, linfonodos e mediastino posterior. No SNC, pode haver acometimento do espaço extramedular da coluna, dos seios paranasais e das meninges.

Aspectos Clínicos e Laboratoriais

No SNC, as lesões podem ser assintomáticas ou, dependendo da topografia, causar crise epiléptica, paralisia de nervos cranianos ou aumento da pressão intracraniana. Os perfis clínicos mais usuais são de um paciente jovem com anemia congênita ou um paciente adulto com mielofibrose. Não há nítido predomínio entre os sexos. É uma patologia rara e os achados laboratoriais mais relevantes estão relacionados com a patologia de base, como anemia e sinais de depleção funcional da medula óssea.

Aspectos Histopatológicos

Macroscopicamente apresentam-se como tumorações de tecidos moles paraósseos com sinais de possível "remodelamento" ósseo subjacente. Microscopicamente caracterizam-se pela presença de precursores das três linhagens sanguíneas: eritroide, mieloide e megacariocítica.

ACHADOS RADIOLÓGICOS

Radiografia Convencional

- O achado mais comum está relacionado com a doença hematológica, são expansão da cavidade medular da calota ou coluna, reação periosteal "espiculada" (*hair-on-end*) na talassemia ou marcada densidade óssea na osteopetrose. Massas paravertebrais podem ser identificadas na radiografia de tórax.

Tomografia Computadorizada

- A HEM se caracterizada por lesões expansivas, usualmente homogêneas, isoatenuantes e com realce pelo contraste, na convexidade dos hemisférios cerebrais, região perisselar e seios paranasais. Pode simular hematomas subdurais, linfoma e meningioma.

Ressonância Magnética

- Na forma ativa, o padrão mais comum é de lesão com iso ou discreto hipersinal em T1 e hipossinal em relação ao

córtex. Em FLAIR, há hipersinal, geralmente sem edema vasogênico adjacente. Com o gadolínio, observa-se, mais frequentemente, realce homogêneo. Compressão da medula por HEM na coluna pode ocorrer. Em casos de HEM inativa ou tratada podem ocorrer lipossubstituição, depósito de ferro ou calcificações.

Recomendações

A RM com gadolínio é o melhor método de avaliação. Para o diagnóstico, é fundamental o conhecimento do contexto clínico de anemia hemolítica ou doença com acometimento da medula óssea. A radiografia convencional e a TC corroboram o diagnóstico demonstrando as lesões ósseas da doença de base.

DIAGNÓSTICO DIFERENCIAL PRINCIPAL

Meningioma: contexto clínico distinto. Lesão óssea adjacente ao tumor.

Metástases: multifocais, difusas, infiltrativas, líticas.

Coleções extra-axias: história de trauma relevante, anticoagulação, características de sinal mostrando a degradação esperada dos produtos da hemoglobina. A impregnação, quando presente, é periférica.

Hipotensão liquórica: espessamento (com hipersinal em T2) e impregnação difusa da dura-máter se estendendo aos condutos auditivos, ventrículos pequenos (*slit ventricles*) com medianização dos átrios, deslocamento caudal tonsilar e do mesencéfalo (*sagging*), hipófise "globosa" e menor conspicuidade da cisterna supraselar. História de punção lombar ou *shunt* ventricular é relevante.

Neurossarcoidose: alteração dos raios X de tórax, doença sistêmica e alterações laboratoriais pertinentes. As lesões meníngeas predominam nas cisternas da base.

HISTIOCITOSE DE CÉLULAS DE LANGERHANS

INTRODUÇÃO

Generalidades

A histiocitose de células de Langerhans (HCL, histiocitose X) é uma doença rara que predomina em jovens, especialmente crianças com menos de 15 anos de idade. As células de Langerhans são derivadas da medula óssea com propriedades de produção de antígenos. Estudos recentes demonstram que a HCL pode ser causada por proliferação clonal de células dendríticas, interação anormal de células de Langerhans com populações de células T ou decorrente de resposta inflamatória crônica.

O comprometimento intracraniano é comum e a disfunção do eixo hipotálamo-hipofisário é a manifestação clássica da doença. Padrão neurodegenerativo, lesões ósseas (calota, seios paranasais e base do crânio) e envolvimento das meninges também ocorrem. Existem casos familiares e são relatadas alterações do cromossomo 12. No passado, os termos granuloma eosinofílico, doença de Hand-Schüler-Christian e doença de Letterer-Siewe foram empregados nos casos de lesões únicas na calota craniana, lesões disseminadas e lesões agudas de início precoce (geralmente abaixo dos 2 anos de idade), respectivamente.

Aspectos Clínicos e Laboratoriais

O perfil clínico mais frequente é de uma criança com menos de 2 anos com diabetes *insipidus* e lesão lítica na calota craniana. Existe certo predomínio no sexo masculino (2:1) e em caucasianos. A maior incidência ocorre por volta do primeiro ano em lesões únicas e por volta dos 2 aos 5 anos para lesões múltiplas. O grau de severidade é inversamente proporcional à idade de início da apresentação.

A sintomatologia é dependente da topografia das lesões. Na calota apresentam dor, tumoração local ou defeito ósseo. Na mastoide cursam com dor, tumoração retroauricular e otite externa crônica. As lesões orbitárias apresentam exoftalmo e oftalmoplegia dolorosa. Lesões hipofisárias apresentam diabetes *insipidus* central com alteração da visão e disfunção hipotalâmica.

Aspectos Histopatológicos

Existem quatro tipos de padrão neuropatológicos da HCL: granuloma ósseo com ou sem infiltração cerebral, granuloma meníngeo, granuloma cerebral com ou sem neurodegeneração e padrão misto. À macroscopia, os granulomas são tumorações amareladas, acinzentadas ou amarronzadas. À microscopia, caracterizam-se por monoclonicidade de células de Langerhans que, à imuno-histoquímica, apresentam positividade para CD1a (sendo esta uma característica confiável ao diagnóstico) com a presença de grânulos de Birbeck intracitoplasmáticos.

ACHADOS DE IMAGEM

Radiografia Convencional

- Lesões ósseas se manifestam como lesões líticas, biseladas, sem esclerose, que somente aparece em fase reparativa. No osso temporal, há maior destruição óssea. Na radiografia dos seios paranasais, pode haver opacificação, especialmente em células etmoidais.

Tomografia Computadorizada

- Os aspectos ósseos são superponíveis aos descritos anteriormente, porém visibilizados com maior propriedade (Fig. 14-35). Nas mastoides, pode ser observado componente de partes moles. Na fase contrastada, as lesões usualmente apresentam realce junto às áreas de lise. O método pode demonstrar lesões na substância branca e realce no assoalho do terceiro ventrículo.

Ressonância Magnética

- A RM pode demonstrar com maior acurácia o componente de partes moles associado às lesões ósseas (Figs. 14-36 a 14-38).
- O sinal dos granulomas é geralmente hipo ou isointenso em T1. Em T2, algumas lesões podem ter baixo sinal em T2. As lesões, mais frequentemente, têm realce pelo gadolínio.
- As lesões meníngeas predominam no assoalho do terceiro ventrículo, adjacentes ao infundíbulo da hipófise. Na imagem, há aumento da espessura da haste hipofisária (geralmente acima de 3 mm), associado ou não a perda de sinal em T1 da neuro-hipófise (sinal de diabetes *insipidus*). Realce alterado e aumento de volume podem ser vistos nos plexos corioides.
- Padrão de leucodistrofia com extensas lesões na substância branca supratentorial, núcleos da base, tronco e cerebelo

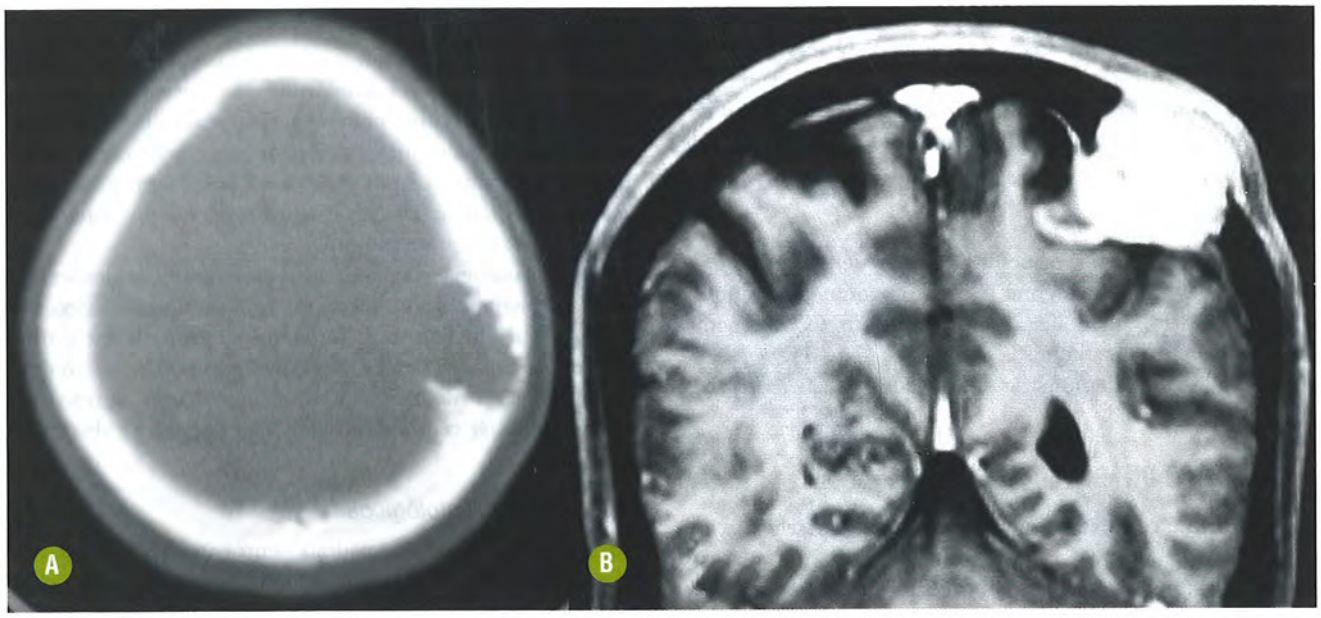

FIGURA 14-35. TC **(A)** mostrando lesão osteolítica na calota craniana com componente de partes moles comprometendo ambas as sua tábuas com abaulamento no plano subgaleal. RM em T1 com gadolínio **(B)** evidência intensa impregnação dos componentes de partes moles relacionados às lesões osteolíticas. Diagnóstico: HCL (granuloma eosinofílico).

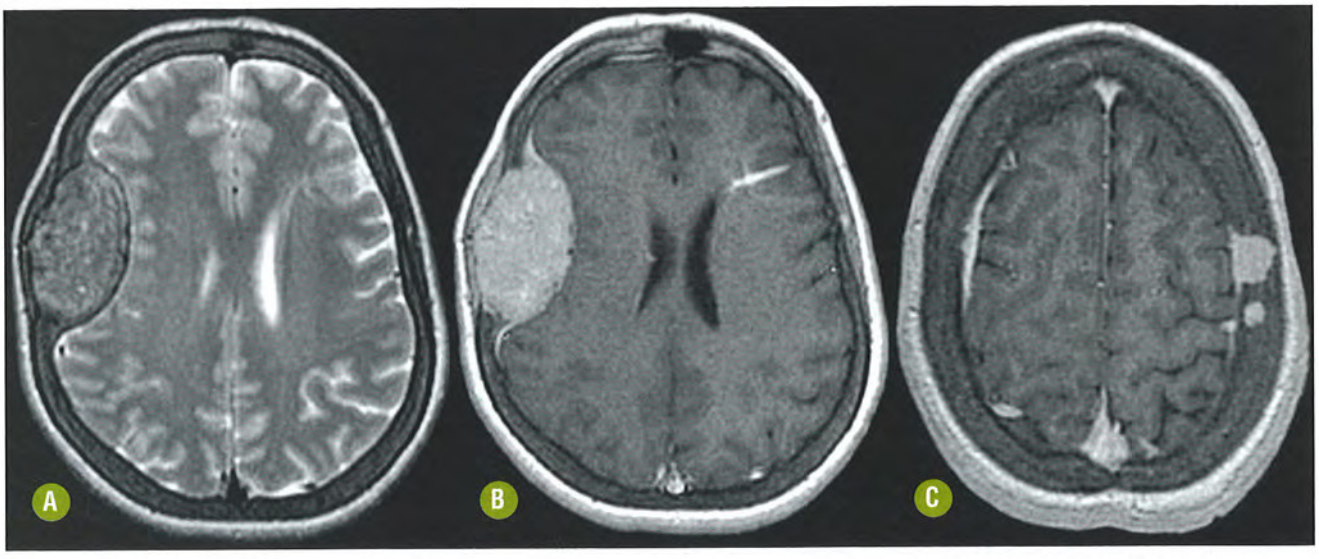

FIGURA 14-36. Axial T2 **(A)** e T1 com gadolínio **(B, C)**. Formação expansiva na calota craniana à direita com intensa impregnação pelo gadolínio abaulamento no plano subgaleal em paciente com HCL **(A, B)**. São observadas duas lesões adicionais na calota contralateral **(C)**. Anomalia do desenvolvimento venoso no lobo frontal à esquerda é um achado incidental.

pode ser identificado em alguns pacientes, especialmente naqueles com maior comprometimento neurológico. Destaque para o acometimento dos núcleos denteados, que podem ter sinal alto em T1 (especialmente com técnica de transferência de magnetização). Atrofia cerebral, lesões com efeito de massa e dilatação de espaços perivasculares também podem ocorrer.

Recomendações

A TC com janela óssea e reconstruções é particularmente útil nas lesões líticas de calota, de face e mastoides. A RM é o método de escolha para as lesões meníngeas e formas parenquimatosas. Destaque para a perda de sinal em T1 da neuro-hipófise em pacientes com diabetes *insipidus* que, apesar de não ser específica para histiocitose, pode sugerir o diagnóstico se associada às demais formas de apresentação da doença.

DIAGNÓSTICO DIFERENCIAL PRINCIPAL

Lesões na calota craniana: tumor epidermoide intraósseo (restringem à difusão), tumor dermoide, cistos leptomeníngeos (usualmente junto às suturas com história de trauma pregresso e sem realce) e metástases.

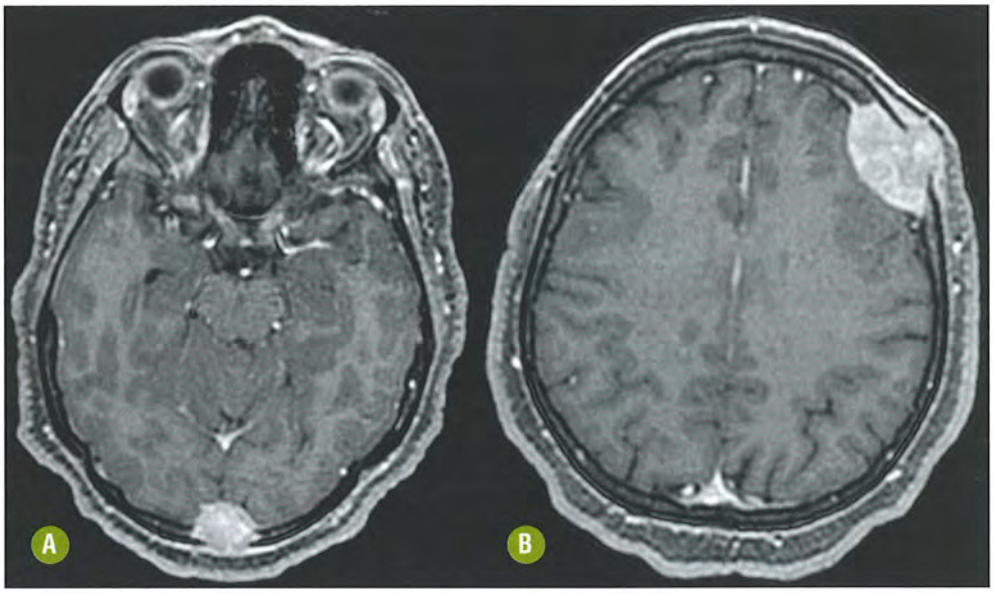

FIGURA 14-37. Axial T1 com gadolínio **(A, B)**. Lesões líticas da calota craniana em paciente do sexo feminino com 24 anos e diagnóstico de HCL.

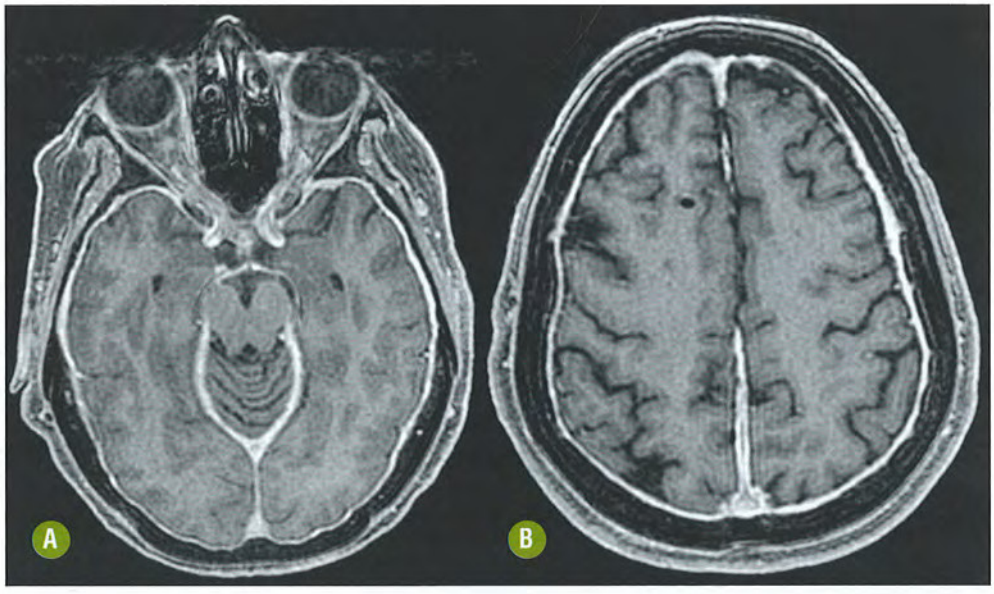

FIGURA 14-38. Axial T1 com gadolínio **(A, B)**. Espessamento e realce difuso em paciente com derivação ventricular e cefaleia postural são achados de hipotensão intracraniana.

Lesões na mastoide: considerar mastoidite severa (história e achados pertinentes de síndrome infecciosa). Rabdomiossarcomas geralmente são unilaterais com grande tumoração e linfonodomegalia considerável.

Lesões na hipófise/infundíbulo: considerar as possibilidades de germinoma, glioma, tumor neuroendócrino, metástases, sarcoidose e meningite.

OUTRAS HISTIOCITOSES

INTRODUÇÃO

Generalidades

As histiocitoses são classificadas em três grupos: células de Langerhans (descrito anteriormente), células não Langerhans e histiocitose maligna. As histiocitoses de células não Langerhans derivam de células do monócito-macrófago e incluem a linfo-histiocitose hemofágica, histiocitose com linfonodomegalia maciça (doença de Rosai-Dorfman) e doença de Erdhein-Chester. Neste capítulo também serão descritos os achados da granulomatose de Wegener.

Aspectos Clínicos e Laboratoriais

A linfo-histiocitose hemofagocítica é uma alteração na resposta imune com alta produção de citocinas e lesões parenquimatosas e meníngeas em crianças. Clinicamente, há epilepsia, irritabilidade e paralisia de nervos cranianos.

Por outro lado, a histiocitose com linfonodomegalia maciça caracteriza-se por linfonodomegalia maciça (geralmente cervical) e alterações histioproliferativas que acometem meninges, pele, seios paranasais, cavidades nasais, ossos e glândulas salivares. Dependendo da topografia das lesões, pode haver obstrução nasal, proptose e cefaleia.

A doença de Erdhein-Chester é multissistêmica, acomete adultos e idosos e, no SNC, afeta o parênquima encefálico e as meninges com certa predileção por tronco e cerebelo. Clinicamente, síndromes cerebelar ou piramidal, epilepsia, cefaleia, perda cognitiva e alteração de nervos cranianos podem ocorrer. As alterações neurológicas estão, via de regra, associadas a alterações sistêmicas usualmente com comprometimento de ossos longos ou diabetes *insipidus*. Nas alterações sistêmicas podem-se observar ainda fibrose retroperitoneal, infiltração orbitária e de seios paranasais, particularmente do esfenóide.

Já a granulomatose de Wegener se caracteriza por vasculite e necrose, que afeta predominantemente o trato respiratório e os rins, mas pode afetar o septo nasal, as cavidades paranasais, a órbita, a pele, os nervos periféricos e as meninges. Cefaleia é o sintoma mais comum relacionado com o SNC. Acomete adultos, geralmente entre a quarta e a sexta décadas de vida.

Aspectos Histopatológicos

A linfo-histiocitose hemofagocítica é um processo leptomeníngeo com infiltração de espaços perivasculares, proliferação astrocítica da substância branca com áreas de necrose e desmielinização focais. Na histiocitose com linfonodomegalia maciça é observado infiltrado inflamatório por histiócitos que apresentam à imuno-histoquímica positividade para S100, negatividade para CD1a e linfocitofagocitose. A doença de Erdhein-Chester apresenta xantogranulomas disseminados nos hemisférios, hipotálamo cerebelo e tronco. A presença de células gigantes de Touton é característica. Existe positividade para S100, fator VIII, CD68 e negatividade para CD1a. Por outro lado, a granulomatose de Wegener apresenta granulomas necróticos e vasculite nos órgãos afetados.

ASPECTOS DE IMAGEM

Tomografia Computadorizada

- Achados de imagem são variados e incluem lesões hipodensas ou hemorragia cerebral na linfo-histiocitose hemofagocítica e doença de Erdhein-Chester; pólipos nasais e linfonodomegalia com realce de contraste na doença de Rosai-Dorfmann; espessamento sinonasal e perfuração de septo na granulomatose de Wegener (Fig. 14-39).

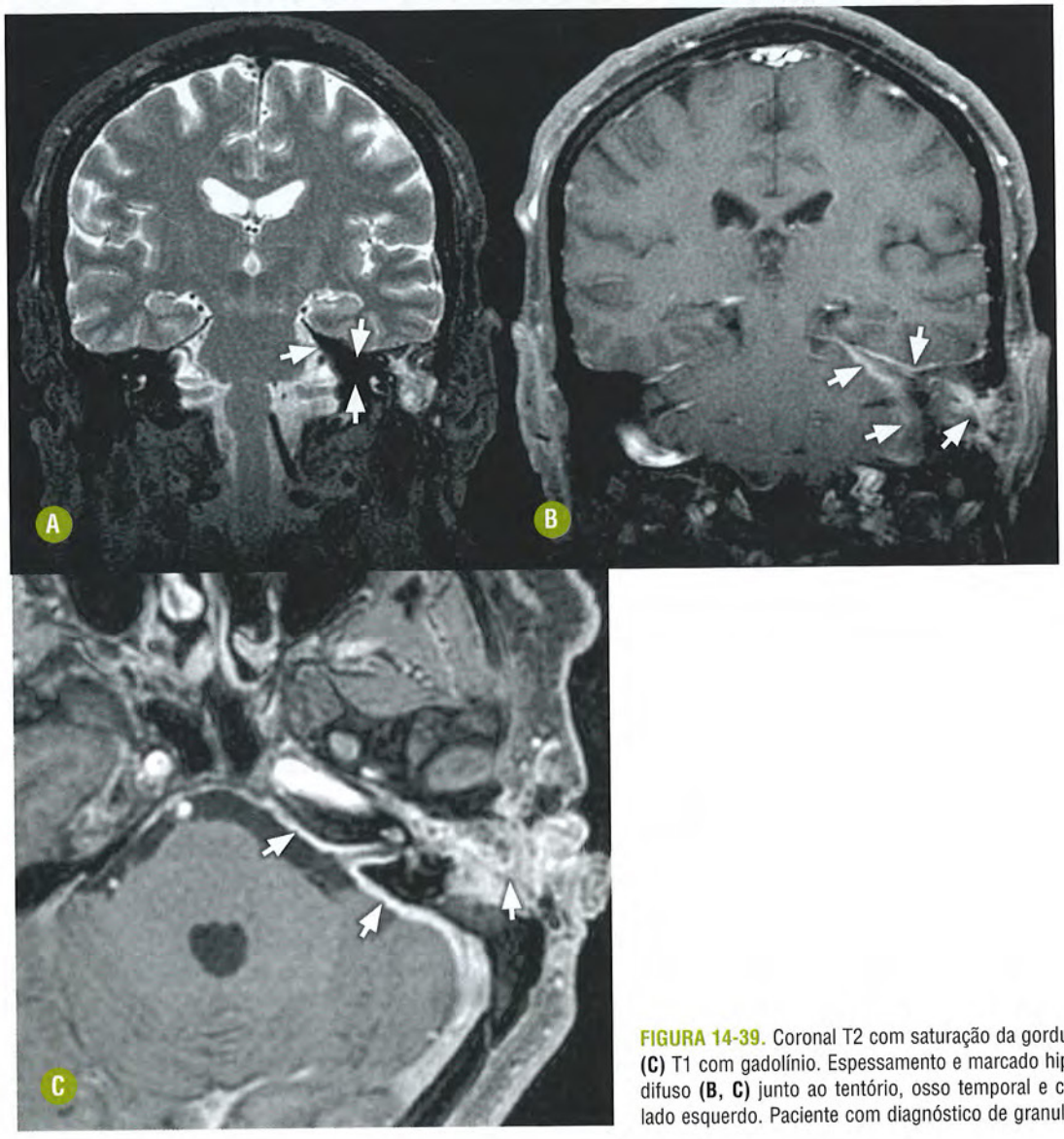

FIGURA 14-39. Coronal T2 com saturação da gordura **(A)** e coronal **(B)** e axial **(C)** T1 com gadolínio. Espessamento e marcado hipossinal em T2 **(A)** e realce difuso **(B, C)** junto ao tentório, osso temporal e conduto auditivo interno do lado esquerdo. Paciente com diagnóstico de granulomatose de Wegener.

Ressonância Magnética

- O comprometimento meníngeo e do parênquima encefálico são mais bem evidenciados na RM. O uso de sequências com gadolínio é superior para demonstrar o realce meníngeo e parenquimatoso. Padrão de leucoencefalopatia com ou sem lesões cerebelares pode ser identificado. Acometimento do tálamo tem sido descrito na literatura.

Recomendações

São doenças raras que devem entrar no diagnóstico diferencial de lesões multifocais com envolvimento meníngeo, especialmente se quadro clínico atípico. Radiografia dos ossos longos pode demonstrar esclerose óssea, particularmente na tíbia proximal, em paciente com a doença de Erdhein-Chester. Exoftalmia com lesão infiltrativa retro-ocular pode representar histiocitose de células não Langerhans.

DIAGNÓSTICO DIFERENCIAL PRINCIPAL

Linfo-histiocitose e doença de Erdhein-Chester: HCL (lesão na calota e realce no infundíbulo da hipófise), tuberculose (hidrocefalia, realce meníngeo na base e granulomas) e metástases (múltiplas lesões e tumor primário conhecido).

Histiocitose com linfonodomegalia maciça: lesão orbitária (linfoma, pseudotumor, sarcoidose e Wegener), lesão meníngea (meningioma, sarcoidose, linfoma, eritropoiese e metástase) e linfonodomegalia (linfonodos reacionais, doença linfoproliferativa, metástase de neoplasia de cabeça e pescoço e tubérculo).

Granulomatose de Wegener: lesão orbitária (linfoma, pseudotumor, sarcoidose e histiocitose com linfonodomegalia maciça), lesão do septo nasal (trauma, abuso de cocaína, sarcoidose, linfoma, carcinoma espinocelular) e lesão meníngea (sarcoidose, infecção, pseudotumor, metástase).

CONSIDERAÇÕES FINAIS

Do exposto, fica clara a diversidade dos processos tumorais que acometem as meninges. Muitos destes tumores ou pseudotumores são extremamente raros e dependem do estudo histopatológico e da imuno-histoquímica para o diagnóstico. Do mesmo modo, tumores meníngeos frequentes podem apresentar manifestações atípicas e doenças não tumorais ou simular tumor nos exames de imagem. Apesar disso, estas entidades devem ser conhecidas pelo radiologista no intuito de sugerir possibilidades diagnósticas e orientar a melhor conduta diagnóstica possível. A correlação clinicorradiológica é fundamental, sobretudo quando são observadas lesões atípicas ou aparentemente típicas em contextos clínicos pouco usuais. De modo geral, na prática os tumores mais comuns são meningioma, doença metastática e linfoma. Estes tumores devem ser diferenciados de doenças infecciosas, inflamatórias e situações reacionais simulando tumores meníngeos.

LITERATURA RECOMENDADA

Artigos em jornais impressos:

1. Agrawal V, Ludwig N, Agrawal A, Bulsara KR. Intraosseous Intracranial Meningioma. AJNR Am J Neuroradiol 2007;28:314-15.
2. Filippi CG, Edgar MA, Ulug AM, Prowda JC, Heier LA, Zimmerman RD. Appearance of Meningiomas on Diffusion-weighteddImages: Correlating Diffusion Constants withHistopathologic Findings. AJNR Am J Neuroradiol 2001;22:65-72.
3. Hayashida Y, Hirai T, Morishita S, Kitajima M, Murakami R, Korogi Y, et al. Diffusion-weighted Imaging of Metastatic BrainTumors: Comparison with Histologic Type andTumor Cellularity. AJNR Am J Neuroradiol 2006;27:1419-25.
4. Hazany S, Hesselink JR, Healy JF e cols. Utilization of glutamate/creatine ratios for proton spectroscopic diagnosis of meningiomas. Neuroradiology 2007;49(2):121-7.
5. Jennings JW, Rojiani AM, Brem SS, Murtagh FR. Necrotizing Neurosarcoidosis Masquerading as a Left Optic Nerve Meningioma: Case Report. AJNR Am J Neuroradiol 2002;23:660-662.
6. Johnson MD, Aulino JP, Jagasia M, Mawn LA. Erdheim-Chester Disease Mimicking Multiple Meningiomas Syndrome. American Journal of Neuroradiology 2004;25:134-137.
7. Jun P, Garcia J, Tihan T, McDermott MW, Cha S. Perfusion MR Imaging of an Intracranial CollisionTumor Confirmed by Image-Guided Biopsy. AJNR Am J Neuroradiol 2006;27:94-97.
8. Kim EY, Weon YC, Kim ST, Kim HJ, Byun HS, Lee JI, et al. Rhabdoid Meningioma: Clinical Features and MRImaging Findings in 15 Patients. AJNR Am J Neuroradiol 2007;28:1462-65.
9. Kim JH, Chang KH, Na DG, Park SH, Kim E, Han DH, et al. Imaging Features of Meningeal Inflammatory Myofibroblastic Tumor. American Journal of Neuroradiology 2009;30:1261-1267.
10. Konishi E, Ibayashi N, Yamamoto S, Scheithauer BW. Isolated Intracranial Rosai-Dorfman Disease (Sinus Histiocytosis with Massive Lymphadenopathy). American Journal of Neuroradiology 2003:24:515-518.
11. Lindstrom KM, Cousar JB, Lopes MB. IgG4-related meningeal disease: clinico-pathological features and proposal for diagnostic criteria. Acta Neuropathol 2010;120(6):765-76.
12. Louis DN, Ohgaki H, Wiestler OD, Cavenee WK, Burger PC, Jouvet A, et sal. The 2007 WHO Classification of Tumours of the Central Nervous System. Acta Neuropathol 2007;114:97-109.
13. Martin AJ, Cha S, Higashida RT, Cullen SP, Halbach V, Dowd CF, et al. Assessment of Vasculature of Meningiomas and the Effects of Embolization with Intra-arterial MRPerfusion Imaging: A Feasibility Study. AJNR Am J Neuroradiol 2007;28:1771–77 - Oct.
14. Nagar VA, Ye JR, NgWH, ChanYH, Hui F,Lee CK, Lim CCT. Diffusion-Weighted MR Imaging: Diagnosing Atypical or Malignant Meningiomas andDetecting Tumor Dedifferentiation. AJNR Am J Neuroradiol 2008;29:1147-52.
15. Ng WH, Hy JW, Tan WL, Liew D, Lim T, Ang BT, Hg I. Aquaporin expression is increased in edematous meningiomas. J Clin Neurosci 2009 Mar; 16(3):441-3.
16. Painter TJ, Chaljub G, Sethi R, Singh H, Gelman B. Intracranial and Intraspinal Meningeal Melanocytosis. AJNR Am J Neuroradiol 2000;21:1349-1353.
17. Pekala JS, Gururangan S, Provenzale JM, Mukundan SJr. Central Nervous System Extraosseous Ewing Sarcoma: Radiologic Manifestations of ThisNewly Defined Pathologic Entity. AJNR Am J Neuroradiol 2006;27:580-83.
18. Pirini MG, Mascalchi M, Salvi F, Tassinari CA, Zanella L, Bacchini P, et al. Primary Diffuse Meningeal Melanomatosis: Radiologic-Pathologic Correlation. AJNR Am J Neuroradiol 2003;24: 115-118.
19. Provenzale JM, Allen NB. Wegener Granulomatosis: CT and MR Findings. AJNR Am J Neuroradiol 1996;17:785-792.
20. Smirniotopoulos JG, Murphy FM, Rushing EJ, Rees JH, Schroeder JW.vFrom the Archives of the AFIP- Patterns of Contrast Enhancement inthe Brain and Meninges. RadioGraphics 2007; 27:525-551.
21. Umansky F, Shoshan Y, Rosenthal G, Fraifeld S, Spektor S. Radiation-induced meningioma. Neurosurg Focus 2008;24(5):E7.

22. Zhang H, Rödiger LA, Shen T, Miao J, Oudkerk M. Perfusion MR imaging for differentiation of benignand malignant meningiomas. Neuroradiology 2008;50:525-530.

Capítulo de livro:

23. Diagnostic Imaging: Brain: Osborn, Salzman, Barkovich: Second edition AIRSYS 2010. Section 4: II-4-38 – II -4 -100.

24. Magnetic Resonance Imaging of CNS Disease, A teaching File; Douglas H.Yock Jr. Second edition, Mosby 2002. Caps. 1 e 2 pp 2-43.

25. Magnetic Resonance Imaging OF THE Brain and Spine. Scott Atlas Fourth Edition 2009 Lippincott Williams 2009. Cap. 11 pp. 540-570.



15 CAPÍTULO

Tumores da Região da Pineal

Fabiano Reis
Antônio José da Rocha
Bernardo Rodi Carvalho Barros

INTRODUÇÃO

Generalidades

A glândula pineal é uma estrutura marrom-avermelhada com formato cônico localizada na linha média, logo acima do tentório e do colículo quadrigêmeo superior, abaixo do esplênio do corpo caloso e da veia cerebral magna (de Galeno). Adere-se ao aspecto superior da parede posterior do terceiro ventrículo e suas dimensões variam de 10 a 14 mm. Na embriogênese, desenvolve-se no início do segundo mês de gestação, como uma evaginação no teto do diencéfalo, entre a comissura posterior e a comissura das habênulas.

Achados Histológicos

A glândula pineal é constituída predominantemente (95%) de células próprias, denominadas pinealócitos. Trata-se de uma célula neuronal especializada, de tamanho variável, composta por núcleo e citoplasma granular argentofílico, de onde partem processos que dão um aspecto ramificado a esta célula. O restante do parênquima da pineal é constituído por uma quantidade variável de astrócitos fibrilares (células gliais) e tecido conectivo.

Externamente é revestida pela pia-máter, da qual partem septos de tecido conjuntivo que penetram na glândula, dividindo-a em lóbulos. Estes septos levam vasos e nervos para o interior da glândula, que é rica em fibras nervosas simpáticas que se originam do gânglio cervical superior. Estas fibras são principalmente adrenérgicas.

Diferentes lesões acometem a região da pineal, principalmente os processos neoplásicos e as lesões congênitas (Tabela 15-1). As neoplasias da pineal são pouco frequentes, e são mais comuns em crianças. Correspondem a 1%-2% dos tumores intracranianos em adultos e 3% a 8 % dos tumores em crianças. São divididos em tumores de células germinativas, tumores originados de células do parênquima da pineal, originados dos tipos celulares neuroepiteliais, dos pinealócitos ou dos astrócitos, além das neoplasias secundárias.

Achados Clínicos

As manifestações clínicas decorrentes de uma lesão expansiva na região pineal são mais frequentemente relacionadas com o efeito compressivo sobre as estruturas adjacentes. É comum a ocorrência de hidrocefalia com sinais e sintomas de hipertensão intracraniana secundária à obstrução do aqueduto do mesencéfalo. No entanto, a invasão tumoral do parênquima encefálico adjacente também pode ocorrer nos tumores mais agressivos.

Outras manifestações incluem a síndrome de Parinaud, além de puberdade precoce, apoplexia pineal, paralisia do olhar conjugado, anormalidades pupilares e nistagmo. A síndrome de Parinaud é caracterizada pela paralisia do olhar conjugado vertical para cima e, menos frequentemente, para baixo, midríase, ausência de reação pupilar à luz e incapacidade para a convergência ocular, causada pela compressão do teto mesencefálico com envolvimento das regiões do colículo superior e periaquedutal. Pode também estar associado a sinal de Collier, que se caracte-

TABELA 15-1. Lesões da Glândula Pineal

1. Tumores de células da pineal	Pineoblastoma, pineocitoma, tumor pineal com diferenciação intermediária
2. Tumores de células germinativas	Germinoma, teratoma, tumor do seio endodérmico, coriocarcinoma, carcinoma embrionário, tumor misto de células germinativas
3. Outras lesões tumorais e lesões não neoplásicas	Astrocitoma, meningioma, metástases, linfoma, malformações vasculares (cavernoma e MAV), cisto da pineal, cisto dermoide e cisto epidermoide

riza por nistagmo retrátil à convergência ocular e retração das pálpebras superiores.

ACHADOS DE IMAGEM

A pineal é identificada em praticamente todos os indivíduos, em imagens obtidas por tomografia computadorizada (TC) ou por ressonância magnética (RM), como foco nodular ou ovoide, entre o teto do mesencéfalo e o esplênio do corpo caloso, no plano sagital ou coronal. No plano axial está situada imediatamente atrás do terceiro ventrículo.

Calcificações fisiológicas são facilmente identificadas nos estudos de TC sem contraste e podem ser encontradas no parênquima da pineal em adolescentes e adultos. Em geral, as calcificações pineais fisiológicas não são comuns em crianças com menos dos 10 anos de idade, e são consideradas muito raras antes dos 6 anos (Fig. 15-1).

Uma importante característica da pineal é a ausência da barreira hematoencefálica (BHE). Por este motivo, nos exames de imagem, particularmente na RM, a utilização do meio de contraste usualmente determina a ocorrência de impregnação parenquimatosa (Fig. 15-2).

Recomendações

Diante da suspeita de uma alteração na região pineal, a TC do crânio é o exame mais solicitado inicialmente, pois permite avaliar a região de modo preliminar, demonstrando lesões expansivas locais e ainda estimando suas repercussões sobre o parênquima adjacente e sobre as dimensões do sistema ventricular.

A RM é o melhor exame para a definição mais detalhada do parênquima pineal, bem como para a fixação das relações com as estruturas adjacentes. Além disso, a RM é fundamental para o melhor planejamento cirúrgico da pineal. O protocolo do exame de RM deverá incluir aquisições sagitais, com cortes finos (3 mm), particularmente aquelas com ponderação T1, antes e após a injeção intravenosa do agente de contraste paramagnético. A realização de aquisição T2* é útil para a caracterização de calcificação ou hemorragia, entretanto a TC sem contraste é definitivamente o melhor método para definir a presença e as características das calcificações.

Em virtude da complexidade anatômica da região e de suas relações com estruturas vasculares e nervos cranianos, frequentemente são preferidas as aquisições 3D, principalmente em T1 pós-contraste. A aquisição de imagens angiográficas por RM, particularmente a ângio-RM venosa, pode ser útil para o planejamento cirúrgico.

A administração do agente de contraste paramagnético, no estudo dos tumores da pineal, é útil também para o estadiamento. A detecção de metástases, geralmente disseminadas pela via liquórica, tem justificado, em muitos casos, a avaliação de todo o neuroeixo.

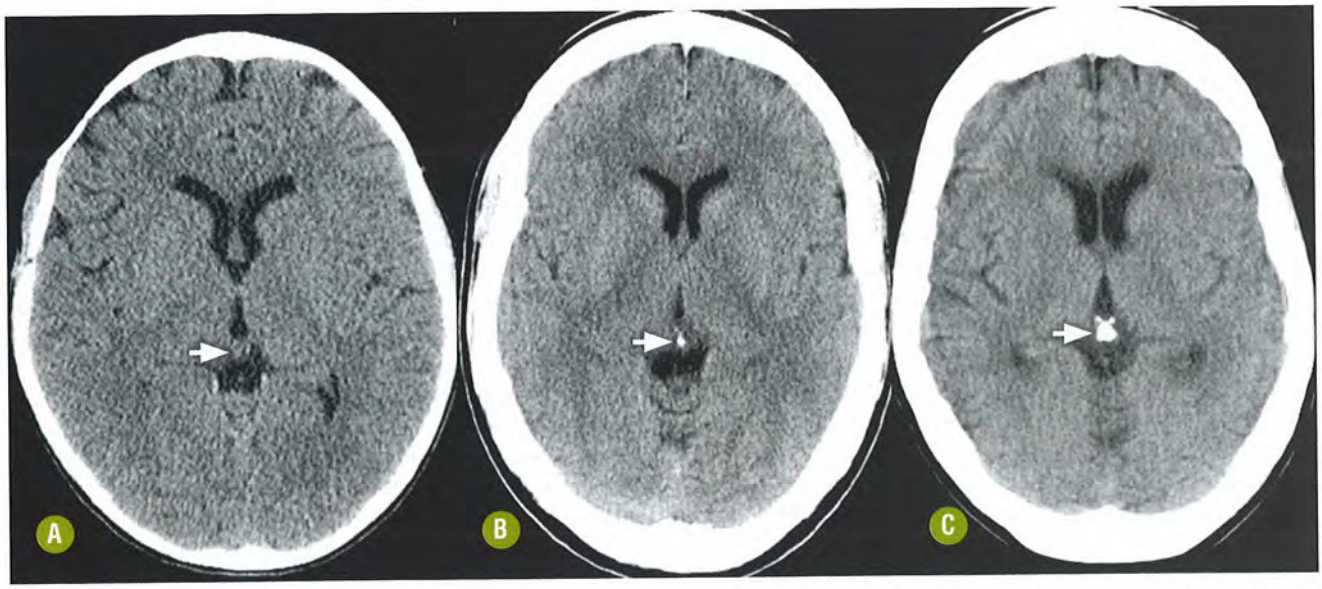

FIGURA 15-1. Calcificação fisiológica da pineal. Imagens axiais de TC sem contraste demonstrando o aspecto normal da pineal (setas), sem calcificação nesta criança de 5 anos de idade **(A)**, com calcificação puntiforme aos 10 anos **(B)** e com calcificação nodular evidente aos 32 anos **(C)**.

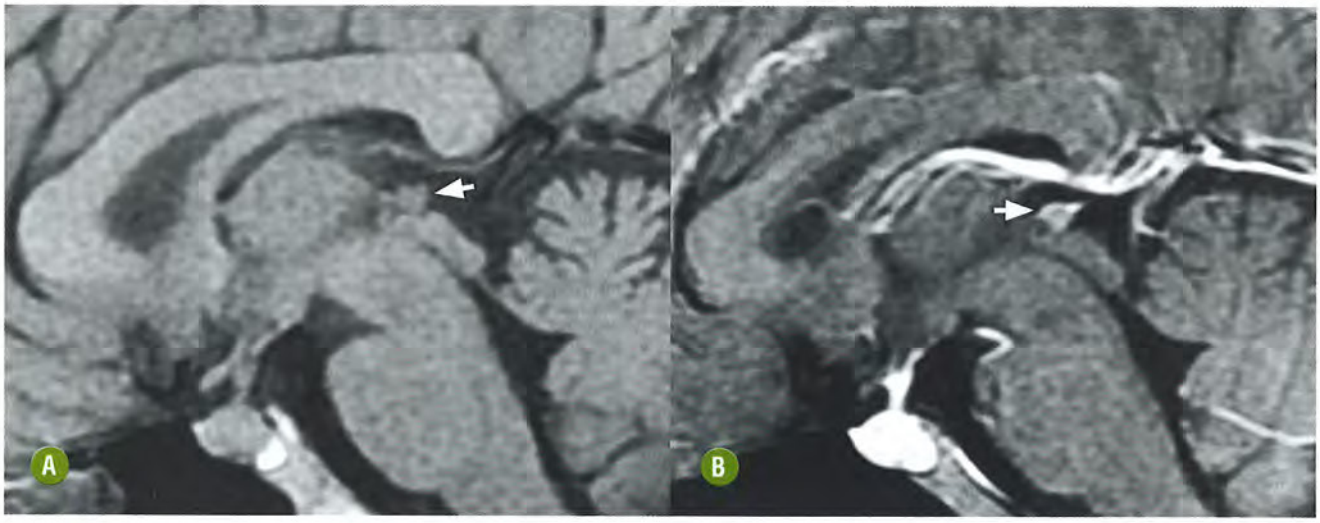

FIGURA 15-2. Aspecto normal da pineal na ressonância magnética. Imagens sagitais de RM ponderadas em T1 **(A)** demonstrando o aspecto nodular, isointenso ao parênquima, com intensa impregnação homogênea (setas) após a injeção intravenosa do agente de contraste paramagnético **(B)**.

O diagnóstico diferencial das lesões expansivas da região pineal deve sempre considerar a idade de apresentação, as características clínicas de menor ou maior agressividade, bem como os aspectos de imagem (TC e RM) e a ocorrência de alguns marcadores tumorais no líquido cerebrospinal (LCS).

NEOPLASIAS DE CÉLULAS DO PARÊNQUIMA PINEAL

As neoplasias de células do parênquima pineal representam 15% a 30% dos casos, originando-se dos pinealócitos. O pineoblastoma e o pineocitoma são os principais representantes deste grupo.

■ Pineoblastoma

INTRODUÇÃO

Generalidades

Esta neoplasia altamente agressiva (grau IV segundo a Organização Mundial da Saúde [OMS]) representa 40% dos tumores de célula pineal. São neoplasias embrionárias classificadas entre os tumores do neuroectoderma primitivo da glândula pineal (PNET-pb).

São mais comuns em crianças, na primeira década de vida, com idade média de 3 anos, e predominam em meninos (M:F de 2:1). A disseminação liquórica pode estar presente no momento do diagnóstico e constitui a principal causa de morte. A sobrevida em cinco anos é de 58% dos casos.

O termo retinoblastoma trilateral descreve a presença de retinoblastoma ocular bilateral associado à presença de um tumor intracraniano na linha média com características histológicas de um PNET. Mais frequentemente estes tumores intracranianos encontram-se no parênquima da pineal (pineoblastoma), mas também podem estar localizados na região supraselar. Os indivíduos com esta apresentação do retinoblastoma mais frequentemente apresentam história familiar, e a lesão ocular costuma ocorrer mais precocemente. Excepcionalmente, retinoblastomas unilaterais podem estar associados a lesão intracraniana.

Achados Clínicos

As manifestações clínicas incluem cefaleia, náuseas, vômitos e letargia, bem como papiledema e paralisia do sexto nervo craniano decorrentes da hidrocefalia com aumento relativamente abrupto da pressão intracraniana. A síndrome de Parinaud é um achado classicamente descrito no pineoblastoma e resulta da invasão tumoral ou severa compressão do mesencéfalo.

A pesquisa no LCS dos marcadores tumorais para células germinativas, como a alfafetoproteína (AFP) e a gonadotrofina coriônica humana (HCG), é negativa.

Achados Histológicos

Os pineoblastomas são tumores altamente celulares, com núcleos redondos ou ovais, com composição celular neuroectodérmica primitiva, portanto com células pequenas, de citoplasma escasso e pouco definido. Ocasionalmente, há uma orientação perivascular das células. Hemorragia e necrose são comuns, dando ao tumor um padrão bastante heterogêneo. A ocorrência das rosetas de Homer-Wright ou de Flexner-Wintersteiner é sempre buscada. A imuno-histoquímica pode demonstrar positividade do antígeno S.

ACHADOS DE IMAGEM

São tumores de limites mal definidos que, em geral, se originam na região posterior do assoalho do terceiro ventrículo. Comprimem a lâmina quadrigêmea e o aqueduto do mesencéfalo, com consequente hidrocefalia. Tendem a ser grandes no momento do diagnóstico, muitas vezes maiores do que 4 cm. Como são tumores muito primitivos e malignos, a presença de hemorragia focal, necrose e pequenos cistos é frequente.

A sensibilidade dos métodos de imagem para a caracterização da lesão é muito alta. Todavia a especificidade dos achados de imagem para o diagnóstico específico ainda deixa a desejar, mesmo à RM.

Tomografia Computadorizada e Ressonância Magnética

Os pineoblastomas são mais frequentemente tumores espontaneamente hiperatenuantes à TC como expressão de sua alta celularidade e da relação núcleo-citoplasma. Exibem realce intenso e heterogêneo pelo meio de contraste. Têm menor tendência a apresentar calcificações do que os germinomas e pineocitomas. As calcificações, quando presentes, têm distribuição fora do centro da lesão e com aspecto fragmentado multifocal ("calcificações explodidas").

A RM usualmente demonstra lesões infiltrativas, heterogêneas e irregulares com margens lobuladas, que apresentam predomínio de tecido sólido, iso/hipointenso em T1 e T2, com restrição à livre difusibilidade das moléculas de água, também em decorrência das características citológicas da neoplasia. As aquisições T2/*fluid attenuated inversion recovery* (FLAIR) são úteis para a demonstração de alteração de sinal no parênquima encefálico adjacente, como resultado de infiltração e edema do tecido.

Focos de hemorragia podem ser encontrados e são mais bem caracterizados em T2* ou *susceptibility weighted imaging* (SWI). Habitualmente, há impregnação intensa e heterogênea pelo agente paramagnético, delimitando áreas císticas ou de necrose/liquefação. As aquisições após a administração intravenosa de contraste são também úteis na detecção de disseminação leptomeníngea, que pode ser frequente neste subtipo histológico (Fig. 15-3).

Recomendações

As evidências de disseminação leptomeníngea e ventricular constituem achado frequente nesta neoplasia, mesmo no primeiro exame, no momento do diagnóstico. Portanto, para os adequados estadiamento e seguimento dos pacientes, deve ser realizado o estudo de RM de todo o neuroeixo, empregando aquisições T1 após a administração intravenosa do agente paramagnético. As metástases são tipicamente nodulares (*drop metastasis*) ou com aspecto de pequenos grânulos, aderidos à superfície da medula espinal, das raízes da cauda equina, ou nos espaços liquóricos ependimários (intraventriculares) ou leptomeníngeos (cisternas e sulcos), principalmente nas regiões posteriores (parietoccipitais).

Nos indivíduos em programas de quimioterapia e radioterapia, as sequências ponderadas em difusão podem ser úteis para monitorar a resposta ao tratamento, permitindo inferir sobre a redução da celularidade tumoral.

DIAGNÓSTICOS DIFERENCIAIS

O diagnóstico presuntivo do pineoblastoma pode ser aperfeiçoado ao considerarmos a idade, as manifestações clínicas precoces (crescimento rápido) e o conjunto de características das imagens de TC e RM. Apesar disso não há achado patognomônico que dispense a confirmação histológica, sendo, por isso, conveniente a elaboração de uma lista de diferenciais.

- **Germinoma:** esta neoplasia acomete crianças maiores ou adolescentes, principalmente na segunda década, com grande predomínio em homens. Também é uma lesão hipercelular, hiperatenuante na TC, com baixo sinal em T2 na RM, e que determina restrição à difusão. Apesar disso, é uma lesão circunscrita e mais homogênea, que engloba a calcificação do parênquima pineal e apresenta impregnação intensa e homogênea. Disseminação liquórica pode ser encontrada. Necrose, hemorragia e calcificações são incomuns.
- **Pineocitoma:** este tumor acomete adultos por volta dos 40 anos de idade. Geralmente são tumores menores que os pineoblastomas, circunscritos, isoatenuantes na TC, com alto sinal nas imagens T2/FLAIR e sem restrição à difusão. Hemorragia é menos frequente que no pineoblastoma. A presença de disseminação liquórica é rara e sempre desfavorece a possibilidade diagnóstica de pineocitoma na avaliação por imagem.
- **Teratoma:** este tumor também predomina em homens e são lesões grandes, muito heterogêneas, que apresentam componente de partes moles, cistos, além de calcificações e, em alguns casos, gordura. O componente sólido apresenta isossinal em T2/FLAIR, restrição à difusão e realce pós-contraste. O componente gorduroso é reconhecido pelo alto sinal em T1 e pela marcada hipoatenuação na TC.
- **Linfoma:** linfomas da glândula pineal é muito raro. Representam lesões homogêneas, circunscritas e bem definidas, espontaneamente hiperatenuantes na TC, denotando a alta celularidade da lesão. Há baixo sinal em T2, restrição à difusão e impregnação homogênea após a infusão do agente paramagnético.
- **Metástases:** são raras e predominam em indivíduos mais velhos, geralmente com história conhecida de neoplasia primária (principalmente pulmão, rim e mama). Costumam se apresentar como lesões heterogêneas e acompanhadas por outros focos de disseminação.

■ Pineocitoma

INTRODUÇÃO

Generalidades

O pineocitoma é um tumor de crescimento lento (OMS grau I) e que representa 14%-60% das neoplasias do parênquima da pineal. Não tem predileção por sexo. Apesar de poder ocorrer em qualquer idade, é mais comum em adultos, com idade média de 35-40 anos.

O prognóstico é bom quando há ressecção completa, com sobrevida de 86%-100% em um período de cinco anos. A ocorrência de disseminação liquórica é muito rara nos pineocitomas.

Este tumor tende a substituir a glândula pineal normal, podendo se associar a hemorragia focal ou cistos, porém a presença de necrose franca é rara.

Achados Clínicos

A manifestação clínica mais comum é cefaleia, que decorre do aumento da pressão intracraniana pela hidrocefalia. Outros achados como ataxia, nistagmo e redução do nível de consciência podem ocorrer. A síndrome de Parinaud é menos frequente do que nos pineoblastomas, por se tratar de uma lesão menos infiltrativa.

Os marcadores para células germinativas no exame do LCS, como AFP e HCG, são negativos.

Achados Histológicos

São menos celulares do que os pineoblastomas, com citoplasma mais abundante. O nucléolo não é evidente e as figuras de mitose na neoplasia são variáveis.

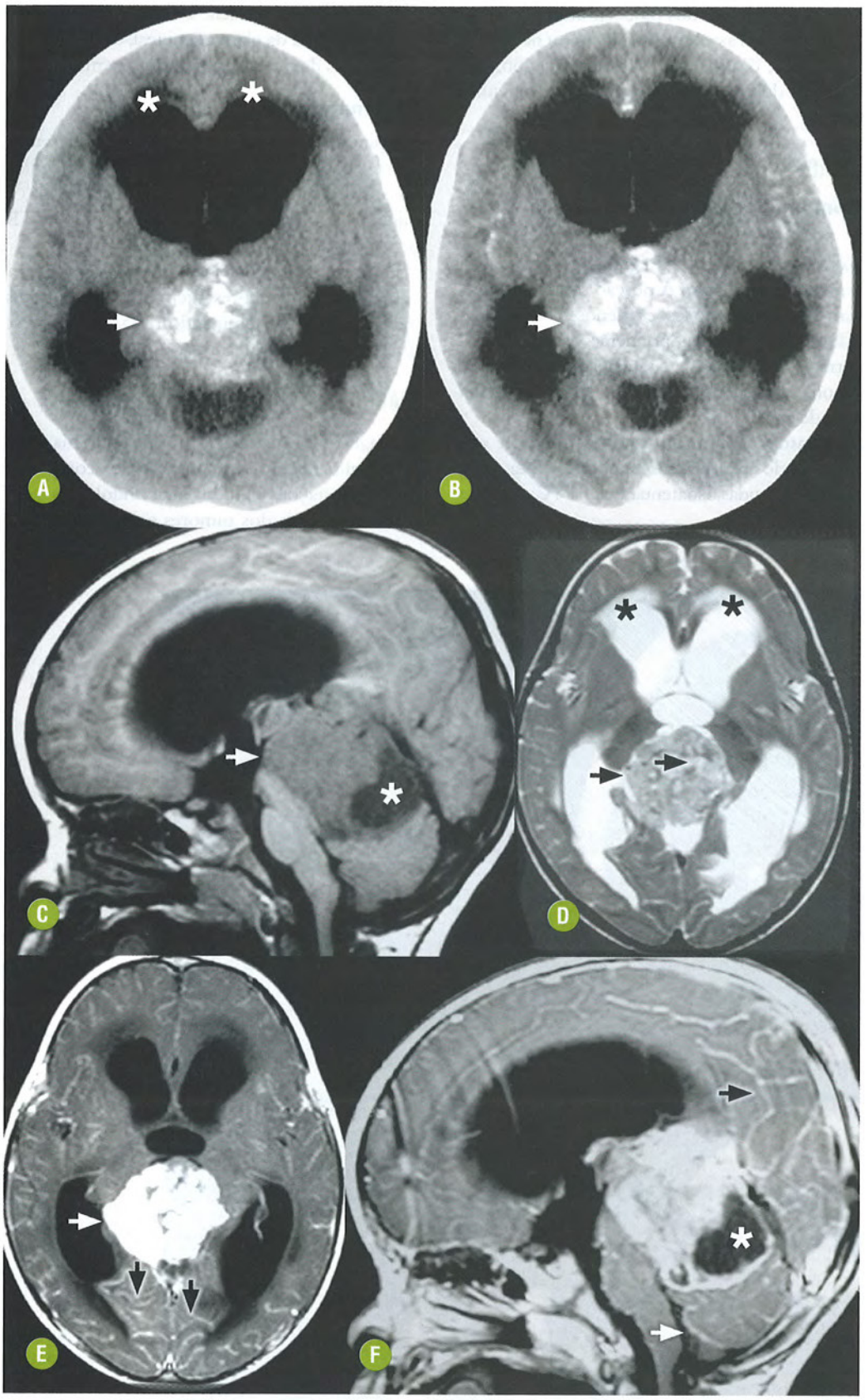

FIGURA 15-3. Pineoblastoma. Imagem axial de TC sem contraste **(A)** demonstrando volumoso tumor na pineal (seta), espontaneamente hiperatenuante e com calcificações espalhadas ("aspecto explodido"). A injeção intravenosa do contraste evidenciou intenso realce da lesão **(B)**. Observe a hidrocefalia aguda com edema transependimário (*). As imagens comparativas de RM sagital T1 **(C)**, axial T2 **(D)** e axial e sagital pós-contraste **(E-F)** demonstram intensa impregnação do componente sólido do tumor (setas brancas), bem como volumoso componente cístico posteroinferior (*). Observe a presença de áreas posteriores de impregnação anormal leptomeníngea denotando a disseminação liquórica da neoplasia (setas pretas) nesta menina de 3 anos de idade.

Uma característica importante dos pineocitomas é a capacidade de se diferenciarem em astrócitos maduros ou neurônios. Na imuno-histoquímica, o antígeno S costuma ser positivo. Em casos nos quais há diferenciação neuronal, há positividade para a sinaptofisina.

ACHADOS DE IMAGEM

Tomografia Computadorizada e Ressonância Magnética

Os pineocitomas são lesões pouco heterogêneas, circunscritas, geralmente menores que 3 cm. A porção sólida apresenta hipo/isossinal em T1 e, como são lesões menos celulares, possuem intensidade de sinal alto nas ponderações T2/FLAIR. Focos de hemorragia são raros e a sequência ponderada em difusão não demonstra áreas de restrição à livre movimentação das moléculas de água.

O realce pelo contraste paramagnético costuma ser algo heterogêneo, delimitando áreas císticas de permeio (Fig. 15-4). São lesões mais bem definidas, isoatenuantes na TC sem contraste.

Estes tumores tendem a crescer e determinar a expansão do parênquima da glândula pineal, deslocando as calcificações fisiológicas da pineal em direção à periferia.

Recomendações

Os pineocitomas sem evidências de diferenciação neuronal têm taxa de crescimento e potencial de malignidade semelhantes aos dos pineoblastomas. Portanto têm alto risco de disseminação liquórica, justificando os estudos de RM de todo o neuroeixo para o correto estadiamento.

Por outro lado, nos pineocitomas com diferenciação neuronal, estima-se que representem 25% dos tumores do parênquima da pineal, predominando o padrão de crescimento lento do tumor com evolução mais favorável.

DIAGNÓSTICOS DIFERENCIAIS

O diagnóstico presumido do pineocitoma deve ser baseado, principalmente, na caracterização de ocorrência na idade adulta, manifestações clínicas mais indolentes pelo crescimento lento da maioria dos tumores e pelas características das ima-

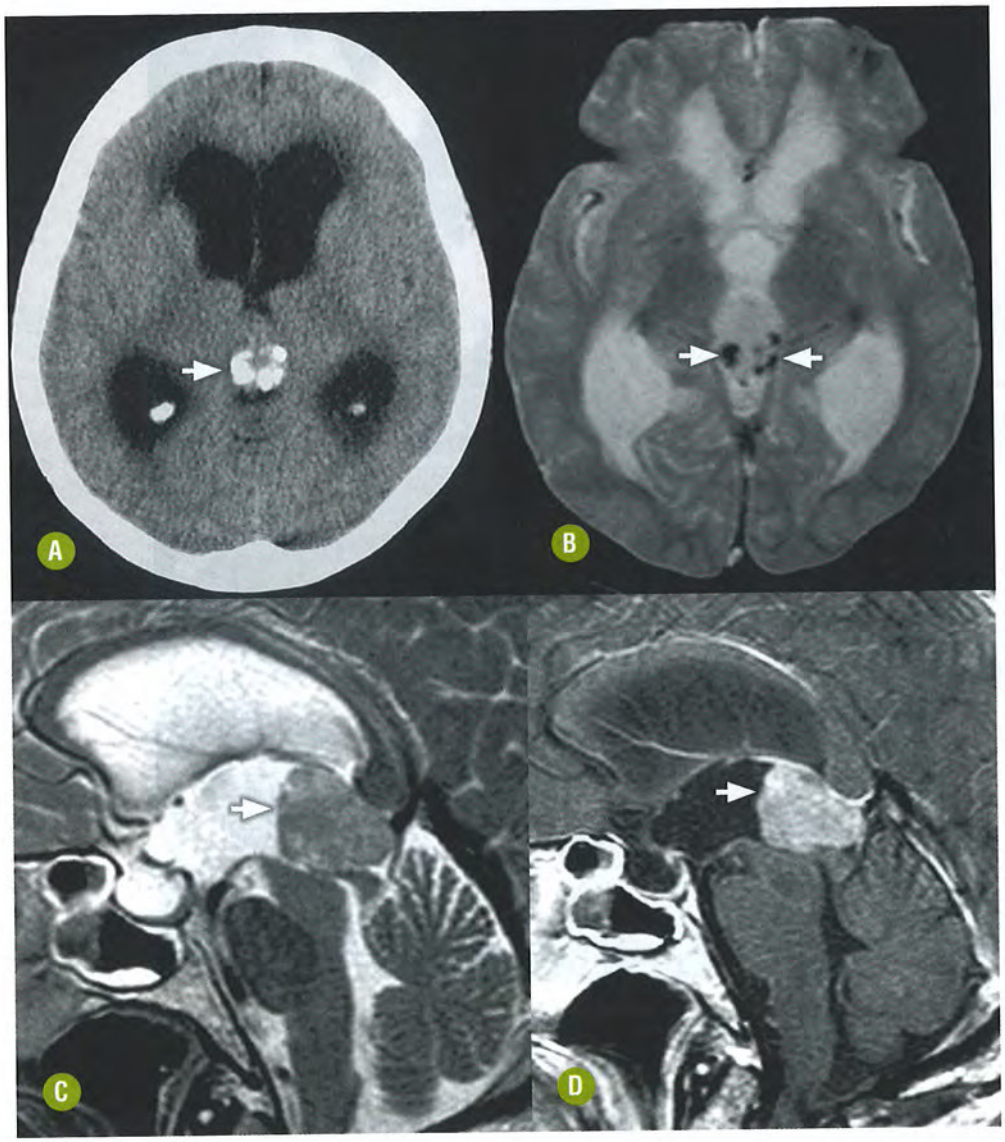

FIGURA 15-4. Pineocitoma. Imagem axial de TC sem contraste **(A)** demonstrando lesão sólida na pineal com calcificações grosseiras periféricas (seta) e sinais de hidrocefalia aguda com edema transependimário. As imagens comparativas de RM axial T2* **(B)**, sagital T2 **(C)** e sagital T1 pós-contraste **(D)** demonstram intensa impregnação do componente sólido do tumor (setas brancas). Observe o contorno bem definido da lesão que comprime o teto do mesencéfalo, mas não evidencia sinais de infiltração, nesta mulher de 36 anos.

gens de TC e RM. Apesar disso, a indisponibilidade de um marcador específico também prioriza a confirmação histológica e a elaboração prévia de uma lista de diferenciais por imagem.

- **Germinoma:** acomete meninos mais jovens que a faixa etária usual do pineocitoma. É hipercelular (hiperatenuação espontânea na TC sem contraste/hipossinal em T2/FLAIR e restrição à difusão).
- **Pineoblastoma:** é um tumor típico de crianças pequenas, geralmente grandes, infiltrativos e agressivos. São tipicamente hipercelulares (hiperatenuação espontânea na TC sem contraste/hipossinal em T2/FLAIR e restrição à difusão). Hemorragia frequente e disseminação liquórica precoce também são achados úteis à diferenciação.

NEOPLASIAS DO PARÊNQUIMA PINEAL COM DIFERENCIAÇÃO INTERMEDIÁRIA

INTRODUÇÃO

Generalidades

Representam 10% a 20% das neoplasias de células da pineal e são consideradas lesões potencialmente agressivas (OMS graus II/III) ou de malignidade intermediária entre o pineocitoma e o pineoblastoma. São encontrados em todas as faixas etárias, com pico de incidência em adultos jovens. Há discreta predileção pela ocorrência em mulheres.

O prognóstico é variável, de acordo com a diferenciação celular. Embora a sobrevida seja longa mesmo com a ressecção subtotal, este tumor tem maior chance de recorrência local.

Achados Clínicos

As manifestações clínicas são inespecíficas, semelhantes àquelas da maioria das neoplasias da região pineal. Consistem basicamente em sinais e sintomas de hipertensão intracraniana decorrentes de hidrocefalia e, em alguns casos, da síndrome de Parinaud.

Achados Histológicos

Estes tumores, até a classificação da OMS em 2007, eram diagnosticados de forma ambígua e denominados "pineocitoma *versus* pineoblastoma" ou "pineocitoma agressivo". Atualmente são reconhecidos como entidade distinta, cuja análise macroscópica demonstra lesões circunscritas, sem evidências de necrose.

O padrão faz lembrar os pineocitomas, entretanto a histologia demonstra neoplasia derivada dos pinealócitos ou de seus precursores, caracterizada por maior celularidade, atipias nucleares leves/moderadas e atividade mitótica moderada. Como a própria denominação prenuncia, esta neoplasia tem características intermediárias entre os pineocitomas e o pineoblastoma.

ACHADOS DE IMAGEM

Tomografia Computadorizada e Ressonância Magnética

São lesões circunscritas, iso ou hiperatenuantes na TC sem contraste, geralmente com calcificações na periferia do tumor ou, às vezes, mimetizando o "aspecto explodido". Após a infusão do contraste iodado, há impregnação homogênea ou heterogênea, podendo ser encontradas áreas císticas de permeio.

Geralmente se caracterizam à RM como lesões circunscritas, com hipossinal em T1 e hipersinal em T2/FLAIR, mas com potencial para a invasão local. Os focos de calcificação podem ser mais bem avaliados nas imagens T2* ou SWI, em que apresentam marcado hipossinal. A presença de invasão do parênquima adjacente pode ser vista e auxilia na suspeita do comportamento mais agressivo deste subtipo das neoplasias do parênquima pineal (Fig. 15-5).

A variação histológica determina o aspecto heterogêneo das lesões, que podem demonstrar focos de restrição à difusão. Geralmente há impregnação após a infusão do agente paramagnético, com padrão variável e, muitas vezes, heterogêneo.

Recomendações

O caráter variável da histologia desta neoplasia a coloca em uma posição intermediária de todas as características clínicas, de imagem e de prognóstico. Como o diagnóstico é sempre firmado com bases histológicas, portanto após a realização de imagens e manipulação cirúrgica, a definição dos protocolos de acompanhamento se baseia no grau de diferenciação encontrado na neoplasia.

Como consequência do potencial para disseminação liquórica e leptomeníngea, a suspeita ou o diagnóstico específico deverão conduzir à pesquisa ativa de lesões metastáticas no neuroeixo.

DIAGNÓSTICO DIFERENCIAL

Não existe característica de imagem capaz de predizer o diagnóstico de uma neoplasia pineal com diferenciação intermediária, e tampouco é possível a diferenciação entre esta e o pineocitoma ou o pineoblastoma. Portanto, além dos principais diagnósticos diferenciais costumeiros, impõe-se mais esta dificuldade.

- **Pineoblastomas:** além de predominarem em crianças pequenas, são lesões maiores, mais infiltrativas e agressivas. Sinais de hipercelularidade tumoral, hemorragia, necrose e disseminação liquórica precoce favorecem a possibilidade de pineoblastoma.
- **Pineocitomas:** acometem adultos, são menores e mais circunscritos, sem sinais de hipercelularidade. Hemorragia e disseminação liquórica precoces não são achados típicos.

NEOPLASIAS GLIAIS DA REGIÃO PINEAL

Costumam se originar de estruturas vizinhas, como o teto do mesencéfalo, e muito raramente são oriundas da própria glândula. A proximidade com o epêndima e o plexo corioide explica a extensão à pineal de neoplasias oriundas também nestes tecidos.

■ Ependimomas

INTRODUÇÃO

Generalidades

Como a pineal se origina do terceiro ventrículo, de uma área de espessamento ependimário que se evagina durante a gestação, os ependimomas também podem ocorrer nesta topografia.

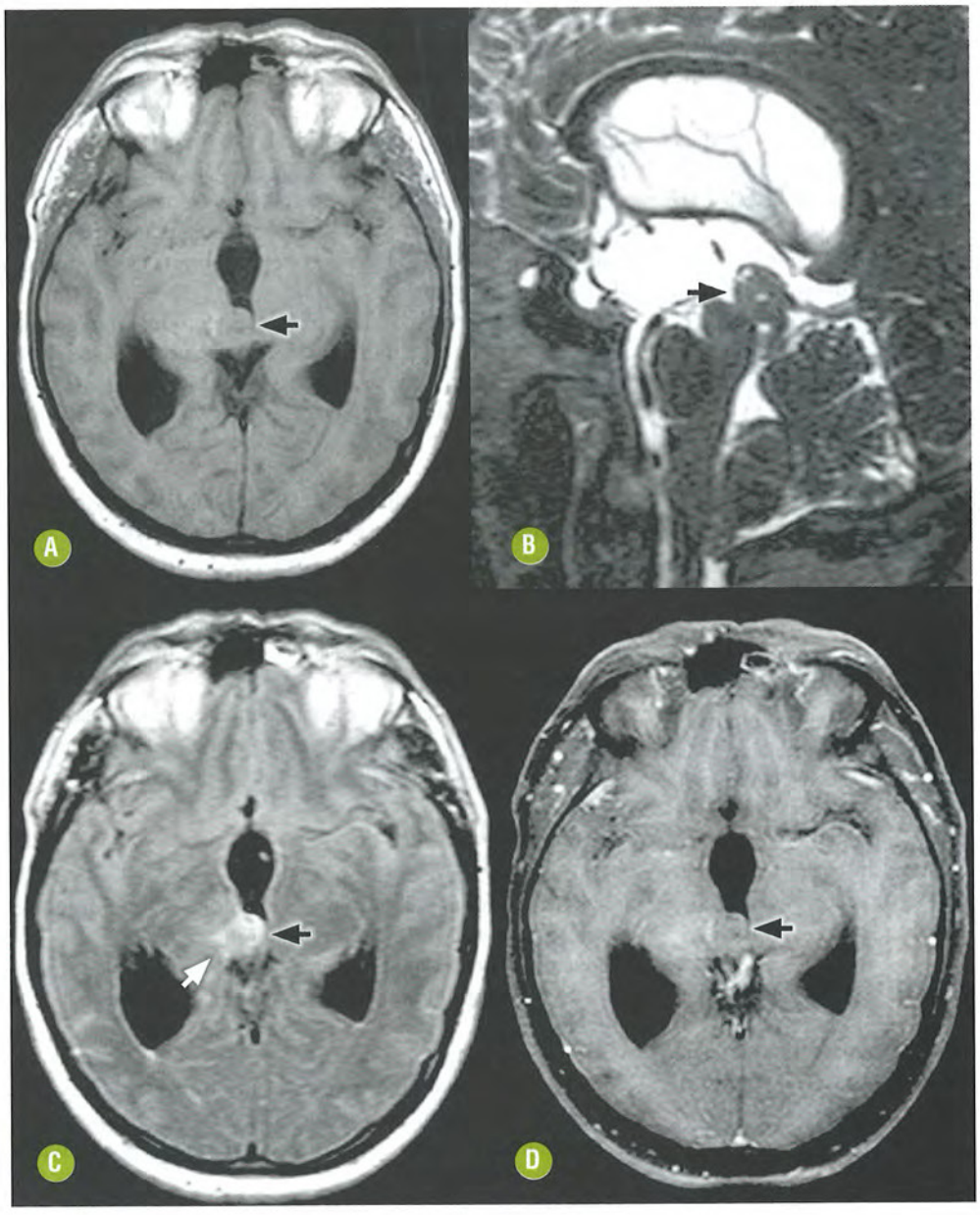

FIGURA 15-5. Tumor do parênquima pineal com diferenciação intermediária. As imagens comparativas de RM axial T1 **(A)**, sagital T2 **(B)** e axial FLAIR **(C)** demonstram lesão expansiva na pineal (setas pretas), com diminutos cistos de permeio e sinais de infiltração do tálamo direito (seta branca). A imagem axial T1 pós-contraste **(D)** evidencia tênue impregnação da lesão e de seu componente infiltrando o parênquima neste homem de 39 anos de idade.

Achados Clínicos

As manifestações clínicas são inespecíficas, semelhantes àquelas da maioria das neoplasias da região pineal: hipertensão intracraniana e hidrocefalia, nistagmo e, em alguns casos, síndrome de Parinaud.

Achados Histológicos

Os ependimomas são constituídos de células com núcleos regulares, redondos ou ovais. Entre os núcleos pode haver um fundo fibrilar fino. Podem ser observados canais ependimários e pseudorrosetas ependimais perivasculares, nas quais há denso cordão de prolongamentos ependimais implantados na parede de um vaso sanguíneo. Os blefaroplastos, corpúsculos basais dos cílios, quando presentes, são patognomônicos.

À imuno-histoquímica, cerca de 50% dos ependimomas contêm a proteína ácida fibrilar glial (GFAP). Os ependimomas podem ser bem diferenciados ou anaplásicos.

ACHADOS DE IMAGEM

Tomografia Computadorizada e Ressonância Magnética

Nos estudos de TC se apresentam como lesões heterogêneas, iso/hiperatenuantes na fase pré-contraste. Podem ser encontradas áreas císticas, bem como focos de calcificação e hemorragia no interior da lesão. Após a infusão do meio de contraste há impregnação heterogênea da lesão.

Os ependimomas da região pineal podem se apresentar como grandes tumores heterogêneos, com sinal variável (iso ou hipointensos em T1, iso ou hiperintensos em T2/FLAIR). Focos de calcificação e hemorragia podem ser mais bem observados nas sequências SWI e T2*, com marcado hipossinal. A infusão intravenosa do agente paramagnético demonstra geralmente um padrão heterogêneo de impregnação (Fig. 15-6).

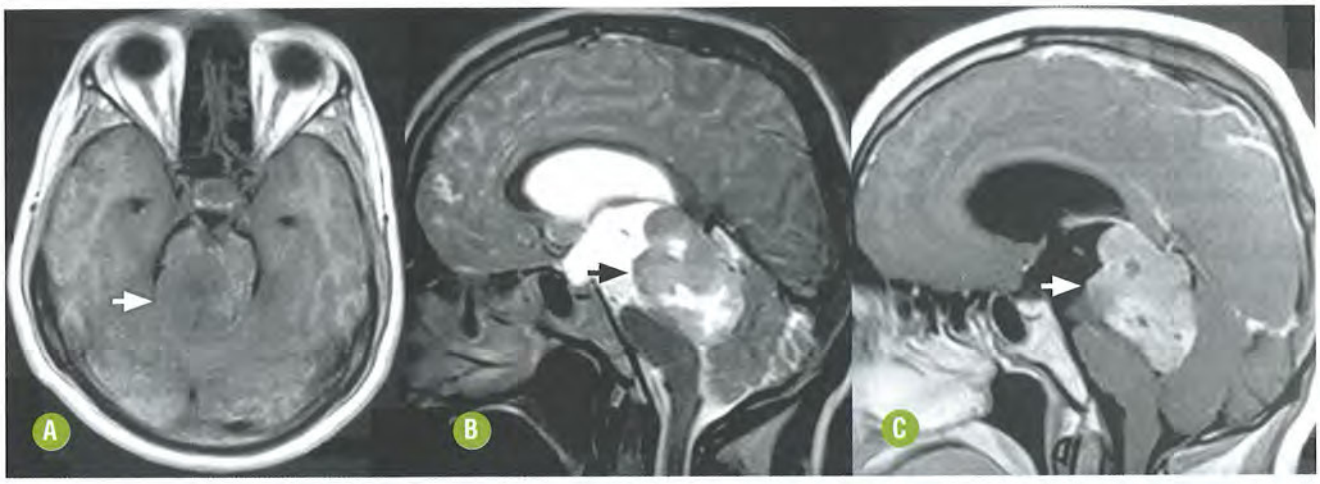

FIGURA 15-6. Ependimoma. As imagens de RM axial T1 **(A)**, sagital T2 **(B)** e sagital T1 pós-contraste **(C)** demonstram volumosa lesão hipointensa em T1, com sinal intermediário em T2 e com impregnação intensa pelo agente paramagnético na topografia da pineal (setas) deste homem de 31 anos de idade.

Recomendações

Em se tratando de neoplasia com potencial disseminação liquórica, é mais uma vez justificável a realização do estudo de RM de todo o neuroeixo, inclusive no seguimento destes pacientes.

DIAGNÓSTICOS DIFERENCIAIS

Por se tratar de uma localização não usual, as características de imagem do ependimoma são pouco reconhecíveis na região pineal. O diagnóstico diferencial incluirá uma vasta lista de possibilidades entre todas já discutidas para as demais neoplasias.

- **Coriocarcinoma:** mais comum em meninos e na segunda década, associa-se a níveis séricos e liquóricos aumentados de beta-HCG. Nos exames de imagem, a principal característica é a tendência ao sangramento. Após a infusão do agente paramagnético há intensa impregnação. O estudo de angiografia pode evidenciar pequenas dilatações aneurismáticas no interior da lesão.
- **Pineocitoma:** acometem adultos, são menores e mais circunscritos, sem sinais de hipercelularidade. Hemorragia e disseminação liquórica precoces não são achados típicos.
- **Tumor papilar da região pineal (TPRP):** a nova classificação dos tumores do sistema nervoso central (OMS, 2007) reconheceu as características neuropatológicas desta neoplasia como uma entidade distinta que afeta a glândula pineal e a comissura posterior. Caracteriza-se por um aspecto papilar, com rosetas e pseudorrosetas. O ependimoma pode exibir padrão histológico papilar, e é um dos diferenciais histológicos do TPRP. A RM demonstra tipicamente sinal hiperintenso em T1 sem contraste como o achado mais característico, na ausência de gordura, melanina, hemorragia ou calcificação. O diagnóstico é baseado em padrões imuno-histoquímicos. A função secretora bem diferenciada do tecido tumoral determina o acúmulo de proteínas, glicoproteínas e outros produtos com sinal T1 curto determinando a hiperintensidade típica nesta sequência.

■ Astrocitomas

INTRODUÇÃO

Generalidades

Astrocitomas originados da glândula pineal são muito raros. Em geral, os astrocitomas que ocupam a região pineal são provenientes de estruturas adjacentes, como o teto do mesencéfalo, corpo caloso e também o tálamo.

Os gliomas do teto mesencefálico em geral são de baixo grau e levam à obstrução do aqueduto, causando, assim, hidrocefalia. Os gliomas que envolvem tálamo e corpo caloso podem ter graus variáveis, mas, em geral, são diagnosticados astrocitomas anaplásicos ou glioblastomas. Os tumores de baixo grau exofíticos, em particular os gliomas do teto mesencefálico e os astrocitomas pilocíticos, também podem se estender à cisterna da pineal.

Achados Clínicos

As manifestações clínicas dependem da localização da lesão. Quando originados do parênquima pineal ou do teto mesencefálico, costumam determinar sinais e sintomas de hipertensão intracraniana decorrentes da hidrocefalia provocada pela obstrução do aqueduto do mesencéfalo.

Achados Histológicos

Os astrocitomas podem ser constituídos de populações uniformes de células protoplásmicas, fibrilares ou gemistocíticas, porém habitualmente contêm astrócitos de conformação variável. Entre as células neoplásicas, há um fundo fibrilar, altamente característico, de prolongamentos astrocitários.

Quando anaplásicos, os astrocitomas têm hipercelularidade, pleomorfismo, irregularidades nucleares, hipercromatismo nuclear. Muitos deles apresentam proliferação e hiperplasia de células endoteliais capilares. As figuras de mitose são comuns.

ACHADOS DE IMAGEM

Ressonância Magnética

Devido à origem extrínseca destes tumores, a RM constitui a ferramenta mais útil ao diagnóstico correto. Sua capacida-

de multiplanar e a maior diferenciação dos tecidos permitem confirmar a topografia mais detalhada da lesão e, portanto, estimar seu diagnóstico com precisão. Em geral, são iso ou hipointensos em T1 e hiperintensos em T2. Podem ter focos de necrose, hemorragia ou alterações císticas focais, dependendo da histologia e diferenciação do tumor glial. A impregnação pelo contraste é variável, em geral, heterogênea (Fig. 15-7).

Recomendações

Em geral, estes tumores envolvem estruturas do parênquima adjacente; assim, é importante definir todos os sítios anatômicos acometidos na abordagem pré-operatória. As imagens T1 3D pós-contraste são úteis.

A possibilidade de emprego das aquisições não convencionais de espectroscopia de prótons por RM (ERM) e perfusão por RM para avaliação da suscetibilidade dinâmica da primeira passagem do agente de contraste paramagnético pelo leito microvascular do tumor pode ser útil à escolha do foco de eleição para eventual biópsia.

DIAGNÓSTICOS DIFERENCIAIS

Tumores do parênquima da pineal (pineocitoma e pineoblastoma) e germinoma podem fazer parte do diagnóstico diferencial. A origem fora da glândula pode ser sugerida pelo epicentro da lesão expansiva, facilitando seu reconhecimento

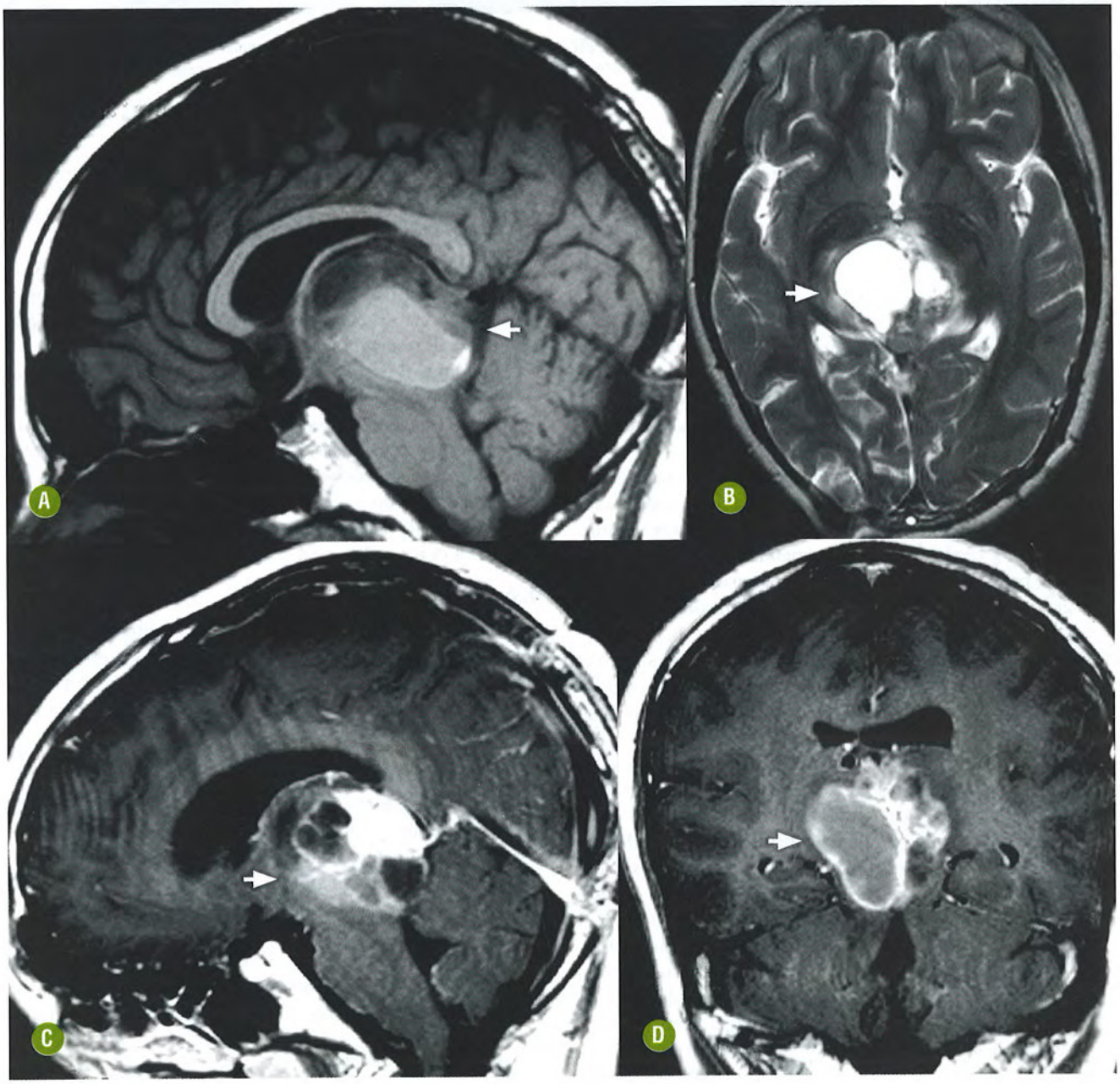

FIGURA 15-7. Astrocitoma da região pineal. As imagens de RM sagital T1 **(A)**, axial T2 **(B)** e sagital e coronal T1 pós-contraste **(C-D)** demonstram volumosa lesão heterogênea em T1 com hemorragia intratumoral e focos císticos, além de impregnação intensa e heterogênea pelo agente paramagnético (setas), ocupando a região da pineal e estendendo-se ao mesencéfalo e aos tálamos deste adolescente de 15 anos de idade.

e o diagnóstico correto. A irressecabilidade da maioria destes tumores exige, muitas vezes, o diagnóstico presuntivo ou a escolha do melhor foco para biópsia.

A maioria dos tumores que se estendem à cisterna perimesencefálica, parenquimatosos exofíticos ou cisternais primários, comporá a lista de diferenciais. A identificação da calcificação fisiológica ou o reconhecimento do parênquima pineal deslocado constitui o argumento definitivo de uma origem extrínseca do tumor.

TUMORES DE CÉLULAS GERMINATIVAS

As células germinativas disseminam-se para outros órgãos e tecidos na embriogênese precoce. À medida que o embrião se desenvolve, há regressão destas células em todas as localizações, exceto em gônadas, timo, região suprasselar e glândula pineal.

As neoplasias de células germinativas são as mais comuns da região pineal (60%-70% de todos os casos). Várias neoplasias compõem este grupo. Ocorrem mais frequentemente em homens (90% dos casos), principalmente nas três primeiras décadas de vida, com pico de incidência no meio da segunda década. A agressividade e o grau de malignidade dependem do estágio embrionário em que os tumores se desenvolvem, e são classificados da seguinte maneira:

- germinoma – origem nas células germinativas primordiais;
- teratoma (imaturo ou maduro) – origem a partir dos três folhetos embrionários diferenciados;
- carcinoma embrionário – deriva de células-tronco pluripotentes do embrião;
- coriocarcinoma e tumor do seio endodérmico – origem em células diferenciadas extraembrionárias;
- tumores mistos de células germinativas.

■ Germinoma

INTRODUÇÃO

Generalidades

Representa o subtipo histológico mais comum de neoplasia germinativa da região pineal, responsável por mais de 50% dos casos. Ocorre mais frequentemente durante a segunda década de vida e quase exclusivamente em homens (H:M de 10:1 em algumas casuísticas).

São tumores de crescimento lento (OMS grau II) que podem se disseminar por extensão direta para as estruturas adjacentes ou pelo LCS, ao longo da região subependimária e do espaço subaracnóideo. Têm predileção pela pineal e região parapineal, mas também podem ser encontrados em outras localizações, como região suprasselar e haste infundibular, porção anterior do terceiro ventrículo, núcleos da base e tálamo. Quando localizados na região suprasselar, são mais frequentes em mulheres, podendo ocorrer como neoplasias bipolares.

É descrita a associação entre germinomas e algumas síndromes genéticas, principalmente Klinefelter, Down e neurofibromatose tipo 1. Pode ainda associar-se a outras neoplasias de células germinativas, como o germinoma suprasselar, caracterizando o germinoma bipolar (21% dos casos) e o teratoma maligno no mediastino anterior.

Achados Clínicos

As manifestações clínicas mais comuns, quando localizados na região da pineal, incluem cefaleia e outros sinais de hipertensão intracraniana, decorrentes da hidrocefalia promovida pela compressão da lesão sobre o aqueduto do mesencéfalo. Síndrome de Parinaud também é descrita com germinomas, porém em menor frequência quando em comparação com os pineoblastomas.

Os exames laboratoriais podem auxiliar no diagnóstico diferencial, uma vez que a elevação dos níveis séricos e liquóricos da fosfatase alcalina placentária vem sendo descrita como marcador com alta especificidade para o diagnóstico dos germinomas. A dosagem de AFP e antígeno carcinoembrionário (CEA) costuma ser negativa nestes casos. Aumento dos níveis de beta-HCG também tem sido descrito.

Germinomas localizados na região suprasselar podem cursar com diabetes *insipidus*, perda visual e disfunção do eixo hipotálamo-hipofisário (retardo de crescimento e puberdade precoce).

Os germinomas são tumores radiossensíveis, uma opção terapêutica defendida por muitos. A sobrevida em cinco anos varia de 75% a 85%, apenas com a radioterapia, mesmo nos casos com metástases.

Achados Histológicos

O germinoma é uma neoplasia não encapsulada que tende a ser dividida em lóbulos de tamanho e forma irregular, com trabéculas de tecido conjuntivo interposto. Há dois tipos de células, que incluem: grandes células poligonais ou esferoidais, com limites celulares nítidos e citoplasma vacuolado, eosinofílico e aspecto floccular, com grandes núcleos; e o segundo tipo celular é de linfócitos, principalmente linfócitos T, que podem se agrupar e se dispersar em um trajeto linear ao longo do tecido fibroconjuntivo.

Calcificações microscópicas podem ser extensas. Alguns poucos germinomas têm células com positividade para citoqueratinas e para antígeno epitelial de membrana (EMA). Há células com positividade para vimentina.

ACHADOS DE IMAGEM

As lesões menores são bem definidas e podem estar circunscritas à pineal. As lesões maiores são pouco definidas e tendem a infiltrar estruturas adjacentes como as regiões mediais dos tálamos, a parte posterior do terceiro ventrículo, a placa quadrigeminal, a comissura posterior e o aqueduto do mesencéfalo (Fig. 15-8).

Tomografia Computadorizada e Ressonância Magnética

Os germinomas são em geral hiperatenuantes na TC sem contraste. Normalmente não apresentam calcificações, porém a presença de calcificação central arredondada e homogênea, englobada no centro do tumor, constitui achado bastante típico para o diagnóstico por imagem do germinoma.

Há impregnação intensa e homogênea após a infusão do meio de contraste iodado. Quando os tumores forem grandes, poderá haver componentes de liquefação ou necrose, porém estes não são comuns. A ocorrência de disseminação liquórica do tumor é mais bem vista à RM e caracteriza-se pela impreg-

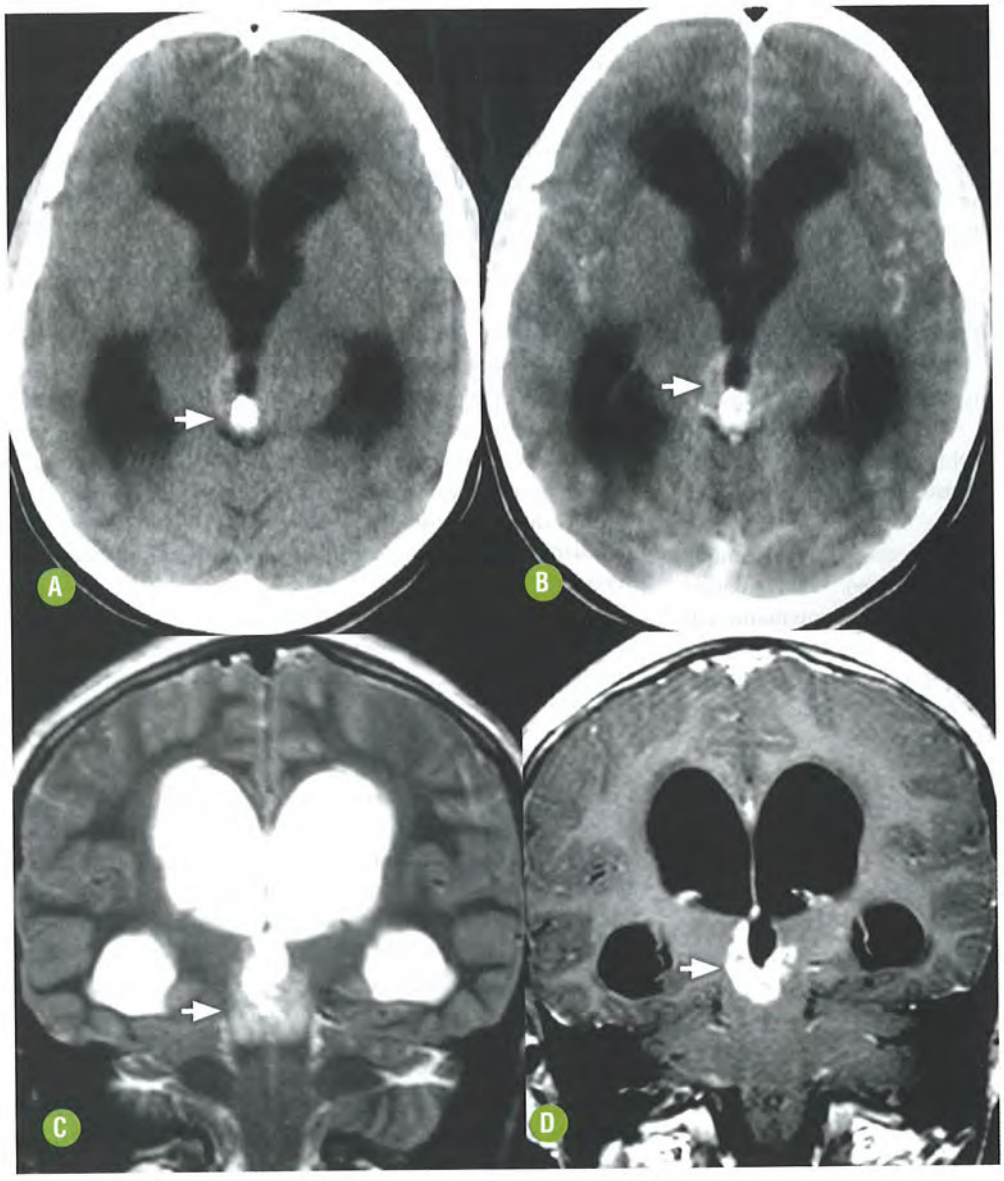

FIGURA 15-8. Germinoma da pineal. Imagens axiais de TC sem **(A)** e com contraste **(B)** demonstrando calcificação nodular grosseira na topografia da pineal deste menino de 10 anos. Observe a infiltração do tálamo direito (setas) e a presença de hidrocefalia. As imagens de RM coronal T2 **(C)** e T1 pós-contraste **(D)** demonstram a infiltração do mesencéfalo e do tálamo direito com hipersinal em T2 e intensa impregnação local.

nação anormal ao longo das paredes ventriculares e no espaço subaracnóideo. Este achado de imagem ao diagnóstico valoriza a possibilidade de germinoma (Fig. 15-9).

As sequências convencionais de RM evidenciam iso/hipersinal em T1 e baixo sinal em T2/FLAIR. As sequências T2* e SWI mostram a calcificação fisiológica da pineal geralmente circundada pelo tecido da neoplasia. A sequência de difusão demonstra restrição à livre movimentação das moléculas de água, refletindo a alta celularidade da lesão (Fig. 15-10).

A impregnação pelo agente paramagnético é intensa e homogênea, exceto em lesões maiores, nas quais podem ser observados focos de liquefação ou necrose.

Recomendações

A caracterização de calcificação pineal em crianças constitui sempre um alerta importante para a possibilidade de neoplasias, particularmente germinativas. As calcificações antes dos 6 anos de idade sempre suscitarão a necessidade de acompanhamento precoce, enquanto aquelas após os 10 anos são, em geral, fisiológicas. A presença de calcificações entre 6 e 10 anos tem menor possibilidade de neoplasia, mas constitui também fonte de preocupação.

Os germinomas são tumores com alta propensão para infiltração da superfície ependimária do sistema ventricular e dos espaços liquóricos e das leptomeninges, inclusive espinais. A disseminação no LCS é detectada em 7% a 12% dos casos e pode ocorrer no momento do diagnóstico ou na evolução, após alguns meses.

O tumor pode ocupar o assoalho do terceiro ventrículo e os depósitos podem ocorrer mesmo a distância, como focos nodulares isolados ou difusos ao longo de todo o neuroeixo

Quando contêm componentes císticos, são menos responsivos à radioterapia. Assim, é importante a adequada caracterização tissular na avaliação por RM.

DIAGNÓSTICOS DIFERENCIAIS

Como os germinomas são lesões muito radiossensíveis, é esperada a resposta precoce logo após a instituição desta te-

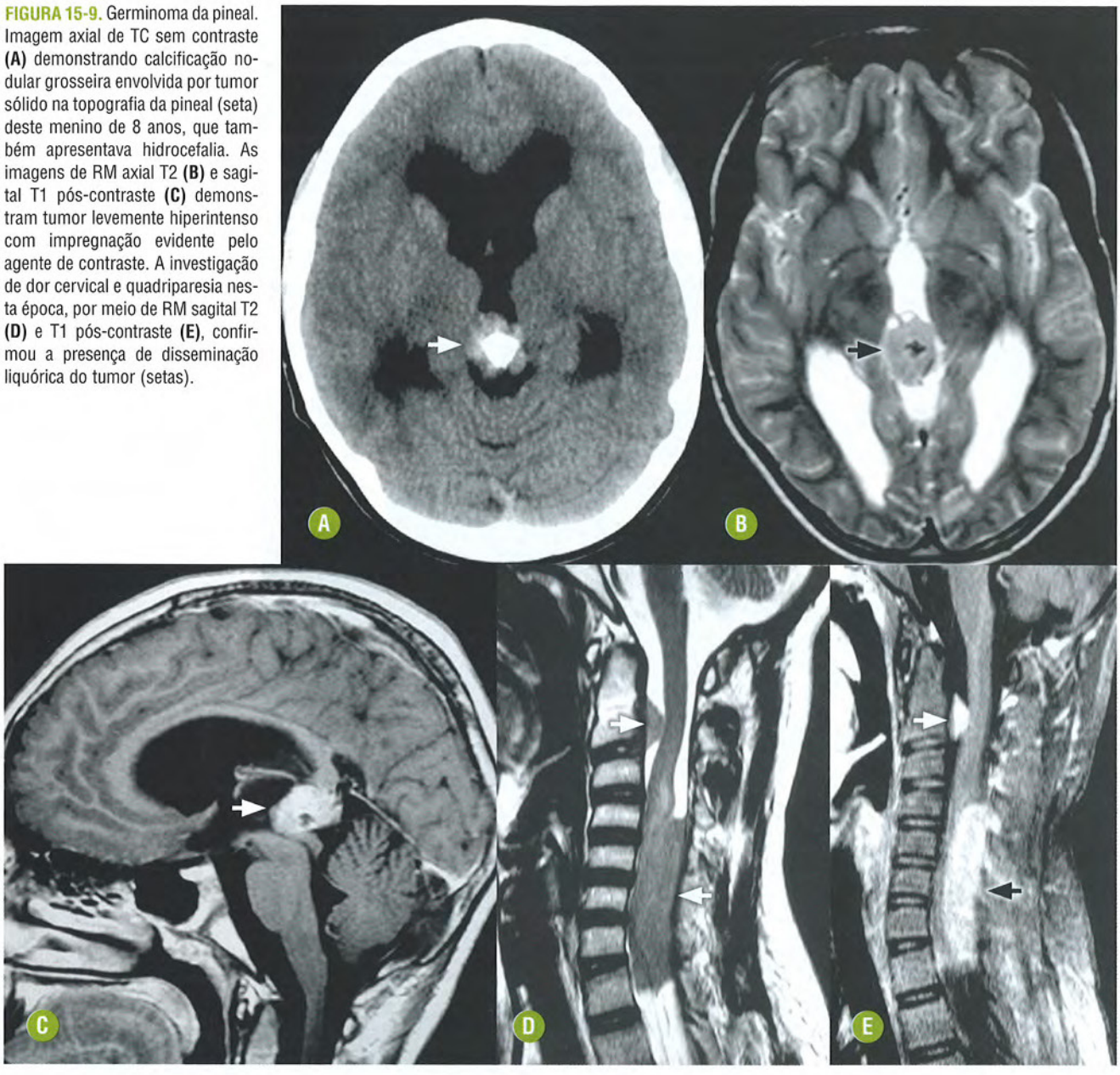

FIGURA 15-9. Germinoma da pineal. Imagem axial de TC sem contraste **(A)** demonstrando calcificação nodular grosseira envolvida por tumor sólido na topografia da pineal (seta) deste menino de 8 anos, que também apresentava hidrocefalia. As imagens de RM axial T2 **(B)** e sagital T1 pós-contraste **(C)** demonstram tumor levemente hiperintenso com impregnação evidente pelo agente de contraste. A investigação de dor cervical e quadriparesia nesta época, por meio de RM sagital T2 **(D)** e T1 pós-contraste **(E)**, confirmou a presença de disseminação liquórica do tumor (setas).

rapêutica. Os gliomas e teratomas geralmente demonstram persistência da lesão após radioterapia.

Para tumores da região pineal com predomínio de hiperatenuação espontânea à TC ou restrição à difusão na RM, os principais diagnósticos diferenciais são: pineoblastoma, astrocitoma de alto grau, linfoma, ependimoma anaplásico e metástase. Para os indivíduos com faixa etária mais elevada, alguns pineocitomas e as neoplasias do parênquima da pineal com diferenciação intermediária também podem ser considerados no diferencial, embora mais raramente.

- **Pineoblastoma:** ocorre em crianças pequenas e se caracteriza por caráter mais infiltrativo, com limites mal definidos, hiperatenuantes na TC sem contraste, com baixo sinal na ponderação T2/FLAIR e com restrição à difusão. Hemorragia é um achado frequente e as calcificações são particularmente distintas ("aspecto explodido". Disseminação liquórica pode estar presente no momento do diagnóstico.
- **Linfoma:** na glândula pineal é muito raro. Representa lesões homogêneas, mais circunscritas, espontaneamente hiperatenuantes na TC sem contraste, denotando a alta celularidade da lesão. Há baixo sinal em T2/FLAIR e restrição à difusão no componente sólido da lesão, que se impregna de forma homogênea após a infusão do agente paramagnético.
- **Metástases:** predominam em faixa etária mais avançada, principalmente em indivíduos com história de neoplasia conhecida (principalmente pulmão, rim e mama). Predomina o aspecto heterogêneo das lesões, que podem exibir necrose ou hemorragia.
- **Pineocitoma:** adultos com cerca de 40 anos de idade exibem lesões circunscritas, isoatenuantes na TC, com alto si-

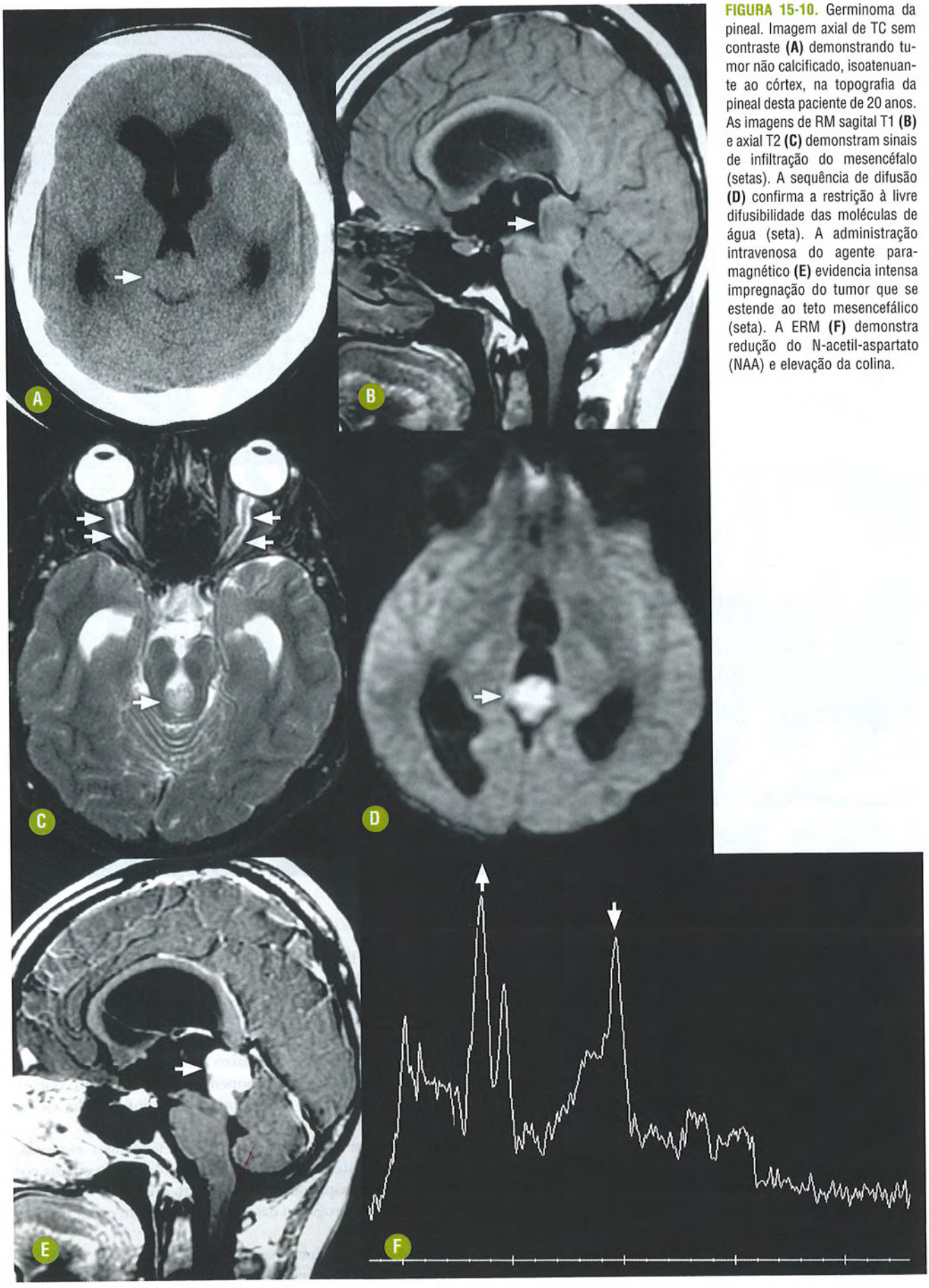

FIGURA 15-10. Germinoma da pineal. Imagem axial de TC sem contraste **(A)** demonstrando tumor não calcificado, isoatenuante ao córtex, na topografia da pineal desta paciente de 20 anos. As imagens de RM sagital T1 **(B)** e axial T2 **(C)** demonstram sinais de infiltração do mesencéfalo (setas). A sequência de difusão **(D)** confirma a restrição à livre difusibilidade das moléculas de água (seta). A administração intravenosa do agente paramagnético **(E)** evidencia intensa impregnação do tumor que se estende ao teto mesencefálico (seta). A ERM **(F)** demonstra redução do N-acetil-aspartato (NAA) e elevação da colina.

nal na ponderação T2 e sem restrição à difusão. Hemorragia é menos frequente que no pineoblastoma. As calcificações podem ser mais periféricas, simulando o "aspecto explodido", empurradas para a periferia da lesão. A disseminação liquórica é muito rara.

CARCINOMA EMBRIONÁRIO/SEIO ENDODÉRMICO

INTRODUÇÃO

Generalidades

O tumor do seio endodérmico e o carcinoma embrionário geralmente aparecem no decorrer da segunda década da vida, com predomínio em homens. Trata-se de neoplasias compostas por células embrionárias indiferenciadas.

São neoplasias malignas, que apresentam características clínicas e de imagem semelhantes. Há uma tendência à disseminação leptomeníngea precoce, que atribui a estes tumores um prognóstico desfavorável. É descrita a associação a síndromes genéticas, principalmente Klinefelter e Down.

Achados Clínicos

As manifestações clínicas de ambas são inespecíficas, semelhantes às outras lesões malignas da região pineal. Consistem basicamente em sinais e sintomas relacionados com a hidrocefalia, podendo ou não estar associados à síndrome de Parinaud.

Os exames laboratoriais são úteis na caracterização de marcadores que auxiliam na distinção destas duas neoplasias. Os tumores do seio endodérmico/saco vitelino apresentam altos níveis séricos e liquóricos de AFP isoladamente. Por outro lado, o carcinoma embrionário costuma apresentar altos níveis de AFP e também de HCG devido à presença de áreas com diferenciação sinciciotrofoblástica neste subtipo.

Achados Histológicos

O tumor do seio endodérmico/saco vitelino é caracterizado por uma rede fina de epitélio cuboidal, que forma algumas projeções papilíferas. Destacam-se aglomerados eosinofílicos globulares intra e extracelulares, positivos para AFP.

O carcinoma embrionário é composto por um conglomerado compacto de células epiteliais pouco diferenciadas, com corpos embrioides e focos que lembram estruturas placentárias imaturas. Hemorragia, mitoses e necrose usualmente são encontradas. Na imuno-histoquímica, normalmente há presença de AFP e HCG nas células tumorais.

ACHADOS DE IMAGEM

As características de imagens de ambas as neoplasias são bastante superponíveis. Por este motivo, alguns autores englobam estes diferentes subtipos sob o nome de neoplasias malignas de células germinativas não germinomas.

Tomografia Computadorizada e Ressonância Magnética

Nos estudos de TC sem contraste se apresentam como lesões heterogêneas, isoatenuantes, com focos de calcificação e hemorragia. Após a infusão do meio de contraste iodado há intensa impregnação das porções sólidas, delimitando algumas áreas de liquefação ou necrose.

As sequências convencionais da RM demonstram lesão heterogênea, com predomínio de hipossinal em T1 e hipersinal em T2/FLAIR. As sequências T2* e SWI usualmente confirmam a presença de focos de marcado hipossinal que denunciam a presença de calcificações ou hemorragia. A sequência ponderada em difusão pode demonstrar restrição no componente sólido.

A infusão intravenosa do agente paramagnético demonstra impregnação heterogênea, delimitando áreas de liquefação ou necrose na lesão. Sinais de disseminação neoplásica liquórica podem ser observados com impregnação de pequenos nódulos leptomeníngeos ou conglomerados nodulares maiores ao longo dos espaços liquóricos.

Recomendações

As características mencionadas de idade e sexo, acrescidas dos padrões de imagem, devem sempre incluir estas possibilidades específicas, que nos induzirão à pesquisa de marcadores liquóricos específicos. A possibilidade de disseminação liquórica deve ser ativamente buscada, e o estudo por RM com contraste do neuroeixo está indicado.

DIAGNÓSTICOS DIFERENCIAIS

- **Germinoma:** também predomina em homens e acomete a mesma faixa etária. Trata-se, entretanto, de tumor mais homogêneo e circunscrito. Sinais de hipercelularidade na TC e RM, associados à presença de calcificação central e realce homogêneo, subsidiam a suspeita específica. Também pode estar associado à disseminação liquórica.
- **Outros tumores de células germinativas não germinomas:** os demais tumores desta categoria são sempre superponíveis em suas características demográficas, clínicas e de imagem (Fig. 15-11). As características laboratoriais auxiliam na distinção. A possibilidade de associação destes subtipos (tumores mistos de células germinativas) em um mesmo paciente limita o emprego de biópsia, particularmente por estereotaxia.
- **Pineocitoma:** predomina em faixa etária mais elevada (cerca de 40 anos de idade). Trata-se de tumores pequenos, geralmente circunscritos e que não exibem sinais de hipercelularidade nas imagens. As calcificações são em geral periféricas. A ocorrência de hemorragia, necrose e disseminação liquórica é incomum.
- **Pineoblastoma:** predomina em crianças pequenas (cerca de 3 anos de idade). É, em geral, grande, heterogêneo e infiltrativo, com sinais de hipercelularidade franca. Calcificações "explodidas", hemorragia, necrose e disseminação liquórica são comuns.

CORIOCARCINOMAS

INTRODUÇÃO

Generalidades

São lesões agressivas que costumam surgir entre 10 e 15 anos e ocorrem quase que exclusivamente em homens. Também é descrita a associação com síndromes genéticas, principalmente Klinefelter e Down.

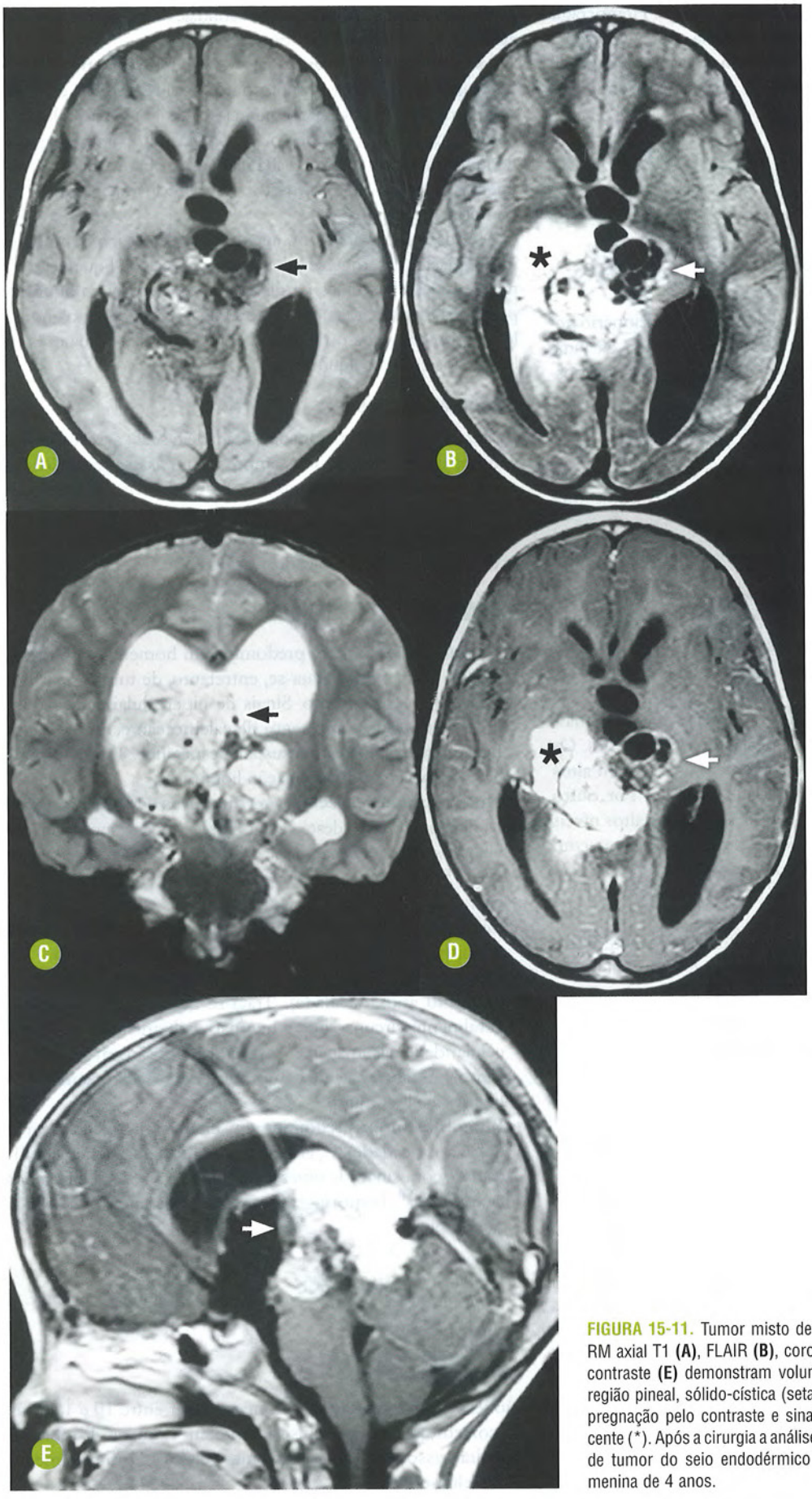

FIGURA 15-11. Tumor misto de células germinativas. As imagens de RM axial T1 **(A)**, FLAIR **(B)**, coronal T2 **(C)**, T1 axial **(D)** e sagital pós-contraste **(E)** demonstram volumosa lesão expansiva e infiltrativa na região pineal, sólido-cística (seta), com sinal heterogêneo, intensa impregnação pelo contraste e sinais de infiltração do parênquima adjacente (*). Após a cirurgia a análise histopatológica confirmou a presença de tumor do seio endodérmico associado a teratoma imaturo nesta menina de 4 anos.

Achados Clínicos

As manifestações clínicas são inespecíficas. Cefaleia, náuseas, vômitos, papiledema e outros sinais e sintomas de hipertensão intracraniana são habitualmente encontrados. Síndrome de Parinaud pode estar presente.

Este tipo celular produz beta-HCG no soro e no LCS. Portanto a elevação dos níveis séricos e no LCS deste hormônio favorece este subtipo de neoplasia. Aumento dos níveis de hormônio luteinizante no plasma também já foi descrito, sugerindo atividade hormonal.

Achados Histológicos

O coriocarcinoma contém elementos do citotrofoblasto e do sinciciotrofoblasto. Este último com forte positividade para HCG. Este hormônio pode estimular os testículos a produzirem testosterona, levando à puberdade precoce.

ACHADOS DE IMAGEM

Uma particularidade destes tumores é a presença de hemorragia intratumoral.

Tomografia Computadorizada e Ressonância Magnética

Lesão heterogênea, de margens irregulares, que determina invasão do parênquima adjacente. Nas fases pré-contraste podem ser observadas áreas espontaneamente hiperatenuantes, decorrentes de hemorragia intratumoral. Calcificações também podem ser observadas. A administração intravenosa do meio de contraste iodado demonstra intenso realce da lesão.

As sequências convencionais de RM demonstram lesão com intensidade de sinal heterogênea, com grande componente hemorrágico que apresenta hipersinal em T1. As sequências T2* e SWI são úteis para demonstrar as áreas hemorrágicas da lesão, que se apresentam com marcado hipossinal. Há acentuada impregnação após a infusão do agente paramagnético (Fig. 15-12).

Os estudos angiográficos demonstram acentuada neovascularização, podendo-se observar pequenas dilatações aneurismáticas nos vasos neoformados que proliferam no tumor (Fig. 15-13).

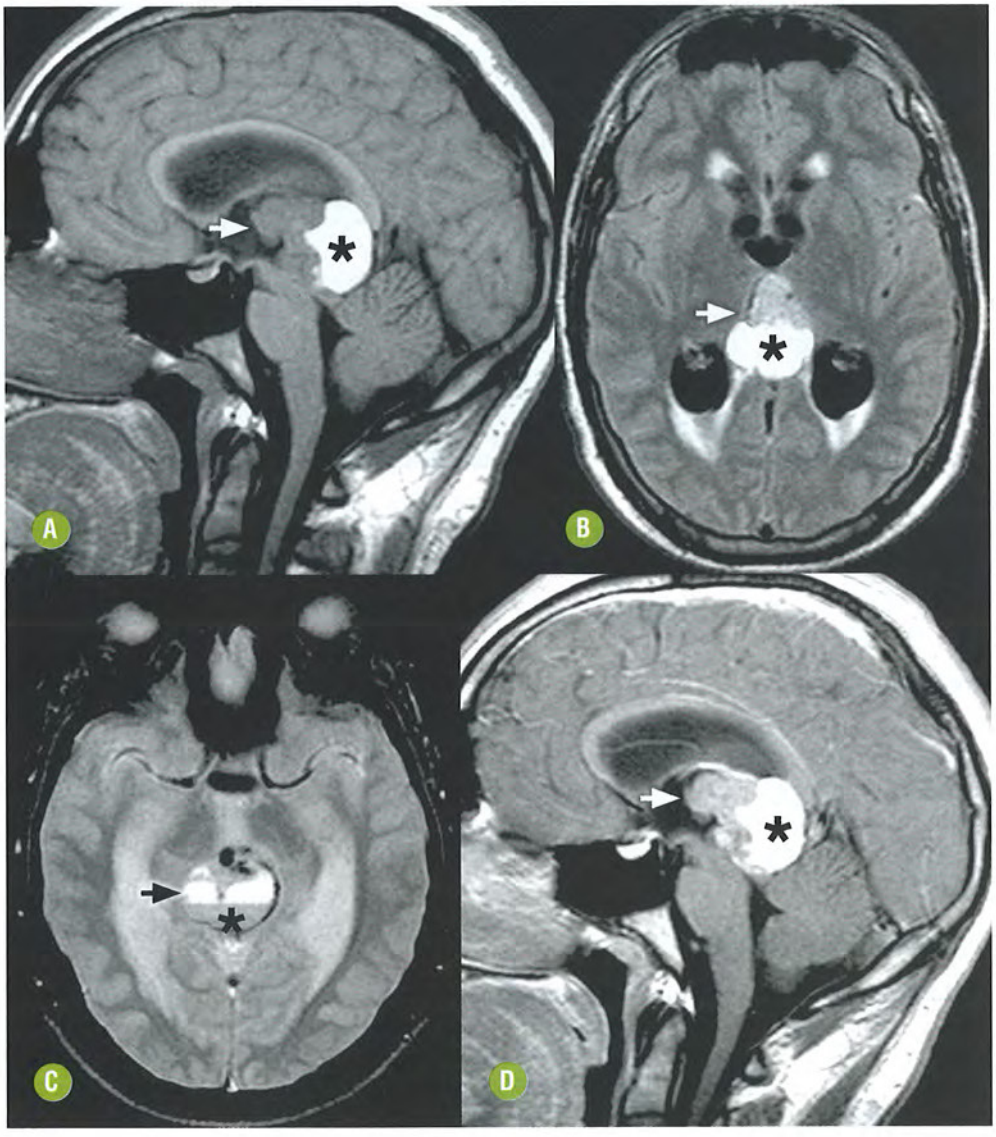

FIGURA 15-12. Coriocarcinoma da pineal. As imagens de RM sagital T1 **(A)**, axial FLAIR **(B)** e axial T2* **(C)** demonstram lesão expansiva bem delimitada contendo porção sólida anterior (seta) e cisto posterior contendo hemorragia recente com nível líquido-líquido (*) neste adolescente de 14 anos. A administração intravenosa do agente paramagnético **(D)** evidenciou a impregnação do componente sólido.

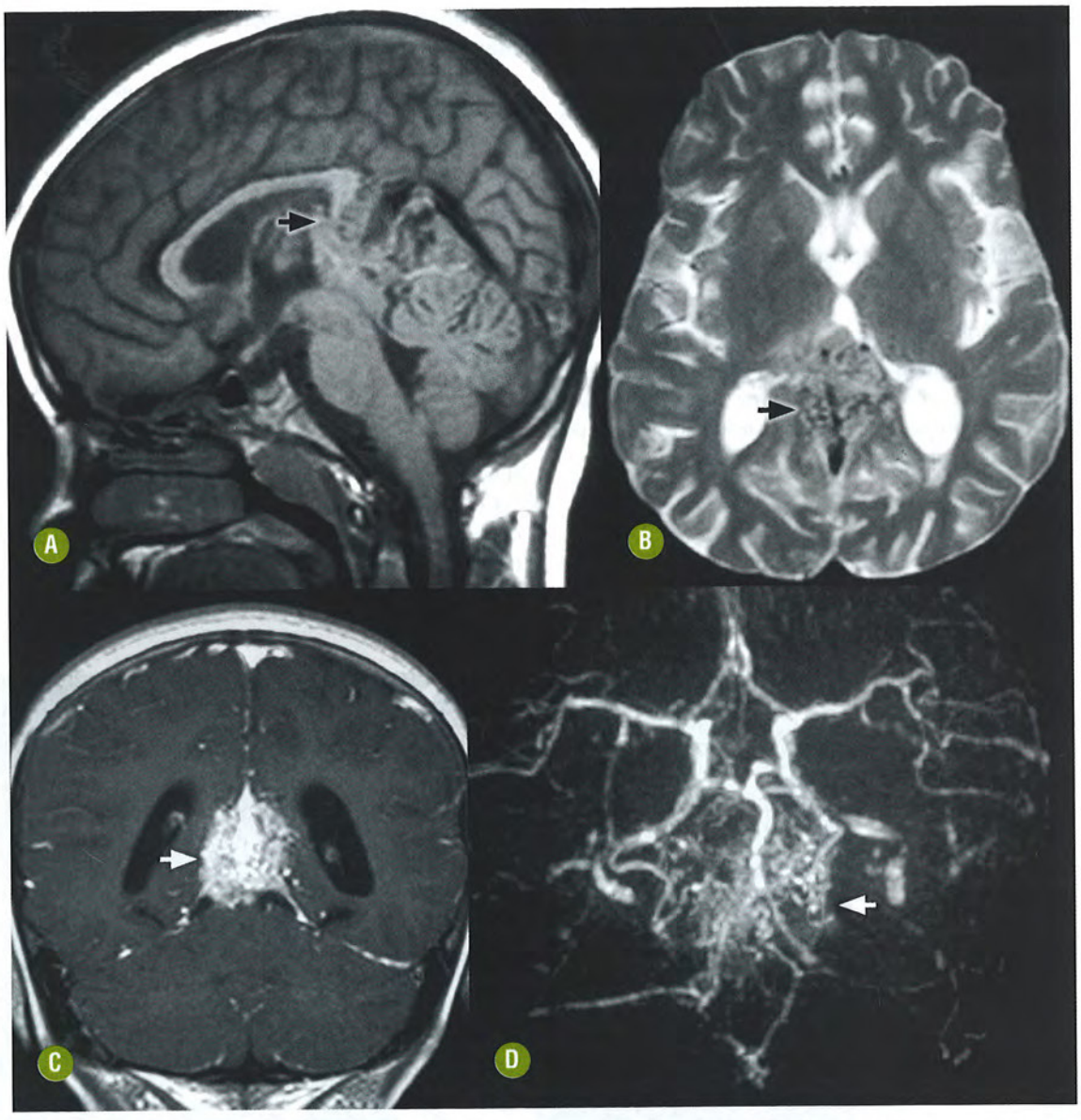

FIGURA 15-13. Coriocarcinoma da pineal. As imagens de RM sagital T1 **(A)**, axial T2 **(B)** e coronal T1 pós-contraste **(C)** demonstram volumosa lesão expansiva na região pineal com proliferação de múltiplos pequenos vasos no interior da lesão (setas pretas), que também exibe intensa impregnação pelo agente de contraste (seta branca). A ângio-RM arterial **(D)** evidenciou os múltiplos vasos neoformados projetados na região da pineal (seta).

Recomendações

Estudos de ângio-RM e angiografia digital podem ser úteis para demonstrar acentuada neovascularização e possíveis aneurismas intratumorais, e também para afastar alguns dos diagnósticos diferenciais. Não há padrão de imagem específico, sendo recomendada a pesquisa laboratorial diante da suspeita específica.

DIAGNÓSTICOS DIFERENCIAIS

- **Malformação aneurismática da veia de Galeno:** em alguns casos são observados verdadeiros conglomerados de pequenos vasos no tumor, associados à hemorragia, que podem induzir à suspeita de malformação da veia de Galeno. A demonstração de componente sólido com impregnação pelo contraste descarta a possibilidade de lesão vascular isolada e confirma tratar-se de neoplasia hipervascular.
- **Cavernoma:** a presença de hemorragia permite incluir a rara possibilidade de cavernoma da pineal entre os diferenciais. Contudo os limites bem definidos e a baixa agressividade do cavernoma asseguram a distinção.
- **Outros tumores de células germinativas não germinomas:** os demais tumores desta categoria são sempre superponíveis em suas características demográficas, clínicas e de imagem. As características laboratoriais auxiliam na distinção. A possibilidade de associação destes subtipos (tumores mistos de células germinativas) em um mesmo paciente reduz a confiabilidade dos resultados de biópsia.

TERATOMAS

INTRODUÇÃO

Generalidades

O teratoma é a segunda neoplasia mais comum da região pineal (cerca de 15% dos casos), atrás apenas do germinoma. Tende a ocorrer em idade mais precoce, na primeira década de vida, e alguns casos são identificados ainda no útero (teratomas congênitos) ou em neonatos. Também predominam em homens, com maior incidência na população asiática.

Derivam de uma mistura de tecidos provenientes das três camadas germinativas (ectoderma, mesoderma e endoderma). Costumam ser classificados em duas categorias: teratomas maduros (tumores benignos, compostos de tecidos bem diferenciados como cartilagem, osso, cabelo, gordura e, às vezes, elementos dentários, além da presença de componentes císticos) e teratomas imaturos (tumores malignos, indiferenciados, composto por tecidos menos diferenciados com aspecto histológico embrionário).

Teratomas maduros da região pineal apresentam melhor prognóstico. Por outro lado, os teratomas imaturos têm prognóstico ruim, com disseminação liquórica no momento do diagnóstico e sobrevida estimada em cinco anos de 18%. Teratoma congênito costuma ser imaturo, e a maioria dos pacientes evolui para o óbito ainda nas primeiras semanas de vida.

Achados Clínicos

As manifestações clínicas incluem sinais e sintomas de hipertensão intracraniana decorrentes da hidrocefalia promovida pelo tumor. Síndrome de Parinaud também é um achado frequente.

O teratoma congênito costuma ser identificado ainda na vida intrauterina pela demonstração de hidrocefalia e macrocrania associadas à presença de tumor heterogêneo na região pineal.

A análise laboratorial pode demonstrar aumento dos níveis séricos de CEA. Aumento dos níveis séricos de AFP pode estar presente em casos com diferenciação celular do saco vitelino.

Em alguns casos de teratoma maduro pode haver ruptura do componente gorduroso, determinando meningite química.

Achados Histológicos

Nos teratomas maduros, focos sólidos ou císticos de epitélio escamoso são comuns, além da associação a múltiplos tecidos bem diferenciados, principalmente cartilagem, elementos, estruturas glandulares ou tubulares. Os túbulos são separados por estroma mesenquimal. Tecido de diferenciação neuroepitelial, com componentes gliais e neuronais, também podem ser encontrados.

Um importante fator prognóstico nos teratomas é a presença de elementos imaturos. Alguns destes componentes podem ser caracterizados com marcação imuno-histoquímica: citoqueratinas e antígeno epitelial de membrana. As áreas contendo tecido imaturo exibem elementos primitivos originados das camadas germinativas, principalmente estruturas neuroepiteliais embrionárias.

ACHADOS DE IMAGEM

Tomografia Computadorizada e Ressonância Magnética

Lesões heterogêneas, mal definidas, com focos de calcificação, hemorragia, áreas císticas e gordura. A TC pode ser útil na adequada caracterização do componente gorduroso e de calcificações. Após a infusão do contraste iodado, o realce costuma ser heterogêneo com delimitação de áreas de liquefação ou necrose. Disseminação liquórica pode estar presente nos casos de teratoma imaturo.

A sequência T1 da RM pode demonstrar focos de hipersinal que correspondem ao componente gorduroso, hiperproteico ou hemorrágico. A utilização de sequências com saturação de gordura pode auxiliar a distinguir a gordura dos demais componentes.

Em T2 o sinal é variável e reflete a heterogeneidade na composição desta neoplasia. Alguns casos podem ter aspecto multicístico, em "favos de mel". É importante ressaltar que o edema perilesional é mínimo no teratoma maduro e acentuado no imaturo, particularmente por conta da infiltração parenquimatosa associada. As sequências T2* e SWI podem demonstrar focos de marcado hipossinal, que correspondem a calcificações, produtos de degradação da hemoglobina ou gordura.

A impregnação pelo contraste é heterogênea, delimitando áreas císticas de permeio. Em geral, os componentes gordurosos e de calcificações não têm impregnação (Fig. 15-14).

Recomendações

Elementos imaturos têm implicação prognóstica, já que estão associados à evolução desfavorável. Isto se torna particularmente relevante diante da ocorrência simultânea de focos que caracterizam outros tumores germinativos superpostos.

Esta associação de subtipos histológicos não é rara e inviabiliza os resultados de biópsia como estimativa correta da complexidade histológica do tumor. Além disso, a ocorrência destes elementos aumenta a possibilidade de disseminação pelo LCS, e o estudo do neuroeixo deve ser realizado para o adequado estadiamento.

Técnicas de RM com supressão de gordura podem ser úteis na distinção entre gordura e hemorragia. No entanto a não identificação do componente gorduroso pelas técnicas de RM não exclui este diagnóstico, uma vez que em muitos casos pode ser demonstrada apenas gordura intracelular.

DIAGNÓSTICO DIFERENCIAL

- **PNET supratentorial:** também pode ser encontrado *in utero* ou em neonatos. Apresentam as mesmas características de imagem dos teratomas, exceto o componente gorduroso. Portanto, nos casos de teratoma em que o componente gorduroso não é visível, a distinção entre os dois tumores não pode ser realizada apenas com base nos aspectos de imagem.
- **Pineoblastoma:** a ausência do componente gorduroso e a faixa etária são as principais dicas para o diagnóstico diferencial, além dos padrões de imagem.
- **Dermoide:** na topografia da pineal, os dermoides são raros. Pacientes se apresentam na infância ou adolescência. São le-

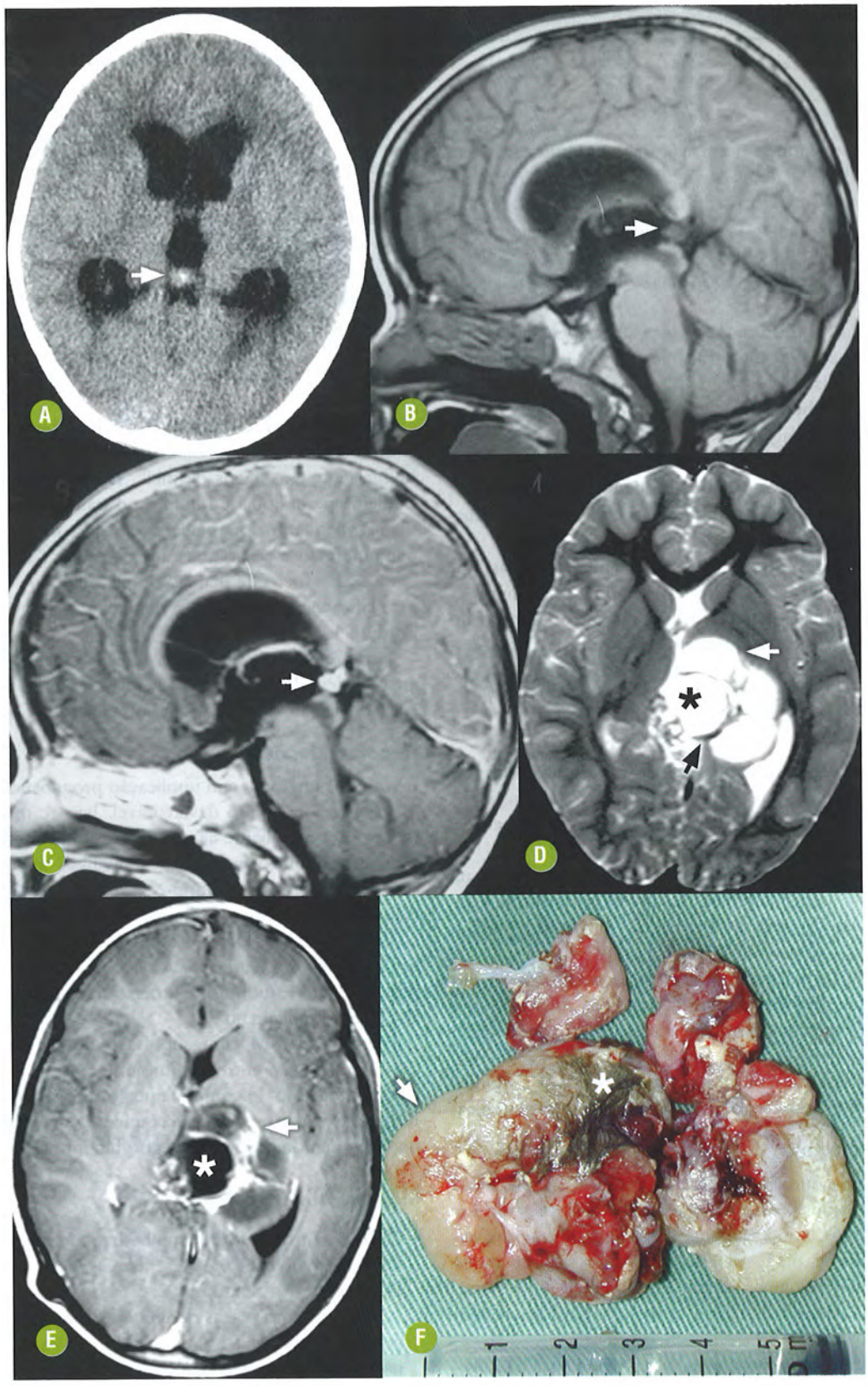

FIGURA 15-14. Teratoma da pineal. A imagem axial de TC sem contraste **(A)** demonstra pequena calcificação da pineal neste menino de 4 anos de idade (seta). Considerada a calcificação patológica, o paciente foi encaminhado à RM e as imagens sagitais T1 pré e pós-contraste **(B-C)** demonstraram aspecto usual da pineal. Diante da conduta expectante, após seis meses houve piora clínica súbita e a RM axial T2 **(D)** e T1 pós-contraste **(E)** demonstrou crescimento acentuado de tumor heterogêneo, com áreas sólidas de intensa impregnação (setas) e cistos de dimensões variáveis (*). Observe pequeno foco hiperintenso em T1 que suprimiu o sinal em T2, compatível com gordura (seta preta). A cirurgia encontrou tumor heterogêneo **(F)** contendo gordura (seta) e pelos (*). Imagem da peça cirúrgica cedida pela Dra. Carmen Lúcia Penteado Lancellotti, São Paulo-SP.

sões heterogêneas, com apêndices dérmicos no seu interior (folículos pilosos, glândulas sudoríparas e gordura). Podem crescer ao longo do tempo, e a sua ruptura cursa com meningite química. Nos estudos de imagem são lesões heterogêneas, uniloculares, com calcificações periféricas e focos de gordura, cujo sinal mais específico é suprimido diante do emprego de pulsos adicionais de supressão de gordura. A ausência de realce é a principal dica diagnóstica.

- **Outros tumores de células germinativas não germinomas:** os demais tumores desta categoria são sempre superponíveis em suas características demográficas, clínicas e de imagem. As características laboratoriais auxiliam na distinção. A possibilidade de associação destes subtipos (tumores mistos de células germinativas) em um mesmo paciente reduz a confiabilidade dos resultados de biópsia.
- **Tumor papilar da região pineal:** o sinal hiperintenso em T1 sem contraste é o achado mais típico deste tumor da região pineal e pode causar alguma dúvida em relação ao conteúdo da lesão. É importante assegurar-se da ausência de gordura, melanina, hemorragia ou calcificação. O diagnóstico é baseado em padrões imuno-histoquímicos.

OUTROS TUMORES MENOS COMUNS NA PINEAL

Linfoma

INTRODUÇÃO

Generalidades

O envolvimento da glândula pineal pelos linfomas é muito raro. A apresentação de imagem é variável, porém, nos casos de tumores sólidos, podem simular germinoma ou outro tumor de celularidade compacta.

Achados Clínicos

São mais frequentes em adultos com doença em outros sítios. As manifestações clínicas mais comuns, quando localizados na região da pineal, incluem cefaleia e outros sinais de hipertensão intracraniana decorrentes da hidrocefalia promovida pela compressão da lesão sobre o aqueduto do mesencéfalo. Alterações da motricidade ocular extrínseca podem ser observadas, inclusive a síndrome de Parinaud.

Também podem ocorrer como tumores bipolares (pineal e suprasselar). Nesta circunstância a ocorrência de diabetes *insipidus* e alterações visuais pode ser observada.

Achados Histológicos

Em geral, correspondem à variante não Hodgkin. Têm a particularidade de infiltrar e expandir a parede dos vasos sanguíneos, e é observada uma rede laminada de reticulina ao redor do vaso envolvido.

ACHADOS DE IMAGEM

Tomografia Computadorizada e Ressonância Magnética

Em se tratando de neoplasias com alta celularidade e disposição compacta do tecido tumoral, é esperada a hiperatenuação espontânea na TC sem contraste, bem como o hipossinal em T1 e T2/FLAIR nas áreas sólidas da lesão, com impregnação intensa pelo meio de contraste paramagnético (Fig. 15-15). Usualmente é também observada a ocorrência de restrição nas sequências ponderadas em difusão.

DIAGNÓSTICO DIFERENCIAL

O diagnóstico diferencial por imagem principal pode ser feito com pineoblastoma e germinoma. Todavia dados demográficos e a associação da doença neoplásica sistêmica (linfoma secundário da pineal) ou imunodepressão, particularmente na AIDS, auxiliam no diagnóstico específico.

Metástases

INTRODUÇÃO

Generalidades

As neoplasias secundárias de disseminação hematogênica têm distribuição aleatória e podem também envolver a região da pineal. Não se sabe ao certo se a ausência de BHE pode facilitar a ocorrência de implantes neoplásicos nesta região.

Achados Clínicos

As manifestações clínicas mais comuns, quando localizados na região da pineal, incluem cefaleia e outros sinais de hipertensão intracraniana decorrentes da hidrocefalia promovida pela compressão da lesão sobre o aqueduto do mesencéfalo. Alterações da motricidade ocular extrínseca podem ser observadas, inclusive a síndrome de Parinaud.

Achados Histológicos

Os achados histopatológicos são bastante variáveis, visto que as metástases reproduzem os padrões dos tumores primários. Em geral, o limite entre o tecido cerebral normal e o tumor é nítido, ao contrário do aspecto infiltrativo de outras neoplasias.

ACHADOS DE IMAGEM

Tomografia Computadorizada e Ressonância Magnética

Muitas vezes as metástases para a pineal podem mimetizar os padrões de imagem dos tumores primários da glândula. Os padrões de intensidade de sinal e de impregnação pelo contraste das metástases em geral não são específicos.

Usualmente são demonstradas lesões de disseminação hematogênica também em outros sítios, inclusive no encéfalo, favorecendo a suspeita de neoplasia secundária. A presença de metástase na pineal isolada deve ser suspeitada diante de um tumor heterogêneo com intenso realce pelo contraste, em adulto, principalmente idoso, particularmente se houver o conhecimento de neoplasia prévia em outro sítio (Fig. 15-16).

Recomendações

Quando não houver um sítio primário conhecido, e na suspeição de metástase, recomenda-se avaliação tomográfica de tórax, abdome e mama.

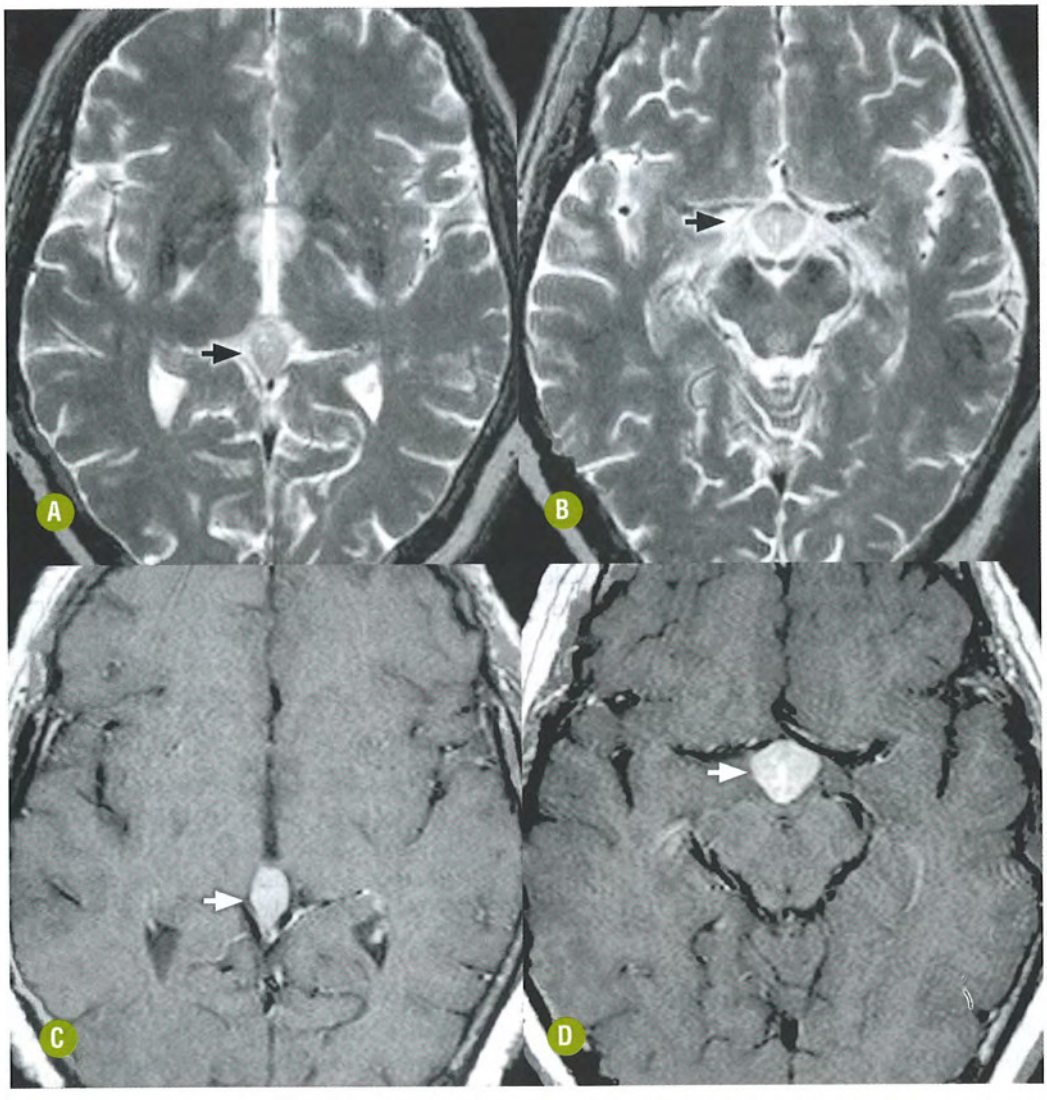

FIGURA 15-15. Linfoma não Hodgkin (LNH) com padrão bipolar. Este homem de 50 anos, com diagnóstico prévio de LNH, apresentou manifestações neurológicas e a RM axial T2 **(A-B)** e axial T1 pós-contraste **(C-D)** demonstrou lesões na pineal e no hipotálamo, hipointensas em T2 (setas pretas) e com intensa impregnação pelo agente paramagnético (setas brancas).

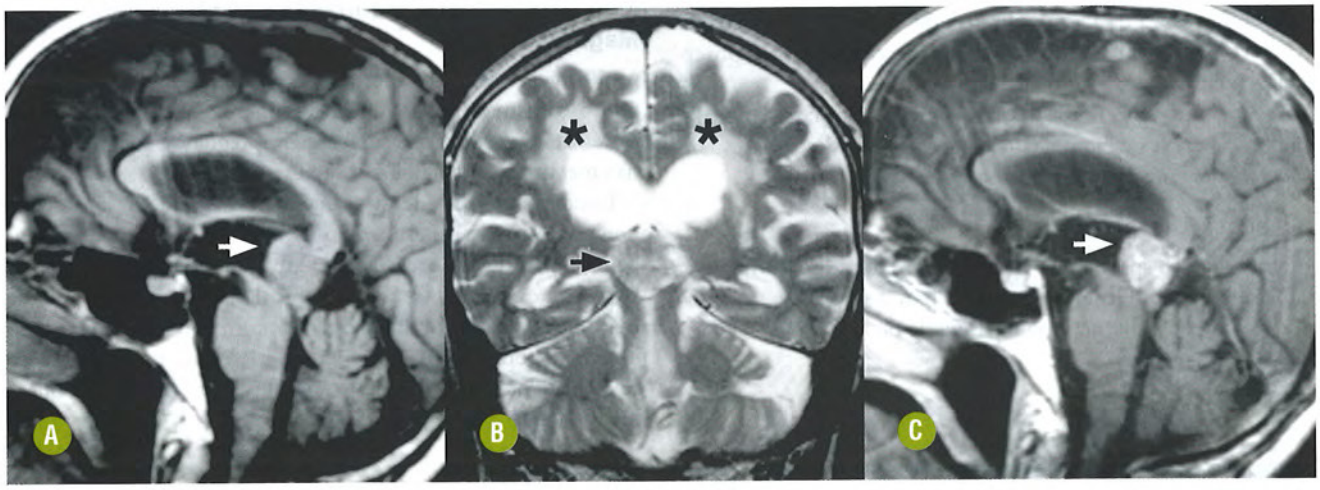

FIGURA 15-16. Metástase para a pineal. As imagens de RM sagital T1 **(A)**, coronal T2 **(B)** e sagital T1 pós-contraste **(C)** demonstram lesão expansiva heterogênea na região pineal (seta) desta mulher de 68 anos com diagnóstico prévio de carcinoma da mama. As áreas hiperintensas em T2 nas regiões periventriculares (*) resultam de microangiopatia e não havia dilatação ventricular hipertensiva.

DIAGNÓSTICOS DIFERENCIAIS

Em geral, quando solitárias, as lesões metastáticas podem simular tumores primários da pineal. Não há padrão de imagem específico.

Cavernoma: o aspecto hemorrágico de algumas metástases permite incluir a rara possibilidade de cavernoma da pineal entre os diferenciais. Contudo os limites bem definidos, a baixa agressividade e a imagem com o típico "aspecto de pipoca" do cavernoma asseguram a distinção (Fig. 15-17). Cavernomas múltiplos podem ocorrer simultaneamente no encéfalo e na pineal e têm herança autossômica dominante.

Apoplexia pineal: a ocorrência de hemorragia maciça em um tumor é denominada apoplexia tumoral. Por outro lado, a hemorragia do parênquima glandular, neste caso específico, denomina-se apoplexia pineal e pode preceder a formação de um cisto ou ocorrer após a sua formação. A presença de hemorragia heterogênea associa-se a cefaleia e, em alguns casos, a alteração da motricidade ocular (Fig. 15-18).

DERMOIDES

INTRODUÇÃO

Generalidades

Trata-se de lesões císticas congênitas que ocorrem na linha média, mais comumente na região supraselar. São lesões raras na topografia da pineal.

Costumam se apresentar na infância ou adolescência, geralmente em homens. São lesões esporádicas, mas existem relatos de associação com as síndromes de Goldenhar e Klippel-Feil. Outras anormalidades associadas incluem *sinus* dérmico occipital e/ou nasofrontal.

Achados Clínicos

Dermoides não complicados se apresentam com cefaleia. Quando grandes, podem determinar hidrocefalia obstrutiva, com sinais e sintomas de hipertensão intracraniana.

A principal complicação é a ruptura da lesão, que determina a ocorrência de meningite química, com consequente vasculite

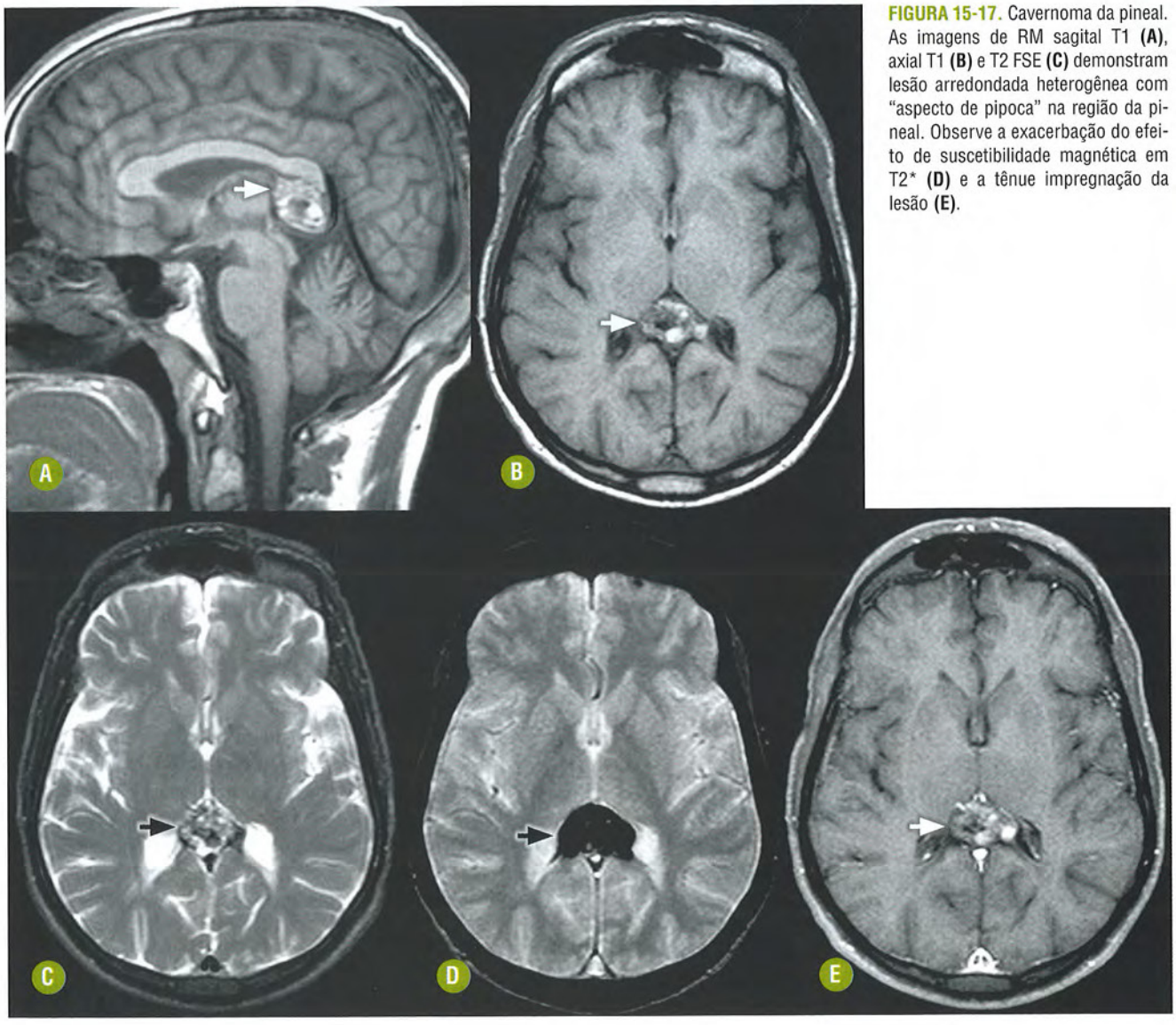

FIGURA 15-17. Cavernoma da pineal. As imagens de RM sagital T1 **(A)**, axial T1 **(B)** e T2 FSE **(C)** demonstram lesão arredondada heterogênea com "aspecto de pipoca" na região da pineal. Observe a exacerbação do efeito de suscetibilidade magnética em T2* **(D)** e a tênue impregnação da lesão **(E)**.

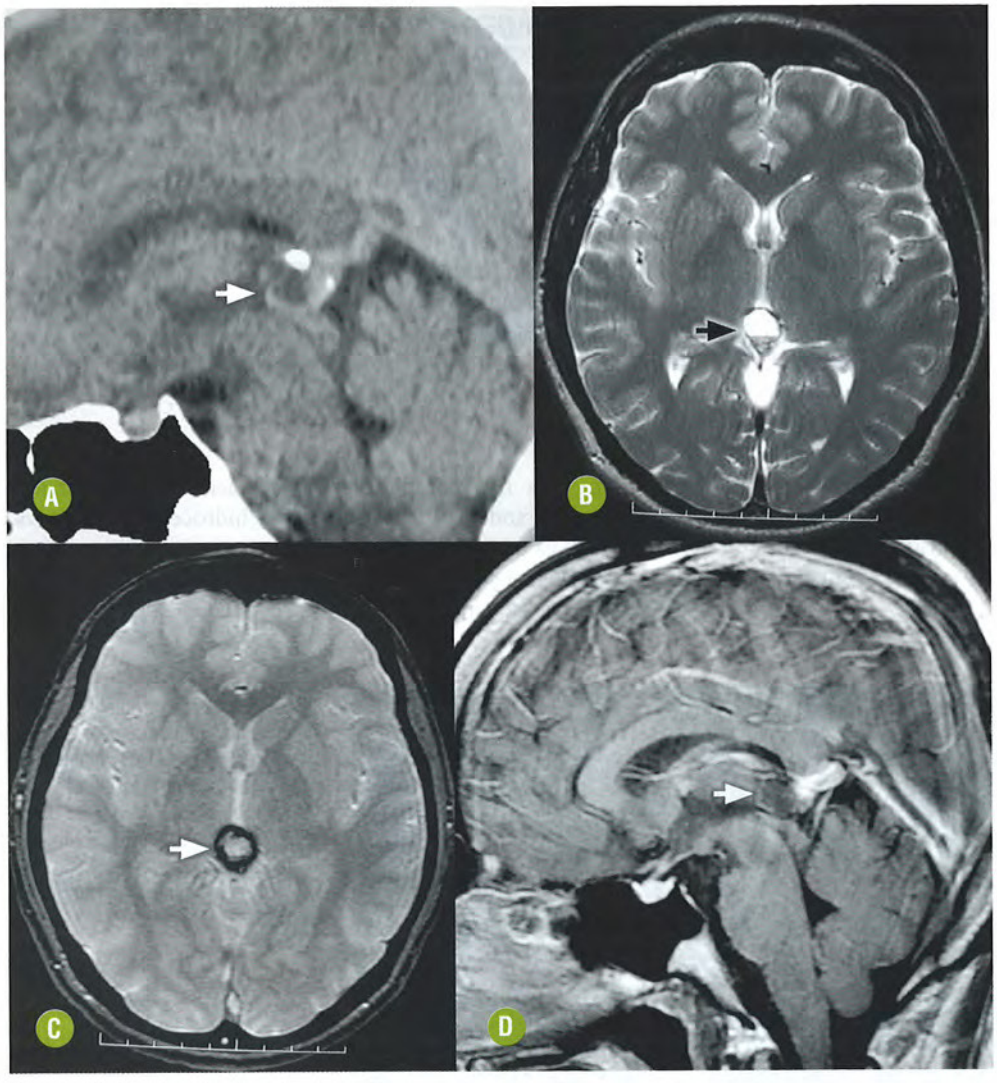

FIGURA 15-18. Apoplexia da pineal com cisto não tumoral. A imagem reformatada sagital T1 da TC sem contraste **(A)** demonstra imagem cística com calcificações periféricas e nível líquido-líquido por hemorragia recente na sua região posterior (seta). A RM axial T2 FSE **(B)** confirma as características mencionadas e a imagem T2* **(C)** exacerbou o efeito de suscetibilidade na periferia do cisto por hemorragia pregressa. A injeção intravenosa do agente paramagnético **(D)** não demonstrou impregnação significativa.

e infarto. A chance de ruptura aumenta com o tamanho da lesão. Degeneração maligna para carcinoma de células escamosas é uma complicação rara.

Achados Histológicos

Lesão cística unilocular, de paredes espessadas, formada por epitélio escamoso, composta por apêndices dérmicos como folículos pilosos e glândulas sebáceas. Componente gorduroso é habitualmente encontrado, representado por colesterol e lípides provenientes da secreção das glândulas sebáceas. Pode haver crescimento ao longo do tempo, seja por descamação ou secreção glandular.

ACHADOS DE IMAGEM

Tomografia Computadorizada e Ressonância Magnética

Lesões císticas uniloculares, heterogêneas, com áreas que apresentam atenuação de gordura e calcificações localizadas na periferia. Não são observadas áreas de impregnação anômala após a infusão do meio de contraste iodado. Nos casos de ruptura, podem ser observados focos de gordura distribuídos pelo espaço subaracnóideo.

O componente de gordura tem hipersinal em T1, cujo sinal é suprimido nas sequências com pulso específico de supressão de gordura. As sequências T2* e SWI podem demonstrar focos de marcado hipossinal na periferia da lesão, que correspondem às calcificações. A presença de impregnação pelo contraste não é esperada (Fig. 15-19).

A possibilidade de dermoide roto pode ser considerada quando forem demonstradas partículas hiperintensas, em T1, no espaço liquórico.

Recomendações

A avaliação dos dermoides da pineal pode requerer a realização de TC para a confirmação de calcificações e gordura. A RM, entretanto, é muito útil devido à possibilidade de aquisição de sequências com supressão de gordura, definindo com alta especificidade o conteúdo do tumor. Como podem representar achados incidentais ou determinarem apenas poucas manifestações, o diagnóstico confiável por imagem pode subsidiar a opção por um tratamento conservador.

DIAGNÓSTICO DIFERENCIAL

- **Teratoma:** são neoplasias grandes e heterogêneas que apresentam componente de partes moles, cistos multiloculares,



FIGURA 15-19. Cisto dermoide roto da região pineal. A imagem da RM T1 sem contraste **(A)** demonstra lesão espontaneamente hiperintensa na região pineal (seta), que não se impregnou significativamente após a injeção do agente paramagnético **(B)**. A imagem axial T2 **(C)** demonstrou lesão de aspecto heterogêneo (seta). Observe a presença de gotículas de gordura sobrenadantes no líquor intraventricular bilateral (setas pequenas) na imagem axial T1 sem contraste **(D)**.

calcificações internas e podem demonstrar gordura. Por se tratar de tumor com potencial agressividade, a distinção específica deve ser buscada com atenção.

- **Lipoma:** os lipomas cisternais são lesões de conteúdo gorduroso relativamente comuns na cisterna perimesencefálica e têm diagnóstico muito simples pela TC ou RM. Entretanto, naqueles casos em que a lesão ocupa parcialmente a cisterna pineal, faz-se necessária a delimitação da glândula fora dos limites do lipoma, visando a precisa diferenciação.
- **Cisto epidermoide:** apesar de poder ser encontrado na região da pineal, é uma lesão que geralmente ocorre fora da linha média. São lesões de crescimento lento, que costumam se manifestar clinicamente por volta da terceira década. Apresentam atenuação semelhante ao LCS nos estudos de TC, além de isossinal nas ponderações T1 e T2 da RM. Um aspecto peculiar, denominado "líquor sujo", pode ser observado nas imagens FLAIR. A sequência difusão demonstra hipersinal da lesão. Não é observado realce nas sequências pós-contraste (Fig. 15-20).
- **Cisto da pineal:** são encontrados em qualquer idade, principalmente em adultos entre 40 e 49 anos. Geralmente são assintomáticos, representando achados incidentais em estudos de autópsia ou de imagem. São lesões circunscritas, de pequenas dimensões, uni ou multiloculares, estáveis nos exames de acompanhamento. O sinal é semelhante ao LCS em todas as sequências, exceto nos casos de conteúdo hiperproteico. Após a infusão do agente paramagnético pode haver impregnação da parede do cisto, que é tipicamente incompleta e posterior. Em aquisições tardias, impregnação homogênea do cisto tem sido descrita, simulando lesões sólidas. A ocorrência de hemorragia intracística determinando hidrocefalia aguda é um achado raro que pode se assemelhar à apoplexia pineal.
- **Cisto aracnoide:** os cistos aracnoides cisternais, contendo LCS límpido ou hiperproteico, são lesões relativamente comuns e têm diagnóstico muito simples pela TC ou RM. Naqueles casos em que a lesão ocupa parcialmente a cisterna pineal, faz-se necessária a delimitação da glândula fora dos limites do cisto, evitando o diagnóstico equivocado.

MENINGIOMAS

INTRODUÇÃO

Generalidades

Os meningiomas que envolvem a região da pineal habitualmente estendem-se a partir das margens da incisura do tentó-



FIGURA 15-20. Cisto epidermoide da região pineal. Imagem axial de TC sem contraste **(A)** demonstra deformidade da região pineal, com aspecto arredondado e hipoatenuante (seta). As imagens de RM sagital T1 **(B)** e axial T2 **(C)** confirmam a deformidade local, mas o sinal é idêntico ao líquor. A imagem sagital FLAIR **(D)** demonstra o aspecto de "líquor sujo" (seta). A difusão **(E)** evidencia hipersinal por restrição à difusibilidade da água (seta), confirmando o diagnóstico de tumor epidermoide.

rio. A relação com o tentório e o espessamento dural contíguo são critérios importantes para o diagnóstico correto.

Achados Histológicos

Os meningiomas são constituídos por células uniformes, de núcleo redondo, cromatina frouxa, citoplasma róseo e abundante. As células podem arranjar-se segundo vários padrões, nos quais é baseada a classificação dos meningiomas. Um aspecto comum é a disposição concêntrica das células. O centro destes agrupamentos pode apresentar calcificações, denominadas corpos psamomatosos.

ACHADOS DE IMAGEM

Tomografia Computadorizada e Ressonância Magnética

Em geral, 60% dos meningiomas são espontaneamente hiperatenuantes na TC sem contraste, com impregnação acentuada pelo contraste iodado intravenoso. Calcificações ou, mesmo raramente, componente gorduroso (na variante lipomatosa) podem ser observados.

A RM demonstra lesões iso ou hipointensas em T1; iso (50%) ou hiperintensas (50%) em T2/FLAIR, com impregnação intensa pelo contraste. Impregnação da dura-máter adjacente pode ser observada e constitui o "sinal da cauda dural" (Fig. 15-21).

DIAGNÓSTICO DIFERENCIAL

O aspecto típico de um tumor sólido, com impregnação intensa e homogênea que se estende à dura-máter adjacente ("sinal da cauda dural"), praticamente assegura o diagnóstico.

A ocorrência de lesões mais heterogêneas permite incluir a possibilidade de isquemia por infarto do tumor, além de metástase isolada ou superposta ao meningioma (*tumor to tumor*).

Recomendações Gerais

Embora sejam muito sensíveis na avaliação de lesões no parênquima pineal, os métodos de imagem, em particular a RM, não permitem diagnósticos específicos. Assim, do ponto de vista de imagem, muitos diagnósticos diferenciais se impõem. Para a adequada avaliação de todos os casos, é muito importante, além dos padrões de imagem, a consideração de dados demográficos, bem como a correlação com dados laboratoriais e a pesquisa específica de marcadores séricos e no LCS.

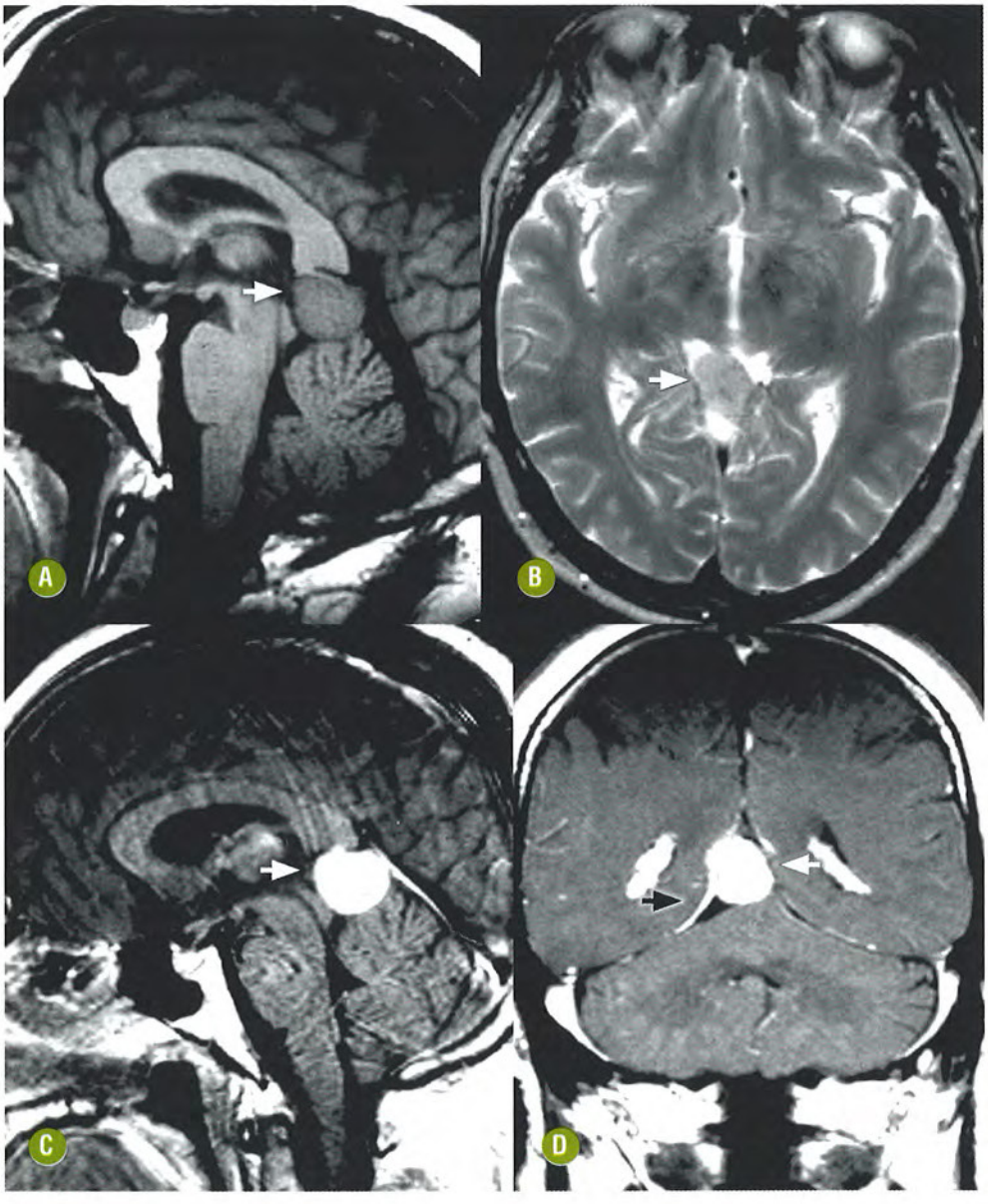

FIGURA 15-21. Meningioma da região pineal. As imagens de RM sagital T1 **(A)** e axial T2 **(B)** demonstram lesão expansiva sólida, homogênea, na região pineal (seta). A injeção do agente de contraste paramagnético nos planos sagital **(C)** e coronal **(D)** demonstra impregnação intensa e homogênea e confirma a presença do "sinal da cauda dural" (seta preta).

AGRADECIMENTOS

As figuras de pineocitoma deste capítulo são de propriedade do Departamento de Anatomia Patológica da UNICAMP e de livre acesso no *site* http://www.fcm.unicamp.br/deptos/anatomia/neuro1.html.

Agradecimentos especiais ao Prof. Dr. Luciano de Souza Queiroz, neuropatologista do HC/UNICAMP, e à Prof. Dra. Verônica de Araújo Zanardi, chefe do Setor de Ressonância Magnética do Departamento de Radiologia da UNICAMP.

LITERATURA RECOMENDADA

1. Chiechi MV, Smirniotopoulos JG, Mena H. Pineal parenchymal tumors: CT and MR features. J Comput Assist Tomogr 1995; 19:509-517.
2. Echevarría ME, Fangusaro J, Goldman S. Pediatric central nervous system germ cell tumors: a review. Oncologist 2008;13(6): 690-699.
3. Engel U, Gottschalk S, Niehaus L, et al. Cystic lesions of the pineal region: MRI and pathology. Neuroradiology 2000;42(6):399-402.
4. Gaillard F, Jones J. Masses of the pineal region: clinical presentation and radiographic features. Postgrad Med J 2010;86(1020): 597-607.
5. Ganti SR, Hilal SK, Stein BM et al. CT of pineal region tumors. AJNR Am J Neuroradiol 1986; 7:97-104.
6. Gasparetto EL, Cruz Jr CH, Doring TM. Diffusion-weighted MR images and pineoblastoma: diagnosis and follow up. Arq Neuropsiquiatr 2008; 66(1):64-68.
7. Hirato J, Nakazato Y. Pathology of pineal region tumors. J Neurooncol 2001;54(3):239-249.
8. http://www.fcm.unicamp.br/deptos/anatomia/neuro1.html.
9. Jinkins JR, Leite CC, eds. Neurodiagnostic Imaging. Pattern Analysis and Differential Diagnosis. Philadelphia:Lippincott-Raven, 1998, 294-301.
10. Korogi Y, Takahashi M, Ushio Y. MRI of pineal region tumors. J Neuro-Oncol 2001; 54:251-261.
11. Liang L, Korogi Y, Sugahara T, et al. MRI of intracranial germ-cell tumours. Neuroradiology 2002;44(5):382-388.

12. Muller-Forell W, Schroth G, Egan PJ. MR imaging in tumors of the pineal region. Neuroradiol 1988; 30:224-231.
13. Patel AJ, Fuller GN, Wildrick DM, Sawaya R. Pineal cyst apoplexy: case report and review of the literature. Neurosurgery 2005;57(5):E1066.
14. Reis F, Faria AV, Zanardi VA et al. Neuroimaging in pineal tumors. J Neuroimaging 2006; 16: 52-58.
15. Russel DS, Rubinstein LJ. Pathology of tumours of the nervous system. 5a ed. Baltimore: Sans Tache; 1989.
16. Satoh H, Uozomi T, Kiya K et al. MRI of pineal region tumors: relationship between tumors and adjacent structures. Neuroradiol 1995; 37: 624-630.
17. Smirniotopoulos JG, Rushing EJ, Mena H. Pineal region masses: differential diagnosis. Radiographics 1992; 12(3):577-596.
18. Smith AB, Rushing EJ, Smirniotopoulos JG. From the archives of the AFIP: lesions of the pineal region: radiologic-pathologic correlation. Radiographics 2010;30(7):2001-20.
19. Sumida M, Uozumi T, Kiya K et al. MRI of intracranial germ cell tumors. Neuroradiol 1995; 37: 32-37.
20. Tien R, Barkovich AJ, Edwards MSB. MRI Imaging of Pineal Tumors. AJR Am J Roentgenol 1990; 155: 143-151.



16 CAPÍTULO

Hemorragia Intracraniana

Leandro Tavares Lucato
Katarina Lyra
Claudia da Costa Leite

HEMORRAGIA INTRACRANIANA NÃO TRAUMÁTICA

INTRODUÇÃO

Generalidades

Hemorragia intracraniana (HI) não traumática é uma das causas mais comuns de déficit neurológico focal em todas as idades. Quanto à localização, podem ser extradurais, subdurais, subaracnoides, intraventriculares, intraparenquimatosas ou multicompartimentais.

O diagnóstico rápido da HI e de sua etiologia influencia a morbidade, a mortalidade e o prognóstico dos pacientes. A ultrassonografia (USG), utilizada particularmente em neonatos, a tomografia computadorizada (TC) e a ressonância magnética (RM) são métodos de imagem bem estabelecidos no tratamento destes pacientes, propiciando diagnóstico adequado e tendo papel na definição da conduta e no acompanhamento.

Para a melhor compreensão e mais adequada interpretação dos achados de imagem, é necessário o conhecimento da fisiopatologia e da evolução da HI, bem como suas características aos diversos métodos de imagem. Este capítulo abordará a evolução da HI do ponto de vista dos diferentes métodos de diagnóstico por imagem, além de discorrer sobre as causas, excluídas as traumáticas e aquelas relacionadas com as malformações vasculares, temas de outros capítulos.

HEMORRAGIA INTRACRANIANA NEONATAL

INTRODUÇÃO

Generalidades

A hemorragia intracraniana neonatal tem origem na matriz germinativa (MG) em cerca de 90% dos casos. A MG está presente ao longo da superfície ventricular dos fetos, de onde se originam os neuroblastos, que migram rumo à periferia. Com o desenvolvimento da migração radial dos neurônios e das células da glia, há desaparecimento gradual da MG original, que tem seu pico de desenvolvimento entre a 8ª e a 28ª semana de gestação, tendendo a involuir a partir de então, tornando-se virtualmente ausente em neonatos a termo.

A MG constitui zona de alta proliferação celular, portanto com elevado metabolismo e alta perfusão, tem uma angioarquitetura frágil, sem um estroma de suporte, e com resposta regulatória ineficiente à vasoconstricção ou hipóxia. Representa, por isso, a sede mais comum de HI em neonatos. A última área da MG a involuir encontra-se na região do sulco talamocaudado (eminência gangliônica), tornando-a, portanto, mais sujeita à ocorrência de hemorragia em prematuros.

Achados Clínicos

Hemorragia espontânea que se estende aos ventrículos representa uma complicação temida em neonatos prematuros com baixo peso. Ocorre mais comumente na região subependimá-

ria, principalmente do sulco talamocaudado, no decorrer dos quatro primeiros dias de vida, podendo evoluir para hidrocefalia até o fim do primeiro mês.

Condições inerentes à gestação, ao parto e ao próprio concepto podem implicar maior risco de hemorragia neonatal. Hipotonia, sonolência, abaulamento das fontanelas e crises epilépticas têm sido observadas nos pacientes com HI neonatal, entretanto constituem manifestações inespecíficas.

Achados Laboratoriais e Histológicos

Queda do hematócrito e acidose metabólica podem ser observadas, mas devem ser entendidas como fatores de risco ou condições associadas à hemorragia na MG e não permitem o diagnóstico presumido. A caracterização de sangue no líquido cerebrospinal (LCS) pode corroborar o diagnóstico, mas não é exigida na prática clínica.

Nos casos agudos, observa-se hemorragia focal ou multifocal, restrita ao compartimento subependimário. Apesar de ser mais comum no sulco talamocaudado, pode ocorrer em qualquer local ao longo da superfície ependimária desde o assoalho do quarto ventrículo até os ventrículos laterais. Há dano local mínimo que usualmente evolui para a restituição da integridade nos casos leves ou para pequeno cisto de conteúdo liquórico, delineado por sutil zona de gliose, após a reabsorção do sangue.

À microscopia é observada a ruptura de pequenos vasos de permeio à hemorragia, além de focos variáveis de infarto ou trombose no parênquima. Surgem progressivamente infiltrado de macrófagos e tecido de granulação na periferia do hematoma organizado.

A extensão da hemorragia ao ventrículo promove ependimite ou ventriculite química com oclusão mecânica ou aderências que podem obstruir o forame interventricular ou o aqueduto do mesencéfalo ou, ainda, ocasionar hidrocefalia. A ocorrência de aracnoidite adesiva nas cisternas da base é rara.

Hemorragias maiores implicam maior dano parenquimatoso, que pode associar-se a inundação ventricular ou infarto venoso hemorrágico periventricular que justifica a maioria das hemorragias intraparenquimatosas associadas.

ACHADOS DE IMAGEM

Ultrassonografia Transfontanelar

A hemorragia de MG é dividida em quatro graus, de acordo com o local e a extensão do sangramento, detalhados no Quadro 16-1.

- Áreas focais hiperecogênicas na MG indicam sangramento. Progressivamente, há retração do hematoma e redução da sua ecogenicidade. Tardiamente, pode haver dissolução total com surgimento de uma área cística residual.
- Material hiperecogênico no interior dos ventrículos denota a extensão intraventricular da hemorragia (Fig. 16-1), que pode permanecer como uma camada hiperecogênica delineando a superfície ventricular durante algumas semanas em decorrência da ventriculite química.

As hemorragias graus I (Fig. 16-2) e II tendem à resolução espontânea, enquanto aquelas de graus Ill e IV (Fig. 16-3) estão associadas a hidrocefalia progressiva e risco muito aumentado de sequelas permanentes ou morte.

QUADRO 16-1. Hemorragia da Matriz Germinativa – Classificação

Grau I: hemorragia da matriz germinativa ou subependimária sem extensão ou com mínima extensão ventricular.
Grau II: hemorragia da matriz germinativa com extensão ventricular. O sistema ventricular apresenta dimensões normais.
Grau III: hemorragia da matriz germinativa com extensão ventricular. O sistema ventricular se apresenta dilatado.
Grau IV: hemorragia da matriz germinativa com extensão ao parênquima cerebral adjacente.

Tomografia Computadorizada e Ressonância Magnética

A classificação hoje extrapolada para a USG de fato deriva de uma publicação de 1979 que propunha o emprego da TC sem contraste em neonatos na primeira semana de vida para a caracterização de hemorragia subependimária. Seus conceitos básicos permitiram o melhor entendimento da incidência e localização das hemorragias cerebroventriculares nos prematuros.

O desenvolvimento dessa classificação nos permitiu reconhecer *in vivo* a hidrocefalia associada, bem como os fatores etiológicos mais comuns e o maior risco para o desenvolvimento de sequelas neurológicas permanentes, vislumbrando, com isso, a história natural da hemorragia intracraniana em prematuros.

A hemorragia da MG apresenta-se à TC com forma nodular, hiperatenuante, adjacente ao forame de Monro. A extensão intraventricular deverá ser buscada principalmente pela caracterização de conteúdo hiperatenuante (sangue) no átrio ou no corno ventricular posterior (Fig. 16-4). O emprego da RM nas encefalopatias neonatais requer atenção a alguns preceitos técnicos, como o uso da aquisição de imagens em difusão e T2* ou *susceptibility weighted imaging* (SWI).

Recomendações

O uso crescente da USG transfontanelar em neonatos definiu o emprego desta técnica não invasiva e de baixo custo, com considerável ganho de praticidade e eficiência, sem os riscos inerentes à radiação ionizante e sem a inconveniente remoção do berçário. A USG é hoje essencial na investigação da hemorragia intracraniana em neonatos, particularmente nos prematuros. A disponibilidade da tecnologia Doppler acoplada permite estimar a repercussão da hipertensão intracraniana sobre o parênquima, particularmente pelo aumento do índice de resistividade após compressão da fontanela bregmática, auxiliando na melhor indicação de derivação ventricular.

Neonatos prematuros com baixo peso sujeitos à hipóxia ou a outros fatores de risco sempre devem ser avaliados por imagem, inicialmente ultrassonográfica, pelo risco aumentado de HI. O radiologista deve estar apto a reconhecer os diversos tipos de hemorragia extra-axial ou intraparenquimatosa neonatal (Quadro 16-2).

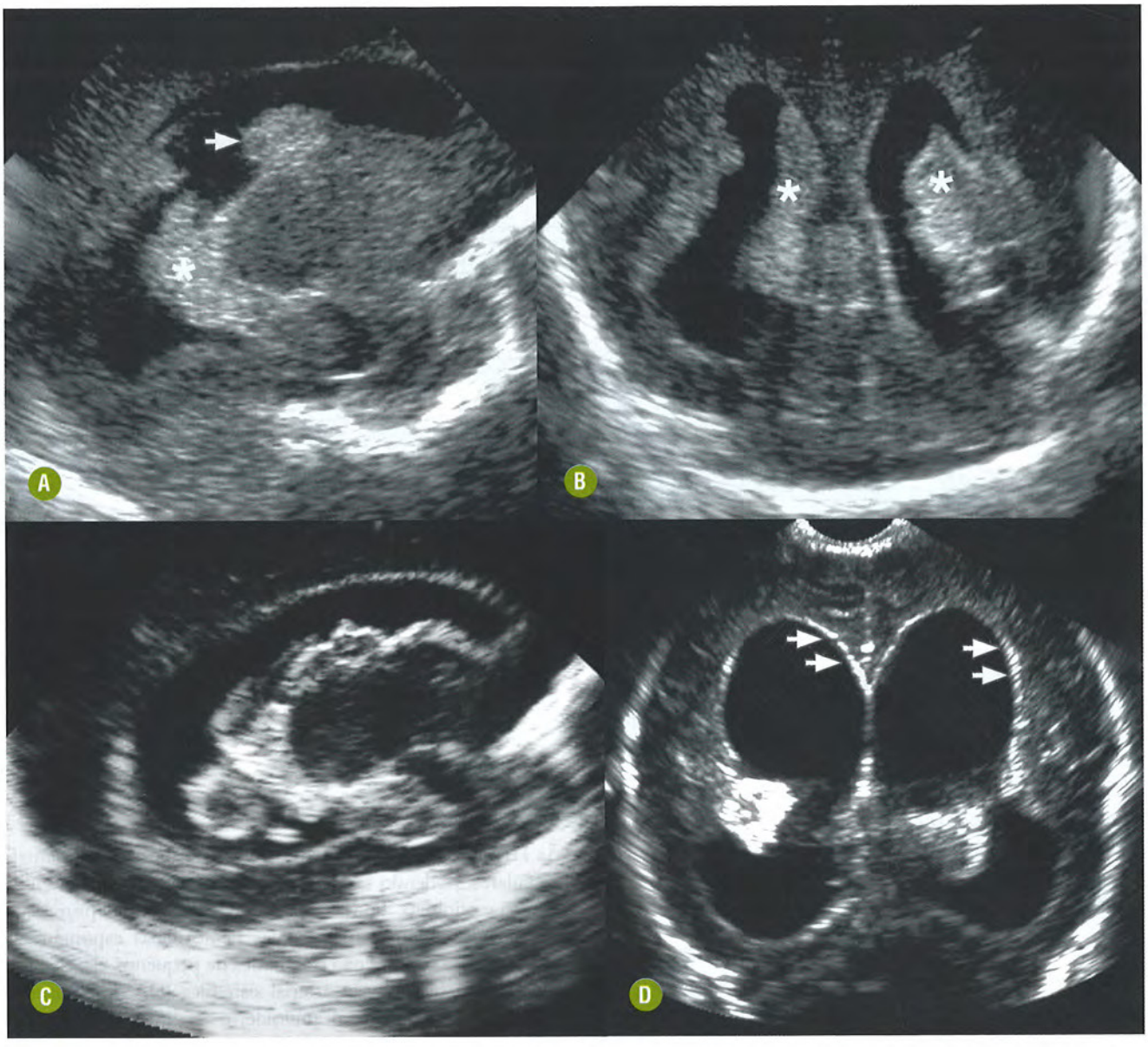

FIGURA 16-1. Hemorragia de matriz germinativa grau III. (A-B) USG sagital e axial demonstrando sangue intraventricular (seta) e hidrocefalia na fase aguda. **(C-D)** USG sagital e coronal confirmaram o aumento das dimensões ventriculares na evolução, com fina hiperecogenicidade ependimária por ventriculite (setas).

As hemorragias cerebelares ou do plexo corioide podem ocorrer isoladamente e demandam atenção redobrada pela hiperecogenicidade espontânea destas estruturas. A dúvida à USG justifica a complementação com TC ou RM (Fig. 16-5).

A TC e a RM apresentam maior concordância interobservador que a USG, particularmente para a definição de pequenos focos de hemorragia parenquimatosos ou ventriculares, empregando aquisições T2* ou SWI. Atenção deve ser dada ainda à capacidade muito limitada da USG na detecção de hemorragia extra-axial ou subaracnoide (HSA), além de outras alterações parenquimatosas.

DIAGNÓSTICO DIFERENCIAL

É muito improvável que qualquer condição seja confundida com uma hemorragia da MG. Apesar disso, um equívoco diagnóstico pode ser mais provável à USG que à TC ou RM, tornando estas modalidades úteis na solução de casos duvidosos à USG.

- Calcificações subependimárias decorrentes de infecções congênitas (toxoplasmose, outras viroses, rubéola, citomegalovírus, herpes simples [TORCH]). Geralmente, o citomegalovírus é o agente mais comum quando as calcificações são periventriculares.
- A esclerose tuberosa pode apresentar lesões periventriculares ao nascimento, mesmo que ainda não calcificadas. A demonstração dos outros comemorativos do espectro facilita o diagnóstico correto. O sulco talamocaudado é a sede mais frequente do astrocitoma subependimário de células gigantes, todavia não é esperada a ocorrência deste tumor em neonatos.
- Ventriculite infecciosa pode se associar a material espesso diluído no LCS e apresentar ainda ecogenicidade aumen-

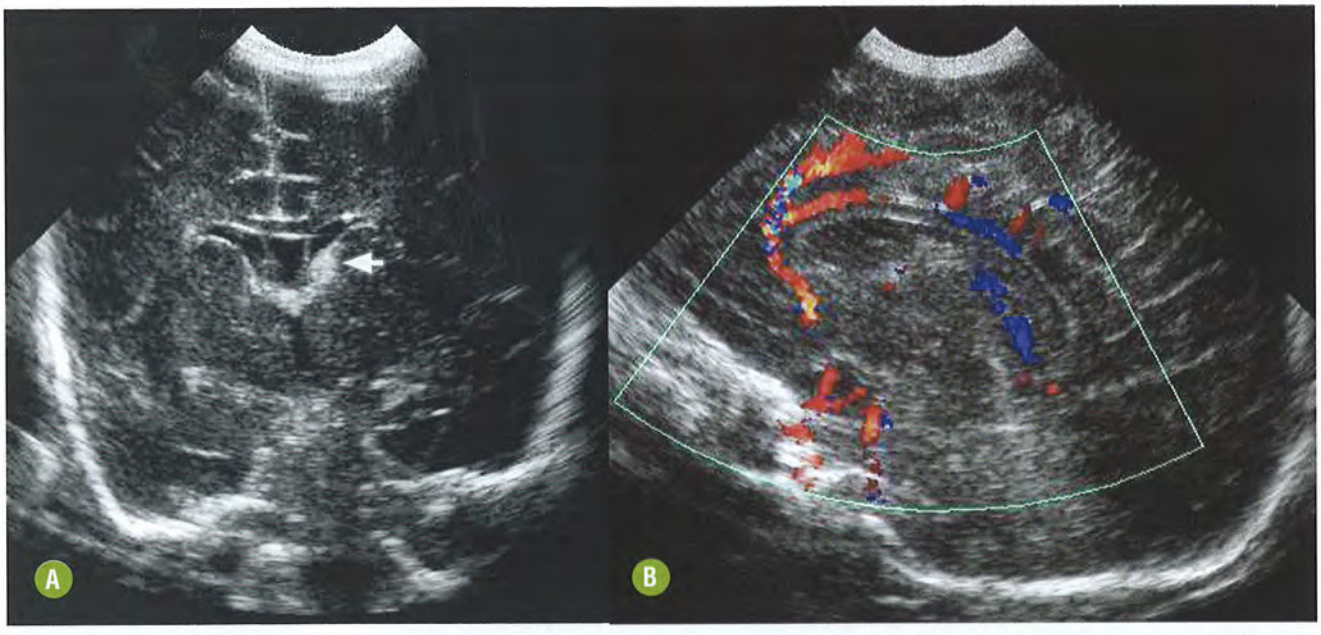

FIGURA 16-2. **Hemorragia de matriz germinativa grau I. (A)** USG coronal demonstrando foco hiperecogênico por hemorragia no sulco talamocaudado (seta). **(B)** A USG sagital com Doppler confirmou a ausência de anormalidade no fluxo sanguíneo.

QUADRO 16-2. Padrões mais Comuns de Hemorragia Intracraniana Neonatal

Recém-nascido prematuro

Hemorragia da matriz germinativa
Hemorragia intraparenquimatosa ou intraventricular (geralmente secundária ao acometimento da matriz germinativa)
Hemorragia relacionada com encefalopatia hipóxico-isquêmica

Recém-nascido a termo

Trauma de parto
- Hemorragia extracraniana

Caput succedaneum (hemorragia cutânea/subcutânea)
Hematoma subgaleal
Céfalo-hematoma (hemorragia subperiosteal)
- Hemorragia intracraniana

Hematoma subdural (relacionado com a porção posterior da foice inter-hemisférica cerebral e a tenda cerebelar)
Hemorragia subaracnoide (mais comum na fossa posterior)
Hemorragia relacionada com encefalopatia hipóxico-isquêmica

tada na superfície ependimária. Vale lembrar que a injeção intravenosa de material de contraste nos estudos de TC ou RM pode associar-se, devido à ventriculite química, a realce ependimário mesmo nos casos de hemorragia.

- Lesões expansivas periventriculares, hemisféricas cerebrais ou cerebelares podem simular hemorragia em exames de neonatos, particularmente à USG. Tumores congênitos têm maior potencial de sangramento, portanto devem ser sempre incluídos no diferencial de hemorragias parenquimatosas infra ou supratentoriais.

HEMORRAGIA INTRACRANIANA NÃO NEONATAL

INTRODUÇÃO

Generalidades

As HI correspondem a cerca de 15% de todos os acidentes vasculares, podendo ser classificadas com relação a sua localização e etiologia. Podem ser subdivididas em HI primárias, que correspondem à maioria das hemorragias espontâneas, causadas pela ruptura não traumática de pequenos vasos danificados pela hipertensão arterial sistêmica (HAS) crônica ou por depósito de material amiloide; e secundárias, nas quais a HI ocorre em uma minoria de indivíduos em associação a anormalidades vasculares, tumores ou defeitos na coagulação.

Tem sido destacada a incidência aumentada de hemorragia intraparenquimatosa nos países latino-americanos com relação àqueles de clima temperado. Esta diferença não é relatada para a HSA. A razão disso é incerta, sendo implicados fatores dietéticos e regionais associados aos fatores de risco conhecidos para doença cerebrovascular.

Achados Clínicos

As HI geralmente manifestam-se mediante a instalação abrupta de déficit neurológico focal, crise epiléptica ou alteração do nível de consciência. As hemorragias cerebelares ou do tronco encefálico implicam maior gravidade, podendo associar-se ainda a ataxia, síndromes de nervos cranianos ou disfunção da regulação de centros respiratório ou cardiovascular. A compressão ou a obstrução do sistema ventricular pode ocasionar graus variados de hidrocefalia.

Além dos danos promovidos no parênquima pela presença do sangue, somam-se outras manifestações decorrentes das doenças que precipitaram a HI. Os principais fatores de risco

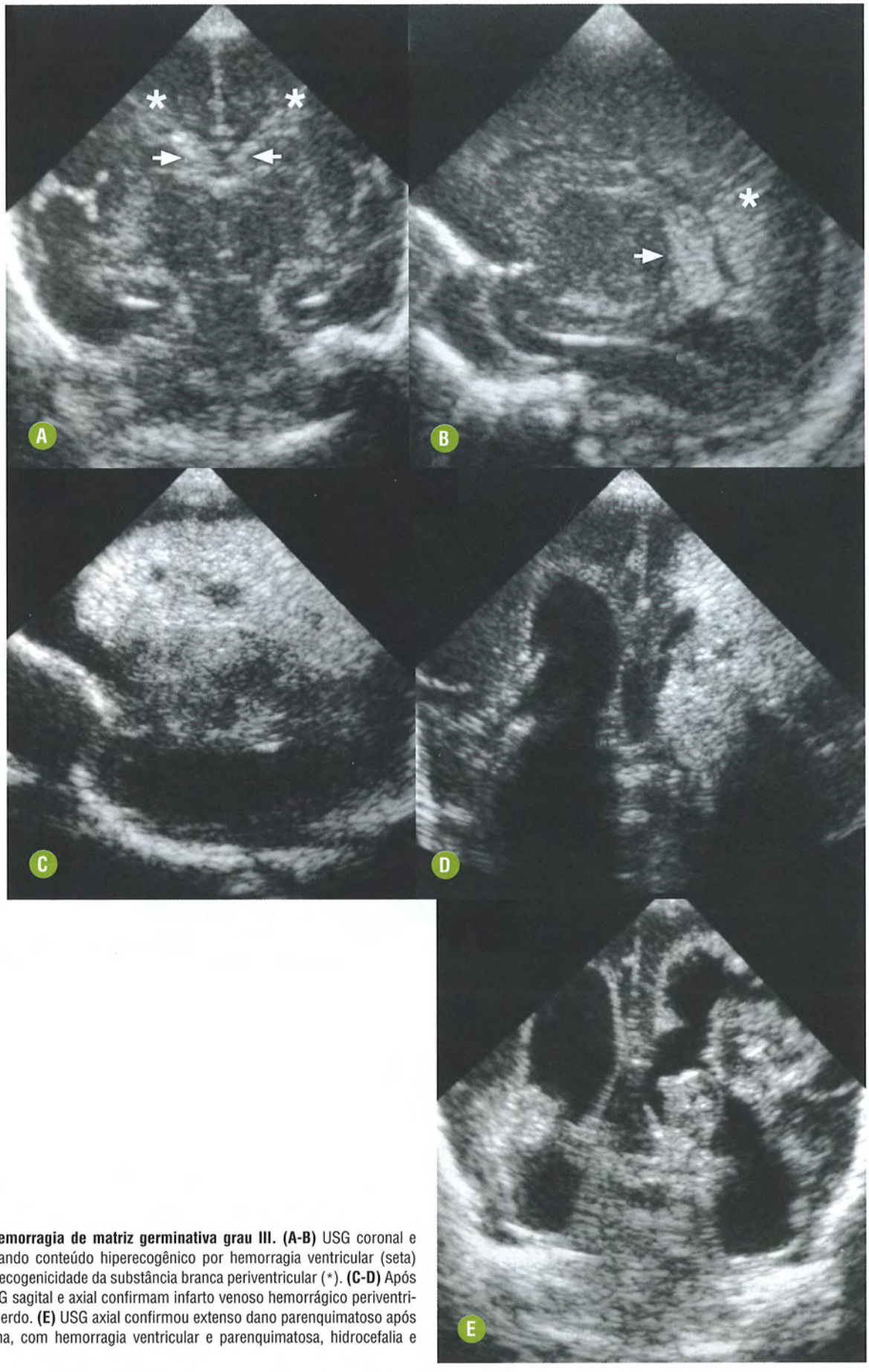

FIGURA 16-3. **Hemorragia de matriz germinativa grau III. (A-B)** USG coronal e sagital demonstrando conteúdo hiperecogênico por hemorragia ventricular (seta) associada à hiperecogenicidade da substância branca periventricular (*). **(C-D)** Após uma semana, USG sagital e axial confirmam infarto venoso hemorrágico periventricular frontal esquerdo. **(E)** USG axial confirmou extenso dano parenquimatoso após mais uma semana, com hemorragia ventricular e parenquimatosa, hidrocefalia e ventriculite.

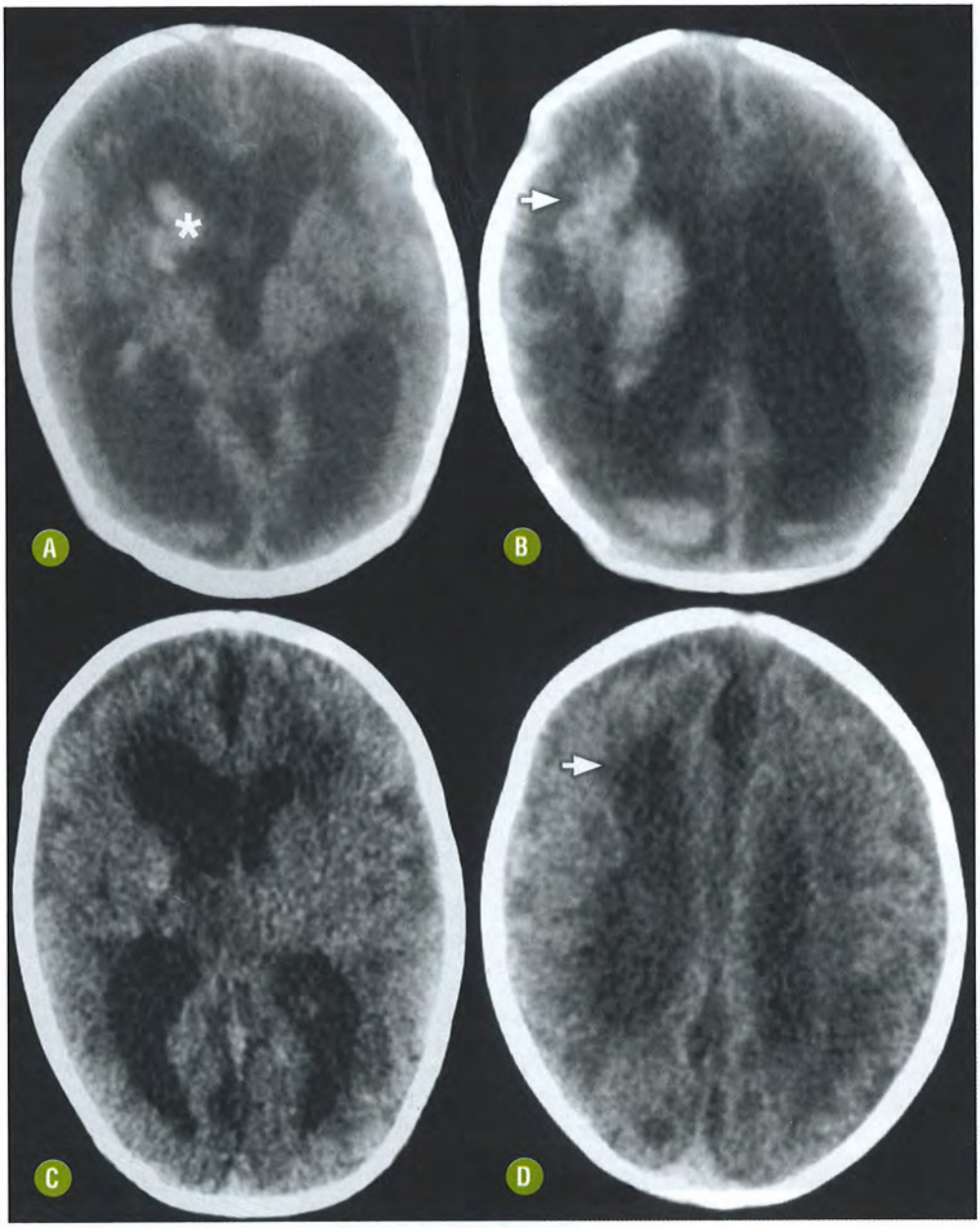

FIGURA 16-4. Hemorragia de matriz germinativa grau IV. (A-B) TC axial sem contraste demonstrando conteúdo hiperatenuante no sulco talamocaudado direito (*) e no parênquima frontal adjacente (seta), além de hemorragia intraventricular. **(C-D)** Após um mês, as imagens comparativas demonstraram assimetria ventricular e as sequelas parenquimatosas (seta).

relacionados à HI não neonatal são a idade e a coexistência de HAS, mas tabagismo, abuso de álcool, insulto vascular isquêmico prévio e uso de drogas anticoagulantes também estão implicados. As principais causas de HI não neonatal não traumática estão resumidas no Quadro 16-3.

Achados Laboratoriais e Histológicos

A correlação da atenuação observada à TC com os níveis séricos de hemoglobina é útil e pode contribuir para o diagnóstico correto, particularmente diante da rara ocorrência de hematomas isoatenuantes. Diante da suspeita clínica de hemorragias relacionadas com abuso de drogas, dosagens séricas ou na urina dos metabólitos relacionados são essenciais, bem como a obtenção de testes de coagulação, especialmente do tempo de protrombina, naqueles indivíduos em uso de anticoagulantes.

O estudo do LCS pode mostrar hemácias ou xantocromia, e, na suspeita de hemorragia relacionada às vasculites, pode demonstrar um padrão inflamatório com aumento da celularidade e hiperproteinorraquia.

A evolução do hematoma intraparenquimatoso foi classicamente dividida em três fases: deformação do tecido ao redor pelo hematoma; edema/necrose; e absorção do hematoma com formação de cavidade residual. Especial atenção tem sido dedicada ao estudo do tecido ao redor do hematoma, que desenvolve palidez da mielina e alterações espongiformes horas após o evento.

O aumento progressivo do edema perilesional relacionado ao dano da barreira hematoencefálica mediado por várias moléculas potencializa o dano à bainha de mielina e determina astrogliose reativa, que já é evidente em alguns dias. Proteínas do plasma sanguíneo são importantes mediadoras deste processo.

Há também o desencadeamento de uma resposta inflamatória ao redor do hematoma, com infiltração do tecido por células do sistema imunológico e ativação microglial. Após

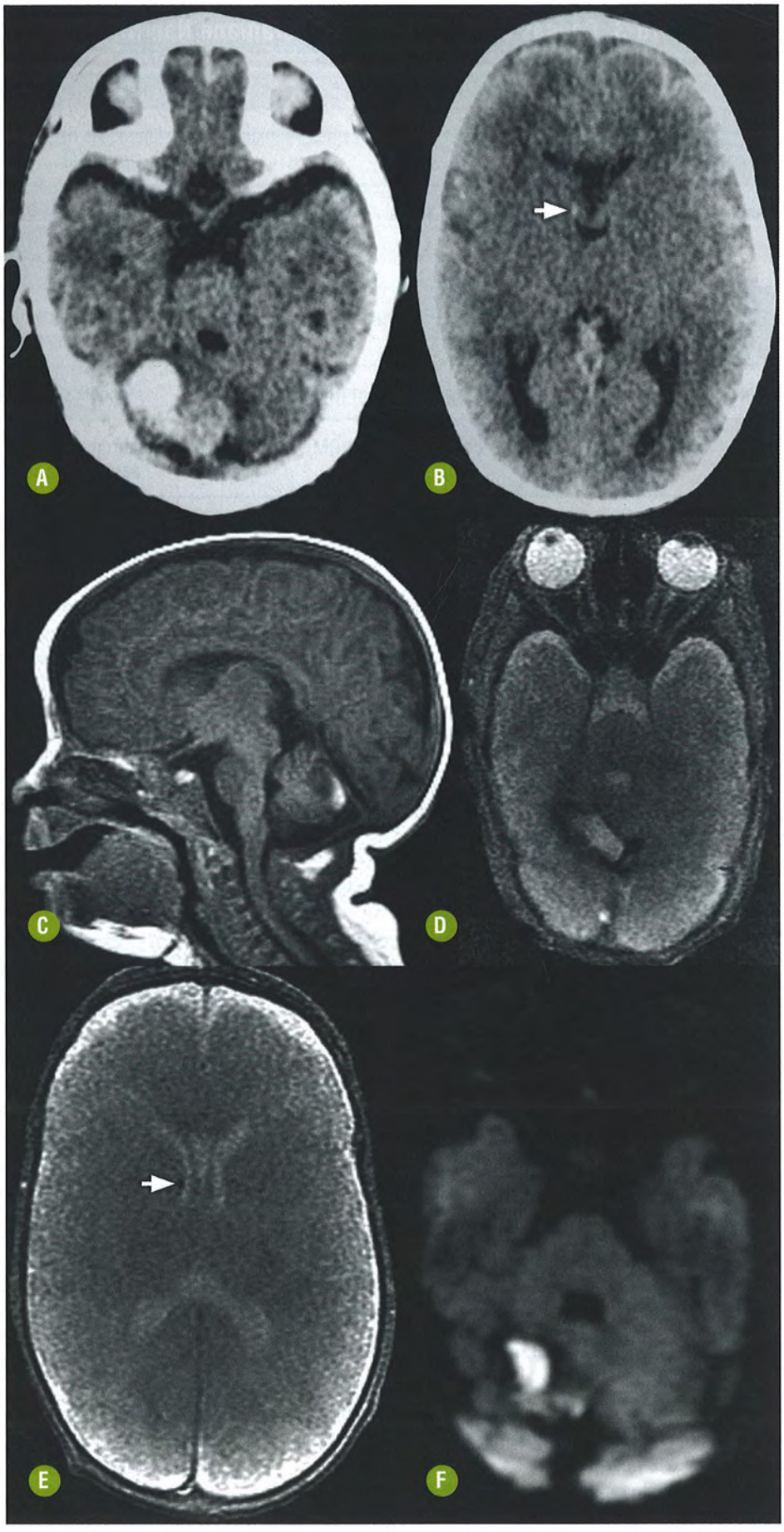

FIGURA 16-5. Hemorragia cerebelar e do sulco talamocaudado em pré-termo. **(A-B)** Imagens axiais de TC sem contraste demonstrando conteúdo hiperatenuante no hemisfério cerebelar direito e no sulco talamocaudado homolateral (seta). Imagens de RM sagital T1 **(C)**, T2* **(D-E)** e DWI **(F)** demonstram padrões compatíveis com hemorragia subaguda.

QUADRO 16-3. Causas de Hemorragia Intracraniana Não Neonatal Não Traumática

Etiologia	*Diagnóstico*	*Características*
Hipertensão arterial sistêmica	História clínica + exames de imagem	Alterações degenerativas arteriolares com hemorragias profundas.
Angiopatia amiloide	História clínica + exames de imagem	Ruptura de artérias distais frágeis pela deposição de material amiloide. Hemorragia lobar > 70 anos de idade.
Malformação arteriovenosa	Exames de imagem (RM e angiografia)	Ruptura mais comum de pequenos vasos do *nidus* ou aneurismas nidais.
Aneurisma sacular	Exames de imagem (RM e angiografia)	Geralmente com HSA.
Cavernoma	Exames de imagem (RM)	Hemorragia intralesional múltipla ou ruptura para o parênquima encefálico.
Trombose venosa	Exames de imagem (RM e ângio-RM)	Veias corticais – infarto venoso na convexidade. Veias profundas – infarto talâmico bilateral.
Dissecção arterial	Exames de imagem (RM e ângio-RM)	Geralmente com HSA nas dissecções intracranianas.
Neoplasia	Exames de imagem (RM)	Resultado de necrose e hemorragia em neoplasia hipervascular.
Coagulopatia	História clínica + exames de imagem	Defeito intrínseco ou induzido pelo uso de anticoagulantes ou trombolíticos.
Vasculite	Marcadores sangue/LCS	Ruptura de artérias intracranianas por inflamação ou degeneração.
Uso de drogas ilícitas e simpaticomiméticas	História clínica + estudos de imagem	Vasculite induzida ou alterações estruturais vasculares associadas.
Transformação hemorrágica de infarto isquêmico	Exames de imagem (RM)	Transformação do infarto anêmico em hemorrágico por reperfusão ou dano arterial.

sete dias há neovascularização na periferia do hematoma, e em duas semanas começa a formação do tecido cicatricial, em geral ao redor de uma cavidade residual.

ACHADOS DE IMAGEM

Os estágios evolutivos do sangramento intraparenquimatoso são divididos em: hiperagudo (até 12 horas do icto), agudo (de 12 a 48 horas), subagudo precoce (dois a sete dias), subagudo tardio (oito a 30 dias) e crônico (período superior a um mês).

Tomografia Computadorizada

A visualização da HI à TC é determinada pelo seu grau de atenuação aos raios X, que, por sua vez, é diretamente proporcional à concentração de proteína no sangue, constituída na sua maior parte pela globina.

A atenuação do sangue com valores de hematócrito ao redor de 45% é de aproximadamente 56 unidades Hounsfield (UH), sendo a atenuação da substância cinzenta cerebral de 37 a 41 UH, e da substância branca, de 30 a 34 UH. Logo, o sangue extravasado em um indivíduo com hematócrito normal deve ser prontamente identificado à TC.

O grau de atenuação do sangue pode estar reduzido nos indivíduos com anemia em decorrência da baixa concentração sérica de hemoglobina, nos portadores de distúrbios de coagulação, naqueles em uso de drogas anticoagulantes que prejudicam a formação do coágulo, ou, ainda, devido a efeito de volume parcial dos tecidos adjacentes. Da mesma forma, em crianças, pacientes com policitemia ou desidratados, que apresentam elevado hematócrito, os seios venosos, bem como o sangue circulante no interior dos demais vasos, podem parecer anormalmente hiperatenuantes (Fig. 16-6).

Nos estágios agudo e subagudo, quando se inicia a formação do trombo e posteriormente a sua retração e extrusão de fluido seroso de baixa atenuação, há um aumento relativo da concentração de hemoglobina. Consequentemente, os valores

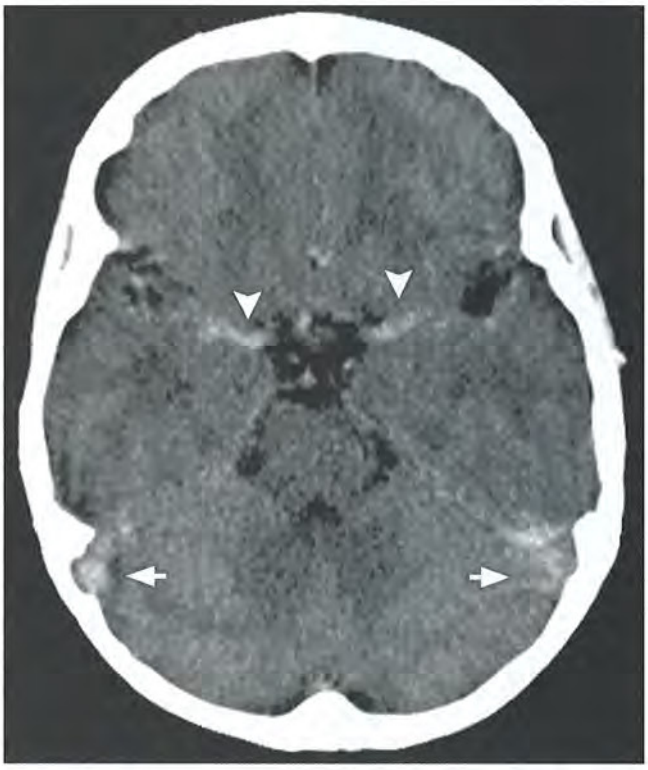

FIGURA 16-6. Hematócrito elevado causando hiperatenuação vascular. Criança portadora de cardiopatia congênita cianótica, com hematócrito bastante elevado. A TC sem contraste demonstrou hiperatenuação significativa dos seios venosos (setas) e das artérias intracranianas (cabeças de seta). O fato de este achado ser universal sugere a correta etiologia e afasta a possibilidade de um trombo agudo intravascular.

de atenuação do hematoma vão aumentando gradativamente por aproximadamente três dias. Após o terceiro dia, a atenuação do sangramento vai diminuindo progressivamente, da periferia para o centro, tornando o hematoma paulatinamente isoatenuante ao parênquima encefálico.

No contexto da hemorragia intraparenquimatosa, concomitantemente, observa-se a formação de um halo de hipoatenuação circundando o hematoma, constituído pelo fluido seroso de baixa atenuação extravasado do coágulo em retração, que se associa ao edema vasogênico e atinge uma extensão máxima em aproximadamente cinco dias.

Na fase crônica, o hematoma residual, agora hipoatenuante, vai sendo fagocitado, com resolução do sangramento. Após um a dois meses do icto, nenhum conteúdo hiperatenuante deverá ser identificado no local da hemorragia, restando apenas uma fenda hipodensa ou uma área focal de parênquima colapsado representando uma cicatriz residual no local do hematoma (Fig. 16-7). Entretanto, raramente pode ser observado um halo de alta atenuação circundando o local do hematoma até cerca de dois meses após o evento hemorrágico, representando a deposição de hemossiderina detectada pela TC.

Na maioria dos casos é desnecessário o uso do contraste intravenoso, sendo este utilizado em situações como na diferenciação com hemorragia tumoral, quando se deseja proceder ao estudo angiográfico de imediato, ou, ainda na identificação de hematomas isoatenuantes.

Uma área de realce anelar pode ser identificada no local da hemorragia entre seis dias a seis semanas do icto, tendendo a desaparecer em até seis meses. É interessante observar a ausência de efeito expansivo significativo. Se o paciente não foi submetido à TC no momento inicial, será necessário fazer o diagnóstico diferencial entre neoplasia, abscesso e outras condições inflamatórias (Fig. 16-8).

Os hematomas extra-axiais, extradurais e subdurais apresentam o mesmo padrão evolutivo tomográfico que os intraparenquimatosos.

A TC persiste como um método fácil, rápido e relativamente de baixo custo no diagnóstico de HI. No entanto, em algumas situações, a hemorragia pode passar despercebida, como em condições que determinem queda do hematócrito e em hemorragias de pequeno volume. Neste caso, a dificuldade diagnóstica pode ser contornada realizando-se aquisições perpendiculares ao plano do hematoma.

Outra situação de desafio diagnóstico na TC são as hemorragias no tronco encefálico, em que artefatos de endurecimento do feixe podem prejudicar a delineação correta da área de sangramento.

Ressonância Magnética

A intensidade de sinal da HI na RM depende do estado químico dos átomos de ferro na molécula de hemoglobina e da integridade das membranas das hemácias. O ferro pode ser tanto diamagnético quanto paramagnético, dependendo do número de elétrons desemparelhados na sua camada externa.

No seu estado paramagnético, promove alterações nos tempos de relaxamento T1 e T2 por meio de interações próton-elétron dipolo-dipolo e efeitos de suscetibilidade magnética. As interações próton-elétron dipolo-dipolo promovem encurtamento dos tempos de relaxamento T1 e T2; tendo maior efeito sobre T1.

O efeito de suscetibilidade magnética é verificado quando os átomos de ferro estão dentro das hemácias, ou seja, as membranas celulares estão íntegras, condicionando heterogeneidade local ao campo magnético e resultando em uma perda de coerência de fase e encurtamento seletivo do tempo de relaxamento T2.

Após a lise das membranas, o ferro se torna mais homogeneamente distribuído na cavidade do hematoma e o seu efeito de suscetibilidade é anulado, prevalecendo as interações próton-elétron dipolo-dipolo com as moléculas de água.

Outros fatores que influenciam as características de sinal em menor extensão são concentração proteica, edema cerebral, tensão de oxigênio, quebra de barreira hematoencefálica, formação e retração do coágulo, como também fatores técnicos, como intensidade do campo magnético e sequência de pulso utilizada. Dessa forma, a conhecida evolução cronológica dos hematomas deve, por vezes, ser relativizada em decorrência da interferência potencial dos diversos fatores mencionados, que podem perturbar a evolução estereotipada mais habitual.

Fase Hiperaguda

Muito raramente, um indivíduo é submetido ao estudo de RM neste momento, ou seja, nas primeiras horas do icto. Nessa fase, a HI é líquida e constituída por hemácias íntegras, bicôncavas, com 98% de hemoglobina saturada de oxigênio, na

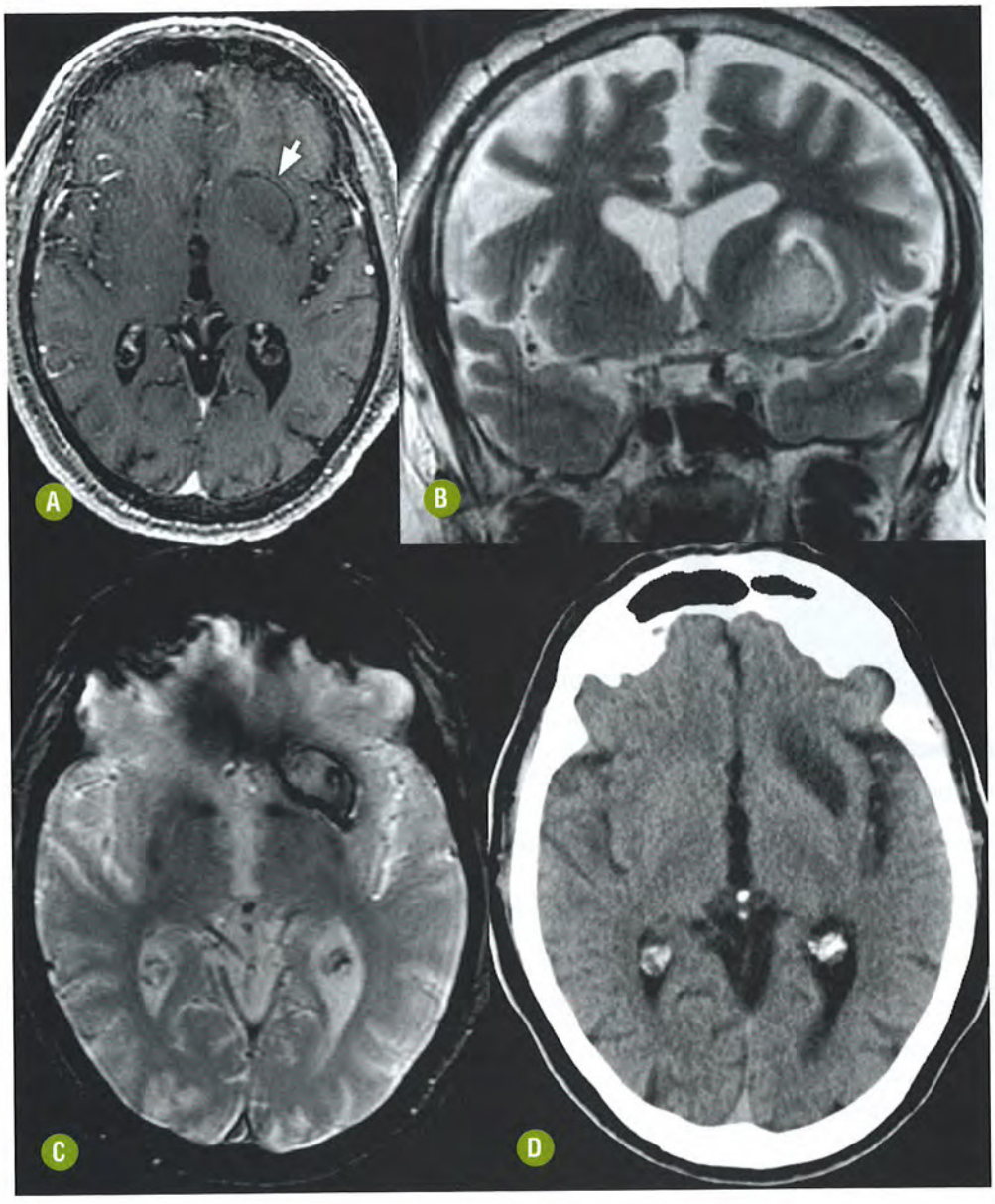

FIGURA 16-7. Hematoma intraparenquimatoso – fase hiperaguda. A RM obtida na fase hiperaguda demonstra um hematoma hiperagudo (oxiemoglobina – diamagnética) estriatal à esquerda, com isossinal em T1, sem realce na fase pós-contraste (seta em **A**), havendo discreto edema ao seu redor. A imagem coronal ponderada em T2 **(B)** mostra o leve hipersinal deste hematoma e também o edema como halo de maior hipersinal. A imagem axial ponderada em T2* evidencia o halo de hipossinal, corroborando tratar-se de um hematoma relacionado com a presença de pequena quantidade de desoxiemoglobina (paramagnética) na periferia **(C)**. A TC de controle, cerca de três meses após o evento, mostra uma fenda hipoatenuante, resíduo do hematoma **(D)**.

forma de oxiemoglobina intracelular. Tem início a formação do coágulo composto por uma matriz de hemácias, células brancas e plaquetas em meio a um fluido seroso com elevada concentração proteica.

O coágulo começa a retrair, as hemácias formam um emaranhado denso e um fluido seroso expelido associado ao edema vasogênico em formação circunda o trombo. Na forma de oxiemoglobina intracelular, o ferro presente não apresenta elétrons desemparelhados na sua camada externa, sendo, portanto, diamagnético, ou seja, sem efeito de suscetibilidade magnética ou sobre o tempo de relaxamento T1.

O hematoma hiperagudo apresenta leve hipo ou isossinal nas sequências ponderadas em T1 e leve hipersinal nas imagens ponderadas em T2. Pode ser identificada pequena quantidade de desoxiemoglobina na periferia do hematoma (algumas moléculas de hemoglobina já começam a dessaturar), sendo evidenciada como fino halo de hipossinal nas imagens ponderadas em T2.

Fase Aguda

Nessa fase, ocorre uma progressiva depleção de energia nas hemácias, com desidratação e redução das dimensões destas, mas sua membrana permanece íntegra. Há progressiva desoxigenação da hemoglobina, que ocorre da periferia para o centro do hematoma, convertendo a oxiemoglobina em desoxiemoglobina intracelular.

Nessa forma, os átomos de ferro têm quatro elétrons desemparelhados na sua camada externa, sendo, portanto, paramagnéticos. O efeito de suscetibilidade magnética ocorre devido à presença do ferro dentro das células vermelhas intactas, estabelecendo heterogeneidade local ao campo magnético, resultando em exuberante hipossinal nas sequências ponderadas em T2.

A estrutura tridimensional da desoxiemoglobina impede a exposição dos átomos de ferro aos prótons da água, impedindo, portanto, as interações magnéticas próton-elétron dipolo-dipolo. Os tempos de relaxamento T1 não são encurtados e, desta forma, observa-se iso ou leve hipossinal nas sequências

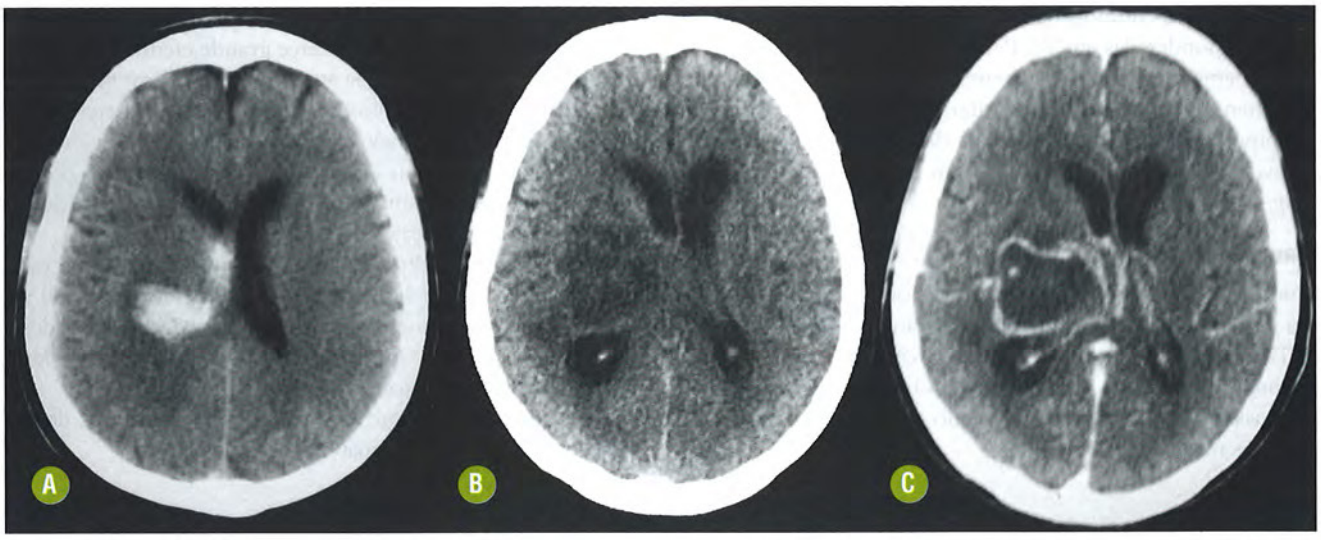

FIGURA 16-8. Hematoma intraparenquimatoso espontâneo. Paciente hipertenso, 69 anos, apresenta um hematoma agudo hiperatenuante na TC de crânio inicial **(A)**, acometendo a coroa radiada e o corpo do núcleo caudado à direita. Cerca de cinco semanas depois, nova TC mostra zona hipoatenuante de limites pouco nítidos no local do sangramento **(B)**. Nesta data, o uso do contraste intravenoso **(C)** demonstra realce na periferia do hematoma – este último exame isoladamente poderia trazer dúvida diagnóstica, não fora pela existência da TC anterior na fase aguda.

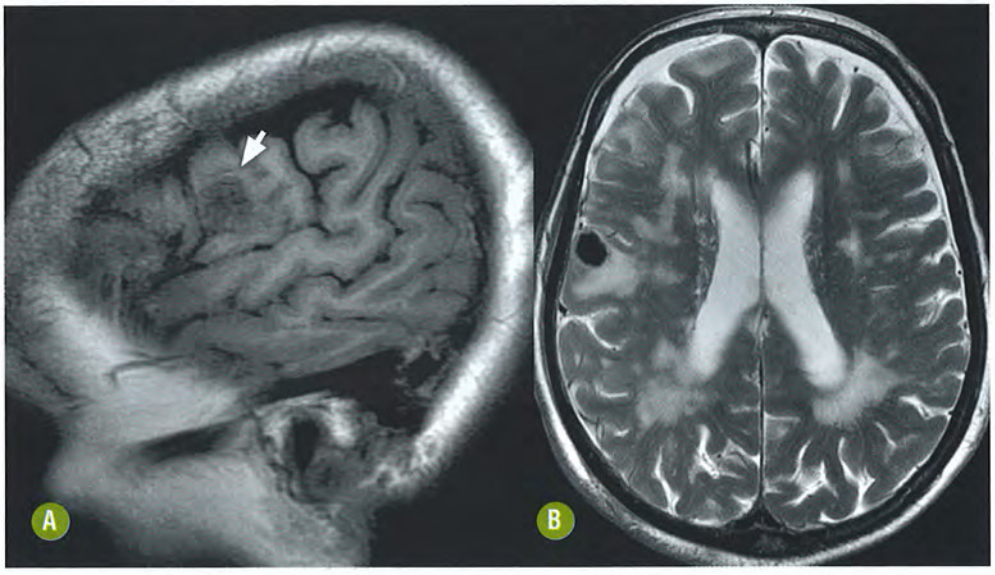

FIGURA 16-9. Hematoma intraparenquimatoso – fase aguda. O estudo de RM demonstra pequeno hematoma agudo opercular frontal direito. Na imagem parassagital direita ponderada em T1 sem contraste **(A)** nota-se a lesão com hipossinal (seta), o que também é observado na imagem axial ponderada em T2 **(B)**.

ponderadas em T1 (Fig. 16-9). Algumas vezes, observa-se um discreto halo de hipersinal nas sequências ponderadas em T1 devido à oxidação precoce da desoxiemoglobina intracelular em meta-hemoglobina intracelular.

Fase Subaguda Precoce

Ocorre desnaturação oxidativa da hemoglobina dentro das hemácias ainda intactas. Os átomos de ferro são oxidados ao estado férrico, que apresenta três elétrons desemparelhados na camada externa, portanto paramagnético, e a desoxiemoglobina intracelular é gradualmente transformada em meta-hemoglobina intracelular. Este processo evolui da periferia para o centro do hematoma.

O arranjo estrutural tridimensional da meta-hemoglobina expõe átomos de ferro aos prótons de água, permitindo que ocorram as interações magnéticas próton-elétron dipolo-dipolo. Este efeito resulta em uma redução no tempo de relaxamento T1, que é responsável pelo evidente hipersinal nas imagens com esta ponderação. O efeito de suscetibilidade magnética também se faz presente, pois as membranas celulares permanecem intactas, permanecendo o hipossinal nas imagens ponderadas em T2 (Fig. 16-10).

Fase Subaguda Tardia

Tem início a lise das membranas celulares e consequente liberação de meta-hemoglobina no espaço extracelular (meta-hemoglobina extracelular). O efeito de suscetibilidade magnética é perdido, pois a meta-hemoglobina não se encontra mais compartimentalizada no interior das hemácias, e sim livremente distribuída na cavidade do hematoma, resultando em um campo

magnético mais homogêneo. Este padrão leva a hipersinal nas imagens ponderadas em T2. Persiste o hipersinal em T1.

O edema que circunda o hematoma também começa gradualmente a se reduzir. Na periferia do hematoma, um halo de hipossinal em T2 começa a se desenvolver, sinalizando a conversão de meta-hemoglobina em hemossiderina/ferritina (Fig. 16-11).

Fase Crônica

Inicia-se a fagocitose do hematoma por macrófagos e células gliais que agora o circundam. O grau de hipersinal em T1 e T2 é reduzido à medida que cai a concentração de meta-hemoglobina devido à lise proteica. O ferro é degradado em hemossiderina e ferritina, ocorrendo acúmulo destes no interior dos macrófagos.

O ferro da hemossiderina não tem capacidade de se ligar aos prótons da água, no entanto exerce grande efeito de suscetibilidade magnética (substância superparamagnética) sem interações próton-elétron dipolo-dipolo significativas. Este efeito é identificado como um halo de hipossinal ao redor da lesão em todas as sequências, mas bastante proeminente em T2, podendo persistir indefinidamente em adultos, enquanto tendem a desaparecer em crianças (Fig. 16-12).

A porção central do hematoma se transforma numa cavidade preenchida por líquido com características de sinal semelhantes às do líquor, ou ocorre colapso das paredes desta cavidade, resultando apenas numa pequena fenda residual como cicatriz do evento hemorrágico.

O Quadro 16-4 resume as características evolutivas do hematoma intraparenquimatoso na TC e na RM.

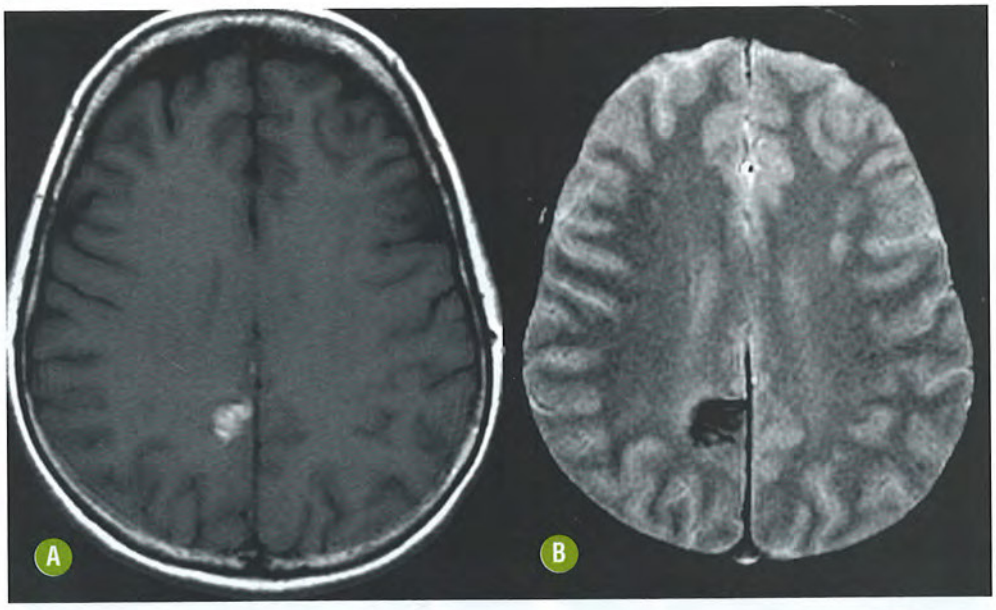

FIGURA 16-10. Hematoma intraparenquimatoso – fase subaguda precoce. RM com imagens axiais ponderadas em T1 **(A)** e em T2* **(B)** demonstram pequeno hematoma parietal paramediano à direita, com hipersinal em T1 e hipossinal em T2*.

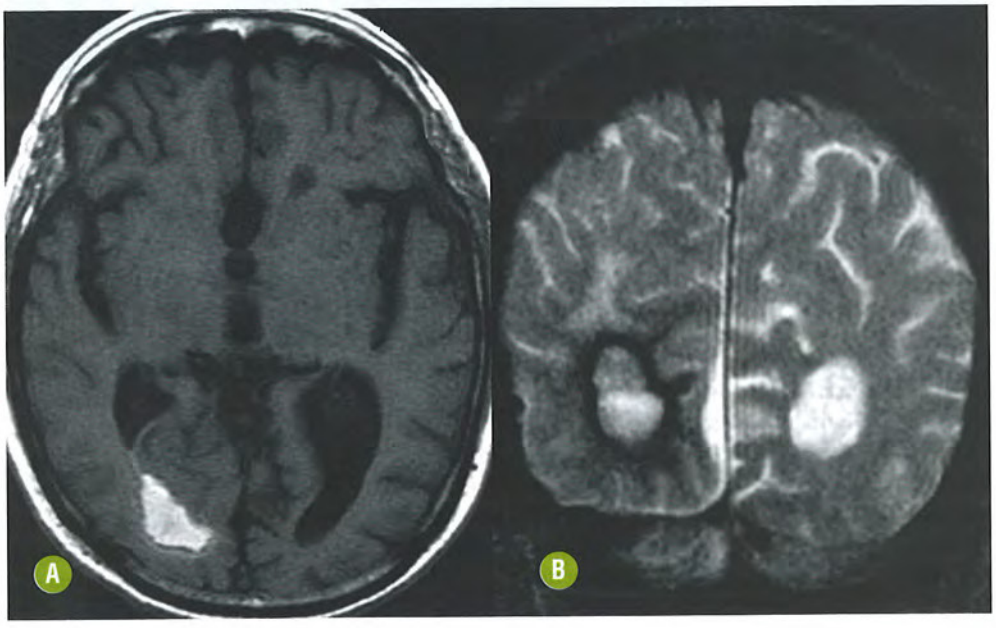

FIGURA 16-11. Hematoma intraparenquimatoso – fase subaguda tardia. RM demonstra hematoma intraparenquimatoso parietoccipital à direita. Apresenta hipersinal na imagem axial ponderada em T1 **(A)** e também na imagem coronal ponderada em T2 **(B)**. O halo de hipossinal em T2 nas bordas do hematoma demonstra o início da transformação da meta-hemoglobina extracelular em hemossiderina/ferritina. Existe ainda discreto edema vasogênico perilesional.

Recomendações

Hematomas extra-axiais, extradurais e subdurais essencialmente compartilham a mesma evolução de sinal à RM que os hematomas intraparenquimatosos anteriormente descritos. No entanto, pela localização em um espaço virtual, por vezes a evolução é mais arrastada, e tentar datar estes tipos de hematomas por meio das suas características de sinal é ainda mais difícil do que os intraparenquimatosos.

Hemorragias infratentoriais podem ser mais bem identificadas mediante a RM, especialmente se de pequeno volume.

O relatório do estudo de TC deve estimar o volume da hemorragia, sua repercussão sobre o parênquima adjacente, com extensão infratentorial ou ventricular (inundação), além, é claro, da observação estrita da presença de herniações intracranianas e de hidrocefalia. Isso tem implicação na definição de conduta cirúrgica e no prognóstico final, principalmente em idosos.

Atenção especial tem sido devotada à identificação do hematoma em expansão. O volume da hemorragia espontânea no exame precoce, sua forma e atenuação podem predizer risco aumentado de morte ou incapacidade neurológica per-

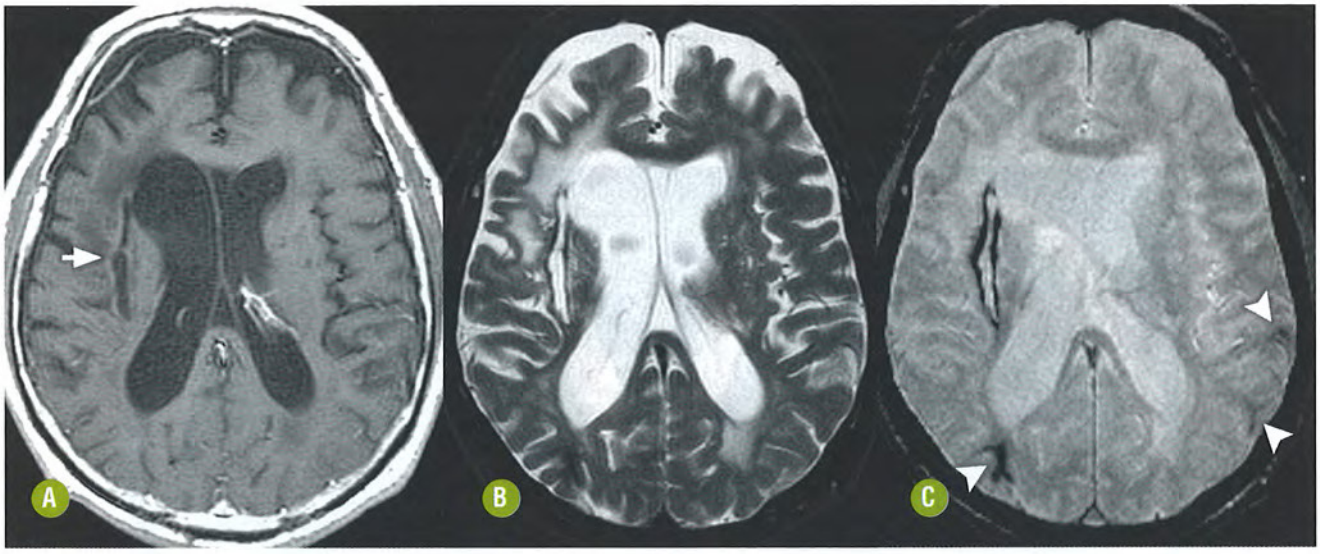

FIGURA 16-12. Hematoma intraparenquimatoso – fase crônica. RM – imagem axial ponderada em T1 pós-contraste **(A)** mostra uma cavidade estriatal à direita (seta), com redução de volume associada, havendo dilatação compensatória do ventrículo lateral correspondente. Não há realce pós-contraste. A imagem axial ponderada em T2 **(B)** corrobora que a cavidade tem sinal muito próximo do líquor; detecta-se ainda um halo de hipossinal em T2, que sugere depósito de restos hemáticos (hemossiderina/ferritina). Já a imagem axial ponderada em T2* **(C)** mostra não só a sequela do hematoma, com as mesmas características já descritas, mas também outros focos de pequenas hemorragias prévias (cabeças de setas) – estes quase imperceptíveis nas demais sequências.

QUADRO 16-4. Estágios Evolutivos do Hematoma Intraparenquimatoso (TC e RM)

Estágio	*Tempo*	*TC*	*Componente Principal*	*RM (T1)*	*RM (T2)*
Hiperagudo	Até 12 horas	Hiperatenuante	Oxiemoglobina (pode haver pequena quantidade de desoxiemoglobina na periferia)	Iso ou leve hipossinal	Leve hipersinal (pode haver halo de hipossinal na periferia)
Agudo	12 a 48 horas	Hiperatenuante	Desoxiemoglobina intracelular	Iso ou leve hipossinal	Hipossinal
Subagudo precoce	2 a 7 dias	Hiperatenuante	Meta-hemoglobina intracelular	Hipersinal	Hipossinal
Subagudo tardio	7 a 30 dias	Isoatenuante	Meta-hemoglobina extracelular	Hipersinal	Hipersinal (pode haver halo de hipossinal)
Crônico	> 30 dias	Hipoatenuante (cicatriz residual)	Hemossiderina Ferritina	Hipossinal	Hipossinal

manente, visto que hemorragias precocemente volumosas, de contornos irregulares e aquelas com atenuação heterogênea têm maior potencial de expansão do sangramento, agravando o dano parenquimatoso (Fig. 16-13).

Estudos recentes têm enfatizado ainda o papel das imagens fonte da ângio-TC obtida em equipamentos multidetectores, o que torna mais tangível a previsão de expansão dos hematomas por meio de uma escala de risco (Quadro 16-5) baseada na caracterização de pontos de extravasamento (*spot sign*) (Fig. 16-14) no interior das HI primárias.

A disponibilidade atual da ângio-TC em equipamentos com multidetectores e seu emprego como ferramenta preditora de mortalidade e de pior prognóstico têm implicação imediata sobre o protocolo de imagem na fase aguda do diagnóstico das HI não traumáticas. Há maior frequência de extravasamento de contraste nas imagens com aquisição tardia da ângio-TC (2-3 minutos após injeção intravenosa [IV]), sendo conveniente a obtenção destas, caso a aquisição imediata não tenha evidenciado *spot sign*, particularmente nos hematomas heterogêneos e precocemente grandes (maior volume de hemorragia/tempo).

Hematomas volumosos, com atenuação heterogênea e focos hiperatenuantes de extravasamento constituem os fatores prognósticos mais relevantes na HI primária, com significativo aumento do risco de expansão nas primeiras 3 horas após o icto. A maior pontuação obtida na graduação do *spot sign* implica progressão acentuada do risco de expansão do hematoma e de mortalidade precoce, principalmente na presença de fatores associados como hipertensão arterial, hiperglicemia e anticoagulação, além de fatores gerais de mau prognóstico, como

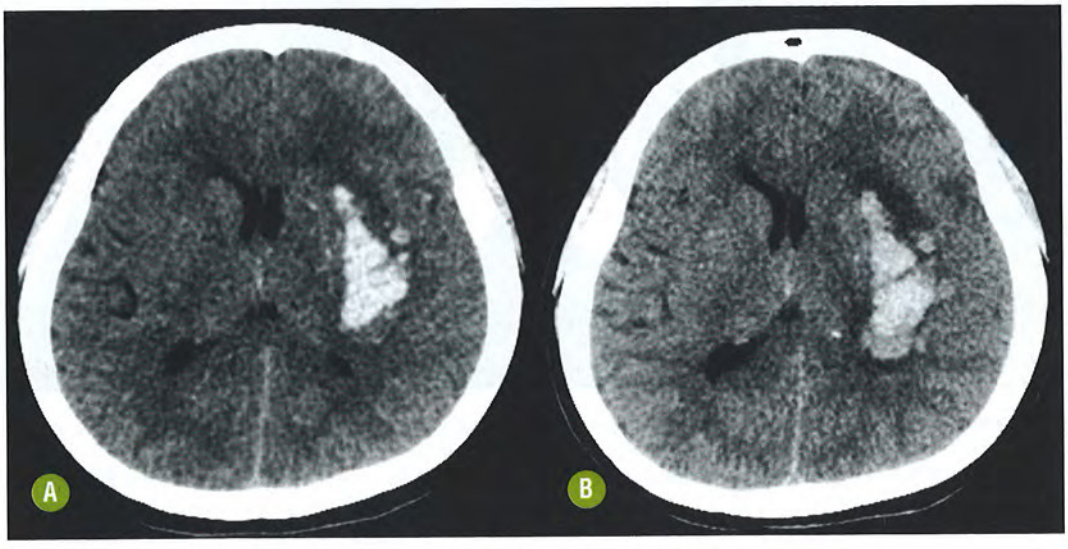

FIGURA 16-13. Hemorragia aguda em expansão. (A) Indivíduo hipertenso com TC axial sem contraste demonstrando volumosa hemorragia hiperatenuante putaminal e capsular esquerda com contornos irregulares e atenuação heterogênea. **(B)** Imagem comparativa após 12 horas confirmou o aumento da hemorragia, do edema e do efeito expansivo.

QUADRO 16-5. Obtenção do Índice do *Spot Sign* e o Risco Estimado de Expansão do Hematoma Intraparenquimatoso

	Característica	*Pontuação*	*Expansão do Hematoma*
Número de *spot sign*	1-2	1	*Spot sign* risco estimado 0 (ausente) - 2% 1 - 33% 2 - 50% 3 - 94% 4 - 100%
	> 3	2	
Dimensão axial máxima	1-4 mm	0	
	> 5 mm	1	
Atenuação máxima	120-179 UH	0	
	≥ 180 UH	1	

Adaptado de Delgado Almandoz JE, Stroke 2010.

idade avançada, níveis baixos na escala de coma de Glasgow, localização infratentorial, inundação ventricular, herniação cerebral e hidrocefalia.

O emprego da ângio-TC em equipamentos com multidetectores permite ainda a pronta identificação de causas potencialmente tratáveis de HI secundária e pode ser útil para a seleção de pacientes a serem submetidos às novas terapias hemostáticas, como o fator VII recombinante ativado.

Particularidades das Sequências de Pulso de RM na HI

As características de sinal do hematoma na RM são influenciadas pela sequência de pulso aplicada. Quanto maior o campo magnético, maior a sensibilidade aos efeitos de suscetibilidade magnética e mais facilmente será identificada a hemorragia.

Sequências *fast spin echo* (FSE) são menos sensíveis aos efeitos de suscetibilidade magnética, enquanto aquelas ecoplanares (EPI) e gradiente-eco (GRE), cujo eco não é formado a partir de um pulso de inversão de 180°, são mais sensíveis. Portanto o uso de sequências FSE está associado a menor hipossinal em T2 dos hematomas, quando em comparação com o observado nas sequências EPI ou GRE. Esta característica se acentua quanto mais baixo for o campo magnético.

Sempre que a identificação de hemorragia for essencial, as sequências GRE devem ser utilizadas. As sequências GRE, ou T2*, não compensam a perda de sinal devido às heterogeneidades do campo, produzindo grande efeito de suscetibilidade magnética, aumentando a sensibilidade na detecção de hematomas nos estágios agudo e crônico e demonstrando o marcado hipossinal visualizado nestas sequências.

Mais recentemente uma nova técnica tem se firmado como ainda mais sensível do que as GRE na detecção de hemorragia intraparenquimatosa, chamada imagem ponderada em susceptibilidade magnética (*susceptibility-weighted imaging* [SWI]).

SWI consiste em uma técnica de RM que explora de maneira bastante significativa as diferenças de suscetibilidade magnéti-

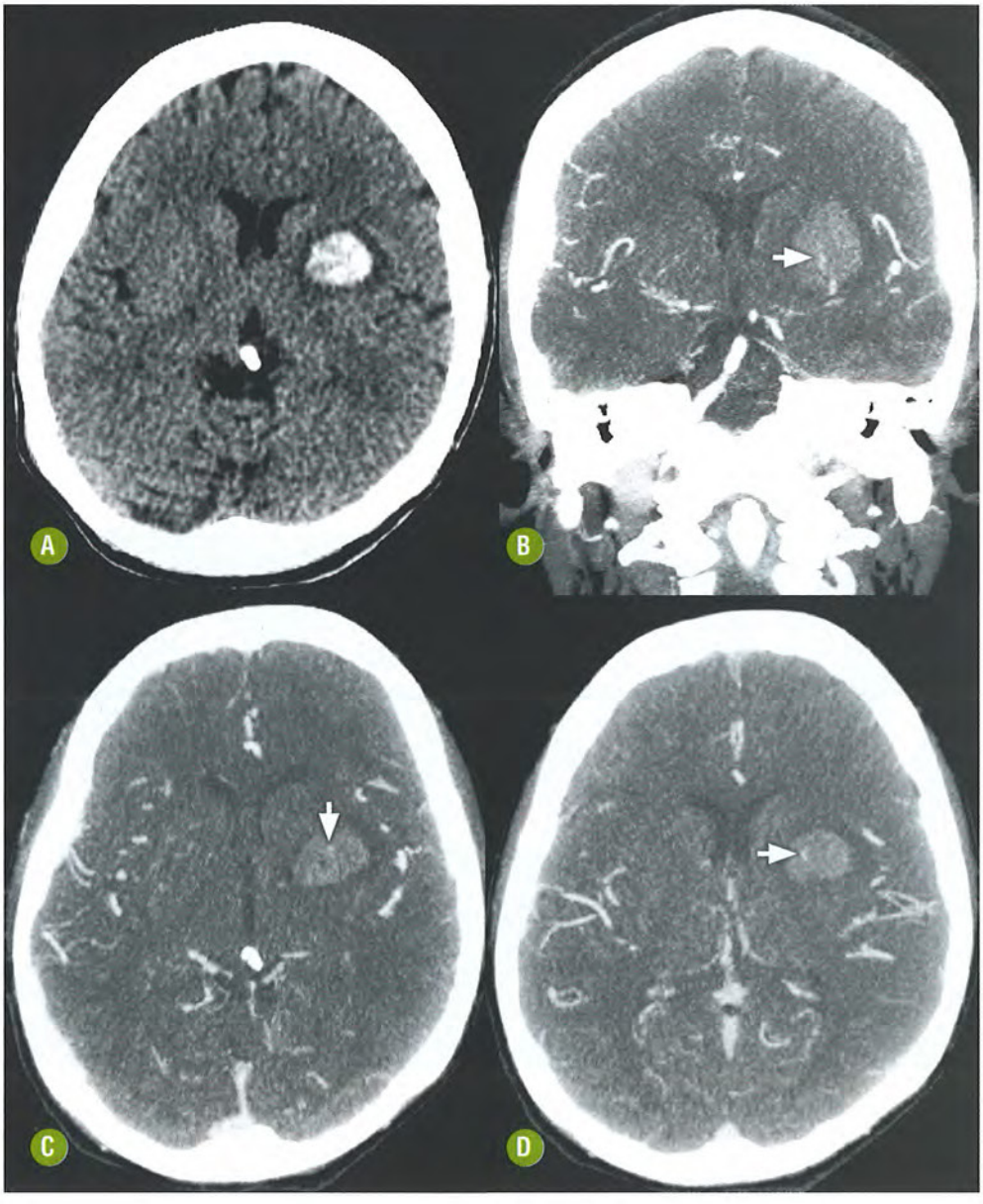

FIGURA 16-14. Hemorragia por HAS com *spot sign*. **(A)** TC axial sem contraste demonstrando pequena hemorragia hiperatenuante putaminal e capsular esquerda com contornos regulares e atenuação pouco heterogênea. **(B)** Imagem axial da ângio-TC com multidetectores demonstra extravasamento de contraste sem continuidade vascular (seta). **(C-D)** Observe a presença de outros pequenos focos de extravasamento (setas).

ca entre vários tecidos e substâncias. Trata-se de uma sequência 3D gradiente-eco de alta resolução e com compensação de fluxo nos três eixos que, utilizando dados de magnitude e de fase, exibe maior conspicuidade que as sequências convencionais para a caracterização de hemorragias ou mineralização (calcificação) intraparenquimatosas, além de anormalidades venosas e neovascularização, entre outros. Pequenos depósitos de hemossiderina devido a hemorragias crônicas assintomáticas (micro-hemorragias parenquimatosas) serão mais facilmente identificados nas imagens SWI do que naquelas GRE ou FSE (Fig. 16-15).

A superioridade da técnica se baseia em algumas características: por ser uma sequência 3D, a espessura de corte é intrinsecamente mais fina; a maior sensibilidade pressupõe ainda o emprego de algoritmo minIP (*minimum intensity projection*), que privilegia os pixels da imagem com sinal mais baixo, destacando as lesões hipointensas. Além disso, a SWI originalmente descrita utiliza a imagem de fase como uma máscara que modula a imagem de magnitude originalmente obtida e que potencializa a caracterização particularmente das veias intracranianas nas imagens pós-processadas.

Uma desvantagem relativa das sequências GRE e SWI é a perda de sinal observada em áreas limítrofes de tecidos com grandes diferenças de suscetibilidade magnética, portanto de alta heterogeneidade. Esta perda de sinal é particularmente proeminente nas interfaces do encéfalo com os ossos pneumatizados da face e com a base do crânio, dificultando a caracterização de hemorragia extra-axial laminar.

DIAGNÓSTICO DIFERENCIAL

Na TC, a hemorragia aguda é facilmente identificada e dificilmente confundida com outras entidades. Nos casos raros de dúvidas, em que calcificações podem representar diferencial pertinente, a medida da atenuação em UH pode trazer informações adicionais.

As hemorragias em fase subaguda são por vezes de diagnóstico mais difícil à TC se não houver o acompanhamento evolutivo desde o início; nestes casos a RM pode trazer informações adicionais.

O emprego das imagens fonte da ângio-TC para a interpretação de extravasamento de contraste (*spot sign*) na HI pode requerer a diferenciação com calcificações corióideas, aneurismas cerebrais, malformações arteriovenosas e zonas de heterogeneidade da hemorragia (*spot sign mimics*). Por isso a caracterização dos focos de realce anormal deve sempre suscitar a diferenciação entre HI primária com *spot sign versus* HI secundária, principalmente determinada por malformações vasculares ou neoplasia.

Na RM o diferencial das hemorragias ocorre especialmente com outras lesões que apresentam hipersinal em T1, como, por exemplo:

- melanina;
- gordura (o emprego de técnicas com saturação do sinal da gordura é fundamental para esta definição).

HEMORRAGIA SUBARACNOIDE

INTRODUÇÃO

Generalidades

HSA é o sangramento que ocorre no espaço compreendido entre a aracnoide e a pia-máter. Corresponde a cerca de 3% de todos os acidentes vasculares, com mortalidade estimada em 32% a 67% dos casos, sendo que cerca de 20% dos sobreviventes permanecem com algum grau de incapacidade ou dependência permanente.

Como acomete uma faixa etária inferior àquela dos outros tipos de acidente vascular cerebral (AVC), resulta em 27,3% de todos os anos potenciais de vida perdidos antes dos 65 anos. A ruptura de aneurisma sacular constitui a maior causa de HSA

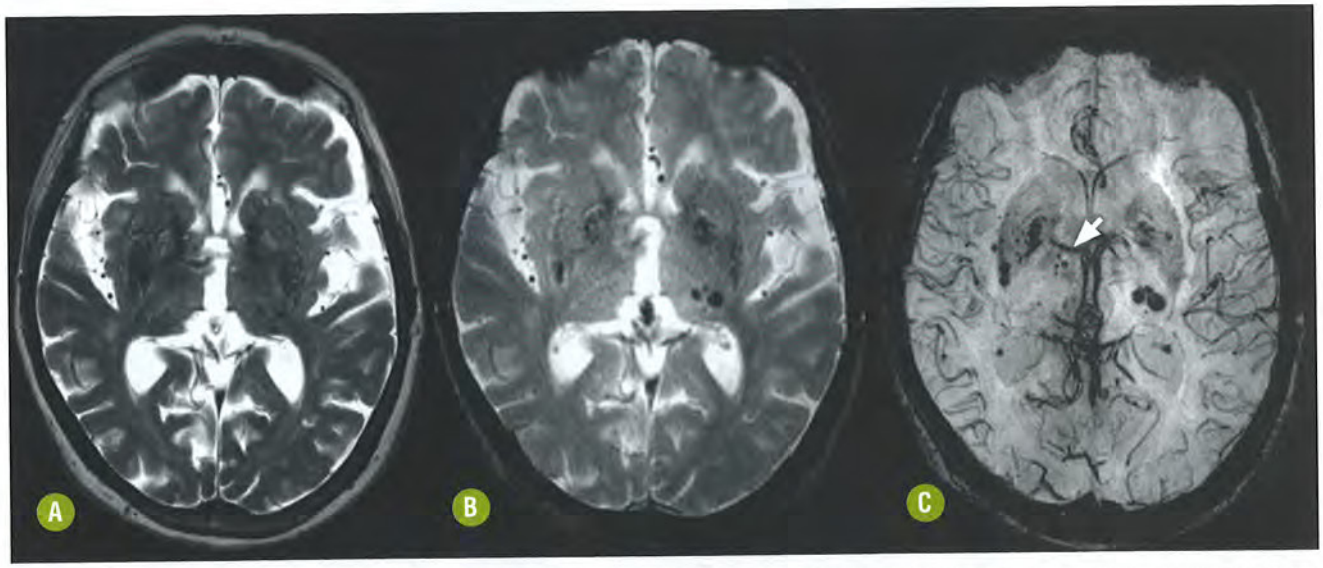

FIGURA 16-15. Micro-hemorragias em paciente portador de HAS grave, mal controlada. Imagens de RM (3T) no plano axial ponderadas em T2 FSE **(A)**, T2* **(B)** e SWI **(C)**. Notar que as lesões praticamente não são visibilizadas na imagem T2 FSE, algumas são vistas na imagem T2* (especialmente aquelas no tálamo esquerdo), mas várias lesões menores são detectadas apenas pela sequência SWI (especial destaque para um aglomerado de micro-hemorragias na porção ventromedial do tálamo direito – seta).

(cerca de 70%). Outras causas menos frequentes incluem extravasamento de sangue a partir de foco intraparenquimatoso, malformações vasculares, trauma, discrasias sanguíneas, entre outros. Até 15% dos casos de HSA podem ter estudos de imagens negativos, incluindo angiografia digital.

Achados Clínicos

Classicamente o principal sintoma da HSA é uma cefaleia intensa, de início súbito, geralmente descrito como "a pior dor de cabeça da vida". Outros achados como sinais neurológicos localizatórios, rigidez de nuca, crises epilépticas ou paralisia de nervos cranianos são menos frequentes.

Achados Laboratoriais e Histológicos

O principal exame laboratorial neste contexto é o estudo do LCS, que pode confirmar a presença de hemácias íntegras ou xantocromia. Entretanto o advento da TC e da RM reduziu sobremaneira a aplicabilidade do estudo do LCS visando ao diagnóstico de HSA.

Os aneurismas cerebrais, principal causa de HSA, estão associados às bifurcações arteriais. À microscopia nota-se uma camada média fina, com comprometimento da lâmina elástica interna, que se encontra ausente ou bastante fragmentada. Macroscopicamente são irregulares, especialmente os rotos, com múltiplas lobulações e paredes de espessura variável. A ruptura geralmente acomete o domo do aneurisma.

A presença de hipertensão arterial pode contribuir para o estresse hemodinâmico, particularmente na bifurcação arterial, promovendo dano mecânico da parede vascular.

Há alguns genes identificados que se relacionam com formas familiares de HSA, associados à expressão de proteínas pró-inflamatórias ou da matriz extracelular, potenciais alvos terapêuticos futuros.

ACHADOS DE IMAGEM

Tomografia Computadorizada

- Presença de material espontaneamente hiperatenuante, ou seja, sangue, nos espaços subaracnóideos preenchendo as cisternas basais, os sulcos corticais e as fissuras encefálicas ao exame sem contraste intravenoso. A presença e a quantidade de sangue em localizações específicas podem ajudar a pressupor o local de origem do sangramento (Fig. 16-16).
- Achados como fraturas e contusões podem indicar outras causas que não a ruptura de aneurisma.

Ressonância Magnética (Fig. 16-17)

- Hipersinal delineando espaços subaracnóideos na sequência *fluid attenuated inversion recovery* (FLAIR).
- Eventualmente, dependendo do volume da hemorragia, podem ser encontrados hipersinal em T1 e hipossinal em T2 nos sulcos e cisternas.

Recomendações

O diagnóstico rápido é essencial para a instituição da terapêutica adequada, visando à prevenção de complicações como edema cerebral, vasoespasmo e principalmente o ressangramento, entre muitas outras, na tentativa de melhorar o prognóstico.

A TC substitui a punção lombar na pesquisa de HSA e permanece como exame de primeira escolha na fase aguda, em que sua sensibilidade se aproxima de 95% em até dois dias do icto. Já foi demonstrada a perda progressiva de sensibilidade da TC, que tende a zero na terceira semana após o evento.

A RM, particularmente a sequência FLAIR, tem boa sensibilidade na detecção da HSA aguda, podendo ser superior à TC na identificação de pequenas hemorragias ou de sangramento infratentorial, área de muitos artefatos na TC. No entanto seu uso nas fases hiperaguda e aguda é limitado principalmente pelas condições clínicas dos pacientes, geralmente requerendo monitoração, como também devido ao maior tempo de exame quando em comparação com a TC. Nas fases subaguda e crônica, as imagens FLAIR podem apresentar desempenho superior ao da TC, baseando-se em alguns estudos que mostraram persistência das alterações do sinal do LCS até cerca de 40 dias após o icto.



FIGURA 16-16. Hemorragia subaracnoide. Imagem axial de TC sem contraste **(A)** mostra hemorragia subaracnoide difusa nas cisternas da base do crânio e sylvianas, predominando na cisterna sylviana direita e sugerindo ser este o local de início do sangramento. A angiografia digital correspondente **(B)** mostra o aneurisma bilobado na bifurcação da artéria cerebral média direita (seta), causa da hemorragia subaracnoide.

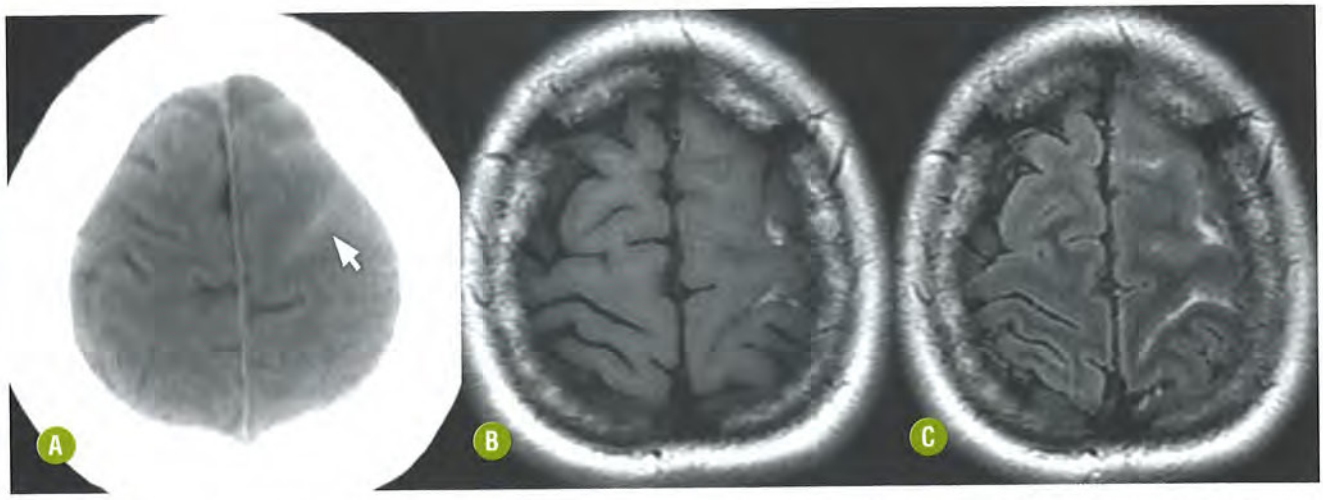

FIGURA 16-17. **Hemorragia subaracnoide na convexidade.** Imagem axial de TC sem contraste **(A)** evidenciando conteúdo espontaneamente hiperatenuante (sangue) delineando os sulcos da convexidade frontal esquerda (seta). Imagens de RM no plano axial ponderadas em T1 **(B)** e FLAIR **(C)**, realizadas cerca de uma semana após a TC, demonstrando claramente a presença de sangue no espaço subaracnoide com hipersinal em T1 e FLAIR, evidenciado de maneira mais clara e em maior extensão nesta última imagem.

DIAGNÓSTICO DIFERENCIAL

- Edema cerebral difuso e hematócrito elevado simulam hemorragia subaracnoide, a chamada pseudo-HSA.
- Administração de meio de contraste intratecal aumentando a atenuação do líquor.
- Nas imagens de RM, a alta concentração de oxigênio (exame sob anestesia), carcinomatose meníngea e meningites por diversas etiologias podem causar hipersinal nos espaços liquóricos nas imagens FLAIR (Fig. 16-18).

HEMATOMAS EXTRA-AXIAIS NÃO TRAUMÁTICOS

INTRODUÇÃO

Generalidades

Englobam os hematomas extradurais, que se localizam entre a tábua interna e a dura-máter; e os hematomas subdurais, que se encontram entre a dura-máter e a aracnoide.

A maioria deste tipo de sangramento é causada por trauma. Outras causas são malformação vascular dural intracraniana ou intraespinal, hemorragia intraparenquimatosa superficial por qualquer etiologia, metástases durais, meningiomas, coagulopatias, diátese hemorrágica e aneurismas periféricos, incluindo os infecciosos.

Classicamente, os hematomas extradurais são descritos como coleções biconvexas (podendo assumir aspecto em crescente na fase crônica), que não ultrapassam as suturas cranianas, a não ser que existam fraturas ou diástase associadas. Geralmente, são originados de lesões que atingem as estruturas vasculares (artérias e veias) adjacentes, sendo a artéria meníngea média envolvida, na maioria dos casos, no contexto do trauma.

Os hematomas subdurais assumem aspecto "em crescente" na fase aguda, podendo se tornar elípticos na fase crônica. Ultrapassam as linhas de sutura, mas não os pontos de fixação dural. São originados comumente pelo estiramento e pela laceração das veias corticais que cruzam o espaço subdural para drenar em um seio venoso adjacente.

Achados Clínicos

A apresentação clínica pode ser inespecífica, e os achados incluem crises epilépticas, alterações no nível de consciência, distúrbios comportamentais e quadros neurológicos focais contralaterais à lesão. Podem, particularmente e na fase crônica em indivíduos idosos, mimetizar quadros demenciais ou psiquiátricos.

Achados Laboratoriais e Histológicos

O hemograma pode detectar redução na concentração de hemoglobina, o que corrobora a existência de hemorragia e pode modificar a apresentação do hematoma, especialmente na TC. A obtenção de testes de coagulação, especialmente do tempo de protrombina, também é útil, notadamente nos pacientes em uso de anticoagulantes orais.

Os hematomas extradurais não traumáticos são raros, e há em geral associação a outras doenças, como coagulopatias, infecção ou infiltração tumoral da calota craniana.

Nos hematomas subdurais, a formação do coágulo termina por estimular a formação de um envoltório rico em fibroblastos e colágeno, que cronicamente é fundamental ao determinar crescimento do hematoma, propiciando um meio que leva a ressangramentos, mantendo o conteúdo no seu interior liquefeito e dificultando, em última instância, sua absorção.

ACHADOS DE IMAGEM

Tomografia Computadorizada

- Hematomas extra-axiais agudos apresentam-se hiperatenuantes na TC (Fig. 16-19).
- Na fase subaguda (alguns dias ou semanas após o evento), os hematomas subdurais tornam-se isoatenuantes ao córtex cerebral subjacente. Achados secundários são essenciais para o diagnóstico nesta fase, como deslocamento da interface branco-cinzenta, efeito expansivo, deslocamento de

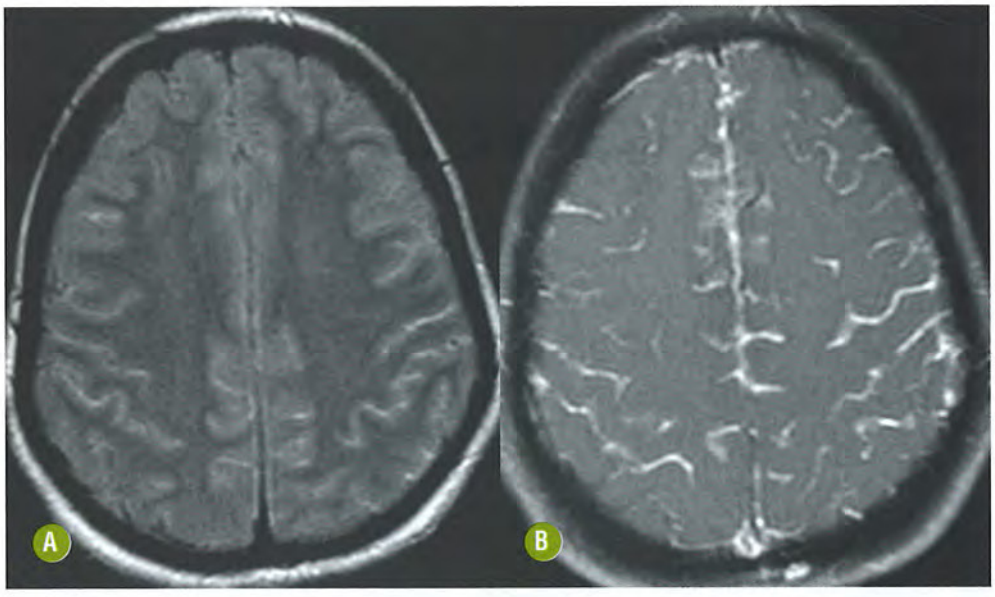

FIGURA 16-18. Carcinomatose meníngea. Mulher de 27 anos portadora de neoplasia de mama disseminada. Imagem de RM no plano axial FLAIR **(A)**, mostra hipersinal difuso dos sulcos corticais relacionado com a disseminação liquórica da doença de base. O achado é corroborado por um realce leptomeníngeo difuso na imagem correspondente axial ponderada em T1 pós-contraste **(B)**.

vasos corticais e delimitação de uma cápsula ao redor do hematoma nas imagens pós-contraste.

- Na fase crônica, quando não complicados, os hematomas subdurais se apresentam como coleções de baixa atenuação. Quando administrado o meio de contraste, pode ser observado realce capsular, bem como do hematoma. Nessa fase, é importante a sua distinção do higroma. Calcificação pode ser observada em uma minoria de hematomas crônicos, quando estão presentes por meses ou anos.

Ressonância Magnética

- Os hematomas subdurais isoatenuantes ao córtex, que podem levar a alguma dificuldade de interpretação na TC, são bem demonstrados na RM devido à elevada concentração de meta-hemoglobina, fazendo que apareçam com hipersinal nas sequências ponderadas em T1 (Fig. 16-20).
- Os hematomas subdurais crônicos, que exibem baixa atenuação na TC, também se apresentam com hipersinal nas sequências ponderadas em T1, sendo este achado de extrema importância na diferenciação com os higromas. No entanto vale lembrar que a reabsorção progressiva da coleção e a consequente redução na concentração de meta-hemoglobina levam a uma gradual diminuição da intensidade de sinal nas sequências ponderadas em T1, sendo a sequência FLAIR fundamental para esta distinção devido à supressão do sinal do líquor.
- Não se observa acúmulo de hemossiderina ou de outros produtos de degradação da hemoglobina nas estruturas durais adjacentes após sangramentos extradurais ou subdurais, provavelmente devido à ausência de barreira hematoencefálica na dura-máter.

Recomendações

A evolução da TC, com o surgimento dos aparelhos multidetectores, permite a realização de aquisições volumétricas do crânio, o que pode auxiliar na detecção de pequenos hematomas extra ou subdurais, especialmente pela possibilidade de reformatações multiplanares.



FIGURA 16-19. Hematoma subdural agudo. Paciente do sexo masculino, 81 anos, em uso de anticoagulante oral, após queda da própria altura com trauma na região frontal direita. Imagem axial de TC sem contraste demonstra contusão hemorrágica intraparenquimatosa frontal direita associada a pequeno hematoma subdural, hiperatenuante (cabeça de seta).

A manipulação ativa de nível e janela na TC também representa estratégia eficaz na caraterização de hematomas extra-axiais agudos que, se em pequena quantidade, podem ter identificação limitada pela atenuação próxima à da calota craniana num ajuste de janela típico para o estudo do parênquima encefálico.

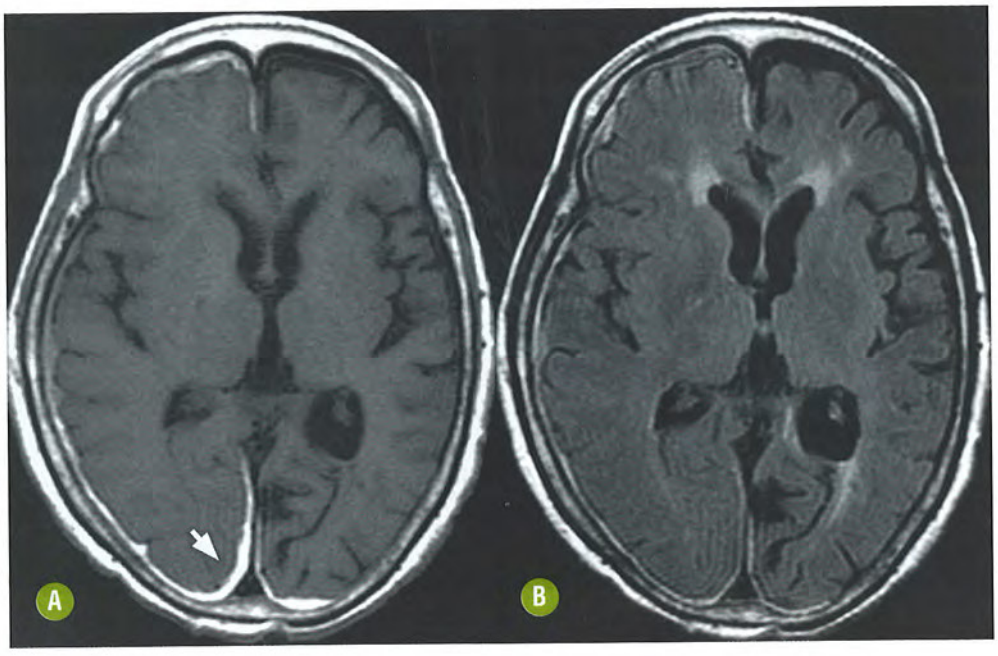

FIGURA 16-20. Hematoma subdural subagudo. Mulher de 84 anos em uso de anticoagulante oral após queda da própria altura. Imagem de RM no plano axial, ponderada em T1 **(A)**, mostra um hematoma subdural laminar envolvendo o hemisfério cerebral direito, mais evidente na região occipital (seta), apresentando hipersinal exuberante; há hematoma também occipital esquerdo e discreto desvio para a esquerda das estruturas da linha mediana. Na imagem axial FLAIR **(B)** o hipersinal é menos evidente nesta fase do hematoma.

O emprego da TC multidetectores, inclusive com a obtenção de ângio-TC, permite ainda a rápida obtenção de imagens que se prestam à avaliação minuciosa de todos os compartimentos intra e extracranianos em qualquer idade. Os extremos etários são sujeitos a lesões combinadas ósseas, parenquimatosas e extra-axiais, que sempre devem suscitar a hipótese de trauma não acidental ou maus-tratos.

Os aspectos evolutivos dos hematomas extra-axiais são geralmente semelhantes aos dos hematomas intraparenquimatosos na RM, nos estágios agudo e subagudo. Por vezes, a evolução temporal é um pouco mais arrastada do que aquela observada nos hematomas intraparenquimatosos.

Pelo fato de que o depósito de hemossiderina é menos intenso nas hemorragias extra-axiais, o uso de sequências T2* ou SWI tem menor importância do que nas hemorragias intraparenquimatosas. Nesse contexto, as imagens ponderadas em T1, T2 e FLAIR trazem geralmente mais informações.

DIAGNÓSTICO DIFERENCIAL

- Neoplasias extra-axiais, como meningiomas, metástases durais e ósseas (Fig. 16-21) e neoplasias ósseas primárias.
- Espessamento dural por diversas causas (Fig. 16-22).
- Outras coleções extra-axiais (Fig. 16-23).
- Trombose crônica de seio dural.
- Hematopoiese extramedular.
- Artefato tipo *chemical shift*.

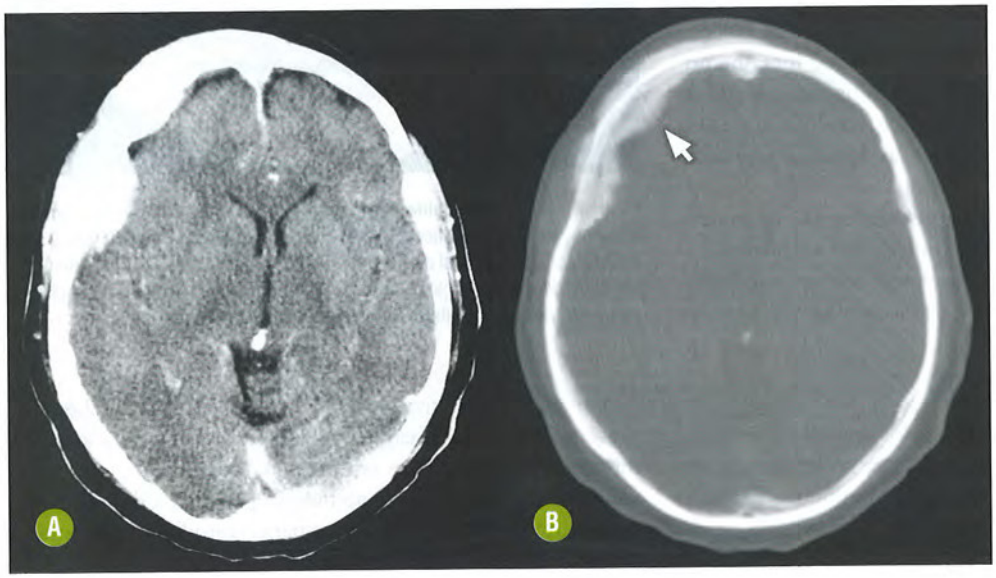

FIGURA 16-21. Metástase óssea de neoplasia prostática. Homem de 63 anos com neoplasia de próstata disseminada. Imagem de TC após o uso do contraste **(A)** mostra uma lesão extra-axial predominantemente frontal à direita; na imagem com janela óssea **(B)** fica claro tratar-se de lesão esclerótica envolvendo a calota óssea craniana (seta), correspondendo à disseminação da doença de base.

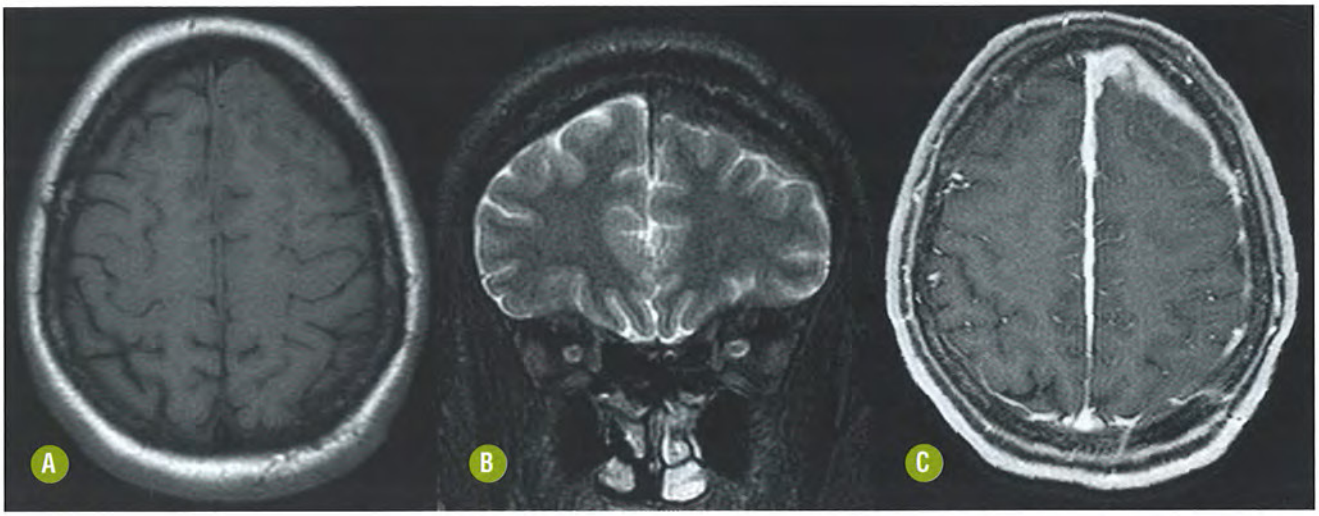

FIGURA 16-22. Amiloidose meníngea. Mulher de 54 anos. Imagens de RM nos planos axial ponderada em T1 **(A)** e coronal ponderada em T2 **(B)** demonstram lesão dural com isossinal em T1 e hipossinal em T2 na região frontal esquerda, estendendo-se na convexidade e envolvendo a porção correspondente da foice inter-hemisférica. Na imagem axial ponderada em T1 pós-contraste **(C)** há evidente realce homogêneo da lesão.

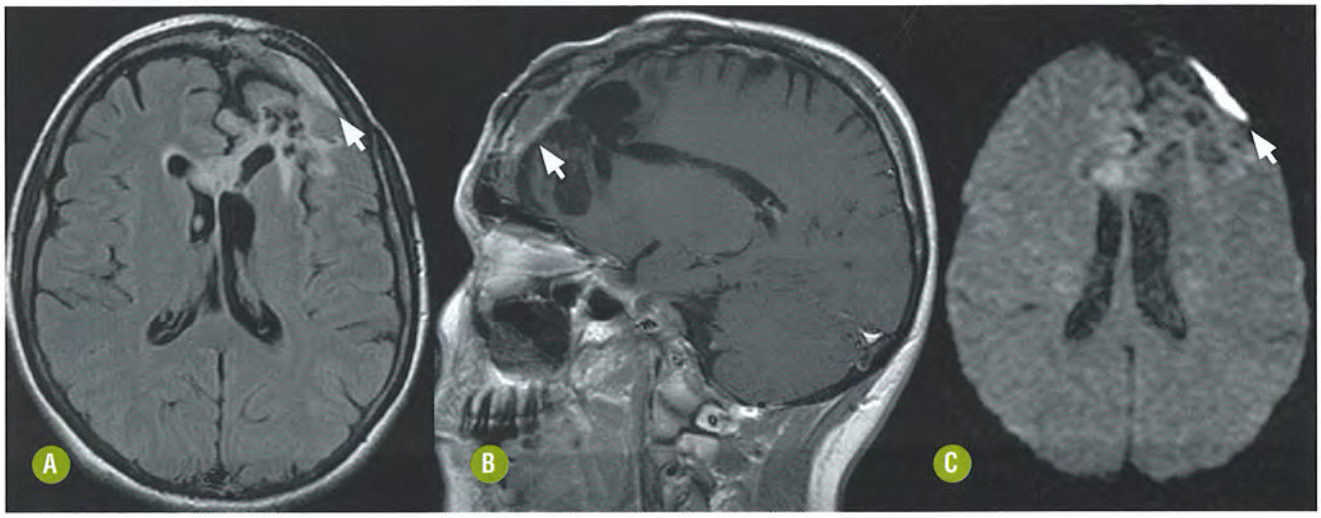

FIGURA 16-23. Empiema epidural. Mulher de 37 anos, pós-operatório recente com sinais clínicos de infecção. Imagens de RM nos planos axial FLAIR **(A)** e sagital T1 pós-contraste **(B)** mostram lesão extra-axial, epidural, frontal esquerda, com hipersinal em FLAIR, sinal discretamente distinto do líquor em T1 e realce periférico pelo gadolínio (setas). A imagem ponderada em difusão **(C)** demonstra hipersinal da lesão (seta), o que sugere um conteúdo viscoso, comumente observado nos empiemas.

CAUSAS ESPECÍFICAS DE HEMORRAGIA INTRACRANIANA

INTRODUÇÃO

Generalidades

Na suspeita de HI os estudos de neuroimagem permitem a identificação da hemorragia com grande acurácia. Além disso, a definição etiológica ou da doença subjacente é um passo crítico no manejo dos pacientes e no planejamento terapêutico apropriado. Antes do uso da TC e da RM, o diagnóstico baseava-se no quadro clínico e em achados indiretos na angiografia digital.

A TC mudou de forma dramática a abordagem do paciente com HI pela sua altíssima sensibilidade para detectar hemorragia aguda de qualquer natureza. A RM trouxe avanços ainda mais significativos, adicionando especificidade para alguns diagnósticos específicos relacionados com as HI secundárias.

A seguir abordaremos algumas causas específicas de hemorragia intracraniana, com ênfase em seus aspectos à TC e à RM.

HEMORRAGIA HIPERTENSIVA

INTRODUÇÃO

Generalidades

A vasculopatia relacionada com a HAS é responsável por cerca de 50% das HI e por 10% a 15 % de todos os AVC, sendo associada à alta morbidade e mortalidade.

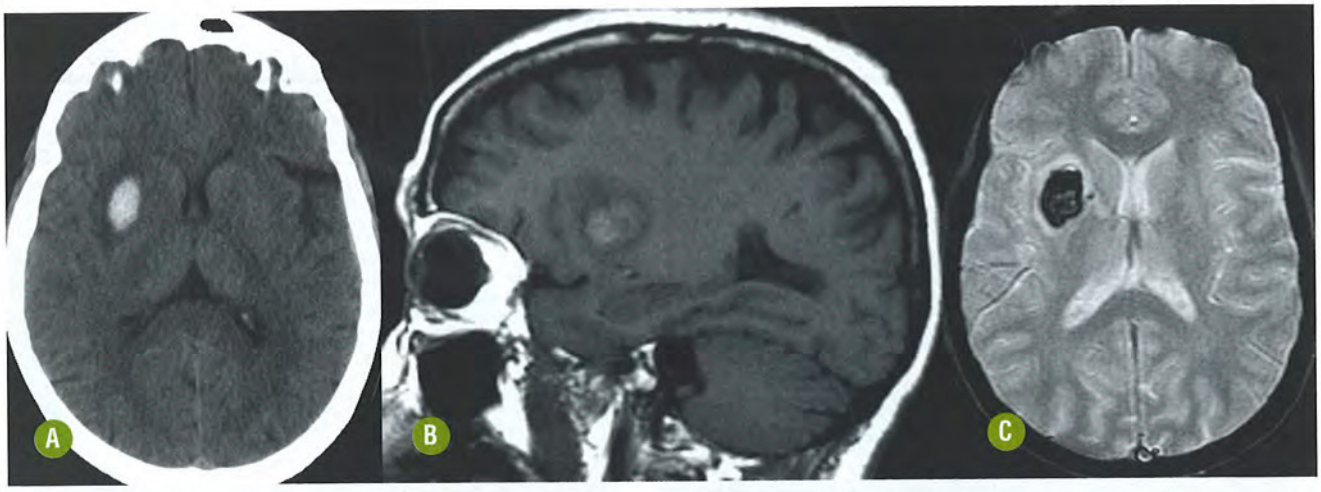

FIGURA 16-24. Hemorragia intraparenquimatosa por HAS. Imagem axial de TC sem contraste **(A)** evidencia hematoma intraparenquimatoso putaminal direito (hiperatenuante) e discreto edema perilesional (hipoatenuante). A imagem de RM no plano parassagital direito ponderada em T1 **(B)** mostra o hematoma com discreto hipersinal, e na imagem axial T2* existe exuberante hipossinal **(C).** O leve edema perilesional tem hipossinal em T1 e hipersinal em T2*.

Achados Clínicos

O quadro clínico é variado, relacionado com o volume e o local preferencial da hemorragia. Geralmente, ocorrem sinais localizatórios com síndromes deficitárias ou de nervos cranianos.

Achados Laboratoriais e Histológicos

- Microangiopatia cerebral degenerativa com hialinização das paredes das pequenas artérias e arteríolas e posterior necrose fibrinoide.
- Aneurismas de Charcot-Bouchard são dilatações microaneurismáticas nas artérias de pequeno calibre, que já foram implicados nas hemorragias na região dos núcleos da base em hipertensos. A presença desses microaneurismas, nos locais habituais de sangramento, sugere fortemente uma relação causal.

ACHADOS DE IMAGEM

Tomografia Computadorizada e Ressonância Magnética

- Mais comum: foco de sangramento nos núcleos da base (60%) e cápsula externa, sendo o putame rotineiramente acometido (Fig. 16-24).
- Outras localizações: hemorragia lobar, tálamo (Fig. 16-25), ponte e cerebelo.
- Micro-hemorragias multifocais subagudas/crônicas caracterizam outra forma de apresentação, causadas pela ruptura de pequenas artérias, principalmente lenticuloestriadas e de ramos perfurantes originados da artéria cerebral média e basilar, respectivamente (Fig. 16-26).

Recomendações

A TC tem grande sensibilidade para o diagnóstico da hemorragia aguda, mas a RM auxilia de maneira mais evidente na caracterização etiológica, especialmente por meio da identificação de micro-hemorragias em outros locais além daquele agudamente acometido, notadamente nos núcleos da base e tálamos. Nesse contexto, é fundamental a obtenção de sequências T2* e/ou, preferencialmente, SWI nos protocolos de RM.

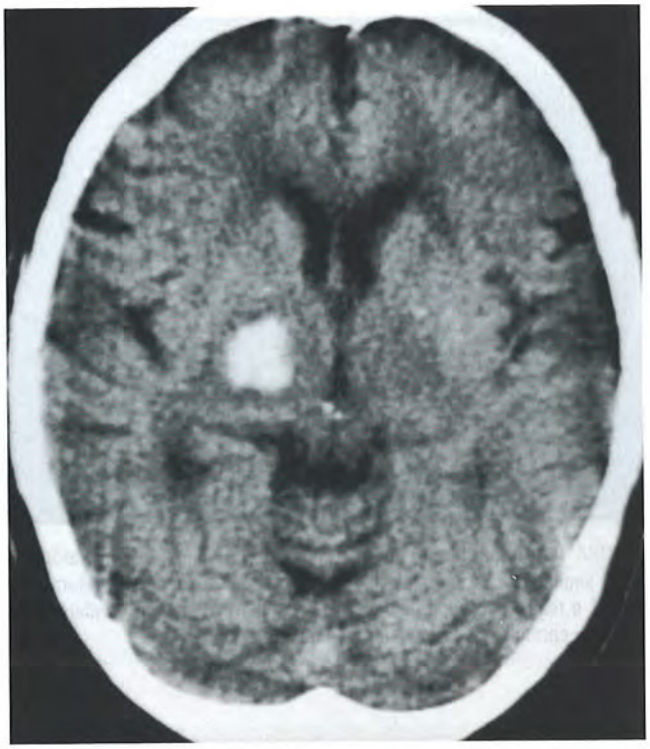

FIGURA 16-25. Hemorragia intraparenquimatosa por HAS. Imagem axial de TC sem contraste evidencia hemorragia talâmica à direita em indivíduo idoso hipertenso. Notar ainda a hipoatenuação da substância branca periventricular cerebral bilateral, comumente relacionada com microangiopatia.

DIAGNÓSTICO DIFERENCIAL

- Outras causas de hemorragia que possam acometer locais semelhantes como os núcleos da base e lobos cerebrais:

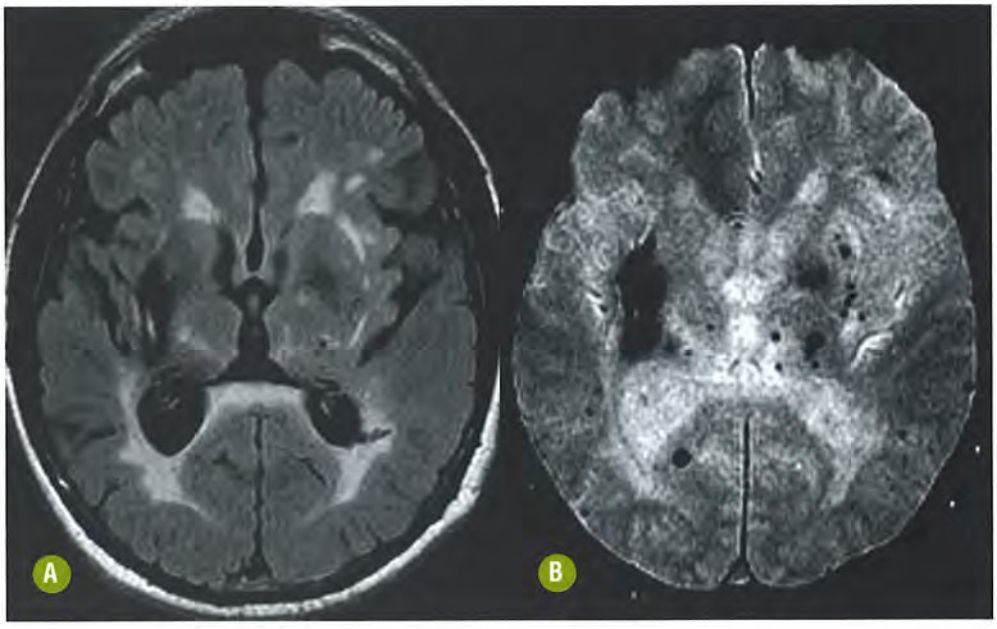

FIGURA 16-26. Múltiplas hemorragias parenquimatosas por HAS. Paciente hipertenso e diabético com 58 anos de idade. Imagem axial de RM com a sequência FLAIR **(A)** mostra exuberante microangiopatia manifesta por hipersinal confluente da substância branca cerebral, principalmente periventricular. Notar uma sequela de hematoma intraparenquimatoso putaminal direita. A imagem axial ponderada em T2* **(B)** mostra, além da sequela de hematoma com hipossinal no putame direito, inúmeros focos puntiformes de hipossinal predominando nos tálamos e núcleos da base, compatíveis com micro-hemorragias também associadas à microangiopatia.

tumores hemorrágicos, malformações vasculares, coagulopatias, angiopatia amiloide, trombose venosa e uso de drogas.

- O padrão de micro-hemorragias deve ser diferenciado de micro-hemorragias por trauma (lesão axonal difusa), angiopatia amiloide, metástases hemorrágicas, embolia e cavernomas múltiplos.
- No diferencial com a angiopatia amiloide, deve-se ressaltar que a micro-hemorragia relacionada à HAS tem predileção pelos tálamos e núcleos da base, enquanto aquela privilegia lesões mais periféricas com hemorragias lobares.

ANGIOPATIA AMILOIDE CEREBRAL

INTRODUÇÃO

Generalidades

Angiopatia amiloide cerebral (AAC) é uma causa comum de hemorragia lobar espontânea em idosos normotensos.

A deposição de proteína amiloide nas paredes vasculares aumenta com o avançar da idade, sendo este o principal fator de risco, mesmo na ausência de HAS. A AAC também não está associada à amiloidose sistêmica.

A hemorragia por AAC é rara em pacientes com menos de 55 anos, e a probabilidade de recorrência do sangramento, bem como de hemorragias espontâneas múltiplas é maior do que na hemorragia hipertensiva.

Achados Clínicos

Manifesta-se de forma variada por meio de sintomas neurológicos transitórios semelhantes aos ataques isquêmicos transitórios, déficit cognitivo progressivo ou demência. Condições associadas à AAC são: declínio cognitivo (identificado em cerca 40% dos pacientes), doença de Alzheimer (85%), síndrome de Down, demência pugilística, doença de Creutzfeldt-Jakob, necrose pós-radioterapia e leucoencefalopatia.

Achados Laboratoriais e Histológicos

- Deposição de proteína amiloide (uma proteína extracelular, eosinofílica, insolúvel) nas camadas média e adventícia dos vasos de pequeno e médio calibre do córtex e leptomeninges.
- Há perda da elasticidade e aumento da fragilidade das paredes dos vasos acometidos devido à substituição da camada elástica pelo material amiloide.
- As alterações promovem degeneração hialina, dilatação microaneurismática e necrose fibrinoide, que resultam em hemorragia espontânea.

ACHADOS DE IMAGEM

Tomografia Computadorizada e Ressonância Magnética

- A forma de apresentação mais comum é a de hemorragia lobar acometendo os lobos parietal e occipital, podendo ser encontradas hemorragias múltiplas em diferentes fases evolutivas. Como os vasos periféricos e meníngeos são acometidos, não raramente é observada extensão extra-axial, mais comumente caracterizada por hemorragia subaracnóidea ou subdural.
- Micro-hemorragias subcorticais com predileção temporal e occipital, identificadas como múltiplos focos de marcado hipossinal nas sequências T2* ou SWI da RM (Fig. 16-27).
- Raramente, pode apresentar-se como hemorragia extra-axial, principalmente subdural, e nestes casos hemorragias de repetição não são incomuns.
- O padrão mais raro de apresentação da AAC é caracterizado pela ocorrência de vasculopatia inflamatória amiloide, na qual se observa edema, com hipersinal digitiforme em T2 e FLAIR, circundando alguns dos focos hemorrágicos crônicos. Admite-se que a superposição do componente inflamatório vascular decorra da presença dos depósitos de material amiloide. O diagnóstico correto é essencial, visto

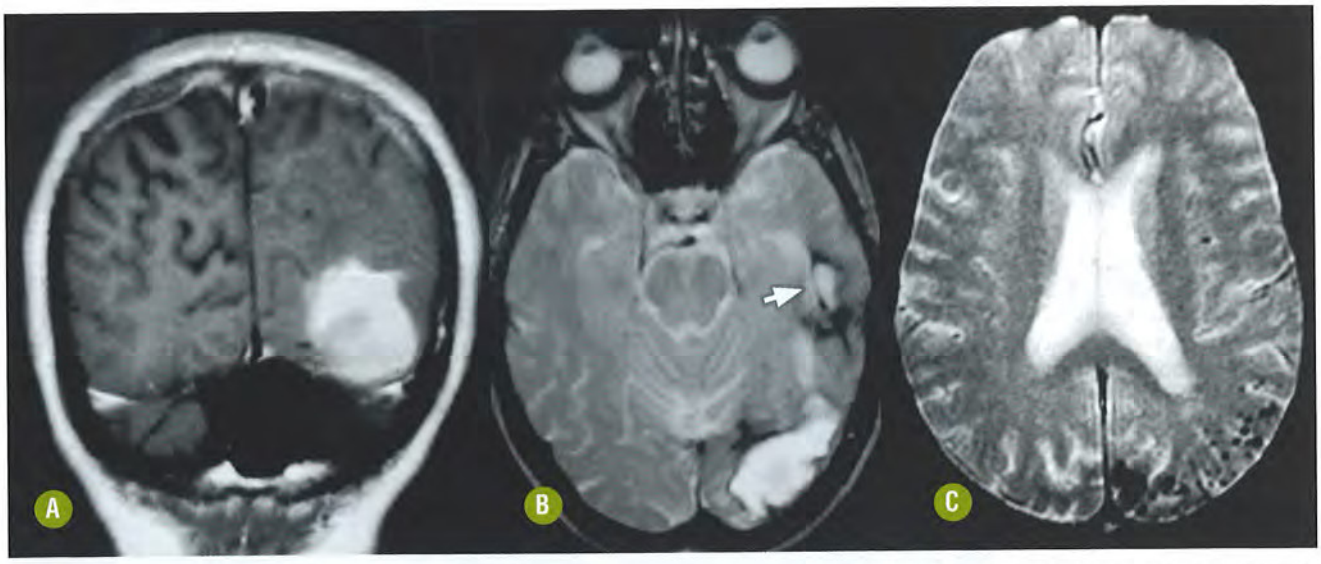

FIGURA 16-27. Angiopatia amiloide cerebral. Homem de 68 anos, normotenso, apresenta hematoma intraparenquimatoso occipital esquerdo manifesto como hipersinal na imagem coronal ponderada em T1 **(A)**. Notar o apagamento dos sulcos corticais adjacentes. Na imagem axial ponderada em T2 **(B)** o hematoma tem hipersinal com halo de hipossinal – sinalizando o início da conversão de meta-hemoglobina em hemossiderina/ferritina na periferia do hematoma. Notar outra sequela hemorrágica temporal lateral ipsilateral (seta). Imagem axial T2* de RM evolutiva oito anos após o primeiro exame **(C)** demonstra múltiplos focos puntiformes de hipossinal predominando na região parietoccipital esquerda, representando as micro-hemorragias que podem ser encontradas nesta doença.

que a administração de terapêutica anti-inflamatória pode reverter a piora clínica ocasionada por esta complicação.

Recomendações

- Deve-se ressaltar que a micro-hemorragia relacionada à AAC tem predileção por acometimento lobar. Nesse sentido, é importante a obtenção de sequências T2* e/ou, preferencialmente, SWI nos protocolos de RM.
- A hipótese de AAC deve ser aludida em indivíduos idosos, sendo rara antes dos 55 anos.
- A coexistência de HAS e AAC é uma possibilidade vista em estudos anatomopatológicos, o que deve ser sempre levado em conta na análise dos estudos de imagem.

DIAGNÓSTICO DIFERENCIAL

- Micro-hemorragias em regiões mais profundas relacionadas com a HAS.
- Outras causas de hemorragia que possam acometer locais semelhantes como os núcleos da base e lobos cerebrais: tumores hemorrágicos, malformações vasculares, coagulopatias, trombose venosa e uso de drogas.
- O padrão de micro-hemorragias deve ser diferenciado de micro-hemorragias por trauma (lesão axonal difusa), metástases hemorrágicas, embolia e cavernomas múltiplos.

HEMORRAGIA INTRATUMORAL

INTRODUÇÃO

Generalidades

Hemorragia intratumoral é responsável por até cerca de 10% de todos os casos de HI. Os tumores que mais frequentemente se associam a sangramento são astrocitoma anaplásico, glioblastoma e metástases (carcinoma broncogênico, melanoma, carcinoma de células renais, coriocarcinoma e carcinoma de tireoide). Outros tumores que também sangram são adenoma hipofisário, hemangioblastoma, schwannoma vestibular, meningioma e oligodendroglioma.

Achados Clínicos

A apresentação clínica é variada, na dependência do local e do volume da hemorragia.

Achados Laboratoriais e Histológicos

- Dependem essencialmente da doença de base.

ACHADOS DE IMAGEM

A aparência do sangramento e a evolução temporal do hematoma detectado à TC ou à RM, nestes casos, são diferentes das descritas anteriormente para a HI primária (Fig. 16-28). Este fato é devido a um retardo na metabolização da hemoglobina por diversos fatores, incluindo uma tensão de oxigênio extremamente baixa.

As principais diferenças são:

- estado de desoxiemoglobina mais prolongado, com hipossinal central persistindo por períodos superiores a uma semana;
- pode haver pouca ou nenhuma formação de hemossiderina e sua detecção pode ser puntiforme, como um halo de hipossinal incompleto, ou estar completamente ausente;
- múltiplos focos hemorrágicos simultâneos em estágios diferentes decorrentes de sangramentos recorrentes na área da lesão;
- edema vasogênico persistente e, por vezes, com efeito expansivo desproporcional ao esperado para o grau de sangramento. Pequenos tumores podem ser completamente obscurecidos pelo sangramento, e o único sinal suspeito



FIGURA 16-28. Metástase hemorrágica de carcinoma broncogênico. Paciente do sexo masculino, 58 anos, apresentou hemiparesia esquerda súbita, sem outros antecedentes. A imagem da TC sem contraste no plano axial **(A)** mostra uma lesão hemorrágica na transição frontoparietal direita, com algum edema perilesional. A RM realizada no dia seguinte mostra o aspecto heterogêneo da lesão, com predomínio de hipossinal na imagem axial ponderada em T2 **(B)**, porém com um componente mais lateral ainda mais heterogêneo, em que se observam áreas de hiper e hipossinal entremeadas. A imagem axial T1 pós-contraste **(C)** demonstra o realce heterogêneo da lesão, com uma porção sólida mais lateral que se impregna de forma nodular (seta), reforçando a possibilidade de tratar-se de uma lesão com hemorragia, e não apenas um hematoma.

pode ser o edema persistente. Em um a dois meses o edema e o efeito expansivo relacionado com as hemorragias primárias deverão, geralmente, ter desaparecido e então devem ser observadas apenas alterações cicatriciais;
- envolvimento de regiões e estruturas incomuns com relação àquelas causadas pela doença cerebrovascular.

Recomendações

A possibilidade de hemorragia secundária, particularmente relacionada com os tumores, deve ser sempre considerada quando a morfologia e as características de sinal de uma lesão hemorrágica não reproduzirem os padrões evolutivos esperados para as HI primárias (Fig. 16-29).

Na presença de lesão focal com nível líquido-líquido ou "efeito hematócrito" deve ser sempre valorizada a possibilidade de neoplasia hemorrágica, principalmente metástase.

Focos nodulares de realce pelo contraste, no interior ou na periferia do hematoma, podem constituir um indício relevante de etiologia tumoral.

Algumas vezes só o controle evolutivo poderá dirimir o dilema do diagnóstico por imagem, definindo a coexistência de um tumor subjacente a um hematoma.

DIAGNÓSTICO DIFERENCIAL

- Malformações vasculares com sangramento.
- Melanoma metastático (devido às suas características de sinal, pela presença de melanina, pode simular uma lesão hemorrágica, mesmo na ausência de sangramento).
- Transformação hemorrágica de área de infarto isquêmico.
- Embolia séptica.
- *Spot sign* visto nos estudos ângio-TC multidetectores em HI primária.
- Hemorragia intracística.

HEMORRAGIA INTRACÍSTICA

INTRODUÇÃO

Generalidades

Cistos intracranianos benignos não neoplásicos, como cistos aracnoides, de pineal, da bolsa de Rathke, coloides, entre outros, podem, raramente, complicar com sangramento. Destes, o cisto aracnoide é o que mais comumente pode demonstrar hemorragia intracística, o que ocorre espontaneamente ou em decorrência da ruptura de vasos no interior do cisto, promovida por trauma de menor relevância. Ocasionalmente, o evento traumático pode não ser claramente definido.

Achados Clínicos

A apresentação clínica é variada, na dependência do local e do volume da hemorragia. Cefaleia é uma queixa frequente.

Achados Laboratoriais e Histológicos

- Dependem essencialmente da doença de base.

ACHADOS DE IMAGEM

Tomografia Computadorizada e Ressonância Magnética

Quando complicadas por sangramento, estas formações se apresentam espontaneamente hiperatenuantes à TC.

Na RM, quando hemorrágicos, os cistos exibem conteúdo com alto sinal no seu interior nas sequências ponderadas em T1 e hipossinal nos locais de sangramento na sequência T2/T2* (Fig. 16-30).

Recomendações

A pista diagnóstica consiste numa hemorragia acometendo uma localização onde mais habitualmente encontraríamos um

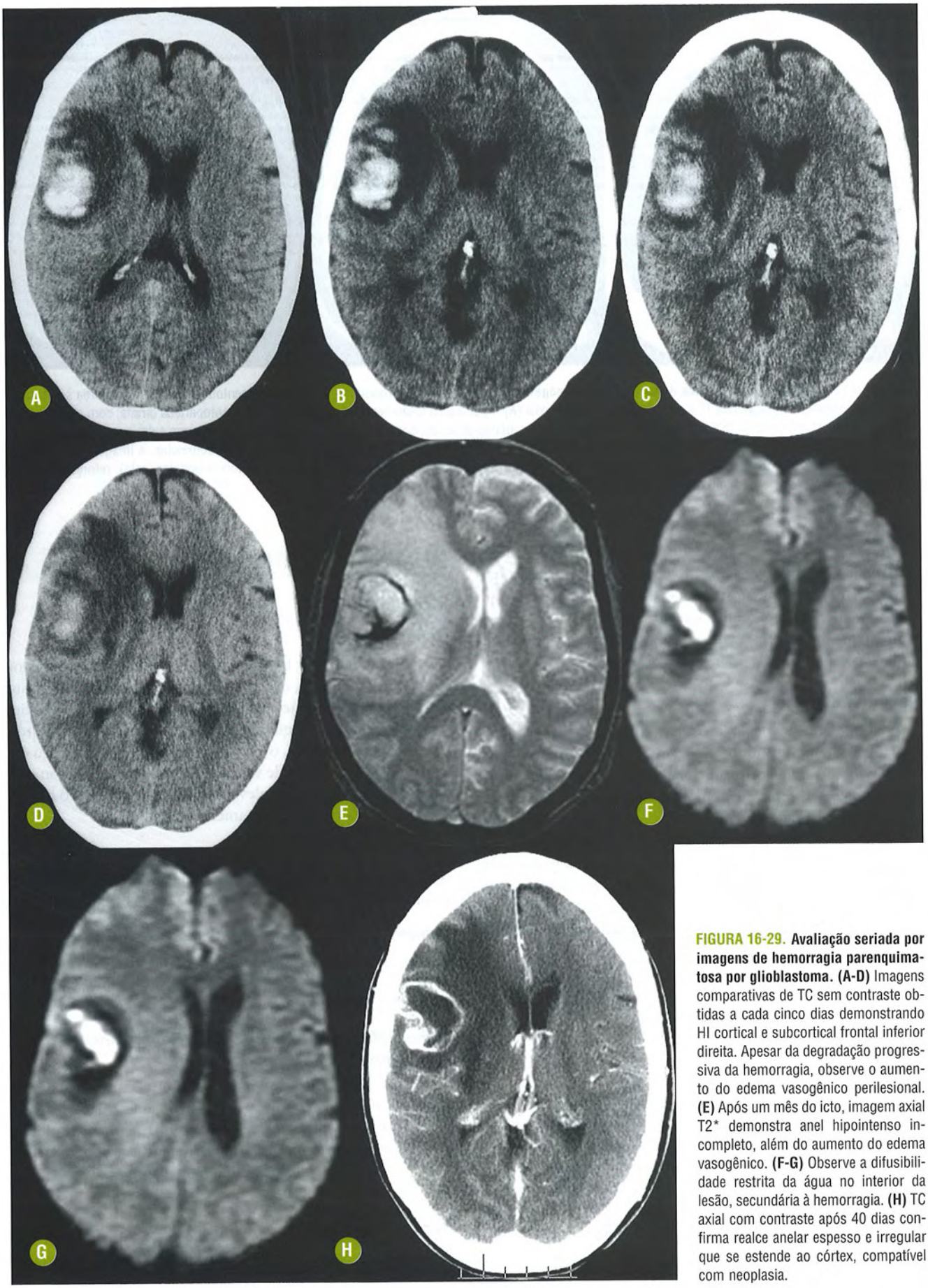

FIGURA 16-29. Avaliação seriada por imagens de hemorragia parenquimatosa por glioblastoma. (A-D) Imagens comparativas de TC sem contraste obtidas a cada cinco dias demonstrando HI cortical e subcortical frontal inferior direita. Apesar da degradação progressiva da hemorragia, observe o aumento do edema vasogênico perilesional. **(E)** Após um mês do icto, imagem axial T2* demonstra anel hipointenso incompleto, além do aumento do edema vasogênico. **(F-G)** Observe a difusibilidade restrita da água no interior da lesão, secundária à hemorragia. **(H)** TC axial com contraste após 40 dias confirma realce anelar espesso e irregular que se estende ao córtex, compatível com neoplasia.

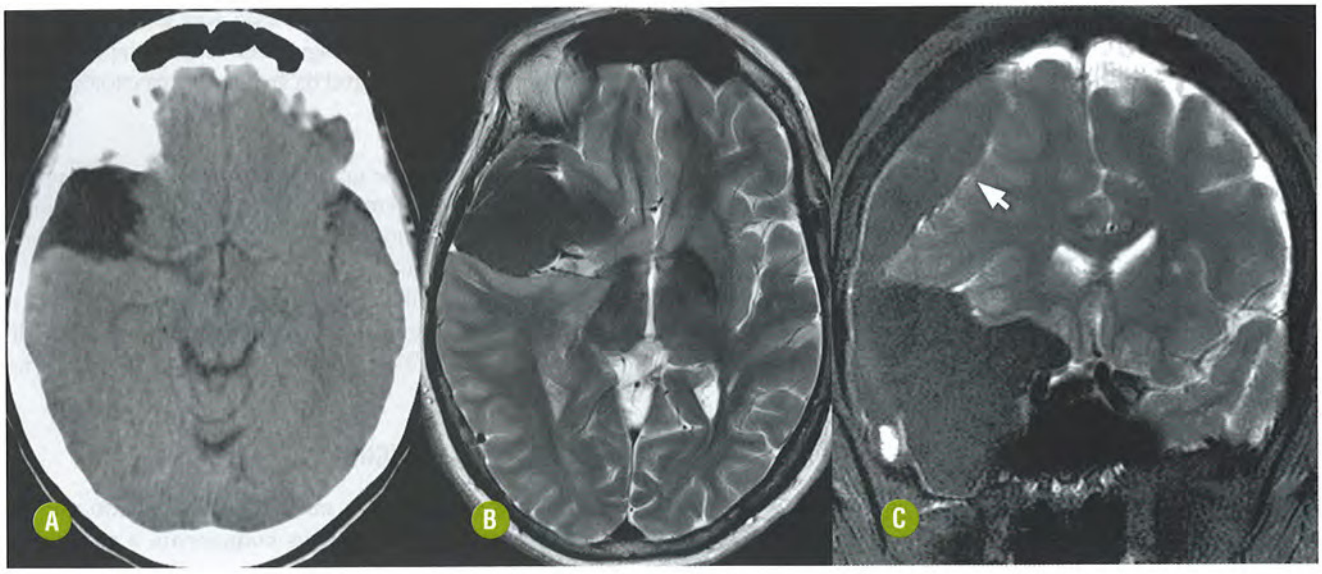

FIGURA 16-30. Hemorragia no interior de um cisto aracnoide. Mulher de 58 anos. Imagem axial de TC sem contraste **(A)** mostra um cisto aracnoide na fossa média direita, com atenuação semelhante à do líquor, sem efeito expansivo. Alguns meses depois, após um voo de longa duração, a paciente começou a sentir uma cefaleia de forte intensidade com piora progressiva. Neste momento, imagem de RM no plano axial ponderada em T2 **(B)** mostra que o cisto agora tem hipossinal em T2, sugerindo hemorragia no seu interior, associado a efeito expansivo com compressão sobre as estruturas adjacentes. A imagem coronal ponderada em T2 **(C)** mostra não só a hemorragia intracística na fossa média, como um hematoma subdural associado, frontal direito.

cisto. Os cistos aracnoides da fossa craniana média exemplificam esta condição.

Estudos anteriores ao sangramento demonstrando apenas o cisto são fundamentais para corroborar o diagnóstico. A complementação com aquisição *three-dimensional constructive interference in the steady state* (3D CISS) tem potencial contribuição para a definição da parede do cisto e sua interface com os tecidos adjacentes.

DIAGNÓSTICO DIFERENCIAL

- Hematomas extra-axiais.
- Outras coleções extra-axiais.
- Neoplasias extra-axiais associadas a hemorragia.

ANEURISMAS E MALFORMAÇÕES VASCULARES

INTRODUÇÃO

Generalidades

As malformações vasculares incluem as arteriovenosas, fístulas arteriovenosas durais, cavernoma, angiomas venosos (anomalias do desenvolvimento venoso) e telangiectasias capilares, sendo que o risco de sangramento parenquimatoso das duas últimas é extremamente baixo, embora os angiomas venosos ocorram frequentemente associados aos cavernomas.

Estas lesões serão detalhadamente discutidas em outro capítulo.

INFARTO COM TRANSFORMAÇÃO HEMORRÁGICA

INTRODUÇÃO

Generalidades

É o extravasamento de sangue no parênquima infartado, que geralmente ocorre durante a reperfusão tecidual após lise do coágulo ou estabelecimento de circulação colateral. Pode surgir em até uma semana após o icto, mas em média acontece durante as primeiras 48 horas.

É observada em até cerca de 40% dos infartos isquêmicos, mais comumente naqueles de natureza embólica. A RM é mais sensível e específica que a TC na definição deste diagnóstico.

Achados Clínicos

A apresentação clínica depende do infarto inicial. Pode haver uma piora aguda relacionada com a transformação hemorrágica, com rebaixamento do nível de consciência, cefaleia e piora de síndromes neurológicas deficitárias.

Achados Laboratoriais e Histológicos

Presença de coágulos de permeio à necrose preestabelecida como pano de fundo no tecido acometido e que afeta todos os seus elementos (neurônios, glia e vasos).

Progressivamente podem ser observados macrófagos xantomatosos. Astrogliose tende a formar uma cicatriz nas bordas do tecido infartado.

ACHADOS DE IMAGEM

Tomografia Computadorizada

- Conteúdo hiperatenuante de permeio a uma área de infarto (hipoatenuante), frequentemente de aspecto serpiginoso.

Ressonância Magnética

- As fases do infarto hemorrágico seguem as premissas do hematoma intraparenquimatoso primário. Dessa forma, sequências T2* e SWI têm maior sensibilidade na detecção de pequenos focos de sangramento (Fig. 16-31).
- O sangramento é detectado nas diversas sequências de acordo com a intensidade de sinal característica da fase evolutiva.
- O hipersinal do tecido infartado na fase aguda pode obscurecer o hipossinal da desoxiemoglobina nas sequências ponderadas em T2.
- Pode ocorre necrose laminar com hipersinal em T1, particularmente na fase subaguda.
- A interpretação das imagens de difusão deve ser feita com parcimônia, visto que a hemorragia pode ter sinal hiperintenso, potencialmente indistinguível da área de edema citotóxico.

Recomendações

Estudos evolutivos são de grande valor na detecção de transformação hemorrágica em um infarto isquêmico, particularmente naqueles indivíduos com piora do quadro não justificada em outras bases clínicas.

É fundamental a obtenção de sequências T2* e SWI, a fim de evidenciar claramente a hemorragia nos exames de RM. O sinal em T1, T2 e DWI pode motivar equívocos na interpretação.

DIAGNÓSTICO DIFERENCIAL

- Infarto venoso: tem risco maior de sangramento que os infartos arteriais, envolve mais comumente a substância

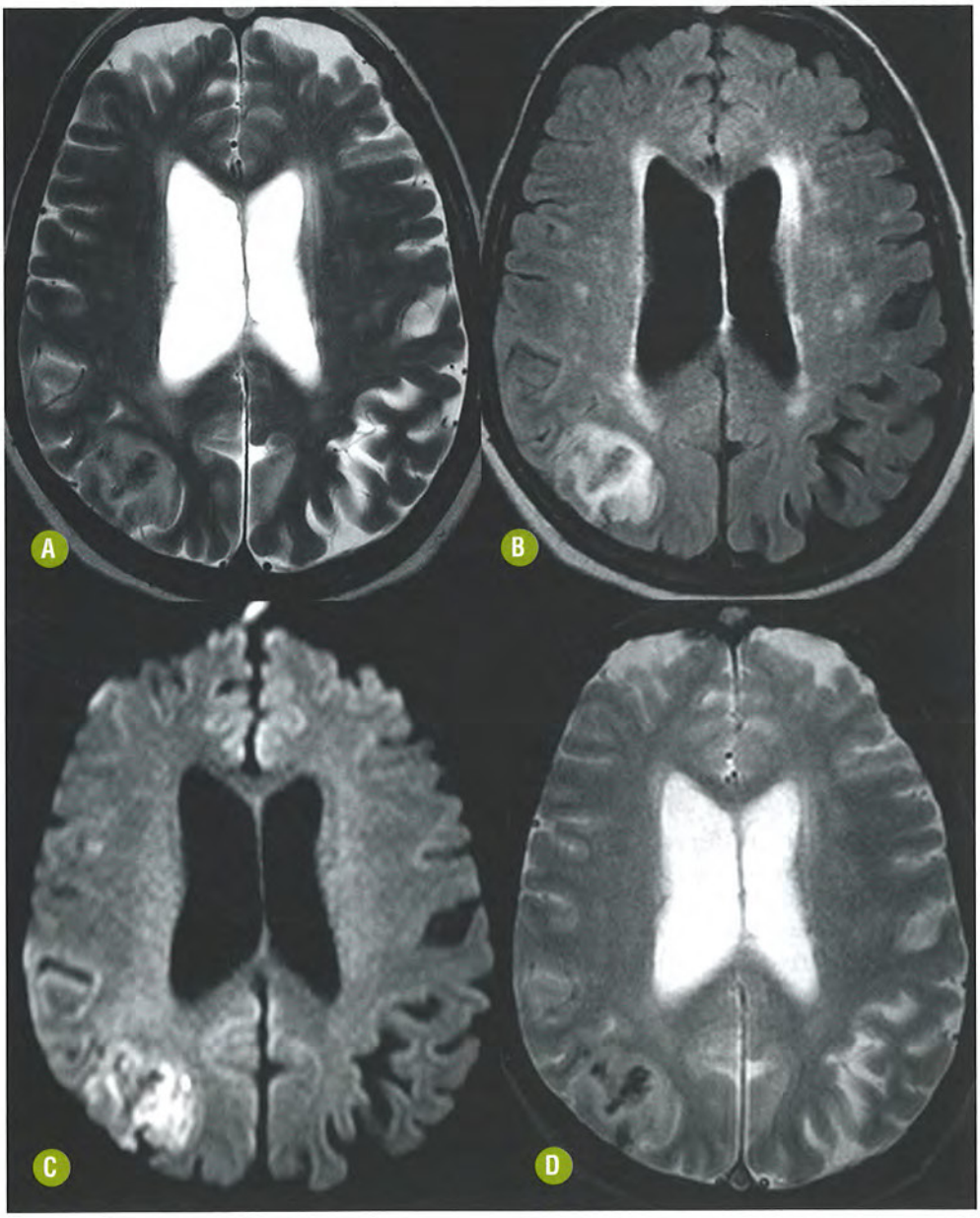

FIGURA 16-31. Infarto com transformação hemorrágica no lobo parietal direito. Estudo de RM com imagens ponderadas no plano axial em T2 **(A)** e FLAIR **(B)** evidenciando área de hipersinal corticossubcortical parietal à direita, com focos de hipossinal no seu interior. A imagem axial da sequência de difusão **(C)** mostra áreas de restrição à difusão das moléculas de água nesta lesão, confirmando tratar-se de infarto recente. Já a imagem axial ponderada em T2* **(D)** mostra com clareza as áreas de sangramento, apresentando hipossinal exuberante nesta sequência.

branca do que o córtex e sua distribuição não segue um território arterial. Será mais bem discutido no capítulo pertinente.
- Hematoma intraparenquimatoso por outras causas.
- A possibilidade de infecção por fungos, particularmente aspergilose e candidíase, deve ser sempre considerada no diferencial de hemorragias multifocais. A aspergilose tem potencial angioinvasivo que ocasiona infarto parenquimatoso e evolui com hemorragia e abscessos. A interpretação dos achados no contexto clínico apropriado aumenta a especificidade do diagnóstico.

VASCULITES

INTRODUÇÃO

Generalidades

É um grupo de doenças que acomete o sistema nervoso central (SNC), caracterizadas por inflamação não aterosclerótica e necrose das paredes dos vasos, podendo acometer artérias e veias. Pode ter origem infecciosa ou não infecciosa (por deposição de imunocomplexos, mediada por células, abuso de drogas).

Achados Clínicos

A apresentação clínica é bastante pleomórfica, com possibilidade de acometimento multifocal dos sistemas nervosos central e periférico, predominantemente isquêmico, porém hemorragias também são observadas.

A arterite primária do SNC é um protótipo do acometimento do encéfalo nas vasculites, enquanto as doenças do colágeno tipificam padrões variáveis de afecções sistêmicas com inflamação vascular do encéfalo e até da medula espinal.

Achados Laboratoriais e Histológicos

- Marcadores inflamatórios e de autoimunidade, séricos e liquóricos, quando positivos, auxiliam no diagnóstico.
- Inflamação e necrose das paredes dos vasos são achados comuns nas vasculites de diversas causas.
- Lesões isquêmicas com hemorragias petequiais de permeio, podendo ainda ser observadas venulite e hemorragia parenquimatosa.
- Algumas doenças sistêmicas têm padrões previsíveis de acometimento de vasos (artérias ou veias) de vários calibres.

ACHADOS DE IMAGEM

Tomografia Computadorizada e Ressonância Magnética

- Os estudos angiográficos (ângio-TC e ângio-RM) são as principais ferramentas para o diagnóstico menos invasivo, embora a angiografia digital ainda seja o padrão-ouro, visto que alterações sutis ou em vasos de menor calibre podem não ser caracterizadas à ângio-TC ou à ângio-RM.
- São classicamente observadas irregularidades do calibre dos vasos acometidos, de aspecto diferente daquele promovido pela doença vascular aterosclerótica, sendo encontradas áreas de estreitamento entremeadas a áreas focais de dilatação acometendo ramificações arteriais de 2ª e 3ª ordens, chegando aos extremos de oclusão e aneurismas.
- A TC exibe baixa sensibilidade, podendo demonstrar sinais de isquemia e hemorragia em regiões subcorticais e dos núcleos da base.
- A RM pode demonstrar mais facilmente os achados de isquemia/infarto multifocais subcorticais e nos núcleos da base, com hipossinal em T1, hipersinal em T2 e FLAIR, realce após o contraste, bem como hemorragias nas sequências T2* ou SWI (Fig. 16-32). No estágio agudo há difusão restrita nas lesões isquêmicas.

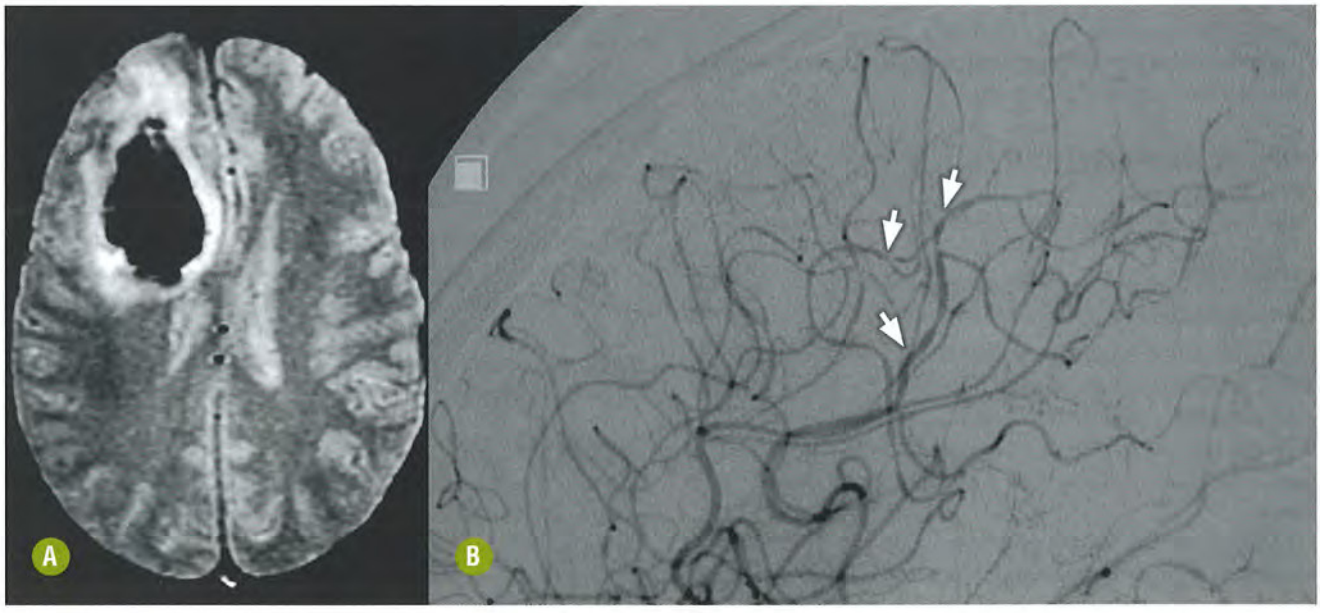

FIGURA 16-32. **Vasculite.** Mulher de 34 anos apresenta um hematoma intraparenquimatoso frontal direito, identificado na imagem de RM axial T2* como uma lesão com intenso hipossinal, havendo edema perilesional que apresenta hipersinal na mesma sequência **(A)**. A angiografia cerebral convencional demonstra, em uma imagem em perfil **(B)**, inúmeras estenoses de ramos distais da artéria cerebral média direita, associadas a pequenas ectasias (setas).

- Pode haver comprometimento inflamatório meníngeo, com realce variável na arterite primária do SNC ou nas doenças sistêmicas com comprometimento do encéfalo.

Recomendações

- O diagnóstico de vasculite é bastante complexo, e esta possibilidade pode ser considerada no diagnóstico diferencial de várias doenças.
- Marcadores séricos ou liquóricos auxiliam sobremaneira este diagnóstico, quando positivos.

DIAGNÓSTICO DIFERENCIAL

- Vasoespasmo arterial. Envolve a vasculatura proximal e pode estar relacionado com a evolução de HSA.
- Síndrome da vasoconstrição cerebral reversível (síndrome de Call-Fleming), uma denominação que unifica diversas entidades anteriormente descritas, cujos principais achados são uma vasoconstrição segmentar e multifocal reversível das artérias cerebrais; associa-se cefaleia severa, com ou sem sinais focais neurológicos ou crises epilépticas.
- Doença vascular aterosclerótica intracraniana. Acomete indivíduos idosos e tem distribuição típica envolvendo a vasculatura intracraniana proximal.
- Padrão angiográfico moyamoya. Resulta do estreitamento progressivo, nem sempre inflamatório, das artérias carótidas supraclinóideas e de seus ramos principais, com isquemia multifocal e progressiva nos territórios afetados, que estimula a abertura de vias colaterais por meio de artérias profundas (perfurantes) e superficiais (leptomeníngeas). No nosso meio é mais frequente como achado associado a outras condições mórbidas, entre as quais se destaca a anemia falciforme, sendo por isso empregada a denominação síndrome moyamoya, ou, mais raramente, ocorre de forma isolada, caracterizando a doença moyamoya, predominante em orientais. Atenção particular deve ser dispensada ao acometimento após a adolescência, no qual predomina a ocorrência de hemorragia intracraniana em detrimento da clássica apresentação isquêmica.

HEMORRAGIA RELACIONADA COM O ABUSO DE DROGAS

INTRODUÇÃO

Generalidades

O espectro de complicações envolvendo o abuso de drogas vai da isquemia à hemorragia, incluindo a presença de vasculite. A HI é cerca de duas vezes mais frequente do que a isquemia, sendo que uma lesão preexistente, como malformação vascular ou aneurisma é encontrada em até 50% dos casos.

O uso de drogas ilícitas como cocaína e *ecstasy* pode induzir um episódio hipertensivo agudo, levando à HI. A localização da hemorragia é a mesma daquelas hipertensivas em idosos. O uso de cocaína pode, ainda, promover trombose arterial, trombose venosa e infarto venoso com hemorragia, bem como vasoespasmo, eventos isquêmicos e vasculite.

A anfetamina e seus derivados fenilpropanolamina (PPA), fenciclidina (PCP), efedrina e pseudoefedrina podem causar HI por dano endotelial e necrose das paredes vasculares.

Achados Clínicos

A apresentação clínica é variada, na dependência do local e do volume da hemorragia. A ocorrência de cefaleia como sintoma inespecífico e sinais localizatórios em decorrência de lesões focais (isquemia ou HI) podem compor o cenário.

Achados Laboratoriais e Histológicos

- Semelhante aos observados na HI não traumática primária.
- Se houver lesão subjacente, detectam-se as alterações histológicas pertinentes.

ACHADOS DE IMAGEM

Tomografia Computadorizada e Ressonância Magnética

- Os achados são superponíveis àqueles de outras causas de HI já descritas, especialmente as hemorragias hipertensivas.

Recomendações

- A história clínica é fundamental para assegurar este diagnóstico, sendo que os estudos de imagem não colaboram na definição da etiologia, exceto se houver detecção de lesão estrutural associada.

DIAGNÓSTICO DIFERENCIAL

- Neoplasias primárias ou metastáticas.
- Trauma.
- Malformação vascular.
- Hemorragia hipertensiva.
- Trombose venosa cerebral.
- Aneurismas infecciosos (micóticos) rotos.

COAGULOPATIAS E DISCRASIAS SANGUÍNEAS

INTRODUÇÃO

Generalidades

Grande número de discrasias sanguíneas congênitas e diáteses hemorrágicas adquiridas, particularmente anormalidades hemorrágicas iatrogênicas, relacionadas com o uso de drogas anticoagulantes, pode causar HI.

A HI é um risco inerente à terapia anticoagulante. O sangramento intracraniano é uma das complicações hemorrágicas mais graves, sendo responsável pela maior parte dos eventos fatais ou incapacitantes.

Achados Clínicos

A apresentação clínica é variada, na dependência do local e do volume da hemorragia. A ocorrência de cefaleia persistente ou de sinais localizatórios deve suscitar a possibilidade de HI em um indivíduo em terapia anticoagulante.

Achados Laboratoriais e Histológicos

- Semelhantes aos observados na HI não traumática primária.

ACHADOS DE IMAGEM

Tomografia Computadorizada e Ressonância Magnética

- Mais comumente os sangramentos acometem o compartimento supratentorial e são intraparenquimatosos, embora possam ocorrer em qualquer localização. Hemorragias múltiplas também podem ser encontradas.
- Uma característica deste tipo de sangramento é a formação de níveis líquidos no interior do hematoma com o componente inferior sendo aquele em que há maior concentração de produtos hemáticos ("efeito hematócrito") devido à sedimentação dos elementos celulares (Fig. 16-33).

Recomendações

- A história clínica é crucial para a suspeita específica e para o diagnóstico mais precoce. Os estudos de imagem são imprescindíveis para o diagnóstico, entretanto não colaboram para a definição etiológica.

DIAGNÓSTICO DIFERENCIAL

- Tumores.
- Trauma.
- Malformação vascular.
- Hemorragia hipertensiva.

SIDEROSE SUPERFICIAL

INTRODUÇÃO

Generalidades

É uma condição rara na qual a hemossiderina proveniente de sangramentos crônicos se deposita no espaço subaracnóideo, levando à disfunção neurológica irreversível. Essa deposição ocorre de forma seletiva, mais frequentemente delineando o contorno do cerebelo, do tronco encefálico, dos ventrículos e da medula espinal.

Estima-se que cerca de 50% dos casos são determinados por HSA crônica idiopática, enquanto os outros 50% são decorrentes de HSA oriunda de lesão estrutural conhecida como tumor, malformação vascular, cirurgia intradural ou trauma. Mais recentemente AAC tem sido considerada causa de siderose, particularmente em idosos, com siderose supratentorial isolada e quadro clínico atípico.

Achados Clínicos

A tríade clínica clássica consiste em perda auditiva neurossensorial, ataxia e mielopatia, encontradas concomitantemente em apenas 39% dos pacientes.

Os nervos olfatórios e vestíbulo-cocleares são os mais frequentemente afetados. Admite-se que o fato de que estes nervos percorrem longas distâncias dentro do crânio após sua emergência a partir de suas origens no encéfalo determine maior superfície de exposição.

Achados Laboratoriais e Histológicos

- Depósitos de hemossiderina nas leptomeninges e tecidos subpiais, que assumem uma coloração marrom escuro.
- Xantocromia liquórica.
- Espessamento das leptomeninges.
- Nas folhas cerebelares há redução das células de Purkinje e gliose.

ACHADOS DE IMAGEM

Tomografia Computadorizada

- Em casos de grande quantidade de deposição, a TC pode demonstrar imagem hiperdensa delineando as regiões acometidas, no entanto sua sensibilidade em casos sutis é bem

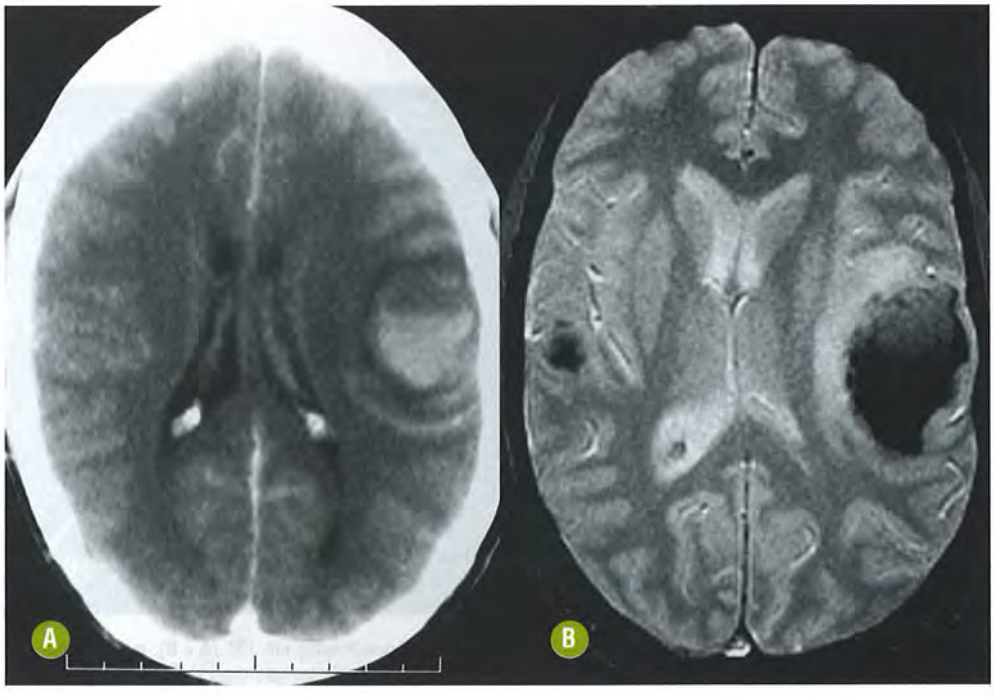

FIGURA 16-33. Hemorragia intracraniana associada à discrasia sanguínea. Paciente com 36 anos de idade, sexo masculino, portador de leucemia mieloide crônica. Imagem axial de TC após o uso do contraste **(A)** mostra um hematoma na transição frontoparietal esquerda, com formação de nível líquido-líquido no seu interior. Imagem de RM no plano axial ponderada em T2* **(B)**, realizada três dias após a TC, mostra o hematoma com franco hipossinal e o edema perilesional com hipersinal. O hematoma aumentou de volume no intervalo entre os exames, e agora é mais evidente um pequeno hematoma contralateral.

pequena, permanecendo a RM como método de escolha para o diagnóstico por imagem.
- Atrofia cerebral e cerebelar, notadamente esta última.

Ressonância Magnética (Fig. 16-34)

- Marcado hipossinal linear, cuja espessura geralmente não excede 2 mm, delineando a superfície do cerebelo e da medula espinal e os ventrículos laterais, identificado principalmente nas sequências T2* e SWI.

Recomendações

- São fundamentais para este diagnóstico a realização de RM e o emprego de sequências T2* ou preferencialmente SWI.

DIAGNÓSTICO DIFERENCIAL

- Meningioangiomatose: as meninges são espessas e pode haver calcificação e realce.
- Melanose neurocutânea com lesões cutâneas concomitantes.
- Artefatos técnicos.
- Carcinomatose leptomeníngea que se associa a focos de espessamento nodular e realce significativo.

HEMORRAGIA PERIMESENCEFÁLICA NÃO ANEURISMÁTICA

INTRODUÇÃO

Generalidades

A hemorragia perimesencefálica (ou pré-tronco encefálico) é responsável por até 10% das HSA. Tem bom prognóstico e curso benigno, uma vez que não apresenta risco de vasoespasmo ou de ressangramento.

A probabilidade de ser encontrado um aneurisma aos estudos angiográficos é extremamente baixa, representando 70% dos casos de HSA com angiografia digital normal. Acredita-se que tenha origem venosa, associada à ocorrência de drenagem direta nos seios durais.

Achados Clínicos

Em comparação com os casos clássicos de HSA, os pacientes com hemorragia perimesencefálica não aneurismática são homens mais jovens, com menor associação a HAS.

O quadro clínico é semelhante ao dos pacientes com HSA: cefaleia de início súbito, meningismo, fotofobia e náuseas, entre outros.

Achados Laboratoriais e Histológicos

- Presença de sangue nas cisternas perimesencefálicas.

ACHADOS DE IMAGEM

Tomografia Computadorizada e Ressonância Magnética (Fig. 16-35)

- Presença de sangue nas cisternas interpeduncular e circundante. Pode haver pequena extensão à porção basal da fissura lateral (sylviana), mas nunca às porções laterais destas, à fissura longitudinal inter-hemisférica ou ao parênquima.

Recomendações

- A detecção de hemorragia nesta localização, associada a uma ângio-TC de boa qualidade negativa praticamente exclui a possibilidade de um aneurisma como causa da HSA. Estudos recentes sugerem que neste contexto não há necessidade da realização de uma angiografia digital.

DIAGNÓSTICO DIFERENCIAL

- HSA aneurismática, traumática ou decorrente de outras causas. Estas geralmente são mais volumosas, acometem também outros locais, como a cisterna quiasmática, fissuras laterais (sylvianas) e longitudinal inter-hemisférica.

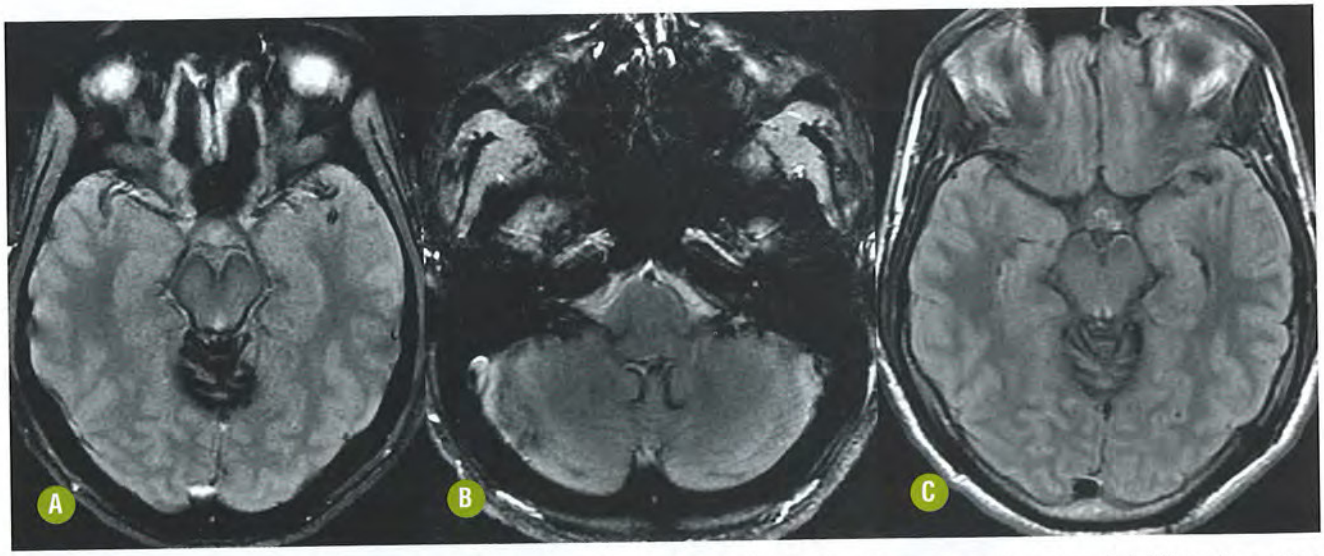

FIGURA 16-34. Siderose superficial. Imagens de RM no plano axial ponderadas em T2* (**A** e **B**), evidenciando marcado hipossinal delineando os sulcos cerebelares, os pedúnculos cerebrais e as cisternas basais. Notar que os achados são mais sutis na imagem correspondente axial FLAIR **(C)**.

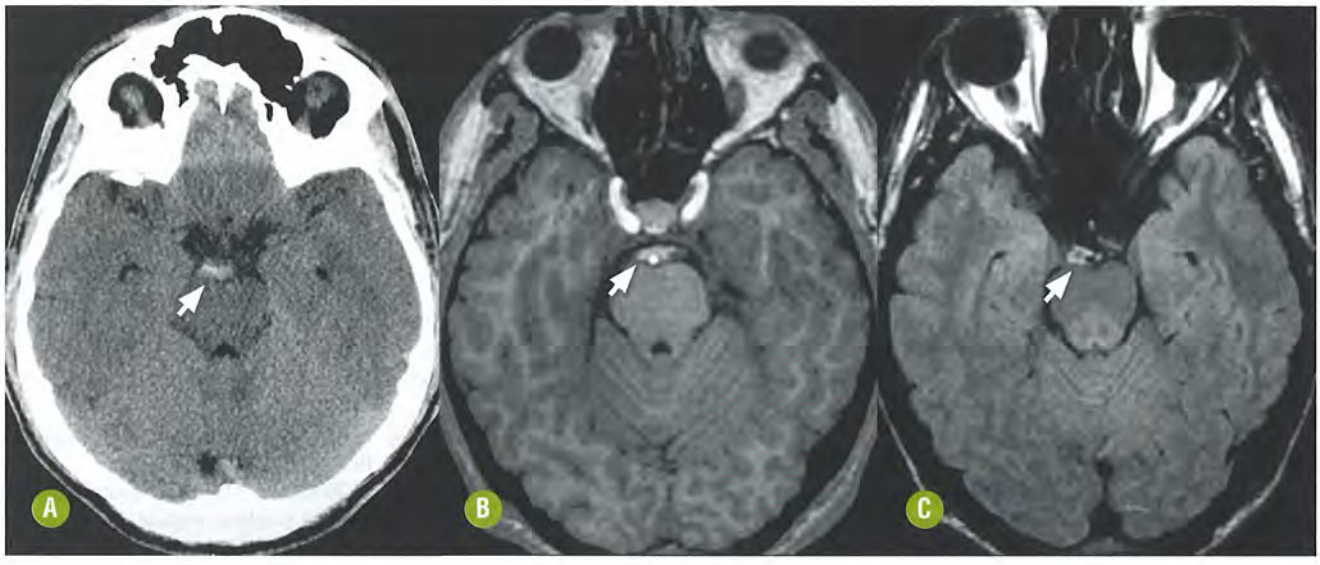

FIGURA 16-35. Hemorragia perimesencefálica não aneurismática. Imagem axial de TC sem contraste **(A)** mostra o conteúdo hiperatenuante (sangue) na cisterna pré-pontina (seta). Imagens axiais de RM ponderadas em T1 SPGR **(B)** e FLAIR também demonstram essencialmente o mesmo achado, com hipersinal em ambas as sequências (setas em **B** e **C**).

- Meningite cisternal que pode causar hipersinal do líquor na sequência FLAIR e simular HSA na RM.
- Artefatos técnicos, como supressão incompleta do líquor ou exame realizado sob anestesia, em que há alta concentração de oxigênio, promovendo o aparecimento do hipersinal liquórico na sequência FLAIR.

AGRADECIMENTOS

Agradecimentos especiais aos doutores Antônio José da Rocha, Maria da Graça M. Martin e Simone Shibao pelas imagens gentilmente cedidas.

LITERATURA RECOMENDADA

1. Agid R, Andersson T, Almqvist H et al. Negative CT angiography findings in patients with spontaneous subarachnoid hemorrhage: When is digital subtraction angiography still needed? AJNR Am J Neuroradiol 2010; 31(4):696-705.
2. Alén JF, Lagares A, Lobato RD, et al. Comparison between perimesencephalic nonaneurysmal subarachnoid hemorrhage and subarachnoid hemorrhage caused by posterior circulation aneurysms. J Neurosurg 2003;98:529–535.
3. Allkemper T, Tombach B, Schwindt W, et al. Acute and subacute intracerebral hemorrhages: comparison of MR imaging at 1.5 and 3.0 T-initial experience. Radiology 2004;232: 874-881.
4. Anzalone N, Scotti R, Riva R. Neuroradiologic differential diagnosis of cerebral intraparenchymal hemorrhage. Neurol Sci 2004; 25 (Suppl 1): S3-S5.
5. Aoki T, Nishimura M. The development and the use of experimental animal models to study the underlying mechanisms of CA formation. J Biomed Biotechnol 2011; 2011:535921.
6. Barras CD, Tress BM, Christensen S, et al. Density and shape as CT predictors of intracerebral hemorrhage growth. Stroke 2009; 40:1325-1331.
7. Bilginer B, Onal MB, Oguz KK, Akalan N. Arachnoid cyst associated with subdural hematoma: report of three cases and review of the literature. Childs Nerv Syst 2009; 25(1):119-24.
8. Burstein J, Papile LA, Burstein R. Intraventricular hemorrhage and hydrocephalus in premature newborns: a prospective study with CT. AJR Am J Roentgenol 1979;132(4):631-5.
9. Blankenberg FG, Loh NN, Bracci P, et al. Sonography, CT, and MR imaging: a prospective comparison of neonates with suspected intracranial ischemia and hemorrhage. AJNR Am J Neuroradiol 2000;21(1):213-8.
10. Camargo EC, Bacheschi LA, Massaro AR. Stroke in Latin America. Neuroimaging Clin N Am 2005; 15: 283-296.
11. Delgado Almandoz JE, Romero JM. Advanced CT imaging in the evaluation of hemorrhagic stroke. Neuroimag Clin N Am 2011;21:197–213.
12. Huisman TA. Intracranial hemorrhage: ultrasound, CT and MRI findings. Eur Radiol 2005;15:434-440.
13. Delgado Almandoz JE, Yoo AJ, Stone MJ et al. The Spot Sign Score in Primary Intracerebral Hemorrhage Identifies Patients at Highest Risk of In-Hospital Mortality and Poor Outcome Among Survivors. Stroke 2010;41:54-60.
14. Ducros A, Boukobza M, Porcher R et al. The clinical and radiological spectrum of reversible cerebral vasoconstriction syndrome. A prospective series of 67 patients. Brain 2007; 130(12): 3091-101.
15. Flaherty ML. Anticoagulant-associated intracerebral hemorrhage. Semin Neurol. 2010; 30(5):565-72.
16. Geibprasert S, Gallucci M, Krings T. Addictive illegal drugs: structural neuroimaging. AJNR Am J Neuroradiol 2010; 31(5): 803-8.
17. Kidwell CS, Wintermark M. Imaging of intracranial haemorrhage. Lancet Neurol 2008;7:256–267.
18. Kumar N. Neuroimaging in superficial siderosis: an in-depth look. AJNR Am J Neuroradiol 2010; 31:5-14.
19. Levy M, Turtzo C, Llinas RH. Superficial siderosis: a case report and review of the literature. Nat Clin Pract Neurol 2007; 3:54-59.
20. Linn J, Brückmann H. Differential diagnosis of nontraumatic intracerebral hemorrhage. Klin Neuroradiol 2009; 19(1):45-61.
21. Linn J, Brückmann H. Superficial siderosis in cerebral amyloid angiopathy. AJNR Am J Neuroradiol 2010; 31:E29.
22. Martin MG, Mont'Alverne FE, Gattás G. Acidente Vascular Cerebral. In: Leite CC, Amaro Jr E, Lucato LT, eds. Neurorradiologia:

diagnóstico por imagem das alterações encefálicas, 1ª ed. Rio de Janeiro: Guanabara Koogan; 2008: 144-181.
23. Mittal S, Wu Z, Neelavalli J, Haacke EM. Susceptibility-weighted imaging: technical aspects and clinical applications, Part 2. AJNR Am J Neuroradiol 2009;30:232-252.
24. Ng WH, Yeo TT, Seow WT. Non-traumatic spontaneous acute epidural haematoma -- report of two cases and review of the literature. J Clin Neurosci 2004;11(7): 791-3.
25. Osborn AG. Intracranial hemorrhage. In: Osborn AG, ed. Diagnostic neuroradiology. St Louis: Mosby; 1994: 154-198.
26. Panigrahy A, Blüml S. Advances in magnetic resonance neuroimaging techniques in the evaluation of neonatal encephalopathy. Top Magn Reson Imaging 2007;18:3-29.
27. Parizel PM, Makkat S, Van Miert E, et al. Intracranial hemorrhage: principles of CT and MRI interpretation. Eur Radiol 2001; 11: 1770-1783.
28. Qureshi AI, Tuhrim S, Broderick JP, et al. Spontaneous intracerebral hemorrhage. N Engl J Med 2001;344(19):1450-1460.
29. Reale F, Delfini R, Mencattini G. Epidural hematomas. J Neurosurg Sci 1984; 28(1):9-16.
30. Schievink WI. Intracranial aneurysms. N Engl J Med 1997; 336(1):28-40.
31. Schwartz TH, Solomon RA. Perimesencephalic nonaneurysmal subarachnoid hemorrhage: review of the literature. Neurosurgery 1996; 39(3):433-40.
32. Siddiqui FM, Bekker SV, Qureshi AI. Neuroimaging of hemorrhage and vascular defects. Neurotherapeutics 2011; 8(1):28-38.
33. Smith EE, Rosand J, Greenberg SM. Imaging of hemorrhagic stroke. Magn Reson Imaging Clin N Am 2006; 14: 127-140.
34. Smith SD, Eskey CJ. Hemorrhagic Stroke. Radiol Clin N Am 2011;49:27-45.
35. Stoodley M, Weir B. Contents of chronic subdural hematoma. Neurosurg Clin N Am 2000; 11(3):425-34.
36. Taylor GA, Madsen JR. Neonatal hydrocephalus: hemodynamic response to fontanelle compression - correlation with intracranial pressure and need for shunt placement. Radiology 1996;201(3):685-689.
37. U-King-Im JM, Koo B, Trivedi RA, et al. Current diagnostic approaches to subarachnoid haemorrhage. Eur Radiol 2005; 15: 1135-1147.
38. Van Gijn J, Rinkel GJ. Subarachnoid haemorrhage: diagnosis, causes and management. Brain 2001; 124(2):249-78.
39. Walker DA, Broderick DF, Kotsenas AL, et al. Routine use of gradient-echo MRI to screen for cerebral amyloid angiopathy in elderly patients. AJR Am J Radiol 2004; 182: 1547–1550.
40. Younger DS. Vasculitis of the nervous system. Curr Opin Neurol 2004; 17(3):317-36.
41. Zhan RY, Tong Y, Shen JF et al. Study of clinical features of amyloid angiopathy hemorrhage and hypertensive intracerebral hemorrhage. J Zhejiang Univ Sci 2004; 5(10):1262-9.



17
CAPÍTULO

Malformações Vasculares e Aneurismas Intracranianos

Carlos E. Baccin
Ronie L. Piske

INTRODUÇÃO

A avaliação por imagem das malformações vasculares e dos aneurismas intracranianos se desenvolveu muito com as novas tecnologias incorporadas à tomografia computadorizada (TC) e à ressonância magnética (RM). Apesar disso, a angiografia digital por cateter mantém sua importância incontestável no diagnóstico destas afecções e na execução das medidas terapêuticas apropriadas.

A tomografia computadorizada com múltiplas fileiras de detectores (TCMD) tem permitido a realização da angiotomografia computadorizada (ângio-TC) com aquisição rápida de múltiplos cortes finos sobre a área de interesse, permitindo a reconstrução de imagens de alta resolução, particularmente usando as técnicas de reformatação multiplanar (MPR), projeção de intensidade máxima (MIP) e *volume rendering* (VR) (Fig. 17-1).

A TCMD revolucionou o estudo minimamente invasivo das afecções vasculares, permitindo o diagnóstico preciso dos aneurismas e de muitas malformações vasculares intracranianas. A ângio-TC por TCMD utiliza radiação ionizante e necessita da injeção intravenosa dos meios de contraste iodados, devendo, por isso, serem respeitadas as contraindicações e os cuidados inerentes ao manuseio desta modalidade. Além disso, as imagens obtidas na rotina incluem a aquisição das fases arterial e venosa, não permitindo a caracterização individual de todas as fases angiográficas.

A angiorressonância magnética (ângio-RM) também se desenvolveu nos anos recentes, com aquisições mais rápidas e de maior resolução das imagens, particularmente nos equipamentos de 1.5 e 3.0 T. A ângio-RM dos vasos intracranianos pode ser obtida através das aquisições *time-of-flight* (TOF) ou *phase-contrast* (PC). O protocolo sem contraste utiliza o fluxo nas artérias para destacar as estruturas vasculares arteriais em relação aos tecidos estacionários adjacentes, sendo possível obter imagens de boa qualidade com técnicas 2D e 3D após processamento MIP (Fig. 17-2).

A ângio-RM com a administração intravenosa do agente de contraste paramagnético (gadolínio) tem permitido identificar segmentos distais e de menor calibre da árvore vascular intracraniana. A ângio-RM necessita do emprego dos pulsos de radiofrequência e de alto campo magnético, além do uso de contraste intravenoso, necessário para algumas situações, devendo, mais uma vez, serem observados os cuidados e as contraindicações inerentes. As imagens obtidas demandam aquisições individuais para o estudo arterial ou venoso, mais uma vez com prejuízo da interpretação dinâmica das fases angiográficas.

A angiografia digital por cateter ainda é o padrão-ouro para o diagnóstico e o planejamento terapêutico dos aneurismas, bem como da maioria das malformações vasculares intracranianas. Este método também tem se desenvolvido muito, sendo que os equipamentos de angiografia de última geração permitem a aquisição simultânea de imagens em dois planos (equipamentos biplanos) com menor volume de contraste; a aquisição de imagens rotacionais que permitem reconstruções tridimensionais; além da aquisição de imagens axiais de TC que podem ser reconstruídas em diversos planos e ainda permitem a fusão

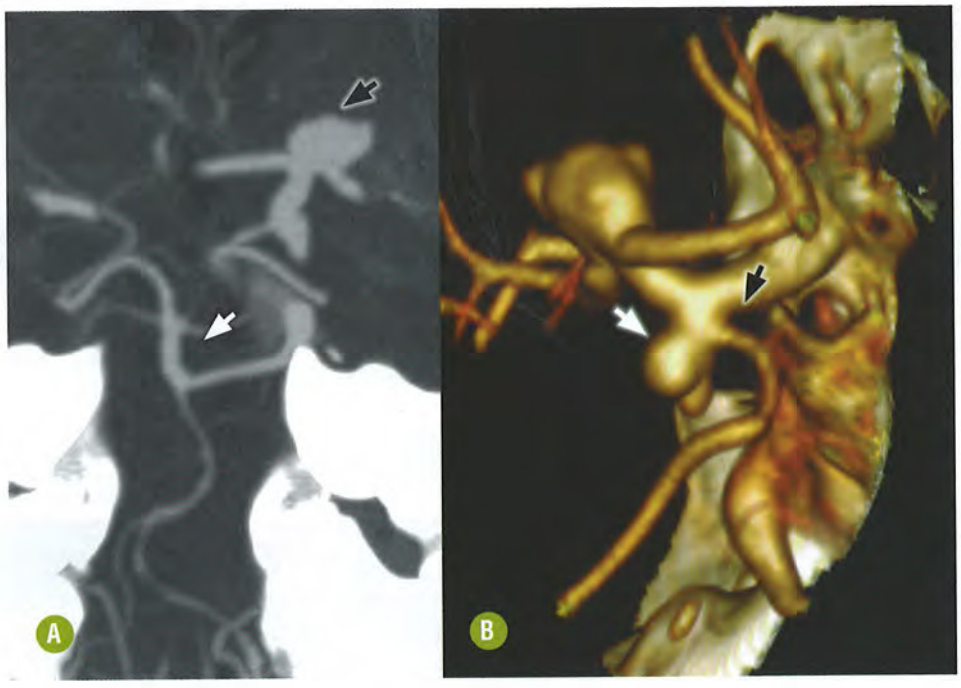

FIGURA 17-1. Angiotomografia computadorizada dos vasos intracranianos. **(A)** Reconstrução das imagens (MIP) demonstrando o aneurisma da bifurcação da artéria carótida interna supraclinoide esquerda (seta preta) e a persistência da artéria trigeminal (seta branca), por variação anatômica. **(B)** Reconstrução das imagens (VR) para o estudo de outro aneurisma intracraniano (seta branca) e sua relação com as artérias adjacentes. Neste caso a artéria comunicante posterior (seta preta) tem origem do colo do aneurisma.

com as imagens vasculares 3D. Mais recentemente os equipamentos de angiografia também permitem a aquisição combinada de TC e estudos dos vasos sanguíneos intracranianos por injeção intravenosa de contraste iodado.

As imagens em 3D processadas na estação de trabalho do equipamento de angiografia fornecem informações precisas para o planejamento do tratamento dos aneurismas intracranianos, com medidas fidedignas do colo, altura e relação saco-colo, assim como a avaliação das artérias adjacentes ao aneurisma, inclusive daquelas que se originam do colo ou do próprio aneurisma (Fig. 17-3).



FIGURA 17-2. Angiorressonância magnética das artérias intracranianas (3D TOF), artérias proximais e distais ao polígono arterial cerebral (de Willis), com sinal de fluxo normal. Observe a fenestração do segmento inferior da artéria basilar (seta).

Os estudos de ângio-TC, ângio-RM e angiografia digital por cateter constituem as ferramentas mais usadas para a avaliação das malformações vasculares e dos aneurismas intracranianos, em conjunto com as imagens estruturais multiplanares de TC e RM. A escolha do método a ser empregado poderá variar, a depender da condição clínica de cada paciente, além do tipo de afecção vascular.

As malformações vasculares intracranianas são classificadas em: malformações arteriovenosas, cavernomas ("angiomas cavernosos"), anomalias do desenvolvimento venoso e telangiectasia capilar (Tabela 17-1). Essas malformações formam categorias diferentes em relação à apresentação clínica, radiológica e patológica, embora possam, em algumas ocasiões, coexistir em um mesmo indivíduo.

As malformações arteriovenosas intracranianas podem ser subdivididas em três grupos distintos de acordo com a localização do *shunt* arteriovenoso nos compartimentos meníngeos: malformação arteriovenosa pial, dural ou corióidea (subaracnoide). As malformações arteriovenosas cerebrais piais estão localizadas no espaço subpial e são nutridas por artérias cerebrais. As malformações arteriovenosas cerebrais, as fístulas arteriovenosas piais e a angiopatia proliferativa são consideradas *shunts* arteriovenosos piais. As malformações arteriovenosas durais são encontradas junto aos seios venosos e são nutridas por artérias durais originadas das artérias carótidas internas, externas ou vertebrais. A malformação da veia de Galeno é considerada vascular intracraniana corióidea e tem uma fisiopatologia bastante peculiar.

Os aneurismas intracranianos serão incluídos neste capítulo, embora não constituam malformações vasculares verdadeiras. Eles decorrem de alterações na parede das artérias que permitem o desenvolvimento de dilatações saculares ou fusiformes.



FIGURA 17-3. Angiografia cerebral digital. **(A)** Fusão da imagem da tomografia computadorizada de crânio (plano axial) obtida em equipamento de angiografia digital com imagem em 3D da angiografia seletiva da carótida interna esquerda. **(B)** Imagem da reconstrução em 3D da angiografia seletiva rotacional da carótida interna esquerda demonstrando a origem das artérias corióidea anterior (seta branca) e comunicante posterior (seta preta) do colo dos respectivos aneurismas. Esta relação arterial não foi demonstrada pela ângio-TC de crânio devido ao pequeno calibre destas artérias.

Além das malformações e dos aneurismas, faz-se necessário, neste contexto, o correto entendimento das variações da normalidade vascular que incluem o *sinus pericranii* e a persistência de artérias embrionárias: pró-atlantal, hipoglossal, ótica e trigeminal. Estas estruturas têm função normal, mas diferem dos padrões anatômicos usuais.

MALFORMAÇÃO ARTERIOVENOSA CEREBRAL PIAL

INTRODUÇÃO

Generalidades

Admite-se que a malformação arteriovenosa cerebral (MAVC) resulte de um erro na morfogênese do leito vascular que promove a formação de uma rede vascular anômala entre os sistemas arterial e venoso. Caracteriza-se pela comunicação direta entre artérias e veias sem a interposição de uma rede de capilares (Fig. 17-4). O *nidus* da MAVC é a rede vascular que representa a lesão, composta por uma zona de baixa resistência onde o alto fluxo sanguíneo determina o aumento do calibre das artérias nutridoras e das veias de drenagem. A resposta do sistema vascular ao alto fluxo por tempo prolongado depende de características individuais e se faz presente não só nos vasos sanguíneos envolvidos na MAVC, mas também em outros adjacentes.

Dados de autópsia estimam que a frequência da MAVC na população geral seja de 4,3%. Geralmente as MAVC são diagnosticadas até a quarta década de vida. A incidência de múltiplas MAVC em um mesmo paciente é de 1% a 6% dos casos. A maioria dos pacientes com MAVC múltiplas tem a síndrome de Rendu-Osler-Weber (ROW), também conhecida como telangiectasia hemorrágica hereditária (THH). A síndrome da THH é uma doença neurocutânea vascular hereditária incomum com herança autossômica dominante que acomete múltiplos sistemas.

Classicamente as MAVC são subdivididas em quatro grupos conforme a classificação proposta por Spetzler e Martin (Tabela 17-2). Essa classificação leva em consideração o tamanho da lesão, a eloquência de sua localização e a drenagem venosa, e tem como objetivo estabelecer o grau de dificuldade e a segurança envolvidos na remoção da MAVC (morbidade e mortalidade da cirurgia).

Define-se como área cerebral eloquente aquela que, se lesada, produzirá déficit neurológico incapacitante. Estas áreas localizam-se no hipotálamo, tálamos, cápsulas internas, tronco encefálico, pedúnculos cerebelares e núcleos cerebelares, bem como no córtex sensório-motor, da linguagem e visual. A definição anatômica exata da localização da MAVC nos estudos de imagem é fundamental para a melhor definição do tratamento.

Recentemente foi descrita outra condição peculiar denominada angiopatia proliferativa, que foi considerada uma malformação arteriovenosa (MAV) pial "falsa". Esta MAV apresenta veia de drenagem precoce associada à estrutura que se assemelha a um *nidus* verdadeiro, no entanto há tecido cerebral interposto entre os vasos sanguíneos (Fig. 17-5). Existe também discrepância entre o extenso tamanho do *nidus* associa-

TABELA 17-1. Classificação das Principais Anormalidades Vasculares Intracranianas

Tipo	*Anormalidade*	*Localização*
Arterial	Aneurismas	Subaracnoide
Arteriovenosa	MAVC MAVD MAVG	Subpial Dural Subaracnoide
Capilar	Telangiectasia capilar	Parenquimatosa
Venosa	Síndrome de Sturge-Weber Cavernomas Anomalia do desenvolvimento venoso	Parenquimatosa

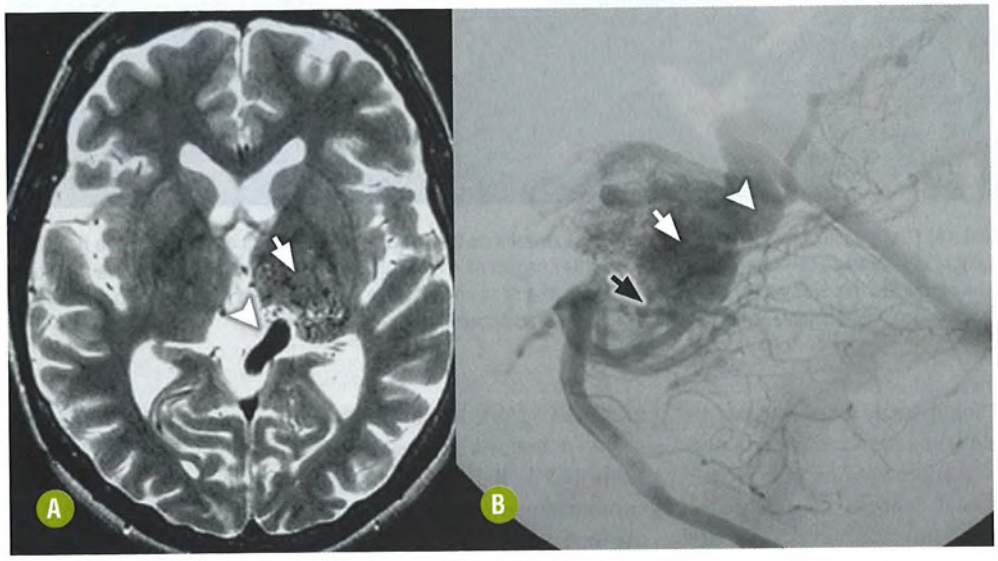

FIGURA 17-4. Malformação arteriovenosa cerebral no tálamo esquerdo. Imagem de RM axial T2 **(A)** demonstrando estruturas serpiginosas com *flow voids* no tálamo esquerdo (seta branca) que drenam para uma veia profunda dilatada (cabeça de seta). **(B)** Angiografia digital com injeção de contraste na artéria vertebral esquerda em projeção lateral confirma a nutrição da malformação arteriovenosa pelo ramo da artéria cerebral posterior (seta preta), o *nidus* (seta branca) e a veia de drenagem profunda (cabeça de seta).

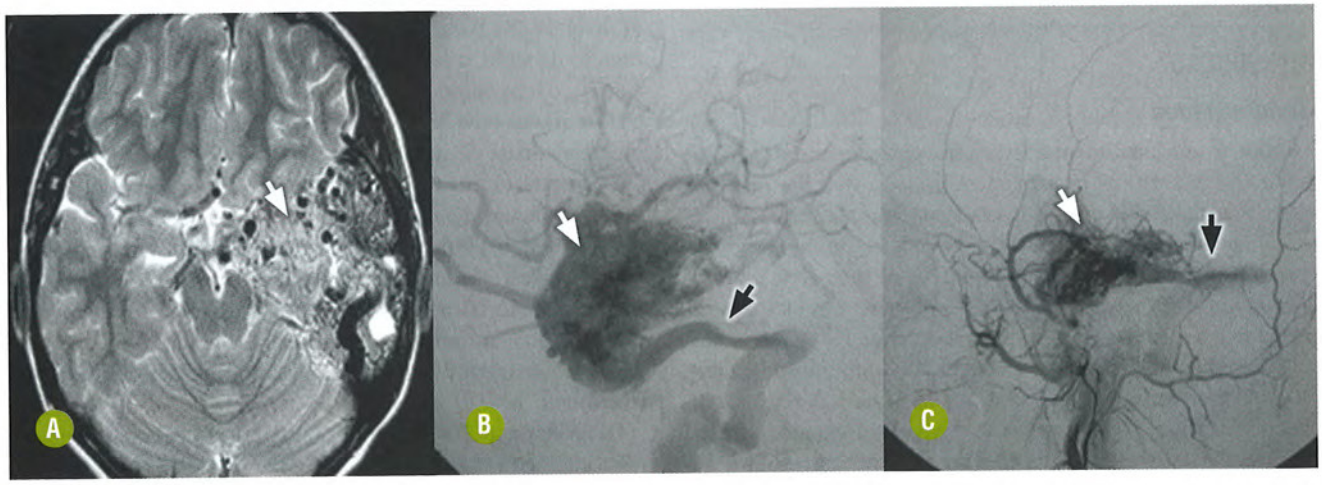

FIGURA 17-5. Malformação arteriovenosa cerebral do tipo angiopatia proliferativa. RM axial T2 **(A)** demonstrando estruturas serpiginosas com *flow voids* que correspondem à malformação arteriovenosa (seta branca) com parênquima cerebral interposto entre as estruturas vasculares. Angiografia digital com injeção na artéria carótida interna esquerda em projeção lateral **(B)** evidenciando o *nidus* da malformação arteriovenosa (seta branca) e a veia de drenagem para o seio lateral esquerdo (seta preta). A injeção seletiva de contraste na artéria carótida externa **(C)** demonstrou vascularização transdural da lesão pela artéria meníngea média (seta branca) e drenagem venosa para o seio lateral (seta preta).

TABELA 17-2. Classificação das Malformações Arteriovenosas Cerebrais (Spetzeler e Martin)

Característica da MAVC	*Pontuação*
Tamanho da MAVC	
• Pequena (< 3cm)	1
• Média (3-6cm)	2
• Grande (> 6cm)	3
Localização em área eloquente	
• Não eloquente	0
• Eloquente	1
Padrão da drenagem venosa	
• Apenas superficial	0
• Profunda	1

Obs.: a soma dos pontos corresponde à graduação da MAV (graus I, II, III, IV, V).

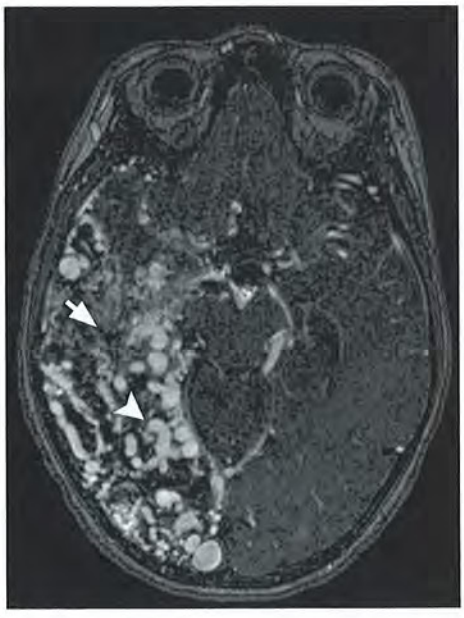

FIGURA 17-6. Malformação arteriovenosa cerebral do tipo angiopatia proliferativa. Imagem fonte da ângio-RM com gadolínio no plano axial demonstrando extensa angiopatia proliferativa acometendo os lobos temporal e occipital direitos. Note o parênquima cerebral entre as estruturas vasculares (seta branca). As artérias nutridoras e veias de drenagem (cabeça de seta) são de pequeno calibre em comparação com MAVC com esta extensão.

do ao pequeno volume de *shunt* arteriovenoso, assim como a ausência de aneurismas relacionados com fluxo, presença de angiogênese com vascularização transdural, oclusão arterial progressiva proximal e pequeno calibre das múltiplas artérias nutridoras e veias de drenagem (Fig. 17-6). Os pacientes com angiopatia proliferativa frequentemente se apresentam clinicamente com crises epilépticas, cefaleia e déficit neurológico progressivo.

Durante o seguimento da angiopatia proliferativa podem ser identificadas estenoses segmentares nas artérias cerebrais anteriores e médias. O tratamento endovascular pode ser empregado em casos selecionados para aliviar os sintomas. Esta afecção não deve ser tratada segundo os mesmos parâmetros utilizados para tratar as MAVC "verdadeiras", pois sua evolução e resposta são diferentes e o risco de hemorragia, muito baixo.

A literatura recente tem chamado a atenção para a associação entre regiões da face e localização de MAVC, de acordo com a distribuição dos metâmeros faciais. Esta associação foi denominada síndrome metamérica craniofacial (CAMS) e subdividida em três grupos. CAMS 1 corresponde às malformações arteriovenosas metaméricas prosencefálicas que acometem o hipotálamo, a hipófise e a região do nariz. CAMS 2 corresponde ao grupo prosencefálico lateral que envolve o lobo occipital, tálamo e região da maxila, enquanto o CAMS 3 corresponde ao grupo rombencefálico envolvendo cerebelo, ponte e região da mandíbula.

O tratamento das MAVC deve ser multidisciplinar, incluindo neurologista, neurorradiologista, neurorradiologista intervencionista, neurocirurgião e equipe de radiocirurgia estereotáxica. Os avanços na neurorradiologia intervencionista proporcionaram novas alternativas ao tratamento das MAVC. Novos microcateteres permitiram a navegação endovascular segura e a liberação mais precisa dos materiais de embolização no interior do *nidus*.

A embolização endovascular tem sido empregada visando a exclusão do *nidus* (cura da MAVC) ou como método complementar para tornar os procedimentos cirúrgico ou radiocirúrgico mais eficazes em casos selecionados. Além disso, a embolização pela via endovascular pode ser empregada como procedimento paliativo naqueles indivíduos com alto risco cirúrgico ou radiocirúrgico para aliviar sintomas ou excluir fatores de risco para hemorragia, como os aneurismas intranidais.

A remoção cirúrgica de uma MAVC é indicada quando o risco cirúrgico é menor do que o risco determinado pela história natural da doença. Tradicionalmente, as MAVC graus I e II (Spetzler-Martin) são tratadas cirurgicamente. Atualmente, após a introdução do Onyx para tratamento de MAVC, têm-se conseguido maiores índices de cura utilizando-se a embolização como método terapêutico isolado nas MAV graus I, II e III.

Não há consenso sobre qual a melhor abordagem terapêutica nas MAVC graus III, IV e V. A embolização prévia ao tratamento com radiocirurgia tem como objetivo reduzir o volume e fluxo das MAVC (menor área a ser irradiada com aumento da taxa de cura) e eliminar os fatores de risco para sangramento (embolização de pseudoaneurismas e aneurismas intranidais). Lesões com menor fluxo são mais sensíveis à radiocirurgia, havendo maior proliferação endotelial e trombose dos vasos sanguíneos (Fig. 17-7).

Outro aspecto importante da embolização associada à radiocirurgia é a possibilidade de abordagem de MAVC situadas em áreas eloquentes do encéfalo (Fig. 17-8). A embolização pré-operatória tem também papel importante na redução do tamanho das MAVC, tornando possível o tratamento cirúrgico de algumas lesões que seriam inoperáveis ou teriam alta morbidade pós-operatória (Fig. 17-9).

Achados Clínicos

A apresentação clínica das MAVC é muito variada, a depender de sua localização e de fatores hemodinâmicos promovidos

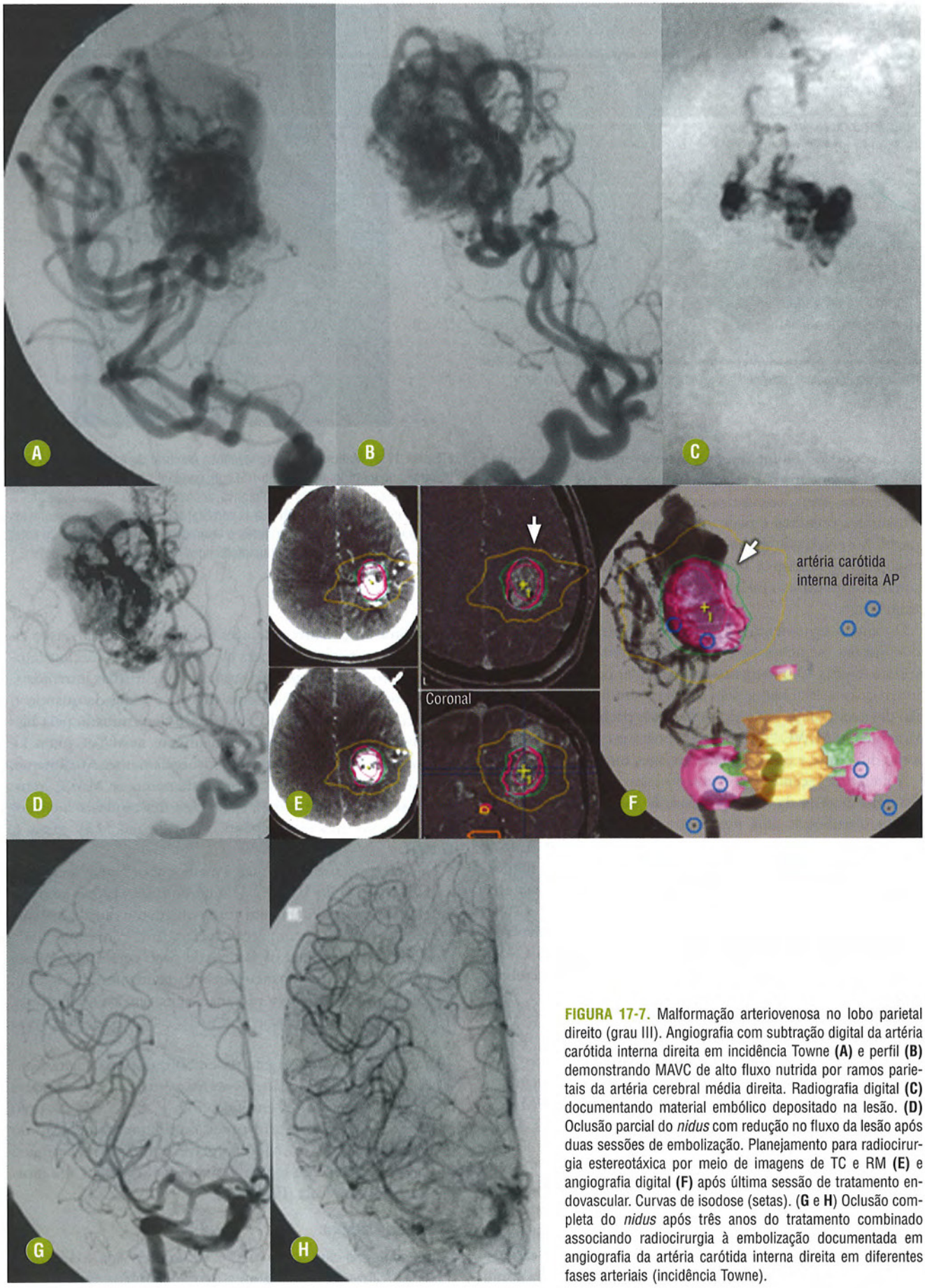

FIGURA 17-7. Malformação arteriovenosa no lobo parietal direito (grau III). Angiografia com subtração digital da artéria carótida interna direita em incidência Towne **(A)** e perfil **(B)** demonstrando MAVC de alto fluxo nutrida por ramos parietais da artéria cerebral média direita. Radiografia digital **(C)** documentando material embólico depositado na lesão. **(D)** Oclusão parcial do *nidus* com redução no fluxo da lesão após duas sessões de embolização. Planejamento para radiocirurgia estereotáxica por meio de imagens de TC e RM **(E)** e angiografia digital **(F)** após última sessão de tratamento endovascular. Curvas de isodose (setas). (**G** e **H**) Oclusão completa do *nidus* após três anos do tratamento combinado associando radiocirurgia à embolização documentada em angiografia da artéria carótida interna direita em diferentes fases arteriais (incidência Towne).

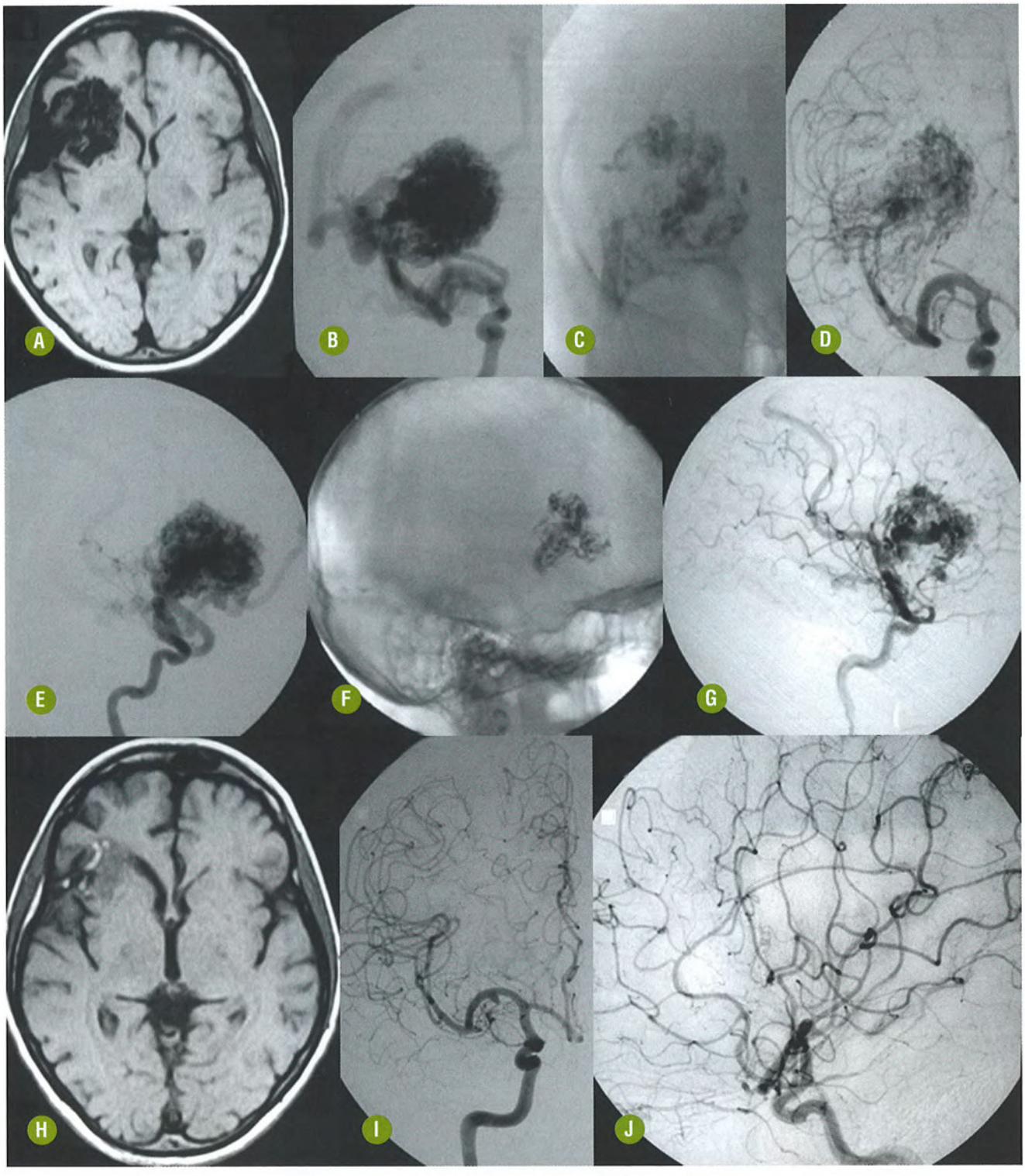

FIGURA 17-8. Malformação arteriovenosa na ínsula e lobo frontal direito (grau IV). RM axial T1 **(A)** evidenciando MAVC na porção anterior da ínsula e lobo frontal direitos com extensão para núcleos da base e braço anterior da cápsula interna ipsilateral. Nas imagens de angiografia digital com injeção de contraste na artéria carótida interna **(B)** notamos o alto fluxo da lesão e *nidus* medindo 4,1 cm no maior diâmetro. Radiografia digital **(C)** confirma a presença de material embólico (Histoacryl) depositado no interior do *nidus* da MAVC ao final de três sessões de tratamento endovascular. As imagens angiográficas comparativas demonstram a redução de 70% no tamanho do *nidus* e diminuição do fluxo da MAVC **(D-G)**. RM axial T1 **(H)** dois anos após radiocirurgia evidenciou hipersinal no córtex anterior da ínsula compatível com material embólico (Histoacryl) utilizado para tratamento endovascular e hipossinal adjacente compatível com gliose. Oclusão completa do *nidus* confirmada por estudo angiográfico **(I-J)** realizado após três anos do tratamento combinado (radiocirurgia + embolização).

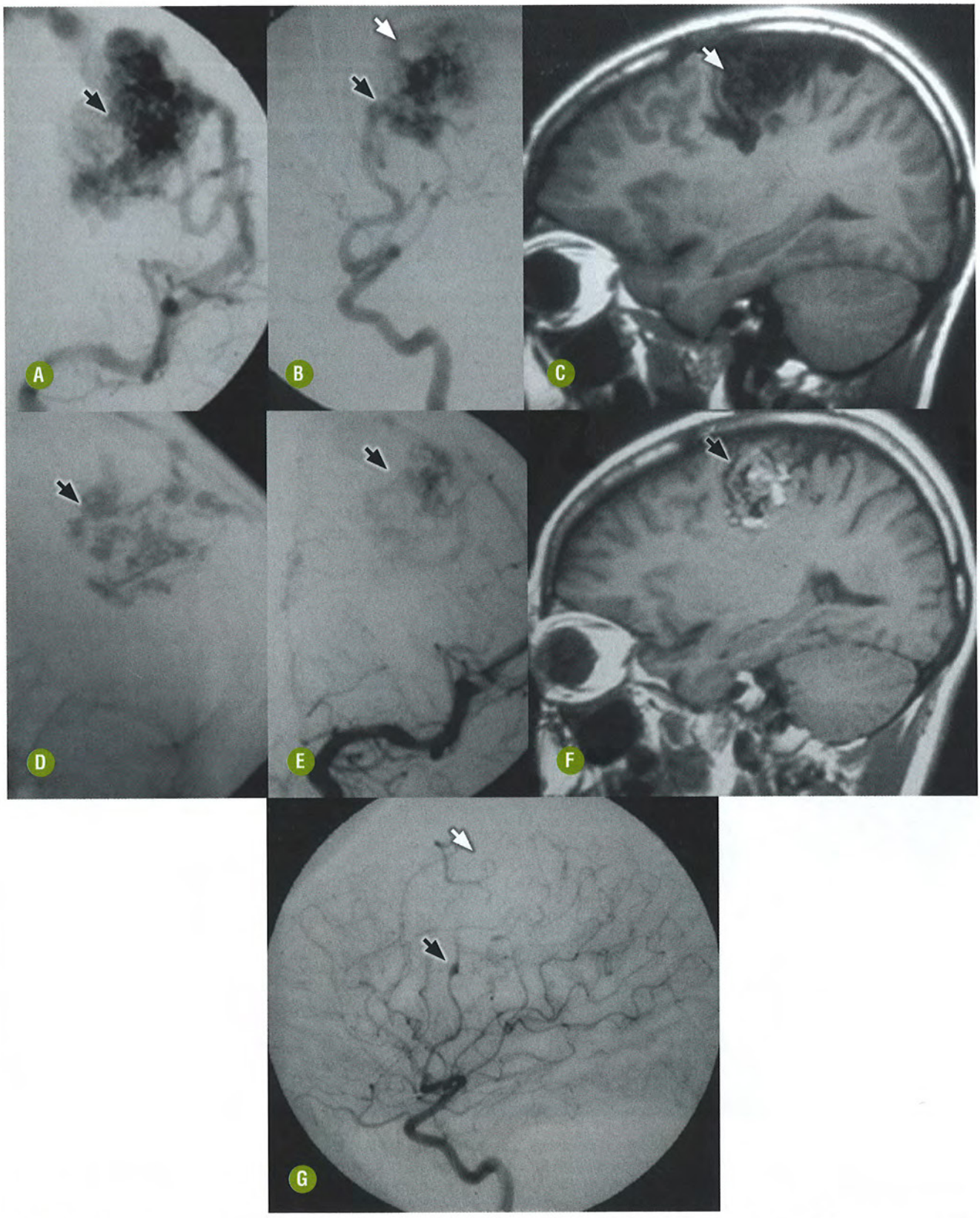

FIGURA 17-9. Malformação arteriovenosa parietal (embolização e ressecção cirúrgica). Angiografia digital por cateter na incidência Towne **(A)** demonstrando *nidus* da MAVC (seta preta) e em vista lateral **(B)** envolvendo os giros pré e pós-centrais, nutrida pelo ramo central da artéria cerebral média (seta preta) com drenagem venosa para o seio sagital superior (seta branca). RM sagital T1 **(C)** demonstrando *flow void* do *nidus* da MAVC (seta). Radiografia convencional **(D)** confirma a presença de material de embolização (NBCA – "cola") depositado no interior da MAVC. Angiografia de controle após embolização **(E)** demonstra acentuada redução no volume do *nidus* (seta). RM sagital T1 **(F)** pós-embolização seriada demonstra a redução no volume do *nidus* e material de embolização com hipersinal depositado no seu interior (seta preta). Angiografia digital por cateter na carótida interna esquerda após cirurgia evidenciou completa ressecção da lesão (seta branca) e alterações pós-operatórias (seta preta).

sobre o parênquima encefálico. Em virtude da continuidade anatômica do espaço pial e subependimário através dos canais perivasculares (espaços de Virchow-Robin), as MAVC podem ter localização cortical, subcortical ou profunda (subependimária).

As manifestações clínicas mais descritas são cefaleia, crise epiléptica ou déficit neurológico progressivo. Crianças com menos de 2 anos de idade podem apresentar insuficiência cardíaca ou macrocefalia. O fenômeno de roubo vascular levando a déficit neurológico progressivo é raro.

As MAVC não tratadas apresentam risco de sangramento de 2%-3% ao ano e calcula-se que mais de 50% sangrarão em algum momento da vida (Tabela 17-3). MAVC grandes, profundas, infratentoriais, temporal, insular ou do corpo caloso têm maior risco de hemorragia. Homens entre 40 e 50 anos e mulheres jovens com estenose venosa também apresentam maior risco de sangramento, assim como pacientes com aneurismas e pseudoaneurismas intranidais (Fig. 17-10).

TABELA 17-3. Fatores de Risco para Hemorragia nas Malformações Arteriovenosas Cerebrais

Idade	Jovens
Apresentação clínica	Hemorragia prévia
Tamanho	5 cm (3 a 3,5 vezes maior risco)
Localização	Profunda Infratentorial
Angioarquitetura	1. Pseudoaneurisma 2. Pseudoaneurisma venoso ou rotura venosa 3. Aneurisma intranidal 4. Ectasia e aneurisma venoso 5. Estenose e trombose venosa 6. Outros aneurismas
Drenagem venosa	Profunda

Achados Histológicos

As MAVC são compostas por múltiplas artérias e veias sem interposição de um leito capilar resultando em *shunt* arteriovenoso. Em algumas áreas, há interposição de pequenos focos de tecido encefálico entre os vasos sanguíneos anômalos.

As artérias podem apresentar alterações na camada elástica, fibrose da camada média e adelgaçamento de suas paredes. As veias apresentam depósitos murais de tecido elástico, além de proliferação fibroblástica.

Os pseudoaneurismas podem ocorrer em aproximadamente 10% dos casos e estão relacionados com o risco de hemorragia. A trombose espontânea do *nidus* constitui achado raro.

ACHADOS DE IMAGEM

Tomografia Computadorizada do Encéfalo

- Na TC do encéfalo sem contraste a MAVC apresenta-se como um enovelado de vasos sanguíneos com atenuação maior que o parênquima adjacente (Fig. 17-11), geralmente sem efeito expansivo significativo, principalmente na ausência de hemorragia associada. Podem ser encontradas calcificações, principalmente nas MAVC trombosadas.
- Na TC com contraste há intensa impregnação de forma serpiginosa do *nidus*, com opacificação das artérias nutridoras e da drenagem venosa. As MAVC trombosadas apresentam pouca ou nenhuma impregnação.
- A TC é superior à RM para demonstrar pequenas MAVC calcificadas. A ocorrência de sangramento recente parenquimatoso ou hemorragia subaracnóidea (HSA) também pode ser subestimada em algumas sequências de RM.
- A ângio-TC é muito útil para a definição diagnóstica minimamente invasiva de alguns casos e pode ser usada na rotina, requerendo, entretanto, cuidados técnicos na obtenção sequencial e na interpretação anatômica precisa dos achados.

Ressonância Magnética

- Na RM de encéfalo a MAVC pode ser identificada como área constituída por aglomerado de vasos com *flow voids* (Fig. 17-12).
- Nas imagens ponderadas em T1 o sinal do *nidus* pode variar conforme a velocidade e a direção do fluxo sanguíneo (Fig. 17-13). A presença de hemorragia e a fase de degradação da hemoglobina podem interferir neste padrão de sinal.
- Nas imagens ponderadas T2/*fluid attenuated inversion recovery* (FLAIR) é possível observar área de hipersinal na periferia do *nidus* que pode corresponder a gliose e/ou edema.
- As MAVC com fenômeno de roubo pronunciado podem estar associadas à atrofia do parênquima cerebral adjacente, caracterizada pelo alargamento dos espaços liquóricos dos sulcos e fissuras adjacentes e pela assimetria focal dos segmentos ventriculares próximos.
- O efeito expansivo do *nidus* é muito pequeno, particularmente naqueles casos sem hemorragia.
- A RM é superior à TC para detecção de hemorragias crônica e subaguda, que constituem informações importantes para o prognóstico e a decisão terapêutica (Fig. 17-14). Admite-se que cada novo episódio de hemorragia em uma MAVC esteja correlacionado com pior prognóstico pelo dano parenquimatoso imposto. A aparência da hemorragia nas MAVC e sua evolução na RM se assemelham àquelas das demais causas de hemorragia intraparenquimatosa (Fig. 17-15 e 17-16).
- O aumento de sinal na sequência ponderada em T1 no *nidus* ou nas veias de drenagem pode decorrer da presença de trombo na fase subaguda ou da coexistência de material de embolização. O hipossinal na sequência ponderada em T2 geralmente é determinado por depósito de hemossiderina ou calcificação. As sequências T2* ou *susceptibility weighted imaging* (SWI) exacerbam o efeito de suscetibilidade magnética e evidenciam melhor zonas de hemorragia ou calcificação (Fig. 17-17).
- A ângio-RM com sequências TOF ou PC pode ser utilizada para estimar de forma preliminar algumas das artérias nutridoras, principalmente as mais calibrosas, bem como o *nidus* e a drenagem venosa da MAVC. A ângio-RM PC pode estimar de forma mais precisa vasos com fluxo lento, desde que sejam adequadamente estabelecidas as faixas de velo-

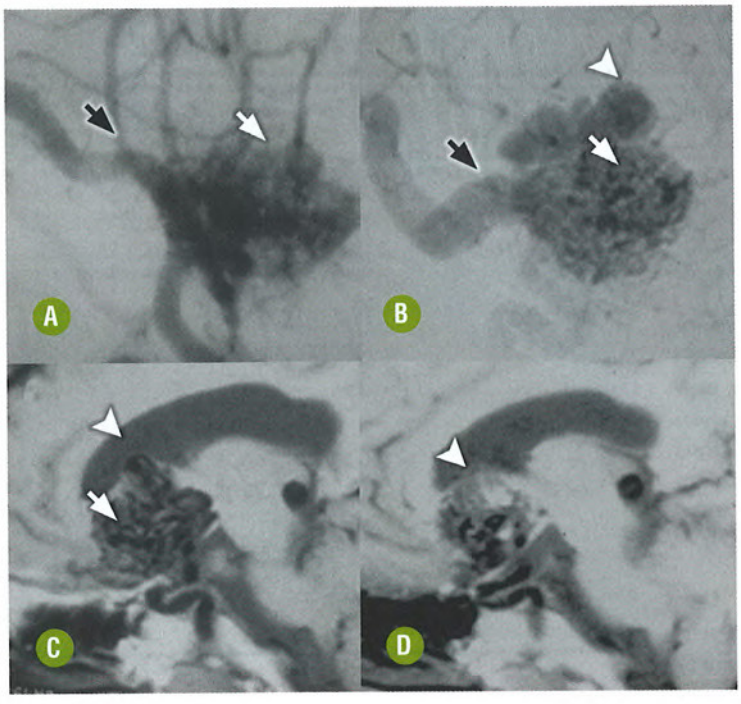

FIGURA 17-10. Malformação arteriovenosa no lobo frontal. **(A)** Angiografia cerebral demonstrando MAVC no lobo frontal com *nidus* (seta branca) e veia de drenagem (seta preta) diagnosticada aos 7 anos de idade, por cefaleia. Angiografia cerebral 13 anos após o diagnóstico **(B)** demonstrou mudança na angioarquitetura da MAV com a caracterização de um aneurisma intranidal (cabeça de seta) associado a três episódios de hemorragia intraventricular. RM sagital T1 **(C)** demonstrou o *nidus* e o aneurisma periventricular (cabeça de seta). RM sagital T1 pós-embolização do aneurisma intranidal evidenciou a oclusão do aneurisma com a presença de material embólico com hipersinal (cabeça de seta).

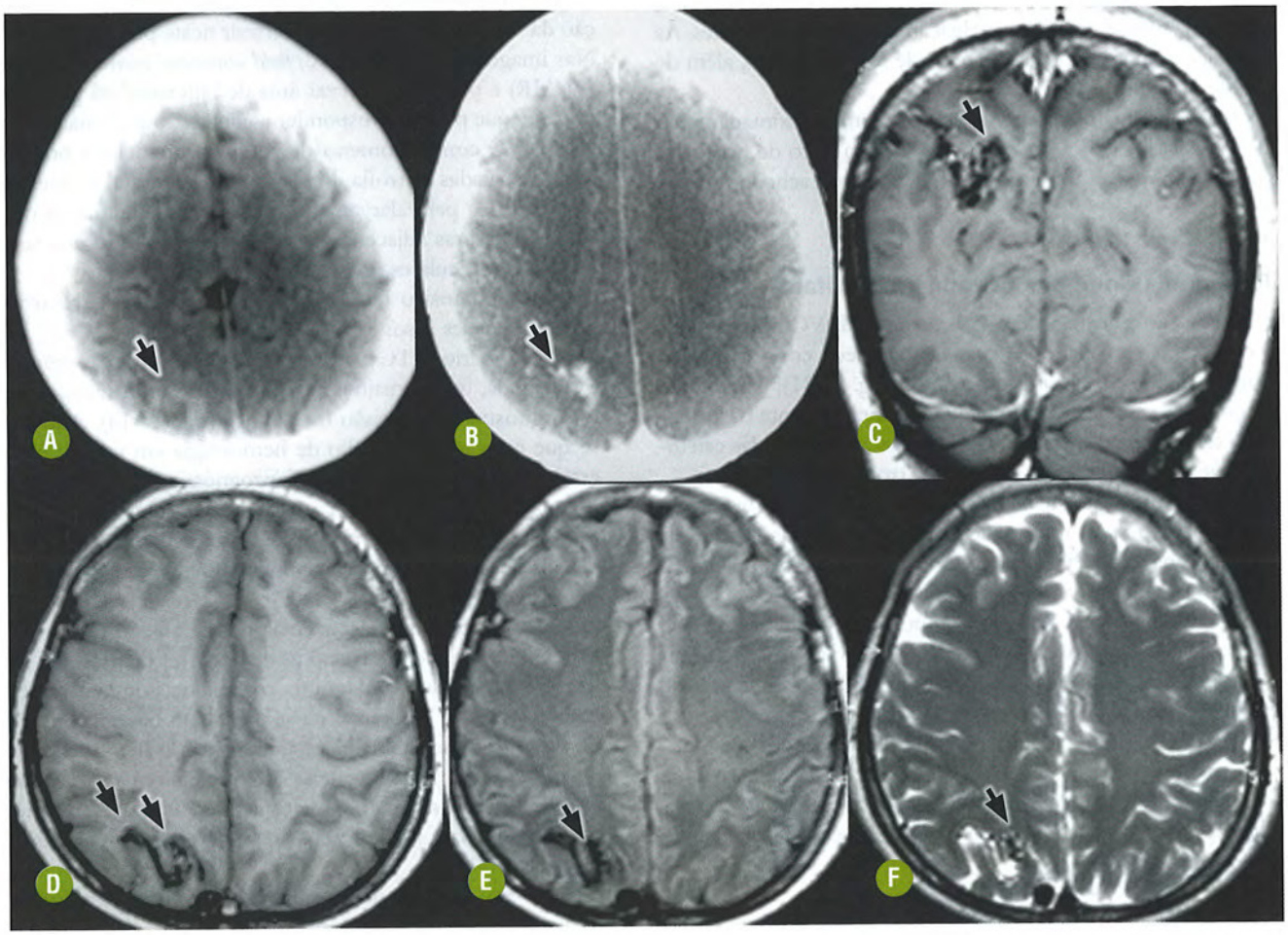

FIGURA 17-11. Malformação arteriovenosa cerebral pial no lóbulo parietal superior direito. Tomografia computadorizada sem contraste **(A)** evidenciou área espontaneamente hiperatenuante com realce serpiginoso após a administração do contraste **(B)**. A imagem de RM T1 pós-contraste **(C)** evidenciou as estruturas serpiginosas com *flow voids* que correspondem à malformação arteriovenosa cerebral pial. As imagens axiais ponderadas em T1 **(D)**, FLAIR **(E)** e T2 **(F)** confirmaram a presença do *nidus* (setas) e da veia de drenagem.

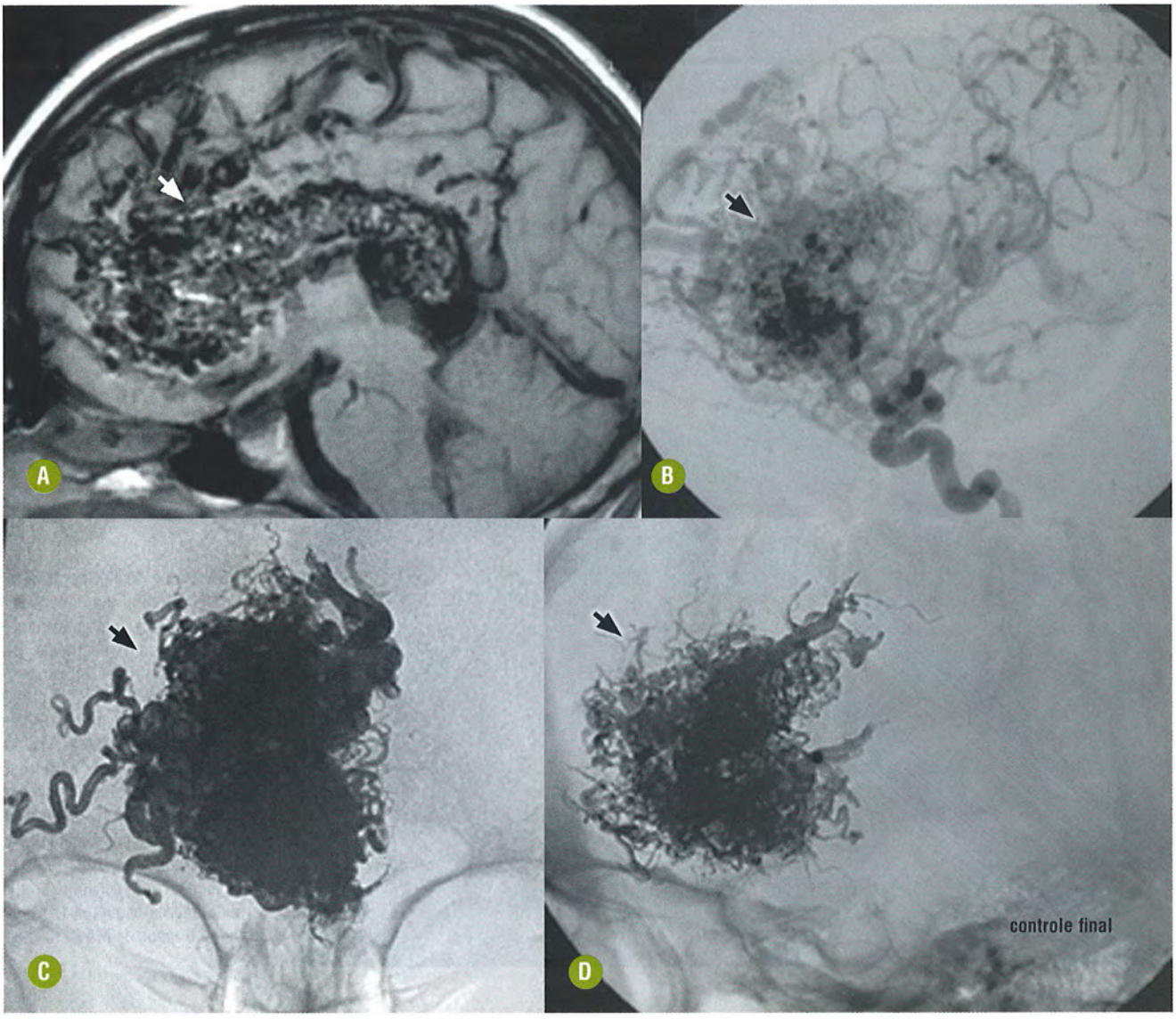

FIGURA 17-12. Extensa malformação arteriovenosa no corpo caloso. RM sagital T1 **(A)** evidenciou múltiplas estruturas serpiginosas no corpo caloso e parte anterior do giro do cíngulo (seta branca). Angiografia digital por cateter em vista lateral **(B)** evidenciou o *nidus* da MAVC (seta) e veias frontais de drenagem em direção ao seio sagital superior. Radiografias convencionais anteroposterior **(C)** e perfil **(D)** após tratamento endovascular visando o controle da cefaleia demonstrou material radiopaco depositado no *nidus*.

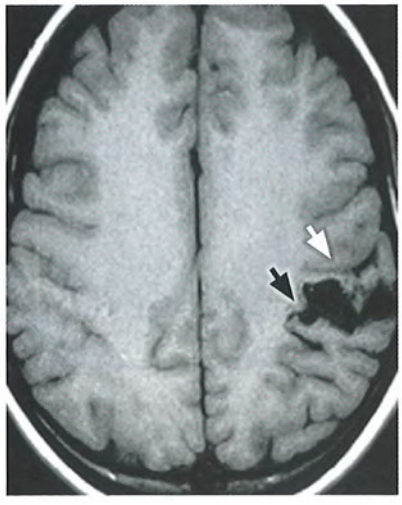

FIGURA 17-13. Malformação arteriovenosa cerebral pial no lobo parietal esquerdo (sulco pós-central). RM axial T1 demonstrando estruturas serpiginosas que correspondem ao *nidus* (seta preta). A seta branca aponta o sulco central.

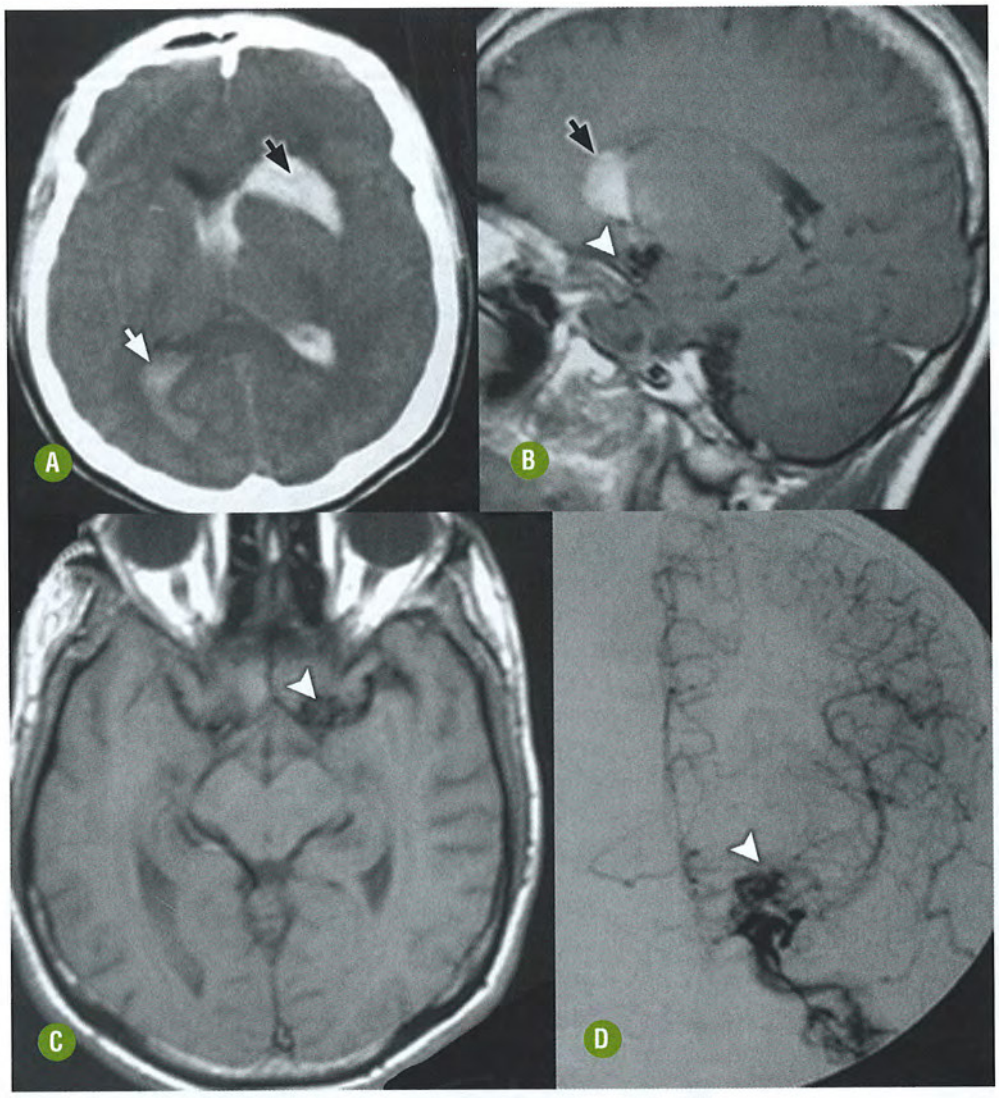

FIGURA 17-14. Malformação arteriovenosa cerebral na substância perfurada anterior. Tomografia computadorizada sem contraste **(A)** demonstrando sangramento nucleocapsular esquerdo (seta preta) com extensão intraventricular (seta branca). RM sagital **(B)** e axial T1 **(C)** demonstrando as estruturas serpiginosas com *flow voids* que correspondem a MAVC (cabeça de seta) e hematoma intraparenquimatoso subagudo (seta preta). Angiografia digital com injeção na artéria carótida interna esquerda **(D)** confirmando o *nidus* da MAVC (cabeça de seta).

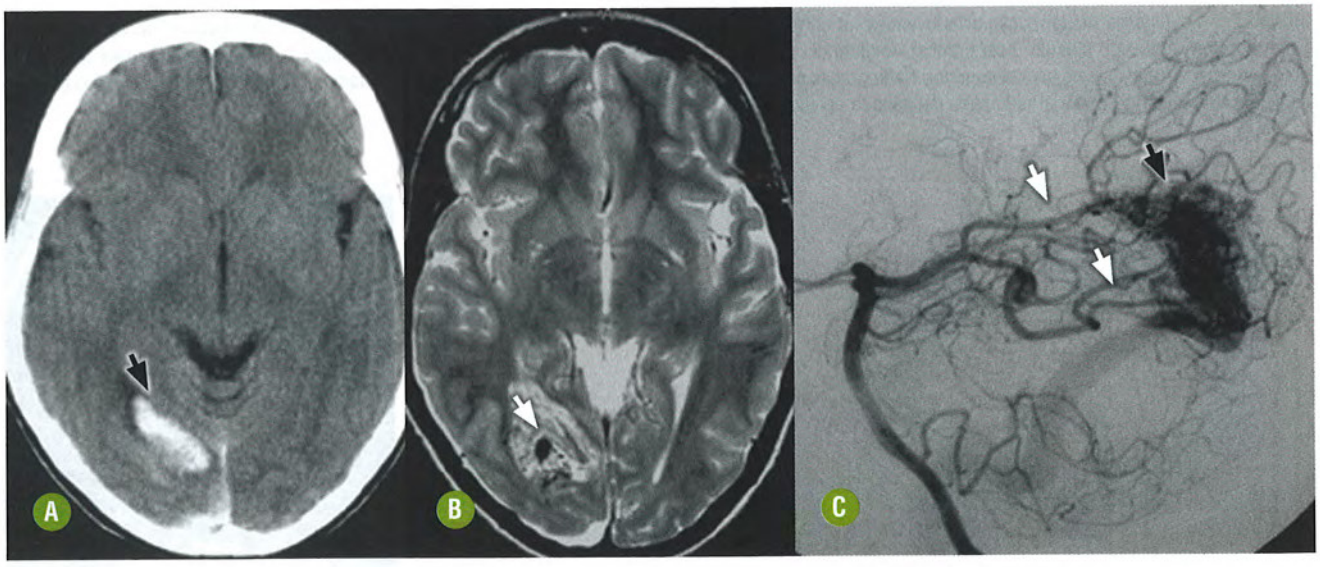

FIGURA 17-15. Malformação arteriovenosa cerebral no lobo occipital direito. Tomografia computadorizada sem contraste **(A)** demonstrando hemorragia recente (seta preta). RM axial T2 **(B)** evidenciando estruturas serpiginosas com *flow voids* que correspondem à MAVC (seta branca), após reabsorção do hematoma nesta região. Angiografia digital por injeção na artéria vertebral esquerda em projeção lateral **(C)** confirmando o *nidus* da MAVC (seta preta) e suas artérias nutridoras (ramos calcarino e temporal posterior da artéria cerebral posterior – setas brancas).

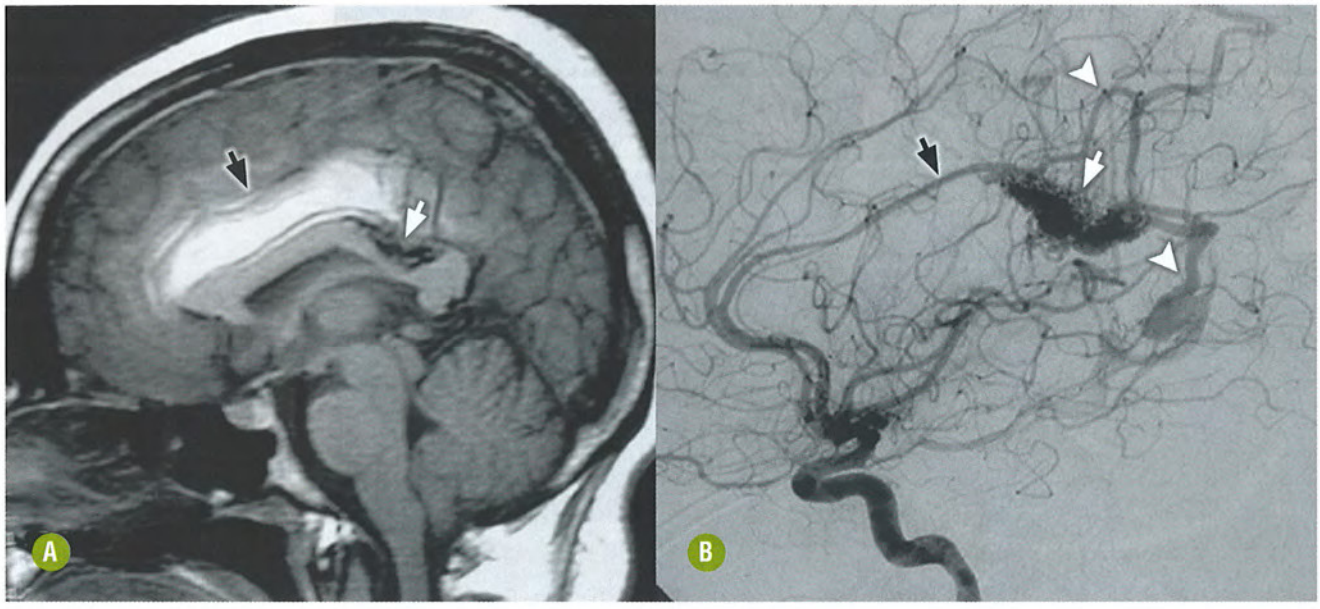

FIGURA 17-16. Malformação arteriovenosa cerebral no corpo caloso. RM sagital T1 **(A)** evidenciou hematoma subagudo no giro do cíngulo (seta preta) e o *nidus* da MAVC no corpo caloso (seta branca). Angiografia digital por injeção na artéria carótida interna em projeção lateral **(B)** confirmando o *nidus* da MAVC (seta branca), artéria nutridora (seta preta) e veias de drenagem (cabeça de seta).

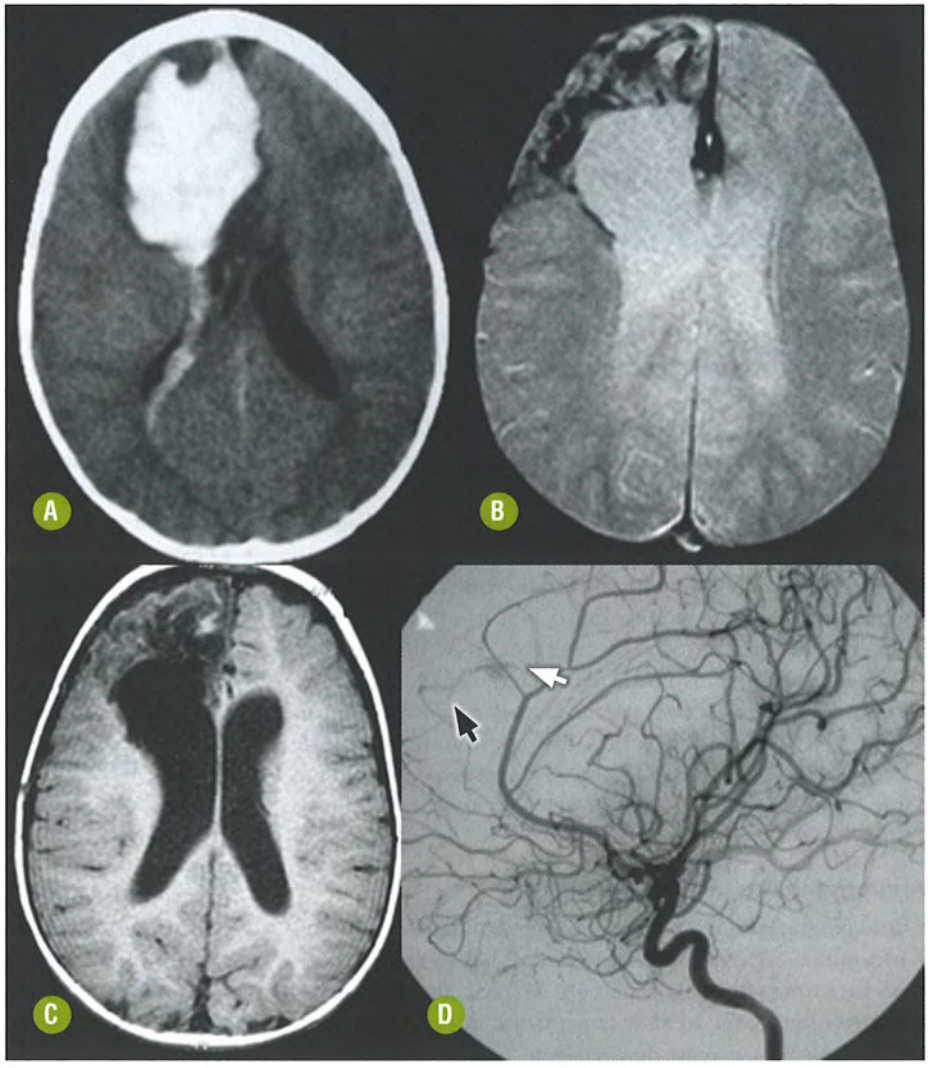

FIGURA 17-17. Malformação arteriovenosa cerebral pial. Tomografia computadorizada sem contraste **(A)** evidenciou hemorragia recente no lobo frontal direito com extensão intraventricular. Imagens axiais de RM T2* **(B)** demonstrando sinais de hemorragia antiga e T1 **(C)** com encefalomalacia frontal associada à dilatação do ventrículo lateral direito. Angiografia digital por cateter com injeção seletiva na carótida interna direita **(D)** confirmou pequeno *nidus* da MAVC no giro frontal superior vascularizada pelo ramo frontal interno médio da artéria pericalosa (seta branca) drenando para a veia cortical frontal (seta preta).

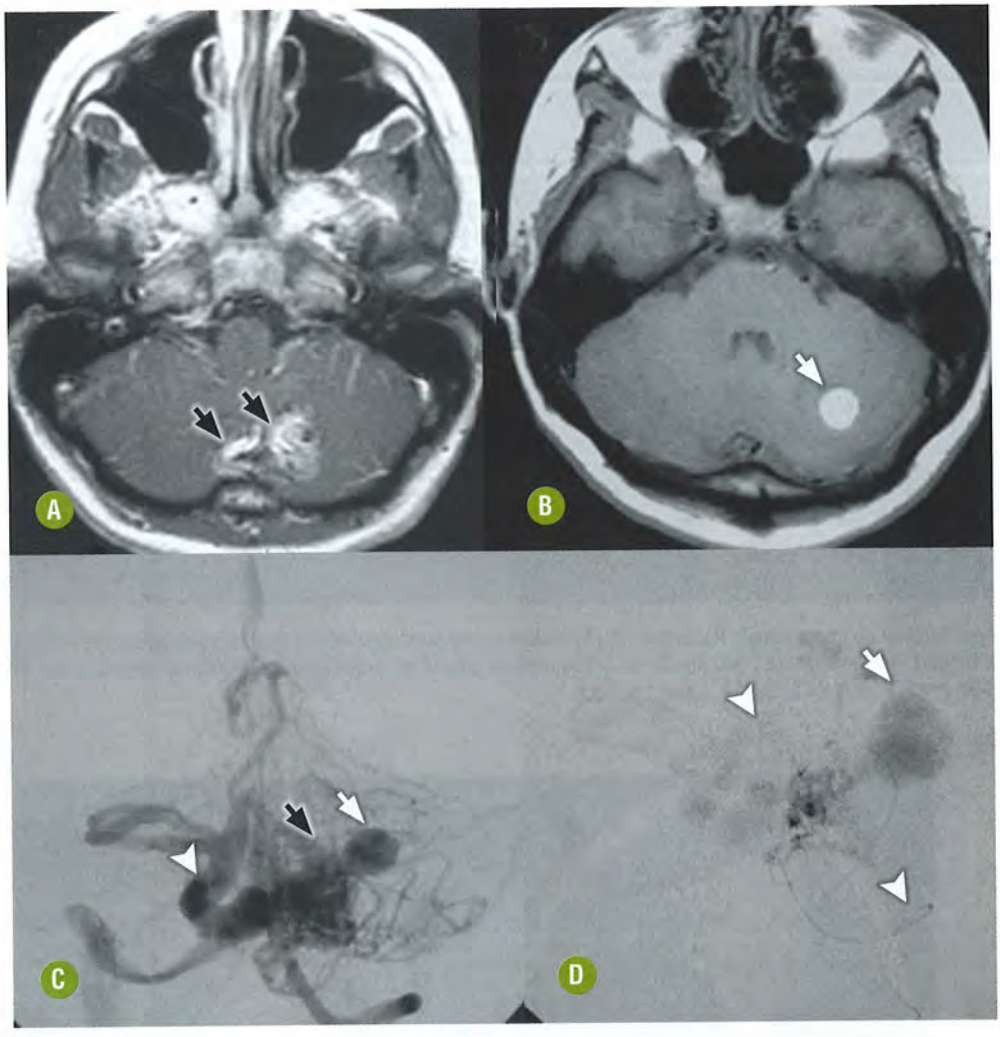

FIGURA 17-18. Malformação arteriovenosa com pseudoaneurisma no cerebelo. RM axial T1 **(A-B)** evidenciando estruturas serpiginosas que correspondem às veias de drenagem da MAVC (seta preta) e aneurisma (seta branca). Angiografia digital por injeção na artéria vertebral esquerda em projeção anteroposterior **(C)** confirmou o *nidus* da MAVC (seta preta), o aneurisma intranidal (seta branca) e a veia de drenagem (cabeça de seta). Angiografia digital com injeção seletiva de contraste no pedículo arterial que nutre a malformação arteriovenosa **(D)** por meio de microcateter (cabeça de seta) opacifica o aneurisma intranidal (seta branca).

cidade. A sequência TOF pode gerar imagens degradadas pelo efeito da hemoglobina naqueles casos de MAVC com hemorragia prévia.

- A ângio-RM não permite estimar os detalhes da angioarquitetura da MAVC, persistindo a necessidade de complementação com a angiografia digital por cateter para a definição do tratamento mais apropriado, bem como para o diagnóstico de pequenas MAVC (Fig. 17-18).
- A ângio-RM tem uso muito restrito no controle pós-cirúrgico, endovascular ou radiocirúrgico, pois não permite definir critérios de cura ou oclusão completa da MAVC, particularmente por não identificar de forma fidedigna pequenos *nidus* residuais ou *shunts* arteriovenosos precoces residuais (Fig. 17-19). Por outro lado, a RM constitui o método de escolha para a correta estimativa das repercussões parenquimatosas estruturais das MAVC antes ou após o tratamento (Fig. 17-20).

Angiografia Digital por Cateter

- A angiografia digital é o método de escolha para a definição minuciosa das características da MAVC, caracterizando de forma adequada o número de pedículos nutridores, a angioarquitetura do *nidus* (aneurismas intranidais e pseudoaneurismas) e veias de drenagem (número, localização superficial ou profunda, estenose ou aneurismas venosos) (Fig. 17-21).
- A injeção seletiva nas artérias carótidas externas permite ainda demonstrar a presença de suprimento transdural para o *nidus*, que ocorre em 27% a 32% das MAVC piais. A identificação do suprimento transdural influencia a decisão terapêutica.
- O exame angiográfico completo avalia de forma seletiva as artérias carótidas internas, externas e vertebrais.
- Os aneurismas relacionados com o fluxo, localizados nos vasos nutridores da MAVC, localizados no polígono de Willis, bem como aqueles do interior do *nidus*, são mais bem identificados pela angiografia digital por cateter.

Recomendações

A MAVC pode, mais raramente, não ser diagnosticada em decorrência da compressão promovida pela presença de hematoma agudo, ou por estar completamente trombosada.

Em poucos casos, as MAVC cerebrais são muito pequenas e podem passar despercebidas em estudos de imagem com menor resolução ou por observadores menos experientes. A angiografia digital por cateter permite a caracterização detalhada das características da MAVC e constitui a ferramenta mais importante na programação terapêutica.

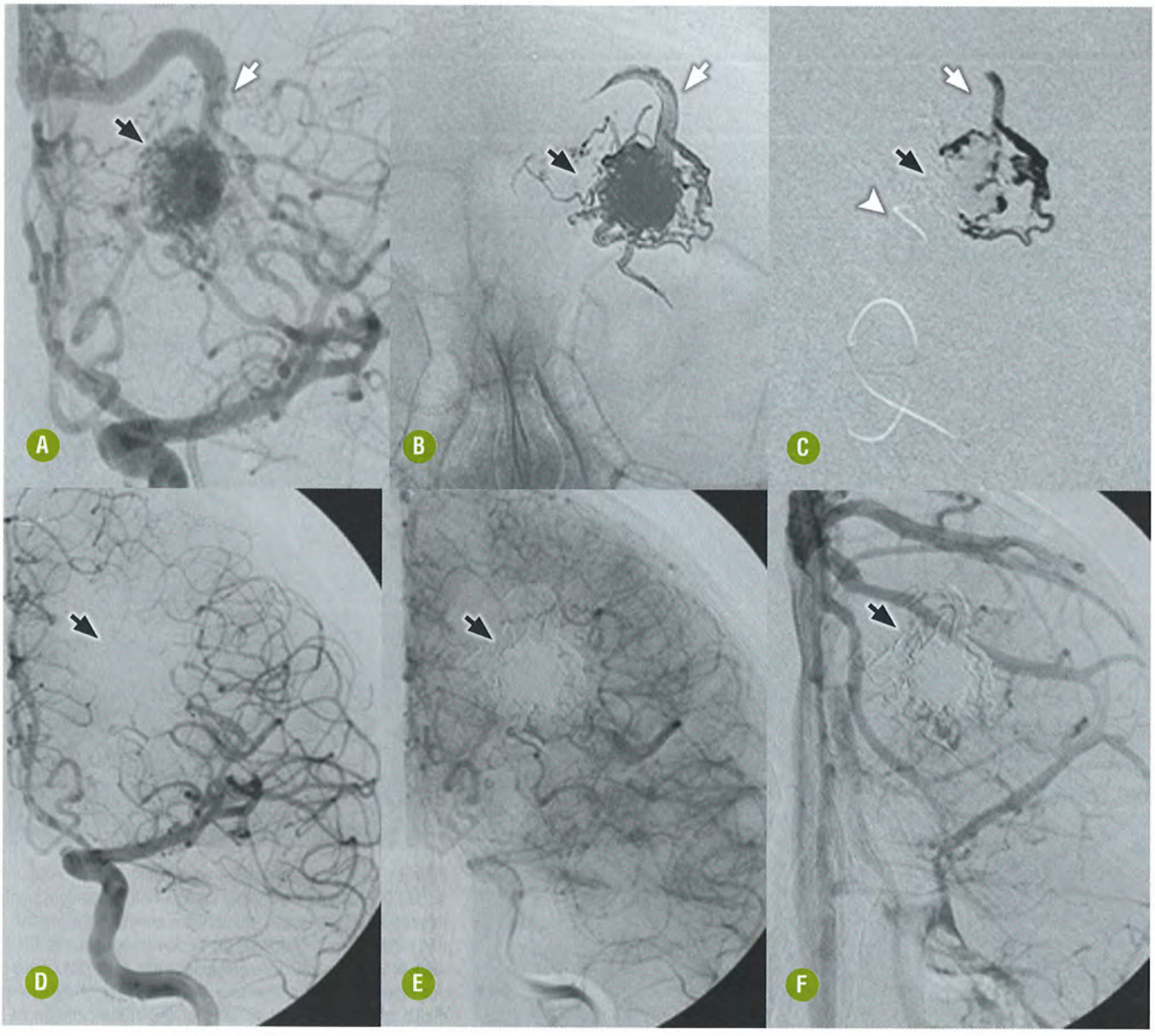

FIGURA 17-19. Malformação arteriovenosa cerebral pial no lobo frontal esquerdo. Angiografia digital com injeção seletiva na carótida interna esquerda **(A)** demonstrando o *nidus* da MAVC (seta preta) e a única veia de drenagem em direção ao seio sagital superior (seta branca). Radiografia convencional pós-embolização **(B)** com oclusão completa da lesão utilizando líquido embólico Onyx (seta preta). Imagem da angiografia por subtração digital **(C)** durante a injeção seletiva de Onyx por cateterismo seletivo do pedículo arterial que nutre a MAV (cabeça de seta – microcateter, seta preta – Onyx depositado no *nidus* e seta branca – Onyx sendo injetado no *nidus* sob visualização direta em tempo real). Angiografia por cateter nas fases arterial **(D)**, arterial tardia/capilar **(E)** e venosa **(F)** confirmando a oclusão completa do *nidus* e a cura da MAV.

III. DIAGNÓSTICO DIFERENCIAL

O diagnóstico de MAVC só deve ser assegurado após a demonstração inequívoca da nutrição arterial e da drenagem venosa, com interposição de *nidus* bem definido. O diagnóstico de MAVC pelo uso estrito destes critérios praticamente não permite a inclusão de outros diferenciais. Todavia alguns diagnósticos diferenciais poderão ser lembrados diante de algumas situações raras, em especial naquelas nas quais a interpretação isolada de um método de imagem estrutural não permitiu a caracterização de todos os componentes da MAVC.

- A ausência de *nidus* pode ser observada nos casos de fístula arteriovenosa, em que há a conexão direta de artéria, geralmente cortical, com uma veia arterializada de grande calibre. Diante da impossibilidade de definição do *nidus* pelos métodos seccionais, em grande parte dos casos a arteriografia por cateter se faz indicada. Existe forte associação entre a presença de múltiplas fístulas arteriovenosas cerebrais e a THH.
- Tumores hipervasculares ou com *shunt* arteriovenoso
  - Glioblastoma: a acentuada angiogênese e a presença de *shunt* arteriovenoso podem simular o padrão visto na MAVC. A demonstração de componente sólido do tumor, com maior efeito expansivo e realce, permite a distinção inequívoca. A TC e a RM são ferramentas imprescindíveis para a definição de alguns casos, particularmente quando coexistir hemorragia.

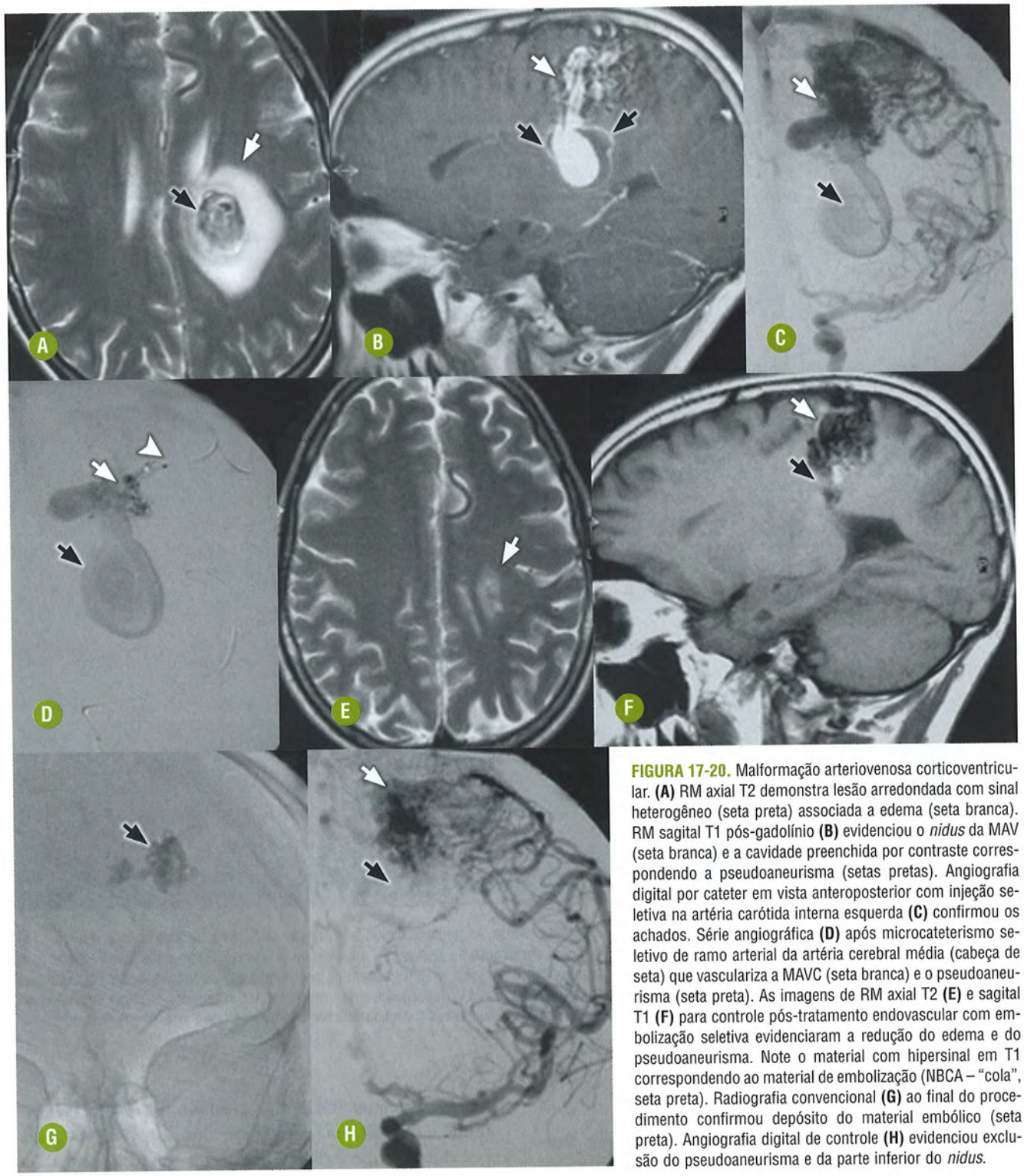

FIGURA 17-20. Malformação arteriovenosa corticoventricular. **(A)** RM axial T2 demonstra lesão arredondada com sinal heterogêneo (seta preta) associada a edema (seta branca). RM sagital T1 pós-gadolínio **(B)** evidenciou o *nidus* da MAV (seta branca) e a cavidade preenchida por contraste correspondendo a pseudoaneurisma (setas pretas). Angiografia digital por cateter em vista anteroposterior com injeção seletiva na artéria carótida interna esquerda **(C)** confirmou os achados. Série angiográfica **(D)** após microcateterismo seletivo de ramo arterial da artéria cerebral média (cabeça de seta) que vasculariza a MAVC (seta branca) e o pseudoaneurisma (seta preta). As imagens de RM axial T2 **(E)** e sagital T1 **(F)** para controle pós-tratamento endovascular com embolização seletiva evidenciaram a redução do edema e do pseudoaneurisma. Note o material com hipersinal em T1 correspondendo ao material de embolização (NBCA – "cola", seta preta). Radiografia convencional **(G)** ao final do procedimento confirmou depósito do material embólico (seta preta). Angiografia digital de controle **(H)** evidenciou exclusão do pseudoaneurisma e da parte inferior do *nidus*.

  - Hemangioblastoma: a presença de grande conglomerado vascular subpial, principalmente nas lesões cerebelares ou do tronco encefálico, pode confundir o achado cirúrgico. Estes tumores demandam exuberante nutrição vascular periférica e são mais facilmente diagnosticados a partir de suas características estruturais de TC ou RM com contraste.
- Lesões com realce giriforme ou cortical
  - Os infartos isquêmicos subagudos apresentam extravasamento de contraste com padrão de realce giriforme, que à TC, principalmente, podem requerer atenção especial ao diagnóstico específico.
  - Síndrome de Sturge-Weber.
  - Meningioangiomatose.
- Uma atenção particular deve ser destinada às MAVC trombosadas. Uma lista de diagnósticos diferenciais deve ser criteriosamente excluída diante desta possibilidade.
- Cavernoma: a ausência de vasos nutridores ou de drenagem na periferia da lesão constitui a base da diferenciação. A RM

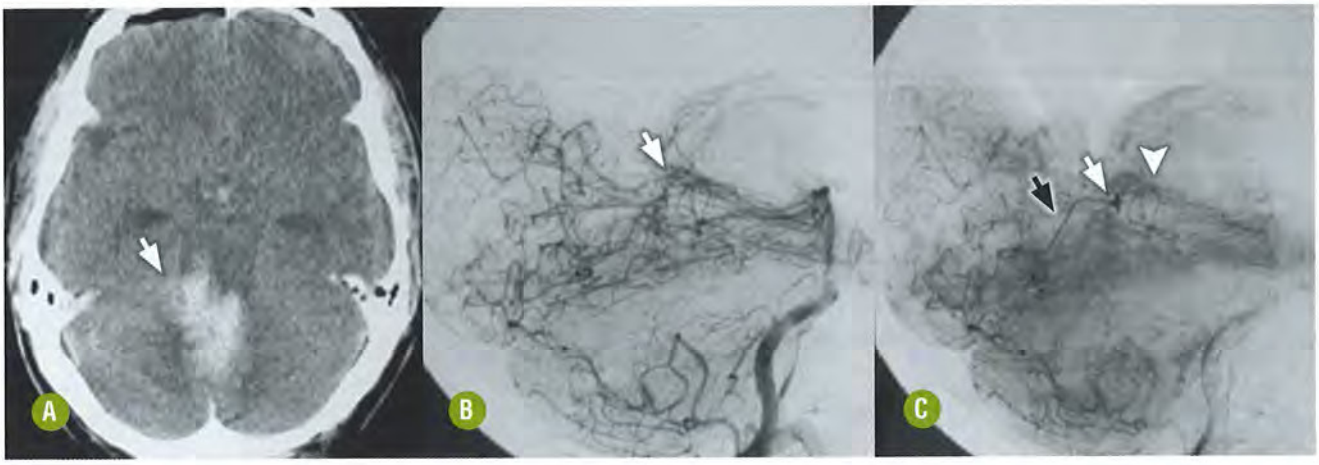

FIGURA 17-21. Pequena malformação arteriovenosa na fissura cerebelomesencefálica. Tomografia computadorizada sem contraste **(A)** demonstrando hemorragia no verme do cerebelo com extensão para a transição pontomesencefálica (seta branca). Angiografia digital com injeção seletiva na artéria vertebral esquerda em projeção lateral **(B-C)** evidenciando pequena MAV na fissura cerebelomesencefálica (seta branca), drenada por veia vermiana superior (seta preta) e nutrida por ramos da artéria cerebelar superior (cabeça de seta).

é o método padrão-ouro para o diagnóstico dos cavernomas por se tratar de malformação críptica, portanto não identificada à angiografia digital.

- Neoplasias calcificadas: particularmente oligodendrogliomas, astrocitomas de baixo grau e tumores glioneuronais constituem diferenciais relevantes, principalmente naqueles pacientes com história de crises epilépticas.

MALFORMAÇÃO ARTERIOVENOSA INTRACRANIANA DURAL

I. INTRODUÇÃO

Generalidades

A malformação arteriovenosa dural (MAVD) é caracterizada pela comunicação arteriovenosa anormal, que cursa através da dura-máter. O local mais comum da fístula é nos seios transversos ou sigmoides, seguidos pelos seios cavernosos. Dependendo do local da fístula arteriovenosa, a vascularização tem origem de ramos meníngeos das artérias carótida externa, carótida interna ou vertebral (Fig. 17-22).

As MAVD respondem por aproximadamente 15% de todas as malformações arteriovenosas intracranianas. Usualmente são lesões adquiridas, sendo mais frequentemente secundárias à trombose venosa de seio dural ou precipitadas por trauma, estados de hipercoagulabilidade, neoplasias, cirurgia ou infecção (Fig. 17-23).

Achados Clínicos

Adultos e crianças com MAVD podem apresentar amplo espectro de manifestações a depender da localização, do tamanho da fístula e da drenagem venosa da lesão. As crianças podem apresentar macrocefalia, sopro cardíaco, insuficiência cardíaca, veias ectasiadas no couro cabeludo, pressão intracraniana aumentada e hemorragia.

A maioria das MAVD se torna sintomática na quinta ou sexta décadas de vida. Aquelas localizadas nos seios transversos ou sigmoides podem causar sopro, zumbido e cefaleia. Caso haja drenagem venosa retrógrada para veias corticais, há maior chance de hemorragia, subaracnóidea ou parenquimatosa, além de déficits neurológicos progressivos. Estima-se que 10% a 20% dos indivíduos com MAVD evoluam para o óbito em decorrência das complicações inerentes a esta malformação vascular.

A hidrocefalia pode ocorrer por diminuição da drenagem do líquor devido à hipertensão venosa. Pacientes com MAVD intracranianas e drenagem venosa para a medula espinal podem apresentar mielopatia progressiva por congestão venosa.

As MAVD que envolvem o seio cavernoso podem causar proptose, quemose, dor orbitária e sopro. Diminuição da acuidade visual e diplopia também podem ser secundárias a estas lesões. A ocorrência de crises epilépticas, hemorragia e déficits neurológicos podem ocorrer quando há drenagem de uma MAVD do seio cavernoso para uma veia cortical.

As MAVD que se apresentaram por sangramento foram bem estudadas por Duffau e cols. em 1999, que descreveram: cefaleia (60%), déficit neurológico progressivo (40%), perda da consciência (25%) e crise epiléptica generalizada (5%) dos casos de MAVD com hemorragia. Os sangramentos foram parenquimatosos (75%), subaracnóideos (15%) e subdurais (10%). O ressangramento ocorreu em 35% dos indivíduos em até duas semanas após o primeiro episódio e com maior gravidade.

Dos pacientes com MAVD que não apresentam drenagem cortical, cerca de 2% vão desenvolver este tipo de drenagem durante o curso da doença se não tratados ou parcialmente tratados, complicando o prognóstico. O tratamento das MAVD pode ser feito por embolização via endovascular ou ressecção cirúrgica e, em alguns casos, também por radiocirurgia. O tratamento endovascular pode ser feito por via transarterial com líquido embólico (N-butil cianoacrilato [NBCA] ou Onyx) ou transvenosa com espirais destacáveis.

Achados Histológicos

A MAVD é caracterizada pela presença de artérias nutridoras múltiplas ectasiadas convergindo para um seio venoso dural. O aumento da pressão no seio é transmitido às veias, tornan-

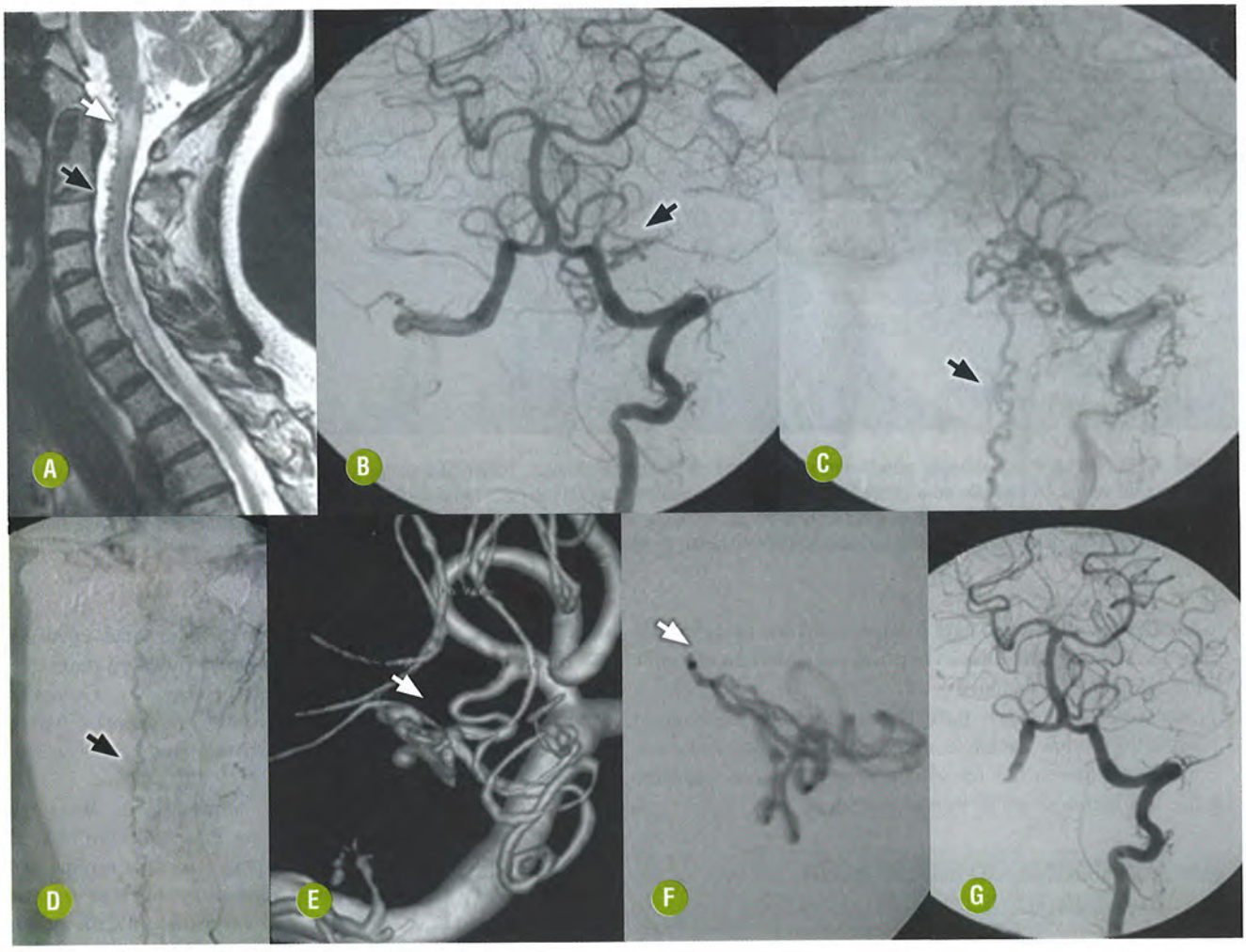

FIGURA 17-22. Fístula arteriovenosa pial. RM sagital T2 da coluna cervical **(A)** demonstra hipersinal na transição bulbomedular provavelmente correspondendo a edema (seta branca) e ectasias vasculares perimedulares e peribulbares (seta preta). Angiografia digital por cateter com injeção seletiva na artéria vertebral esquerda **(B-D)** demonstrando pequena fístula arteriovenosa nas superfícies inferior e anterior do hemisfério cerebelar esquerdo vascularizada por ramos da PICA e drenada por veias peribulbares em direção ao plexo venoso medular cervical (setas). Angiografia seletiva por cateter com reconstrução das imagens em 3D **(E)** demonstrando o ramo da PICA que vasculariza a fístula (seta). Angiografia por microcateterismo seletivo **(F)** do ramo da PICA para planejar a embolização (seta). Controle angiográfico **(G)** após oclusão da fístula arteriovenosa por injeção de líquido embólico com cateterismo seletivo da artéria que nutria a fístula demonstrou oclusão completa da lesão. Cortesia do Dr. Pierre Lasjaunias – Paris.

do-as arterializadas com espessamento da íntima e alteração da lâmina elástica interna.

II. ACHADOS DE IMAGEM

Tomografia Computadorizada do Encéfalo

- A TC e a RM nem sempre permitirão o diagnóstico correto das MAVD (Fig. 17-24). Entretanto estimarão mais corretamente a rara presença de calcificações subcorticais, bem como a consequência parenquimatosa das alterações de fluxo decorrentes da doença (Fig. 17-25). Podem ser demonstradas ainda áreas de hemorragia parenquimatosa ou subaracnóidea (Fig. 17-26).
- As MAVD que envolvem o seio cavernoso constituem fístulas carotidocavernosas indiretas e podem determinar o aumento do seio cavernoso e a dilatação da veia oftálmica superior. A dilatação da veia oftálmica superior pode ser estimada por meio de estudos de TC ou RM (Fig. 17-27), particularmente aqueles com injeção de contraste intravenoso. Todavia a adequada confirmação da fístula e a minuciosa avaliação do *shunt* exigem estudo de angiografia digital por cateter (Fig. 17-28).

Ressonância Magnética do Encéfalo

- Quando a MAVD é identificada à RM nas imagens estruturais para estudo do encéfalo, observamos a presença de material com isossinal ao parênquima em T1 e T2 preenchendo o seio venoso trombosado, geralmente associado a estruturas vasculares com *flow voids* (Fig. 17-29).
- O parênquima adjacente às MAVD, encefálico ou medular, pode apresentar hipersinal nas sequências ponderadas em T2/FLAIR, em decorrência do refluxo venoso cortical ou anormalidade da drenagem venosa cerebral (congestão venosa) (Fig. 17-30). A medula espinal e a substância branca supratentorial são particularmente sensíveis a esta complicação.

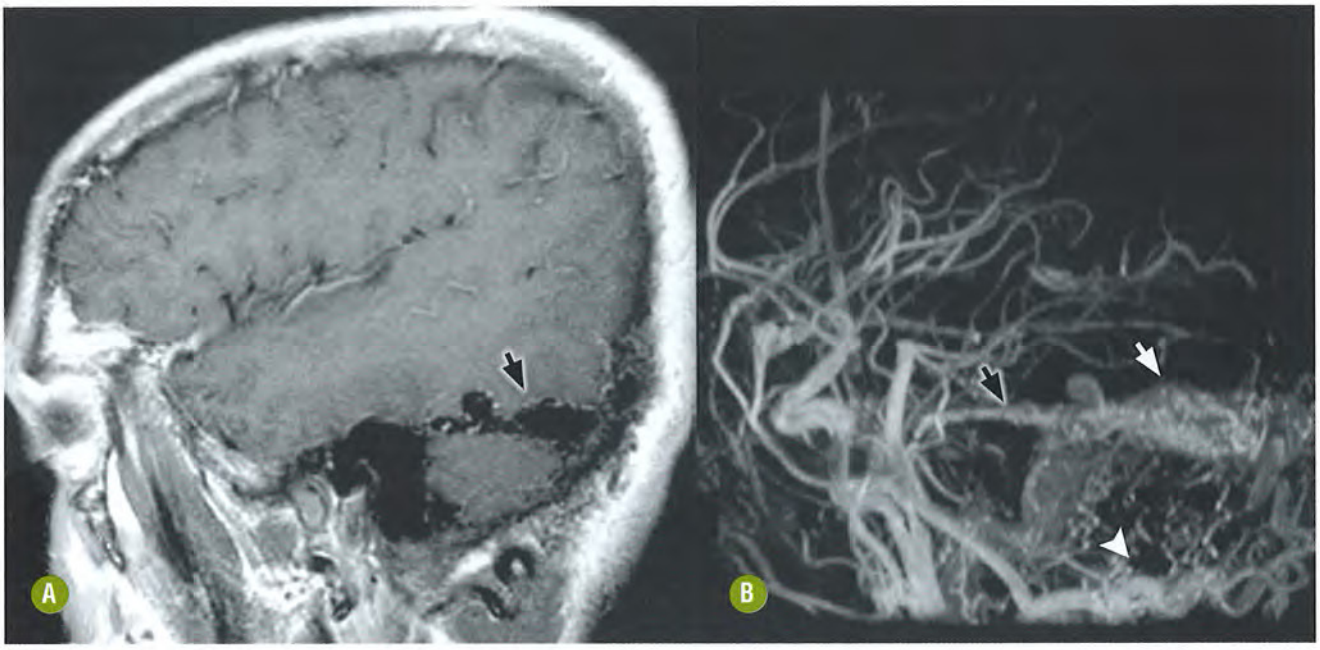

FIGURA 17-23. MAV dural do seio lateral. RM sagital T1 com contraste **(A)** demonstrando *flow voids* adjacentes ao seio transverso. Ângio-RM do encéfalo **(B)** demonstrando fístula arteriovenosa dural entre a artéria meníngea média (seta preta) e ramos da artéria occipital (cabeça de seta) com o seio lateral (seta branca).

- As sequências T2* ou SWI podem contribuir para o diagnóstico da coexistência de hemorragia parenquimatosa antiga associada à trombose crônica de seios venosos. As hemorragias secundárias à trombose têm localização relativamente previsível, enquanto aquela decorrente do aumento da pressão por arterialização é mais aleatória.
- Na sequência de difusão pode haver área de restrição focal secundária a infarto ou isquemia venosa. A presença de hemorragia perturba a correta interpretação dos achados da difusão.
- As imagens ponderadas em T1 com contraste podem evidenciar o seio venoso cronicamente trombosado e a presença de impregnação dural difusa secundária à congestão leptomeníngea. As imagens pós-contraste demonstram geralmente a presença de veias congestas leptomeníngeas, que se estendem ao parênquima encefálico.
- As imagens T1 pós-gadolínio com pulso adicional de supressão de gordura são úteis para a caracterização das conexões arteriais na parede do seio venoso.
- A sequência TRICKS da ângio-RM pode ser útil para a detecção de MAV durais em casos suspeitos.
- Em alguns casos, as veias corticais dilatadas podem ser visualizadas pela ângio-RM ou pela aquisição SWI (*venous bold*). A RM com contraste (*contrast-enhanced 3D magnetization-prepared rapid gradient-echo*) aumenta a sensibilidade da RM para detectar refluxo para veia cortical, mas ainda não pode ser usada como único método para afastar a presença de drenagem cortical.

Angiografia Digital por Cateter

- A avaliação dos pacientes com MAVD deve ser feita com angiografia digital por cateter com injeções seletivas nas artérias carótidas internas e externas, assim como nas vertebrais (Fig. 17-31).
- A angiografia digital por cateter demonstra a localização do *shunt*, as artérias nutridoras, drenagem venosa e a presença de refluxo cortical.
- A avaliação da fase venosa da angiografia permite ainda detectar a presença de congestão venosa cerebral, que pode ter correlação com disfunção cognitiva progressiva e alteração do sinal da substância branca à RM.
- Os seios durais devem também ser avaliados quanto à presença de estenose ou trombose venosa, visto que a associação destes achados atribui maior risco de hemorragia à MAVD. As MAVD que não drenam para seios durais estão associadas a maior risco de hemorragia.
- Em geral, as MAVD dos seios transverso e sigmoide são tipicamente nutridas pelas artérias occipital e meníngea média; as MAVD tentoriais são usualmente nutridas pelo tronco meningo-hipofisário; as MAVD cavernosas podem ser supridas pelo tronco meningo-hipofisário, por ramos da carótida interna e pela meníngea média, enquanto as MAVD da fossa craniana anterior podem ser supridas pela artéria oftálmica e meníngea média. O suprimento arterial em cada localização pode variar.

Recomendações

A caracterização das MAVD com angiografia digital por cateter é importante para determinar a presença de refluxo para veia cortical, definindo o prognóstico da lesão e determinando também a necessidade de seu tratamento.

Apesar dos estudos angiográficos minimamente invasivos, por ângio-TC ou, principalmente, por ângio-RM, apresentarem boas sensibilidade e especificidade para o diagnóstico presumido de MAVD, o diagnóstico definitivo não pode prescindir da confirmação com estudo angiográfico digital.



FIGURA 17-24. MAVD do seio lateral direito. Tomografia computadorizada sem contraste **(A)** evidencia apenas discreta assimetria e diferença na atenuação dos seios laterais. A angiografia digital por cateter com injeção seletiva na carótida comum direita **(B-C)** demonstrou a fístula arteriovenosa dural localizada no seio sigmoide direito (seta preta) nutrida por ramos da artéria meníngea média. Angiografia digital por cateter com injeção seletiva na artéria carótida externa direita **(D)** demonstrou o local da fístula arteriovenosa entre a artéria meníngea média e o seio sigmoide. Angiografia digital **(E)** por meio de microcateter (seta) posicionado no interior da artéria meníngea média e com sua extremidade distal próxima ao ponto da fístula arteriovenosa. Controle angiográfico **(F-G)** após oclusão completa endovascular com líquido embólico Onyx (seta). Fase venosa da angiografia seletiva da artéria carótida interna esquerda em incidência oblíqua **(H)** demonstrando o seio lateral pérvio.

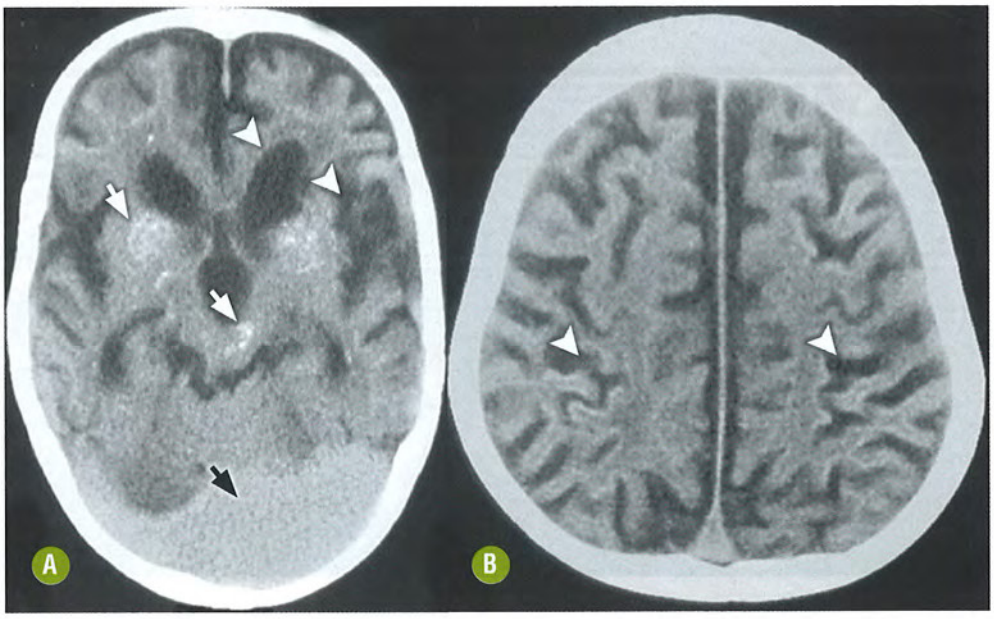

FIGURA 17-25. Alterações parenquimatosas relacionadas com MAV dural da infância. Tomografia computadorizada sem contraste **(A-B)** demonstrando acentuada atrofia do parênquima cerebral com proeminência das fissuras laterais e dos sulcos corticais (cabeças de setas) e dilatação do sistema ventricular. Pequenos focos de calcificação no mesencéfalo e núcleos da base podem ser observados, secundários à congestão venosa crônica (setas brancas). Os seios laterais estão extremamente dilatados em consequência da fístula arteriovenosa (seta preta).

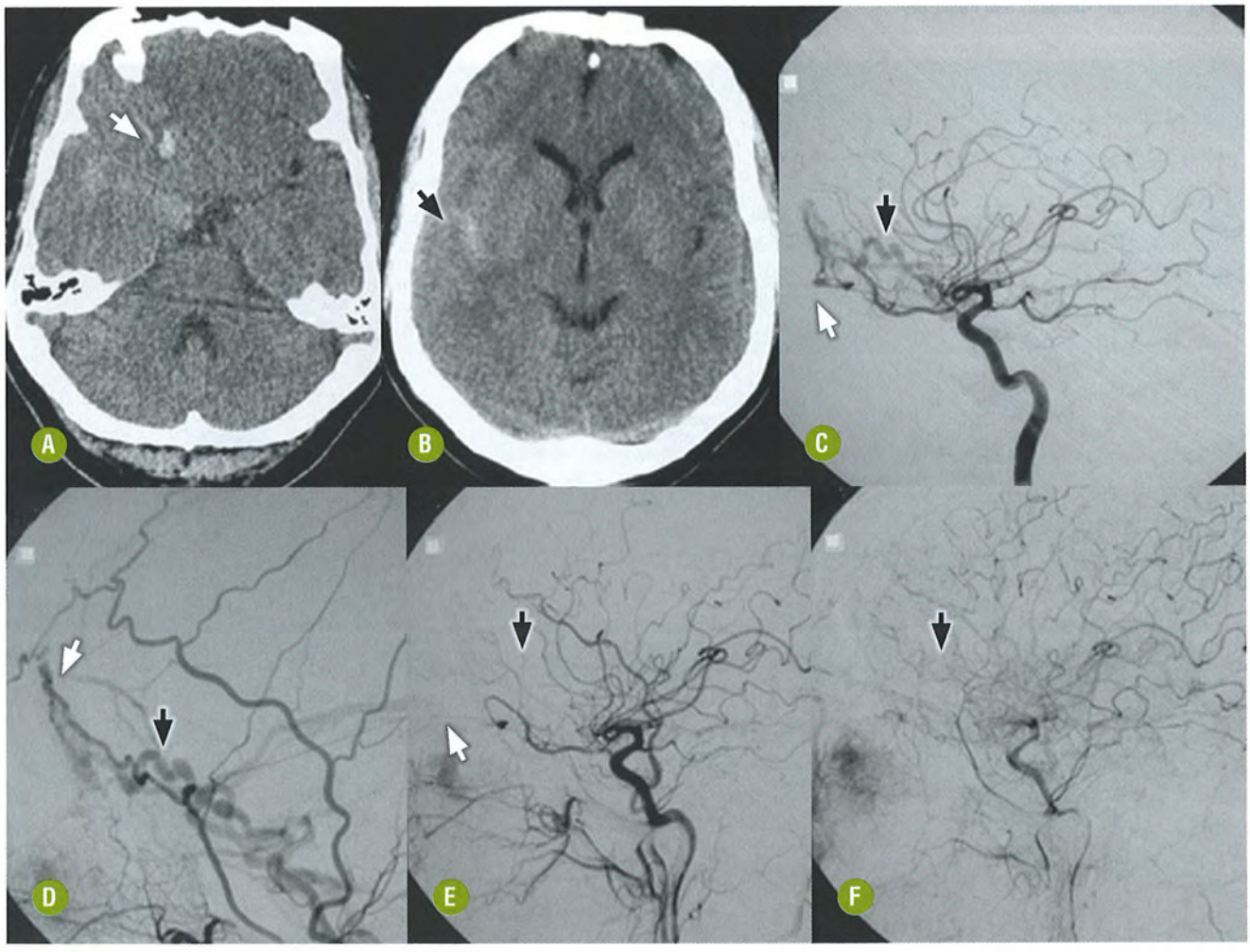

FIGURA 17-26. Malformação arteriovenosa dural da fossa craniana anterior (etmoidal). Tomografia computadorizada de encéfalo sem contraste **(A-B)** evidenciou hemorragia intraparenquimatosa no lobo frontal direito (seta branca) e hemorragia subaracnóidea na fissura sylviana direita (seta preta). Angiografia digital por cateter **(C)** demonstrou fístula arteriovenosa entre ramo etmoidal da artéria oftálmica (seta branca) e veia cortical frontal (seta preta). A injeção seletiva de contraste na artéria carótida externa direita **(D)** confirmou *shunt* arteriovenoso entre ramo da artéria meníngea média e uma veia cortical frontal. Controle angiográfico nas fases arterial precoce **(E)** e tardia **(F)** após embolização da MAV dural com líquido embólico confirmou oclusão completa do *shunt* arteriovenoso.

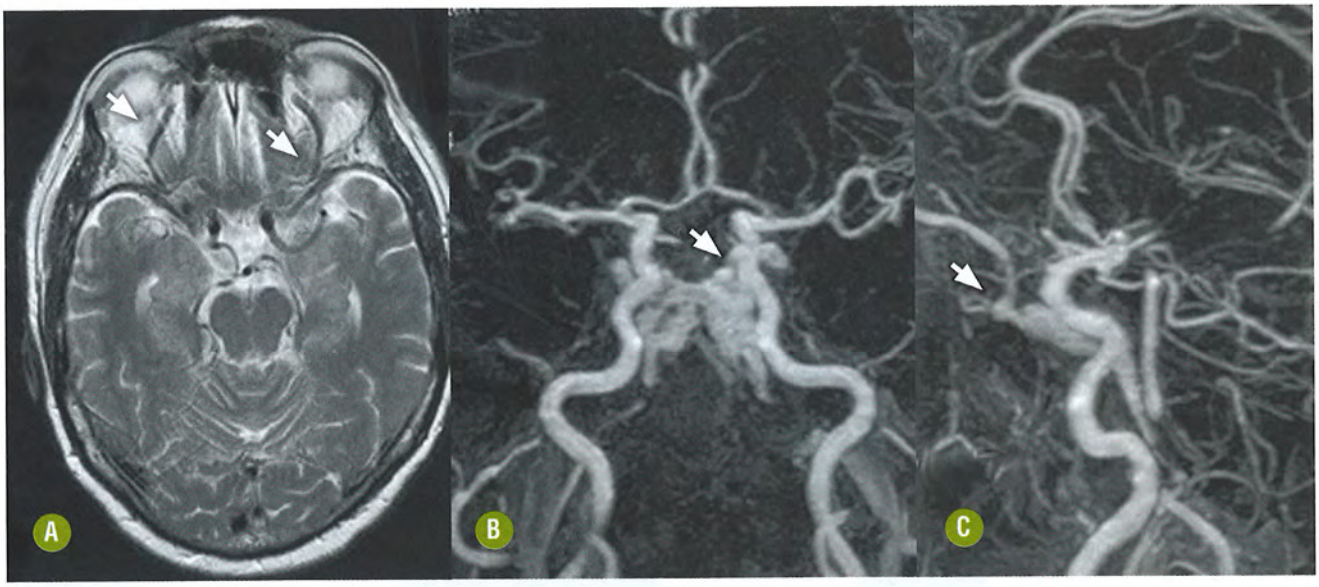

FIGURA 17-27. Malformação arteriovenosa dural do seio cavernoso. RM axial T2 **(A)** demonstrando dilatação das veias oftálmicas superiores (setas). Ângio-RM arterial **(B-C)** confirmou sinal de fluxo nos seios cavernosos (seta em **B**) e dilatação da veia oftálmica superior esquerda (seta em **C**). Cortesia da Dra. Christiane Campos, São Paulo-SP.

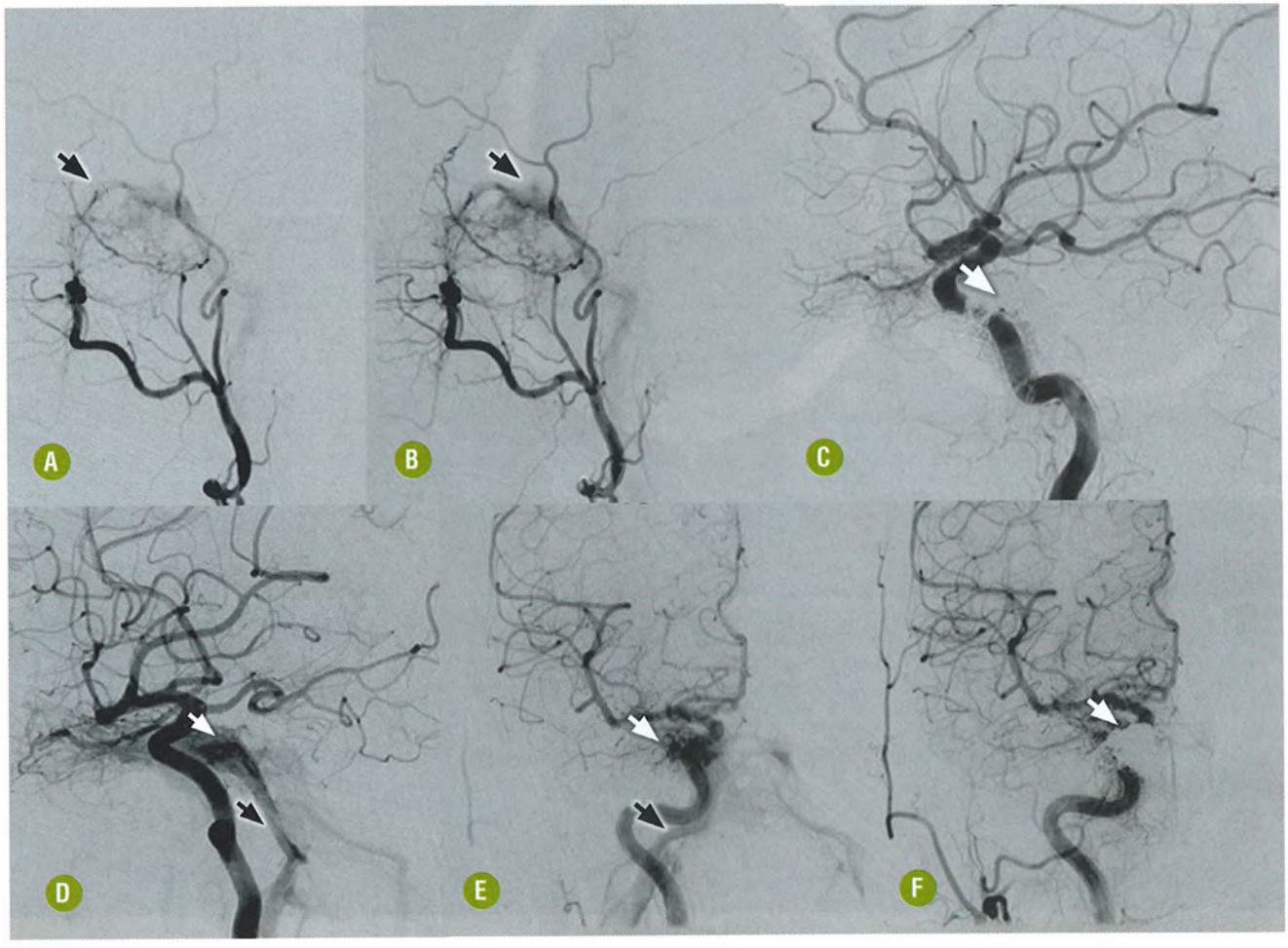

FIGURA 17-28. Malformação arteriovenosa dural do seio cavernoso pré e pós-tratamento endovascular. Arteriografia seletiva **(A-B)** demonstrando *shunt* arteriovenoso nutrido por ramos da artéria carótida externa com drenagem para os seios cavernoso e petroso inferior (setas). A injeção de contraste na artéria carótida interna **(C-D)** também evidenciou drenagem venosa precoce para o seio cavernoso (seta branca) em direção ao seio petroso inferior (seta preta). Controle angiográfico **(E-F)** após tratamento endovascular com espirais destacáveis por via transvenosa (seio petroso inferior) evidenciou oclusão completa do *shunt* arteriovenoso (seta).

A ângio-RM não define a angioarquitetura da MAVD e tampouco caracteriza sua drenagem venosa cortical. A identificação da drenagem cortical é muito importante para determinar o prognóstico e o planejamento terapêutico destas lesões.

DIAGNÓSTICO DIFERENCIAL

O diagnóstico de MAVD deve ser lembrado diante da presença de hemorragias parenquimatosas não explicadas, principalmente em idosos. É imprescindível, entretanto, a elaboração de uma lista de diagnósticos diferencias a serem excluídos antes da indicação de estudos angiográficos invasivos.

- Trombose venosa isolada de seios durais ou, principalmente, de veias corticais. A circulação colateral e a congestão venosa encontradas nas tromboses venosas podem simulam uma MAVD. Contudo a trombose venosa é mais comum em mulheres jovens com outros fatores de risco para trombofilia, enquanto a presença de vasos dilatados adjacentes ao seio trombosado, principalmente cruzando a tábua óssea adjacente, constitui achado de maior especificidade para o diagnóstico de MAVD.
- Fístula carotidocavernosa direta é uma conexão anormal entre o sistema arterial carotídeo e o seio cavernoso. A fístula direta resulta da comunicação do alto fluxo arterial carotídeo com o compartimento venoso do seio cavernoso, geralmente pós-trauma ou ruptura de um aneurisma intracavernoso. Ao contrário das fístulas indiretas (MAVD do seio cavernoso), nas fístulas carotidocavernosas diretas os fenômenos de arterialização do seio cavernoso com transmissão do hiperfluxo às veias oftálmicas superiores são exacerbados, aumentando a sensibilidade da detecção por meio dos estudos de angiografia minimamente invasiva por ângio-TC ou ângio-RM (Fig. 17-32).
- Neoplasias hipervasculares: as MAVD com trombose aguda podem impregnar com contraste e causar efeito expansivo e edema simulando lesão neoplásica cerebelar ou supratentorial.

MALFORMAÇÕES CAVERNOMATOSAS (CAVERNOMAS)

INTRODUÇÃO

Generalidades

Os cavernomas são definidos como lesões malformativas venosas sem a capacidade proliferativa dos tumores. Também têm sido indevidamente denominados hemangiomas cavernosos, porém são mais reconhecidos como malformações vasculares crípticas, por serem lesões angiograficamente ocultas. Têm ocorrência esporádica ou familiar, geralmente autossômica dominante, cujos *loci* anormais encontram-se nos cromossomos 7q, 7p, ou 3q, ou por mutação no gene KRIT1.

Os cavernomas são vistos em 0.4% a 0,5% das RM do encéfalo. As lesões múltiplas são infrequentes e podem constituir o tipo familiar de apresentação. Podem situar-se em praticamente todos os compartimentos intracranianos ou intrarraquianos. Cerca de 77% dos cavernomas são localizados no compartimento supratentorial e 23% são infratentoriais, principalmente no tronco encefálico. Os cavernomas são muito mais raros na medula espinal.

A maioria dos cavernomas varia de poucos milímetros até alguns centímetros, com média de 1,5 cm de diâmetro. Cavernomas gigantes, embora muito raros, têm sido observados no compartimento supratentorial de crianças, com aparência multicística, heterogênea e com típico padrão de "bolhas de sangue" nas imagens de RM, com níveis líquido-líquido delimitados por anel de hemossiderina e efeito expansivo variável.

Achados Clínicos

A maioria dos cavernomas constitui achado incidental em estudo de RM e não determina a ocorrência de alterações clínicas específicas. Podem estar associados a crises epilépticas ou déficit neurológico focal. Raramente podem causar hemorragia (0,1% a 0,7% ao ano), sendo a taxa de sangramento de

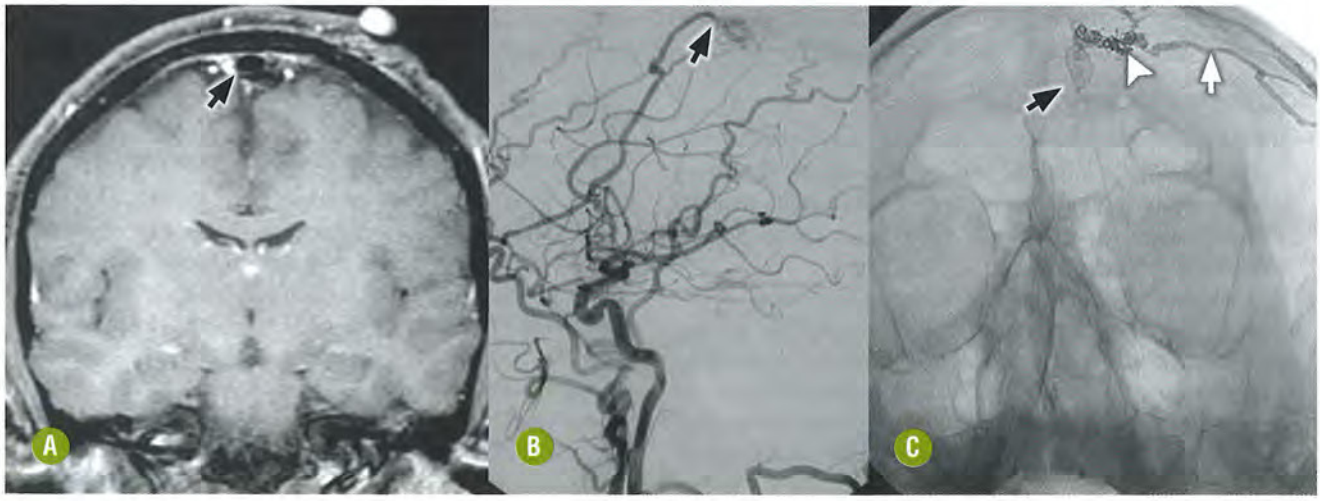

FIGURA 17-29. Fístula arteriovenosa dural do seio sagital superior. Imagem coronal de RM em T1 pós-gadolínio **(A)** demonstrando estrutura vascular ectasiada (seta) adjacente ao seio sagital superior, que corresponde à artéria que nutre a fístula arteriovenosa dural (FAVD). Na angiografia por cateter com injeção de contraste na artéria carótida comum **(B)** é possível identificar a artéria que se comunica diretamente com o seio sagital superior (seta preta). Radiografia convencional **(C)** durante tratamento endovascular com microcateter posicionado em uma das artérias que nutre a fístula (seta preta), demonstrando o líquido embólico (seta branca) e as espirais destacáveis (cabeça de seta) que foram depositados para o tratamento endovascular.

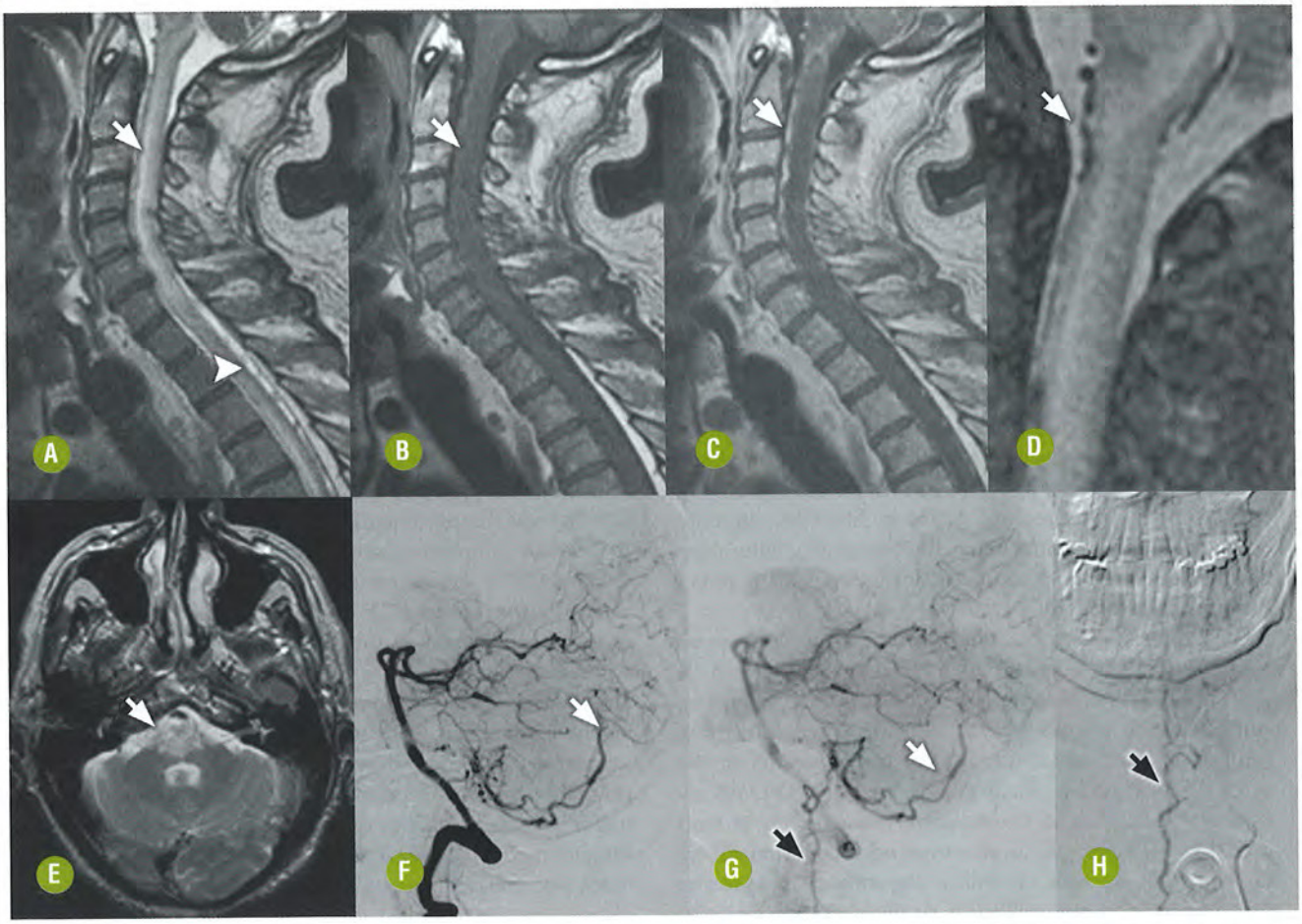

FIGURA 17-30. Malformação arteriovenosa dural intracraniana com drenagem venosa para veias medulares. Imagens de RM da coluna cervical ponderadas em T2 **(A)** e T1 **(B)** evidenciam edema vasogênico (seta branca) e ectasia de vasos perimedulares (cabeça de seta). A injeção intravenosa de gadolínio **(C)** evidenciou impregnação periférica da medula e intraparenquimatosa do bulbo (seta). A imagem T2* **(D)** torna mais evidente a ectasia dos vasos peribulbares (seta). A imagem axial T2 **(E)** evidenciou hipersinal no bulbo e na ponte, por edema (seta). A angiografia por injeção seletiva na artéria vertebral esquerda **(F-H)** confirma a fístula arteriovenosa (seta branca) que drena em direção à medula espinal cervical (seta preta).

25% ao ano naqueles indivíduos com hemorragia pregressa. Os cavernomas em mulheres jovens e com localização infratentorial também têm maior risco de hemorragia.

Achados Histológicos

- Macroscopia: são lesões circunscritas, avermelhadas, de forma esférica ou lobulada, que contêm canais vasculares múltiplos com cerca de 1 mm. A periferia da lesão é geralmente delimitada por tecido encefálico com algum grau de hemorragia extralesional.
- Microscopia: são constituídos por conglomerados de estruturas vasculares sinusoidais de tamanho variado e com parede fina única contendo colágeno e células endoteliais, mas sem músculo liso ou tecido elástico, portanto sem características definidas de veias ou artérias. Os canais vasculares são preenchidos por sangue, trombos em várias fases de degradação e tecido conjuntivo organizado. Não há tecido encefálico interposto e o parênquima adjacente apresenta algum grau de gliose e infiltrado de macrófagos contendo hemossiderina. Praticamente todos os cavernomas estão associados à deposição periférica de hemossiderina, sugerindo que múltiplas hemorragias assintomáticas ocorreram. Calcificações e cristais de colesterol são comuns no interior das malformações cavernomatosas. Não há *shunt* arteriovenoso e a nutrição e a drenagem são feitas por vasos normais.

ACHADOS DE IMAGEM

Tomografia Computadorizada do Encéfalo

- A TC do encéfalo pode ser normal em 30%-50% dos casos.
- Quando identificado, o cavernoma pode ser caracterizado como lesão arredondada com atenuação discretamente aumentada em relação ao parênquima adjacente, geralmente menor que 3 cm, que pode estar associada a calcificações.
- Podem apresentar aparência heterogênea devido à presença de septos fibrosos entre os sinusoides.
- Geralmente não determinam efeito expansivo, apenas quando associados à hemorragia.
- Não exibem realce pelo contraste; na maioria dos casos, entretanto, algumas lesões podem apresentar discreto realce.
- A ângio-TC do encéfalo não traz dados adicionais para a caracterização dos cavernomas, mas pode demonstrar associação a anomalia do desenvolvimento venoso, que também pode ser vista à TC com contraste.

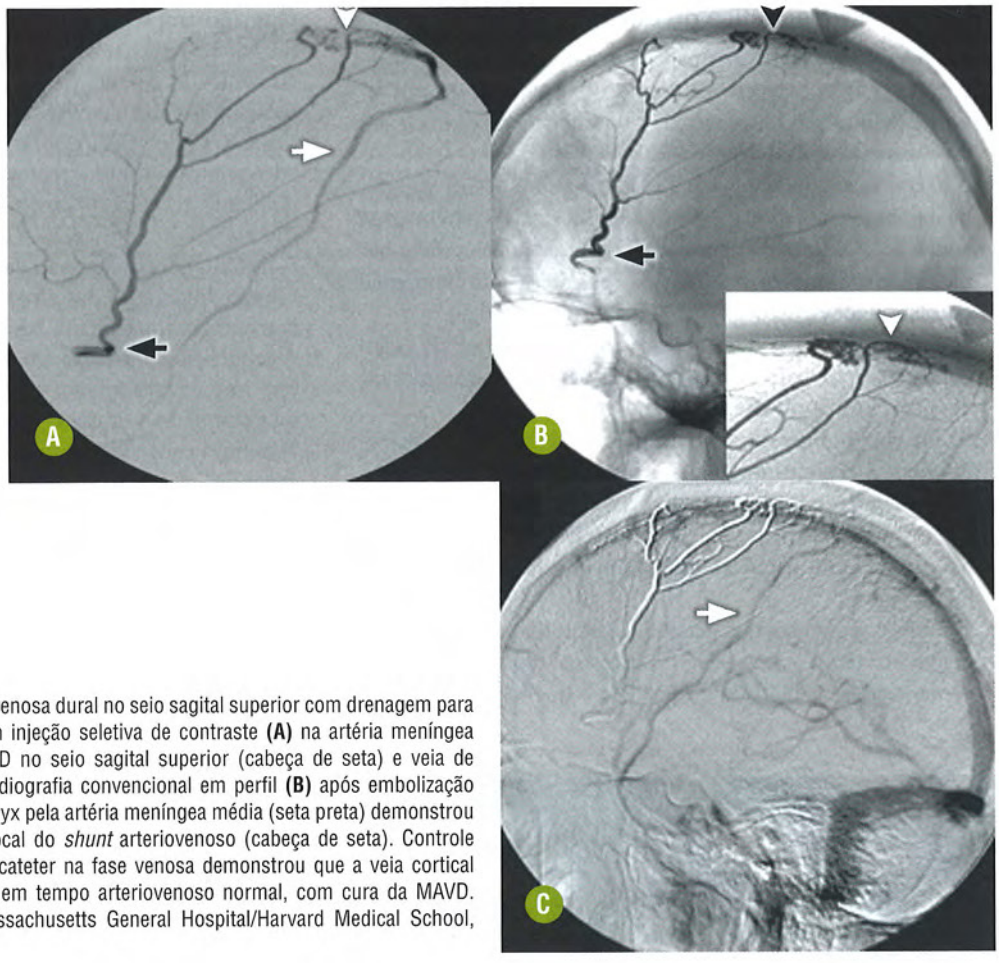

FIGURA 17-31. Malformação arteriovenosa dural no seio sagital superior com drenagem para veia cortical. Angiografia digital com injeção seletiva de contraste **(A)** na artéria meníngea média (seta preta) demonstrou FAVD no seio sagital superior (cabeça de seta) e veia de drenagem cortical (seta branca). Radiografia convencional em perfil **(B)** após embolização da fístula arteriovenosa dural com Onyx pela artéria meníngea média (seta preta) demonstrou o líquido embólico depositado no local do *shunt* arteriovenoso (cabeça de seta). Controle por meio de angiografia digital por cateter na fase venosa demonstrou que a veia cortical agora drena o parênquima cerebral em tempo arteriovenoso normal, com cura da MAVD. Cortesia do Dr. Raul Nogueira, Massachusetts General Hospital/Harvard Medical School, Boston, EUA.

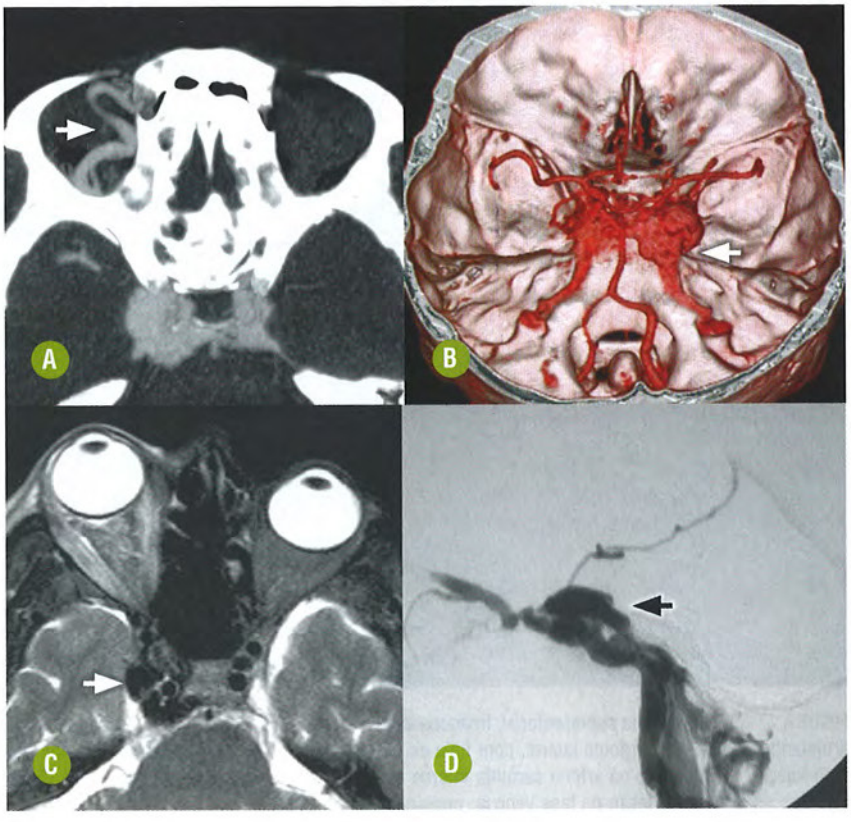

FIGURA 17-32. Fístula carotidocavernosa direta. Ângio-TC com reconstrução MIP **(A)** demonstra aumento dos seios cavernosos, principalmente do direito, com dilatação da veia oftálmica superior homolateral (seta) por fístula carotidocavernosa direta. Observe a drenagem para os seios petrosos e o aumento do seio cavernoso na reconstrução com osso **(B)**. A imagem T2 da RM **(C)** demonstra o aumento do seio cavernoso direito (seta), a proptose homolateral e o edema dos músculos orbitários. O estudo angiográfico digital por cateter **(D)** confirma o *shunt* direto (seta). Cortesia do Dr. Antônio J. da Rocha, São Paulo-SP.

Ressonância Magnética do Encéfalo

- Na RM do encéfalo, as imagens ponderadas em T1 apresentam o típico aspecto de "pipoca", caracterizado por lesão arredondada, heterogênea, contendo hemoglobina em diversos estágios de degradação (Fig. 17-33).
- Na sequência ponderada em T1, as áreas com desoxiemoglobina (hemorragia aguda) apresentam isossinal ao parênquima encefálico, as áreas com hipersinal correspondem à meta-hemoglobina (hemorragia subaguda) e as áreas com hipossinal correspondem a hemossiderina (hemorragia antiga).
- Em T2 observa-se sinal heterogêneo no interior da lesão delimitado por halo de marcado hipossinal, que resulta do depósito local de hemossiderina.
- As áreas com hipossinal no interior da lesão em T2 correspondem a desoxiemoglobina e hemossiderina, enquanto a meta-hemoglobina continua com sinal T2 prolongado.
- As imagens FLAIR podem demonstrar edema perilesional, particularmente naqueles casos em que há algum sangramento agudo.
- Qualquer sequência que acentue o efeito de suscetibilidade magnética tende a exacerbar o hipossinal dos cavernomas e aumentar a sensibilidade da RM. As sequências T2* e SWI têm sido empregadas com este propósito e a exacerbação do *blooming effect* resulta na impressão visual de que houve aumento de volume da lesão. Outros cavernomas não demonstrados nas demais sequências podem ser caracterizados em T2* ou SWI (Fig. 17-34).
- A sequência SWI tem maior sensibilidade que as sequências gradiente-eco e *fast-spin echo* para demonstrar o número de cavernomas nos pacientes com a forma familiar da doença.
- A difusão geralmente não demonstra zonas de restrição à livre movimentação das moléculas de água, a menos que haja hemorragia subaguda na lesão.
- A sequência ponderada em T1 com contraste pode demonstrar impregnação tênue ou ausente pelo contraste. Além disso, pode identificar a presença de anomalia do desenvolvimento venoso, que pode estar associada ao cavernoma em cerca de 23% dos casos (Fig. 17-35).

Angiografia Digital por Cateter

Na angiografia digital os cavernomas geralmente não são identificados. Entretanto essa modalidade pode confirmar a associação a uma anomalia do desenvolvimento venoso ou uma telangiectasia capilar, caracterizando um espectro maior de anormalidades venosas. Alguns cavernomas podem apre-

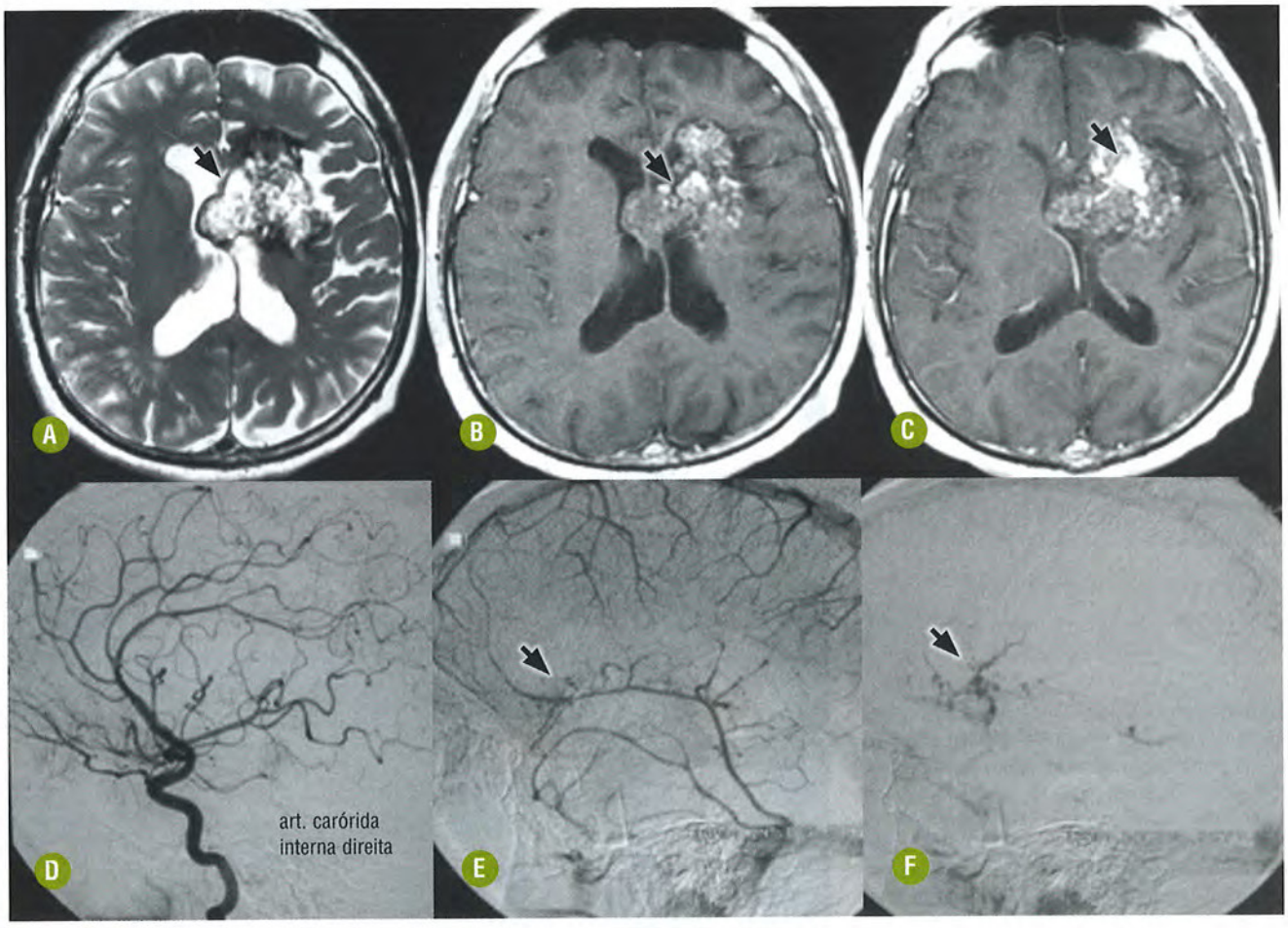

FIGURA 17-33. Cavernoma supratentorial. Imagens axiais de RM T2 **(A)**, T1 **(B)** e T1 pós-gadolínio **(C)** evidenciando volumosa lesão nucleocapsular esquerda projetando-se para o ventrículo lateral, com halo de hipossinal em T2 e sinal heterogêneo, com típico "aspecto de pipoca". Angiografia digital por cateter com injeção de contraste na artéria carótida interna esquerda nas fases arterial **(D)** e venosa **(E-F)** demonstrou retenção de contraste em pequenos lagos venosos no interior da lesão na fase venosa, principalmente tardia.

sentar tênue realce tardio pelo contraste, demonstrado na fase venosa precoce ou tardia da obtenção das imagens na angiografia digital por cateter.

Recomendações

Os cavernomas são mais bem diagnosticados pelas imagens estruturais de RM (padrão-ouro), pela alta resolução espacial associada à maior sensibilidade na detecção de produtos de degradação da hemoglobina, bem como pela característica exacerbação do efeito de suscetibilidade magnética, visto principalmente nas ponderações T2* e SWI. Não há indicação de estudos angiográficos nem sequer de venografias.

A presença de hemorragia parenquimatosa secundária à ruptura de um cavernoma pode ser facilmente demonstrada à RM naqueles casos nos quais parte da lesão permaneceu intacta. Todavia, nos casos em que os cavernomas apresentaram hemorragia maciça, apenas a análise evolutiva pode permitir o diagnóstico correto, pelo padrão de reabsorção da hemorragia ou pelo reaparecimento da lesão primordial.

A formação de cavernoma, único ou múltiplo, já foi relatada após radioterapia do encéfalo, sendo, por isso, conveniente interpretar cuidadosamente os focos de hemorragia vistos em exames de controle pós-radioterapia.

Outro subtipo particular é o cavernoma intracraniano extra-axial, com aparência bastante peculiar, porém rara. É mais frequentemente observado na dura-máter, com ampla base dural, principalmente no seio cavernoso e na cisterna pontocerebelar, em mulheres jovens. A predileção por mulheres ocorre em 86% a 94% dos casos. Cursam com cefaleia, dor retro-orbitária e paralisia de múltiplos nervos cranianos com oftalmoplegia. Classicamente exibem hipersinal em T2, mantido nas sequências muito ponderadas em T2, e com impregnação variável, heterogênea, mais frequentemente centrípeta. Os estudos de medicina nuclear com hemácias marcadas podem ser muito úteis para a diferenciação com outras lesões, como schwannomas e meningiomas. A angiografia cerebral por cateter demonstra impregnação de 80% destas lesões encontradas no seio cavernoso, caracterizada pelo extravasamento de contraste com acúmulo em alguns espaços lesionais, havendo persistência da impregnação nas imagens tardias. O diagnóstico correto é muito útil para o planejamento cirúrgico.

DIAGNÓSTICO DIFERENCIAL

O aspecto típico dos cavernomas encefálicos não necessita de um exercício minucioso de diferenciação diagnóstica. Todavia alguns cavernomas múltiplos, gigantes ou com hemorragia parenquimatosa franca podem oferecer alguma dificuldade.

- As lesões hemorrágicas nodulares por disseminação hematogênica, como as metástases (melanoma, coriocarcinoma, pulmão, tireoide e rim, entre outras) e as infecções por fungo (aspergilose e candidíase) são diferenciais importantes para os cavernomas múltiplos.
- Nódulos parenquimatosos calcificados podem simular cavernomas. A TC sem contraste é útil na distinção.
- A malformação arteriovenosa constitui o principal diferencial dos cavernomas com hemorragia franca. Em muitos casos a angiografia digital com cateter se faz indicada e a ausência de MAVC ou MAVD é um argumento a favor da possibilidade de cavernoma.
- Outras lesões com hemorragia antiga: trauma pregresso com lesão axonal difusa ou contusões, hemorragias hipertensivas, angiopatia amiloide e telangiectasia capilar.

TELANGIECTASIA CAPILAR

INTRODUÇÃO

Generalidades

Caracteriza-se pela dilatação de um único capilar ou por aglomerados de capilares dilatados interpostos por parênquima encefálico normal. Podem variar desde poucos milímetros até

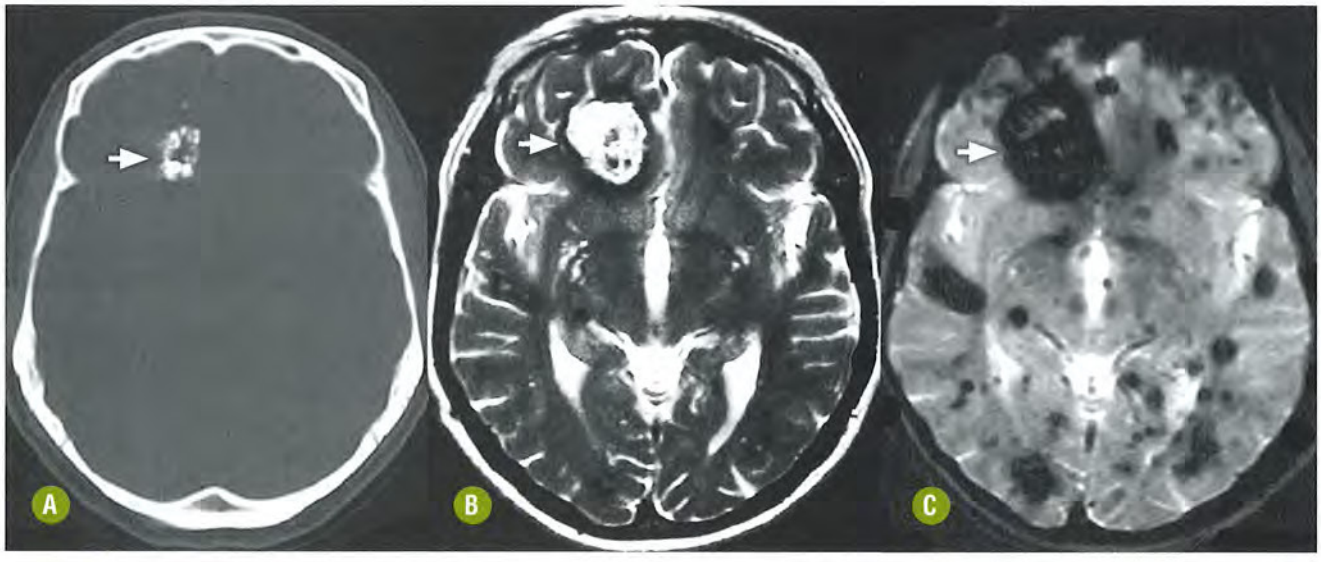

FIGURA 17-34. Cavernomas múltiplos. Imagem axial de TC sem contraste com janela óssea **(A)** demonstrou calcificação grosseira e irregular no lobo frontal direito (seta). A correlação com imagem de RM axial T2 **(B)** confirmou halo de marcado hipossinal e conteúdo heterogêneo da lesão. A imagem T2* demonstrou exacerbação do fenômeno de suscetibilidade magnética na lesão e múltiplos outros cavernomas no parênquima cerebral, alguns podem ser observados em T2. Cortesia do Dr. Antônio J. da Rocha, São Paulo-SP.

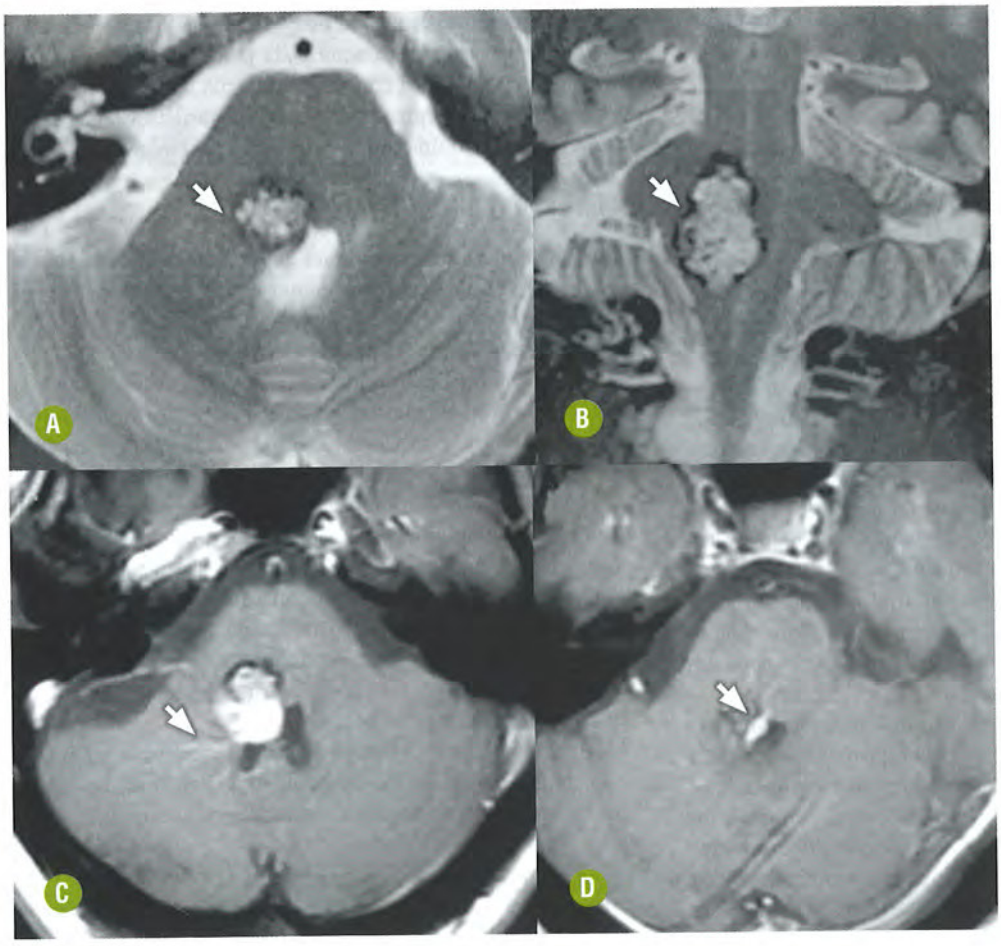

FIGURA 17-35. Cavernoma pontino associado a anomalia do desenvolvimento venoso. RM na incidência T2 nos planos axial **(A)** e coronal **(B)** demonstrou imagem típica de cavernoma (seta) na porção posterior da ponte projetando-se para o quarto ventrículo. As imagens axiais T1 pós-gadolínio **(C-D)** demonstraram anomalia do desenvolvimento venoso (seta) junto à face posteromedial do cavernoma.

cerca de 2 cm e, geralmente, não sofrem alteração das dimensões com o tempo.

São mais comumente encontradas na ponte, mas também podem localizar-se virtualmente em qualquer ponto do encéfalo ou mesmo na medula. Raramente sangram, mas podem associar-se a anomalia do desenvolvimento venoso ou cavernoma.

Achados Clínicos

São geralmente assintomáticas e descobertas incidentalmente à RM. Raramente estão associadas à hemorragia. A hemorragia vista em associação a telangiectasia capilar (TAC) na maioria das vezes decorre da outra malformação vascular associada, sendo muito raramente secundária à própria TAC.

Achados Histológicos

Macroscopia: podem ser indetectáveis ou se apresentar apenas como hemorragias petequiais ou pequenas áreas de alteração da coloração do tecido, mais comumente na ponte. São achados incidentais em cerca de 0,1%-0,8% das autópsias.

Microscopia: caracterizam-se por conglomerados compactos de múltiplos diminutos capilares normais dilatados, interpostos por tecido encefálico normal. Usualmente não estão associadas a calcificações, hemorragia ou gliose. Diferem das anomalias do desenvolvimento venoso por serem compactas e também pelo tamanho dos vasos constituintes, que são menores.

ACHADOS DE IMAGEM

Tomografia Computadorizada do Encéfalo

- Na TC sem contraste não são, em geral, visíveis, porém podem ser, em algumas ocasiões, detectadas após a administração intravenosa do meio de contraste, como diminutas áreas de tênue realce.
- Em alguns casos podem estar associadas a depósito puntiforme central de cálcio.

Ressonância Magnética do Encéfalo

- As sequências ponderadas em T2/FLAIR podem demonstrar apenas tênue hipersinal, sem efeito expansivo ou edema (Fig. 17-36).
- As aquisições T2* ou SWI podem demonstrar pequena lesão com hipossinal central ou completo, geralmente única ou, muito raramente, multifocal.
- A sequência T1 com injeção intravenosa de gadolínio evidencia focos de impregnação tênue, de limites pouco precisos, às vezes lineares (Fig. 17-37).

Angiografia Digital por Cateter

- A angiografia digital por cateter é, em geral, normal, mas pode demonstrar diminuto *blush*.

Recomendações

A RM é o método de escolha para a demonstração das TAC devido ao padrão característico das imagens convencionais, particularmente o de impregnação pelo gadolínio nas imagens

em T1. A localização muito mais frequente na ponte é sempre um argumento favorável ao diagnóstico de TAC. A impossibilidade de demonstração da lesão na maioria das sequências de pulso da RM também corrobora a hipótese.

TAC anormalmente grande pode constituir um problema diagnóstico particular. Predomina a ocorrência na ponte, mas pode ser vista no compartimento supratentorial, tipicamente sem efeito expansivo ou edema perilesional. Diante da dificuldade de diferenciação, particularmente com processo neoplásico, é conveniente valorizar os achados em T2* ou SWI associados ao padrão típico de impregnação pelo gadolínio. Um exame controle após alguns meses poderá ajudar a dirimir eventuais dúvidas.

DIAGNÓSTICO DIFERENCIAL

Mais uma vez são excepcionais as possibilidades de diagnóstico diferencial das TAC. Entretanto, como se trata, na maioria das vezes, de diagnóstico incidental, é sempre conveniente considerar outras possibilidades.

- Cavernomas e anomalias do desenvolvimento venoso podem ser confundidos com TAC ou podem, em conjunto, compor uma associação de lesões, que sempre devem ser diferenciadas entre si, visto que o prognóstico, particularmente dos cavernomas, pode diferir.
- As metástases podem representar uma possibilidade diagnóstica, particularmente naqueles indivíduos nos quais a RM investigava a possibilidade de neoplasia secundária. Entretanto, muito raramente uma metástase ocorrerá como lesão isolada na ponte, sem edema ou efeito expansivo.

ANOMALIA DO DESENVOLVIMENTO VENOSO

INTRODUÇÃO

Generalidades

O termo anomalia do desenvolvimento venoso (ADV) é atualmente o mais usado para designar uma variação extrema da normalidade por meio da qual a persistência de veia transme-

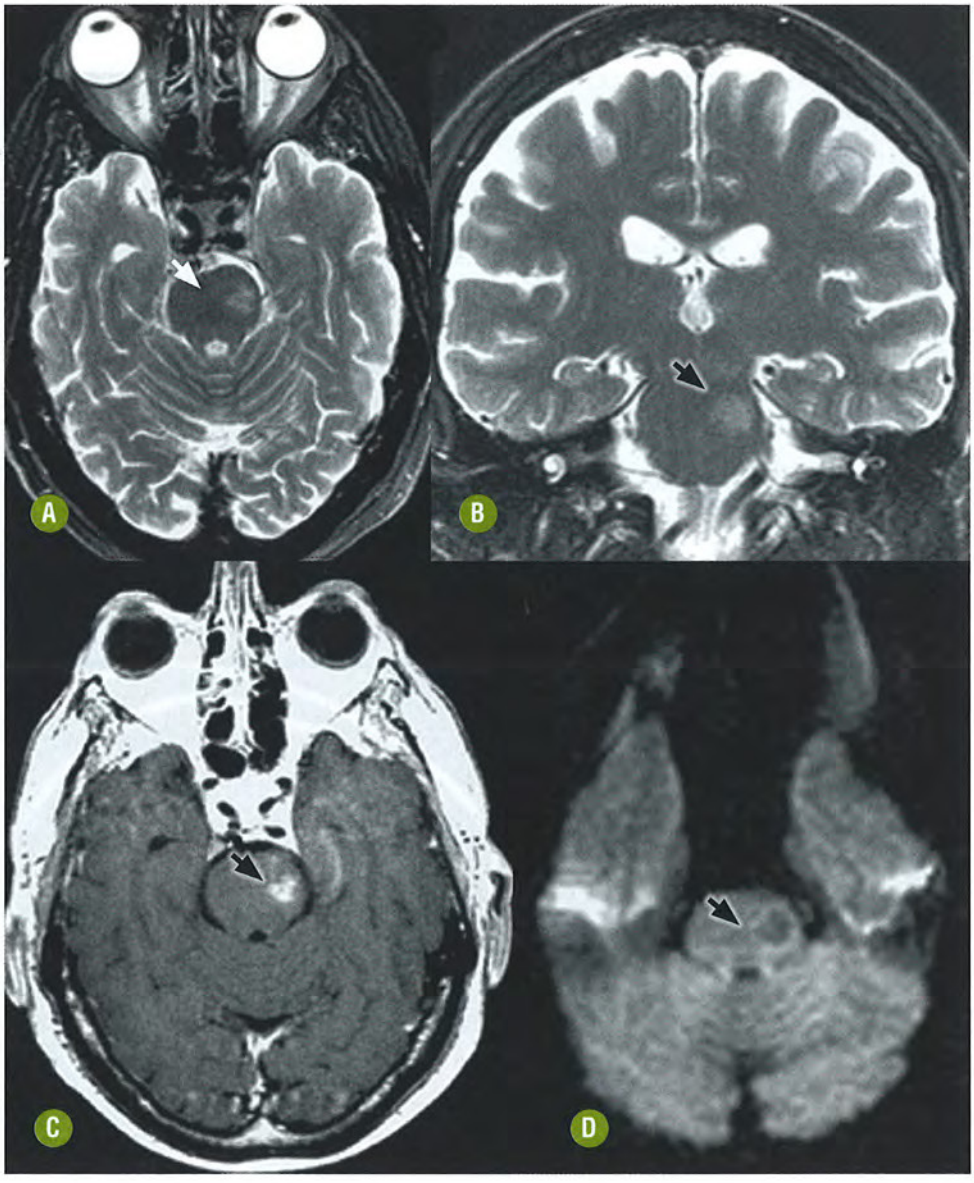

FIGURA 17-36. Telangiectasia capilar. Imagens de RM ponderadas em T2 nos planos axial **(A)** e coronal **(B)** demonstrando tênue hipersinal na ponte à esquerda (seta). A imagem T1 pós-gadolínio **(C)** evidenciou impregnação da telangiectasia capilar. Note a facilitação da difusão **(D)**. Cortesia do Dr. Antonio J. Rocha, São Paulo-SP.

dular se presta à drenagem venosa de tecido encefálico normal. Na maioria das vezes, representa achado fortuito, secundário ao mau desenvolvimento durante a embriogênese, presente em até 0,25% da população.

Constitui a alteração vascular mais frequentemente encontrada nos exames de imagem com contraste. A etiologia e o mecanismo de desenvolvimento de uma ADV ainda são desconhecidos, mas é sabido que não há potencial proliferativo e tampouco *shunt* arteriovenoso direto.

Podem ocorrer nos compartimentos infra ou supratentoriais, mas não ocorrem em locais onde não haja migração neuronal. Ocorrem isoladamente, drenando um único território, ou compondo disposições venosas complexas de drenagem de todo um hemisfério cerebral ou cerebelar.

Boukobza e cols. descreveram a associação entre malformações venosas cervicofaciais extensas e anomalia do desenvolvimento venoso intracraniana em cerca de 20% dos casos. A associação a cavernoma, telangiectasia capilar ou *sinus pericranii* é também bem conhecida. As ADV podem raramente estar associadas à displasia cortical, visto que ambas ocorrem no mesmo período do desenvolvimento.

Achados Clínicos e Laboratoriais

As ADV localizadas nos hemisférios cerebrais raramente causam sintomas e são mais frequentemente achados incidentais nos exames de imagem realizados para investigação de manifestações neurológicas inespecíficas. As ADV localizadas no tronco encefálico ou no cerebelo guardam maior risco de hemorragia.

A trombose espontânea da veia de drenagem também é um fator de risco para a ocorrência de hemorragia. Admite-se atualmente que a maioria das manifestações clínicas, incluindo hemorragias e crises epilépticas, diagnosticadas neste contexto resulte de um cavernoma associado, mais que da própria ADV. Além disso, a ocorrência de crises epilépticas deve sempre suscitar a busca ativa de uma displasia cortical associada.

Em uma avaliação recente dos diversos dados já publicados na literatura internacional, Pereira e cols. propuseram alguns mecanismos fisiopatológicos pelos quais se justifica a ocorrência de anormalidades clínicas associadas às ADV. Admite-se que uma ADV, por alteração mecânica, possa promover hidrocefalia (obstrução do forame interventricular ou do aqueduto do mesencéfalo) ou compressão neurovascular (quinto,

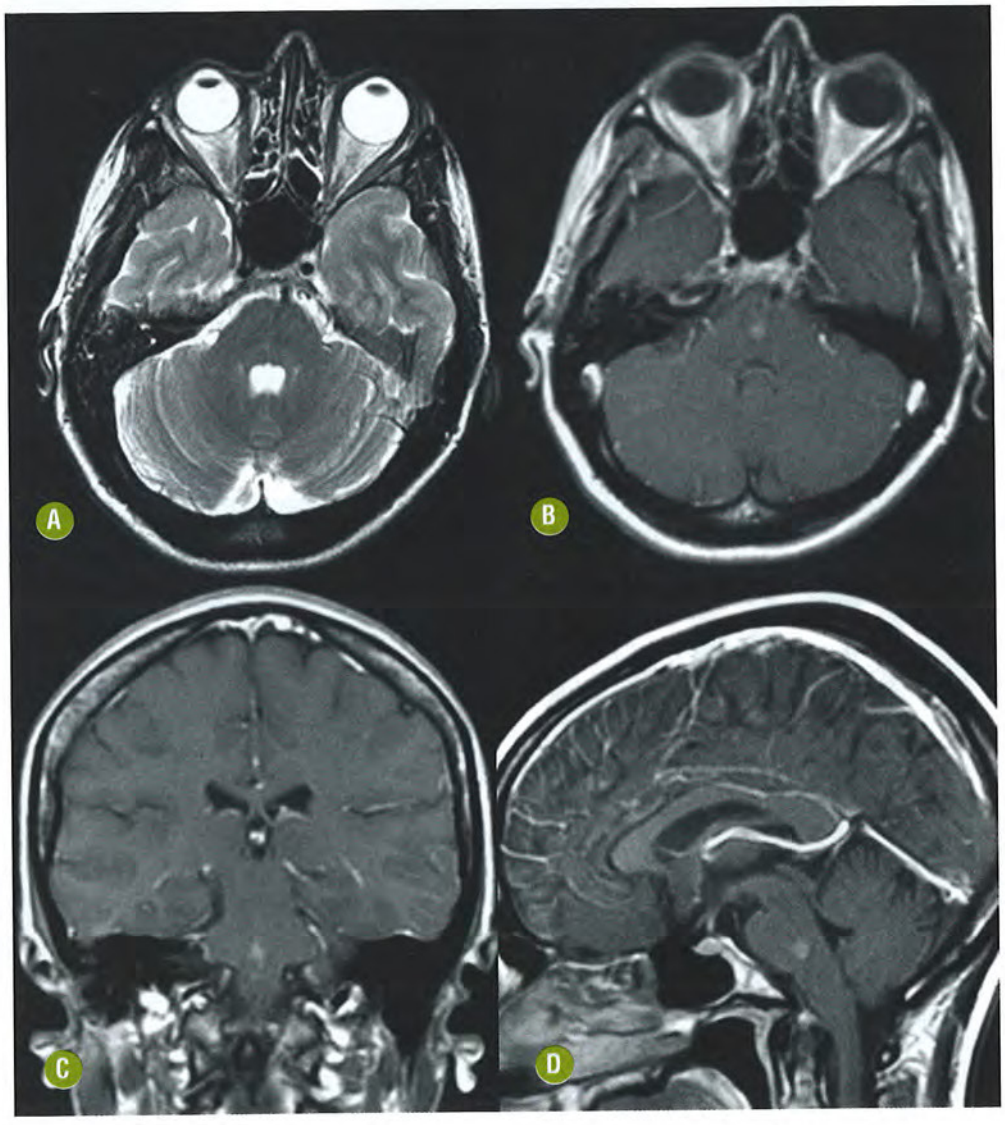

FIGURA 17-37. Telangiectasia capilar. Imagem axial de RM ponderada em T2 **(A)** não demonstrou alteração. Após a injeção de gadolínio intravenoso **(B-D)** nota-se impregnação tênue, algo nodular, na região central da ponte compatível com telangiectasia capilar. Cortesia do Dr. Reza Forghani – Massachusetts General Hospital, Boston – EUA.

sétimo e oitavo nervos) (Fig. 17-38). Além disso, mecanismos relativos ao fluxo da própria ADV ou dos vasos adjacentes podem justificar outras anormalidades parenquimatosas, algumas com repercussão clínica.

Achados Histológicos

Macroscopia: caracterizam-se por múltiplas pequenas veias medulares ou subcorticais dilatadas, com disposição radial e drenagem centrípeta para uma única veia coletora também aumentada de calibre, que, por sua vez, drena para uma veia superficial subcortical ou profunda pial. A veia de drenagem habitual daquela região específica está usualmente ausente.

Microscopia: habitualmente aparecem como um aglomerado de veias normais com parede espessada e hialinizada separadas por parênquima encefálico normal. As ADV podem ser extensas, envolvendo todo um hemisfério cerebral, ou microscópicas. A demonstração de calcificações, alterações isquêmicas, trombose, gliose ou hemorragia é muito rara nas ADV isoladas.

ACHADOS DE IMAGEM

Tomografia Computadorizada do Encéfalo

- Na TC do encéfalo sem contraste a ADV geralmente não é identificada, mas sua presença pode ser denunciada por hiperatenuação parenquimatosa focal ou calcificação, principalmente se houver a associação a cavernoma.
- Na fase com contraste são observadas estruturas vasculares com distribuição radial, convergindo para uma veia coletora única que desemboca em uma veia cortical, profunda ou seio venoso dural (Fig. 17-39).
- As ADV podem, também, aparecer como estrutura linear identificada na fase com contraste da TC (Fig. 17-40).
- A ângio-TC com reconstrução 3D permite uma avaliação pormenorizada da drenagem venosa nas ADV, principalmente com as reconstruções MIP (Fig. 17-41). Também é útil naqueles casos em que o trajeto da veia de drenagem é longo ou não é bem demonstrado nas imagens axiais.

Ressonância Magnética do Encéfalo

- Nas imagens ponderadas em T1, as ADV não são, em geral, visíveis quando pequenas. Nas lesões maiores observam-se *flow voids* ou sinal variável, dependendo do fluxo e do tamanho da lesão.
- Nas imagens ponderadas em T2 podem ser observados *flow voids* associados ou não a produtos de degradação da hemoglobina.
- A ponderação T2/FLAIR é útil na caracterização de focos de hipersinal perilesional decorrentes de isquemia venosa ou hemorragia, em qualquer fase de evolução (Fig. 17-42). Os focos de alteração parenquimatosa não devem ser confundidos com o hipersinal que pode ocorrer nas estruturas venosas que compõem a ADV.
- As sequências T2* ou SWI podem demonstrar focos de hipossinal naqueles casos em que a ADV está associada a um cavernoma ou hemorragia antiga.
- A sequência ponderada em difusão usualmente resulta normal.
- A sequência ponderada em T1 com contraste pode demonstrar impregnação tubular que drena para a superfície pial ou ventricular, caracterizando o típico "aspecto de cabeça de medusa".
- Estudos de perfusão por RM ou TC podem evidenciar alterações circulatórias no tecido adjacente à ADV, todavia este achado ainda mantém significado incerto.
- As imagens da ângio-RM venosa não estão indicadas para o diagnóstico da maioria das ADV. Entretanto podem ser úteis na confirmação do padrão característico em "cabeça de medusa", particularmente empregando imagens 3D com injeção intravenosa de gadolínio e reconstruções MIP para o estudo da drenagem venosa nas ADV maiores (Fig. 17-43).

Angiografia Digital por Cateter

Os estudos de angiografia digital por cateter só estão indicados naqueles casos de dúvida na interpretação das imagens seccionais de TC e/ou RM. As ADV aparecem na fase

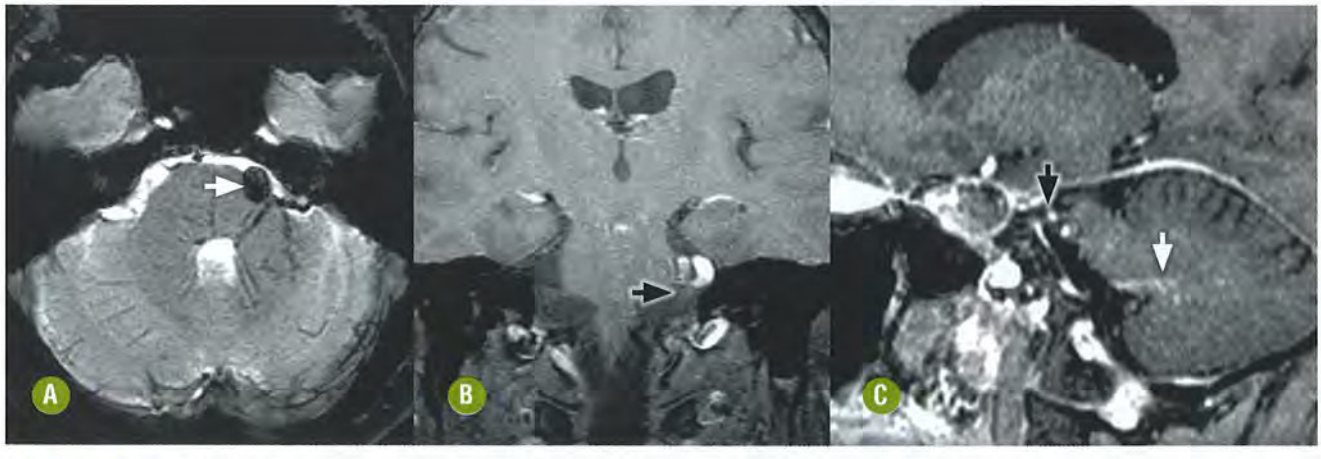

FIGURA 17-38. Anomalia do desenvolvimento venoso com compressão trigeminal. RM axial SWI **(A)** demonstrando cavernoma (seta) no aspecto anterolateral esquerdo da ponte associado a veias de drenagem (ADV) no pedúnculo cerebelar médio adjacente. Observe a compressão do segmento trigeminal cisternal (setas) pelas veias de drenagem na imagem T1 coronal pós-gadolínio **(B)**. A imagem sagital T1 pós-gadolínio **(C)** confirma a compressão trigeminal (seta preta) e demonstra as veias de drenagem no pedúnculo cerebelar (seta branca). Cortesia do Dr. Antonio J. Rocha, São Paulo-SP.

venosa tardia também com o aspecto típico em "cabeça de medusa".

Em alguns poucos casos, pode estar associada a *shunt* arteriovenoso ou componente arterial em uma forma não usual de ADV. A direção da drenagem venosa para a superfície cortical, ventricular ou seio venoso dural é muito bem caracterizada pela angiografia digital, que se presta ainda para a avaliação mais fidedigna da permeabilidade de toda a extensão da veia de drenagem.

Recomendações

As ADV devem ser sempre consideradas variações da normalidade. Apesar disso, admite-se que uma ADV possa representar uma estrutura venosa mais frágil dentro do sistema de drenagem e vir a ser afetada por anormalidades relativas ao fluxo (Fig. 17-44).

Diante de qualquer anormalidade do sinal de RM no parênquima adjacente ou nos casos sintomáticos sempre devem ser buscadas outras alterações vasculares ou corticais associadas.

É importante sempre mencionar a existência das ADV nos relatórios dos exames de imagem, particularmente naqueles casos incidentais, nos quais outra afecção passível de tratamento cirúrgico foi diagnosticada, como tumores ou hemorragias parenquimatosas. O neurocirurgião deverá estar atento ao fato de que o comprometimento estrutural da ADV coloca em risco a drenagem do parênquima normal.

DIAGNÓSTICO DIFERENCIAL

O diagnóstico diferencial de uma ADV típica é, na maioria das vezes, desnecessário. Contudo, em algumas situações particu-

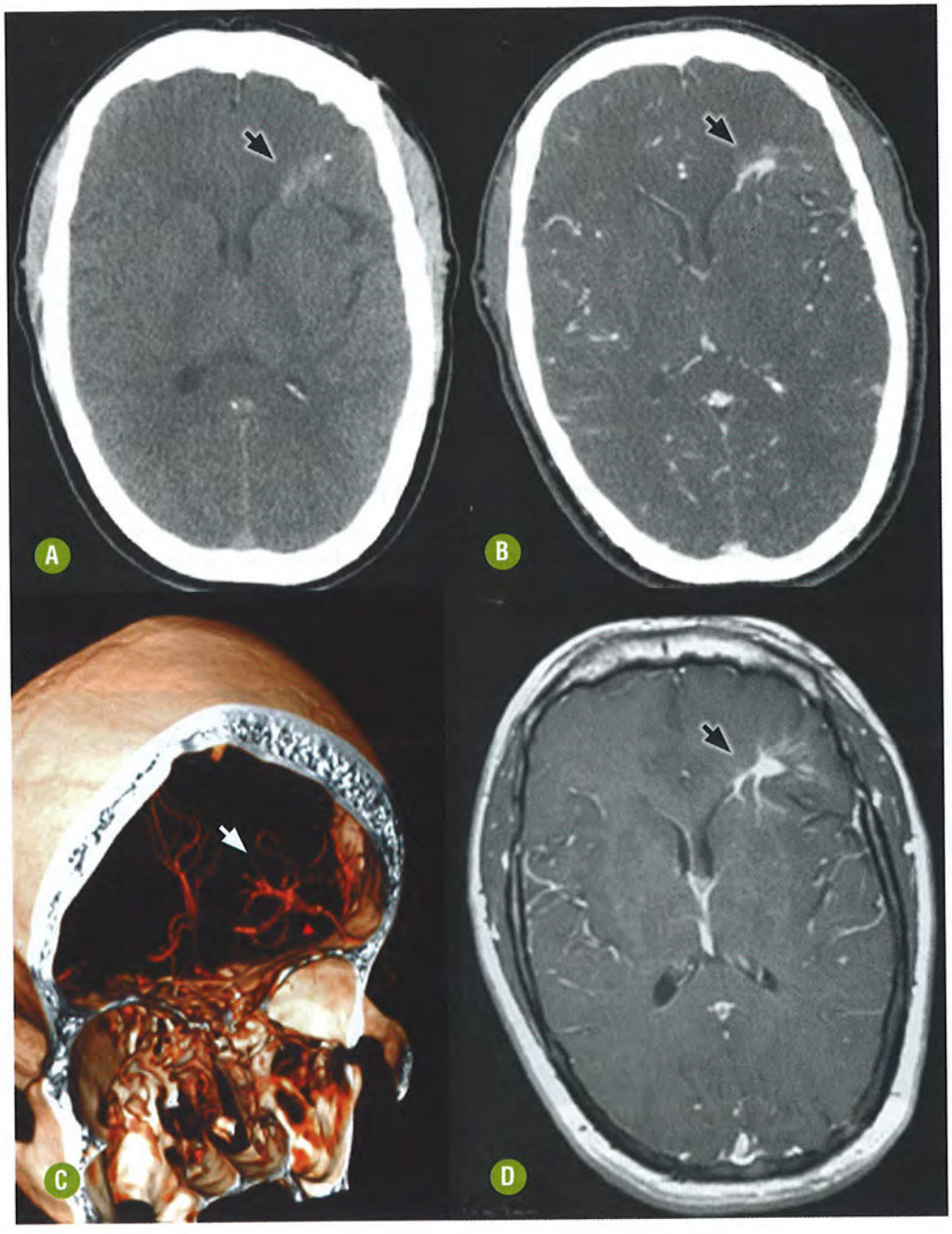

FIGURA 17-39. Anomalia do desenvolvimento venoso. **(A)** Imagem axial de TC sem contraste (A) evidenciando área discretamente hiperatenuante na substância branca adjacente ao corno anterior do ventrículo lateral esquerdo associada a calcificação puntiforme. A injeção intravenosa de contraste **(B)** demonstrou a ectasia de pequenas veias medulares que convergem para uma veia maior caracterizando uma anomalia do desenvolvimento venoso, confirmada na reconstrução em 3D da ângio-TC **(C)**. Observe o "aspecto de cabeça de medusa" (seta) na imagem axial T1 pós-gadolínio (D). Cortesia do Dr. Reza Forghani – Massachusetts General Hospital, Boston, EUA.

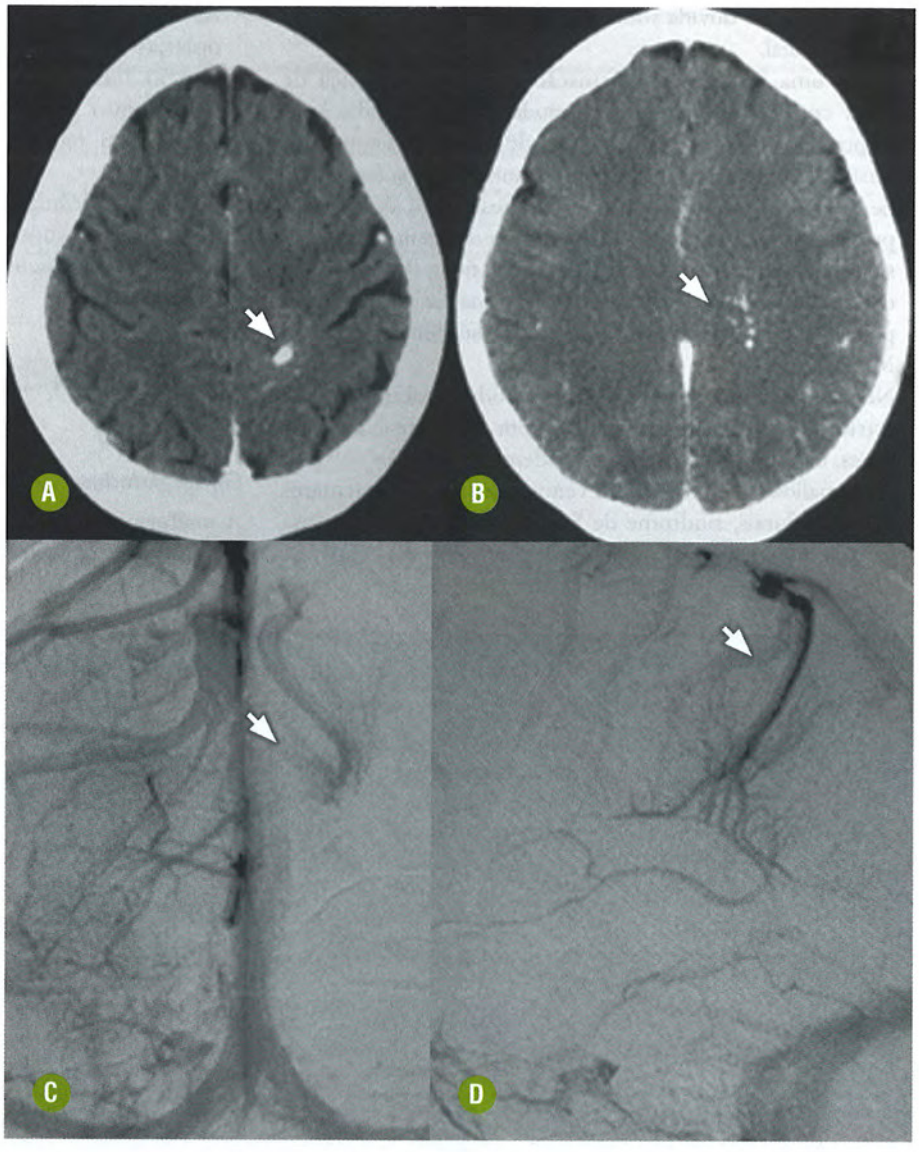

FIGURA 17-40. Anomalia do desenvolvimento venoso. Tomografia computadorizada com contraste **(A-B)** demonstrando veia intraparenquimatosa única (seta em **A**) que drena veias medulares ectasiadas (seta em **B**). Angiografia digital por cateter com injeção seletiva na carótida interna direita em fase venosa **(C-D)** confirmou o padrão característico de "cabeça de medusa" (seta em **C**) drenando para uma veia única que desemboca no seio sagital superior (seta em **D**).

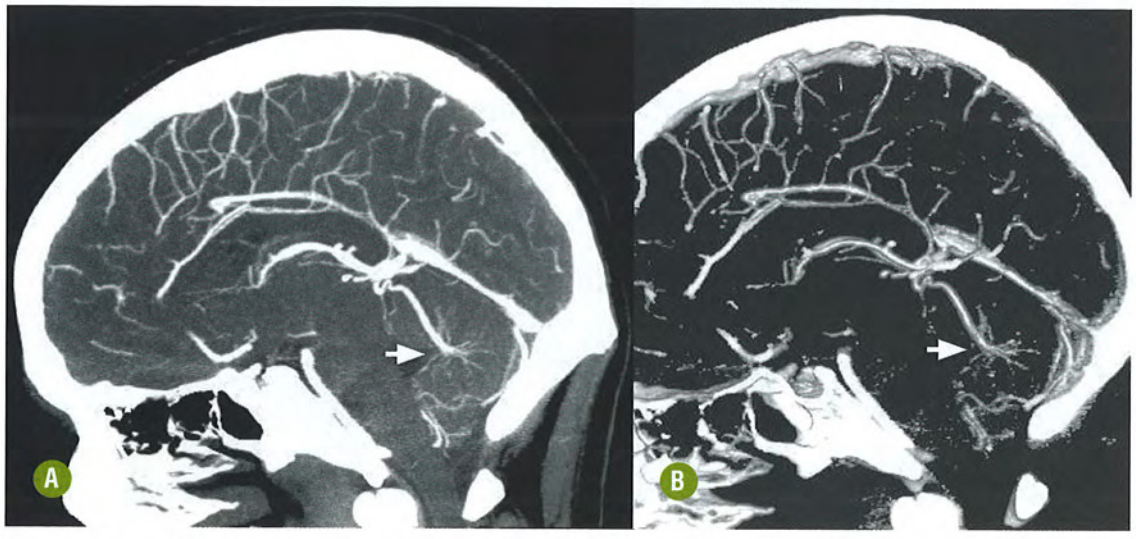

FIGURA 17-41. Anomalia do desenvolvimento venoso cerebelar. Angiotomografia computadorizada com reconstrução no plano sagital usando as técnicas de MIP **(A)** e VR **(B)** e permitindo a precisa identificação das veias cerebelares ectasiadas (seta) drenando em direção à veia cerebral magna (de Galeno). Cortesia do Dr. Antônio J. Rocha, São Paulo-SP.

lares, pode haver dúvida sobre a natureza dos focos de realce linear ou radial.

- MAV: uma pequena malformação pial ou a presença de ADV com componente arterial podem trazer dúvidas à interpretação das imagens seccionais de TC ou RM com contraste. A caracterização de artérias nutridoras, *nidus* e veias de drenagem sempre sustenta a hipótese de MAVC, sendo por isso as reconstruções angiográficas da drenagem venosa, particularmente 3D ou MIP, bastante úteis. A angiografia digital por cateter deve ser reservada aos casos de dúvida persistente, particularmente diante da suspeita de micro-MAVC.
- Neoplasias: tumores hipervasculares podem exibir pequenas estruturas vasculares nas imagens com contraste e, algumas vezes, os estudos venográficos podem ser úteis.
- Anormalidades da drenagem venosa: oclusões segmentares de seios durais, síndrome de Sturge-Weber e variz venosa isolada podem simular o padrão de drenagem das ADV.
- As veias medulares podem estar proeminentes em neoplasias vasculares, na circulação colateral por oclusão de seio dural e nos casos de MAVD. O radiologista deve estar atento para a identificação de achados adicionais, clínicos ou radiológicos, que permitirão o diagnóstico inequívoco.
- Lesões desmielinizantes: classicamente descritas circundando estruturas venosas parenquimatosas, as desmielinizações focais são usualmente multifocais e com padrão de impregnação distinto.

MALFORMAÇÕES DA VEIA DE GALENO

INTRODUÇÃO

Generalidades

A malformação aneurismática da veia de Galeno (MAVG) é formada por diversos *shunts* arteriovenosos na linha média,

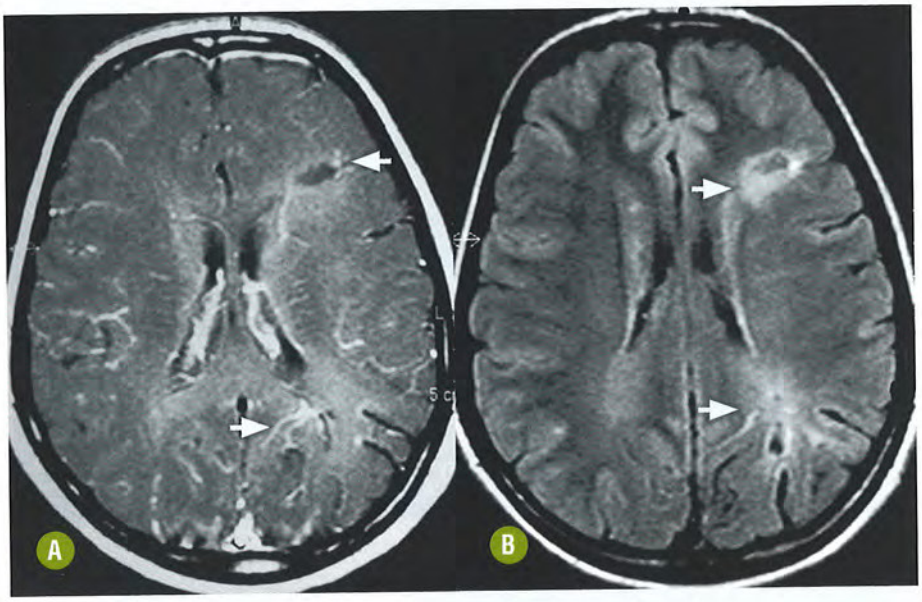

FIGURA 17-42. Anomalias do desenvolvimento venoso associadas a isquemia. Imagens axiais de RM T1 com contraste **(A)** demonstrando duas anomalias do desenvolvimento venoso no hemisfério cerebral esquerdo (setas). Imagem axial FLAIR **(B)** confirma extenso hipersinal adjacente às ADV, que corresponde a gliose por isquemia venosa (setas). Cortesia do Dr. Antônio J. Rocha, São Paulo-SP.

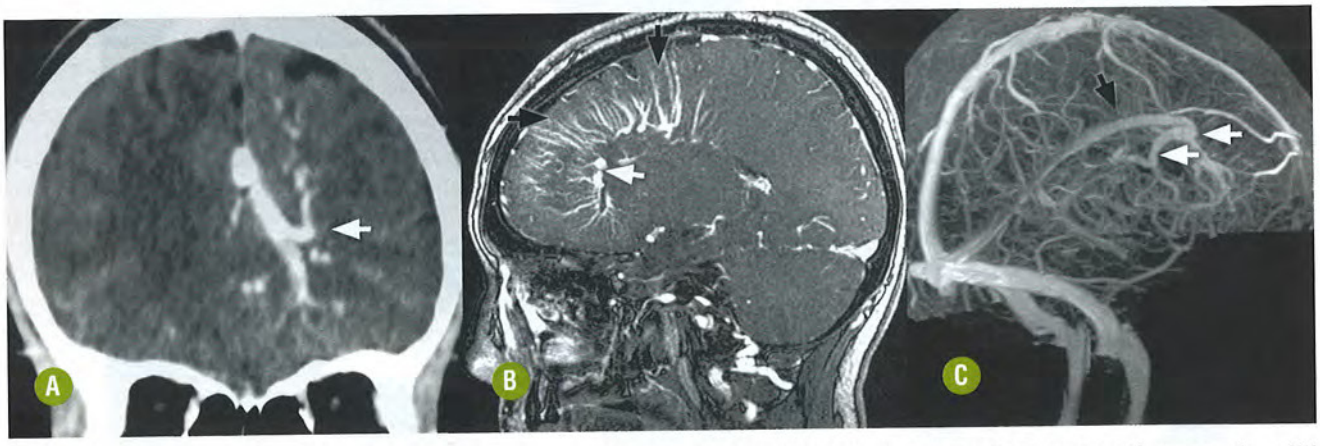

FIGURA 17-43. Anomalia do desenvolvimento venoso. Imagem de TC coronal com contraste **(A)** demonstrando ADV (seta) drenando para o seio sagital inferior. Imagem parassagital de RM ponderada em T1 pós-contraste **(B)** demonstra várias veias medulares internas ectasiadas (setas pretas) drenando para uma veia de maior calibre (seta branca). Ângio-RM venosa **(C)** confirmando a drenagem da ADV (setas) para o seio sagital inferior pela técnica MIP (seta preta). Cortesia do Dr. Antônio J. Rocha, São Paulo-SP.

que levam à dilatação do sistema venoso de Galeno. A dilatação vascular envolve o precursor embrionário da veia cerebral magna (de Galeno), que recebe o nome de veia prosencefálica mediana.

A MAVG verdadeira difere da dilatação aneurismática da veia de Galeno, sendo a primeira não hereditária, com predomínio em homens (3H:1M). As malformações da veia de Galeno têm sido descritas em diferentes subtipos: o tipo corióideo e o tipo mural, dependendo de sua angioarquitetura. Existe ainda um subtipo intermediário, combinando os tipos mural e corióideo. É importante o reconhecimento destes subtipos, visando ao planejamento da técnica de embolização.

No tipo corióideo há uma rede vascular interposta entre as várias artérias corióideas/perfurantes e a grande dilatação venosa. Esta rede arterial está localizada, em geral, no tálamo ou hipotálamo adjacentes. As artérias nutridoras principais são as talamoperfurantes posteriores e anteriores, com frequente contribuição das artérias corióideas posteriores. Este tipo é encontrado na maioria dos neonatos com condições clínicas ruins.

No tipo mural existe uma comunicação direta entre as artérias nutridoras do *shunt* arteriovenoso e a veia prosencefálica mediana dilatada. Os vasos nutridores mais comuns são as artérias corióideas posterior, quadrigeminal e cerebrais anteriores. A artéria cerebral anterior está envolvida porque embriologicamente o ramo pericaloso posterior distal é uma artéria corióidea. Este tipo é encontrado em crianças com menos de 2 anos que tendem a ter melhor tolerância à doença e condições clínicas mais favoráveis.

O suprimento arterial da malformação da veia de Galeno usualmente envolve todas as artérias corióideas, surgindo das artérias vertebral, cerebral posterior, cerebral anterior, comunicante anterior, carótida supraclinoide e artérias oriundas do topo da basilar, assim como artérias subependimárias que nascem do polígono de Willis. O *nidus* da lesão está localizado na linha média e recebe suprimento bilateral e frequentemente simétrico. Outros vasos podem suprir as malformações da veia de Galeno, incluindo a artéria corióideas anterior, ramos distais da artéria cerebral média, artéria cerebral posterior e artérias meníngeas.

A drenagem venosa das malformações da veia de Galeno é complexa. A drenagem venosa nas duas formas de MAVG se dá em direção a uma veia mediana do prosencéfalo, sendo que não existe comunicação desta com o sistema venoso profundo do cérebro. O seio reto que normalmente drena a veia de Galeno é frequentemente hipoplásico ou ausente. Em vez disso, um saco venoso dilatado pode drenar por um seio falcino persistente para o seio sagital superior e para o seio transverso.

As veias talamoestriadas (veias primitivas diencefálicas) se juntam com as veias subtemporais, demonstrando uma típica forma de "épsilon" na vista lateral da angiografia. Os seios occipital e marginal embrionários persistem particularmente nos neonatos.

Mais de 90% dos casos têm algum elemento de restrição à drenagem venosa, sendo as estenoses comumente encontradas na junção da veia prosencefálica mediana com os seios reto ou falcino. A drenagem retrógrada para veias corticais também pode ocorrer. Alguns pontos adicionais de restrição venosa incluem os seios transversos ou sigmoides próximos ao forame jugular. A frequente ocorrência de estenose venosa nas malformações da veia de Galeno tem levado os investigadores a assumirem e postularem ser esta a etiologia da malformação.

Achados Clínicos

O sopro craniano e a insuficiência cardíaca congestiva são as apresentações clínicas mais comumente encontradas nos neonatos com MAVG. Os *shunts* arteriovenosos de alto fluxo e a isquemia miocárdica resultante de uma pressão diastólica diminuída determinam a insuficiência cardíaca por uma sobrecarga de volume. A insuficiência cardíaca é a maior causa de mortalidade nas crianças menores de 2 anos.

A gravidade da insuficiência cardíaca congestiva é menor quando há restrição à drenagem venosa, reduzindo o volume do *shunt*. A falência cardíaca congestiva é principalmente encontrada no tipo corióideo e está presente no período pré-natal.

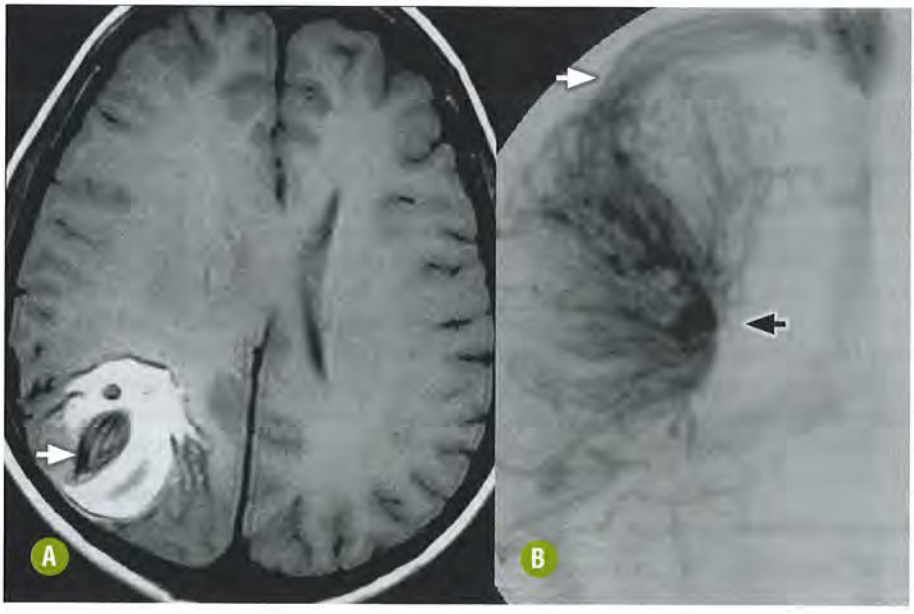

FIGURA 17-44. Anomalia do desenvolvimento venoso com hemorragia. Imagem axial de RM T1 **(A)** evidenciou anomalia do desenvolvimento venoso (seta) circundada por hemorragia subaguda. Estudo de angiografia digital na fase venosa **(B)** confirma a anomalia do desenvolvimento venoso (seta preta) drenando para o seio sagital superior (seta branca). Observe o típico aspecto de "cabeça de medusa".

A hidrocefalia está presente na maioria das MAVG e pode resultar da compressão do aqueduto do mesencéfalo ou do terceiro ventrículo pela dilatação venosa. Tem sido defendida, entretanto, uma teoria não compressiva, na qual há um atraso na maturação do seio sagital superior e das granulações aracnoides. A disfunção da absorção combina a retenção intracerebral (intrínseca) com o aumento do volume do líquido cerebrospinal (LCS) (extrínseca). Assim, a ventriculomegalia, mas não necessariamente a hidrocefalia, se desenvolve com pouco ou nenhum efeito sobre o tecido encefálico, caso as suturas se afastem.

Outras manifestações podem incluir irritabilidade, alteração no nível de consciência e atraso no desenvolvimento. A derivação ventricular deve ser evitada nas crianças com MAVG, pois está relacionada com um alto índice de complicações. Após a estabilização das desordens hidrodinâmicas pela embolização o *shunt* ventricular pode ser mais bem indicado.

As sequelas morfológicas se expressam por meio de calcificações, atrofia subependimal (pseudoventriculomegalia) e estigma de acidentes agudos prévios com atrofia subependimal e subcortical.

ACHADOS DE IMAGEM

Ultrassonografia

O diagnóstico intraútero da malformação da veia de Galeno é possível. O achado de uma lesão arredondada posterior ao terceiro ventrículo, com a presença de fluxo sanguíneo no seu interior, é diagnóstico. A hidrocefalia também pode ser identificada.

Tomografia Computadorizada

No exame sem contraste é possível observar uma lesão arredondada discretamente hiperdensa em relação ao parênquima encefálico, vista na região da cisterna quadrigeminal. A ocorrência de realce intenso homogêneo denota a permeabilidade completa da malformação que drena para um sistema venoso anormalmente dilatado. As calcificações corticais, secundárias ao dano isquêmico, podem estar identificadas em crianças maiores.

A TC é útil para a avaliação das calcificações cerebrais e suas relações. Há três diferentes localizações para as calcificações: mural, que ocorre na lesão, sendo secundária à sua trombose parcial ou completa (Fig. 17-45); na substância branca subcortical, refletindo a falência do território de fronteira profundo; estriatal bilateral e simétrica, como resultado de congestão estriatal (isquemia venosa).

A atrofia subependimal é primariamente vista nas regiões occipitais como evolução espontânea da MAVG e parece estar relacionada a um atraso do desenvolvimento pós-natal do corpo caloso. Esta característica permanece reversível por um longo tempo com aparente crescimento do esplênio e diminuição do tamanho dos cornos occipitais. As crianças mais velhas submetidas à derivação ventricular não exibem esta evolução, permanecendo com grandes ventrículos, com baixa pressão e um corpo caloso fino.

Ressonância Magnética

A RM é superior à TC para mapear o suprimento arterial e venoso da MAVG, bem como para identificar as anomalias venosas e estenoses dos seios durais. As anormalidades do parênquima como encefalomalacia ou imaturidade do encéfalo também são mais bem caracterizadas pela RM.

Nas imagens ponderadas em T1 e T2, as malformações da veia de Galeno aparecem com grandes áreas de *flow-void* posteriores ao terceiro ventrículo. A compressão do teto mesencefálico e do terceiro ventrículo e a dilatação ventricular devem ser sempre estimadas (Fig. 17-46).

No tipo com *nidus* um emaranhado de pequenos vasos é visto no tálamo ou núcleos da base, com drenagem venosa convergindo para a veia prosencefálica dilatada. O sinal aumentado ou a ausência de *flow-void* na malformação indica trombose. A ângio-RM é importante para caracterizar a anatomia da malformação. A RM e a ângio-RM podem anteceder a angiografia convencional para que o angiograma seja bem objetivo e mantenha a quantidade de contraste mínima. O tratamento endovascular tem sido o método de escolha (Fig. 17-47).

A ângio-RM pode demonstrar estenose ou trombose no nível do bulbo jugular. Nesta situação, a patência dos seios embrionários (occipital, marginal e das veias oftálmicas) favorece a drenagem venosa colateral. A herniação tonsilar reflete a hipertensão na fossa posterior, frequentemente com drenagem perimedular. O prolapso tonsilar é reversível após embolização eficiente (Fig. 17-48).

A trombose espontânea da MAVG é rara e observada em 4% na série coletada pelo Dr. Pierre Lasjaunias (Paris). Ela tende a ocorrer tardiamente, quando o dano cerebral é irreversível. A trombose espontânea não deve ser considerada um prognóstico favorável ou uma estratégia terapêutica.

O termo *melting brain* descreve um dano cerebral difuso, geralmente da substância branca, associado à dilatação ventricular, sem sinais de aumento da pressão intracraniana. As alterações podem ser demonstradas nos estudos de TC ou RM, sendo ocasionadas por hipertensão venosa retrógrada, secundária à disfunção na drenagem venosa do parênquima cerebral. Este fenômeno pode ser visto nas formas neonatais da MAVG com seios patentes, sendo também descrito em MAVD e MAVC em neonatos e crianças.

Angiografia Digital por Cateter

A angiografia por cateter é necessária para se planejar o tratamento da MAVG, mesmo após obter informações importantes com a ângio-RM ou ângio-TC. A angiografia deve ser realizada com grande cautela, principalmente nas crianças menores de dois anos de idade com falência cardíaca. O contraste deve ser empregado em quantidade mínima.

O fluxo através do saco venoso é variável, dependendo, em parte, do quanto há de obstrução distal. Os seios durais são dilatados e o seio reto pode ser pequeno ou ausente. Os seios falcinos acessórios são comumente vistos. Há a necessidade do mapeamento preciso da drenagem venosa, especialmente das estenoses, que tem papel crítico, se a via transvenosa é contemplada para o tratamento intervencionista.

Recomendações

O diagnóstico perinatal da MAVG pode ser realizado pela ultrassonografia com Doppler. A RM é importante para avaliar o sinal do conteúdo da MAVG e estimar a presença de trom-

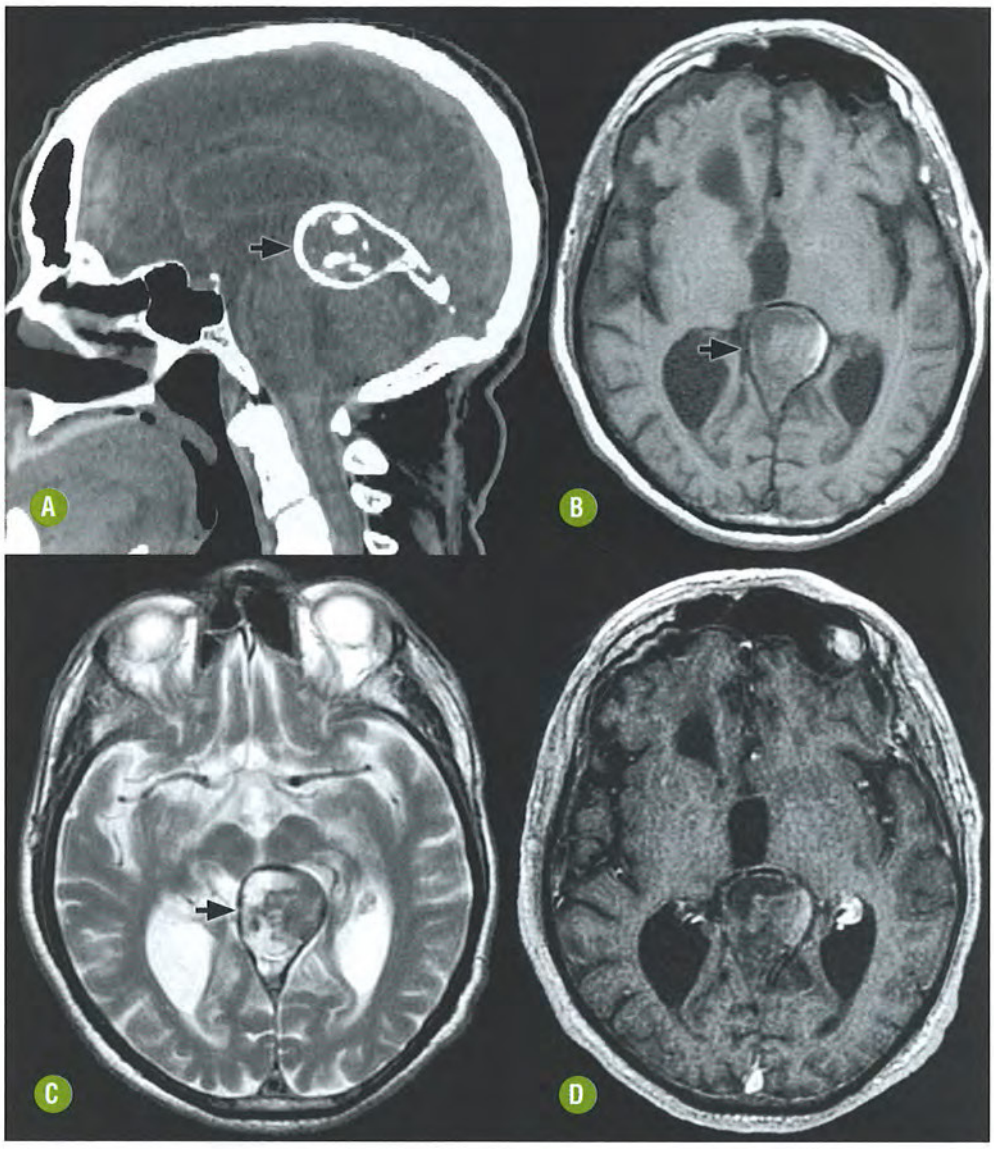

FIGURA 17-45. Malformação aneurismática da veia de Galeno com trombose espontânea. Imagem de TC com reformatação sagital **(A)** demonstrando calcificação da parede da veia prosencefálica mediana (seta). Imagens de RM axial T1 sem contraste **(B)** e T2 **(C)** demonstrando conteúdo heterogêneo (setas), compatível com trombo na dilatação venosa. A imagem axial T1 pós-contraste **(D)** não evidenciou opacificação significativa corroborando o diagnóstico de trombose. Cortesia do Dr. Antonio J. Rocha, São Paulo-SP.

bose, bem como para avaliar o parênquima encefálico e para o seguimento dos pacientes.

A ângio-RM pode ser utilizada para a melhor compreensão do suprimento arterial da lesão e drenagem venosa. A angiografia digital por cateter determina de forma fidedigna a nutrição arterial, a drenagem venosa e o tipo de *shunt* AV, além de oferecer a possibilidade terapêutica endovascular (Fig. 17-49).

DIAGNÓSTICO DIFERENCIAL

Algumas outras malformações vasculares compõem os diagnósticos diferenciais das MAVG.

As fístulas durais da infância têm apresentação neonatal similar à da MAVG, são constituídas de fístulas de alto fluxo, grandes e multifocais. As artérias meníngeas nutrem os seios transverso, sagital superior e a tórcula.

As MAVC consistem em uma rede de conexões arteriovenosas complexas sem capilares interpostos e são a causa mais comum de hemorragia intracraniana não traumática em crianças com menos de 15 anos de idade.

As ADV complexas são raras e constituem dilatações de várias veias superficiais e profundas que drenam o parênquima cerebral normal. Não há *nidus* ou *shunt* arteriovenoso nesta entidade que pode estar associada a *blue rubber-bleb nevus syndrome*.

Além da possibilidade de outras lesões vasculares poderem simular o padrão identificado nas MAVG, os tumores da região, particularmente aqueles da glândula pineal, também devem ser incluídos no diagnóstico diferencial. Em algumas situações, uma MAVG trombosada pode representar um desafio no diagnóstico diferencial com um tumor pineal.

ANEURISMAS

Generalidades

O aneurisma sacular intracraniano é uma dilatação focal anormal que ocorre em adição ao contorno das artérias intracranianas, sendo a forma de manifestação clínica mais comum a HSA com alta taxa de morbimortalidade.

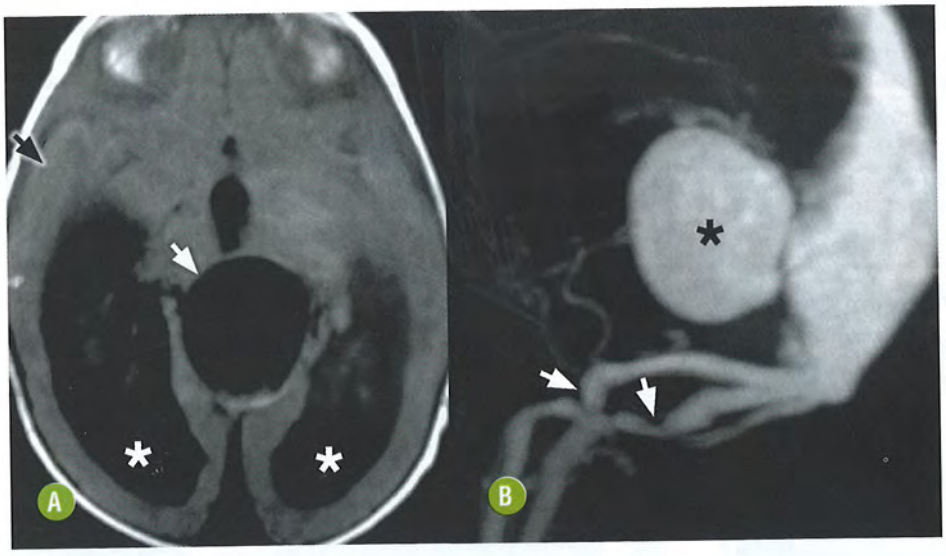

FIGURA 17-46. Malformação aneurismática da veia de Galeno. Criança com aumento do perímetro craniano. Imagem de RM axial T1 **(A)** demonstrando a dilatação ventricular (asterisco), o afilamento parenquimatoso (seta preta) e o aneurisma na topografia da veia prosencefálica mediana (seta branca). **(B)** Ângio-RM venosa demonstrando a dilatação da veia prosencefálica mediana (asterisco) e do seio sagital superior associados à estenose dos bulbos jugulares (setas).

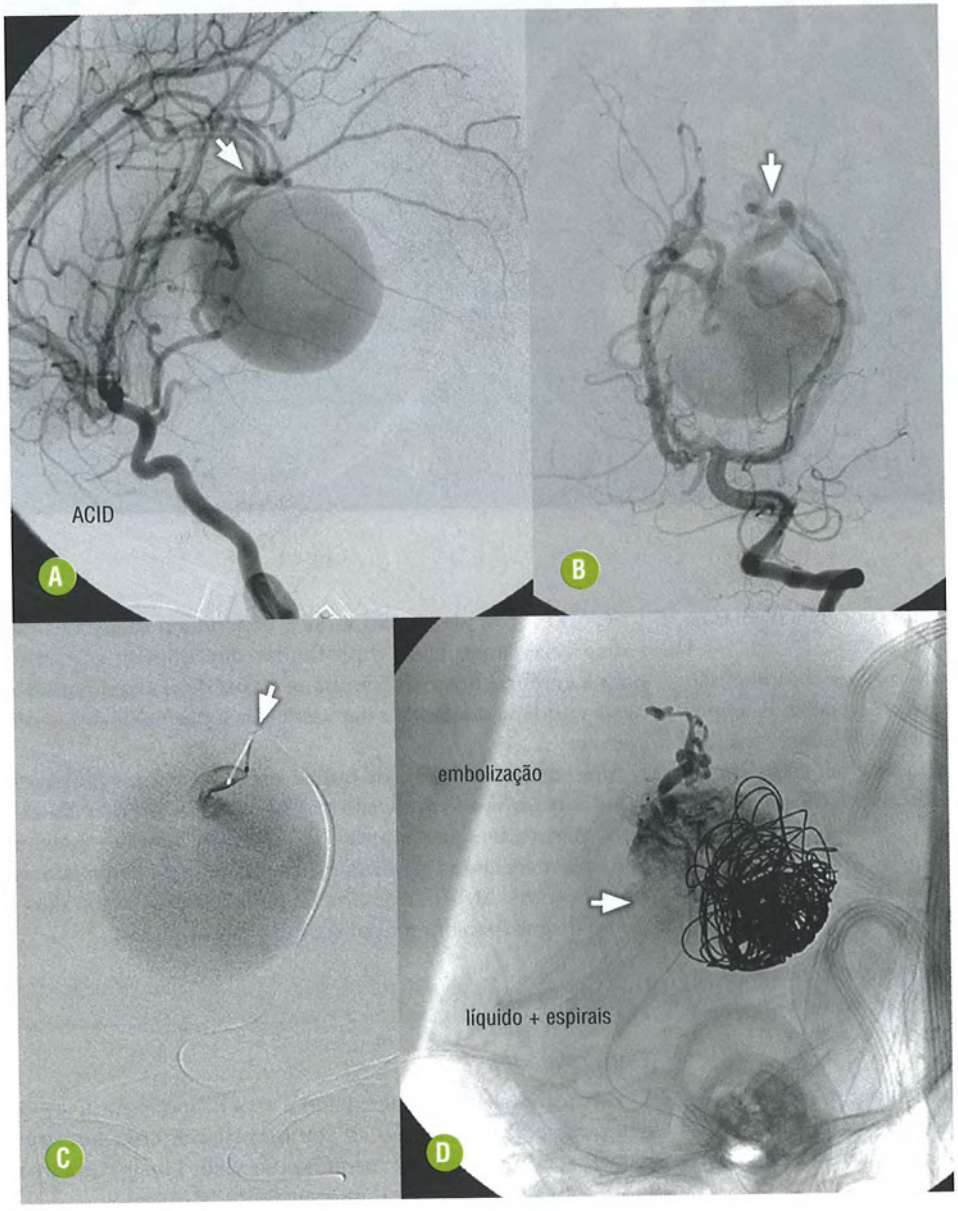

FIGURA 17-47. Malformação aneurismática da veia de Galeno (tipo mural). A injeção seletiva de contraste na carótida interna direita em perfil **(A)** confirmou a fístula arteriovenosa direta com ectasia venosa (seta). A injeção seletiva na artéria vertebral esquerda **(B)** demonstrou fístulas arteriovenosas diretas entre as artérias corióideas e a dilatação venosa (seta). O cateterismo seletivo com microcateter **(C)** permitiu a embolização do *shunt* (seta). A radiografia convencional **(D)** confirma a posição do material de embolização com espirais destacáveis e líquido embólico (seta).

Aproximadamente 66% dos pacientes com aneurisma intracraniano roto evolui a óbito ou apresenta sequela neurológica incapacitante. Sua prevalência na população geral é de 1,5% a 8% e a incidência estimada de ruptura é de um caso por 10 mil pessoas por ano.

Os aneurismas que se apresentam clinicamente pelo efeito expansivo local têm o risco estimado de ruptura de 6% ao ano. Os que se apresentam com HSA tendem a ressangrar, sendo o pico de ressangramento nas primeiras 24 horas. A taxa de ressangramento se aproxima de 20% nas primeiras duas semanas após o sangramento inicial e 40% em um mês. A taxa de ressangramento é grosseiramente de 2% a 3% por dia. Os pacientes com graduação mais alta na escala de Hunt e Hess e aneurismas maiores têm maior risco de ressangramento. O ressangramento atinge uma mortalidade de até 74%.

São considerados fatores de risco modificáveis para a formação de aneurisma intracraniano e HSA: tabagismo, hipertensão, consumo de álcool, uso de contraceptivos orais (controverso), aterosclerose (colesterol aumentado) e ingesta abusiva de café.

O *International Study of Unruptured Intracranial Aneurysms Investigators* (ISUIA), em 2003, demonstrou uma incidência de HSA variando conforme o tamanho do aneurisma, sendo de 0% para aneurismas < 7 mm presentes na circulação anterior, aumentando para 2,6%, 14,5% e 40% para os aneurismas entre 7-12 mm, 13-24 mm e > 25 mm, respectivamente. Para os aneurismas da artéria comunicante posterior ou do sistema vertebrobasilar, a incidência de HSA é de 2,5%, 14,5%, 18,4% e 50%, respectivamente, para os mesmos tamanhos.

O diagnóstico dos aneurismas rotos e não rotos é muito importante, pois é possível planejar seu tratamento com baixas morbidade e mortalidade. A taxa de complicação por embolização dos aneurismas é variável e tem sido estimada em 8% a 10%.

Existem diversos tipos de aneurismas, sendo o sacular o mais frequente e o mais comumente encontrado nos casos de HSA. Entre os outros tipos de aneurisma, são descritos os fusiformes, associados à aterosclerose e infrequentemente à hemorragia; os micóticos, causados por êmbolos infectados e associados à HSA; e os dissecantes, que podem ser espontâneos ou traumáticos.

As imagens de RM e TC fornecem informações valiosas sobre tamanho, local, presença de trombo, hemorragia e condição do parênquima encefálico adjacente ao aneurisma. A angiografia digital por cateter continua, entretanto, a ser o procedimento definitivo para o diagnóstico, inclusive de outros aneurismas não estimados pelos métodos não invasivos, como a ângio-RM e a ângio-TC.

ANEURISMAS SACULARES

INTRODUÇÃO

Generalidades

Os aneurismas saculares são dilatações arteriais arredondadas que se desenvolvem principalmente nas bifurcações ou na parede lateral das artérias intracranianas. São provavelmente resultantes do estresse hemodinâmico sobre zonas de enfraquecimento mural.

Ocorrem em cerca de 1% da população, com predomínio em mulheres (3M:2H). A idade avançada e a hipertensão arterial são fatores de risco adicionais. Os aneurismas são raros nas crianças e, quando ocorrem, geralmente são grandes e localizados na circulação posterior.

Aproximadamente 90% dos aneurismas saculares se originam da circulação anterior (carótida) e 10% do sistema vertebrobasilar. Na artéria comunicante anterior, na origem da artéria comunicante posterior e na bifurcação da artéria cerebral média estará localizada a maioria dos aneurismas da circulação anterior. Na circulação posterior, a localização mais comum é o topo da artéria basilar e origem da artéria cerebelar posterior inferior (PICA).

Os aneurismas são múltiplos (dois ou mais) em cerca de 15% a 30% dos pacientes. Os fatores de risco para aneurismas múltiplos incluem sexo feminino, tabagismo, hipertensão, história familiar de doença cerebrovascular e pós-menopausa.

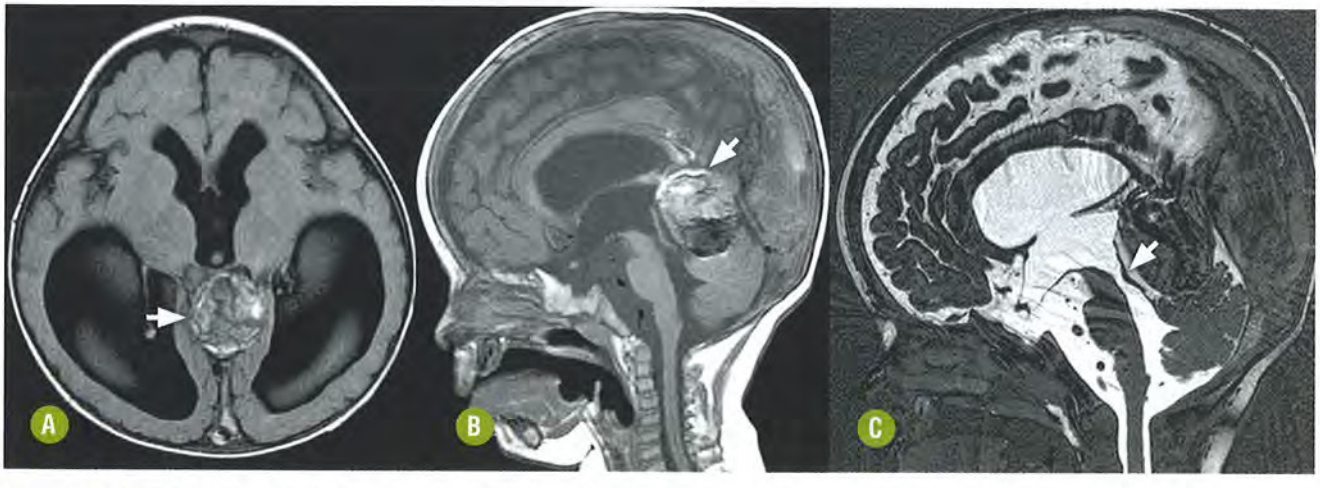

FIGURA 17-48. Malformação aneurismática da veia de Galeno pós-tratamento endovascular. Imagem de RM axial T1 **(A)** demonstrando a redução das dimensões da dilatação venosa que agora apresenta conteúdo heterogêneo, que corresponde a material de embolização e trombo (seta). RM sagital T1 **(B)** e *three-dimensional constructive interference in the steady state* (3D CISS) **(C)** demonstrando a trombose da malformação (seta em **B**), bem como a posição normal das tonsilas cerebelares e a permeabilidade do aqueduto do mesencéfalo (seta em **C**).

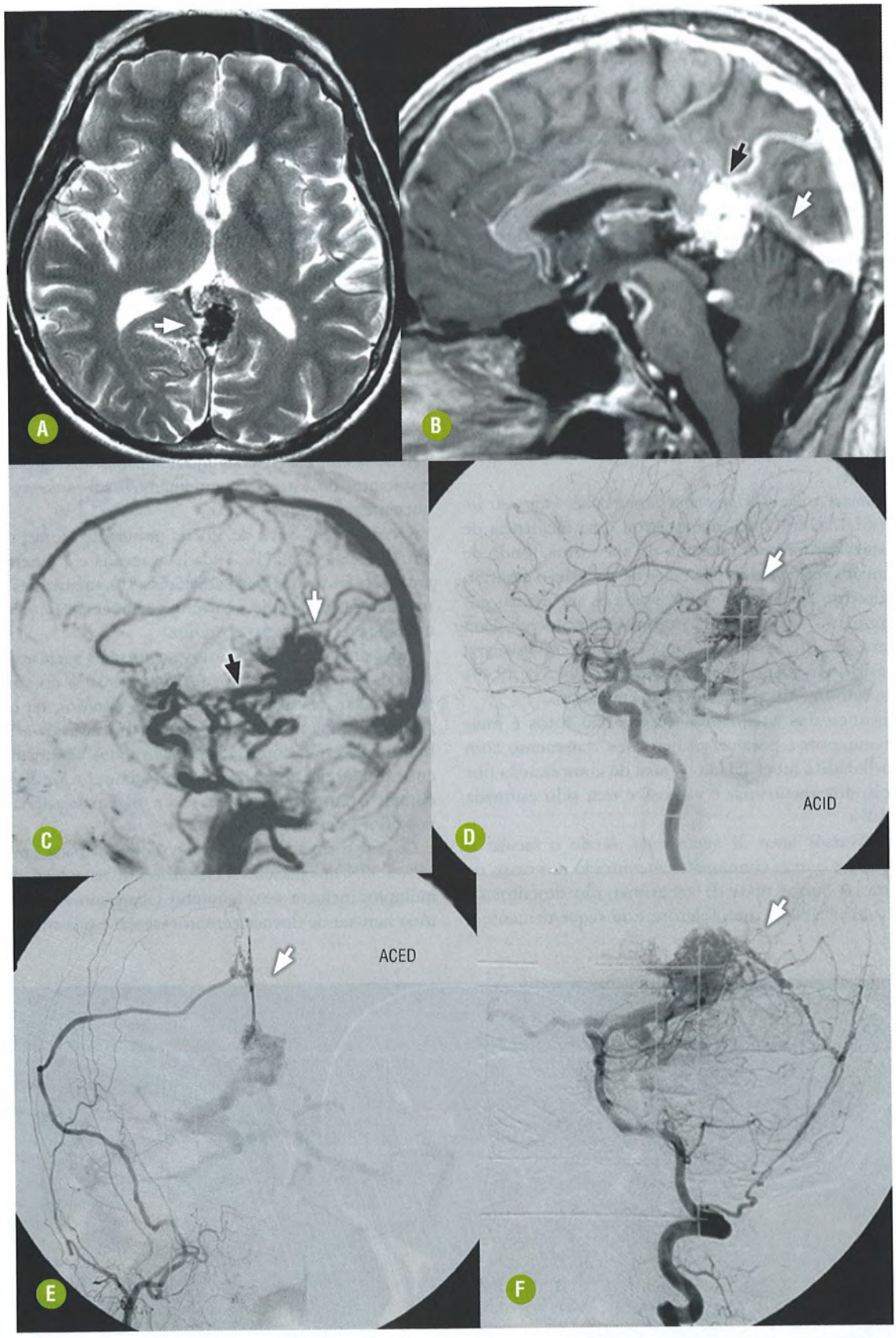

FIGURA 17-49. Malformação arteriovenosa na topografia da veia de Galeno. Imagem de RM axial T2 **(A)** demonstrando *flow voids* serpiginosos na cisterna supravermiana que corresponde ao *nidus* (seta). RM sagital T1 pós-contraste **(B)** demonstrou intensa impregnação nidal (seta preta) e hipoplasia/oclusão do seio reto (seta branca). Ângio-RM venosa **(C)** confirmou o *nidus* (seta branca) e a drenagem venosa (seta preta) para a veia basal de Rosenthal e veia mesencefálica lateral. Angiografia cerebral por cateter confirmando o suprimento arterial (setas) proveniente da artéria pericalosa **(D)**, artéria meníngea média **(E)**, artéria cerebral posterior e artéria meníngea da foice **(F)**.

Os aneurismas gigantes correspondem a cerca de 5% dos casos, sendo definidos como aqueles ≥ 2,5 cm de diâmetro. Estes aneurismas têm paredes mais espessas, geralmente lamelares pela presença de trombo mural, e dificilmente são causa de HSA, manifestando-se quase sempre pelo efeito expansivo.

Achados Histológicos

O aneurisma sacular é uma estrutura arredondada ou lobulada, com parede geralmente fina, que pode estar associado à HSA. Quando roto tem lâmina elástica interna descontínua ou ausente, não apresenta camada muscular e pode apresentar um mamilo correspondendo à área de maior fragilidade da adventícia.

Condições Associadas

Algumas doenças estão associadas à maior incidência de aneurismas, como: desordens do tecido conectivo (síndrome de Marfan e Ehler-Danlos tipo 4), neurofibromatose, esclerose tuberosa, doença policística autossômica dominante, coarctação da aorta, displasia fibromuscular, dissecção arterial espontânea, doença moyamoya e malformações arteriovenosas.

Existe maior incidência de aneurismas em pacientes que apresentam variações anatômicas arteriais, como a persistência da artéria trigeminal primitiva, as artérias ótica e hipoglossal, a artéria cerebral anterior ázigos e a hipoplasia segmentar do polígono arterial de Willis.

Em algumas famílias, há uma incidência maior de aneurismas em parentes de primeiro grau. Os aneurismas familiares são, por definição, aqueles em que há dois ou mais parentes de primeiro grau acometidos por aneurisma. Estima-se uma prevalência de 7% a 20% para aneurismas intracranianos familiares. O *screening* de pacientes com dois ou mais parentes de primeiro grau com aneurismas pode ser feito por métodos de imagem não invasivos. Esta estratégia vai identificar aneurismas em 8% a 10% dos indivíduos estudados.

O risco de apresentar um aneurisma assintomático detectado por *screening* é de 2% na população em geral, 2%-4% em parentes de primeiro grau com um familiar afetado e 10% em parentes de primeiro grau quando dois ou mais membros familiares já foram afetados.

Achados Clínicos

A HSA é a forma de apresentação clínica mais frequente do aneurisma sacular. A maioria dos aneurismas saculares é inteiramente assintomática antes da ruptura e do sangramento. Os aneurismas não rotos podem causar neuropatias cranianas por efeito expansivo, crises epilépticas, acidentes vasculares isquêmicos transitórios e infartos secundários à embolia. A apresentação clínica dos aneurismas ocorre, na maioria dos casos, entre a quinta e a sétima décadas de vida.

Hemorragia Subaracnóidea

Os sintomas iniciais da HSA incluem cefaleia intensa, fotofobia e rigidez de nuca. A náusea e o vômito frequentemente são as manifestações subsequentes. As HSA graves rapidamente levam ao declínio de consciência e frequentemente ao estupor e ao coma. A graduação clínica do paciente com HSA segue a classificação de Hunt e Hess.

Hemorragia Intracerebral

Déficits neurológicos focais são incomuns na HSA e, frequentemente, estão associados à hemorragia intraparenquimatosa. Os aneurismas rotos da artéria cerebral média podem estar associados a hemorragias frontais ou hematomas no lobo temporal. Os aneurismas da artéria comunicante anterior podem sangrar nos lobos frontais ou romperem através da lâmina terminal, resultando em hemorragia intraventricular ou no septo pelúcido. Os aneurismas de basilar e de PICA são frequentemente causas de hemorragia intraventricular.

Hemorragia Subdural

O hematoma subdural raramente pode ser causado por um aneurisma que sangrou para o espaço subdural. Este fenômeno ocorre em apenas cerca de 2% dos aneurismas rotos.

Vasoespasmo

O vasoespasmo ocorre em 50% dos pacientes com aneurismas rotos e HSA, sendo a maior causa de incapacidade permanente após a hemorragia. Os fatores bioquímicos são responsáveis por este fenômeno. Na maioria dos casos, o vasoespasmo se desenvolve aproximadamente três dias após a ruptura do aneurisma e dura cerca de duas semanas. Em alguns pacientes, tem como consequência isquemia cerebral, déficits focais e rebaixamento do nível de consciência, chegando a ocorrer infarto cerebral isquêmico nos casos mais graves.

O vasoespasmo é definido como um estreitamento de artérias de grande e pequeno calibre que ocorre após HSA. O vasoespasmo sintomático é a principal causa de morte e incapacidade nos pacientes com HSA e ocorre em cerca de 20% a 25% dos pacientes. As suas manifestações clínicas provavelmente não aparecem até que haja pelo menos uma redução de 50% no calibre arterial.

O vasoespasmo angiográfico com redução do calibre arterial > 50% é visto em cerca 23% a 30% dos pacientes. Cerca de 70% dos estudos angiográficos digitais por cateter realizados no decorrer da segunda semana após a HSA demonstrarão algum grau de vasoespasmo. Raramente o vasoespasmo ocorre antes do terceiro dia após a HSA, sendo máximo do sexto ao oitavo dias e significativamente menor ou ausente na maioria dos pacientes após duas semanas.

Fatores de Risco para Vasoespasmo

A quantidade de sangue vista na TC de crânio inicial se correlaciona bem com a frequência e a severidade do vasoespasmo. A escala de Fisher é utilizada para graduar a quantidade e a localização da HSA. Outros fatores de risco para vasoespasmo sintomático incluem idade > 50 anos, hiperglicemia, história de hipertensão, aneurismas grandes, hemorragia intraventricular e uso de cocaína.

Hidrocefalia

A HSA ou a hemorragia intraventricular podem desencadear hidrocefalia aguda por interferirem na reabsorção do LCS pelas granulações aracnoides ou obstruírem o sistema ventricular. A hidrocefalia comunicante crônica pode, também, ocorrer pela fibrose das granulações aracnoides, havendo bloqueio da reabsorção do líquor.

Um discreto grau de alargamento ventricular é comum e ocorre em cerca de 20% dos pacientes com HSA. Os ventrículos, especialmente os cornos temporais, vão se dilatar um pouco no primeiro ou segundo dia depois da HSA. Cerca de

50% dos pacientes que têm hidrocefalia vão se recuperar espontaneamente nas primeiras 24 horas. A hidrocefalia causando um rebaixamento do nível de consciência ocorre em até 8% dos pacientes.

Os riscos de hidrocefalia aguda nos pacientes com HSA são: hemorragia intraventricular, redução do nível de consciência, idade avançada, aneurisma na circulação posterior e um grande volume de HSA. A derivação ventricular externa antes da proteção do aneurisma roto deve ser reservada para os pacientes com redução do nível de consciência e ventriculomegalia. A pressão intracraniana depois da ventriculostomia deve ser mantida ≥ 20 a 25 mmHg, porque os valores mais baixos tendem a estar associados a uma alta taxa de ressangramento.

II. ACHADOS DE IMAGEM

Tomografia Computadorizada do Encéfalo

A TC sem contraste é o primeiro método diagnóstico a ser realizado diante da suspeita de HSA (Fig. 17-50). A localização predominante do sangramento tende a sugerir a localização do aneurisma roto, sendo esta informação importante naqueles indivíduos com aneurismas múltiplos. A diluição liquórica, a circulação fisiológica e as hemorragias maciças podem impedir esta avaliação confiável.

Alguns locais de HSA são classicamente relacionados com o ponto de ruptura: na fissura inter-hemisférica anterior é frequente a associação a ruptura de aneurisma da artéria comunicante anterior; na fissura sylviana, com aneurisma da bifurcação da artéria cerebral média; na cisterna supraselar, com aneurisma da artéria cerebral posterior, da bifurcação de uma artéria carótida interna ou do topo da basilar. A HSA no quarto ventrículo é mais frequentemente associada aos aneurismas de PICA ou da basilar.

A TC sem contraste permite ainda a identificação de aneurismas grandes como estruturas ovoides ou arredondadas, com atenuação discretamente aumentada ou heterogênea, quando houver trombose. Alguns aneurismas gigantes apresentam suas paredes calcificadas, usualmente com aspecto lamelar ou concêntrico ou "em casca de ovo".

Os aneurismas não trombosados se impregnam de maneira intensa e uniforme, enquanto naqueles trombosados ou parcialmente trombosados pode haver impregnação heterogênea ou apenas periférica em sua parede (Fig. 17-51).

Angiotomografia Computadorizada

A ângio-TC tem possibilitado o diagnóstico dos aneurismas intracranianos de forma minimamente invasiva, aumentando o diagnóstico da forma incidental. A sensibilidade da ângio-TC para a detecção do aneurisma é muito alta, restando apenas alguns aneurismas < 3 mm, cuja resolução do método não permite o diagnóstico seguro.

A ângio-TC tem seu uso defendido mesmo na vigência da HSA, visando a caracterização do local da hemorragia. Entretanto estes pacientes ainda devem ser submetidos à angiografia digital por cateter para planejamento do tratamento cirúrgico ou endovascular, assim como para excluir a existência de outros aneurismas não diagnosticados pela ângio-TC.

As técnicas de reconstrução das imagens axiais em 3D usando as técnicas VR ou MIP facilitam a interpretação, a análise e a manipulação das imagens (Fig. 17-52). Os artefatos em *spray* das estruturas metálicas (clipes de aneurismas) e aqueles de endurecimento de feixe (estruturas ósseas) podem dificultar ou impedir a análise das imagens em certas localizações.

Ressonância Magnética

As imagens estruturais de RM também podem permitir o diagnóstico de aneurismas intracranianos maiores ou trombosados (Fig. 17-53). Apesar disso, a sensibilidade das imagens estruturais multiplanares ainda é baixa, necessitando, frequentemente, dos estudos de ângio-RM. Nas sequências estruturais

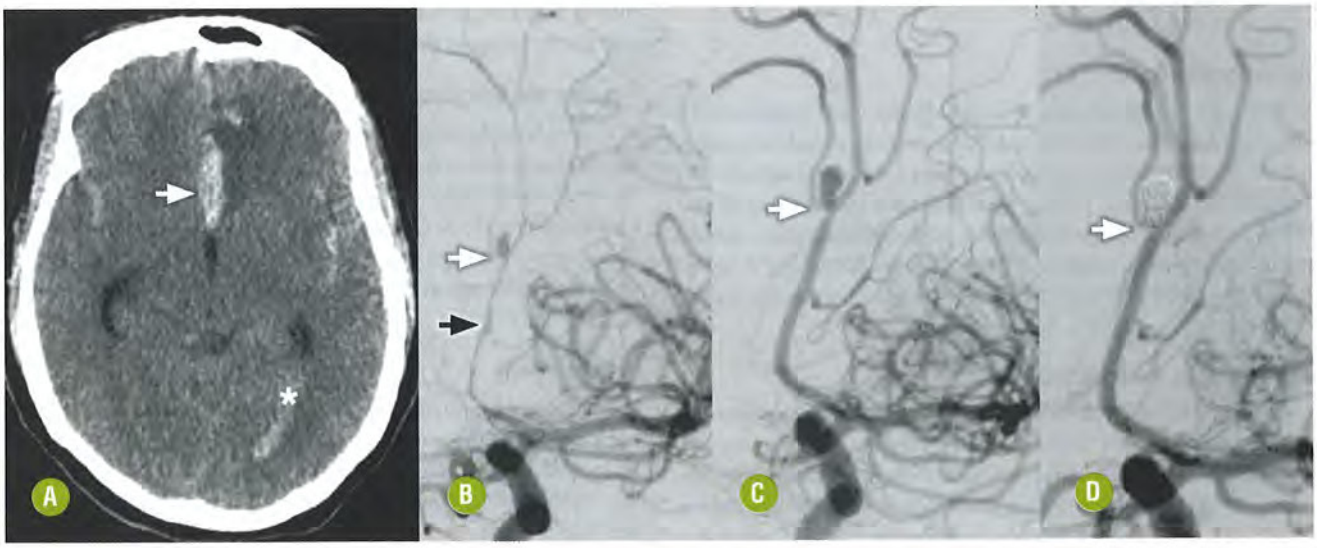

FIGURA 17-50. Aneurisma cerebral roto com hemorragia subaracnóidea. Tomografia computadorizada no plano axial sem contraste **(A)** demonstrando HSA com sangue intraparenquimatoso (Fisher IV) no lobo frontal (seta branca), nas fissuras sylvianas e no sistema ventricular (*). Angiografia cerebral digital **(B)** confirmou aneurisma sacular na artéria pericalosa (seta branca) e acentuado espasmo no segmento A2 (seta preta). **(C)** Após alguns dias o vasoespasmo se resolveu e a artéria pericalosa assumiu seu calibre normal, sem alteração do aneurisma (seta). **(D)** Foi realizada a embolização deste aneurisma com espirais destacáveis (seta).

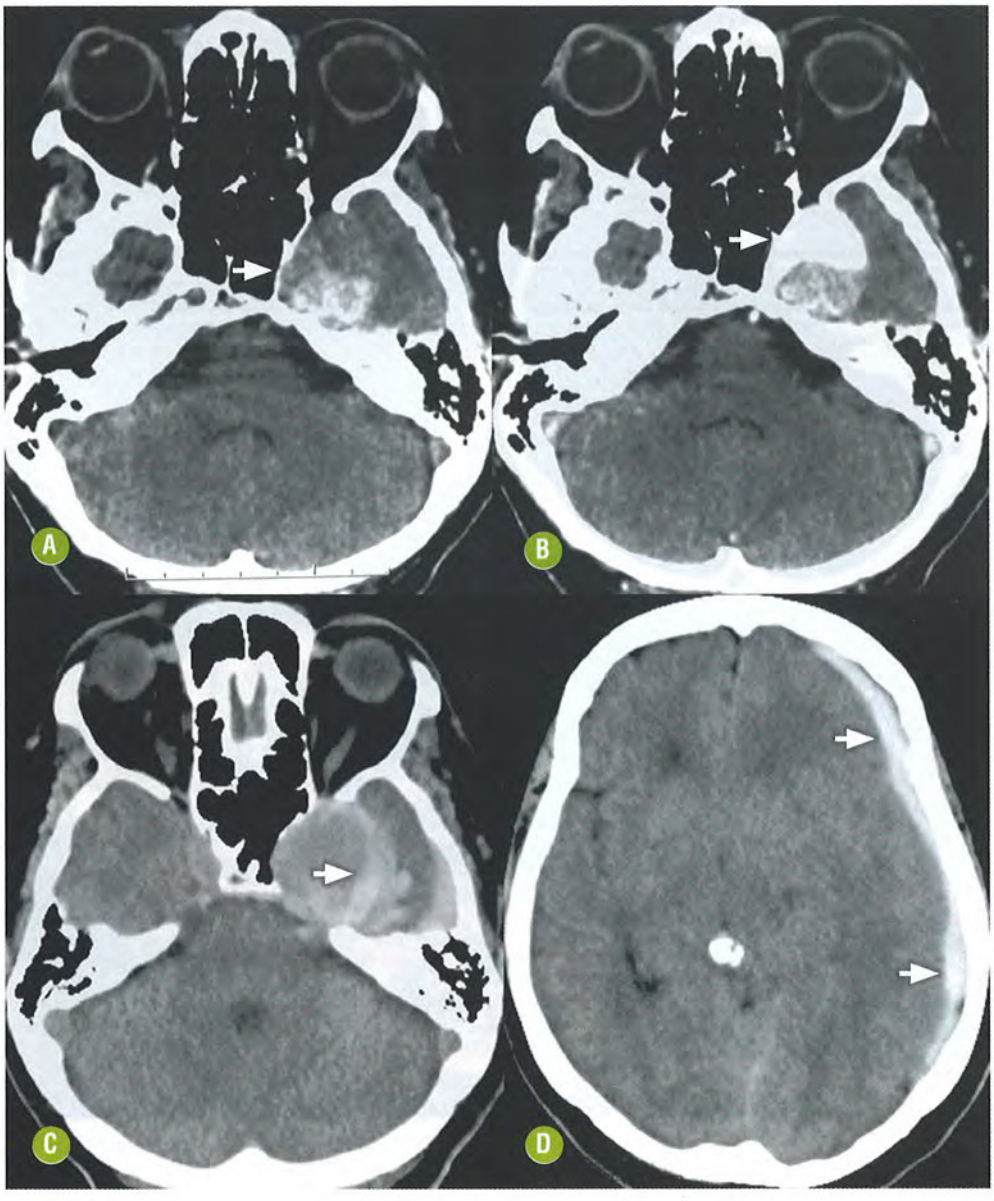

FIGURA 17-51. Aneurisma parcialmente trombosado da artéria carótida interna intracavernosa esquerda. Tomografia computadorizada sem e com contraste demonstra volumoso aneurisma intracavernoso (setas), parcialmente trombosado **(A)**, apresentando luz residual que se opacifica pelo contraste (sinal do *ying-yang*) **(B)**. Tomografia computadorizada sem contraste (setas) demonstrando ruptura do aneurisma **(C)**, com hemorragia no lobo temporal e no espaço subdural **(D)**.

com ponderações T1 ou T2 o lúmen central de um aneurisma pérvio usualmente aparece como uma zona de *flow-void* em adição ao contorno da artéria adjacente (Fig. 17-54). O sinal do lúmen dos aneurismas maiores pode ser heterogêneo, na presença de fluxo turbulento ou trombose parcial. Quase sempre é possível identificar a presença de artefatos de fluxo com propagação de "imagem fantasma" que é observada na direção da codificação de fase (Fig. 17-55).

Os aneurismas parcialmente trombosados constituem a melhor utilização da RM no contexto dos aneurismas intracranianos, pois promovem diferentes alterações extraluminais que modificam o sinal da RM (Fig. 17-56). A lâmina do trombo mais próxima do lúmen pérvio do aneurisma tende a conter meta-hemoglobina, determinando hipersinal nas sequências ponderadas em T1 e T2 (trombo recente). A lâmina do trombo localizada na periferia do aneurisma, contendo hemossiderina determina sinal de menor intensidade da sequência ponderada em T2 (trombo antigo).

A sequência FLAIR é muito sensível para detecção de HSA aguda e subaguda, mas a TC ainda é a modalidade de escolha para detecção de HSA no cenário da urgência para a confirmação da hemorragia e para o estudo de ângio-TC.

Angiografia por Ressonância Magnética

A ângio-RM também é um método não invasivo útil para *screening* de indivíduos com risco aumentado de aneurisma assintomático ou daqueles com suspeita de aneurismas não rotos (Fig. 17-57). A sensibilidade da ângio-RM é menor para o diagnóstico dos aneurismas em relação à ângio-TC e à angiografia digital por cateter. Os aneurismas < 3 mm não podem ser diagnosticados de forma confiável e consistente pela ângio-RM.

Para a aquisição das imagens da ângio-RM pode-se utilizar a técnica com ou sem contraste, utilizando principalmente as aquisições TOF 3D e as reconstruções MIP. As imagens finais permitem a avaliação rotacional dos vasos de interesse. Apesar

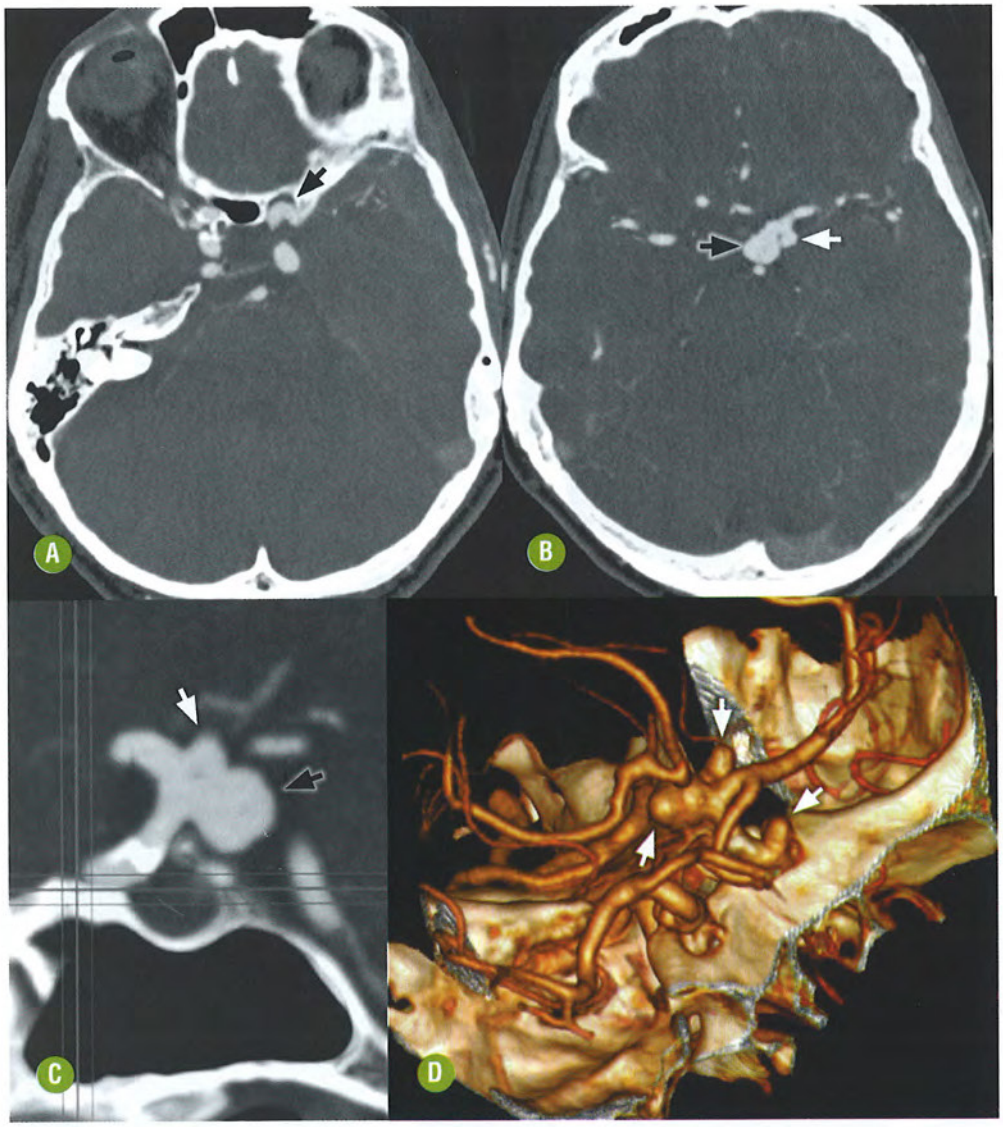

FIGURA 17-52. Aneurismas saculares múltiplos. Imagens fonte da ângio-TC demonstrando aneurisma da artéria oftálmica esquerda **(A)**, da comunicante posterior (seta preta) e da coroidea anterior (seta branca) **(B)**. A reconstrução MIP **(C)** permite a avaliação multiplanar dos aneurismas (setas). A reconstrução em VR **(D)** demonstra a superfície dos aneurismas e a relação anatômica com artérias adjacentes.

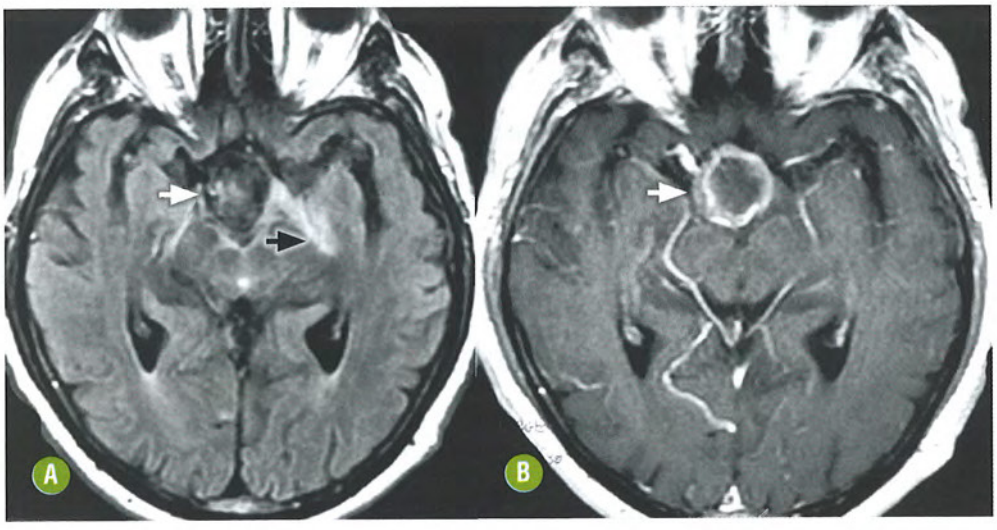

FIGURA 17-53. Aneurisma sacular. RM axial FLAIR **(A)** demonstrou a formação arredondada (aneurisma), com fluxo turbilhonado no seu interior (seta branca) e compressão com edema no trato óptico esquerdo (seta preta), associado à alteração visual referida pelo paciente. Imagem axial T1 pós-contraste **(B)** evidenciou apenas impregnação periférica do aneurisma (seta), que usualmente sugere trombose. A angiografia com cateter confirmou a presença de fluxo parcial.

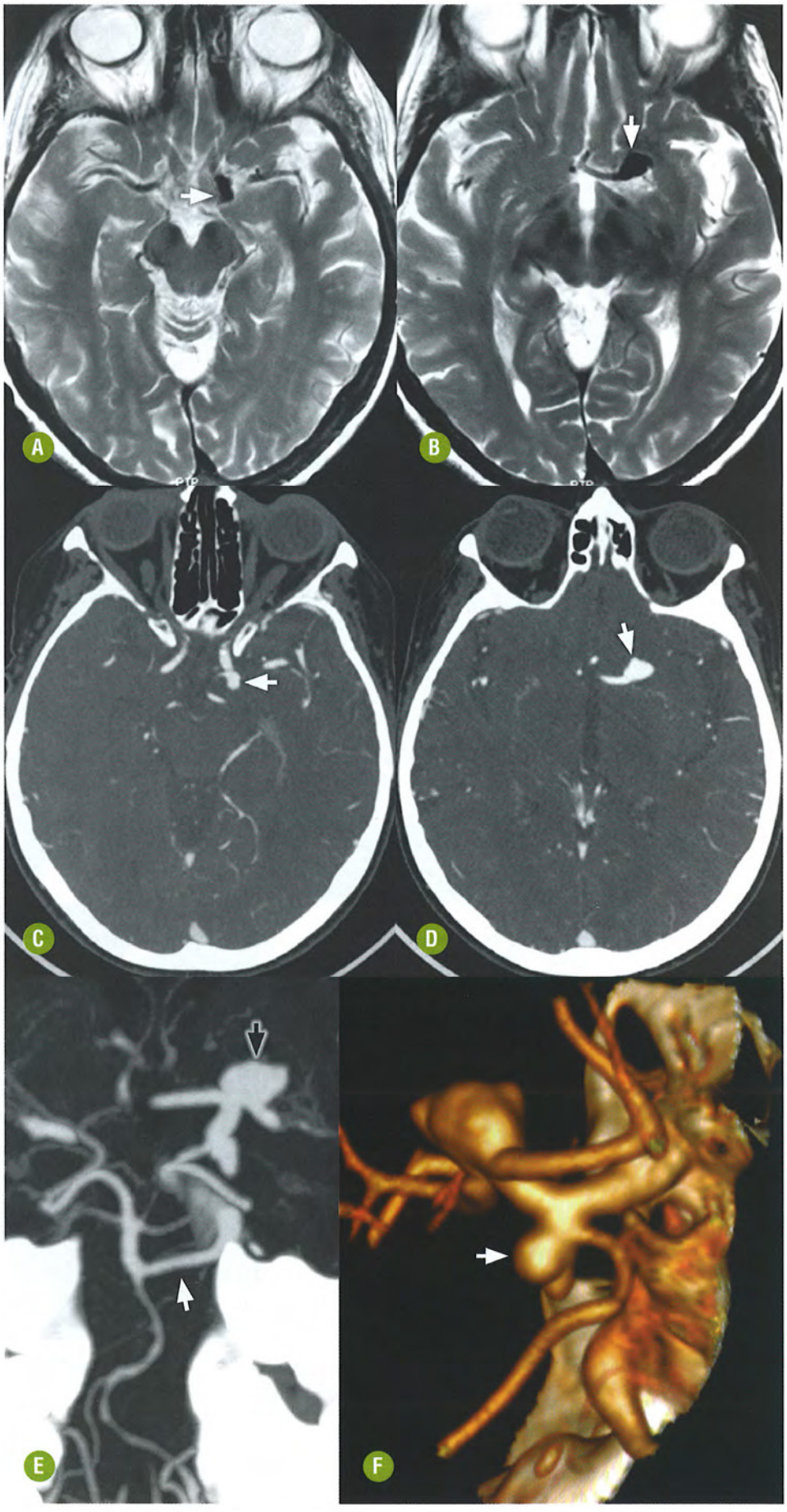

FIGURA 17-54. Aneurismas saculares múltiplos. Imagens axiais em T2 **(A-B)** demonstrando dilatações saculares (setas) com *flow void* na topografia da artéria comunicante posterior esquerda **(A)** e na bifurcação da artéria carótida interna esquerda **(B)**. Imagens fonte da ângio-TC **(C-D)** confirmam os aneurismas (setas). Reconstrução MIP **(E)** demonstrando a morfologia e as características do aneurisma da bifurcação da artéria carótida interna esquerda (seta preta) e a persistência da artéria trigeminal (seta branca). Reconstrução VR da ângio-TC caracterizando a morfologia do aneurisma do segmento comunicante posterior da carótida interna esquerda e a origem da artéria comunicante do colo do aneurisma (seta branca).

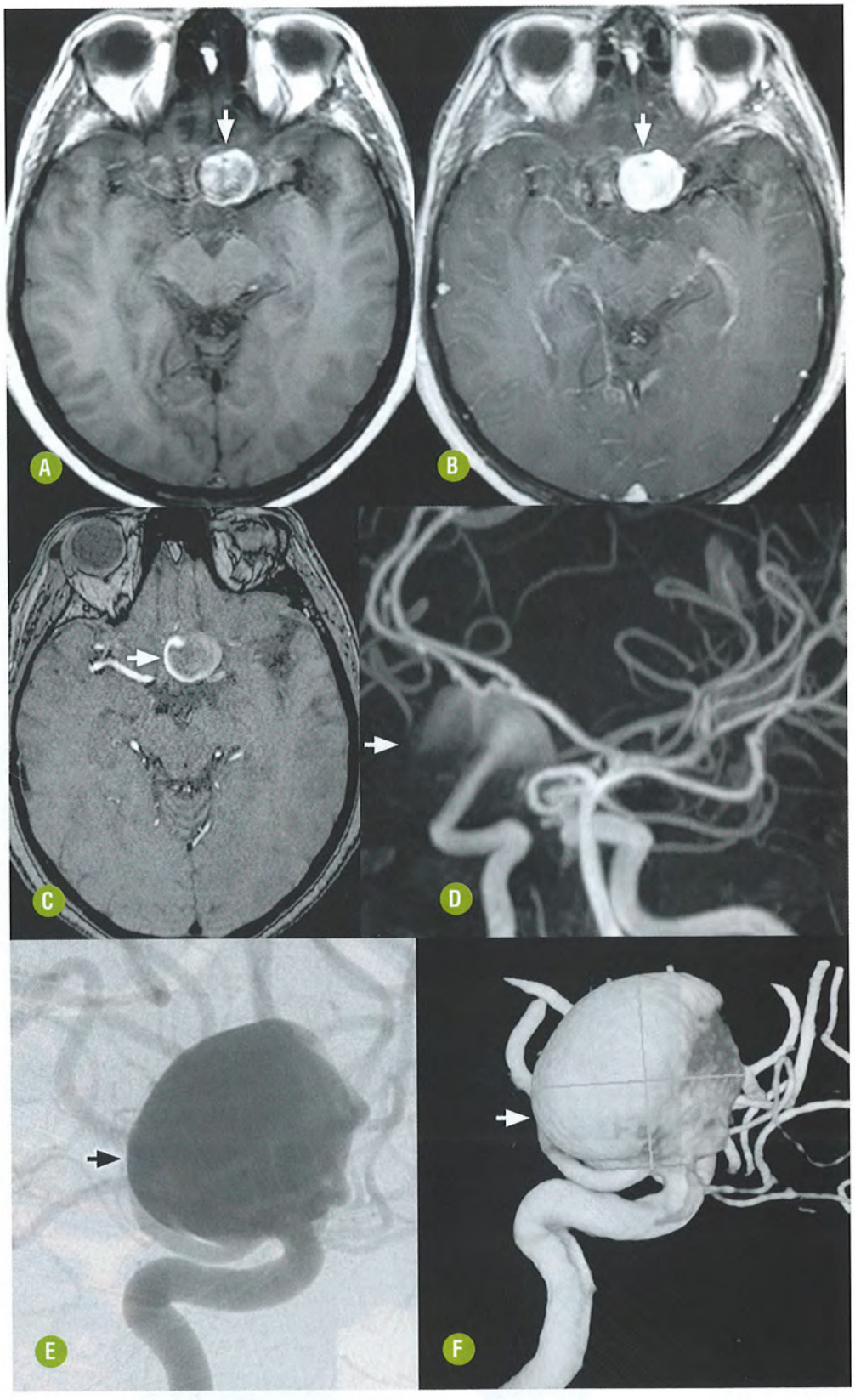

FIGURA 17-55. Aneurisma sacular gigante. Imagem axial de RM em T1 **(A)** demonstra formação arredondada cujo conteúdo tem hipersinal heterogêneo, compatível com aneurisma sacular. Imagem axial de RM em T1 pós-contraste **(B)** sugere a patência do saco aneurismático com impregnação de sua luz e artefato de fluxo estendendo-se lateralmente. O padrão observado na imagem fonte da ângio-RM arterial 3D TOF **(C)** favorece a possibilidade de fluxo rápido, sem sinal hiperintenso homogêneo. A ângio-RM arterial 3D TOF **(D)** demonstrou apenas parte do aneurisma, mas não permitiu caracterizá-lo adequadamente. A angiografia digital por cateter **(E)** permitiu a caracterização de todo o aneurisma, assim como seu colo envolvendo grande parte do segmento oftálmico da carótida interna esquerda. A angiografia digital com reconstrução das imagens em 3D **(F)** constitui a melhor ferramenta para a delimitação do aneurisma e de suas relações.

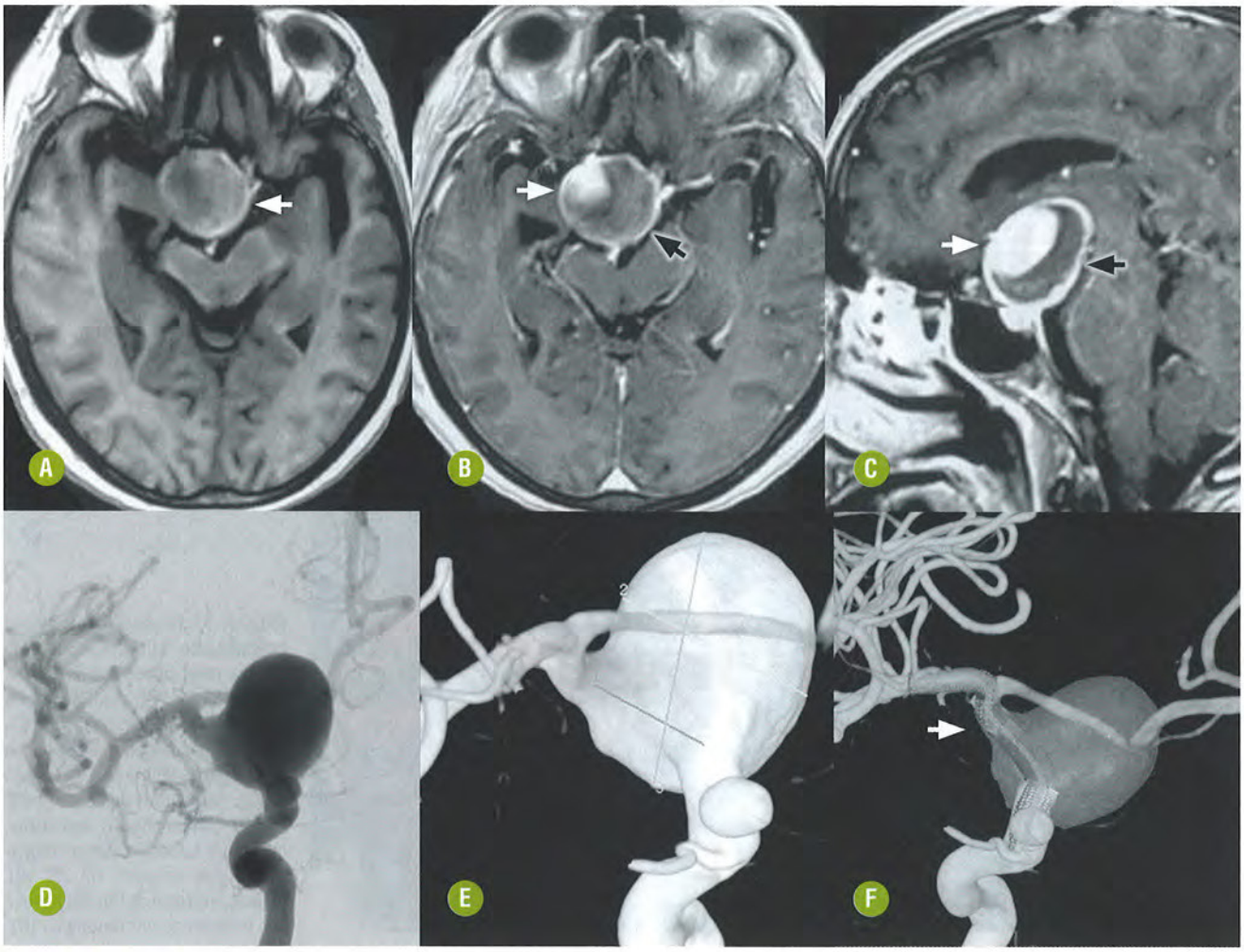

FIGURA 17-56. Aneurisma intracraniano parcialmente trombosado. Imagem de RM axial em T1 **(A)** demonstra aneurisma sacular com trombo mural (seta). Após a injeção de contraste nos planos axial **(B)** e sagital **(C)** é possível delimitar o trombo mural no interior do aneurisma (seta preta) e a luz residual que se opacifica pelo contraste (seta branca). A angiografia cerebral digital **(D)** confirmou a presença do aneurisma da porção supraclinoide da carótida interna direita. O aneurisma envolve toda a circunferência da carótida interna, e a angiografia cerebral com reconstrução das imagens em 3D **(E-F)** permitiu a adequada avaliação de suas medidas para o planejamento terapêutico, assim como planejamento virtual do tratamento com implante de *stent* (seta).

disso, recomenda-se sempre a análise das imagens fonte e suas reformatações para a maior detecção de aneurismas não identificados nas imagens 3D.

Angiografia Digital por Cateter

A angiografia digital continua sendo o procedimento definitivo para o diagnóstico e a programação terapêutica dos aneurismas intracranianos. O objetivo da angiografia não é simplesmente identificar cada aneurisma ou todos os aneurismas, mas permitir a avaliação de seus detalhes arquiteturais, assim como uma avaliação hemodinâmica do encéfalo (Fig. 17-58).

Os aneurismas saculares são dilatações focais em adição às bifurcações arteriais ou à parede das artérias. O estudo angiográfico do aneurisma deve demonstrar seu colo, suas dimensões, localização exata, relação com artérias adjacentes, lobulações e definir as artérias que têm origem no seu colo ou no saco aneurismático (Fig. 17-59). Os ramos arteriais que emergem do colo ou do saco aneurismático devem ser bem demonstrados, visto que o planejamento terapêutico depende desta informação (Fig. 17-60). No cenário da HSA, as lobulações ou mamilos encontrados nos aneurismas são considerados locais possíveis de rotura ou vias de sangramento.

A angiografia em equipamento biplano permite o estudo mais rápido e com menor quantidade de contraste. Os equipamentos de angiografia capazes de realizar angiografia rotacional com reconstrução das imagens em 3D permitem ainda o estudo mais detalhado e fidedigno das dimensões dos aneurismas, da morfologia, do colo e das artérias adjacentes para planejamento terapêutico por via endovascular ou cirúrgica.

A angiografia por cateter nos aneurismas parcialmente trombosados demonstra apenas o lúmen arterial patente, subestimando o tamanho real do saco aneurismático e justificando, com isso, o emprego complementar de um método axial (TC ou RM) (Fig. 17-61).

O único sinal direto de ruptura de um aneurisma intracraniano é o extravazamento do contraste. É extremamente raro documentar este fenômeno, sendo mais frequente se considerar a possibilidade de ruptura pela presença da hemorragia adjacente a um aneurisma irregular.

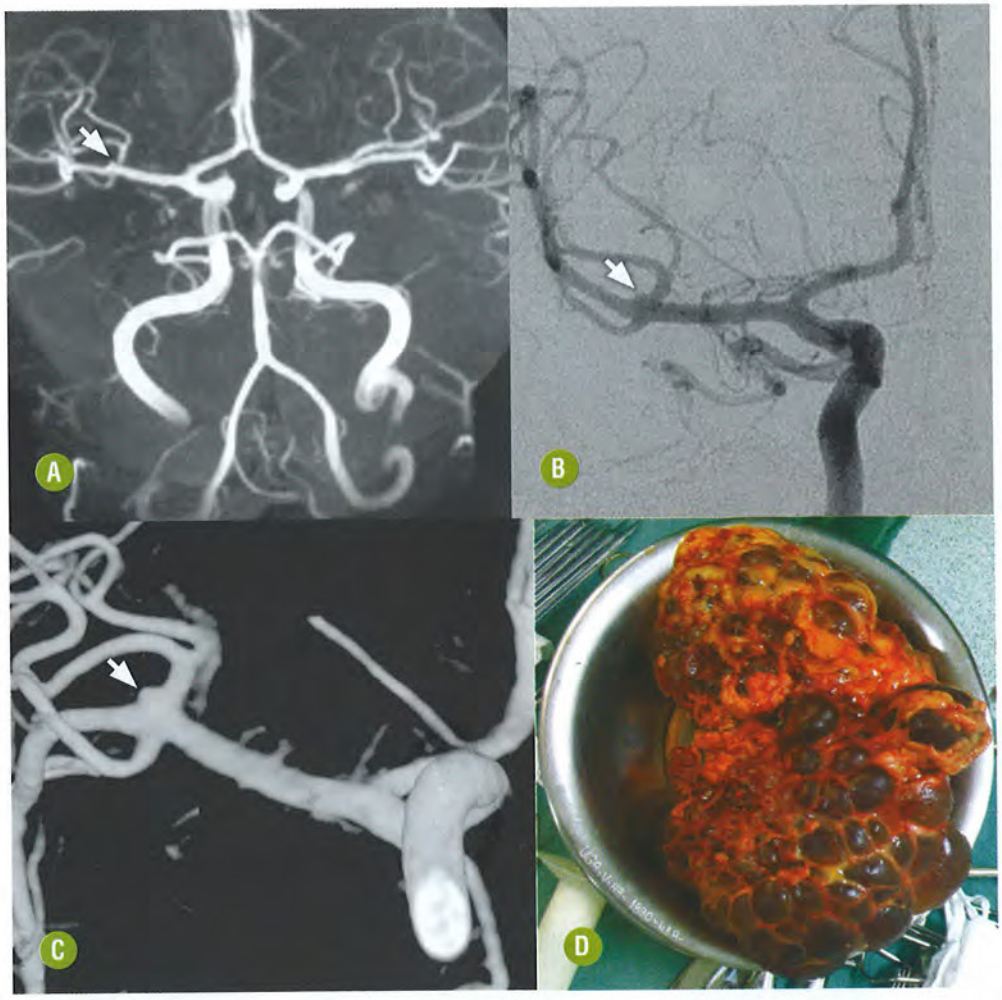

FIGURA 17-57. Aneurisma sacular intracraniano em indivíduo com doença renal policística do adulto. Ângio-RM 3D TOF das artérias intracranianas **(A)** demonstrando diminuto aneurisma sacular na bifurcação da artéria cerebral média direita. Angiografia digital por cateter **(B)** confirmando o aneurisma, mais bem estudado com a reconstrução das imagens em 3D **(C)**. Achado cirúrgico de um rim policístico extraído de outro paciente **(D)**.

O vasoespasmo é o estreitamento do lúmen arterial que ocorre em alguns pacientes que tiveram HSA (Fig. 17-62). A ultrassonografia transcraniana com Doppler, a ângio-TC e a angiografia digital podem ser usadas para diagnosticar a gravidade do vasoespasmo naqueles pacientes nos quais os parâmetros para o exame neurológico não são confiáveis.

O Doppler transcraniano é um método não invasivo confiável que pode ser realizado à beira do leito, por profissionais com treinamento específico, para a avaliação da gravidade do vasoespasmo. Este método parece ter maior valor preditivo positivo do que negativo na demonstração do vasoespasmo estimado pelas repercussões hemodinâmicas.

A ângio-TC é relativamente acurada para diagnosticar o vasoespasmo (90,7%) ou excluí-lo (99,5%). Estas taxas estão relacionadas com o vasoespasmo hemodinamicamente significativo, afetando as artérias intracranianas de grande calibre. Este método tem menor acurácia, entretanto, para avaliar o vasoespasmo em artérias intracranianas distais.

A perfusão por TCMD tem sido empregada neste cenário com base na sua capacidade de demonstrar reduções regionais do fluxo sanguíneo cerebral indicativas de vasoespasmo sintomático. A perfusão por TCMD depende da assimetria entre os hemisférios cerebrais, sendo limitada na avaliação de alguns casos de vasoespasmo mais difuso ou bilateral.

A angiografia digital com cateter é o padrão-ouro para a avaliação de vasoespasmo (Fig. 17-63). Deve ser considerada, entretanto, a possibilidade de vasoespasmo angiográfico, sem repercussão clínica relevante. O vasoespasmo significativo é indicado pela redução no calibre arterial de ≥ 25%, sendo subdividido, de acordo com a gravidade, em leve, moderado e acentuado.

Tratamento dos Aneurismas Saculares

O tratamento dos aneurismas saculares intracranianos objetiva a exclusão do mesmo da circulação. Isso pode ser obtido por craniotomia com clipagem cirúrgica convencional ou pela via endovascular (embolização). Atualmente, a maioria dos aneurismas é tratada preferencialmente pela via endovascular, tanto os rotos quanto os não rotos, devido às menores morbidade e mortalidade da técnica em relação ao tratamento neurocirúrgico convencional.

O tratamento endovascular é realizado por punção percutânea da artéria femoral comum. Por esta via de acesso são introduzidos diminutos cateteres que são navegados para o cateterismo seletivo das artérias de interesse. A partir das artérias intracranianas de maior calibre são introduzidos microcateteres para a exploração do saco aneurismático, com a implantação de espirais destacáveis (Fig. 17-64) ou injeção de material líquido de embolização (Onyx), visando a oclusão do lúmen

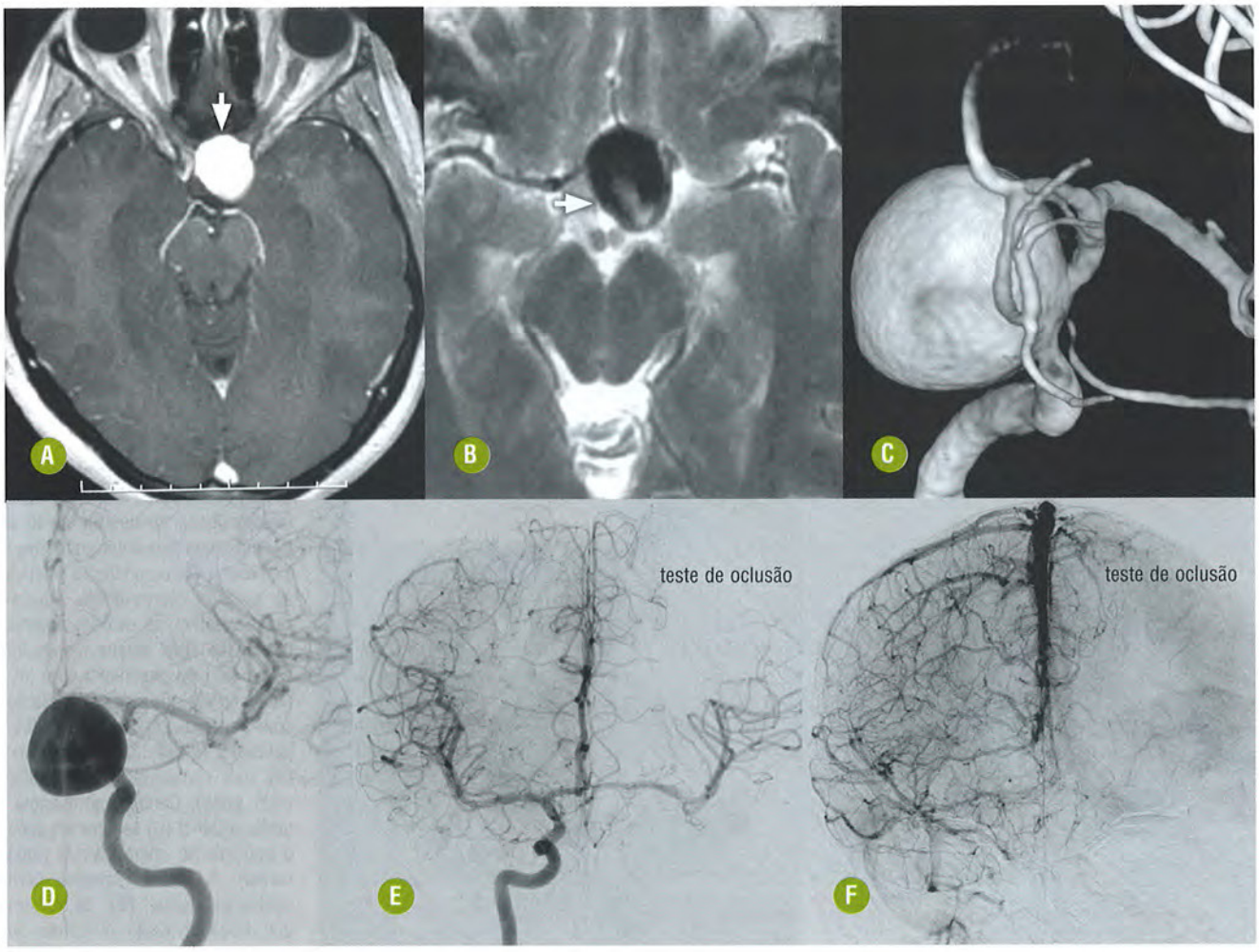

FIGURA 17-58. Aneurisma sacular pérvio intracraniano. Imagem axial de RM em T1 pós-contraste **(A)** demonstrando opacificação homogênea da luz do aneurisma. Imagem axial de RM em T2 **(B)** demonstra *flow void* no interior do aneurisma correspondendo ao fluxo (seta branca). A angiografia cerebral digital com reconstrução das imagens em 3D **(C)** permitiu a adequada avaliação do colo do aneurisma que envolve praticamente toda a circunferência da carótida interna adjacente, assim como a caracterização da origem da artéria oftálmica no colo do aneurisma. A angiografia cerebral digital **(D)** demonstrou a opacificação de todo o aneurisma pelo contraste. Angiografia cerebral com injeção na carótida interna direita e compressão da carótida comum esquerda (teste de oclusão) para estudo da competência do polígono de Willis pela via da artéria comunicante anterior **(E-F)**. Esta manobra permite o estudo da diferença entre o tempo arteriovenoso do hemisfério cerebral esquerdo em relação ao direito. Neste caso há retardo na opacificação do hemisfério cerebral esquerdo indicando risco aumentado de isquemia do território carotídeo após oclusão da artéria carótida pelo tratamento endovascular ou cirúrgico.

do aneurisma e, consequentemente, sua exclusão (Fig. 17-65). Em alguns casos se faz necessária a utilização de *stents* para complementar o tratamento dos aneurismas (Fig. 17-66).

A adequada caracterização dos aneurismas pelos métodos de imagem minimamente invasivos (TC ou RM), sobretudo pela angiografia digital por cateter, é fundamental para o correto planejamento terapêutico (cirúrgico ou endovascular). As características do aneurisma e das artérias adjacentes são fundamentais para essa decisão, bem como para a escolha do material mais apropriado, como tamanho das espirais, *stents* e balões (Fig. 17-67).

Existem diversas técnicas para se realizar o tratamento endovascular dos aneurismas cerebrais, entre elas: implante de espirais destacáveis (técnica simples); implante de *stent* para reconstrução do colo do aneurisma associada à embolização com espirais destacáveis (espirais com *stent*) (Figs. 17-68 e 17-69); preenchimento do lúmen do aneurisma por líquido embólico que se solidifica em contato com o sangue (Onyx HD 500); implante de *stents* diversores de fluxo (Silk ou Pipeline); implante de espirais no aneurisma com balão temporariamente inflado no colo do aneurisma (*remodeling technique*); e, por último, em casos selecionados e diante da impossibilidade de tratamento direto, opta-se pela oclusão da artéria que dá origem ao aneurisma.

Recomendações

A ângio-RM e, principalmente, a ângio-TC constituem métodos seguros para *screeening* de aneurismas em indivíduos sob maior risco ou com suspeita clínica específica. Apesar do risco potencial de falso negativo para os aneurismas < 3 mm de diâmetro, admite-se que estes tenham menor risco de ruptura e HSA. A ângio-TC tem sido defendida mesmo no cenário da HSA para a caracterização do aneurisma roto e programação cirúrgica de casos selecionados.

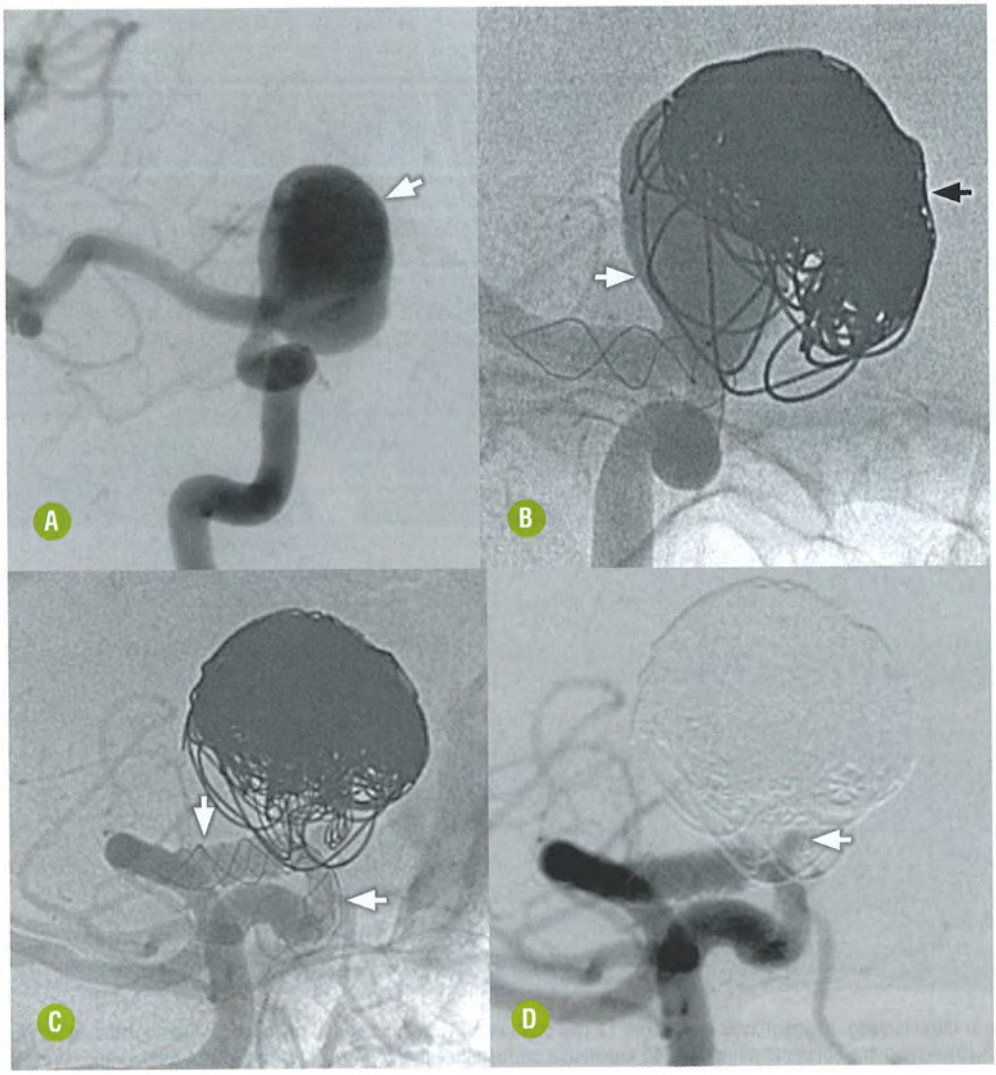

FIGURA 17-59. Aneurisma do segmento oftálmico da artéria carótida interna direita. Aneurisma cerebral demonstrado pela angiografia cerebral digital **(A)** com injeção seletiva na carótida interna direita. Angiografia seletiva da carótida interna direita **(B)** após alguns meses do tratamento do aneurisma com implante de espirais e *stent* através do colo evidenciando que houve recanalização do aneurisma (seta branca) com compactação das molas (seta preta). Controle com angiografia cerebral **(C)** seis meses após o implante do *stent* diversor (*silk*) (setas). A mesma imagem com subtração digital **(D)** demonstra que houve oclusão completa do aneurisma e preservação da artéria oftálmica, que tem origem no aneurisma (seta).

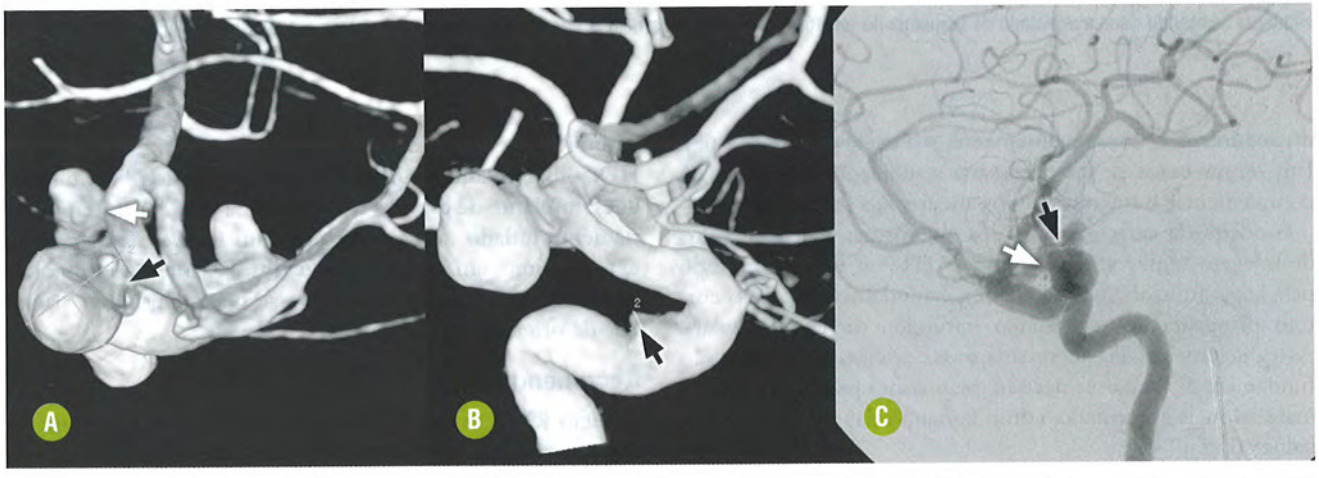

FIGURA 17-60. Aneurismas saculares múltiplos. Angiografia digital com reconstrução de imagens 3D **(A)** permite a identificação anatômica do aneurisma e de seu colo, assim como das artérias que se originam na região. A artéria corióidea nasce do colo do aneurisma do segmento corióideo (seta branca) e a artéria comunicante posterior tem origem no colo do aneurisma do segmento comunicante posterior (seta preta). A angiografia 3D **(B)** permitiu a identificação de um aneurisma que não foi identificado na ângio-TC de crânio (seta preta). A angiografia com subtração digital **(C)** após a manipulação das imagens em 3D na estação de trabalho permite realizar a incidência que caracteriza bem a origem das artérias corióidea anterior e comunicante posterior do colo dos respectivos aneurismas (setas).

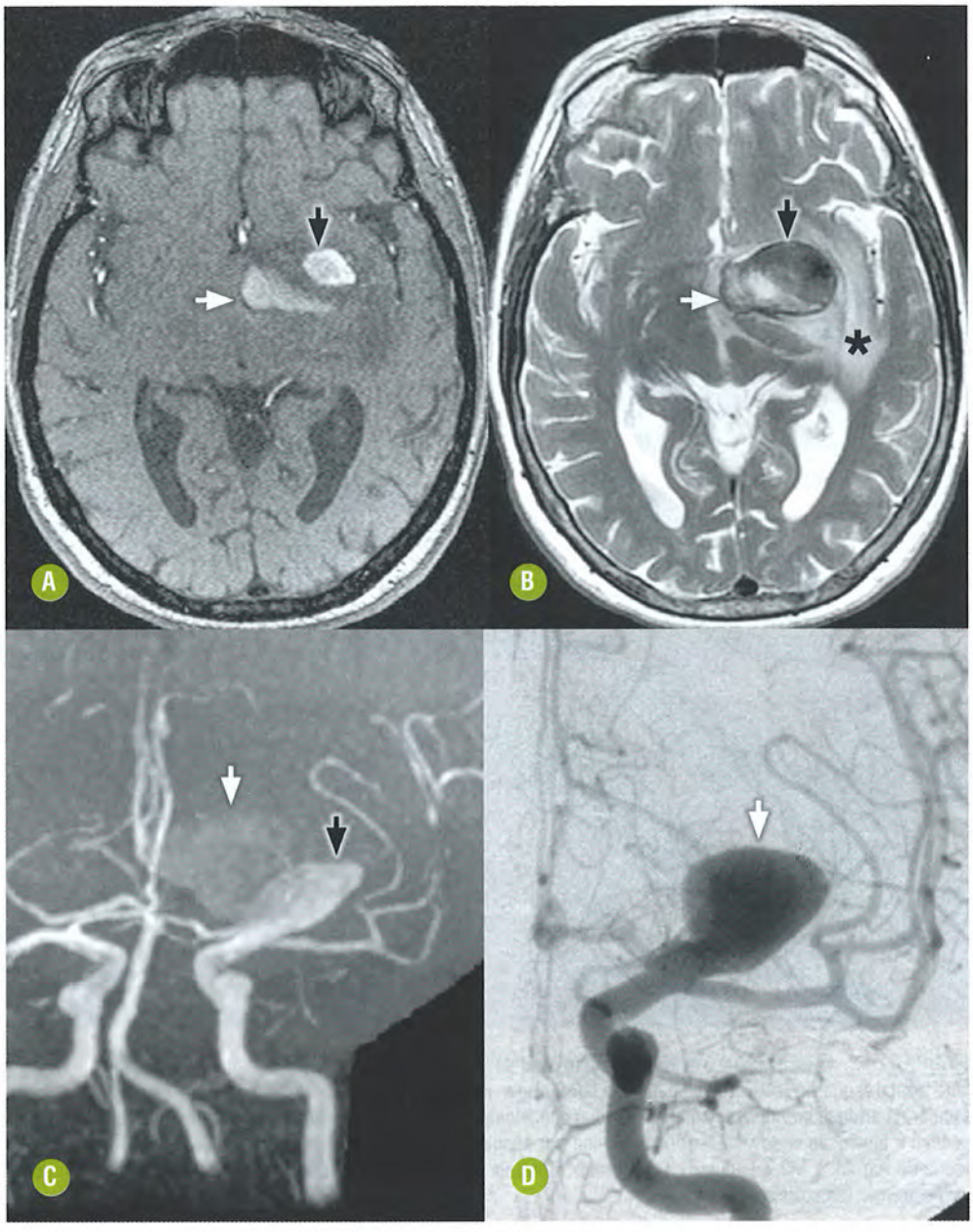

FIGURA 17-61. Aneurisma intracraniano parcialmente trombosado. Imagem fonte da ângio-RM arterial 3D TOF **(A)** demonstrando área heterogênea de hipersinal, que caracteriza a luz permeável (seta preta) e o trombo (seta branca) no interior de aneurisma sacular da artéria carótida interna esquerda. Imagem axial em T2 **(B)** demonstra *flow void* na porção pérvia do aneurisma (seta preta) e o trombo mural com hipersinal (seta branca). Note o edema vasogênico no parênquima adjacente (asterisco). A ângio-RM 3D TOF **(C)** demonstra o sinal de fluxo na porção pérvia do aneurisma (seta preta) e tênue hipersinal no trombo (seta branca). A angiografia cerebral digital **(D)** demonstrou apenas a porção pérvia da luz do aneurisma (seta).

A angiografia digital por cateter é o padrão-ouro para o diagnóstico dos aneurismas intracranianos, devendo ser realizada nos pacientes com HSA, visando o diagnóstico preciso e a melhor definição terapêutica.

Na suspeita de HSA, particularmente nos serviços de emergência e diante da história de cefaleia explosiva ("a pior dor de cabeça da vida"), a TC sem contraste para confirmação da hemorragia está sempre indicada. O emprego adicional da ângio-TC pode ser útil para a confirmação etiológica confiável. Todavia a interpretação da TC deve ser cuidadosa e a aquisição FLAIR na RM pode ser útil em casos duvidosos de pequenas HSA ou nas hemorragias subagudas.

A ultrassonografia transcraniana com Doppler pode ser utilizada no seguimento não invasivo dos pacientes com HSA, principalmente naqueles com prejuízo da interpretação do exame neurológico. A ângio-TC e a perfusão por TCMD são opções diagnósticas complementares ao Doppler para confirmar o vasoespasmo acentuado e suas repercussões parenquimatosas.

DIAGNÓSTICO DIFERENCIAL

Os infundíbulos arteriais e as alças vasculares são diagnósticos diferenciais para os aneurismas intracranianos pequenos e pérvios. As alças vasculares podem ser diferenciadas de aneurismas por meio dos estudos 3D com rotação das estruturas vasculares. O infundíbulo é caracterizado como um alargamento não aneurismático em forma de funil na origem das artérias cerebrais, das quais se prolonga a origem da artéria. São mais comumente encontrados na origem da artéria comunicante posterior e corióidea anterior, mas também podem ser encontrados na origem de outras artérias.

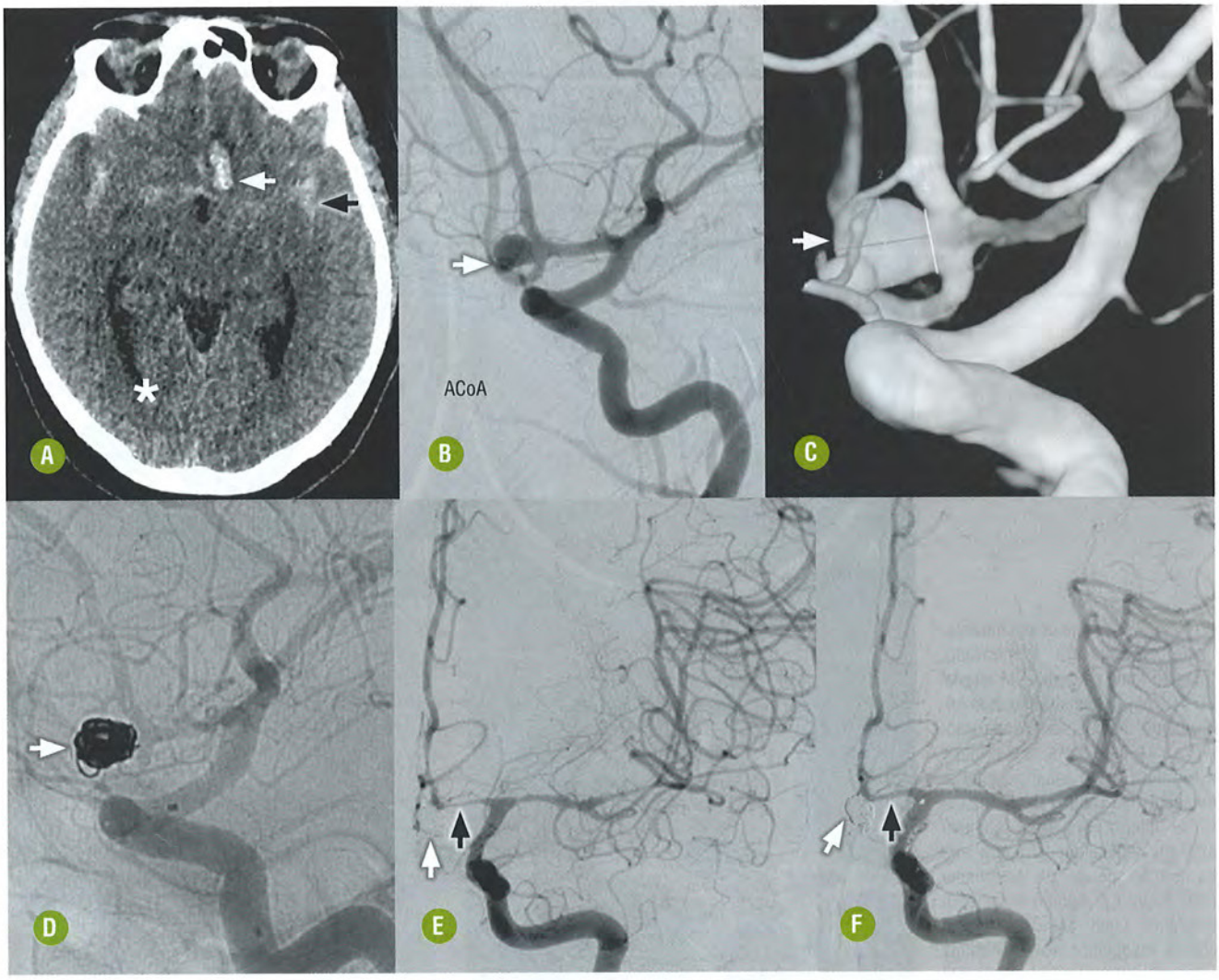

FIGURA 17-62. Aneurisma sacular roto. Imagem axial de TC sem contraste **(A)** demonstrando HSA (seta preta), com hemorragia intraparenquimatosa no lobo frontal esquerdo (seta branca) e mínima hemorragia no átrio do ventrículo lateral direito (*). A angiografia cerebral por cateter **(B)** confirmou aneurisma sacular na artéria comunicante anterior. As imagens angiográficas com reconstrução 3D **(C)** e sem subtração digital **(D)** demonstram o planejamento terapêutico e a oclusão endovascular do aneurisma por espirais destacáveis (setas). A angiografia cerebral digital **(E)** 12 dias após a HSA demonstrou vasoespasmo em A1 e M2 à esquerda (seta preta). Controle angiográfico **(F)** após a infusão de 3 mg de nimodipina intra-arterial evidenciou reversão do vasoespasmo (seta preta).

Os aneurismas intracranianos trombosados podem ter como diagnóstico diferencial neoplasias, particularmente nos seios cavernosos e na região parasselar. O meningioma deve ser sempre incluído na lista de diferenciais dos aneurismas da artéria carótida interna cavernosa.

ANEURISMAS FUSIFORMES

INTRODUÇÃO

Generalidades

Os vasos acometidos são tipicamente alongados e alargados no diâmetro transverso. O sistema vertebrobasilar é mais frequentemente acometido, seguido da artéria carótida interna. Os aneurismas fusiformes representam uma forma acentuada de dolicoectasia e são conhecidos como aneurismas ateroscleróticos. Geralmente ocorrem em indivíduos mais velhos, como resultado da degeneração da camada média da artéria.

Achados Clínicos

O aneurisma fusiforme é frequentemente um achado incidental da TC ou da RM. A HSA é uma complicação muito rara. As manifestações geralmente ocorrem por efeito expansivo sobre as estruturas adjacentes. Fenômenos isquêmicos podem resultar de infartos das artérias que se originam do lúmen do aneurisma ou por embolia distal pelo trombo intraluminal.

ACHADOS DE IMAGEM

Tomografia Computadorizada e Ressonância Magnética

O aneurisma fusiforme aparece como uma formação alongada, geralmente serpentiforme, na topografia das artérias intracranianas maiores, com atenuação um pouco maior que do parênquima encefálico, sendo o trombo mural ainda mais denso, frequentemente contendo cálcio (Fig. 17-70). A porção pérvia do lúmen se opacifica pelo contraste, permitindo-se

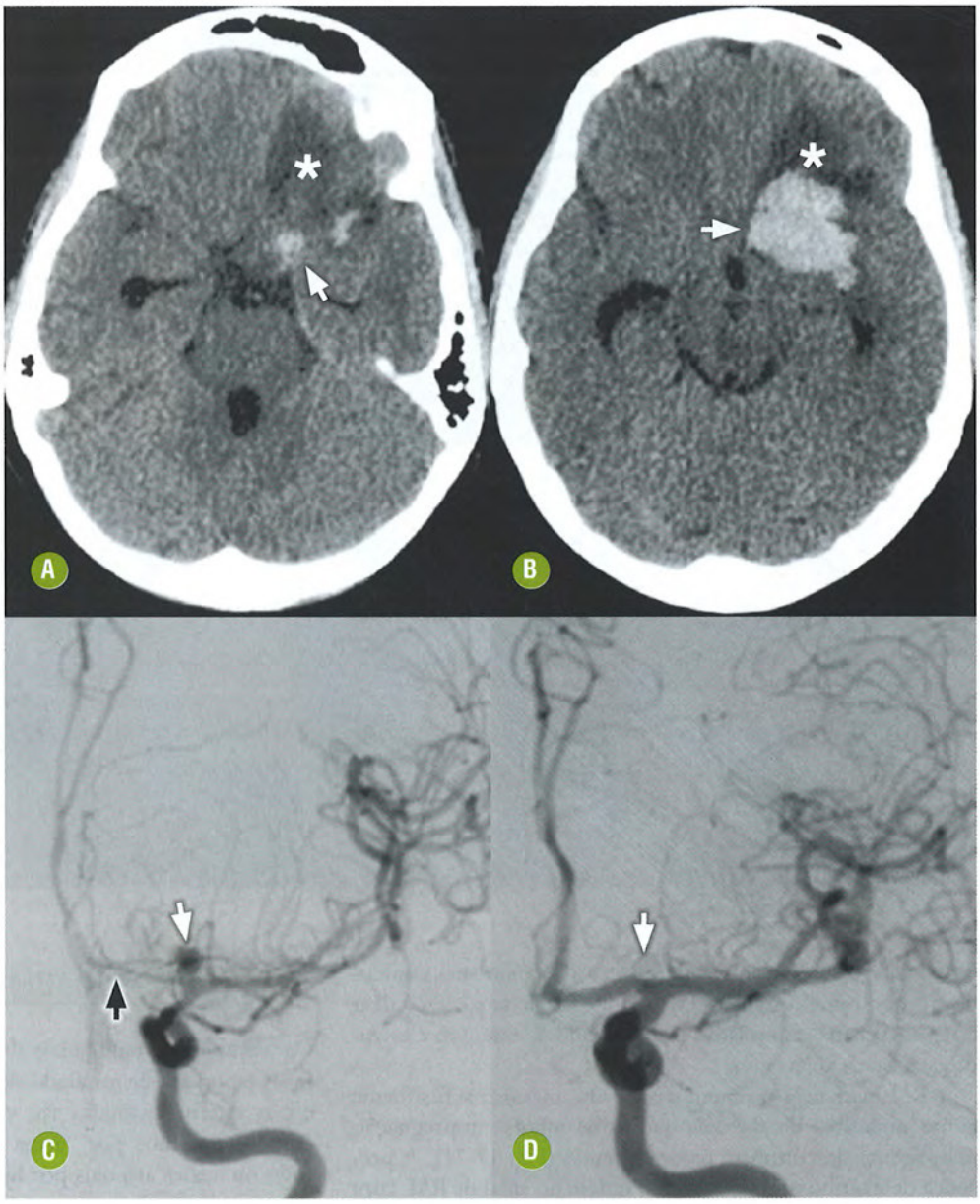

FIGURA 17-63. Aneurisma sacular roto da bifurcação carotídea. Imagens axiais de TC sem contraste **(A-B)** demonstram hemorragia intraparenquimatosa frontal esquerda (setas) e edema vasogênico (*). Observe a ausência de HSA significativa. Angiografia cerebral digital **(C)** confirma a presença de aneurisma sacular na bifurcação da artéria carótida interna esquerda (seta branca), associada a vasoespasmo de A1 esquerdo (seta preta). Controle por angiografia digital **(D)** três meses após o tratamento com espirais destacáveis demonstrou a oclusão completa do aneurisma (seta) e a resolução do vasoespasmo.

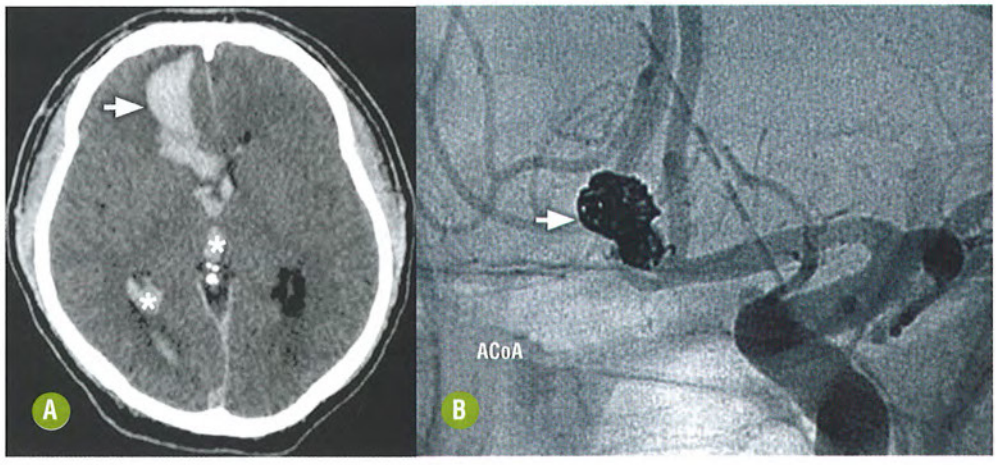

FIGURA 17-64. Aneurisma sacular roto. Imagem axial de TC sem contraste **(A)** demonstrando HSA (seta preta), com hemorragia intraparenquimatosa no lobo frontal direito (seta branca) e mínima hemorragia no átrio do ventrículo lateral direito (*). A angiografia cerebral por cateter sem subtração digital **(B)** demonstra a oclusão endovascular do aneurisma por espirais destacáveis (setas).

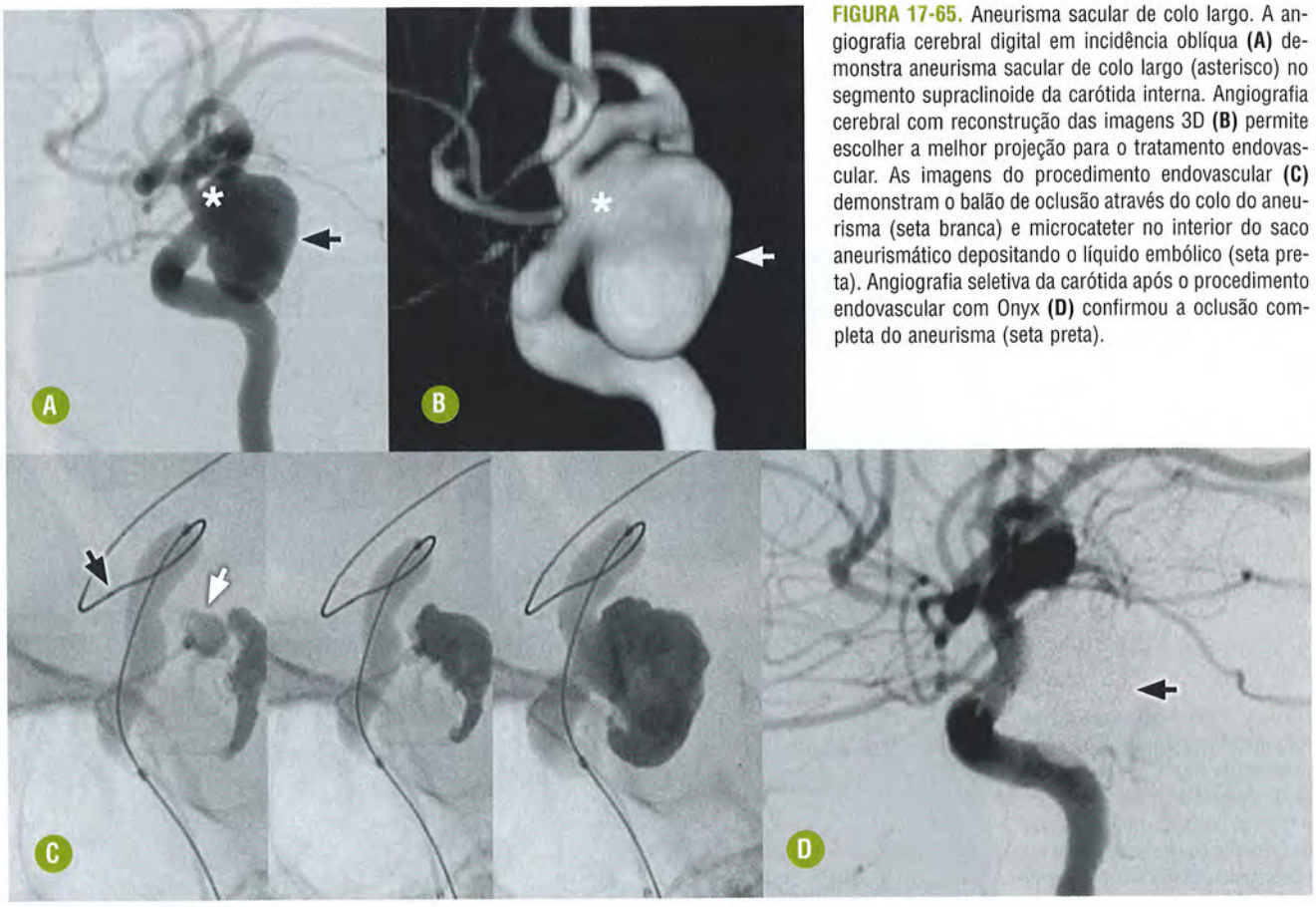

FIGURA 17-65. Aneurisma sacular de colo largo. A angiografia cerebral digital em incidência oblíqua **(A)** demonstra aneurisma sacular de colo largo (asterisco) no segmento supraclinoide da carótida interna. Angiografia cerebral com reconstrução das imagens 3D **(B)** permite escolher a melhor projeção para o tratamento endovascular. As imagens do procedimento endovascular **(C)** demonstram o balão de oclusão através do colo do aneurisma (seta branca) e microcateter no interior do saco aneurismático depositando o líquido embólico (seta preta). Angiografia seletiva da carótida após o procedimento endovascular com Onyx **(D)** confirmou a oclusão completa do aneurisma (seta preta).

diferenciar o lúmen pérvio da porção do aneurisma contendo trombo mural. A ângio-TC permite localizar e caracterizar estes aneurismas em relação a suas medidas, extensão e estruturas arteriais adjacentes.

A RM evidencia o lúmen pérvio do aneurisma fusiforme como uma área de *flow void* que exibe intensa impregnação pelo agente de contraste paramagnético (Fig. 17-71). A presença de trombo mural periférico reflete no sinal de RM, com diminuição de sinal nas imagens em T2 na porção mais externa e, em alguns casos, com hipersinal em T1 pela presença de meta-hemoglobina. A RM permite ainda avaliar a repercussão sobre as estruturas adjacentes. A ângio-RM permite o estudo deste tipo de aneurisma de forma não invasiva, considerando, entretanto, que a opacificação pelo sinal do fluxo ou pelo contraste ocorrerá apenas na porção pérvia, subestimando as dimensões globais.

Angiografia Convencional

A angiografia digital por cateter demonstra o lúmen do aneurisma fusiforme e sua relação com artérias adjacentes (Fig. 17-72). Além disso, permite o estudo da funcionalidade das artérias comunicantes posteriores, sendo esta informação importante para planejar a oclusão da artéria vertebral no tratamento de aneurismas fusiformes da artéria basilar.

Atualmente a angiografia convencional pode ser utilizada na avaliação dos aneurismas fusiformes para tratamento endovascular por *stents* diversores de fluxo, quando houver adequada indicação clínica, particularmente no sistema vertebrobasilar.

ANEURISMAS TRAUMÁTICOS

Os aneurismas traumáticos das artérias cervicocranianas são raros e podem ser resultado de trauma penetrante. No pescoço, as artérias carótidas são vulneráveis a lesões penetrantes como ferimentos por "arma branca", projéteis de arma de fogo ou lesões arteriais por hiperextensão. Particular atenção deve ser devotada aos traumas da base do crânio que cursam com fraturas que cruzam os canais arteriais e podem lacerar a parede do vaso, principalmente a artéria carótida interna cavernosa.

A maioria dos pseudoaneurismas corresponde a cavidades de hematoma contidas por tecidos moles adjacentes a uma laceração transversal da parede arterial. Assim que o hematoma se organiza e resolve, torna-se envolto por uma pseudocápsula fibrosa que tem uma grande tendência de rotura. Os aneurismas pós-traumáticos verdadeiros são muito menos comuns e são causados por ruptura parcial da parede arterial que leva, por sua vez, a uma dilatação focal.

Aneurismas traumáticos intracranianos podem resultar de fratura com laceração da artéria adjacente por espículas ósseas ou por força de estresse secundária à desaceleração rápida. Podem também ser resultantes de laceração cirúrgica das artérias intracranianas, como pode ocorrer após cirurgia transesfenoidal da hipófise, resultando em epistaxe profusa e até mesmo hemorragia subaracnóidea (Fig. 17-73). As lesões são graves e potencialmente fatais, devendo ser reconhecidas

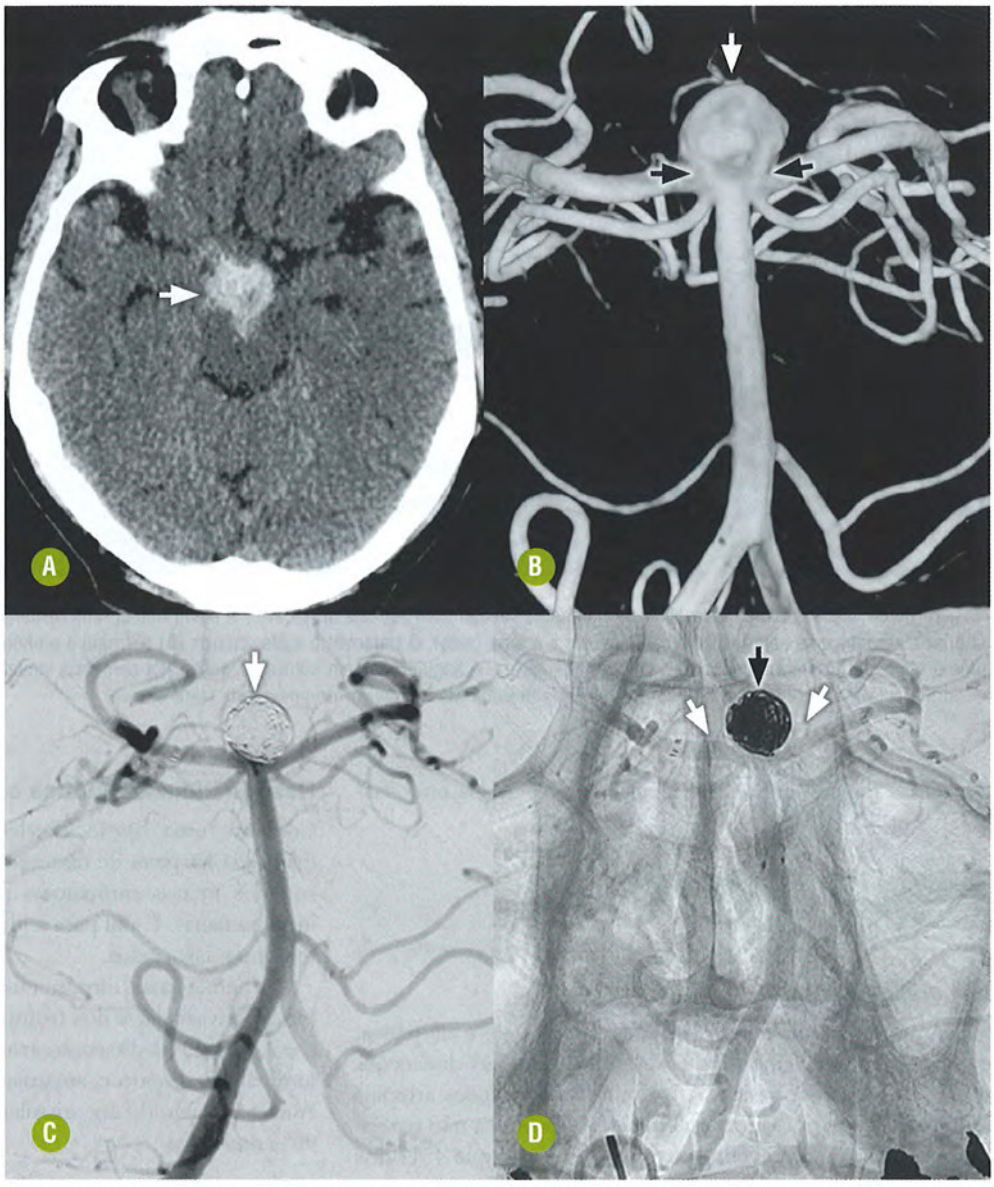

FIGURA 17-66. Aneurisma sacular roto no topo da basilar. Imagem axial de TC sem contraste **(A)** demonstrando HSA adjacente ao topo da artéria basilar e cisterna interpeduncular (seta). A angiografia cerebral digital com reconstrução das imagens 3D **(B)** demonstra o aneurisma (seta branca) e seu colo largo envolvendo a origem dos segmentos P1 (setas). Angiografia cerebral após o tratamento **(C)** com implante de *stents* intracranianos em "Y" para remodelar o colo do aneurisma e posterior implante de espirais destacáveis (seta). Angiografia cerebral sem subtração digital **(D)** demonstra as extremidades dos *stents* (setas brancas) e as espirais destacáveis no interior do aneurisma (seta preta).

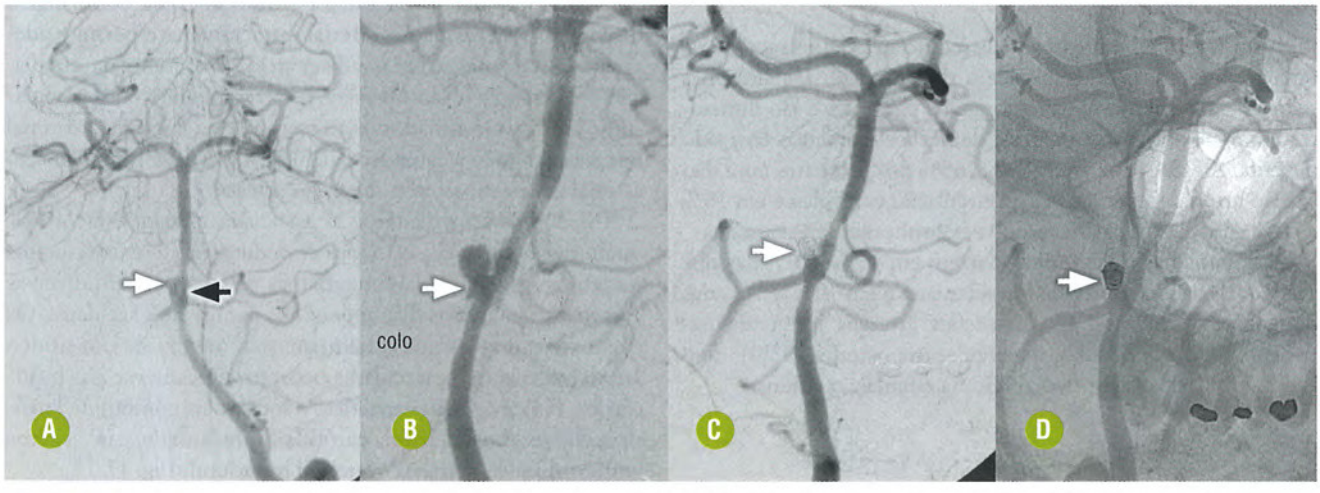

FIGURA 17-67. Aneurisma sacular em artéria basilar fenestrada. Angiografia digital com injeção de contraste pela artéria vertebral esquerda **(A)** demonstra aneurisma sacular (seta branca) que se origina em fenestração da artéria basilar (seta preta). A angiografia em incidência oblíqua **(B)** demonstra o colo do aneurisma. O tratamento endovascular **(C)** permitiu o implante de espirais destacáveis (seta). A angiografia sem subtração digital **(D)** confirmou a posição das espirais no interior do aneurisma.

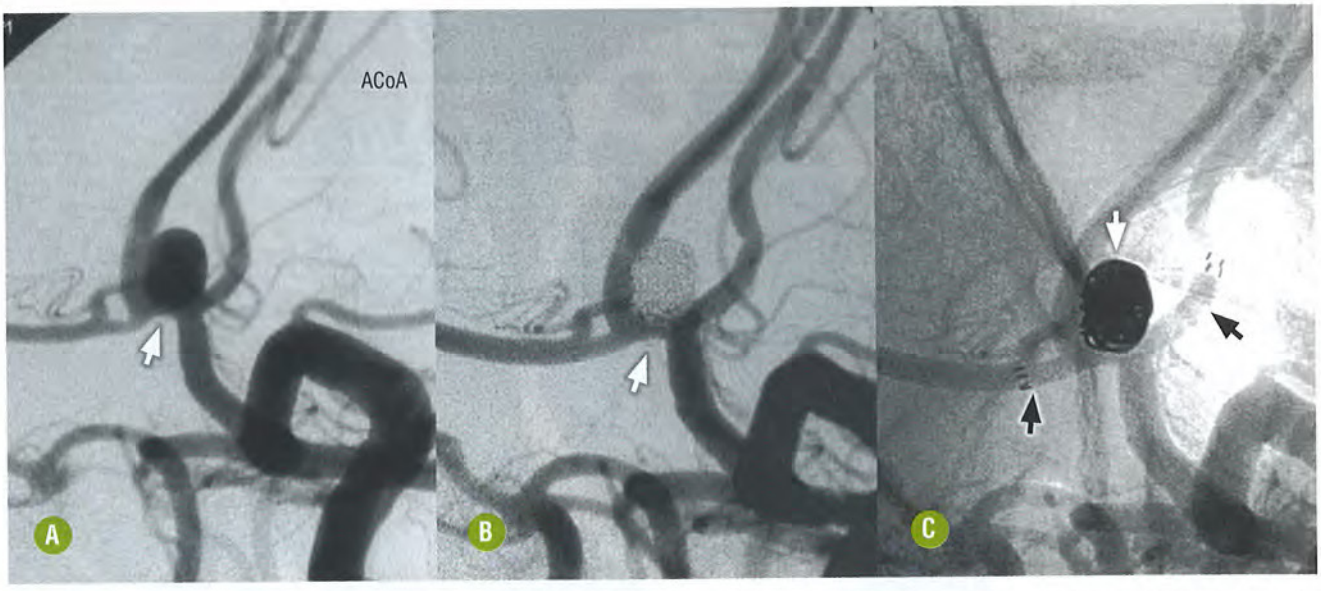

FIGURA 17-68. Tratamento endovascular de aneurisma sacular com espirais destacáveis e *stent*. Angiografia cerebral **(A)** demonstrando aneurisma sacular da artéria comunicante anterior, cujo colo envolve a artéria (seta). O tratamento endovascular **(B)** permitiu a embolização com espirais destacáveis (seta) após o implante do *stent* recobrindo o colo do aneurisma. A angiografia sem subtração digital **(C)** permite a visualização das extremidades do *stent* que recobre o colo (setas pretas), assim com as espirais destacáveis no interior do aneurisma (seta branca).

e tratadas rapidamente, preferencialmente pela via endovascular (Fig. 17-74).

ANEURISMAS DISSECANTES INTRACRANIANOS

Generalidades

A maioria dos aneurismas dissecantes espontâneos é idiopática, embora a hipertensão esteja bastante associada às dissecções no sistema vertebrobasilar. A maioria das dissecções arteriais intracranianas espontâneas da circulação carotídea não parece estar associada a um evento precipitante, sendo que 45% dos pacientes têm apenas história de trauma leve ou banal.

Achados Clínicos

A maioria dos pacientes com dissecção arterial intracraniana tem como sintoma a cefaleia e a dor cervical. Os sintomas neurológicos aparecem na maioria dos pacientes e são flutuantes em 50% dos casos. Paralisia de nervos cranianos tem sido descrita. A HSA ocorre em 10% a 65% dos pacientes com dissecção arterial intracraniana na circulação carotídea e em 15% a 60% daqueles com dissecção vertebrobasilar intracraniana.

Os aneurismas dissecantes ocorrem em 45% a 76% das dissecções da artéria vertebral intracraniana e em 10% a 57% das dissecções carotídeas. As dissecções arteriais intracranianas ocorrem, em sua maioria, na circulação posterior (93%), com cerca de 7% dos casos ocorrendo na circulação anterior.

ACHADOS DE IMAGEM

Tomografia de Crânio

Usada para o diagnóstico da HSA associada à dissecção arterial (Fig. 17-75), a ângio-TC é uma opção de estudo angiográfico minimamente invasivo, mas com resultados limitados.

Ressonância Magnética e Angiorressonância

Constitui uma opção excelente para avaliação diagnóstica diante da suspeita de dissecção arterial cervical, mas com resultados menos animadores para a avaliação das dissecções intracranianas. É útil para a identificação de isquemia e de hematomas associados.

Os hematomas intramurais podem ser indistinguíveis da HSA perivascular e dos trombos murais intra-arteriais. A RM é útil quando há dissecção arterial subadventícia sem estenose luminal ou quando o aneurisma dissecante está trombosado. A impregnação do aneurisma dissecante na RM é vista em até 95% dos casos.

Angiografia Convencional

A angiografia digital por cateter é utilizada para confirmar o diagnóstico da dissecção arterial intracraniana e permite adequado estudo das artérias adjacentes, bem como da circulação colateral, além do planejamento terapêutico endovascular (Fig. 17-76). Os achados mais comuns da dissecção arterial intracraniana são a estenose irregular, a estenose sem dilatação arterial e a estenose com dilatação arterial.

A estenose sem dilatação é associada a manifestações isquêmicas, enquanto a estenose com dilatação é mais vista nos pacientes com HSA. Os aneurismas dissecantes têm diversas características que os distinguem dos aneurismas saculares. Os aneurismas dissecantes geralmente têm origem de um tronco arterial, enquanto os saculares ocorrem tipicamente nas bifurcações. Na circulação carotídea, o local mais comum de aneurisma dissecante é a artéria carótida supraclinoide, e no sistema vertebrobasilar, a artéria vertebral intradural (Fig. 17-77).

Os aneurismas dissecantes são tipicamente estruturas irregulares com o vaso adjacente afilado que pode associar-se à dilatação focal proximal ou distal. A demonstração do duplo lúmen arterial constitui achado patognomônico de aneurisma

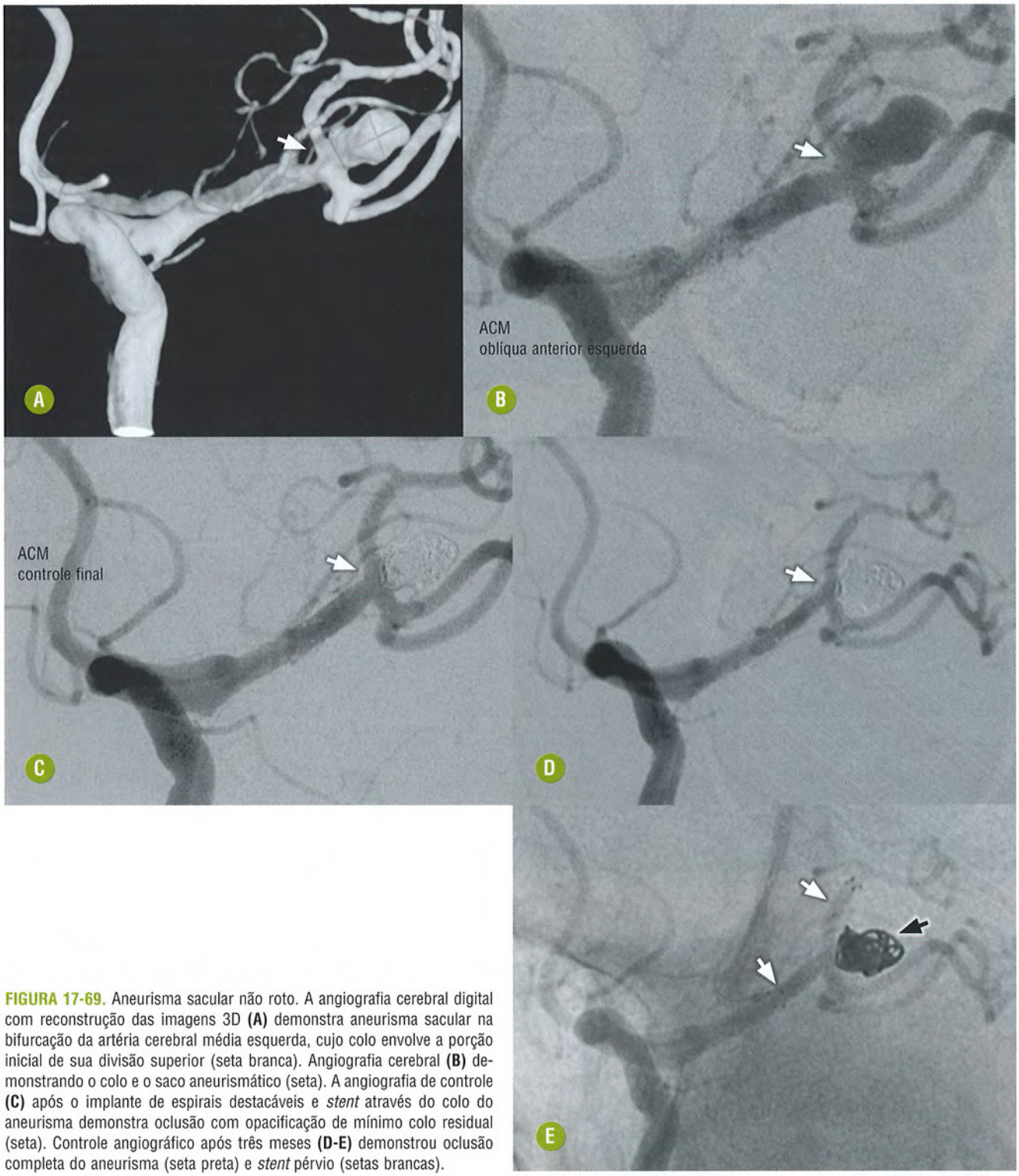

FIGURA 17-69. Aneurisma sacular não roto. A angiografia cerebral digital com reconstrução das imagens 3D **(A)** demonstra aneurisma sacular na bifurcação da artéria cerebral média esquerda, cujo colo envolve a porção inicial de sua divisão superior (seta branca). Angiografia cerebral **(B)** demonstrando o colo e o saco aneurismático (seta). A angiografia de controle **(C)** após o implante de espirais destacáveis e *stent* através do colo do aneurisma demonstra oclusão com opacificação de mínimo colo residual (seta). Controle angiográfico após três meses **(D-E)** demonstrou oclusão completa do aneurisma (seta preta) e *stent* pérvio (setas brancas).

dissecante. Outras características incluem oclusão arterial, *flap* intimal, duplo lúmen, extensão do aneurisma para ramos distais e retenção de contraste até a fase venosa tardia.

Tratamento

Os pacientes que apresentam manifestações isquêmicas sem sinais de hemorragia ou aneurisma dissecante podem ter tratamento conservador. Por outro lado, os aneurismas dissecantes devem ser objeto de discussão mais pormenorizada, em face do alto risco de sangramento. Nos casos com hemorragia à apresentação, o risco de ressangramento é significativamente maior que nos aneurismas saculares.

Os aneurismas dissecantes associados a sangramento devem ser tratados por via cirúrgica convencional ou endovascular,

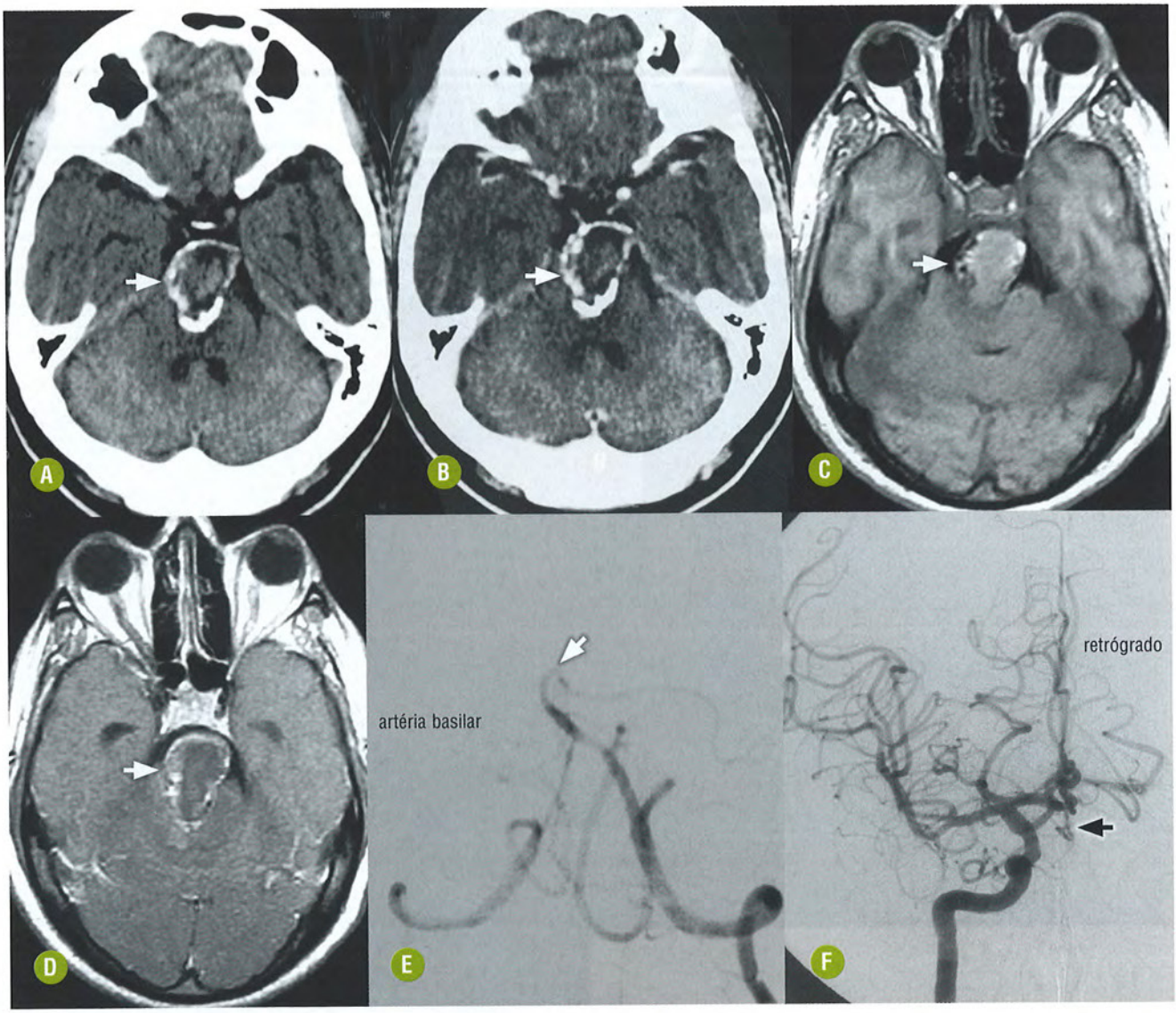

FIGURA 17-70. Aneurisma fusiforme da artéria basilar com trombose espontânea. Imagem axial de TC sem contraste **(A)** demonstrando calcificação anelar na parede do aneurisma (seta). Note a ausência de opacificação da luz do aneurisma após administração de contraste **(B)** sugerindo trombo intraluminal (seta). Imagem de RM axial em T1 **(C)** demonstra conteúdo heterogêneo, hiperintenso no interior do vaso, que não apresentou impregnação pelo agente de contraste paramagnético **(D)**, corroborando a hipótese de trombo intraluminal (seta). Angiografia cerebral digital **(E)** confirmou a oclusão da artéria basilar em seu terço proximal (seta). A angiografia seletiva da artéria carótida interna direita **(F)** demonstrou a opacificação retrógrada do terço superior da artéria basilar.

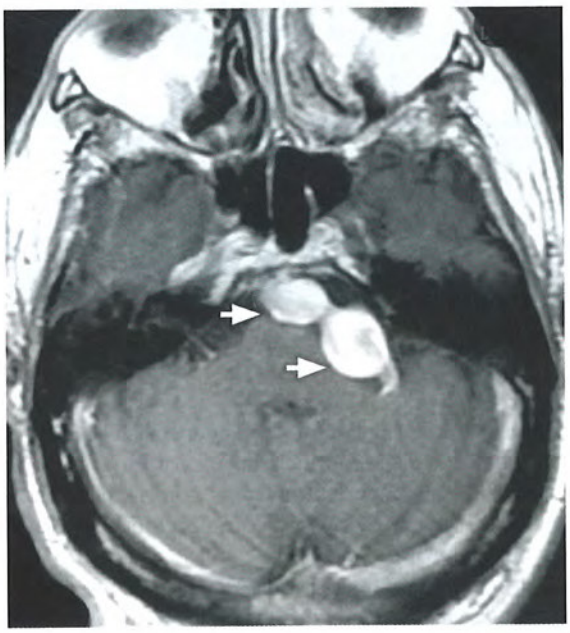

FIGURA 17-71. Aneurisma fusiforme pérvio da artéria basilar. Imagem de RM axial T1 com contraste demonstra a dilatação fusiforme da artéria basilar que corresponde a um aneurisma fusiforme bilobulado.

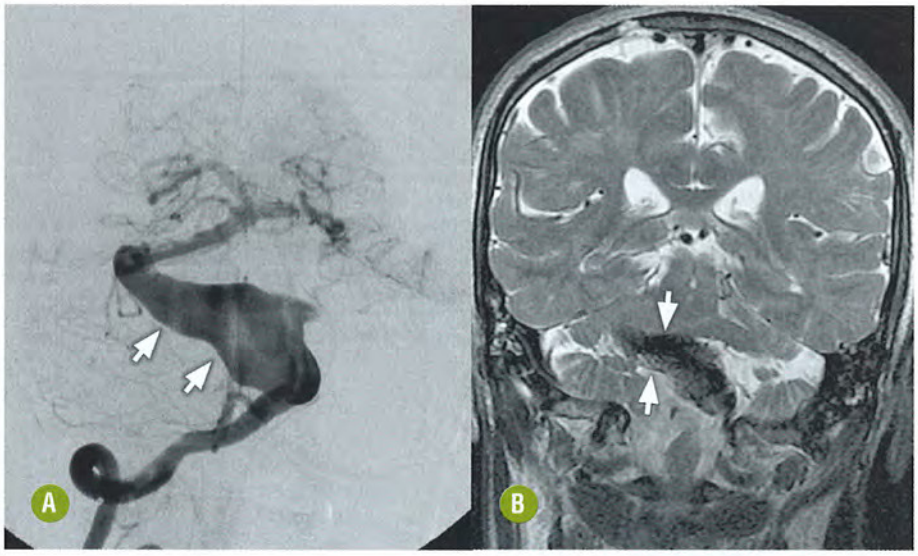

FIGURA 17-72. Aneurisma fusiforme da artéria basilar. Imagem de angiografia digital **(A)** demonstrando volumosa dilatação fusiforme no terço proximal da artéria basilar (seta). Imagem de RM coronal T2 **(B)** após tratamento do aneurisma com implante de *stent* e espirais destacáveis demonstra *flow void* na parte pérvia do aneurisma (seta branca), permitindo fluxo nesta artéria, sem alteração parenquimatosa.

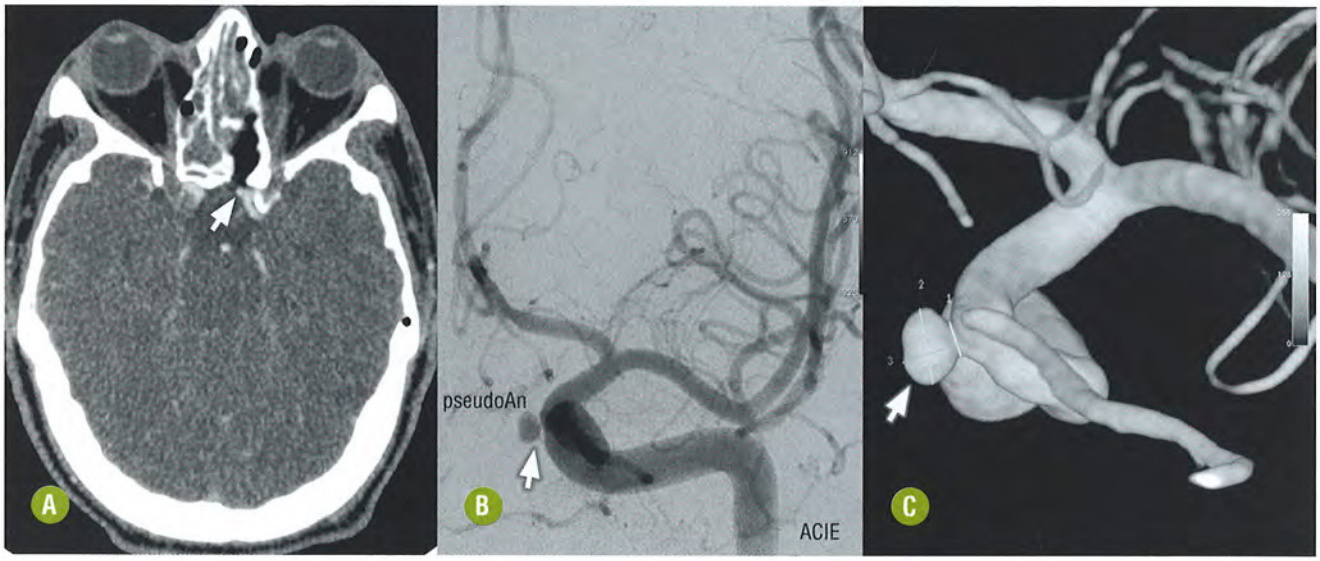

FIGURA 17-73. Pseudoaneurisma da carótida interna esquerda intracavernosa após cirurgia transesfenoidal para adenoma de hipófise. Imagem fonte da ângio-TC das artérias intracranianas **(A)** demonstrando imagem compatível com pequeno pseudoaneurisma na parede medial da carótida interna esquerda intracavernosa (seta). A angiografia cerebral com injeção seletiva **(B)** confirmou o pseudoaneurisma (seta). A imagem da angiografia digital com reconstrução 3D **(C)** demonstrou o colo do aneurisma e permitiu planejar o tratamento endovascular.

sendo a mortalidade de 20% nos tratados e de 50% nos pacientes não tratados. Existem diversas técnicas endovasculares para o tratamento de dissecções arteriais e aneurismas dissecantes intracranianos, entre elas embolização do aneurisma com espirais destacáveis, espirais e implante de *stent*, assim como oclusão do pseudoaneurisma e artéria adjacente com espirais destacáveis proximais e distais ao aneurisma.

ANEURISMAS MICÓTICOS

Generalidades

Os aneurismas micóticos resultam da embolização de material infectado para ramos arteriais intracranianos. Os aneurismas micóticos representam 2,5% a 4,5% de todos os aneurismas intracranianos.

A endocardite bacteriana, o abuso de drogas intravenosas e a exploração dentária recente podem estar associados a este tipo de aneurisma. Sinais de infecção sistêmica podem estar presentes e os exames laboratoriais subsidiários podem refletir esta condição. O *Streptococcus viridans* e o *Staphylococcus aureus* são os patógenos mais associados a esta condição. A dilatação da parede da artéria é decorrente da destruição de sua camada média, que confere a estes aneurismas grande probabilidade de ruptura e sangramento.

ACHADOS DE IMAGEM

Os estudos angiográficos demonstram dilatações saculares, fusiformes ou irregulares, geralmente com menos de 1 cm de diâmetro, de localização distal na circulação arterial, em contraposição aos aneurismas saculares, que são proximais.

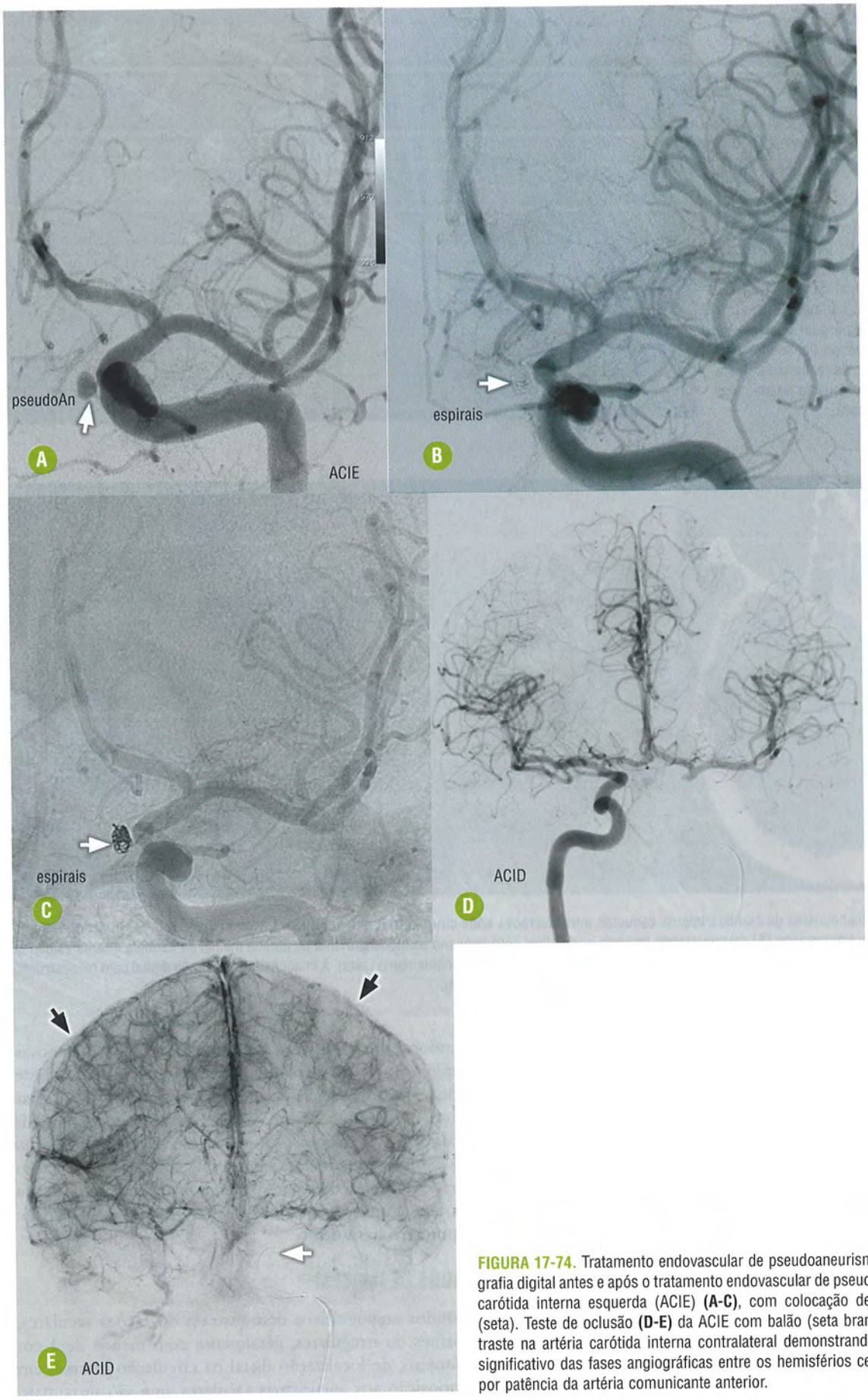

FIGURA 17-74. Tratamento endovascular de pseudoaneurisma iatrogênico. Angiografia digital antes e após o tratamento endovascular de pseudoaneurisma de artéria carótida interna esquerda (ACIE) **(A-C)**, com colocação de espirais destacáveis (seta). Teste de oclusão **(D-E)** da ACIE com balão (seta branca) e injeção de contraste na artéria carótida interna contralateral demonstrando que não há retardo significativo das fases angiográficas entre os hemisférios cerebrais (setas pretas) por patência da artéria comunicante anterior.

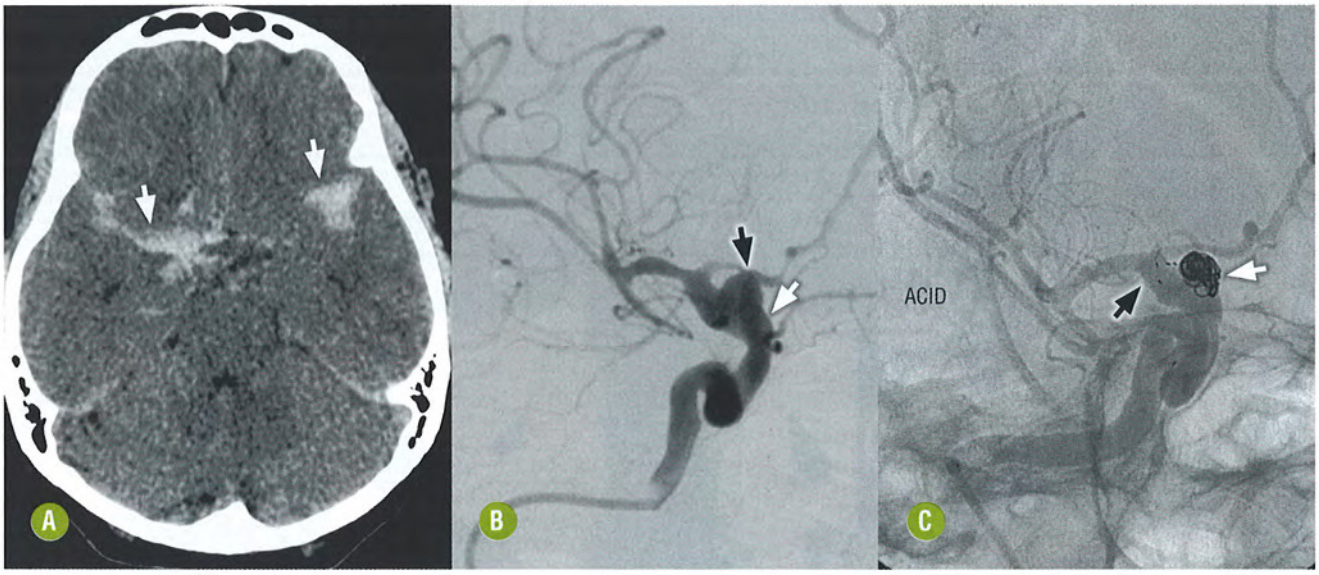

FIGURA 17-75. Aneurisma dissecante intracraniano. Imagem axial de TC sem contraste **(A)** demonstrando HSA nas fissuras sylvianas (setas). Angiografia cerebral seletiva da artéria carótida interna direita (ACID) **(B)** demonstrando discreta estenose carotídea adjacente à origem da artéria oftálmica (seta branca) e dilatação fusiforme distal à estenose, com formação de aneurisma (seta preta). Controle angiográfico sem a subtração digital **(C)** evidencia as espirais destacáveis implantadas no aneurisma (seta branca) e o *stent* no seu colo (seta preta).

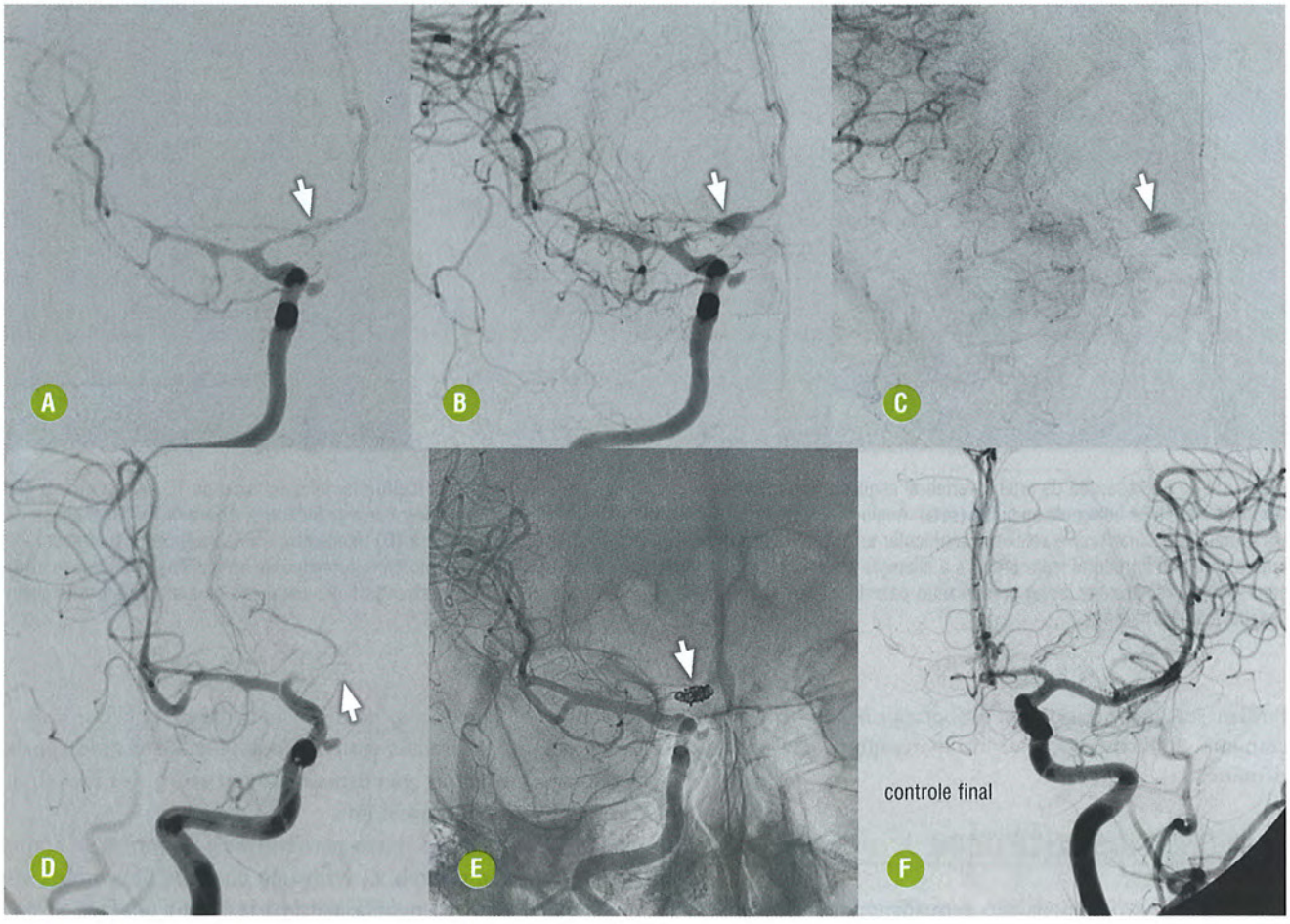

FIGURA 17-76. Aneurisma dissecante intracraniano. Angiografia cerebral por injeção seletiva na ACID **(A-C)** demonstra opacificação progressiva do pseudoaneurisma no segmento A1 direito com estase de contraste no seu interior (setas) até a fase angiográfica tardia. O tratamento endovascular **(D-F)** promoveu a oclusão do segmento comprometido de A1 direito com espirais destacáveis (setas).

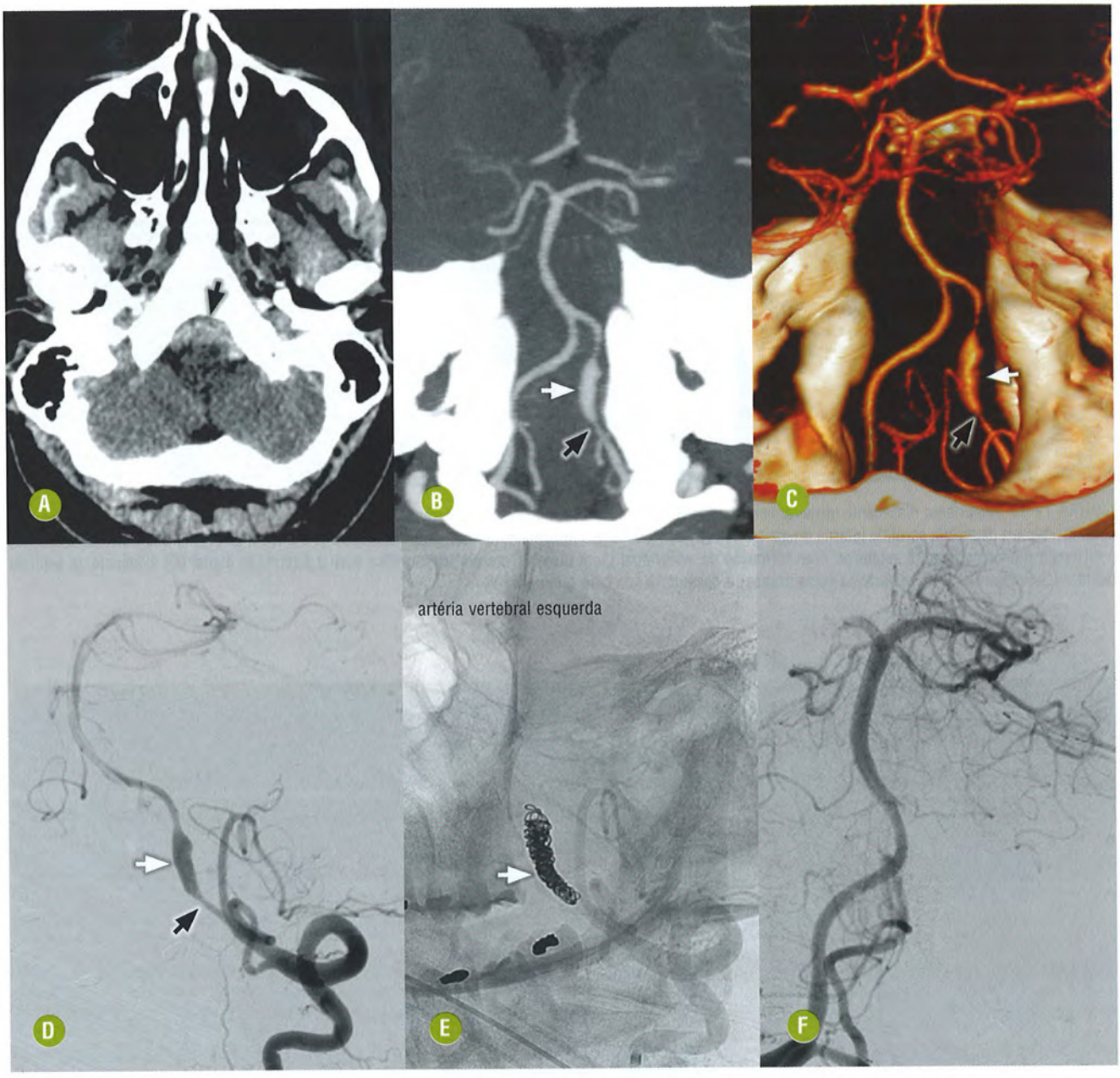

FIGURA 17-77. Dissecção da artéria vertebral esquerda intradural com formação de pseudoaneurisma fusiforme. Imagem axial de TC sem contraste **(A)** demonstrando HSA adjacente ao bulbo (seta). Ângio-TC com reconstruções MIP **(B)** e VR **(C)** demonstrando a ectasia fusiforme da artéria vertebral esquerda intradural (setas brancas) e estenose segmentar adjacente (setas pretas). A angiografia cerebral seletiva **(D)** demonstra a PICA adjacente à estenose da artéria vertebral intradural (seta preta) e a dilatação fusiforme (seta branca). Feita a oclusão do segmento comprometido da artéria vertebral esquerda **(E)** com espirais destacáveis (seta) preservando patente a PICA esquerda. Angiografia controle **(F)** demonstrando fluxo adequado para a artéria basilar, sem opacificação retrógrada.

Podem ser encontrados em associação a hemorragia intracraniana subaracnóidea e intraparenquimatosa perianeurismática.

ANEURISMAS ONCÓTICOS

Os aneurismas oncóticos são semelhantes àqueles infecciosos pelo mecanismo de disseminação (hematogênico) e pela localização. Entretanto, nestes, o material embólico é tumoral e podem ser frequentemente múltiplos. Os tumores mais relacionados com o aneurisma oncótico são o mixoma atrial esquerdo e o coriocarcinoma.

O envolvimento de vasos periféricos é comum, assim como o hematoma intracerebral. A invasão direta de uma artéria intracraniana por uma neoplasia primária é outra possível etiologia, mas de ocorrência muito mais rara.

LITERATURA RECOMENDADA

1. Abe T, Singer RJ, Marks MP, et al. Coexistence of occult vascular malformations and developmental venous anomalies in the central nervous system: MR evaluation. AJNR Am J Neuroradiol 1998;19(1):51-57.
2. Alvarez H, Garcia Monaco R, Rodesch G, e cols. Vein of Galen Aneurysmal Malformations. Neuroimag Clin N Am 2007;17: 189-206.
3. Anzalone N, Scomazzoni F, Cirillo M, Righi C, Simionato F, Cadioli M, Iadanza A, Kirchin MA, Scotti G. Follow-up of coiled cerebral aneurysms at 3T: comparison of 3D time-of-flight MR angiography and contrast-enhanced MR angiography. AJNR Am J Neuroradiol 2008;29(8):1530-1536.
4. Boukobza M, Enjolras O, Guichard JP, et al. Cerebral Developmental Venous Anomalies Associated with Head and Neck Venous Malformations. AJNR Am J Neuroradiol 1996;17:987-994.
5. Byrne JV. Cerebrovascular malformations. Eur Radiol 2005;15: 448-452.
6. Campi A, Scotti G, Filippi M, Gerevini S, Strigimi F, Lasjaunias P. Antenatal diagnosis of vein of Galen aneurysmal malformation: MR study of fetal brain and postnatal follow-up. Neuroradiology 1996;38(1):87-90.
7. de Souza JM, Domingues RC, Cruz LC Jr, Domingues FS, Iasbeck T, Gasparetto EL. Susceptibility-weighted imaging for the evaluation of patients with familial cerebral cavernous malformations: a comparison with T2-weighted fast spin-echo and gradient-echo sequences. AJNR Am J Neuroradiol. 2008;29(1):154-158.
8. Huisman TAGM, Singhi S, Pinto PS. Non-invasive imaging of intracranial pediatric vascular lesions. Childs Nerv Syst 2010;26:1275-1295.
9. Kadyrov NA, Friedman JA, Nichols DA, Cohen-Gadol AA, Link MJ, Piepgras DG. Endovascular treatment of an internal carotid artery pseudoaneurysm following Transsphenoidal surgery. J Neurosurg 2002;96(3):624-627.
10. Kitajima M, Hirai T, Korogi Y, et al. Retrograde cortical and deep venous drainage in patients with intracranial dural arteriovenous fistulas: comparison of MR imaging and angiographic findings. AJNR Am J Neuroradiol 2005;26(6):1532-1538.
11. Kondziolka D, McLaughlin MR, Kestle JR. Simple risk predictors for arteriovenous malformation hemorrhage. Neurosurgery 1995;37:851-855.
12. Lasjaunias PL, Landrieu P, Rodesch G, Alvarez H, Ozanne A, Holmin S, Zhao WY, Geibprasert S, Ducreux D, Krings T. Cerebral proliferative angiopathy: clinical and angiographic description of an entity different from cerebral AVMs. Stroke 2008;39(3):878-885.
13. Lee RR, Becher MW, Benson ML, Rigamonti D. Brain capillary telangiectasia: MR imaging appearance and clinicohistopathologic findings. Radiology 1997;205:797-805.
14. Macdonald RL, Stoodley M, Weir B. Vascular Malformations of the Central Nervous System. Neurosurgery Quarterly 2001;11(4): 231-247.
15. McKinney AM, Palmer CS, Truwit CL, Karagulle A, Teksam M. Detection ofaneurysms by 64-section multidetector CT angiography in patients acutelysuspected of having an intracranial aneurysm and comparison with digitalsubtraction and 3D rotational angiography. AJNR Am J Neuroradiol 2008;29(3):594-602.
16. Ozanne A, Alvarez H, Krings T, Lasjaunias P. Pediatric neurovascular malformations: vein of Galen arteriovenous malformations (VGAM), pial arteriovenous malformations (pial AVM), dural sinus malformations (DSM). Journal of Neuroradiology 2007;34:145-166.
17. Ozgen B, Senocak E, Oguz KK, et al. Radiological features of childhood giant cavernous malformations. Neuroradiology 2011; 53(4):283-289.
18. Pereira VM, Geibprasert S, Krings T, et al. Pathomechanisms of symptomatic developmental venous anomalies. Stroke 2008;39:3201-3215.
19. Putman CM, Chaloupka JC, Fulbright RK, Awad IA, White RI Jr, Fayad PB. Exceptional multiplicity of cerebral arteriovenous malformations associated with hereditary hemorrhagic telangiectasia (Osler-Weber-Rendu syndrome). AJNR Am J Neuroradiol 1996;7(9):1733-1742.
20. Romijn M, Gratama van Andel HA, van Walderveen MA, Sprengers ME, van Rijn JC, van Rooij WJ, Venema HW, Grimbergen CA, den Heeten GJ, Majoie CB. Diagnostic accuracy of CT angiography with matched mask bone elimination for detection ofintracranial aneurysms: comparison with digital subtraction angiography and 3D rotational angiography. AJNR Am J Neuroradiol 2008;29(1):134-139.
21. Ruíz DS, Yilmaz H, Gailloud P. Cerebral developmental venous anomalies: current concepts. Ann Neurol 2009;66(3):271-283.
22. Salanitri GC, Stuckey SL, Murphy M. Extracerebral cavernous hemangioma of the cavernous sinus: diagnosis with MR imaging and labeled red cell blood pool scintigraphy. AJNR Am J Neuroradiol 2004;25:280-284.
23. San Millán Ruíz D, Delavelle J, Yilmaz H, e cols. Parenchymal abnormalities associated with developmental venous anomalies. Neuroradiology 2007;49(12):987-995.
24. Shankar JJ, Lum C, Parikh N, dos Santos M. Long-term prospective follow-up of intracranial aneurysms treated with endovascular coiling using contrast-enhanced MR angiography. AJNR Am J Neuroradiol 2010;31(7):1211-1205.
25. Spetzeler RF, Martin NA. A proposed grading system for arteriovenous malformations. J Neurosurg 1986;65:476-483.
26. Tomlinson FH, Houser OW, Scheithauer BW, et al. Angiographically occult vascular malformations: a correlative study of features on magnetic resonance imaging and histologic examination. Neurosurgery 1994;34:792-800.
27. Toyota S, Iwaisako K, Takimoto H, Yoshimine T. Intravenous 3D digital subtraction angiography in the diagnosis of unruptured intracranial aneurysms. AJNR Am J Neuroradiol 2008;29(1): 107-109.
28. van Rooij WJ, Sprengers ME, de Gast AN, Peluso JP, Sluzewski M. 3D rotational angiography: the new gold standard in the detection of additional intracranial aneurysms. AJNR Am J Neuroradiol 2008;29(5):976-979.
29. Willinsky RA, Lasjaunias, Burrows P. Multiple cerebral arteriovenous malformations (AVMs): review of our experience from 203 patients with cerebral vascular lesions. Neuroradiology 1990; 32:207-210.
30. Yoshida Y, Terae S, Kudo K, et al. Capillary Telangiectasia of the Brain Stem Diagnosed by Susceptibility-Weighted Imaging. J Comput Assist Tomogr 2006;30:980-982.

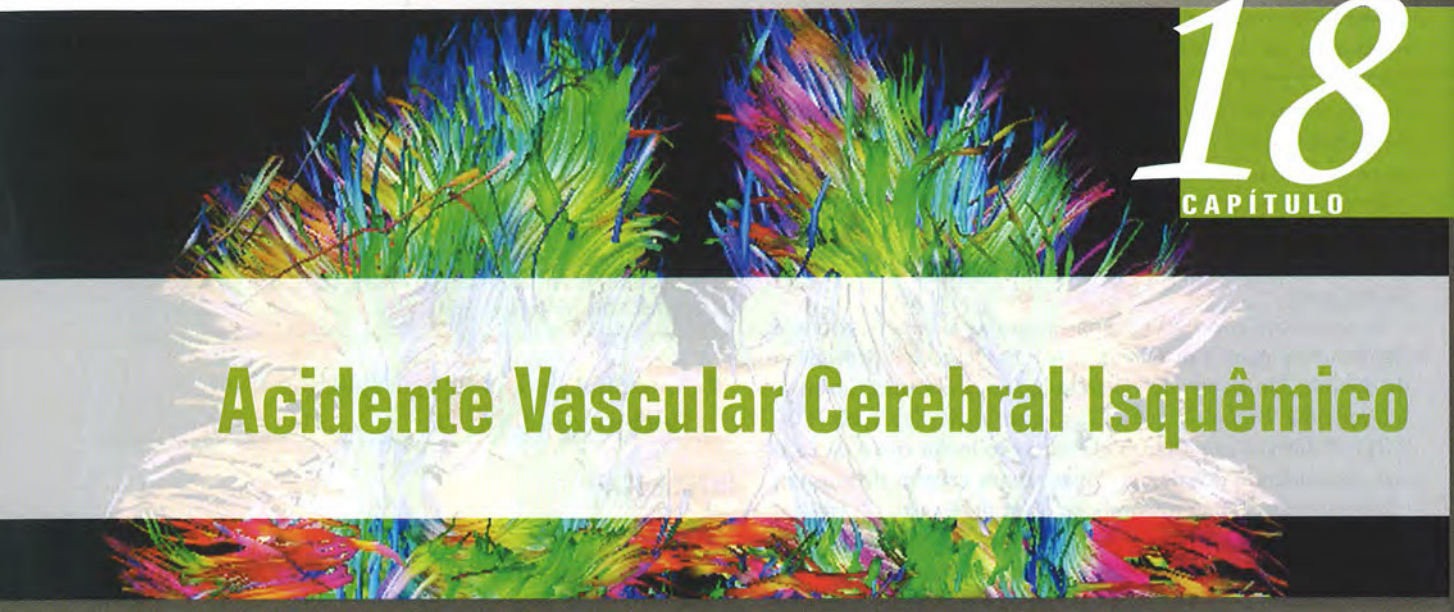

18
CAPÍTULO

Acidente Vascular Cerebral Isquêmico

Leonardo Vedolin
Pedro Paulo Teixeira e Silva Torres

Acidente vascular cerebral (AVC) é a perda súbita da função encefálica secundária a um distúrbio no fluxo sanguíneo. O AVC pode ser isquêmico (AVCI) ou hemorrágico (AVCH), dependendo da fisiopatogenia, isto é, redução do fluxo ou ruptura vascular. A maioria dos eventos vasculares é isquêmica, sendo o infarto no território da artéria cerebral média (ACM) a síndrome clínica mais estudada em termos de fisiopatologia, imagem e tratamento.

Acidente isquêmico transitório (AIT) é definido como um episódio transitório de disfunção cerebral causada por isquemia focal no cérebro, na medula ou na retina, sem sinais de infarto. Aproximadamente 80% dos AIT têm duração inferior a 10 minutos. Estudos recentes demonstram que o risco de AVC após um AIT pode chegar a 30%, dependendo dos fatores de risco encontrados.

O AVC é a causa mais comum de morte e incapacidade funcional no mundo. A frequência estimada varia conforme o período e o local do estudo e alguns estudos estimam a incidência de AVC em 60 a 108 casos por 100 mil por ano. No Brasil, o AVC é uma das principais causas de morte e incapacidade permanente. Além disso, a doença tem forte impacto econômico-social devido ao custo do tratamento e à incapacidade funcional nos pacientes. Neste contexto, esforços têm sido realizados para melhorar o tratamento da doença.

O manejo da fase do AVCI exige o reconhecimento precoce dos sintomas da doença e o exame de imagem, especialmente tomografia computadorizada (TC) ou ressonância magnética (RM), para excluir sangramento e definir os sinais precoces de isquemia. Estes critérios são necessários para a utilização de trombólise na fase aguda do AVC. Dessa forma, um exame de imagem é indispensável na avaliação dos pacientes com suspeita de AVC.

Os mecanismos envolvidos no AVCI são complexos e incluem vias inflamatórias, dano oxidativo, distúrbios iônicos e apoptose, que causam o evento final da cascata: isquemia com morte neuronal. Resultados obtidos em modelos animais com obstrução proximal na ACM e pressão de perfusão cerebral distal reduzida formam a base do entendimento da fisiopatologia do AVCI agudo. A redução é mais significativa na região central do território vascular (núcleo lentiforme, córtex perisylviano e parte da substância branca profunda), causando hipoperfusão, isquemia e, quando grave e sustentada, infarto tecidual. Conceitualmente, três compartimentos são descritos: região central com infarto estabelecido (*core*), região intermediária com baixa perfusão e tecido com isquemia, mas sem infarto (penumbra), e região periférica somente com baixa perfusão (oligoemia).

Clinicamente, a região central e a penumbra não podem ser separadas. Por definição, zona de penumbra ocorre quando o fluxo cerebral é inferior a 20 mL/100 g/min (perfusão normal é aproximadamente 50 mL/100 g/min). Se os mecanismos de reperfusão (espontânea, mecânica ou farmacológica) forem efetivos, a região de penumbra reduz gradualmente de volume, limitando a lesão isquêmica e sequelas neurológicas. Caso contrário, a região da penumbra transforma-se em infarto e o core isquêmico aumenta.

Metabolicamente, a isquemia causa insuficiência energética decorrente da depleção parcial ou total dos fosfatos de alta energia, como o trifosfato de adenosina (ATP). Subsequentemente, a bomba de sódio/potássio da membrana celular torna-se insuficiente, aumentando a quantidade de água no meio intracelular e reduzindo o espaço extracelular. Este processo é denominado edema citotóxico. O fenômeno causa restrição à movimentação das moléculas de água no meio extracelular e é a base para o entendimento do core isquêmico nos exames de imagem.

A classificação do AVCI em categorias e subcategorias é fundamental para o diagnóstico, o tratamento e a prevenção da doença. Do ponto de vista etiológico, a classificação mais utilizada é a *Trial of Org 10172 in Acute Stroke Treatment* (TOAST). Publicada em 1993, a classificação inclui cinco categorias, dependendo dos dados clínicos e dos exames de imagem e laboratoriais: (1) aterotrombose de grande vaso, (2) cardioembolismo, (3) oclusão de pequeno vaso, (4) AVC de outra causa e (5) indeterminado. Apesar de ser a mais utilizada, a definição do subtipo do AVC na fase aguda é difícil. Do ponto de vista clínico, o AVC pode ser classificado em quatro subtipos, dependendo dos sinais neurológicos iniciais: (1) síndromes lacunares, (2) síndrome da circulação anterior total, (3) síndrome da circulação anterior parcial e (4) síndrome de circulação posterior. Outra classificação muito utilizada no manejo de pacientes com AVCI é a escala do *National Insitute of Health Stroke Scale* (NIHSS), que quantifica o déficit neurológico. A escala do NIHSS pontua o resultado do exame neurológico de zero (sem déficit) até 42 (maior déficit).

O diagnóstico de AVCI deve ser suspeitado em todo paciente com início súbito déficit neurológico focal, incluindo alteração de força ou sensibilidade em um ou ambos os lados do corpo, déficit visual, dificuldade para expressar ou compreender a fala e desequilíbrio. Um dos principais diagnósticos diferenciais do AVCI é o AVCH. Embora o AVCH, como regra, inicie com um quadro clínico mais grave, a única forma de diferenciá-lo objetivamente do AVCI é por meio de exames de imagem.

Pacientes com suspeita de AVCI agudo e sem hemorragia nos exames de imagem são candidatos à terapia de reperfusão. O objetivo do tratamento trombolítico é dissolver o trombo, restaurar o fluxo sanguíneo e evitar que o core isquêmico aumente de volume. Ensaios clínicos demonstraram que o ativador do plasminogênio tissular recombinante (rtPA) é uma droga eficaz no tratamento do AVCI agudo até 4h30 minutos após o inicio do *ictus* vascular. A maior complicação do uso do rtPA é a hemorragia cerebral sintomática, que, apesar de incomum, tem alta morbimortalidade. A via de infusão do rtPA é intravenosa. A trombólise intra-arterial é uma opção terapêutica em casos de obstrução vascular proximal, como em casos de obstrução das artérias carótidas interna ou basilar. Novas drogas e dispositivos para tratamento do AVCI têm sido estudados.

Grandes avanços nos exames de imagem foram obtidos nos últimos 20 anos. Atualmente é possível caracterizar o core isquêmico e a zona de penumbra, detectar o local e a causa da obstrução e o estado metabólico do tecido afetado. Entretanto, para a utilização racional dos exames e melhor seleção dos pacientes candidatos ao rtPA na fase aguda do AVCI, é necessária uma análise sistemática dos achados de imagem. Didaticamente, pode-se dividir a análise em cinco etapas: 1) excluir hemorragia cerebral ou outra doença que simula AVC; 2) detectar e avaliar a extensão dos sinais precoces de isquemia; 3) avaliar a presença e o local da obstrução vascular; 4) demonstrar a viabilidade tecidual; e 5) detectar os efeitos das terapias de reperfusão e complicações do AVCI. Devido à relevância clínica, a dissecção arterial será discutida individualmente no final do capítulo.

ABORDAGEM SISTEMÁTICA DOS EXAMES DE IMAGEM NO AVCI AGUDO

■ Exclusão de Lesão não Vascular e Hemorragia Cerebral

INTRODUÇÃO

Generalidades e Aspectos Clínicos

O diagnóstico diferencial entre AVCI e lesão não vascular em pacientes com déficit neurológico agudo não é fácil. Diversos fatores afetam a acurácia do diagnóstico, como quadro clínico prévio do paciente, experiência do examinador e dados epidemiológicos. Em zonas de alta prevalência de imunossupressão pelo HIV, por exemplo, aproximadamente 40% dos pacientes têm outro diagnóstico, sendo encefalite o mais comum. Outras entidades que simulam AVCI são tumor cerebral, crise convulsiva e enxaqueca. A mesma dificuldade ocorre em pacientes pediátricos. Na imagem, a difusão por RM (DRM) é superior à da TC para excluir as doenças que simulam AVC.

Da mesma forma, a prevalência de AVCH em pacientes com suspeita de AVC é variável na literatura, dependendo do tempo de evolução, dos critérios de inclusão e do momento da realização do exame. Estudo recente demonstra que, em pacientes com suspeita de AVC isquêmico agudo que realizam TC do crânio menos de 6 horas após o início do quadro clínico, a prevalência de AVCH é inferior a 5%.

ACHADOS DE IMAGEM

Tomografia Computadorizada e Ressonância Magnética

- Do ponto de vista da imagem, embora nenhum estudo com nível A de evidência tenha testado a acurácia da TC, existe um consenso de que a TC é um excelente exame para excluir hemorragia intraparenquimatosa (Fig. 18-1).
- A forma de apresentação típica é uma coleção hiperdensa (devido ao alto hematócrito consequente da retração do coágulo) no local de um vaso perfurante, como núcleos da base e ponte. O método também tem ótima sensibilidade (acima de 90% nas primeiras 24 horas) para detectar hemorragia subaracnóidea. Entretanto a sensibilidade se reduz após 24 horas. Nesta fase a RM com sequência *fluid attenuated inversion recovery* (FLAIR) parece ter maior sensibilidade.
- Por outro lado, a diferenciação entre infarto hemorrágico e hematoma intraparequimatoso nem sempre é fácil, especialmente após 24 horas de evolução do evento isquêmico.
- A aparência da hemorragia na RM depende do tempo de evolução do coágulo e da sequência de pulso utilizada. Estudos recentes demonstraram que a RM tem acurácia semelhante à da TC para detectar hemorragia utilizando se-

quências de pulso T2, DRM e T2*. Como regra, o AVCH tem sinal alto em T2, na região central do hematoma, região intermediária de sinal intermediário e periferia hiperintensa. Em T2*, predomina o sinal hipointenso com região central de hipersinal (Fig. 18-2). Estima-se que o volume de hematoma na RM está subestimado em relação à TC em até 12%.

- A RM tem maior acurácia para detectar microssangramentos que a TC (Fig. 18-3). Estas lesões são identificadas com áreas de baixo sinal em T2*, tipicamente na transição corticossubcortical de pacientes hipertensos ou com doença cerebrovascular crônica. Embora estatisticamente não exista risco maior de transformação hemorrágica (TH) em pacientes com menos de cinco microssangramentos, após rtPA a chance é desconhecida em pacientes com microssangramentos extensos.

DEFINIR A PRESENÇA E EXTENSÃO DOS SINAIS PRECOCES

INTRODUÇÃO

Generalidades e Aspectos Clínicos

Excluindo a presença de hemorragia, um dos objetivos mais importantes dos exames de imagem no AVCI agudo é definir a presença e a extensão de sinais precoces da isquemia. Diversos estudos comprovam que a sensibilidade da TC pode atingir

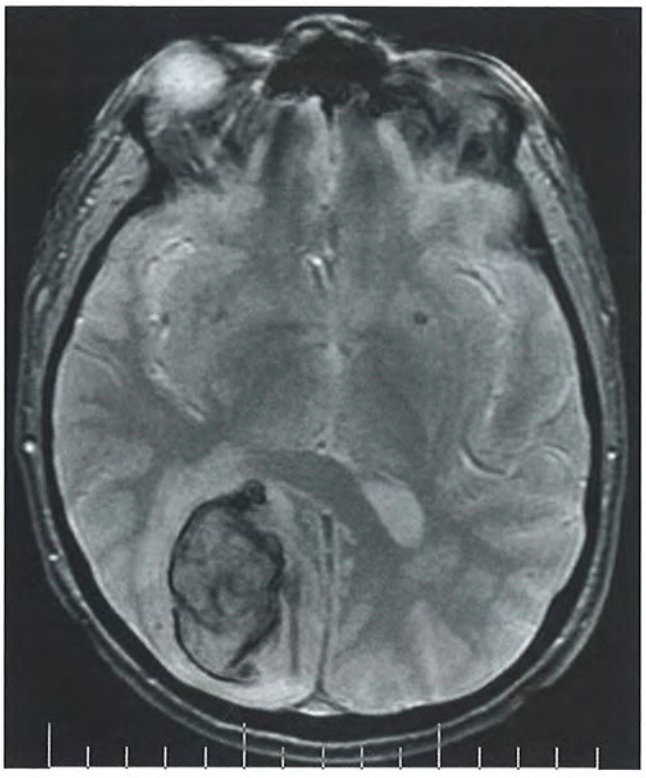

FIGURA 18-2. Imagem axial de RM, sequência GE. Hemorragia lobar occipital direita. Região periférica do hematoma com sinal baixo e área central com sinal elevado.



FIGURA 18-1. Corte axial de TC sem contraste. Hemorragia intraparenquimatosa profunda à esquerda. Sinais de hemorragia intraventricular.

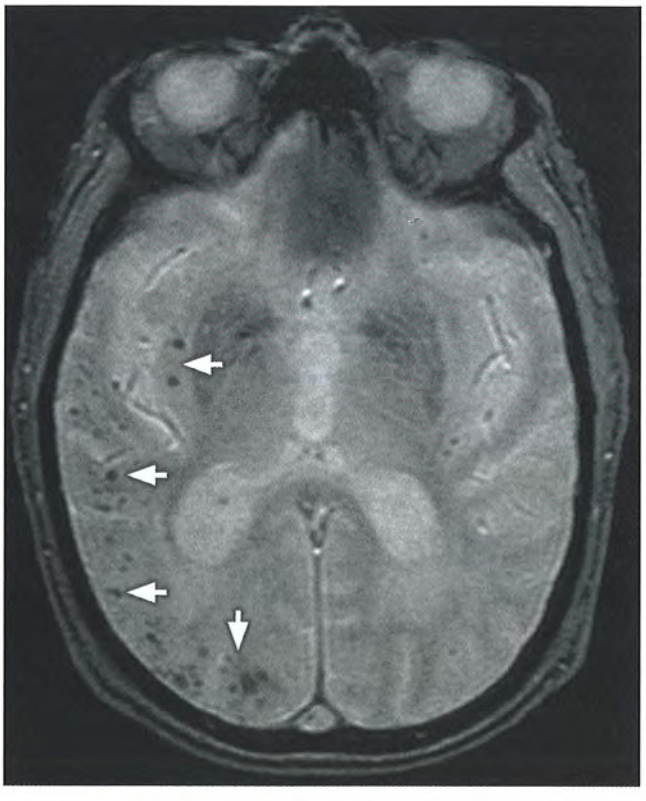

FIGURA 18-3. Imagem axial de RM, sequência T2*. Imagens puntiformes (setas) com baixo sinal na região corticossubcortical dos lobos temporal, occipital e ínsula, à direita.

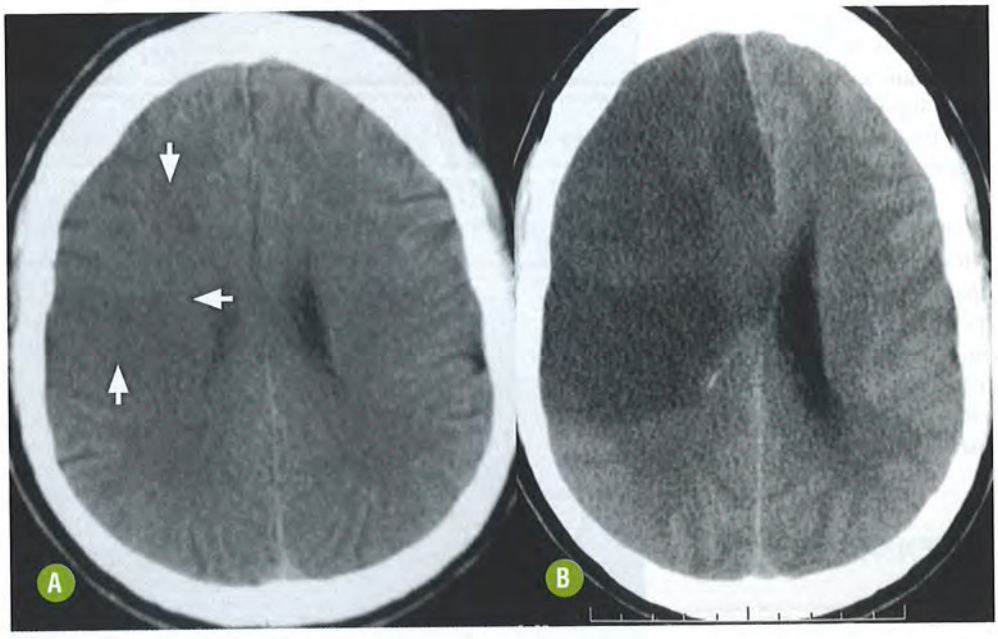

FIGURA 18-4. Corte axial de TC sem contraste. Evolução da lesão isquêmica aguda (setas em **A**) no território da ACM. Lesão com 3 horas **(A)** e 15 horas de evolução **(B)**.

70% e a da DRM ultrapassa 90% na fase aguda do AVCI. Além disso, existe risco aumentado de transformação hemorrágica e maior morbimortalidade em pacientes com AVCI extenso tratados com trombolítico. É importante destacar que, até este momento, a hipodensidade precoce no território afetado é o sinal mais utilizado para excluir pacientes da trombólise.

A detecção da isquemia na TC depende de vários fatores, como, por exemplo, local da oclusão vascular, território vascular, subtipo de AVC, tempo de evolução dos sintomas, experiência do examinador e efetividade da circulação colateral. Nas primeiras horas após o AVCI (especialmente antes de 6 horas de evolução) existem sinais precoces do evento que podem facilmente ser subdiagnosticados na TC. Metanálise recente demonstra que o método tem sensibilidade que varia de 0,16 a 0,69, embora a especificidade seja superior a 90%.

ACHADOS DE IMAGEM

Tomografia Computadorizada

- Um dos sinais precoces mais importantes na TC é a hipodensidade no tecido cerebral afetado secundário ao edema citotóxico (Fig. 18-4). Nas primeiras horas do evento, este sinal é discreto e de difícil identificação, pois a redução da densidade é baixa (cerca de 2 HU). Após 12 horas, a hipodensidade fica mais evidente em exames de controle. Entre o terceiro e o décimo dia, a hipodensidade é facilmente detectada e pode surgir efeito de massa e transformação hemorrágica.
- Entre a primeira e terceira semanas após o evento, ocorre um aumento transitório da densidade do tecido afetado (efeito *fogging*).
- Na fase crônica, após a reabsorção do tecido necrótico, uma área hipodensa final secundária a necrose e tecido fibroso cicatricial é identificada.
- Na prática clínica, reversibilidade da hipodensidade isquêmica não é observada.
- Uma consequência da hipodensidade é a perda da diferença de densidade entre o córtex e a substância branca (Fig. 18-5).



FIGURA 18-5. Corte axial de TC sem contraste. Sinais precoces de isquemia no território da ACM esquerda. A hipodensidade compromete os lobos frontal e temporal, ínsula, núcleos da base e cápsula interna (asteriscos). Observar perda da diferenciação entre o córtex e a substância branca nas regiões afetadas (setas) e apagamento dos sulcos corticais, especialmente na região têmporo-occipital (cabeça de seta).

Como o córtex é mais denso e mais suscetível à redução da pressão de perfusão e isquemia, a densidade diminui.

- Aproximadamente 75% dos AVCI acometem o território da ACM. Nestes casos a hipodensidade é frequentemente identificada no núcleo lentiforme e na região perisylviana (Fig. 18-6). O núcleo lentiforme é uma estrutura com densidade mais elevada que a substância branca das cápsulas interna e externa e geralmente é acometido por redução do fluxo nas artérias lenticuloestriadas mediais.



FIGURA 18-6. Corte axial de TC sem contraste. Hipodensidade precoce no núcleo lentiforme e região perisylviana no território da ACM esquerda. Observar a assimetria da densidade entre o putame e córtex da ínsula (setas e asteriscos, respectivamente).

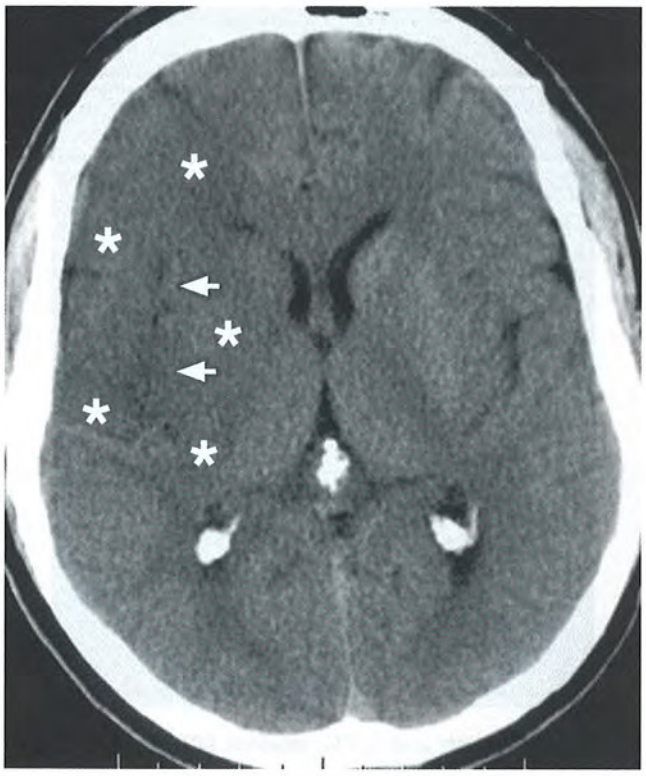

FIGURA 18-7. Corte axial de TC sem contraste. Lesão isquêmica em evolução (3 horas) no território da ACM direita (asteriscos). Observar a perda da densidade no córtex dos lobos anterior e posterior da ínsula (setas).

- Dependendo da origem da artéria recorrente de Heubner, a hipodensidade também pode afetar a cabeça do núcleo caudado.
- Como as camadas superficiais do córtex nas margens da fissura sylviana ficam próximas em cortes axiais de tomografia, hipoatenuação nesta região também é frequente. Quando a lesão acomete a ínsula, observa-se perda da densidade dos lobos anterior e posterior – *loss of insula ribbon sign* (Fig. 18-7).
- Quando a artéria afetada é a cerebral posterior (ACP), os sinais precoces na TC são identificados no lobo occipital (próximo aos sulcos calcarino e parietoccipital), na superfície têmporo-occipital inferior, no hipocampo e no tálamo, dependendo de se a obstrução é proximal ou distal e haja acometimento das artérias corióideas posterior e talamoperfurantes (Fig. 18-8).
- Infarto isolado no território da artéria cerebral anterior (ACA) é incomum e doenças não aterotrombóticas, como vasculite, devem ser excluídas (Fig. 18-9). Normalmente, o AVC de ACA é causado por obstrução carotídea e acompanha lesão no território da ACM. Na TC, os sinais precoces são de difícil identificação na alta convexidade da transição frontoparietal, junto à fissura inter-hemisférica.
- Outros sinais importantes na TC são a presença do trombo no vaso afetado (vaso denso) e o apagamento dos sulcos corticais no território afetado.
- No caso de obstrução da ACM, o vaso denso (sinal da ACM hiperdensa) geralmente é identificado no segmento horizontal do vaso (M1) associado ou não a trombo no T carotídeo (Fig. 18-10). Este sinal é altamente específico, mas tem baixa sensibilidade. Deve-se ter cuidado com pacientes com doença ateromatosa calcificada. Desta forma é importante comparar a densidade da artéria com suspeita clínica de evento obstrutivo com o vaso contralateral. Estudos demonstram

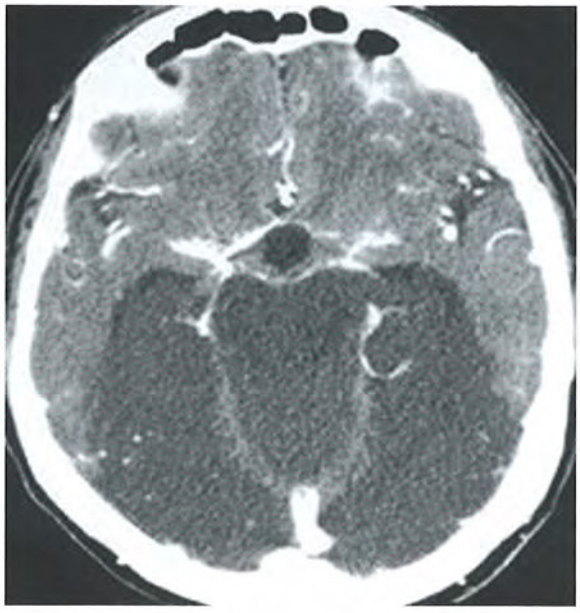

FIGURA 18-8. Corte axial de TC com contraste. Trombose basilar com AVC isquêmico no tronco e lobos occipitais. Extensa hipodensidade no mesencéfalo, verme do cerebelo, lobos occipitais e temporais mediais.

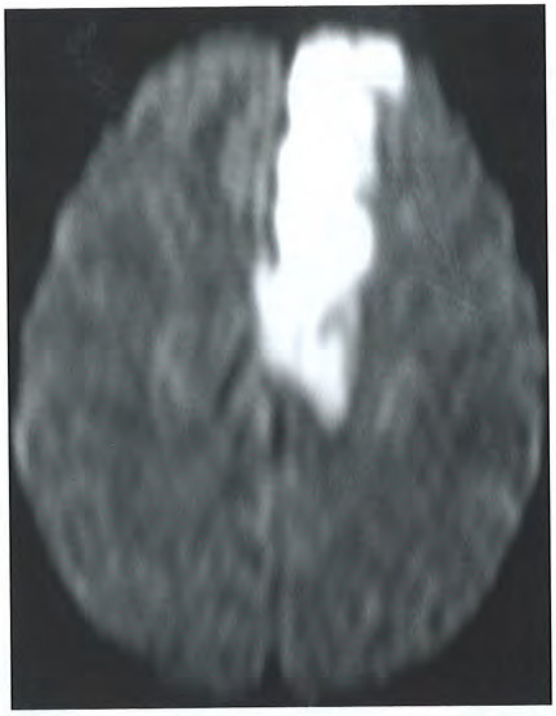

FIGURA 18-9. Imagem axial de RM, sequência DRM. Exemplo de lesão isquêmica no território da ACA.

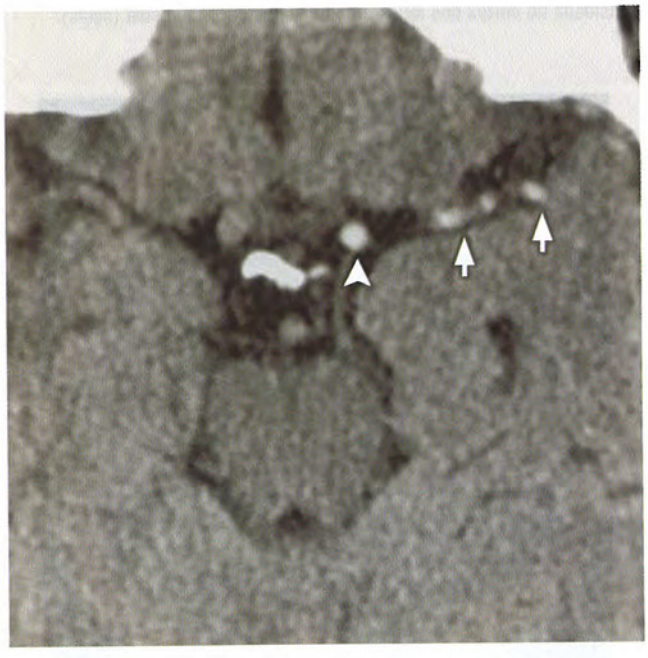

FIGURA 18-10. Corte axial de TC sem contraste. Exemplo de vaso denso na carótida (cabeça de seta) e ACM (setas), à esquerda.

que ACM densa tem associação a pior prognostico, menor chance de recanalização e maior risco de transformação hemorrágica.

- O trombo também pode afetar os ramos distais da ACM, especificamente os ramos M2, causando o chamado *dot sign* (Fig. 18-11). Embora incomum, vaso denso também pode ser identificado nas artérias carótida, cerebral posterior e anterior. Na RM o trombo intravascular pode ser identificado nas sequências FLAIR (vaso hiperintenso) e T2* (vaso hipointenso). Alguns estudos sugerem que estas sequências podem ser mais sensíveis que a TC (Fig. 18-12).

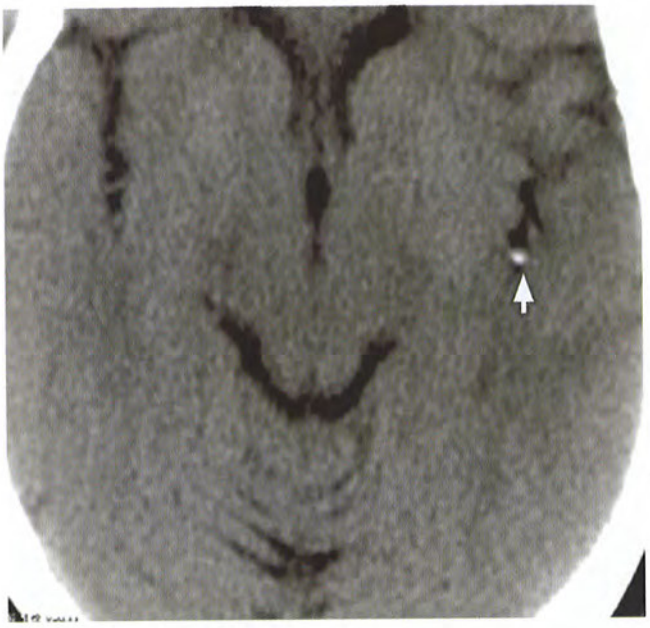

FIGURA 18-11. Corte axial de TC sem contraste. Exemplo de vaso denso distal (*dot sign*) em ramo da ACM esquerda (seta).

- Apagamento dos sulcos corticais sem hipodensidade associada indica, presumivelmente, aumento do volume cerebral regional, moderada hipoperfusão e, geralmente, coeficiente de difusão da água normal. Dessa forma, conceitualmente, região com apagamento de sulcos inclui elementos do core e, principalmente, da penumbra isquêmica.
- A detecção de hipodensidade precoce pode ser aumentada em aproximadamente 15% com utilização de janelas variáveis (largura e centro), acentuando o contraste entre a área normal e a afetada (Fig. 18-13). Outra forma de aumentar a sensibilidade da TC é utilizar as imagens-fonte da ângio-TC (Fig. 18-14). Esta técnica tem alta correlação com área final do infarto e core isquêmico identificado na DRM.
- Importante destacar que os sinais sempre devem ser comparados com o córtex contralateral e valorizados em pacientes com suspeita clínica de AVC. Artefatos de movimento e posicionamento da cabeça do pacientem afetam os achados da imagem, especialmente na TC.
- Diversos estudos demonstraram que a extensão da hipodensidade na TC tem correlação com risco de TH e maior mortalidade. Apesar de discutido na literatura, pacientes com hipodensidade superior a um terço do território estimado da ACM não devem receber trombolíticos (Fig. 18-19). Apesar de bastante utilizado, o método é subjetivo e tem alta variabilidade interobservador.
- Uma alternativa para avaliar a extensão da isquemia é o *Alberta Stroke Program Early CT Score* (ASPECTS). Este método gradua a extensão do AVCI de forma semiquantitativa, utilizando como base 10 regiões de interesse, avaliadas em dois cortes axiais de TC (plano dos núcleos da base e supraventricular). Quanto maior o número de regiões afetadas,

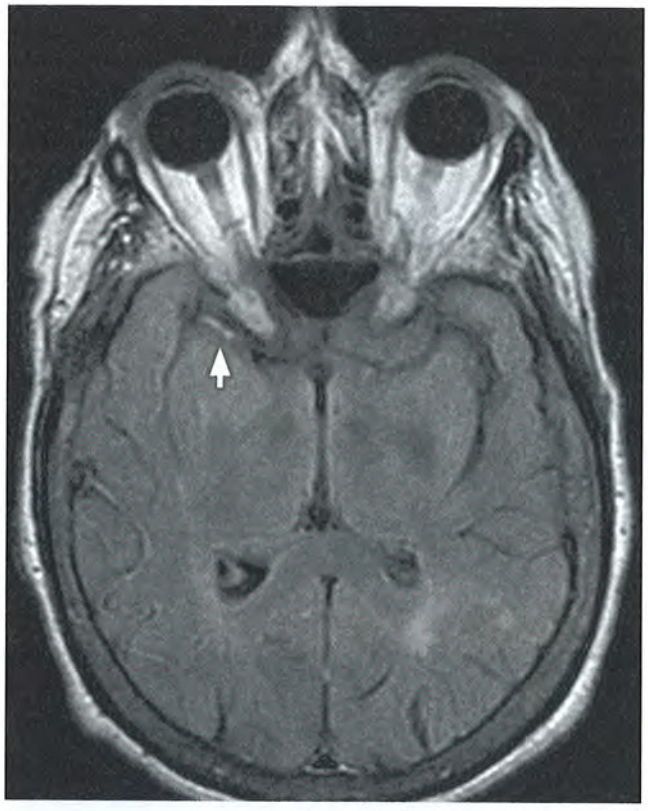

FIGURA 18-12. Imagem axial de RM, sequências FLAIR. ACM hiperintensa em paciente com AVC. Observar sinal alto no segmento M1 da artéria cerebral média direita (seta).

menor o escore e pior o prognóstico. Em comparação com o escore da regra do um terço da ACM, o ASPECTS tem menor variabilidade inter e intraobservador. Outros escores têm sido desenvolvidos, entre eles o BASIC.

Ressonância Magnética

- Diversos estudos, incluindo metanálise recente, demonstraram que a DRM é mais sensível que a TC para detectar isquemia aguda.
- O volume do core isquêmico na DRM tem correlação com transformação hemorrágica.
- Na DRM o AVCI é visto com áreas de hipersinal quando em comparação com o tecido normal e com baixo sinal no mapa de coeficiente de difusão aparente (ADC). Ao contrário das sequências convencionais de RM, as imagens da DRM são formadas por pulso único de RF, permitindo obtenção de imagens em baixo tempo e relativamente sensível a artefatos de movimento. No AVCI, as imagens convencionais têm papel limitado na detecção de isquemia devido à menor sensibilidade quando em comparação com a DRM.
- A DRM pode detectar isquemia após 30 minutos da obstrução vascular, embora o sinal não seja tão elevado como após 6 horas de evolução (Fig. 18-15). Este hipersinal permanece elevado por até cinco a sete dias. Entre uma e quatro semanas diminui, voltando a ser isointenso ao cérebro normal após quatro semanas. Desta forma, a DRM reflete evento vascular agudo.
- Ao contrário da DRM, o mapa de ADC tem comportamento oposto, iniciando com baixo sinal que aumenta gradativamente até ficar hiperintenso em relação ao cérebro normal após quatro semanas (Fig. 18-16). Em alguns pacientes, o hipersinal da difusão persiste hiperintenso por mais tempo, mas também hiperintensos no mapa de ADC. Esta situação é conhecida como fenômeno *T2 shine-through*.
- A DRM tem maior acurácia para correlacionar o AVCI agudo com o subtipo de AVCI da classificação TOAST (Fig. 18-17). Desta forma, múltiplas lesões em mais de um território vascular ou lesão isolada corticossubcortical são frequentemente causadas por cardioembolismo. Dos casos aterotrombóticos, a *diffusion weighted imaging* (DWI) geralmente demonstra várias lesões dentro do mesmo território. O padrão mais comum em pacientes com AVCI criptogênico, por outro lado, é lesão subcortical isolada menor que 15 mm. Já o AVCI lacunar tem menos de 15 mm e geralmente é identificado na DRM em território de vasos perfurantes com as lenticuloestriadas, talamoperfurantes ou perfurantes da artéria basilar. A TC usualmente não define isquemia aguda na maioria dos casos de AVCI lacunar.



FIGURA 18-13. Corte axial de TC sem contraste com janela convencional **(A)** e variada **(B)**. Lesão isquêmica no território da ACM direita. A extensão da área isquêmica é melhor demonstrada no corte com janela variada.

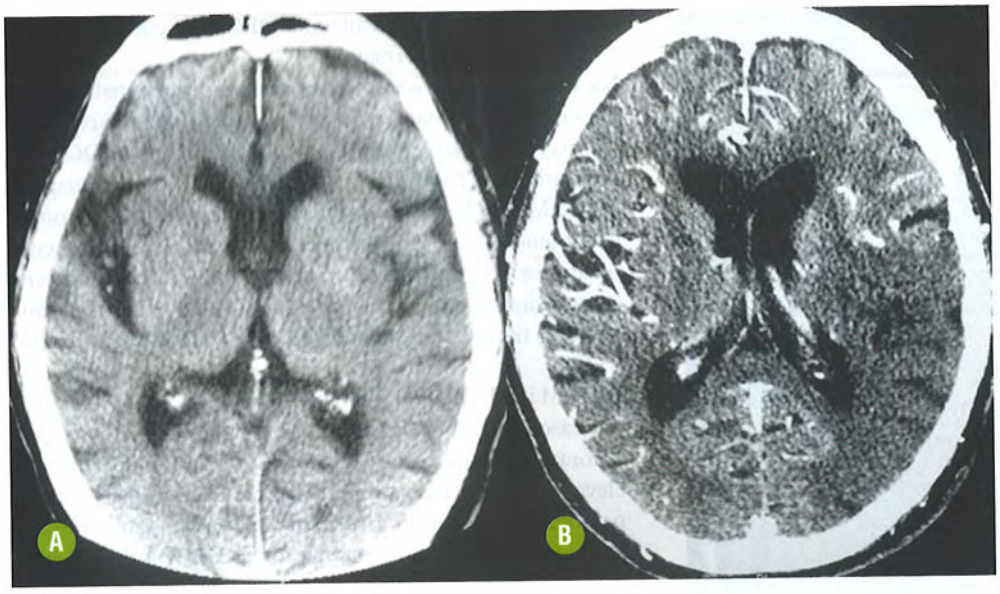

FIGURA 18-14. Corte axial de TC sem **(A)** e com **(B)** contraste. Lesão isquêmica no território da divisão posterior da ACM esquerda. A hipodensidade é discreta na fase aguda do AVCI.



FIGURA 18-15. Imagem axial de RM, sequências DRM. Exemplo de lesão isquêmica no território da ACM direita.

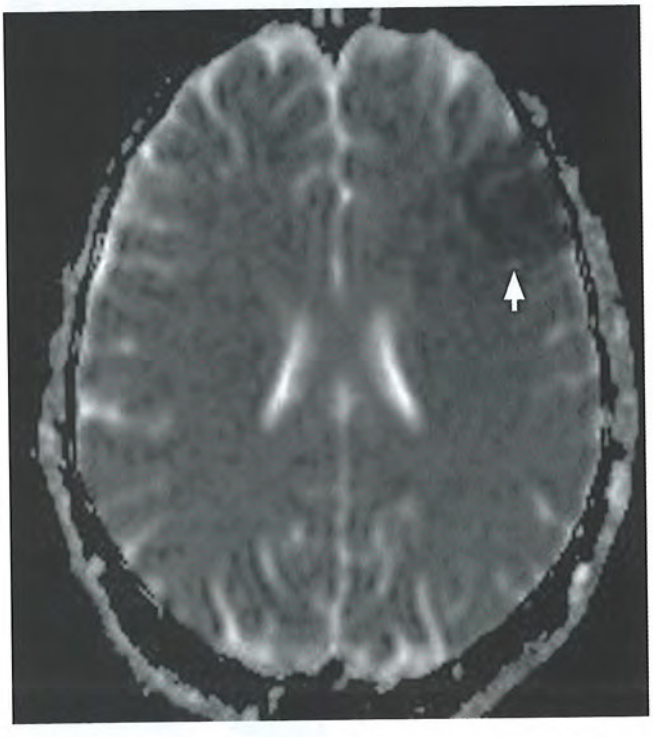

FIGURA 18-16. Imagem axial de RM, sequências ADC. Exemplo de lesão isquêmica no território da divisão superior da ACM esquerda (seta).

- Outra vantagem da DRM é a acurácia para demonstrar infarto hemodinâmico causado por oclusão ou estenose de alto grau na carótida interna, geralmente associada a polígono de Willis incompleto (Fig. 18-18). Nestas situações, há queda da pressão de perfusão resultando em isquemia nas regiões com menor circulação colateral (zonas de transição vascular, *watershed zones*). Os dois principais tipos de infarto hemodinâmico são: superficial (entre o território das grandes artérias, ACM, ACP, ACA) e profundo (região distal das artérias perfurantes).
- Infartos no tronco encefálico são de difícil identificação nos exames de TC. Este fato ocorre devido à menor sensibilidade do exame na fossa posterior, a artefatos decorrentes dos rochedos e à grande variabilidade da distribuição vascular. A DRM é o método de escolha nestas situações. No cerebelo, as lesões isquêmicas seguem a distribuição das artérias cerebelar posteroinferior, anteroinferior e cerebelar superior.
- Implantação de protocolo com RM na fase aguda do AVCI é factível, mas somente em centros com experiência em tratamento do AVCI agudo. Uma das limitações da RM no tra-

tamento agudo do AVCI é o tempo. Embora um protocolo para investigação do AVC possa ser realizado em menos de 10 minutos, a maior restrição é o acesso do paciente à sala de exame.

- Estudos recentes demonstram casos de DRM negativa para isquemia com grandes déficits perfusionais em pacientes com AVCI e casos de reversão da área de difusão alterada após reperfusão. Desta forma, a área de difusão não representa tecido com dano irreversível. Alem disso, outras doenças como encefalite, doenças desmielinizantes e tumores podem ter restrição à difusão.

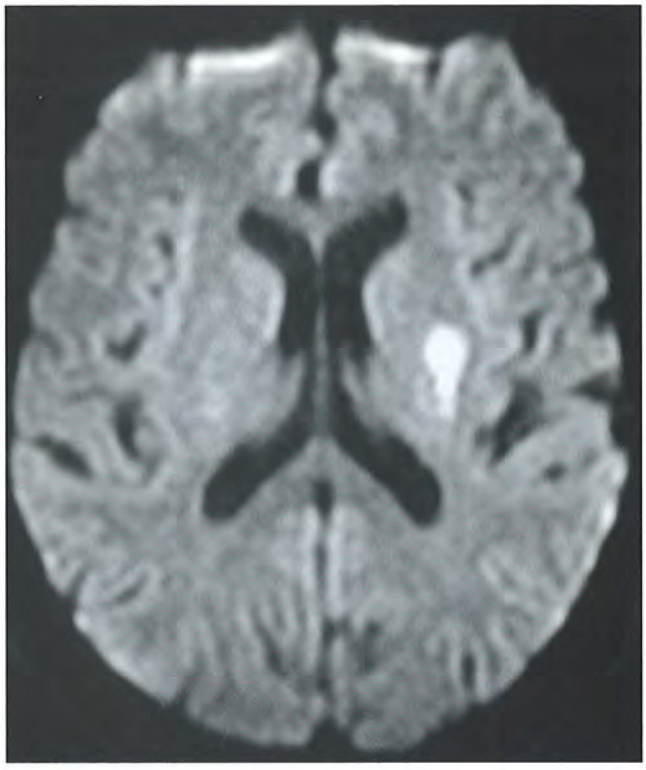

FIGURA 18-17. Imagem axial de RM, sequências DRM. Infarto lacunar em território lenticuloestriado esquerdo.

PRESENÇA E LOCAL DA OBSTRUÇÃO VASCULAR

INTRODUÇÃO

Generalidades e Aspectos Clínicos

No manejo de pacientes com AVCI agudo, AIT ou doença cerebrovascular crônica é fundamental avaliar os vasos da circulação intra e extracraniana, pois a maioria dos eventos vasculares agudos é causada por lesão nestas regiões (Fig. 18-20). No caso do AVCI agudo, a demonstração do local de obstrução vascular se correlaciona com prognóstico e pode definir o tratamento. Como regra, quanto mais proximal o local da obstrução (por exemplo, carótida interna, segmento proximal da artéria cerebral média e artéria basilar), maior a chance de desfecho desfavorável e menor a chance de reperfusão espontânea com trombólise intravenosa. Da mesma forma, a trombólise intra-arterial e a trombectomia mecânica são mais efetivas em casos de obstrução proximal e a trombólise intravenosa tem maior chance de sucesso em obstruções distais. Na situação de doença obstrutiva crônica, a definição do local e o grau de estenose é importante para indicar endarterectomia e/ou angioplastia percutânea. Neste contexto, a ultrassonografia (USG), a ângio-TC e a angiografia por ressonância magnética (ângio-RM) têm sido utilizadas.

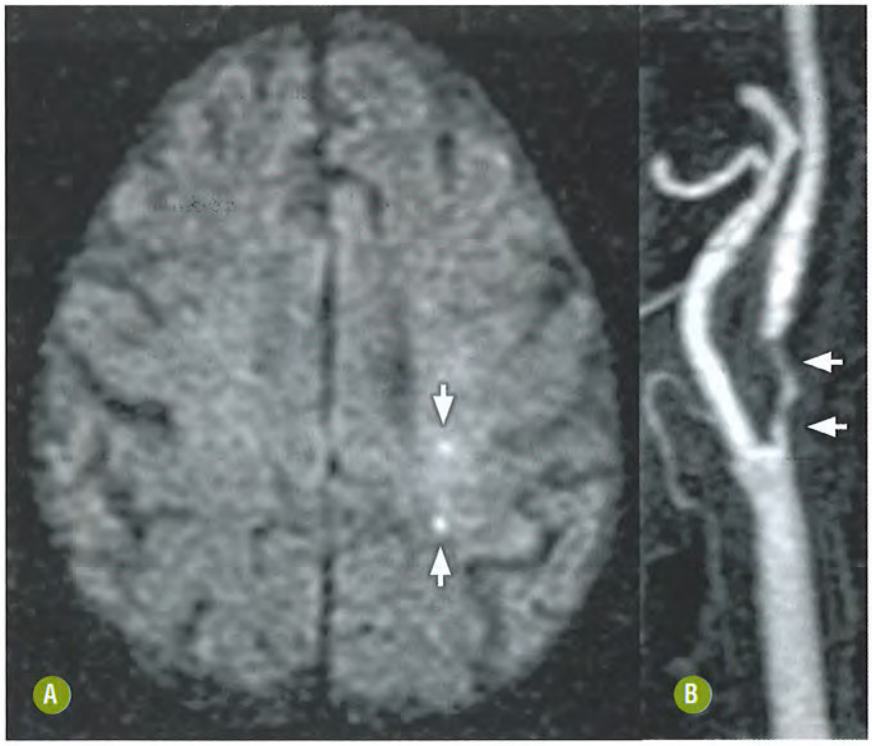

FIGURA 18-18. Imagens de RM, sequências DRM **(A)** e angiografia por RM **(B)**. Pequenas lesões hiperintensas orientada paralelas à fissura inter-hemisférica (setas em **A**) com estenose crítica na carótida cervical (setas em **B**). Exemplo de infarto em zona de transição vascular.

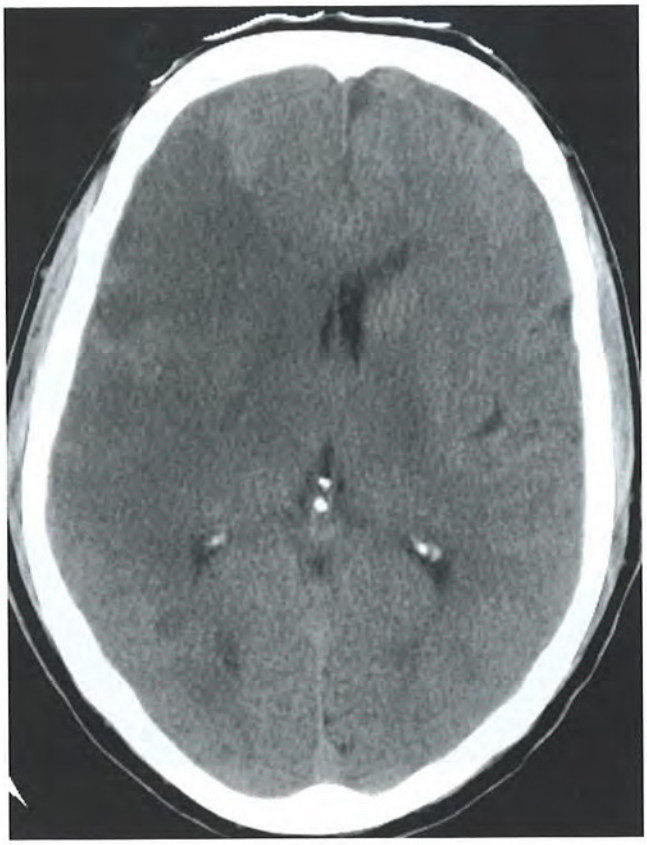

FIGURA 18-19. Corte axial de TC sem contraste. Lesão isquêmica com extensão maior que um terço do território (estimado) da ACM direita.

ACHADOS DE IMAGEM

Ultrassonografia

- A USG é um método seguro e de baixo custo se comparada com as outras técnicas.
- É mais utilizada para avaliar oclusão, grau de estenose vascular (principalmente na carótida) e morfologia da parede vascular.
- Têm limitações para avaliar os segmentos proximais e distais às bifurcações carotídeas.
- Os critérios mais utilizados para avaliar estenose são a velocidade de pico sistólico e a velocidade diastólica final.
- Uma metanálise recente demonstrou que a USG tem sensibilidade superior a 80% e especificidade maior que 90% para avaliar o grau de estenose carotídea.
- Em relação à composição da placa, existe associação entre a ecogenicidade e a composição da placa. Por exemplo, quanto menor a ecogenicidade, menor o conteúdo fibroso-calcificado e maior a associação a sintomas neurológicos.
- Recomendações recentes sugerem que a USG é um excelente método de rastreamento, mas correlação com outro método não invasivo é necessário para o diagnóstico definitivo e/ou indicação cirúrgica em casos de doença vascular oclusiva.
- Outra técnica é a USG com Doppler transcraniano (DTC). O método tem maior aplicabilidade em casos de vasoespasmo após hemorragia subaracnóidea e anemia falciforme. A acurácia do DTC é menor que a da ângio-TC e da ângio-RM para doença esteno-oclusiva.

Angiotomografia Computadorizada

- A ângio-TC é frequentemente utilizada para avaliação de estenose intra e extracraniana, principalmente pela evolução do número de detectores dos equipamentos de TC.
- Dados recentes sugerem que a ângio-TC é superior a USG, DTC e ângio-RM na avaliação de estenose vascular, e a acurácia se aproxima da angiografia convencional.
- Alem disso, tem excelente sensibilidade para detectar aneurismas.
- Estudos recentes demonstram que a ângio-TC também pode ser útil para demonstrar o estado da circulação colateral.
- As limitações são a necessidade de TC com múltiplas fileiras de detectores, pacientes com história de reações alérgicas e perda de função renal.

Ressonância Magnética

- Uma alternativa à ângio-TC é a ângio-RM.
- As técnicas mais utilizadas são a *time of flight* (TOF), para a circulação intracraniana, e a ângio-RM com uso intravenoso de gadolínio utilizando sequência T2* 3D T1 para a



FIGURA 18-20. Ângio-TC dos vasos intracranianos. Obstrução proximal (seta) no segmento M1 da ACM esquerda.

circulação extracraniana. A RM tem maior sensibilidade e especificidade que a USG para detectar a maioria das lesões vasculares extracranianas.
- A acurácia do TOF é menor que a da ângio-TC na avaliação de lesão vascular intracraniana, incluindo aneurismas.
- Em casos suspeitos de dissecção, a ângio-RM oferece a vantagem de demonstrar o hematoma intramural (ver adiante em Dissecção arterial).
- As limitações da ângio-RM são os marca-passos, alguns implantes metálicos e, em pacientes com perda de função renal, o uso de gadolínio.

Arteriografia Convencional

- A arteriografia convencional (AC) continua sendo considerada o padrão-ouro para a maioria das doenças vasculares, incluindo estenose, dissecação, vasculites e malformações vasculares.
- Em relação aos aneurismas, estudos têm demonstrado que a ângio-TC tem a mesma acurácia.
- Sendo um exame invasivo, a AC tem maior risco de AVC e morte.

VIABILIDADE TECIDUAL

INTRODUÇÃO

Generalidades e Aspectos Clínicos

Em pacientes sem mecanismos de reperfusão, o core isquêmico se expande nas 24 horas após o evento vascular obstrutivo. Esta expansão ocorre no tecido circunjacente ao leito isquêmico (penumbra). Desta forma, a demonstração da região de penumbra pelo método de imagem é uma forma de exibir o tecido em risco e potencialmente poupado se mecanismos de lise do trombo forem efetivos. Este conceito é importante, pois atualmente o tempo da janela terapêutica foi estendido ate 4h30min após o início do *ictus* vascular.

Apesar de limitadas, as evidências para tratamento com trombólise entre 4h30 minutos e 6 horas indicam efetividade em pacientes selecionados. Neste contexto, a seleção de pacientes com penumbra demonstrada por métodos de imagem parece efetiva. Um dos preditores de tecido em risco mais utilizados é o denominado "*mismatch* clínica-imagem". Neste conceito, estima-se que aqueles pacientes com NIHSS alto (acima de 8) e pouca extensão de lesão na TC ou DRM apresentam grande área de penumbra e poderiam ser um subgrupo que se beneficiaria com a trombólise.

ACHADOS DE IMAGEM

Perfusão por RM

- Diversos estudos têm demonstrado que perfusão por RM (PRM) e/ou TC (PTC) demonstra a região de penumbra.
- Em um estudo, por exemplo, melhor prognóstico foi demonstrado em pacientes com área de penumbra extensa na PRM e core pequeno na DRM (conceito "*mismatch* perfusão-difusão") tratados com trombólise (Fig. 18-21).
- Este padrão "*mismatch* perfusão-difusão" está presente em aproximadamente 70% dos pacientes com AVC da circulação anterior, tem forte correlação com obstrução proximal e pode ser reversível, prevenindo a expansão do core isquêmico.
- Um padrão denominado *mismatch* perfusão-difusão total foi descrito recentemente em pacientes sem lesão na DRM e com extenso déficit perfusional na PRM.
- Apesar de existirem fortes evidências do conceito "*mismatch* difusão-perfusão", algumas limitações existem neste modelo. A primeira é que a área com restrição à DRM pode ser reversível em até 20% dos pacientes com menos de 6 horas de evolução, especialmente se recanalização precoce e o local da obstrução forem distais. Além disso, a definição do mapa perfusional (*mean transit time* [MTT], *time to peak* [TTP] e *cerebral blood flow* [CBF]) não é constante entre os estudos e muitos dependem da escolha do fator de inclusão arterial. Outra limitação é que estudos com a tomografia por emissão de pósitrons (PET) demonstram que parte da área identificada como restrição à DRM corresponde à zona de penumbra e parte do déficit na PRM, a zonas de oligoemia. Da mesma forma, poucos estudos comparam o *mismatch* com o subtipo clínico do AVCI. Além disso, estudos demonstram que o déficit perfusional pode ficar presente após evento agudo, principalmente se houver obstrução proximal.
- Assim, sem estudos prospectivos o papel do conceito *mismatch* perfusão-difusão ainda não está completamente definido na literatura.
- Por outro lado, lesões extensas na DRM sem déficit perfusional provavelmente indicam que mecanismos de reperfusão não são efetivos.
- Da mesma forma, zonas de hiperperfusão adjacentes ao leito isquêmico identificado na DRM sugerem mecanismo de reperfusão.

Perfusão por TC

- A PTC é um dos métodos mais estudados no AVCI agudo.
- Além de demarcar a área de penumbra, estudos demonstram que a perfusão por TC pode ser útil como preditora da evolução do core isquêmico.
- Comparada com a perfusão por RM, a perfusão por TC é melhor para demonstrar os valores dos mapas de perfusão devido à maior acurácia quantitativa.
- Mapas de perfusão por TC (MTT, TTP e CBF) têm forte correlação com a área final de infarto e com achados da PET.
- Por outro lado, é limitada a uma região do encéfalo (tipicamente 20-40 mm) na maioria dos equipamentos atuais de TC, reduzindo a sensibilidade para detecção de toda a região de penumbra.
- Além disso, a TC tem menor sensibilidade para detectar a isquemia se comparada com a DRM, limitando a demonstração do core isquêmico.
- Estudos recentes demonstram grande variabilidade dos valores dependendo dos parâmetros de aquisição e pós-processamento, incluindo a escolha das funções de entrada arterial e saída venosa, algoritmos de deconvolução e escolha do programa de pós-processamento.
- Utilização de radiação ionizante também é um limitador, pois frequentemente a PTC é realizada em conjunto com a TC e ângio-TC.
- Atualmente, a perfusão por TC tem sido estuda para diferenciar evento isquêmico de crise convulsiva, dependendo do comportamento dos mapas perfusionais, especialmente do fluxo sanguíneo, que pode estar aumentado em casos convulsivos.

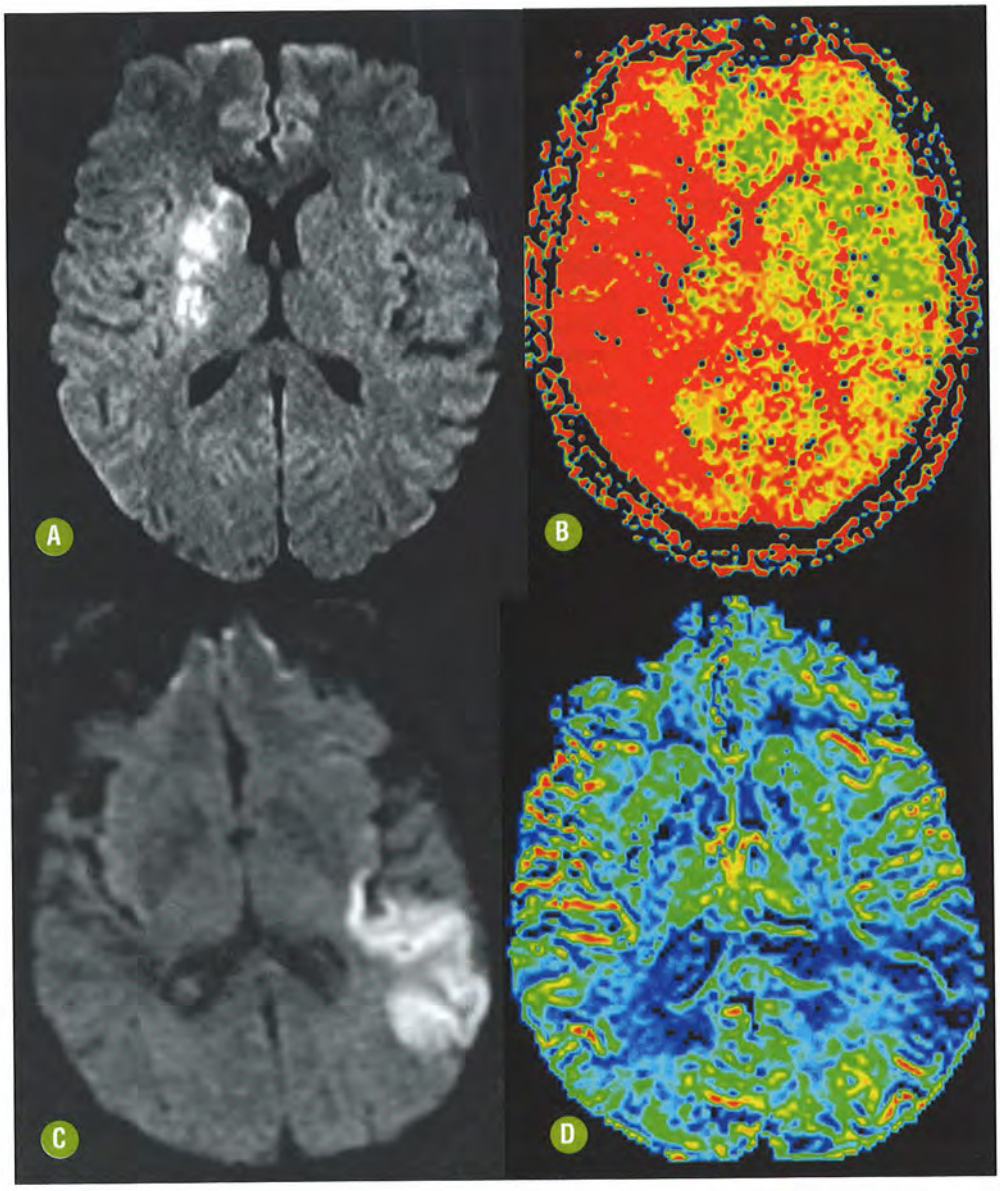

FIGURA 18-21. Imagens de RM, sequências DRM **(A, C)** e PRM **(B, D)**. Lesão isquêmica profunda à direita com *mismatch* PRM-DRM **(A, B)** e na transição temporo-parietal sem mismatch PRM-DRM **(C, D)**.

DETECTAR OS EFEITOS DAS TERAPIAS DE REPERFUSÃO E COMPLICAÇÕES DO AVCI

INTRODUÇÃO

Generalidades, Aspectos Clínicos e Radiológicos

Após a reperfusão, sinais de recanalização, como a redução da hiperdensidade vascular na TC ou do fluxo vascular na ângio-RM, podem ser demonstrados (Fig. 18-22). Além disso, comparação entre a área final de infarto e a região de penumbra inicial pode indicar, teoricamente, a área de tecido isquêmico que não evoluiu para necrose.

A transformação hemorrágica é a principal complicação na fase aguda do AVCI. Estudos controlados nos EUA e na Europa demonstraram que a taxa de TH após rtPA em pacientes com AVCI é de aproximadamente 6%, embora taxas maiores ocorram se os protocolos forem violados. Estudos demonstram que, mesmo em pacientes sem tratamento, lesões hemorrágicas surgem no leito isquêmico em até 40% dos casos. Entretanto, naqueles que utilizaram trombólise intravenosa ou intra-arterial, as taxas podem ser mais precoces e mais graves, aumentando a morbimortalidade.

Uma classificação de TH em pacientes com AVCI tratados com trombólise foi sugerida no European Cooperative Acute Stroke Study (ECASS) (Fig. 18-23). Nesta classificação, a hemorragia no leito isquêmico é dividida em dois grupos: transformação hemorrágica e hematoma parenquimatoso (HP). Na primeira, pequenas sufusões hemorrágicas surgem na periferia (TH grau 1) ou são confluentes no centro (TH grau 2) do leito isquêmico. Já o HP representa um hematoma com efeito de massa no leito isquêmico ocupando menos (HP grau 1) ou mais de 30% (HP grau 2) do leito isquêmico. Um conceito importante é que nem todas as TH indicam pior desfecho clínico. Estudos demonstram que TH graus 1 e 2 têm bom prognóstico e somente o HP tem associação a maior morbimortalidade.

Além da classificação, a imagem também é útil para demonstrar os fatores preditivos de TH no exame inicial, antes

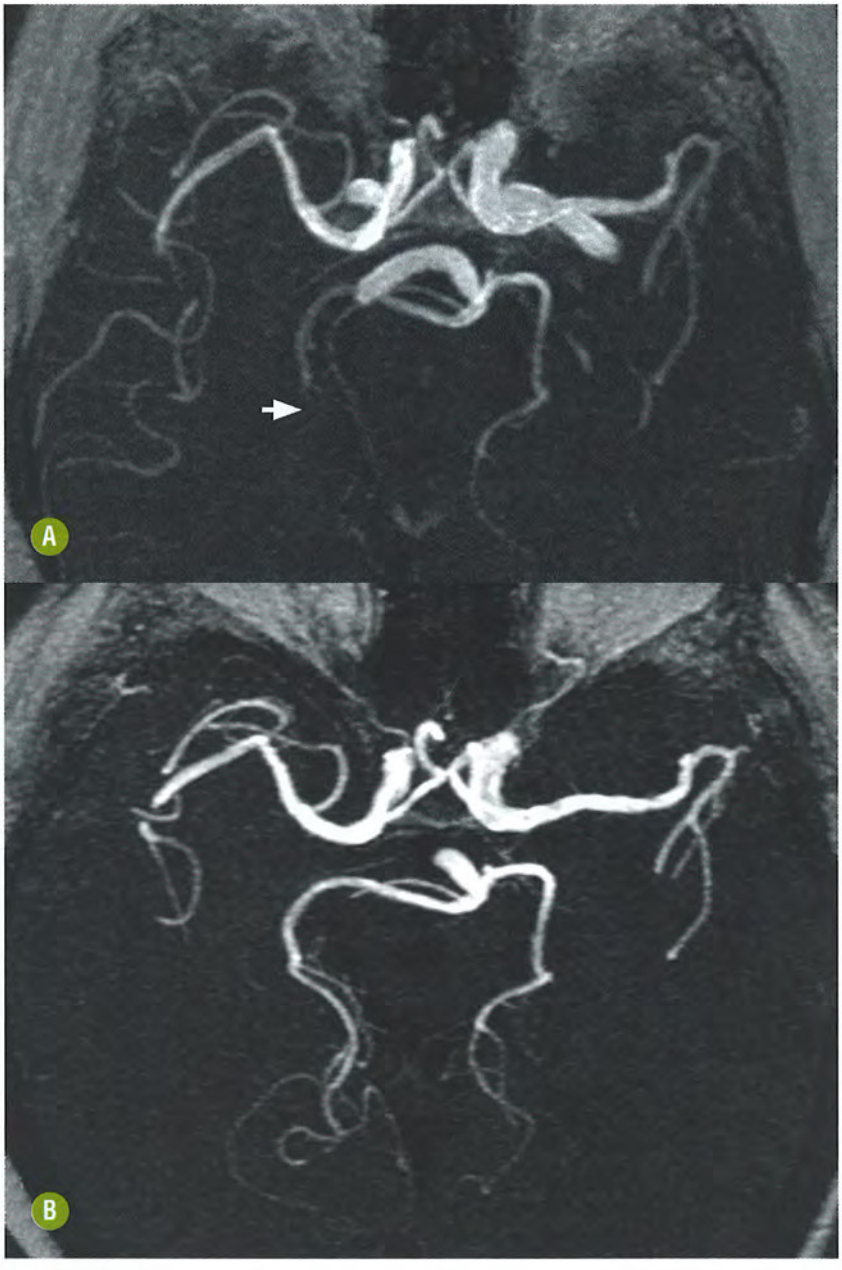

FIGURA 18-22. Ângio-RM dos vasos intracranianos antes (seta em **A**) e após **(B)** terapia de reperfusão (rtPA intravenoso). Observar restabelecimento do fluxo na artéria cerebral posterior direita.

da trombólise. Diversos estudos demonstram que pacientes com grande volume de déficit perfusional, oclusão proximal e área hipodensa extensa na TC inicial têm maior chance de TH. Além disso, outros fatores clínicos, como idade, tempo do tratamento, NIHSS na chegada, hiperglicemia e anticoagulação prévia, também têm forte associação com TH. Estudos recentes demonstram que os mapas de perfusão, especialmente o *cerebral blood volume* (CBV), têm alta correlação com transformação hemorrágica. Outros achados têm sido testados como preditores de TH na fase aguda do AVCI. Entre eles destacam-se a alteração de sinal em FLAIR nos sulcos corticais (*HARM effect*) e a PRM com estudo da permeabilidade.

Por outro lado, nem sempre hiperdensidade no leito isquêmico significa TH. Pacientes submetidos a arteriografia e trombólise intra-arterial frequentemente apresentam lesões hiperdensas transitórias no leito isquêmico devido à ruptura da barreira hematoencefálica e à passagem do contraste iodado do meio intravascular para o leito isquêmico. Nestes casos, uma TC de controle após 24 horas é útil. Hiperdensidade persistente após 24 horas indica TH.

A complicação mais grave do AVCI no território da ACM é o infarto maligno (IM). Define-se IM como uma área isquêmica de grande volume (geralmente maior que 50% do território da ACM), frequentemente afetando mais de um território vascular da carótida interna (Fig. 18-24). A situação tem mortalidade de 80% e pode ser tratada com craniectomia descompressiva. A imagem tem papel fundamental nesta situação, pois auxilia no diagnóstico e pode ser útil como preditor de evolução. Conceitualmente, pacientes com AVCI extenso com sinais precoces graves na fase aguda devem ser

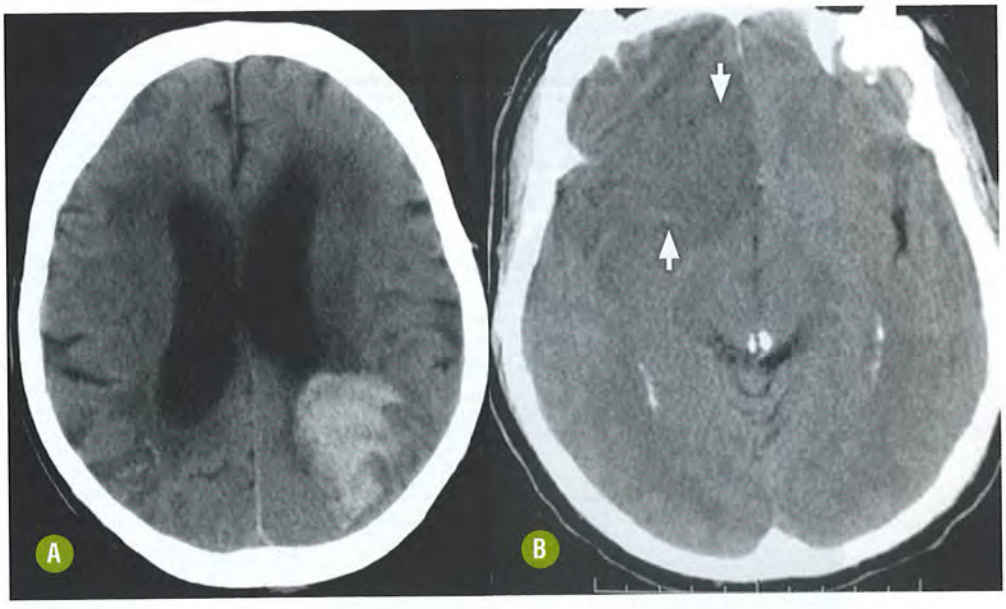

FIGURA 18-23. Imagens de TC sem contraste. Exemplos de hematoma parenquimatoso grau 2 **(A)** e transformação hemorrágica petequial grau 1 (setas em **B**) em dois pacientes com AVCI agudo tratados com rtPA intravenoso.

acompanhados de forma rígida com exames de controle. Neste contexto, piora neurológica precoce em paciente com AVCI extenso indica IM.

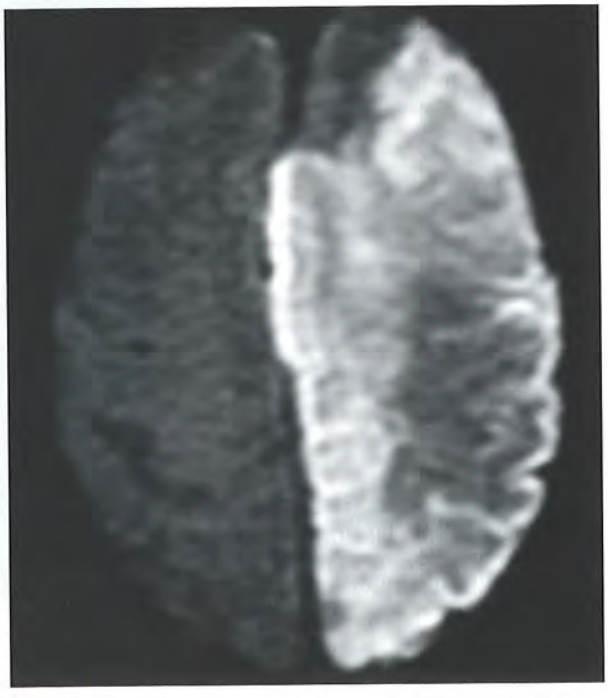

FIGURA 18-24. Imagem de RM, sequência DRM. Paciente com obstrução carotídea e infarto maligno no território da ACM e da ACA.

DISSECÇÃO ARTERIAL EXTRACRANIANA

INTRODUÇÃO

Generalidades e Aspectos Clínicos

Dissecção arterial craniocervical (DACC) constitui evento incomum, com incidência estimada de 2,5 a 5 casos por 100 mil na população em geral, porém vem sendo cada vez mais reconhecida como causa de eventos cerebrais isquêmicos em todos os grupos etários, particularmente em adultos jovens. Estima-se que as DACC sejam responsáveis por 20% a 25% dos infartos cerebrais em jovens. Têm sido consideradas causas infrequentes de AVC isquêmico em crianças, embora com características peculiares, como maior frequência de acometimento intracraniano. Admite-se que o aumento recente no número de casos descritos decorra da disponibilidade de técnicas não invasivas de neuroimagem, como a ângio-TC e ângio-RM e sua utilização em indivíduos que não seriam examinados por AC. Além disso, a maior familiaridade dos radiologistas mantém níveis elevados de suspeita. A angiografia digital, por outro lado, ainda tem sido considerada o padrão-ouro para o diagnóstico das DACC.

Histologicamente, a parede arterial é composta de três camadas bem definidas: íntima, média e adventícia. Dano intimal permite que o sangue sob pressão arterial penetre na parede do vaso formando um hematoma mural que pode se estender em direção à íntima ou mesmo à adventícia. A localização subintimal do hematoma determina o padrão de estenose do lúmen arterial, enquanto a dissecção subadventicial promove dilatação focal (pseudoaneurisma) no segmento acometido. A denominação "pseudoaneurisma" é de uso corrente, apesar de não ser inteiramente correta, pois nesta situação o hematoma é contido por elementos da parede vascular. A ocorrência de ruptura vascular espontânea é bastante incomum. Por outro lado, isquemia distal pode ocorrer por fatores embólicos e/ou hemodinâmicos.

A DACC resulta de um processo multifatorial em consequência da conjunção de anormalidades constitucionais e trauma. São descritas na literatura muitas condições que poderiam predispor ao risco de DACC, sendo elas: predisposição genética/desordens com associação familiar (deficiência de α-1 antitripsina, síndrome de Ehlers-Danlos tipo 4, síndrome de Marfan, doença renal policística autossômica dominante, osteogênese imperfeita tipo 1, necrose medial cística, displasia fibromuscular, hiper-homocisteinemia, enxaqueca, anormali-

dades estruturais vasculares), exposição ambiental (infecções, uso de contraceptivo oral), trauma (trauma trivial por quiropraxia ou contusão) e fatores de risco comuns à aterosclerose (fatores de risco vasculares em geral e idade).

As repercussões clínicas decorrentes da dissecção dependem do vaso e, ainda, do segmento vascular acometido, bem como da localização do hematoma mural. A maioria dos pacientes tem pelo menos duas manifestações, entretanto estas podem ocorrer isoladamente e algumas dissecções podem raramente cursar assintomáticas. Manifestações focais são comuns e proporcionam oportunidade para reconhecimento e tratamento antes que se desenvolva isquemia parenquimatosa.

Dissecções da artéria carótida interna (ACI) com estenose ou oclusão levam frequentemente à isquemia no território carotídeo. Cefaleia intensa e dor cervical estão presentes em 75% dos pacientes. Paralisia oculossimpática (síndrome de Horner) consiste em miose e ptose e é considerada uma manifestação sugestiva de dissecção da ACI, ocorrendo em cerca de metade dos indivíduos. Paralisia de nervos cranianos, com maior frequência de pares inferiores, tem sido descrita em cerca de 10% dos pacientes com combinações diversas, inclusive apresentação com síndrome de Collet-Sicard (paralisia dos pares cranianos IX a XII). Outros sintomas são zumbido pulsátil e cegueira monocular transitória

Dissecção na artéria vertebral causa cefaleia e dor cervical, frequentemente occipital. Sintomas decorrentes de isquemia ocorrem em mais de 90% dos indivíduos, ocasionando manifestações como vertigem, náusea, vômitos, diplopia, turvação visual, disfagia, rouquidão e distúrbio da marcha. Eventualmente, há fraqueza braquial decorrente do envolvimento de raízes cervicais, particularmente de C5 e C6. Um contexto bastante particular é a ocorrência da síndrome de Wallenberg (síndrome bulbar lateral parcial ou completa), devida à isquemia bulbar retro-olivar por oclusão de uma artéria vertebral ou de uma artéria cerebelosa posteroinferior como resultado de dissecção. Outros sintomas podem incluir síndrome de Horner ipsilateral (lesão das fibras simpáticas descendentes), ataxia ipsilateral (lesão dos tratos cerebelares inferiores no pedúnculo cerebelar) e fraqueza ipsilateral do palato e das cordas vocais (lesão dos núcleos ou fibras do nono e décimo nervos cranianos). No caso de dissecções intracranianas ou extensão intracraniana de dissecção, as repercussões clínicas podem decorrer de eventos isquêmicos na circulação posterior, geralmente embólicos, ou de HSA (hemorragia subaracnoide).

ASPECTOS DE IMAGEM (FIGS. 18-25 E 18-26)

Ultrassonografia

- Dissecção no segmento proximal da ACI pode ser demonstrado na USG como espessamento hipoecoico na parede vascular, que representa o trombo e o espessamento mural.
- *Flap* intimal pode ser demonstrado.
- O método tem baixa sensibilidade para demonstrar lesões vasculares mais distais e nos casos de dissecção com estenose de baixo grau.

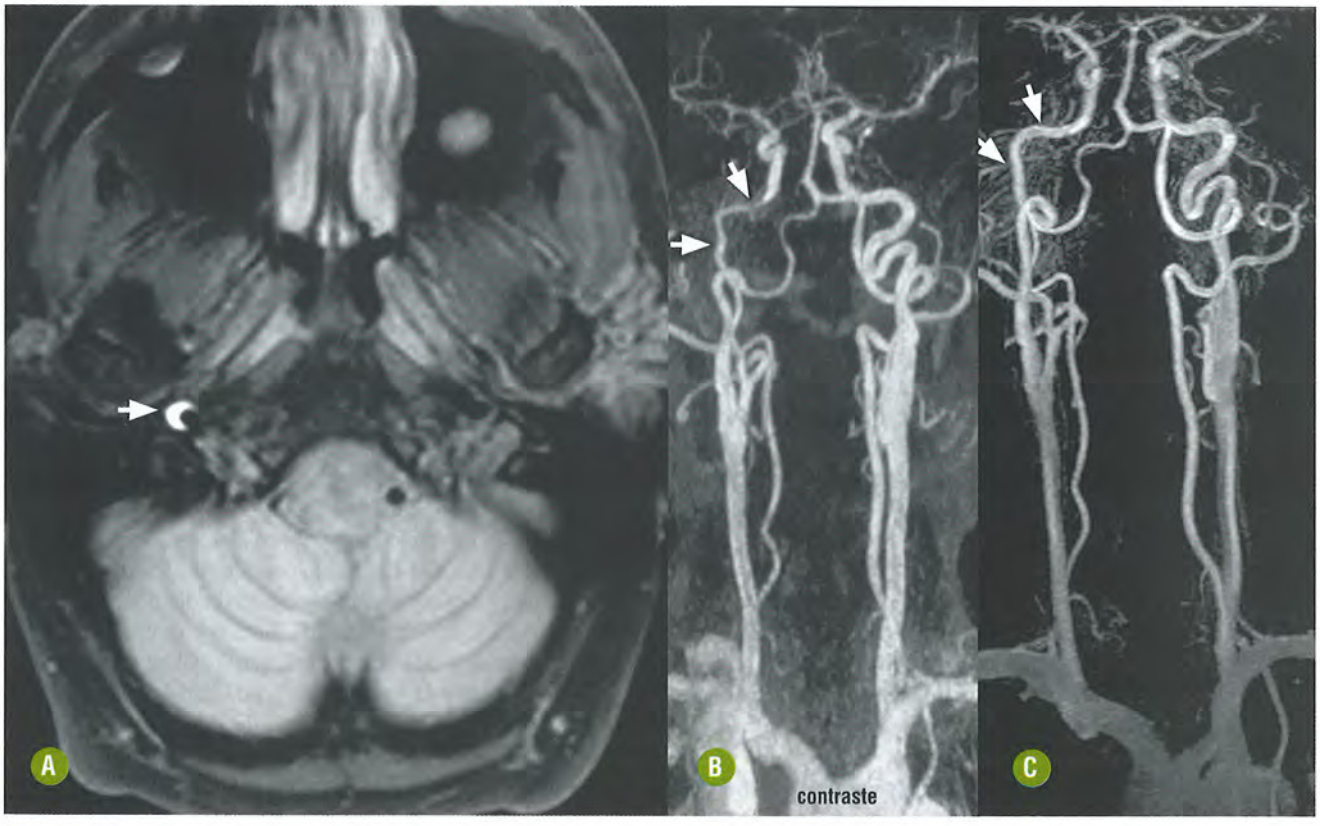

FIGURA 18-25. Exemplo de dissecção extracranina na carótida interna. Hematoma intramural com sinal alto em T1 com saturação da gordura (seta em **A**). Estenose vascular na ângio-RM (setas em **B**) reversível após tratamento clínico (setas em **C**). Cortesia do Dr. Antonio Rocha, São Paulo-SP.

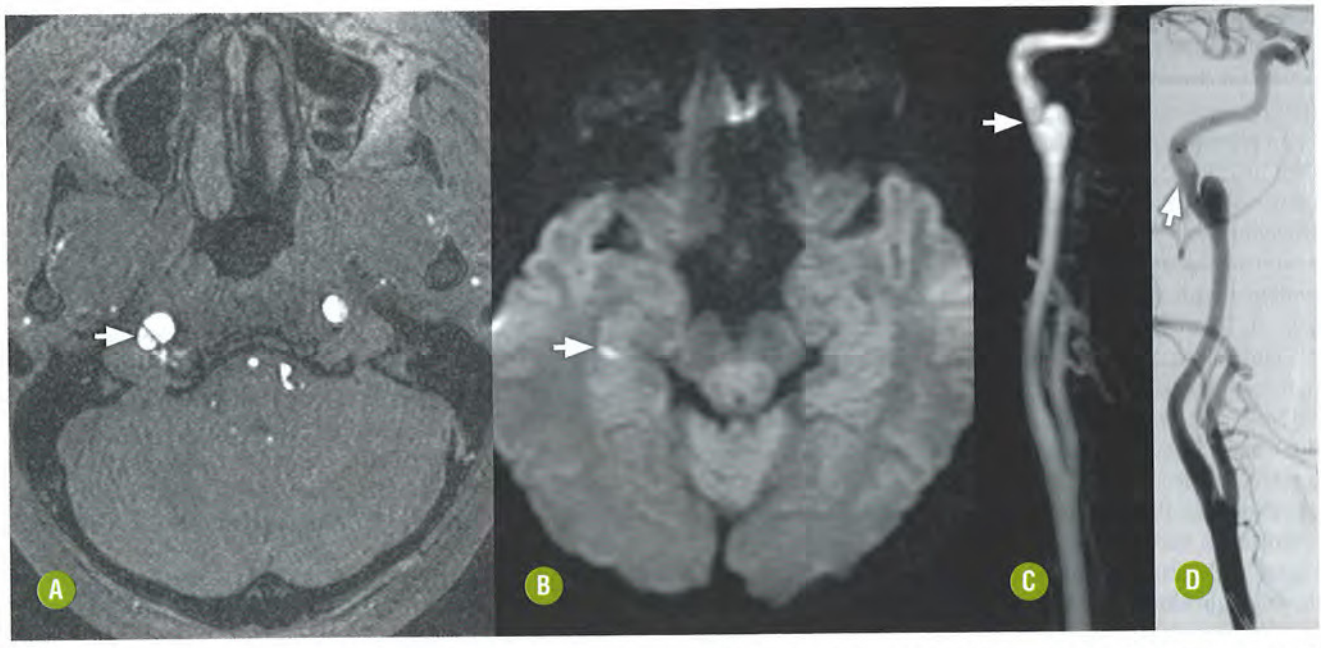

FIGURA 18-26. Exemplo de dissecção extracranina na carótida interna. Imagem axial não colapsada de ângio-RM demonstra lesão parietal, aumento do vaso e *flap* intimal (seta em **A**). Difusão por RM mostra isquemia no hipocampo direito (seta em **B**). Ângio-RM (seta em **C**) e arteriografia (seta em **D**) confirmam formação de pseudoaneurisma na parede do vaso. Cortesia do Dr. Antonio Rocha, São Paulo-SP.

- Outras condições que alteram as velocidades do fluxo na carótida ou vertebral, como vasoespasmo, redundância vascular e malformações vasculares, podem simular dissecção na USG.
- Dissecções cervicais altas e intracranianas podem ser suspeitas em casos de redução ipsilateral dos parâmetros hemodinâmicos no segmento carotídeo ou vertebral extracraniano.

Tomografia Computadorizada

- A ângio-TC é método não invasivo, amplamente disponível, com altas sensibilidade e especificidade para o diagnóstico de dissecção, especialmente quando houver aumento do volume vascular associado a estreitamento excêntrico.
- Acometimento extracraniano da ACI é significativamente mais provável do que o dos segmentos intracranianos, dado que a mobilidade e probabilidade de contato com estruturas ósseas, particularmente o processo estiloide, são maiores. Tipicamente a ACI é acometida em seu segmento proximal, cerca de 2-3 cm após a emergência no bulbo carotídeo. Em geral, não há extensão da dissecção ao segmento intracraniano, em virtude da proteção exercida pela rigidez do osso no canal petroso, que impossibilita a expansão luminal deste segmento.
- A dissecção da AV ocorre geralmente nos segmentos foraminal (V2) e pré-dural do vaso (V3).
- Na TC sem contraste, a presença de trombo mural hiperatenuante excêntrico e com forma de crescente pode ser evidente especialmente com ajuste adequado da janela.
- Outros achados na ângio-TC incluem espessamento mural, oclusão, formação de pseudoaneurisma e realce periférico da parede do vaso devido a contraste nos *vasa vasorum* da túnica adventícia.
- A presença de fluxo laminar pós-dissecção no segmento petroso (*train track*) pode ocorrer e está relacionada com padrão de fluxo pós-estenótico, podendo ser erroneamente interpretado como extensão intracraniana da dissecção cervical.
- O pós-processamento utilizando técnicas de reformatação MIP (Maximum Intensity Projection), multiplanar MPR (Multiplanar reconstruction) e 3D proporciona imagens que se assemelham bastante àquelas obtidas por arteriografia convencional.
- As desvantagens do método estão relacionadas com complicações associadas ao uso do meio de contraste intravenoso e a altas doses de radiação, destacando-se ainda artefatos de degradação da imagem relacionados com amálgamas dentários e estruturas ósseas na base do crânio.

Ressonância Magnética

- A RM estrutural vem sendo cada vez mais indicada para o diagnóstico de DACC, particularmente quando associamos a ângio-RM, pois este método tem se mostrado particularmente útil pelo caráter não invasivo e pela possibilidade de demonstração de todo o conjunto de complicações, como a isquemia parenquimatosa e a HSA.
- Achados de alta especificidade na RM são hematoma intramural e edema dos tecidos moles periarteriais. Neste contexto, emprego de uma aquisição T1, com supressão de gordura e saturação de fluxo inferior e superior, é necessária visando a caracterização de duplo lúmen vascular, com a demonstração de *flow void* excêntrico, envolvido pela área hiperintensa (hematoma), ambos ocasionando a expansão do diâmetro vascular.
- O comportamento de sinal do hematoma parietal tem a mesma dinâmica dos hematomas parenquimatosos encefálicos decorrentes da metabolização da hemoglobina. Neste contexto, merece destaque o fato de que, nas fases aguda (24-48 horas) e crônica (após seis meses), o trombo torna-se hipointenso nas imagens ponderadas em T1, dificultando a distinção com o *flow void* adjacente. Dentro de 48 horas até dois meses o hematoma parietal é hiperintenso em T1, isointenso à gordura cervical; assim, sequências ponderadas

em T1 com saturação de gordura são importantes para a identificação do mesmo.
- Os estudos de ângio-RM com contraste de fase e pós-gadolínio intravenoso permitem a demonstração segura do padrão estenótico, semelhante àquele descrito nos estudos de AD (arteriografia digital).
- Embora tenha menor resolução espacial em relação à AC, a ângio-RM não é invasiva e tem outras vantagens, como a caracterização dos tecidos adjacentes, a avaliação precisa do trombo mural, do duplo lúmen e a análise precisa do parênquima encefálico. Estenoses significativas do vaso podem levar a infartos no tronco, ao passo que dilatação aneurismática pode levar a embolização de trombos para qualquer segmento da circulação posterior.
- Dissecções vasculares na *pars transversaria* da artéria vertebral podem ser de difícil diagnóstico, pois o vaso é completamente envolvido por gordura neste segmento, podendo ocultar o hematoma parietal nas sequências ponderadas em T1, e, ainda, devido ao fato de que o realce do plexo venoso na *pars transversaria* pode simular trombo no exame pós-contraste. Ângio-RM pós-contraste irá demonstrar redução irregular no calibre do vaso na topografia da dissecção.

Arteriografia

- A arteriografia ainda é aceita como padrão-ouro para o diagnóstico das dissecções arteriais supra-aórticas. Contudo vem havendo gradual substituição pelos métodos não invasivos tanto para o diagnóstico inicial quanto para o seguimento.
- Os sinais clássicos incluem dois padrões principais, que podem até coexistir: o padrão estenótico e o pseudoaneurisma. Em ambos deve ser buscada a presença de *flap* intimal, duplo lúmen e estenose irregular. O pseudoaneurisma é representado por uma dilatação em adição ao contorno do vaso, geralmente perpendicular à luz. Um padrão típico de oclusão ou severa estenose carotídea resulta no estreitamento luminal com aspecto de "cauda de rato", bastante sugestivo de dissecção da ACI.

DIAGNÓSTICO DIFERENCIAL

Os principais diagnósticos diferenciais incluem displasia fibromuscular, aterosclerose, repercussões vasculares de radioterapia e vasculites, destacando-se arterite de Takayasu e doença de Behçet, cuja exclusão se faz basicamente pela não caracterização do hematoma na parede vascular.

Outro diferencial a ser considerado é a carotidínea, entidade inflamatória da parede vascular carotídea caracterizada especialmente por edema parietal e dor facial ipsilateral, com boa resposta a corticosteroides. O achado típico na RM é de espessamento excêntrico da parede vascular com realce pós-gadolínio, porém sem caracterização de hematoma. Não há alteração do padrão hemodinâmico no estudo Doppler velocimétrico.

DISSECÇÃO ARTERIAL INTRACRANIANA

INTRODUÇÃO

Generalidades e Aspectos Clínicos

A dissecção intracraniana da artéria carótida interna é menos comum que a do segmento arterial deste vaso. Os fatores de risco incluem displasia fibromuscular, necrose medial cística, síndrome de Marfan e síndrome de Ehler-Danlos tipo 4. Clinicamente, observam-se sinais inespecíficos como cefaleia e, eventualmente, quadros focais. Devido à presença de camadas média e adventícia mais finas e à falta da lâmina elástica externa, a formação de pseudoaneurisma e, consequentemente, hemorragia subaracnóidea pode ser a forma de apresentação.

A dissecção intracraniana no segmento V4 da artéria vertebral ocorre por provável estiramento da transição entre os segmentos V3 e V4, fixos pela presença da dura-máter, resultando em lesão parietal, formação de pseudoaneurisma dissecante e, eventualmente, hemorragia subaracnóidea. A idade de pico ocorre por volta da quinta década, média de idade inferior aos eventos isquêmicos ateroscleróticos. Trauma trivial em prática esportiva, atividades normais diárias (espirro, movimentação súbita da cabeça, dormir em posição não usual) e mecanismos de torção súbita da coluna cervical (manipulação quiroprática, ressuscitação e convulsões) são fatores associados. Cefaleia occipital ou dor cervical unilateral são sintomas clínicos importantes, e as demais manifestações clínicas são dependentes da ocorrência de isquemia (como síndrome de Wallemberg) ou hemorragia subaracnóidea.

ASPECTOS DE IMAGEM (FIGS. 18-27 E 18-28)

Tomografia Computadorizada

- Com o advento da tomografia de múltiplos detectores, a ângio-TC tem sido cada vez mais utilizada para o diagnóstico não invasivo da dissecção arterial intracraniana.
- Os critérios mais importantes por imagem descritos são aumento no diâmetro externo do vaso e espessamento mural em forma de crescente.
- A TC tem a vantagem da demonstração dos infartos, hemorragia subaracnóidea ou do vaso denso devido à presença do trombo mural

Ressonância Magnética

- A RM tem boa acurácia para demonstrar dissecção na artéria vertebral.
- Hematoma mural (semelhante a dissecção extracraniana) é o sinal mais específico.
- Outros achados, como redução do calibre vascular, aumento de partes moles e realce parietal do vaso acometido nas sequências pós-gadolínio, podem ser demonstrados.
- A ângio-RM é usada para demonstração das anormalidades luminais, como dilatação aneurismática, *flap* intimal e oclusão.

Arteriografia

- Permanece método diagnóstico definitivo para dissecção intracraniana.
- Os padrões angiográficos descritos são o esteno-oclusivo e o aneurismático.
- No padrão esteno-oclusivo observam-se estreitamento irregular focal ou por longos segmentos ("sinal da fita" e o sinal do "colar de contas"), retenção do meio de contraste na fase arterial tardia e oclusão.
- No padrão aneurismático os achados angiográficos consistem em dilatação aneurismática focal ou fusiforme as-

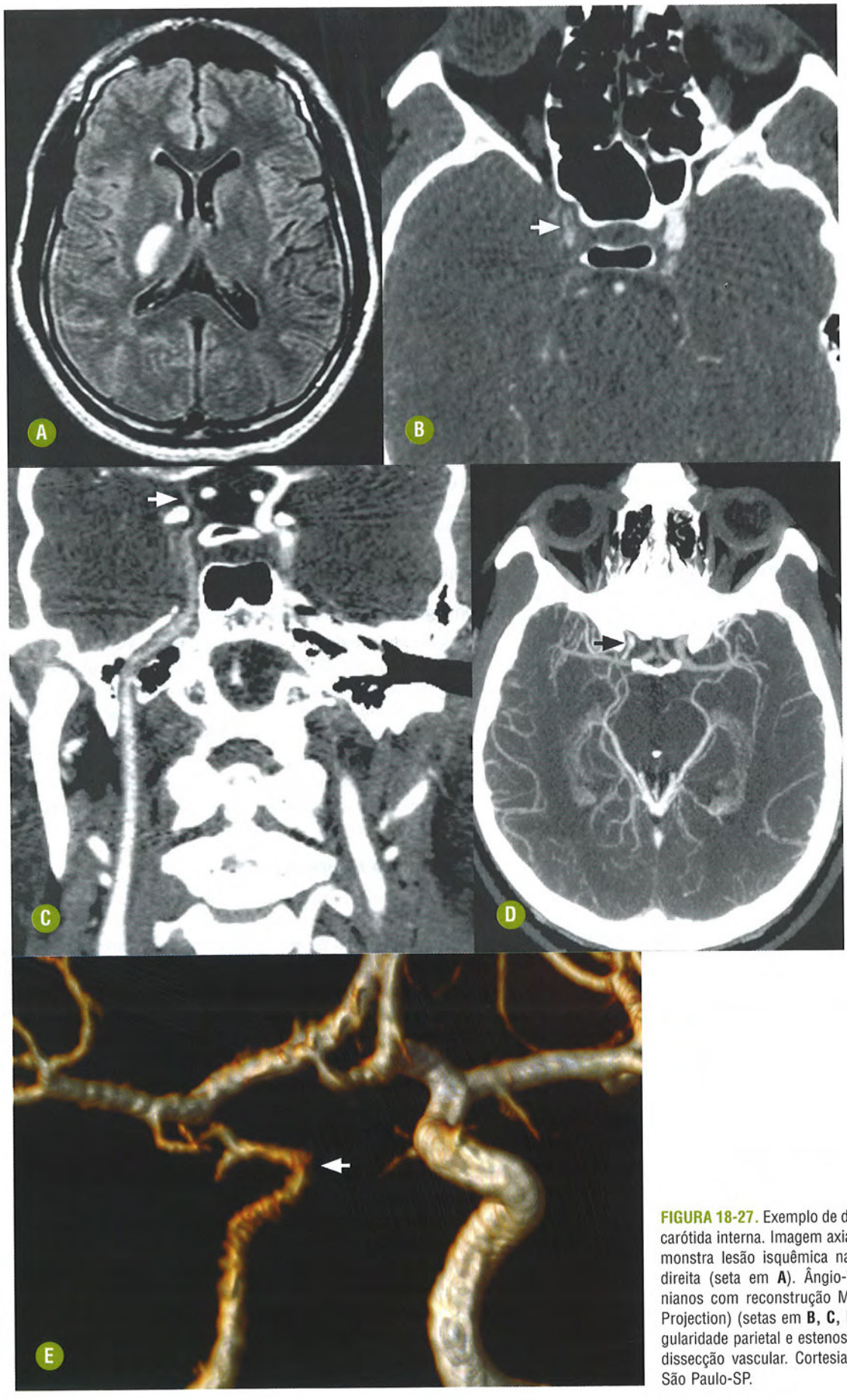

FIGURA 18-27. Exemplo de dissecção intracranina na carótida interna. Imagem axial FLAIR do encéfalo demonstra lesão isquêmica na região talamocapsular direita (seta em **A**). Ângio-TC dos vasos intracranianos com reconstrução MIP (Maximum Intensity Projection) (setas em **B, C, D**) e 3D **(E)** mostra irregularidade parietal e estenose do vaso sugestivas de dissecção vascular. Cortesia do Dr. Antonio Rocha, São Paulo-SP.

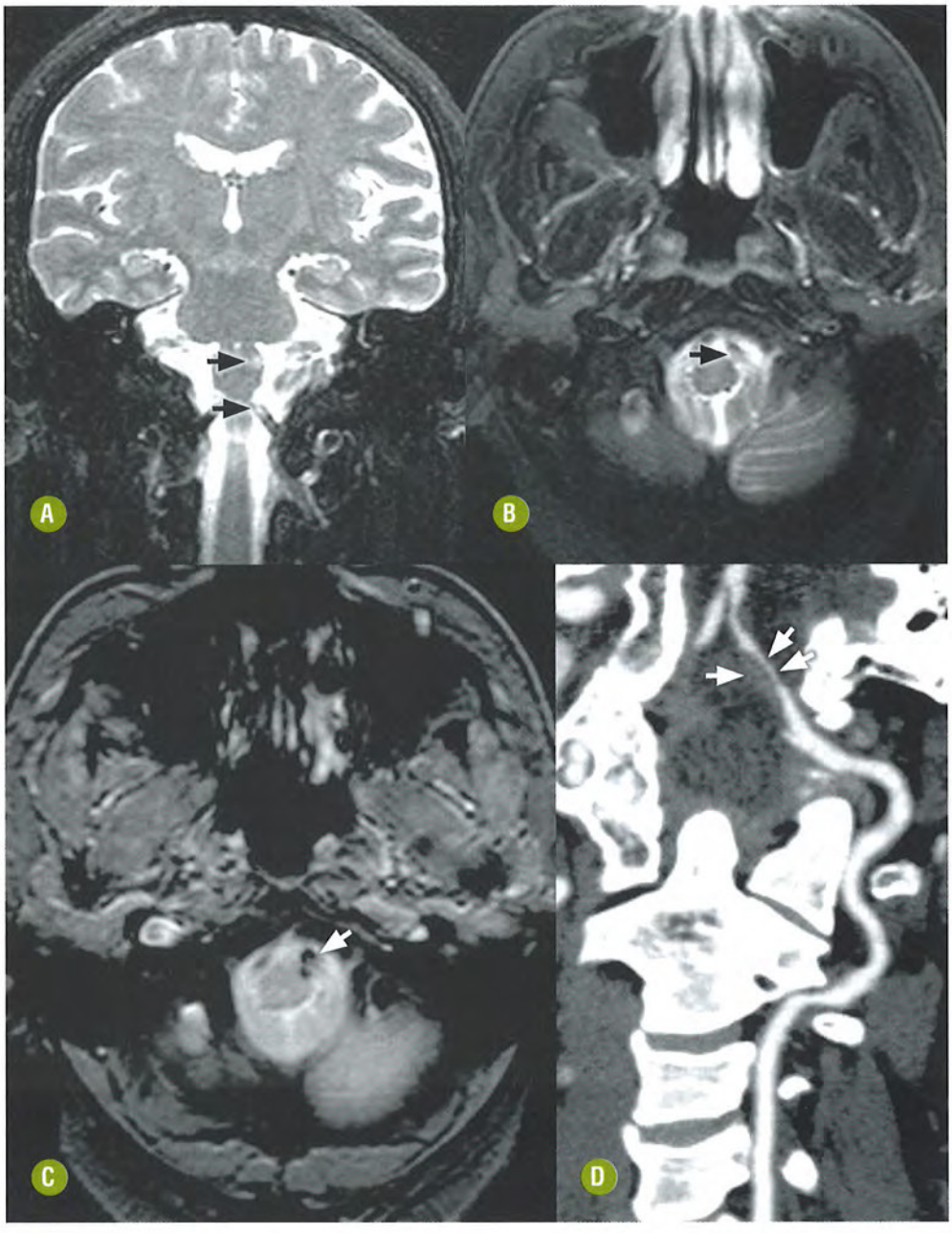

FIGURA 18-28. Exemplo de dissecção intracranina da artéria vertebral esquerda. Coronal T2 demonstra irregularidade de sinal no segmento V4 da artéria vertebral esquerda (seta inferior em A) e lesão isquêmica no bulbo (seta superior **A**). Axial T2 (seta em **B**) confirma este achado. Hemorragia parietal (seta em **C**) na parede do vaso na sequência axial T2*. Ângio-TC confirma trombo mural (seta em **D**) e estenose do vaso (seta dupla em **D**). Cortesia do Dr. Antonio Rocha, São Paulo-SP.

sociados ou não a estenose proximal ou distal, sendo que a extensão do hematoma às camadas média ou adventícia resulta na formação de pseudoaneurisma.

- Estas duas apresentações demonstram evolução variável nos estudos de controle, variando de resolução da estenose ou progressão para oclusão vascular completa.

DIAGNÓSTICO DIFERENCIAL

Os principais diagnósticos diferenciais incluem aterosclerose, arterite pós-radioterapia, vasculites infecciosas e inflamatórias não infecciosas (como arterite de células gigantes). Quando o acometimento for no segmento distal das carótidas internas, considerar padrão moyamoya no diagnóstico diferencial.

Conclusão

Grandes avanços foram obtidos nos últimos anos no diagnóstico por imagem do AVCI. A TC é o método mais utilizado para excluir hemorragia cerebral e sinais extensos de isquemia na fase aguda do AVCI. A difusão por RM, por outro lado, é mais sensível para detectar lesões isquêmicas e, associada à PRM, mais acurada para avaliar o tecido isquêmico em risco (penumbra). Tanto a ângio-TC como a ângio-RM são excelentes métodos para avaliar o local da obstrução vascular e a presença de dissecção vascular. Neste contexto, o radiologista é fundamental no manejo de pacientes com AVCI agudo. O desenvolvimento de novas técnicas de TC e RM deve aumentar a importância dos exames de imagem no diagnóstico e na terapêutica dos pacientes com doença neurovascular isquêmica.

LITERATURA RECOMENDADA

1. Albers GW, Thijs VN, Wechsler L, Kemp S, Schlaug G, Skalabrin E, et al.; for the DEFUSE Investigators. Magnetic resonance imaging profiles predict clinical response to early reperfusion: the diffusion and perfusion imaging evaluation for understanding stroke evolution (DEFUSE) study. Ann Neurol. 2006; 60: 508-517.
2. Barber PA, Demchuk AM, Zhang J, et al. Validity and reliability of a quantitative computed tomography score in predicting outcome of hyperacute stroke before thrombolytic therapy. Lancet. 2000; 355: 1670-1674.
3. Ezzedine MA, Lev MH, McDonald CT, et al. CT angiography with whole brain perfused blood volume imaging: added clinical value in the assessment of acute stroke. Stroke. 2002; 33: 959-966.
4. Fiebach JB, Schellinger PD, Jansen O, et al. CT and diffusion-weighted MR imaging in randomized order: diffusion-weighted imaging results in higher accuracy and lower interrater variability in the diagnosis of hyperacute ischemic stroke. Stroke. 2002; 33: 2206-2210.
5. Flacke S, Urbach H, Keller E, et al. Middle cerebral artery (MCA) susceptibility sign at susceptibility-based perfusion MR imaging: clinical importance and comparison with hyperdense MCA sign at CT. Radiology. 2000; 215: 476-482.
6. González RG, Schaefer PW, Buonanno FS, et al. Diffusion-weighted MR imaging: diagnostic accuracy in patients imaged within 6 hours of stroke symptom onset. Radiology. 1999; 210: 155-162.
7. Grotta JC, Chiu D, Lu M, et al. Agreement and variability in the interpretation of early CT changes in stroke patients qualifying for intravenous rtPA therapy. Stroke. 1999; 30: 1528-1533.
8. Hacke W, Albers G, Al-Rawi Y, et al. The Desmoteplase in Acute Ischemic Stroke Trial (DIAS): a phase II MRI-based 9-hour window acute stroke thrombolysis trial with intravenous desmoteplase. Stroke. 2005; 36: 66-73.
9. Hacke W, Kaste M, Fieschi C, et al Intravenous thrombolysis with recombinant tissue plasminogen activator for acute hemispheric stroke: the European Cooperative Acute Stroke Study (ECASS). JAMA. 1995; 274: 1017–1025.
10. Kidwell CS, Chalela JA, Saver JL, et al. Comparison of MRI and CT for detection of acute intracerebral hemorrhage. JAMA. 2004; 292: 1823-1830.
11. Kidwell CS, Saver JL, Villablanca JP et al. Magnetic resonance imaging detection of microbleeds before thrombolysis: an emerging application. Stroke. 2002; 33: 95-98.
12. Latchaw RE, Alberts MJ, Lev MH, et al. Recommendations for imaging of acute ischemic stroke: a scientific statement from the American Heart Association. Stroke. 2009 Nov;40(11):3646-78.
13. Lev MH, Farkas J, Gemmete JJ, et al. Acute stroke: improved nonenhanced CT detection: benefits of soft copy interpretation by using variable window width and center level settings. Radiology. 1999; 213: 150-155.
14. Lev MH, Segal AZ, Farkas J. et al. Utility of perfusion-weighted CT imaging in acute middle cerebral artery stroke treated with intra-arterial thrombolysis: prediction of final infarct volume and clinical outcome. Stroke. 2001; 32: 2021-2028.
15. Muir KW, Buchan A, von Kummer R, et al. Imaging of acute stroke. Lancet Neurol. 2006 Sep;5(9):755-68.
16. Mullins ME, Lev MH, Schellingerhout D, et al. Intracranial hemorrhage complicating acute stroke: how common is hemorrhagic stroke on initial head CT scan and how often is initial clinical diagnosis of acute stroke eventually confirmed?. AJNR Am J Neuroradiol. 2005 Oct;26(9):2207-12.
17. Roberts HC, Dillon WP, Furlan AJ et al. Computed tomographic findings in patients undergoing intra-arterial thrombolysis for acute ischemic stroke due to middle cerebral artery occlusion: results from the PROACT II trial. Stroke. 2002; 33: 1557-1565.
18. Rodallec, M H; Marteau, V; Gerber, S; Desmottes, L; Zins M. Craniocervical Arterial Dissection: Spectrum of Imaging Findings and Differential Diagnosis. RadioGraphics 2008; 28:1711-1728.
19. Rovira A, Orellana P, Alvarez-Sabín J, et al. Hyperacute ischemic stroke: middle cerebral artery susceptibility sign at echo-planar gradient-echo MR imaging. Radiology. 2004; 232: 466-473.
20. Schellinger PD, Fiebach JB, Hacke W. Imaging-based decision making in thrombolytic therapy for ischemic stroke: present status. Stroke. 2003; 34: 575-581.
21. Schellinger PD, Jansen O, Fiebach JB, et al. Feasibility and practicality of MR imaging of stroke in the management of hyperacute cerebral ischemia. AJNR 2000; 21: 1184-1189.
22. Schievink, W I. Spontaneous Dissection of the Carotid and Vertebral Arteries. NEJM 2001: 344(12): 898-906.
23. Schwamm LH, Rosenthal ES, Swap CJ, et al. Hypoattenuation on CT angiographic source images predicts risk of intracerebral hemorrhage and outcome after intra-arterial reperfusion. AJNR 2005; 26: 1798.1803.
24. Sims J, Schwamm LH. The evolving role of acute stroke imaging in intravenous thrombolytic therapy: patient selection and outcomes assessment. Neuroimaging Clin N Am. 2005; 15: 421-440.
25. Srinivasan A, Goya M, Al Azri F, et al. State-of-the-Art Imaging of Acute Stroke. Radiographics 2006; 26:S75-S95.
26. The National Institute of Neurological Disorders and Stroke rt-PA Study Group. Tissue plasminogen activator for acute ischemic stroke. N Engl J Med. 1995; 333: 1581-1587.
27. Thomalla G, Sobesky J, Kohrmann M, et al. Two Tales: Hemorrhagic Transformation but Not Parenchymal Hemorrhage After Thrombolysis Is Related to Severity and duration of Ischemia. MRI Study of Acute Stroke Patients Treated With Intravenous Tissue Plasminogen Activator Within 6 Hours. Stroke. 2007;38: 313-318.



19
CAPÍTULO

Afecções dos Seios Venosos Intracranianos

Carlos Toyama
Antônio José da Rocha
Douglas Mendes Nunes

INTRODUÇÃO

Generalidades

A angioarquitetura da drenagem venosa do encéfalo reproduz um sistema tubular de baixa pressão que canaliza o sangue venoso desde as vênulas e veias medulares (centrais) do encéfalo até o sistema extracraniano, passando através de complexos sistemas independentes, mas interligados, de drenagem superficial e profunda, compostos de veias principais (corticais e profundas) e seios venosos que drenam principalmente para as veias jugulares internas.

Uma variedade de anormalidades congênitas e adquiridas pode alterar a drenagem venosa do encéfalo. O desenvolvimento das modernas técnicas de imagem viabilizou a demonstração confiável da árvore vascular que compõe o sistema de drenagem, bem como as anormalidades vasculares ou parenquimatosas associadas. Alterações circulatórias da drenagem do encéfalo determinam fundamentalmente obstrução venosa com graus variados de repercussão sobre o parênquima, predominando a ocorrência de edema vasogênico e hemorragia. Alterações menos comuns resultam em atrofia cerebral, formação de fístulas arteriovenosas durais ou isquemia por edema citotóxico.

Alterações congênitas do sistema de drenagem do encéfalo são relativamente comuns, sendo, todavia, considerada rara a ocorrência de repercussão clínica. A associação a outras malformações cranioencefálicas e a interação com síndromes neurocutâneas ("facomatoses vasculares") serão objeto de discussões pormenorizadas em outros capítulos desta obra. Este capítulo valorizará aquelas alterações clinicamente manifestas ou que promovam algum grau de dificuldade ou dúvida diagnóstica.

A trombose venosa cerebral (TVC) e suas complicações serão o principal foco deste capítulo, por tratar-se da afecção específica mais relevante que altera a drenagem do encéfalo.

ANATOMIA VENOSA INTRACRANIANA

Apesar das variações anatômicas frequentes, a drenagem venosa intracraniana pode ser dividida em veias profundas, superficiais e seios durais (Fig. 19-1). O conhecimento anatômico pormenorizado das vias de drenagem venosa e de suas respectivas regiões parenquimatosas de afluência visa habilitar o reconhecimento específico da zona acometida e o diagnóstico preciso da TVC (Fig. 19-2).

As veias superficiais têm geralmente um trajeto oblíquo e verticalizado, a partir do qual drenam para os seios durais. As veias superficiais que drenam em sentido superior recebem o nome da área do córtex de drenagem, e aquelas que drenam inferiormente incluem, principalmente, as veias de Labbé e sylviana (veia cerebral média superficial). A drenagem das veias cerebrais superficiais é variável. A maior parte do aspecto superior do parênquima encefálico e da região cortical parassagital drena para o seio sagital superior. A drenagem da região peri-insular é feita através da veia sylviana até o seio petroso superior. Os lobos

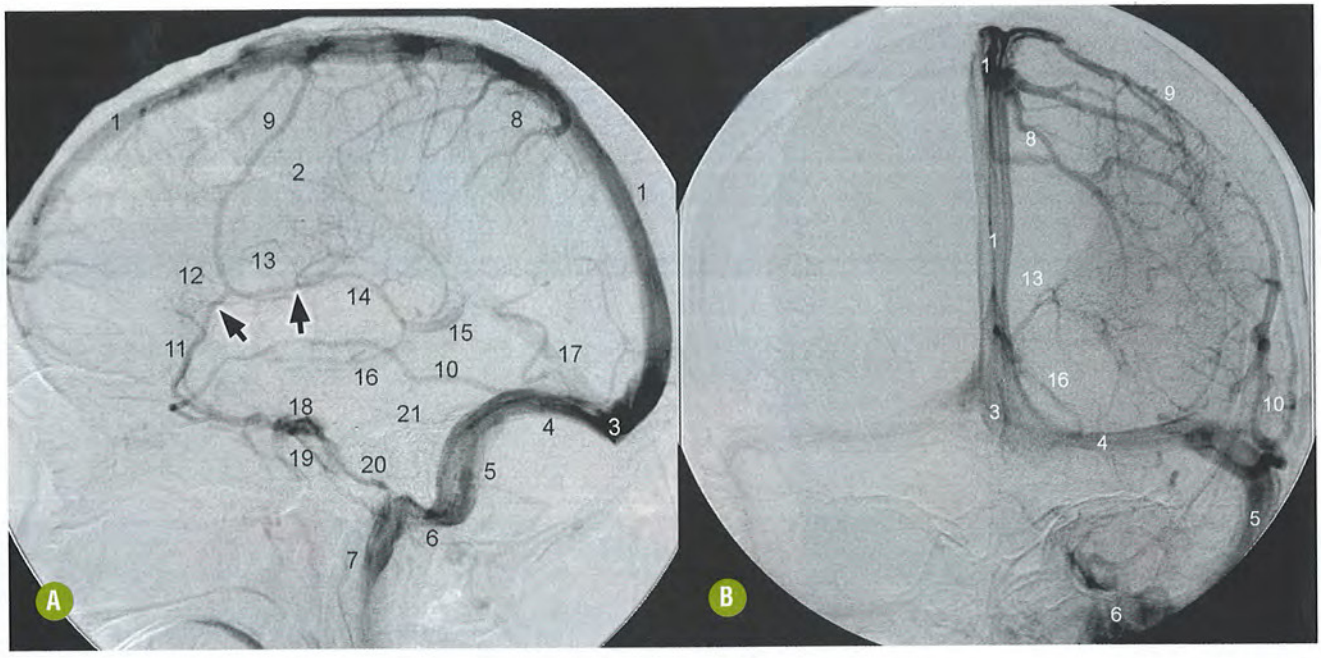

FIGURA 19-1. Anatomia da drenagem venosa. Estudos angiográficos digitais em perfil **(A)** e frente **(B)** da drenagem venosa do cérebro. Seio sagital superior (1), seio sagital inferior (2), tórcula de Herófilo (confluência dos seios) (3), seio transverso (4), seio sigmoide (5), bulbo jugular (6), veia jugular interna (7), veias corticais (8), veia de Trolard (9), veia de Labbé (10), veia cerebral média superficial (11), veia septal (12), veia talamoestriada (13), veia cerebral interna (14), grande veia cerebral de Galeno (15), veia basal de Rosenthal (16), seio reto (17), seio cavernoso (18), plexo venoso clival (19), seio petroso inferior (20), seio petroso superior (21).

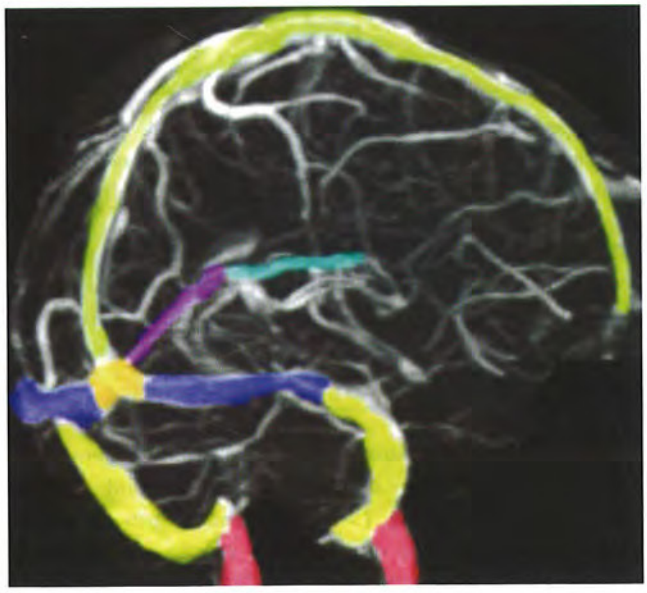

FIGURA 19-2. Reconstrução de ângio-RM da drenagem venosa normal. Seio sagital superior (verde), seio sagital inferior (azul-claro), seio reto (rosa), confluência dos seios (laranja), seio transverso (azul-escuro), seio sigmoide (amarelo) e veia jugular interna (vermelho).

temporal, parietal e occipital, por sua vez, drenam para a veia de Labbé e dela para o seio transverso (Fig. 19-3).

O sistema venoso profundo inclui a veia cerebral magna (de Galeno), as veias cerebrais internas e suas tributárias, bem como a veia basal (de Rosenthal) e suas tributárias, as veias subependimárias e medulares. O sistema venoso profundo drena o lobo frontal inferior, a maioria da substância branca profunda frontal, temporal e parietal, o corpo caloso, a porção superior do tronco encefálico, os núcleos da base e os tálamos (Fig. 19-4).

TROMBOSE VENOSA

INTRODUÇÃO

Generalidades

A TVC pode, atualmente, ser considerada uma afecção não rara, associada a diversos fatores etiológicos. Tem frequentemente apresentação clínica inespecífica e o papel das técnicas de imagem tornou-se muito relevante nos últimos tempos, pois comumente permite diagnósticos insuspeitos.

O diagnóstico correto de trombose de seio dural ou de veia cortical deve basear-se na demonstração de trombo intraluminal, sendo, portanto, os exames de imagem e o radiologista importantes para o diagnóstico precoce. A instituição de terapêutica apropriada pode reverter o quadro e reduzir os riscos de complicação aguda e sequelas. O diagnóstico tardio, por outro lado, pode relacionar-se com maiores morbidade e mortalidade.

Achados Clínicos e Laboratoriais

A manifestação clínica varia muito, na dependência da localização, da extensão do comprometimento da TVC e da existência de circulação colateral venosa efetiva. A apresentação clínica pode ser didaticamente dividida de acordo com o sítio da trombose, que desencadeará manifestações previsíveis

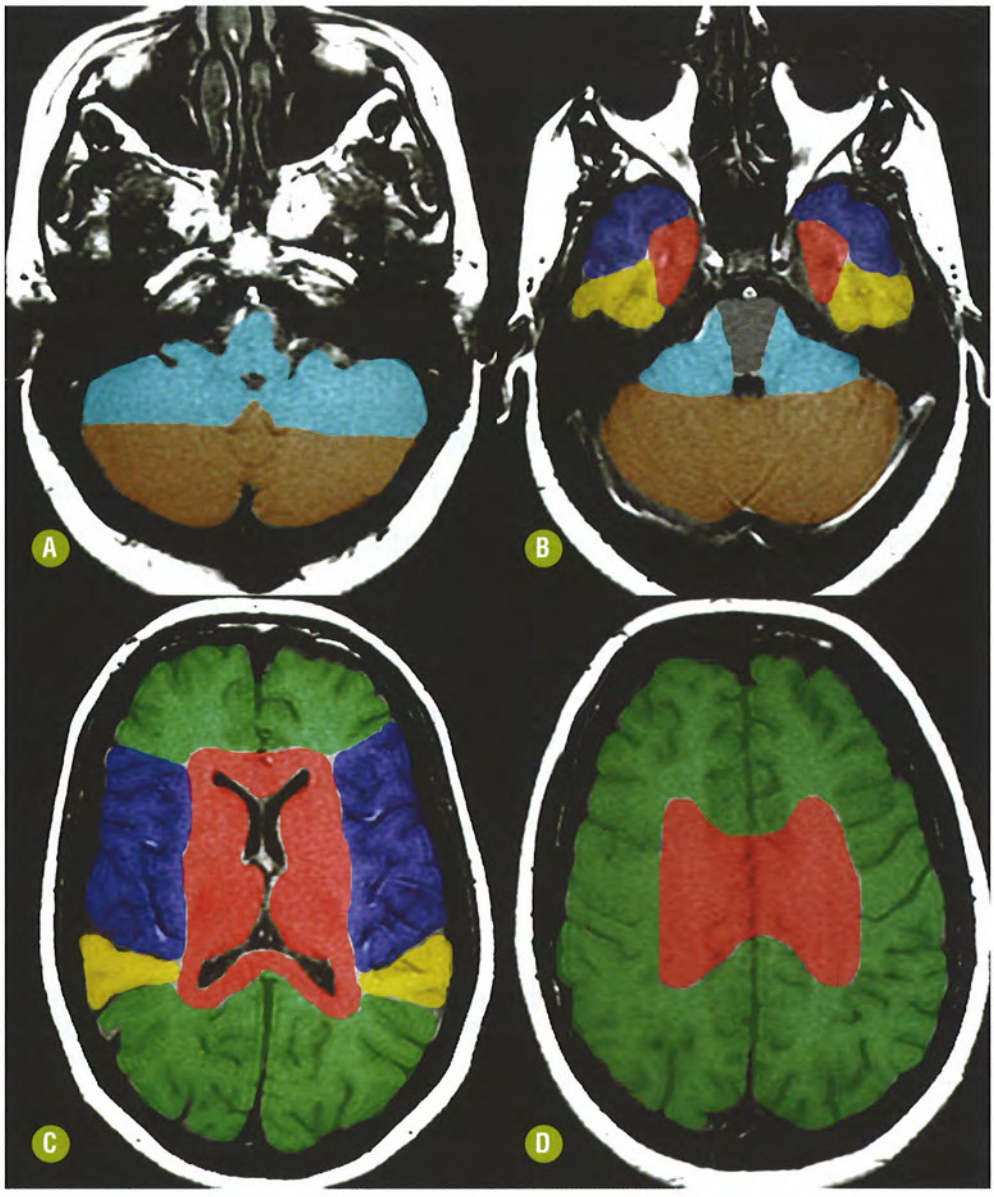

FIGURA 19-3. Representação esquemática dos territórios de drenagem venosa do encéfalo. A representação dos territórios está superposta às imagens axiais de ressonância magnética no plano bicomissural de acordo com Rhoton AL Jr. Território de drenagem das veias cerebrais internas (vermelho). A maior parte do cérebro é drenada pelo seio sagital superior (verde). A veia sylviana drena a região peri-insular até os seios basais durais (azul). O seio transverso recebe drenagem dos lobos temporal, parietal e occipital. A veia de Labbé drena a maior parte deste território (amarelo). A drenagem do compartimento infratentorial ocorre pelas veias petrosas (azul-claro), grupo tentorial (marrom) e sistema de Galeno (cinza).

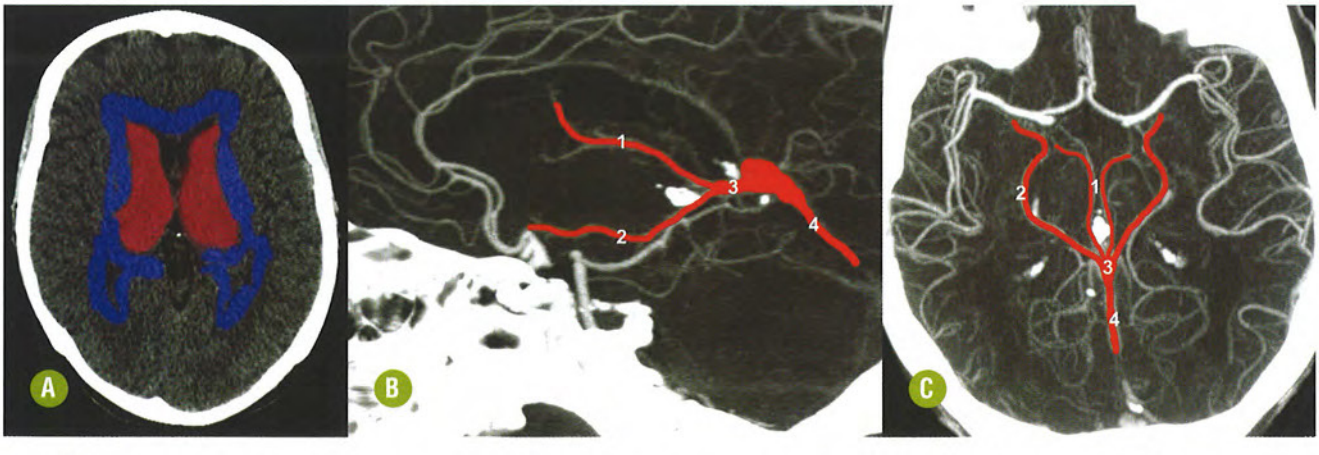

FIGURA 19-4. Representação esquemática dos territórios profundos de drenagem venosa do encéfalo. TC axial **(A)** com a representação em cores do território de drenagem do sistema venoso profundo e das veias cerebrais profundas (veias cerebrais internas e veia de Galeno) em vermelho. O território de drenagem da substância branca profunda em azul também é demonstrado. Ângio-TC (**B** e **C**) destacando a drenagem venosa profunda: veias cerebrais internas (1); veias basais de Rosenthal (2); grande veia cerebral de Galeno (3); seio reto (4).

(Tabela 19-1), principalmente manifestadas por: hipertensão intracraniana isolada (tríade de Cushing); síndrome focal (sinais neurológicos localizatórios); encefalopatia (sinais multifocais e prejuízo da consciência); além da síndrome do seio cavernoso uni ou bilateral.

A síndrome de hipertensão intracraniana ocorre em 20% a 40% dos indivíduos com TVC, enquanto os sinais neurológicos focais são mais frequentes diante da coexistência de comprometimento do parênquima encefálico. Os sinais e sintomas podem ser flutuantes devido a trombólise e recanalização espontânea.

O início das manifestações clínicas é variável em relação à instalação da TVC, sendo aproximadamente 28% dos casos na apresentação aguda (< 48 horas), 42% na subaguda (48 horas a 30 dias) e 30% na crônica (> 30 dias).

Os fatores de risco são muitos, sendo a TVC uma condição usualmente multifatorial (Tabela 19-2). O comprometimento dos seios durais pode ser precipitado por fatores específicos, como infecção (parenquimatosa cerebral, meníngea, mastoides, seios paranasais), gravidez ou puerpério, neurocirurgia, trauma, punção lombar, como complicação pós-colocação de cateter de jugular, uso de drogas (contraceptivos orais,

TABELA 19-1. Correlação Topográfica das Principais Manifestações Clínicas Associadas à TVC

Sítio da Trombose	*Síndrome Clínica*	*Manifestações mais Comuns*
Trombose de seio da drenagem superficial • Seio sagital superior • Seio lateral	Hipertensão intracraniana isolada	• Cefaleia • Distúrbios visuais • Papiledema • Vômito • Paralisia do sexto nervo
Trombose de veia cortical superficial (infarto venoso no parênquima)	Síndrome focal "sinais localizatórios"	• Crise epiléptica focal ou generalizada • Déficit de força • Afasia
Trombose venosa cerebral profunda	Encefalopatia	• Déficits multifocais • Crises epilépticas • Rebaixamento de nível de consciência (estupor e coma) • Delírio • Abulia
Trombose de seio cavernoso	Síndrome do seio cavernoso	• Paralisia de nervos cranianos (terceiro, quarto e sexto) • Neuralgia ou perda de sensibilidade trigeminal • Proptose ou quemose

Adaptado de Bousser MG e Russell RR (1997).

TABELA 19-2. Condições Predisponentes para Trombose de Veias Corticais e de Seios Durais

Condição Predisponente	*Diagnóstico Específico (mais frequentes)*
Estados pró-trombóticos geneticamente determinados	• Déficit de proteína C, S ou antitrombina • Mutação do fator V de Leiden
Estado pró-trombótico adquirido	• Síndrome do anticorpo antifosfolípide • Síndrome nefrótica (perda de antitrombina III)
Vasculite	• Lúpus • Doença de Behçet
Outras doenças inflamatórias	• Doença inflamatória intestinal • Sarcoidose
Doenças hematológicas não malignas	• Policitemia • Trombocitopenia • Anemia severa
Outras condições	• Fístula arteriovenosa dural • Neoplasias

Modificado de Ferro JM, Canhão P. Practical Neurology 2003, 3, 214-219.

L-asparaginase, terapia de reposição hormonal, tamoxifeno, entre outras), bem como neoplasias com invasão ou compressão das vias de drenagem venosa do encéfalo. Algumas afecções sistêmicas também podem estar relacionadas com as condições clínicas que afetam a coagulação, determinam estase venosa ou aumento da viscosidade do sangue. A frequência de cada fator etiológico pode variar com a faixa etária. Afecções agudas sistêmicas, como choque hipovolêmico ou desidratação, podem ser as principais condições mórbidas relacionadas com a TVC em neonatos.

Apesar de todo o conhecimento acumulado sobre TVC e seus fatores de risco, admite-se que em até 35% dos casos a causa permanecerá desconhecida, mesmo depois de apropriada investigação. Dessa forma, a coexistência de fatores de risco pode corroborar a hipótese de TVC, mas a suspeita dessa afecção deverá permanecer alta mesmo na ausência de fatores de risco previamente conhecidos.

Achados Histopatológicos

O substrato histopatológico das TVC, independente do fator etiológico que a precipitou, será muito semelhante ou idêntico, permitindo descrevê-lo aqui. Ao exame macroscópico, o segmento venoso afetado encontra-se levemente ingurgitado, com conteúdo palpável e pouco consistente. O acometimento parenquimatoso determina o aparecimento de zonas edemaciadas, associadas a graus variáveis de necrose tecidual hemorrágica.

O trombo que determina o distúrbio circulatório no território correspondente à drenagem afetada caracteriza-se geralmente por estase ("trombo vermelho"), constituída por uma rede de fibrina com conglomerados plaquetários nos pontos nodais, retendo em suas malhas leucócitos e hemácias. O trombo passa paulatinamente a sofrer os fenômenos patológicos previsíveis de fibrose e retração, passando da organização à lise do material trombótico com recanalização venosa variável. Destaca-se a degradação do conteúdo de hemoglobina que varia de acordo com a idade do trombo, tornando-se relevante pela possível interferência na detecção da TVC por imagem. A exceção a este padrão é a trombose venosa séptica, mais comum no seio cavernoso, que, além dos elementos básicos já mencionados, também contém microrganismos e infiltrado de células inflamatórias.

SINAIS NEURORRADIOLÓGICOS DE TROMBOSE VENOSA CEREBRAL

ACHADOS DE IMAGEM

Tomografia Computadorizada (TC)

O sinal direto da TC sem contraste é a visualização do trombo no interior do seio dural ou veia cortical acometidos. O sinal da corda (Fig. 19-5) representa o trombo intraluminal em veia cortical caracterizado como hiperatenuação vascular de configuração linear na TC. O sinal do triângulo denso corresponde à hiperatenuação espontânea no interior de um seio dural, visto no plano transversal. Da mesma forma, o sinal do delta vazio está presente em 10% a 30% dos casos de TVC e representa a falha de enchimento determinada pelo trombo intraluminal em um seio dural, visto no plano transversal da TC com contraste (Fig. 19-6). Geralmente, há impregnação periférica ou parietal determinada pela recanalização parcial da trombose ou, possivelmente, secundária às veias colaterais.

Realce segmentar da foice e impregnação assimétrica do tentório, secundária à estase venosa adjacente e hiperemia da dura-máter, podem ocorrer em cerca de 20% dos casos e constituem sinais indiretos que auxiliam na definição do diagnóstico correto. Impregnação da superfície giral está presente em menos de 5% dos casos. A distribuição da TVC em indivíduos adultos predomina no seio sagital, seguida pelos seios transversos direito e esquerdo, seio reto, veias superficiais, veias profundas e, mais raramente, no seio cavernoso e veias cerebelares.

DIAGNÓSTICO DIFERENCIAL

Algumas armadilhas de imagem podem simular esses padrões, sem, contudo, decorrer de TVC, a saber: o fluxo venoso lento, principalmente em jovens, bem como a desidratação e a elevação do hematócrito (policitemia). Além disso, o diagnóstico de TVC em neonatos ou crianças pequenas deverá ser feito sempre sob grande parcimônia, visto que o grande conteúdo de água no encéfalo não mielinizado pode ressaltar a hiperatenuação do sangue no interior dos seios durais, particularmente se coexistir uma das armadilhas antes mencionadas. A injeção de contraste intravenoso na TC ou RM, bem como a complementação com os estudos angiográficos não invasivos deverão trazer a solução para estas dúvidas diagnósticas (Fig. 19-7).

A lista de diferenciais é estreita e pode incluir o falso sinal do delta, que decorre da fenestração ou septação no interior do seio dural (Fig. 19-8), particularmente da confluência dos seios. A hipertrofia de granulações de aracnoide (Pacchioni) também pode simular TVC (Fig. 19-9), podendo ocorrer ao longo da convexidade do seio sagital superior ou próximo à

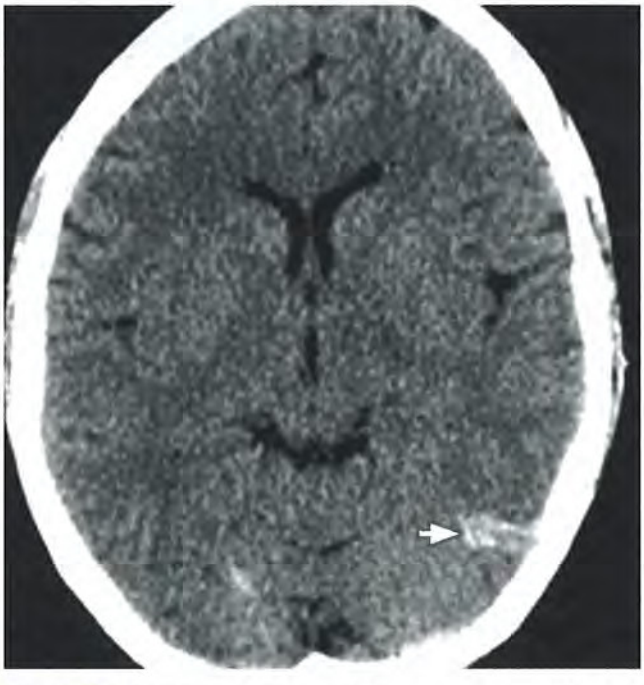

FIGURA 19-5. Sinal da corda. TC sem contraste demonstra conteúdo hiperatenuante na veia de Labbé esquerda (seta).

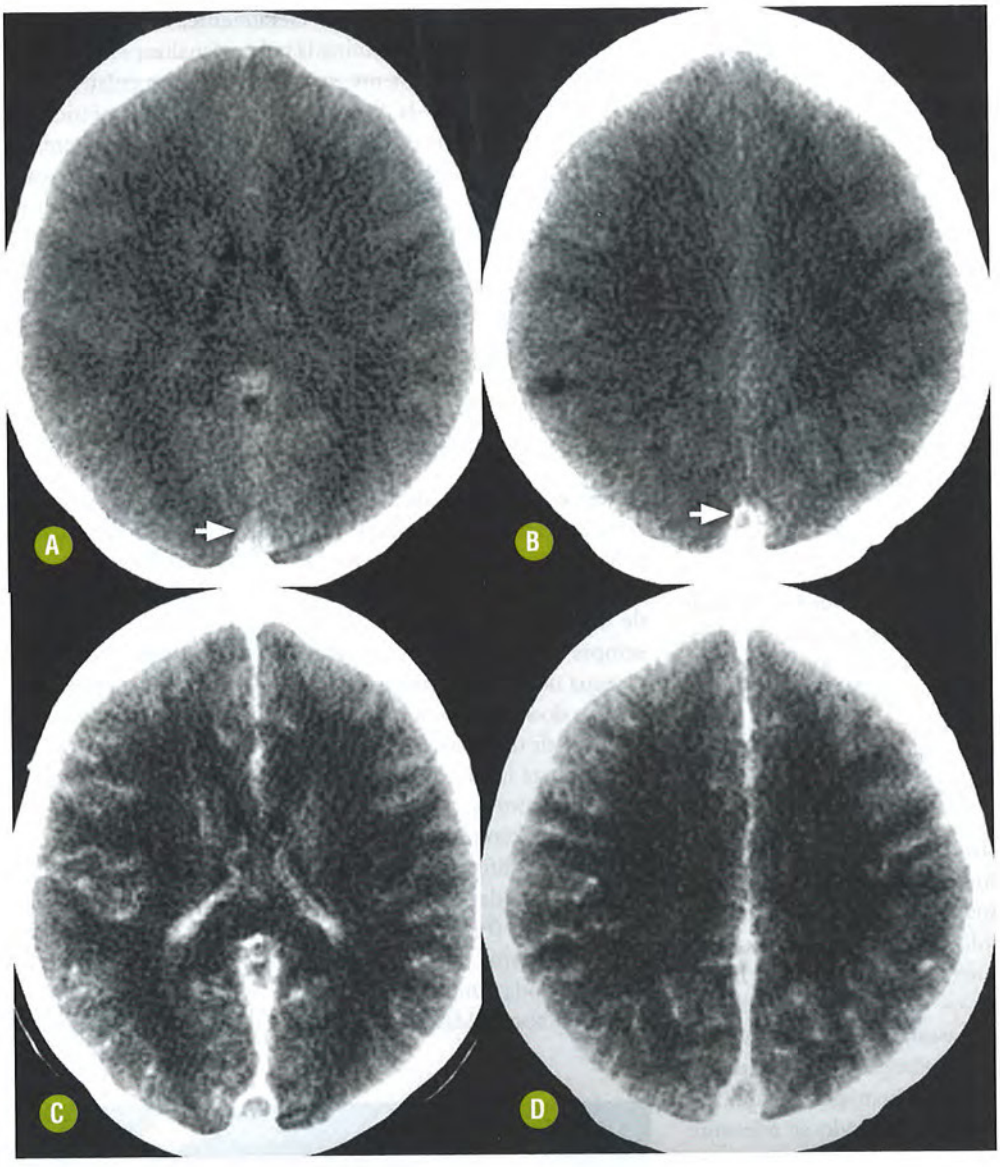

FIGURA 19-6. Sinal do triângulo denso. Jovem em uso de anticoncepcional oral com cefaleia persistente. O triângulo denso é visto nas imagens de TC sem contraste (**A** e **B**) no seio sagital superior (seta), secundário à presença de trombo luminal. A injeção de contraste iodado evidencia o sinal do delta vazio (**C** e **D**). Observe o apagamento global dos sulcos e das fissuras cerebrais, além da marcada hipoatenuação da substância branca hemisférica pela dificuldade de drenagem do líquor.

desembocadura da veia de Labbé. Entretanto o padrão circunscrito dessas variações anatômicas (fenestração e granulação de aracnoide hipertrofiada) auxilia na diferenciação precisa.

Angiografia Venosa pela Tomografia Computadorizada (Ângio-TC Venosa)

A ângio-TC venosa é um método rápido e acurado para a detecção da TVC, devendo ser realizada com cortes volumétricos isotrópicos finos e com aquisição em tempo de contraste apropriado para o sistema venoso. Utilizamos tempo de espera de aproximadamente 40 a 45 segundos após o início da injeção intravenosa do meio de contraste. O emprego de tempo de espera muito curto, menor que 30 segundos, apresenta o risco potencial de opacificação insuficiente do sistema venoso e artefatos relacionadas com o fluxo. A avaliação posterior em estação de trabalho inclui a reconstrução multiplanar para a visualização dos seios durais e das veias cerebrais, com adequadas janela e espessura. A janela usualmente é maior que a utilizada na avaliação do parênquima (janela 260 HU e nível 130 HU). A avaliação por reconstrução de projeção de intensidade máxima requer a subtração do osso adjacente aos seios, sem prejuízo da anatomia das estruturas venosas (Fig. 19-10).

O trombo intraluminal é caracterizado como falha de enchimento no seio dural ou veia cortical e deve ser diferenciado de granulação da aracnoide. A granulação da aracnoide está presente nos seios sagital superior, transverso, cavernoso, petroso superior e reto, em ordem decrescente de frequência. Caracteriza-se por falha de enchimento de 2 a 9 mm, isodensa (um terço dos casos) ou hipodensa em relação ao parênquima encefálico (dois terços dos casos).

Ressonância Magnética (RM)

A RM é o método diagnóstico com maiores sensibilidade e especificidade para a demonstração do trombo venoso intraluminal. O trombo intraluminal é caracterizado pela ausência do sinal do fluxo, ou seja, pelo preenchimento vascular, com sinal vascular anormal em todas as sequências. O seio dural normal é frequentemente visto como ausência de sinal e é particularmente identificado nas imagens ortogonais ao sentido do fluxo. O efeito da perda de sinal do fluxo pode ser reduzi-

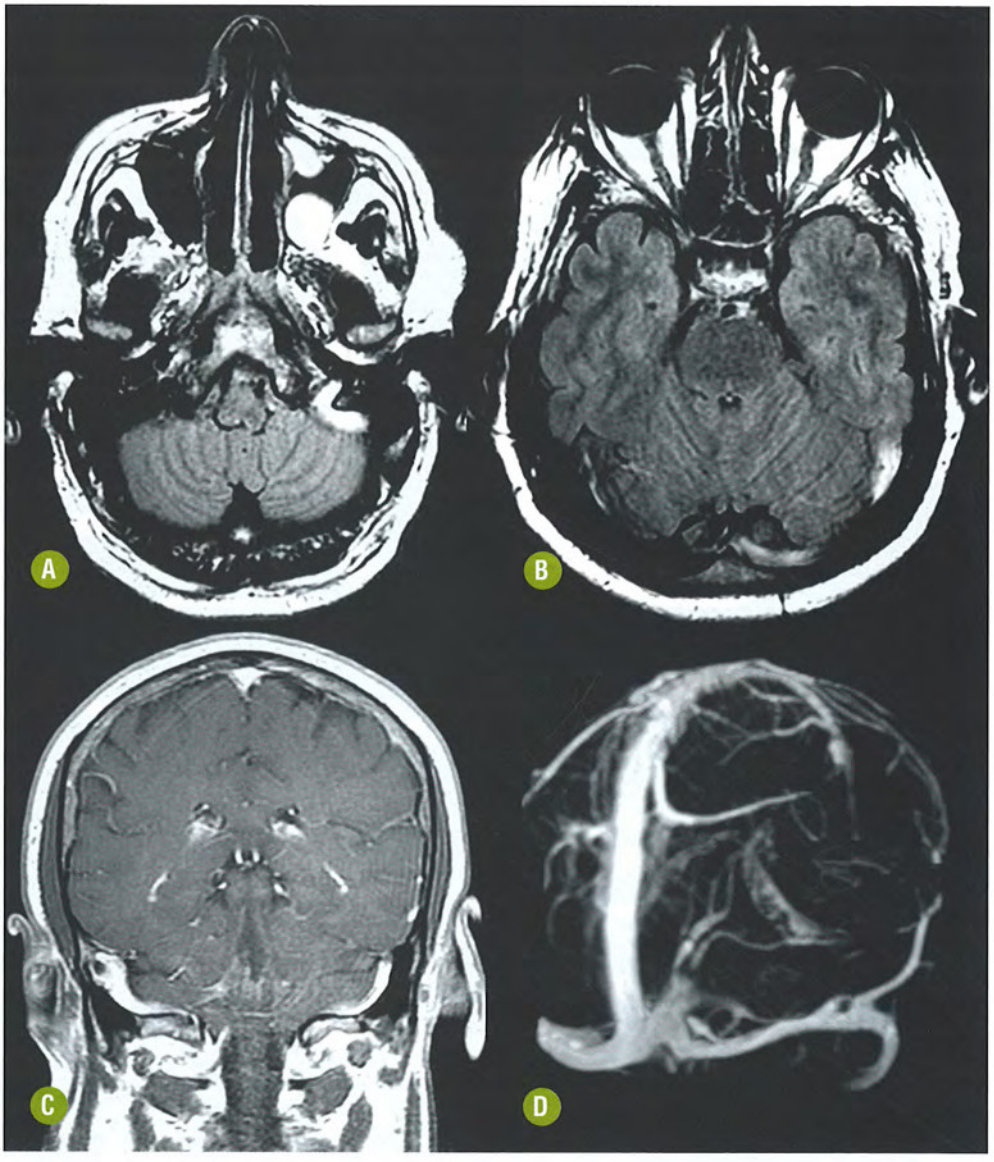

FIGURA 19-7. Fluxo lento nos seios transverso e sigmoide esquerdos. Imagens FLAIR axiais **(A-B)** demonstram hipersinal no interior dos seios transverso e sigmoide esquerdos. Imagem coronal após a injeção intravenosa do gadolínio **(C)** não confirma a presença de trombo intraluminal e a ângio-RM venosa resultou normal **(D)**.

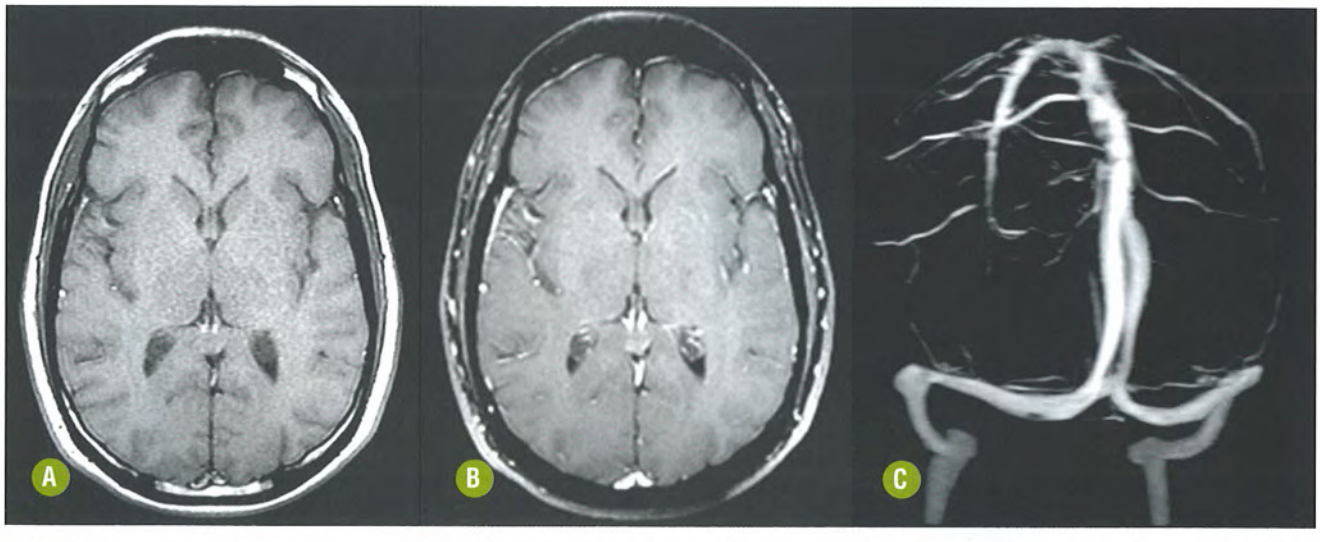

FIGURA 19-8. Fenestração do seio sagital superior e da tórcula de Herófilo. Imagens axiais T1 pré **(A)** e pós-gadolínio **(B)** demonstram o típico aspecto fenestrado do seio. Estudo de ângio-RM venosa **(C)** confirma o diagnóstico.

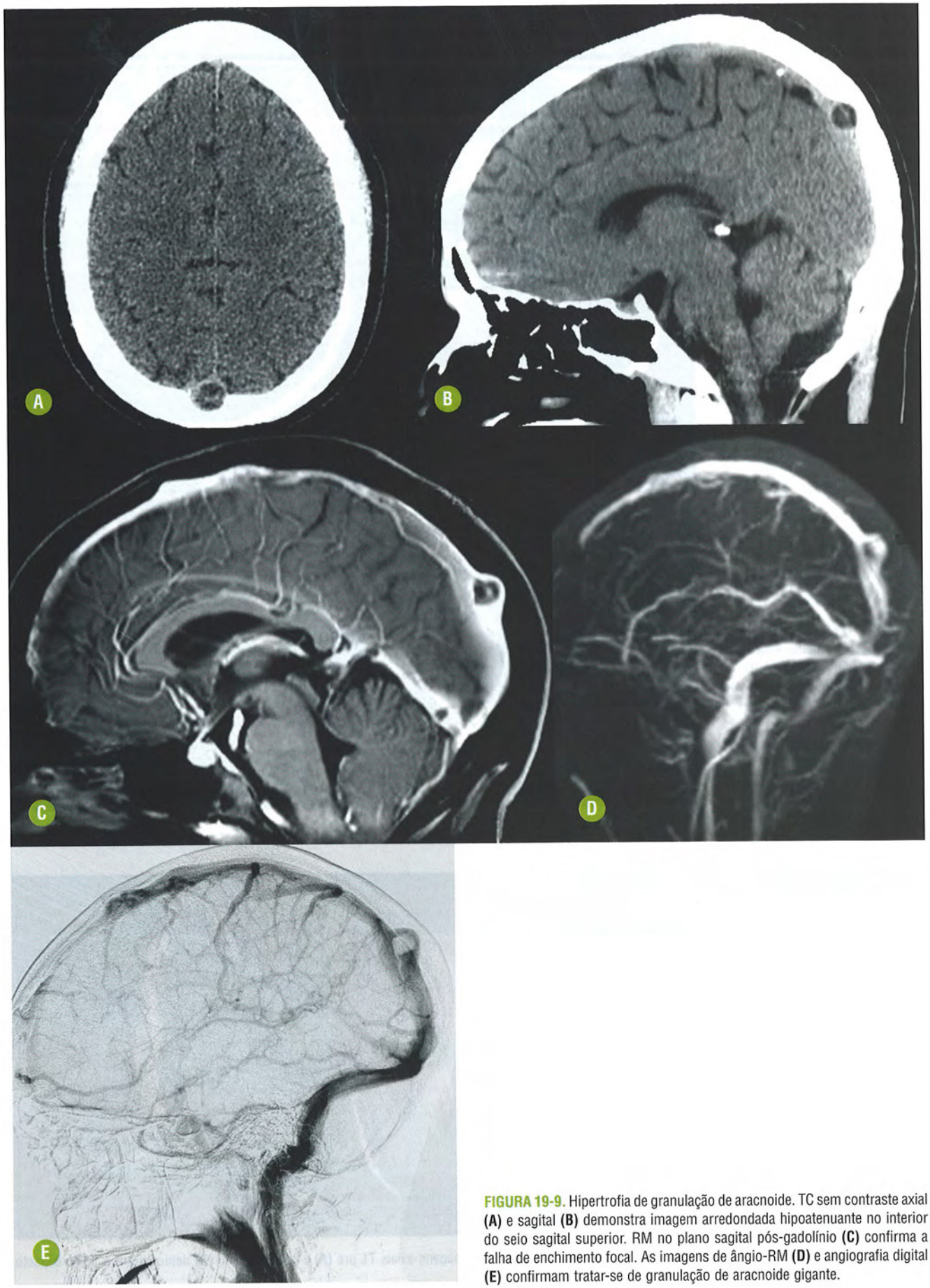

FIGURA 19-9. Hipertrofia de granulação de aracnoide. TC sem contraste axial **(A)** e sagital **(B)** demonstra imagem arredondada hipoatenuante no interior do seio sagital superior. RM no plano sagital pós-gadolínio **(C)** confirma a falha de enchimento focal. As imagens de ângio-RM **(D)** e angiografia digital **(E)** confirmam tratar-se de granulação de aracnoide gigante.

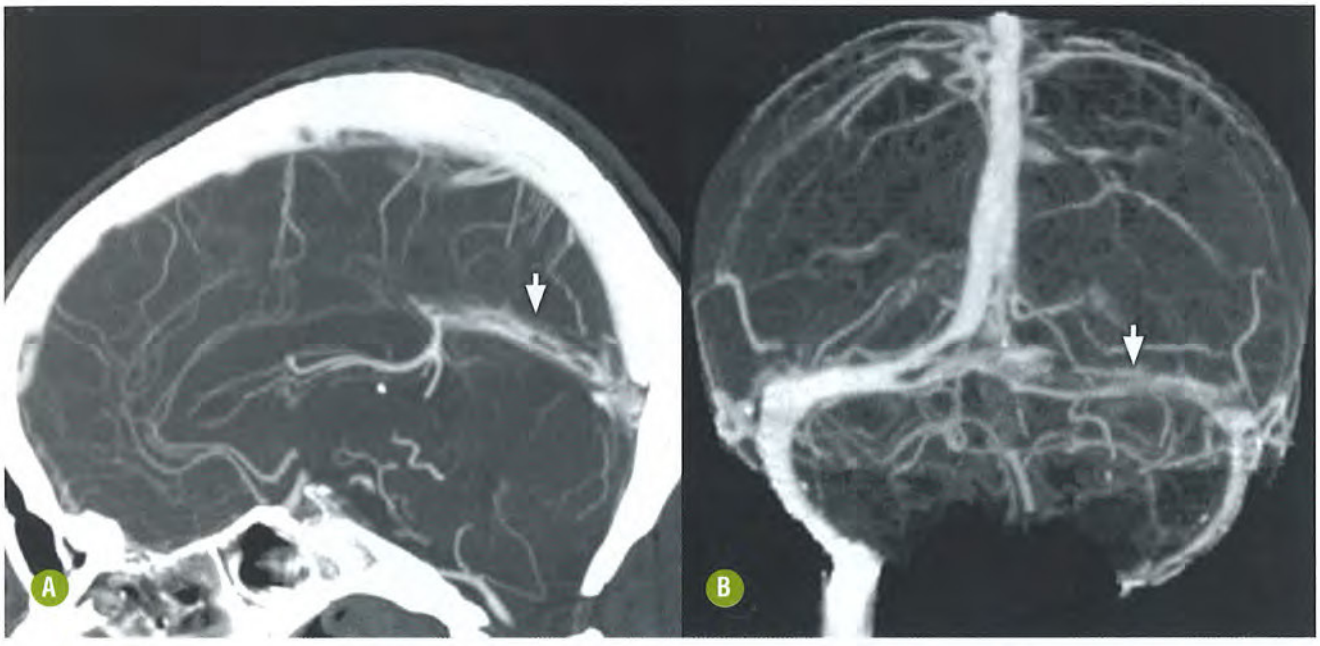

FIGURA 19-10. Homem com doença de Behçet e cefaleia há 15 dias. Ângio-TC venosa demonstra trombose nos seios transverso esquerdo e reto. **(A)** Falha de enchimento no seio reto (seta). **(B)** Falha de enchimento no seio transverso esquerdo (seta).

do quando adquirimos imagens paralelas ao sistema venoso. Desta forma, o trombo é observado como alteração de sinal no interior do seio dural em todos os planos, enquanto o fluxo lento é mais acentuado no plano paralelo ao sentido do fluxo. A presença de fluxo venoso lento ou turbulento pode causar aumento de sinal intraluminal e deve ser diferenciado da TVC. Essas condições de fluxo anormal, sem trombose, geralmente estão acompanhadas de artefatos de fluxo adjacentes aos segmentos vasculares em questão, no sentido da fase.

A característica de sinal do trombo depende do estágio de degradação da hemoglobina nele contida. O T2* exacerba a perda de sinal determinada pelo efeito de suscetibilidade magnética da deoxiemoglobina, meta-hemoglobina e hemossiderina, tornando o sinal mais baixo (hipointenso).

O estágio agudo da TVC (até cinco dias) é encontrado em 10% a 30% dos casos e o sinal do trombo é predominantemente isointenso em T1 e hipointenso em T2 devido à abundância de deoxiemoglobina. A hipointensidade pode ser muito acentuada e até simular a ausência de sinal normal do fluxo, não devendo, contudo, induzir ao erro diagnóstico.

A sequência T2* pode ser importante no estágio agudo, pois a deoxiemoglobina causa artefatos de suscetibilidade magnética nesta sequência. Os estudos angiográficos não invasivos (TC ou RM) são geralmente necessários para o diagnóstico definitivo no estágio agudo (Fig. 19-11).

O estágio subagudo da TVC (6-15 dias) pode ser encontrado em 55% dos pacientes e o sinal do trombo é hiperintenso em T1 e T2, causado pelo predomínio de meta-hemoglobina, facilmente detectado pelas sequências de RM estrutural (Fig. 19-12).

A TVC crônica apresenta intensidade de sinal variável, porém é tipicamente caracterizada por sinal iso ou hiperintenso em T2 e isointenso em T1. A administração intravenosa do gadolínio é fundamental para o diagnóstico correto, pois permite demonstrar a impregnação no interior do seio dural, provavelmente relacionada com a organização do trombo com vascularizações intrínseca, colaterais e fluxo lento.

O estudo angiográfico não invasivo por RM após a injeção do contraste paramagnético com sequência de codificação ordenada central elíptica geralmente fornece o diagnóstico correto. O trombo intraluminal é identificado como falha de enchimento e o seio venoso exibe ainda impregnação periférica devido à recanalização parcial (Fig. 19-13). Caso a aquisição do estudo angiográfico por RM pós-contraste seja tardia, o trombo pode impregnar-se pelo gadolínio, dificultando o reconhecimento da falha de enchimento e simulando, portanto, um seio dural patente.

A recanalização completa ocorre mais frequentemente nos seios sagital superior e reto do que nos seios transverso e sigmoide (Fig. 19-14). Contudo não é essencial a recanalização completa para que haja melhora clínica. Vasos colaterais podem ocorrer na dura e também adjacentes ao segmento trombosado, com veias corticais que drenam até um seio alternativo não trombosado ou mesmo através de veias intermediárias (diploica, emissária ou meníngea).

A irregularidade dos contornos do seio dural associada a vários canais no interior do mesmo, além da ocorrência de vasos colaterais durais, é característica dos casos de incompleta recanalização.

Angiorressonância Magnética Venosa (Ângio-RM Venosa)

A ângio-RM venosa pode ser realizada sem o uso de contraste pela técnica tempo de voo (*time-of-flight* [TOF]) ou contraste de fase. Estas técnicas utilizam o fenômeno do fluxo para gerar contraste e reconstruir a anatomia da drenagem venosa do encéfalo. Apesar de permitir uma boa definição dos seios durais, não demonstram de maneira satisfatória a anatomia dos vasos de menor calibre.

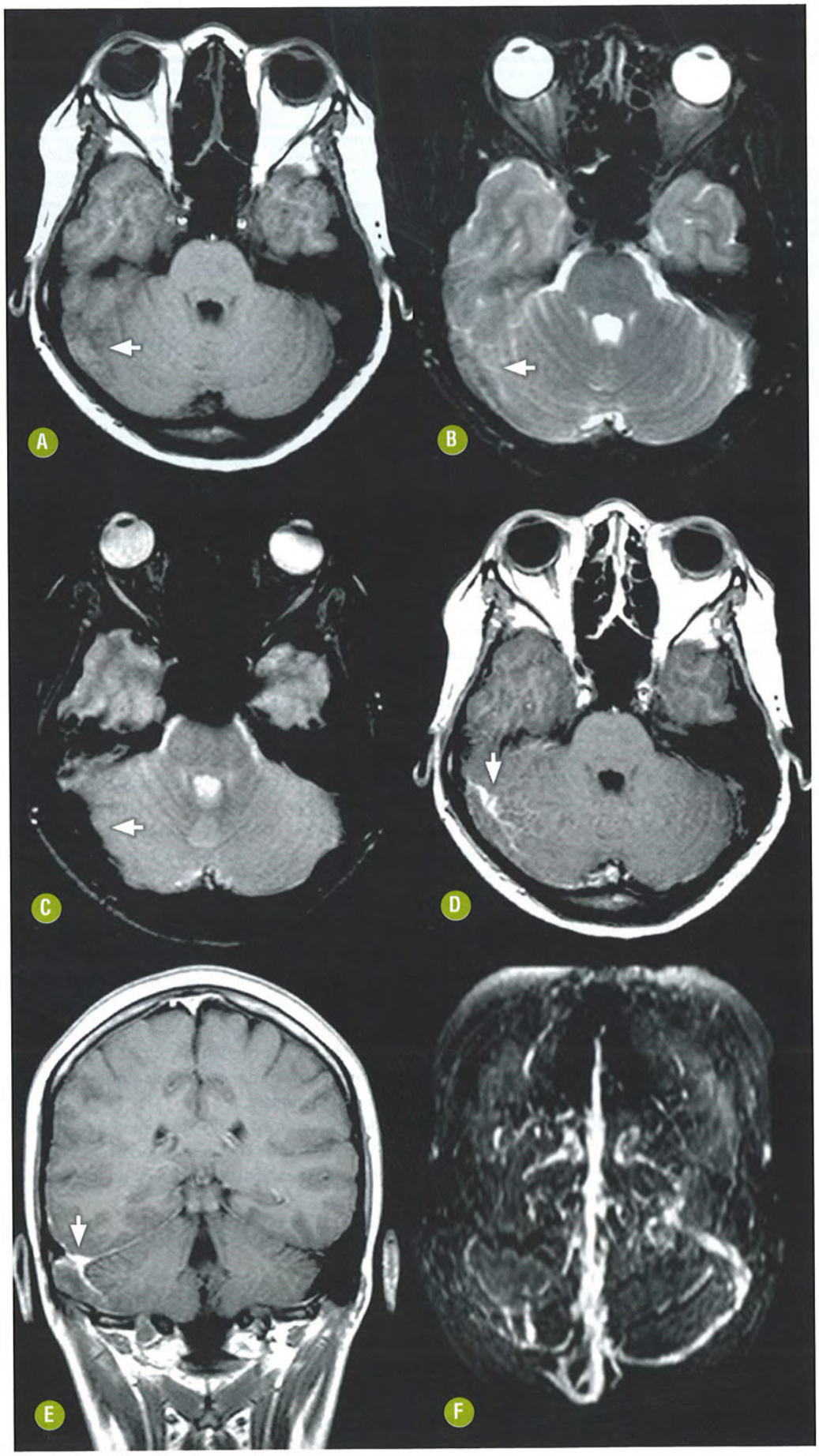

FIGURA 19-11. Paciente do sexo feminino, 20 anos, tabagista em uso de contraceptivo oral com cefaleia intensa há dois dias. RM axial T1 **(A)** e T2 FSE **(B)** demonstrando trombo agudo no seio transverso direito, com sinal isointenso ao parênquima (seta). Axial T2* **(C)** demonstra exacerbação do efeito de suscetibilidade magnética pela presença do trombo (seta). A injeção intravenosa de gadolínio confirma o diagnóstico de trombose venosa e demonstra a falha de enchimento (setas em **D** e **E**). Ângio-RM com contraste demonstra a ausência de fluxo no seio transverso direito **(F)**. Note a impregnação do tentório nas imagens **D** e **E**.

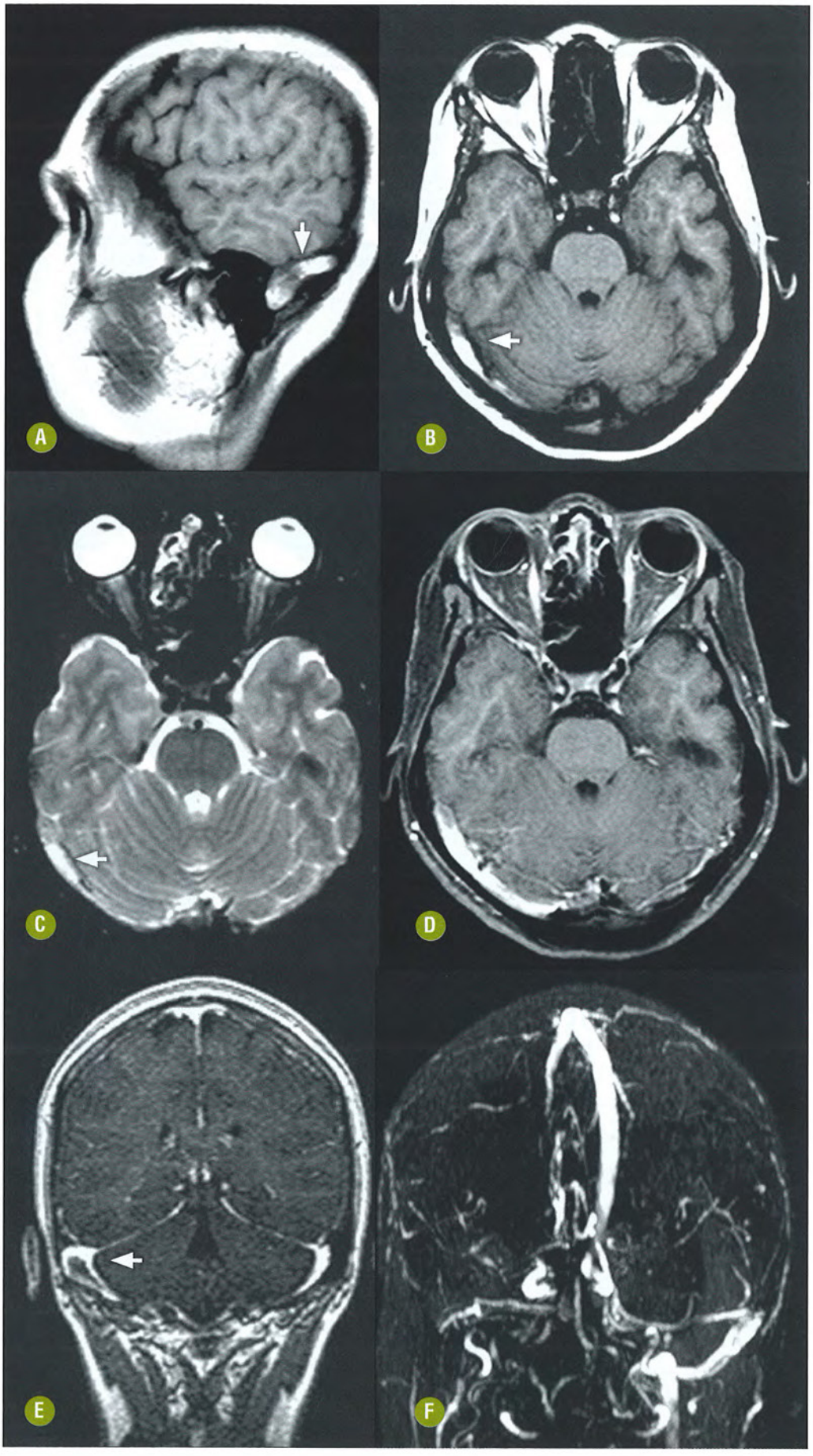

FIGURA 19-12. Mesma paciente da figura anterior após uma semana. RM sagital T1 **(A)**, axiais T1 **(B)** e T2 FSE **(C)** demonstram trombo subagudo com sinal hiperintenso (seta). A injeção intravenosa de gadolínio nesta fase não permitiu a individualização do trombo intraluminal no plano axial **(D)**. A sequência TOF-3D confirma a presença de trombo luminal no plano coronal **(E)** e a reconstrução angiográfica não demonstrou fluxo no seio transverso direito **(F)**.

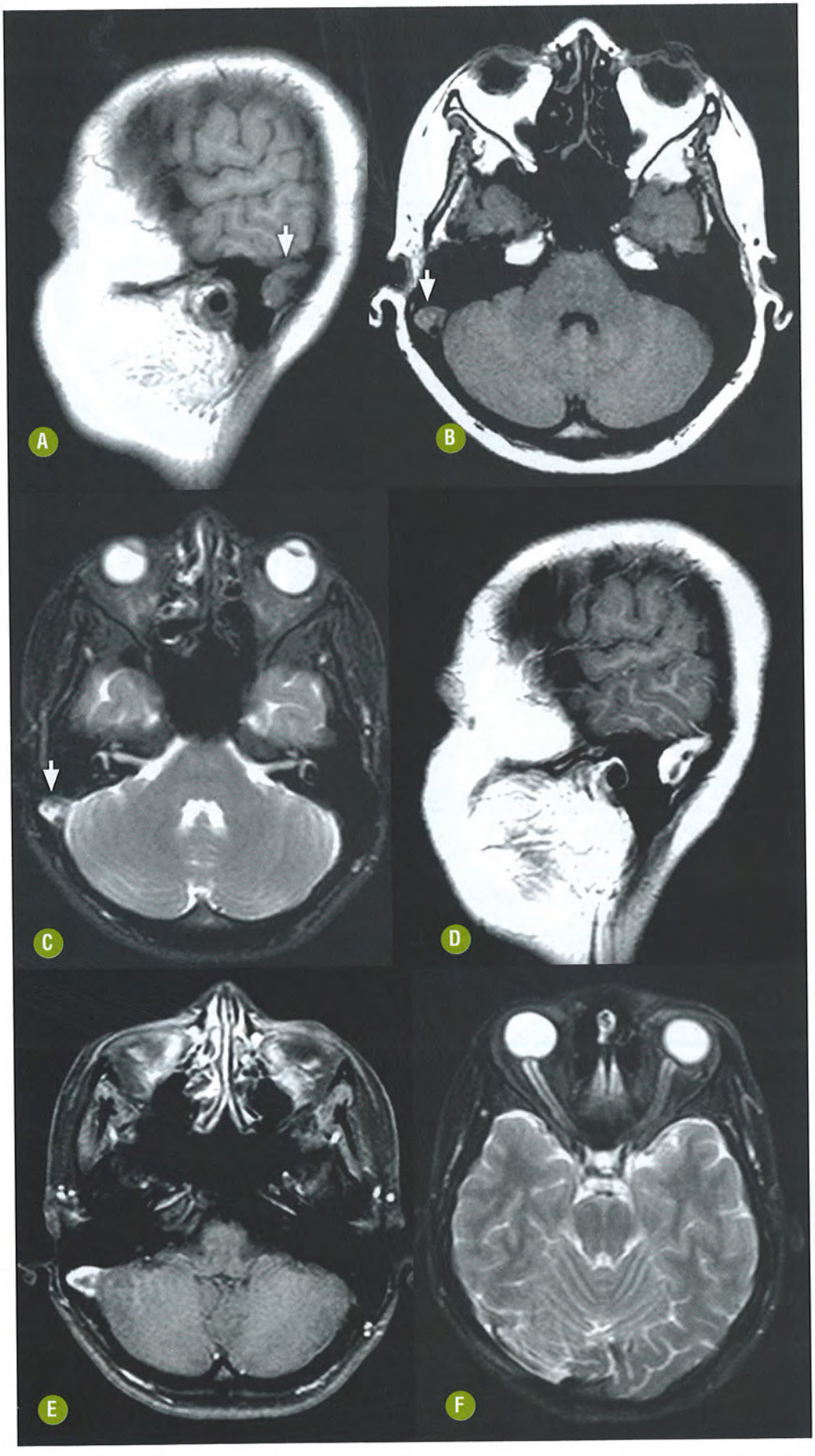

FIGURA 19-13. Mesma paciente anterior um mês após a TVC. RM sagital T1 **(A)**, axiais T1 **(B)** e T2 FSE **(C)** demonstram trombo crônico com sinal isointenso em T1 e hiperintenso em T2 (seta). A injeção intravenosa de gadolínio (**D** e **E**) demonstra impregnação periférica do seio, que delimita trombo luminal residual. A recanalização parcial, apesar do tratamento, determinou a persistência de HIC e paresia do sexto nervo direito. T2 axial **(F)** confirma sinais de HIC com dilatação do espaço liquórico ao redor dos nervos ópticos, elevação das papilas ópticas e sela vazia.

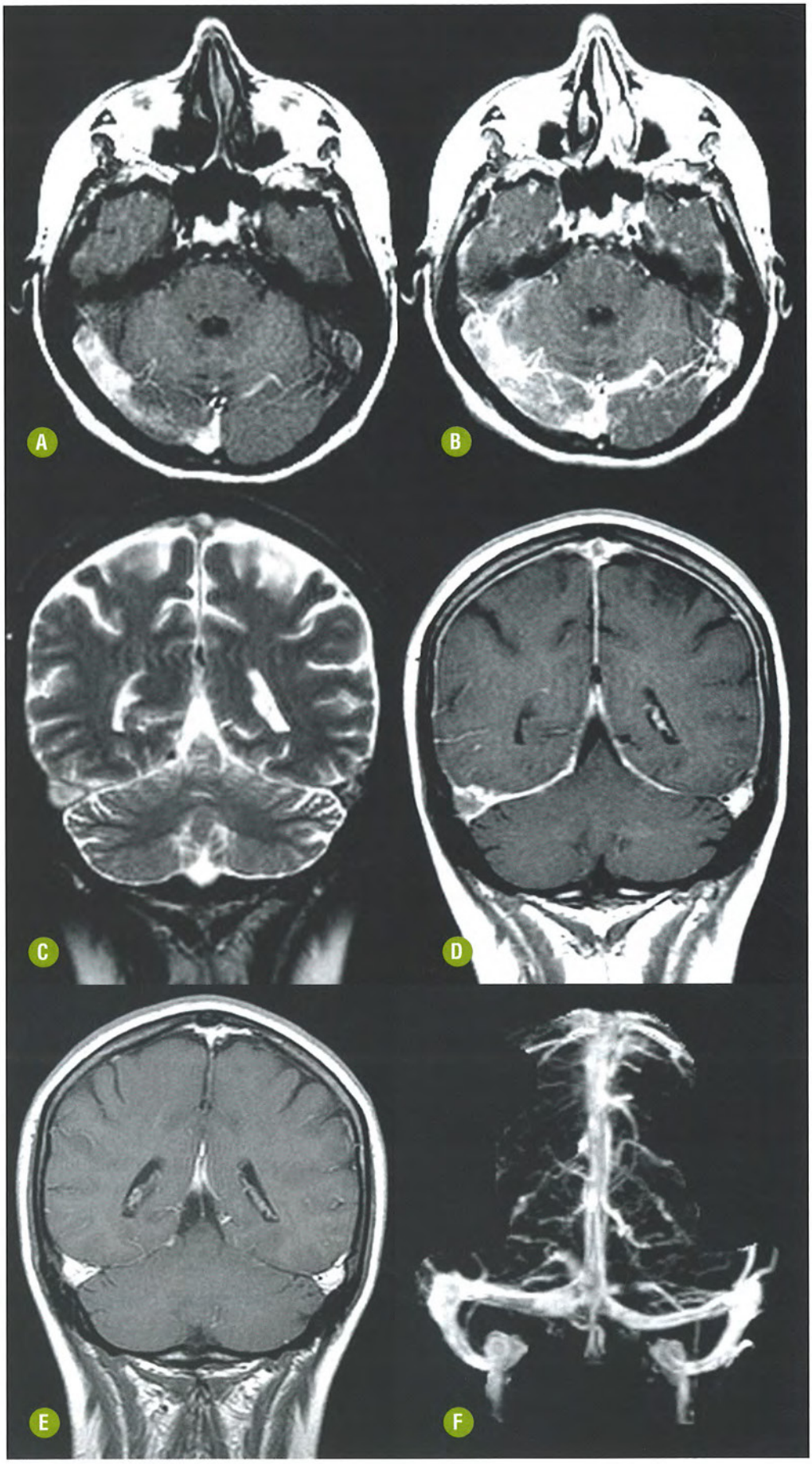

FIGURA 19-14. Paciente do sexo feminino, 36 anos com cefaleia intensa de início recente. Axial T1 pré e pós-gadolínio (**A** e **B**) demonstrando trombose subaguda nos seios transverso direito e sagital superior. Observe a impregnação tentorial à direita, secundária à circulação colateral. As imagens coronais T2 **(C)** e T1 pós-gadolínio **(D)** confirmam a TVC. As imagens T1 pós-gadolínio **(E)** e a ângio-RM **(F)** realizadas após três meses, confirmam a recanalização completa dos seios acometidos.

A ângio-RM venosa com contraste mostra-se superior à sequência TOF para a avaliação de vasos menores, bem como para a caracterização de falha de enchimento luminal pelo trombo. A potencial desvantagem do estudo com contraste deve-se à possibilidade de falso negativo nos trombos intraluminais com conteúdo predominante de meta-hemoglobina (hiperintenso em T1) ou naqueles casos nos quais realizamos aquisição tardia em que há impregnação do trombo intraluminal crônico.

A sequência TOF sem a injeção de gadolínio pode causar falsos positivos em decorrência do plano da aquisição em relação ao fluxo e falsos negativos naqueles casos de predomínio de meta-hemoglobina (hiperintenso em T1). Já a sequência de contraste de fase necessita que o operador defina a velocidade de codificação (*velocity enconding*) e é sensível aos artefatos de movimento e fluxo turbulento. As suas vantagens são a ausência de falso negativo devido à presença de meta-hemoglobina (não apresenta hiperintensidade em T1 na sequência de contraste de fase), quantificação do fluxo, caracterização do fluxo em todos os planos e supressão do ruído de fundo.

A ângio-RM venosa com contraste com codificação ordenada central elíptica melhora a visualização de pequenos vasos e é o método de escolha para a avaliação da TVC.

HIPERTENSÃO INTRACRANIANA

INTRODUÇÃO

Generalidades

Admite-se que a obstrução mecânica ao fluxo venoso dural ocasiona o aumento da pressão intracraniana pela dificuldade de drenagem do líquor.

Achados Clínicos

A ocorrência de hipertensão intracraniana (HIC) no contexto da TVC constitui achado comum. A ocorrência de cefaleia de início recente, distúrbios visuais e papiledema deve fazer suspeitar de HIC isolada e sempre deverá suscitar o diagnóstico de TVC, particularmente naqueles casos com acometimento restrito aos seios durais (sagital superior e transversos), sem extensão às veias corticais.

ACHADOS DE IMAGEM

Tomografia Computadorizada

Neste contexto, a TC com contraste é útil para a confirmação da TVC, principalmente pela caracterização de trombo intraluminal nos seios sagital superior e transversos (sinal do delta vazio). Todavia, para o propósito específico de demonstrar os sinais de aumento da pressão intracraniana, acreditamos que deverá ser procedido o estudo por RM.

Ressonância Magnética

Os sinais neurorradiológicos de HIC sempre deverão suscitar a pesquisa da patência do sistema de drenagem venosa do encéfalo, visto que muitos pacientes abrem o quadro de TVC com o aparecimento dessa síndrome clínica (Fig. 19-15). A RM constitui o método de escolha e deve ser associada ao estudo de ângio-RM para a demonstração do acometimento segmentar ou extenso dos seios durais, conforme descrito anteriormente.

A retificação ou a protrusão da cabeça do nervo óptico sobre o contorno posterior do globo ocular é um sinal altamente sugestivo de hipertensão intracraniana, porém não muito sensível. Os outros sinais neurorradiológicos, embora não patognomônicos, são a sela túrcica vazia com a concavidade do contorno superior da hipófise e a distensão da bainha dos nervos ópticos com aumento do espaço liquórico maior que 2 mm, tortuosidade no plano axial dos nervos ópticos com aparência redundante em "S", além da impregnação da cabeça do nervo óptico pelo gadolínio. Esses sinais podem ocorrer em diferentes combinações e intensidade, porém a ocorrência isolada de cada um deles tem baixa especificidade e pode mesmo ser demonstrada em indivíduos normais.

Por isso o diagnóstico de HIC isolada não pode ser baseado apenas nos achados de imagem, devendo ser procedida a medida da pressão intracraniana mediante punção lombar. Outros sinais menos comuns, como herniação tonsilar e redução das dimensões ventriculares, podem ocorrer em grau leve e sem determinar manifestações específicas.

DIAGNÓSTICO DIFERENCIAL

O termo hipertensão intracraniana isolada descreve a presença de sinais de pressão intracraniana aumentada na ausência de outros achados. Neste contexto, o principal objetivo é confirmar ou descartar a associação de TVC à HIC. Os termos síndrome do pseudotumor cerebral e hipertensão intracraniana benigna idiopática devem ser reservados para aqueles casos nos quais não foi definido o fator etiológico, ou seja, foi descartada a coexistência de TVC. A discussão mais minuciosa da HIC isolada será apresentada no fim deste capítulo.

SÍNDROME FOCAL

INTRODUÇÃO

Generalidades

Os sinais de localização que caracterizam a síndrome neurológica focal denotam o acometimento parenquimatoso e, por isso, são intimamente relacionados com o acometimento cortical ou justacortical. Na maioria das vezes esta sintomatologia decorre da extensão da trombose às veias corticais da convexidade superior ou temporal, determinando a ocorrência de crises epilépticas, déficit motor e afasia (Fig. 19-16).

O acometimento cerebelar é muito raro (Fig. 19-17) no contexto da TVC, devendo sempre ser investigado o diagnóstico diferencial com fístula dural. Vale lembrar que o acometimento da drenagem profunda determina outro padrão clínico com predomínio de encefalopatia.

ACHADOS DE IMAGEM

Tomografia Computadorizada

A presença de infarto venoso é o mais específico sinal indireto observado na TC sem contraste. O reconhecimento desse tipo de infarto é baseado na ausência de delimitação de um território vascular arterial, além da presença de lesões multifocais ou bilaterais com comprometimento subcortical que poupa o córtex e estende-se a mais de um território arterial.

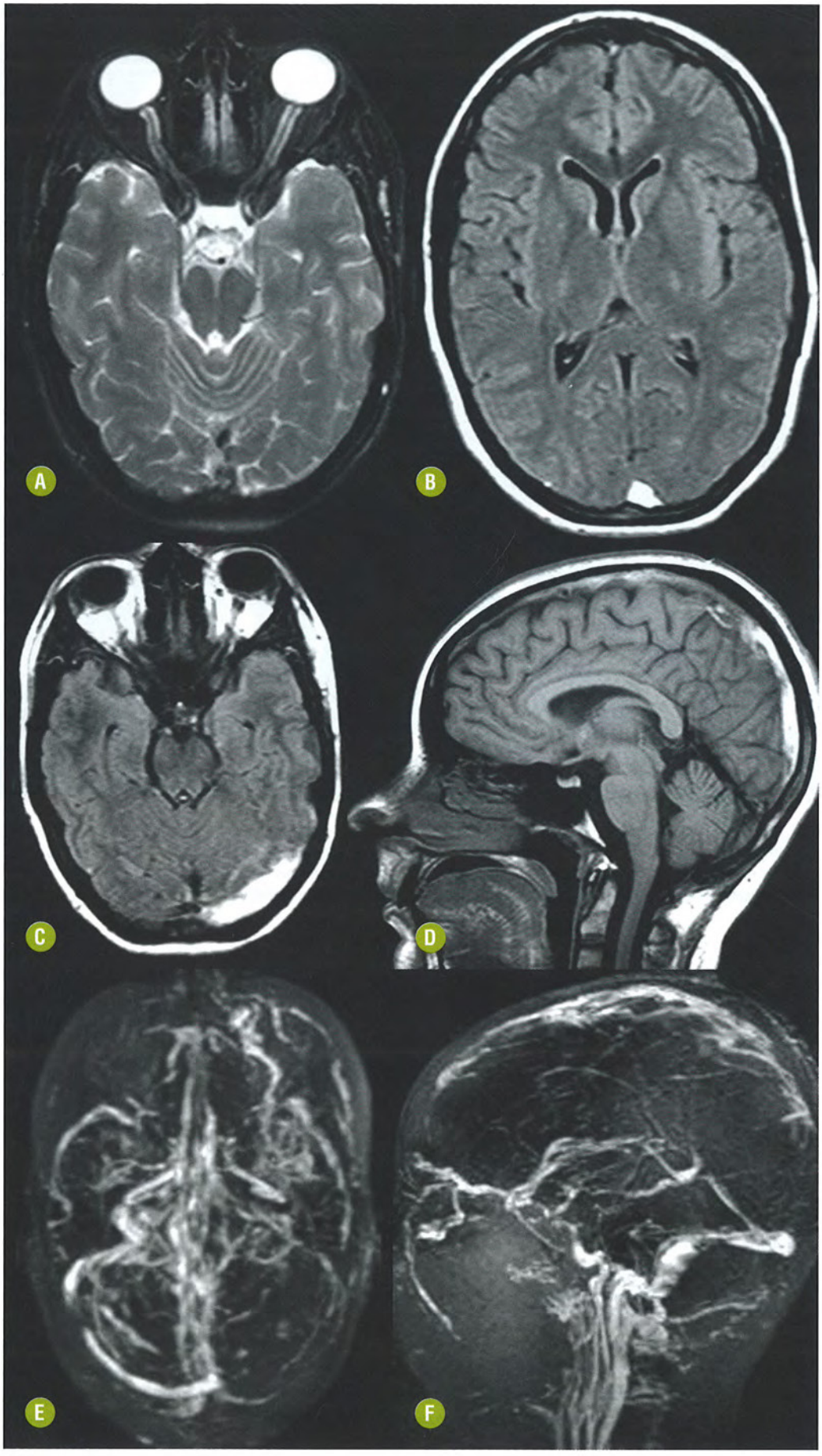

FIGURA 19-15. Hipertensão intracraniana por TVC. Imagem axial T2 FSE **(A)** demonstra sinais de HIC. Observe a extensa TVC que acomete os seios sagital superior e transverso esquerdo demonstrada nas imagens axiais FLAIR (**B** e **C**) e em T1 sagital **(D)**. As imagens de ângio-RM (**E** e **F**) confirmam a TVC restrita aos seios durais, cuja única manifestação clínica foi HIC.

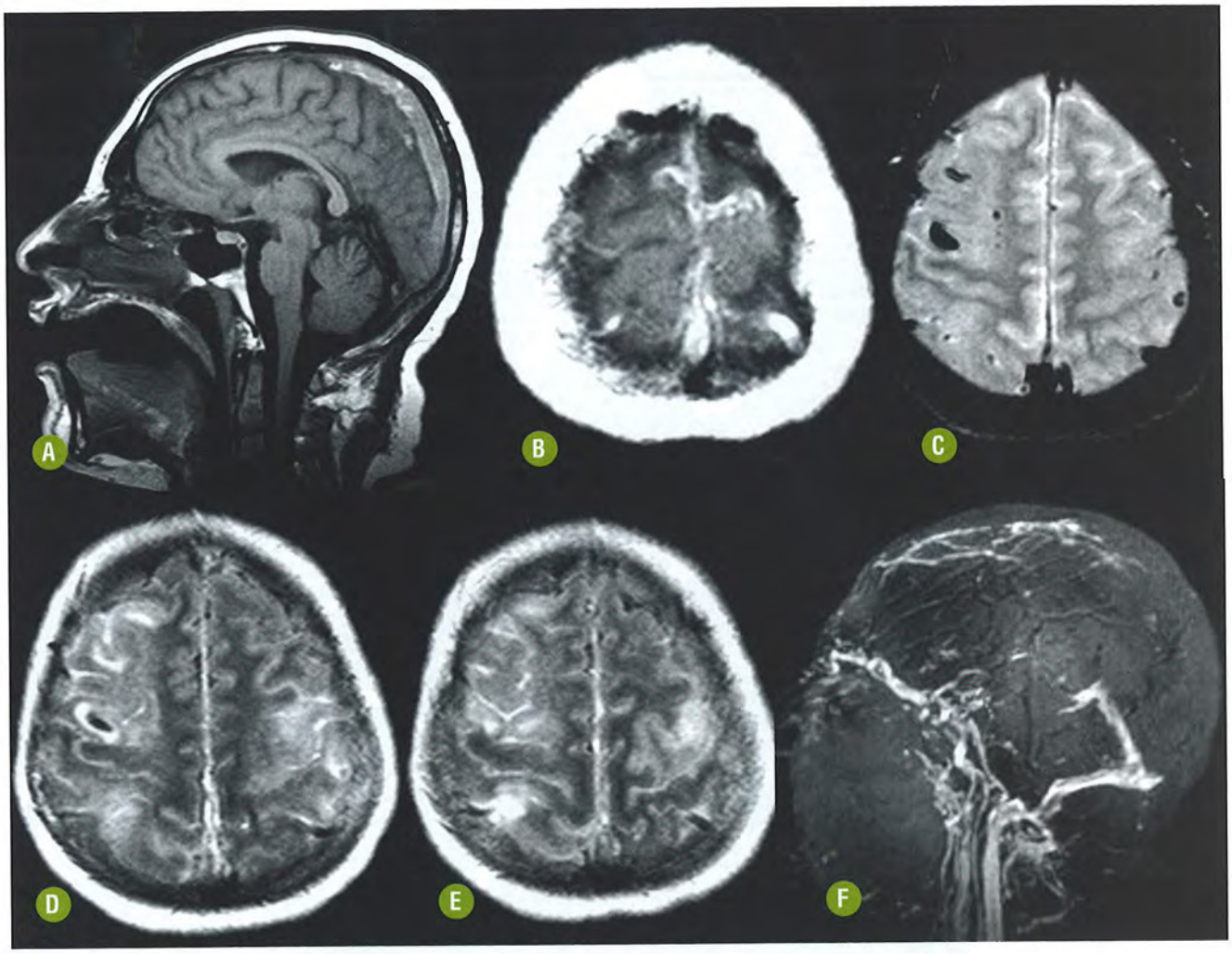

FIGURA 19-16. Paciente de 25 anos com cefaleia de forte intensidade, déficit motor nos quatro membros e crises epilépticas parciais motoras há cinco dias. Imagem sagital T1 sem Gd **(A)** demonstrou TVC no seio sagital superior. As imagens axiais T1 **(B)** e T2* **(C)** confirmam a ocorrência de trombose em veias da convexidade. As imagens axiais FLAIR (**D** e **E**) demonstram extensas lesões hiperintensas corticais e subcorticais secundárias à trombose nas veias corticais, inclusive com sinais de hemorragia subaracnoidea aguda. A imagem de ângio-RM **(F)** confirma a extensa TVC sagital superior.

A ocorrência de infarto venoso hemorrágico é observada em até metade dos casos de TVC. Hemorragias múltiplas estão presentes em até 10% dos casos. Contudo o infarto venoso não hemorrágico é o mais frequente e pode ser dividido em superficial ou cortical, subcortical e profundo ou em núcleos da base, de acordo com o segmento comprometido da drenagem venosa do encéfalo.

A localização do infarto auxilia na identificação do trombo intraluminal. A trombose do seio sagital, quando se estende às veias corticais, causa alteração do parênquima da região parassagital. Da mesma forma que a trombose que acomete a veia de Labbé promove infarto no lobo temporal, o comprometimento das veias frontal anterior, frontal posterior, Trolard, parietal anterior e sylviana superficial (cerebral média superficial) acarreta infarto em regiões anatômicas predefinidas pela drenagem do parênquima encefálico.

Algumas hemorragias parenquimatosas são muito características de infarto venoso hemorrágico, como aquela que acomete a região parassagital da transição dos lobos frontal e parietal (região perirrolândica) comumente associada à extensão da trombose ao sistema Trolard. Outro local altamente suspeito é a região posterolateral do lobo temporal, nos casos de hemorragia por acometimento da veia de Labbé (Fig. 19-18).

O emprego de contraste iodado intravenoso é útil para a definição do diagnóstico tomográfico, visto que permite a caracterização dos sinais de acometimento do seio dural adjacente e ainda demonstra a coexistência de congestão venosa na superfície leptomeníngea e/ou no tentório.

Ressonância Magnética

A alteração do parênquima encefálico é mais bem avaliada pela RM do que pela TC. O edema vasogênico focal sem hemorragia é visível em cerca de 8% dos estudos por TC e em até 25% das RM.

A sequência ponderada em difusão permite distinguir entre edema vasogênico primário (aumento do coeficiente de difusão aparente) relacionado com a congestão venosa e o edema citotóxico caracterizado pela diminuição do coeficiente de difusão aparente (Fig. 19-19). A isquemia arterial está associada à redução do coeficiente de difusão aparente (edema citotóxico).

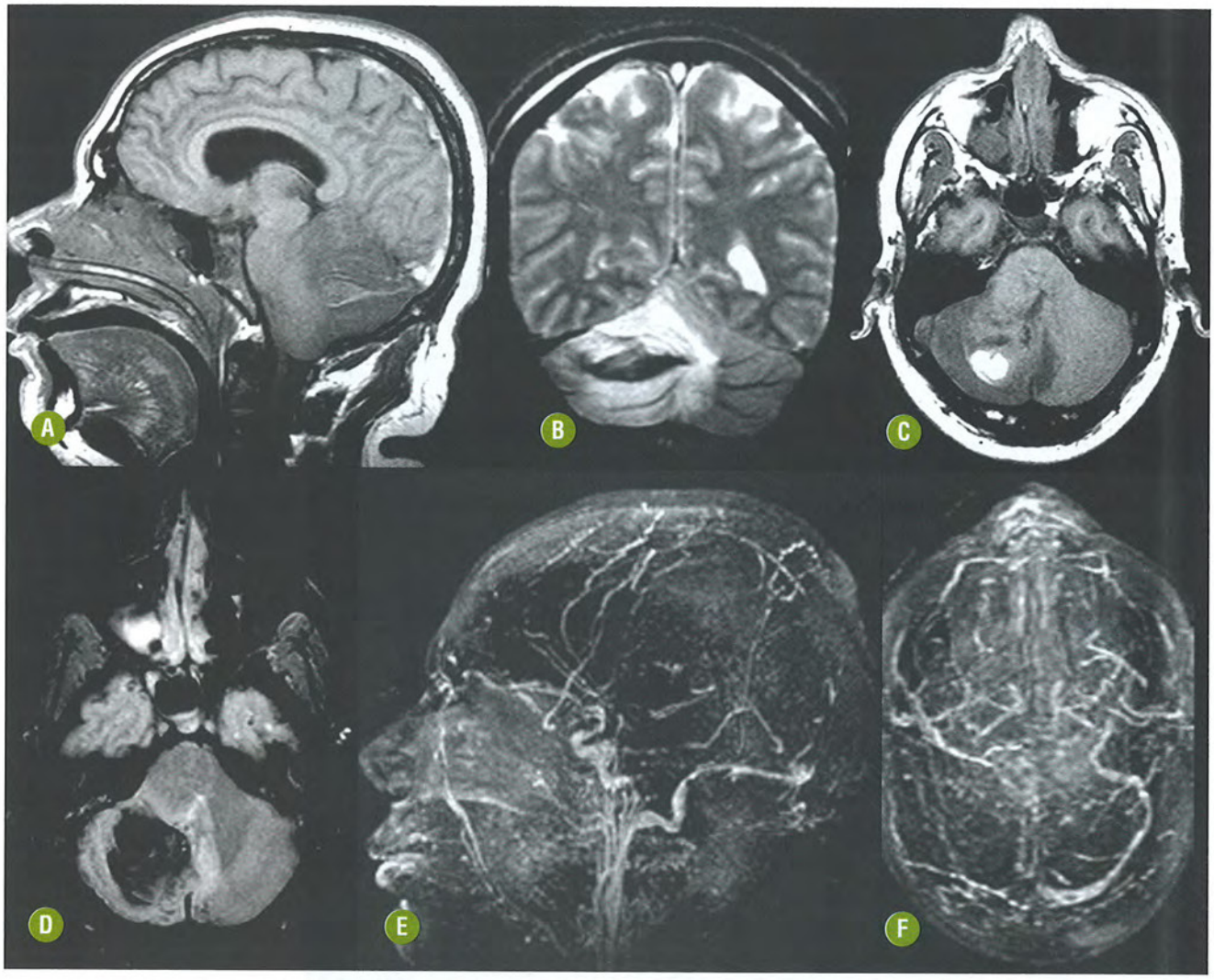

FIGURA 19-17. Paciente de 47 anos com cefaleia de forte intensidade há 10 dias. Exame físico confirmou edema de papila. Foi trazido ao hospital por acentuada piora clínica e coma. Imagem sagital T1 sem Gd **(A)** demonstrou TVC no seio sagital superior, além de hemorragia e extenso edema no cerebelo direito. As imagens multiplanares, coronal T2 **(B)** e axiais T1 FSE **(C)** e T2* **(D)** confirmam os achados. Contudo observe ainda a presença de trombo luminal no seio transverso direito, compatível com TVC aguda (sinal isointenso em T1 e hipointenso em T2). As imagens de ângio-RM (**E** e **F**) confirmam a TVC sagital superior e transversa direita. Paciente evoluiu com morte cerebral.

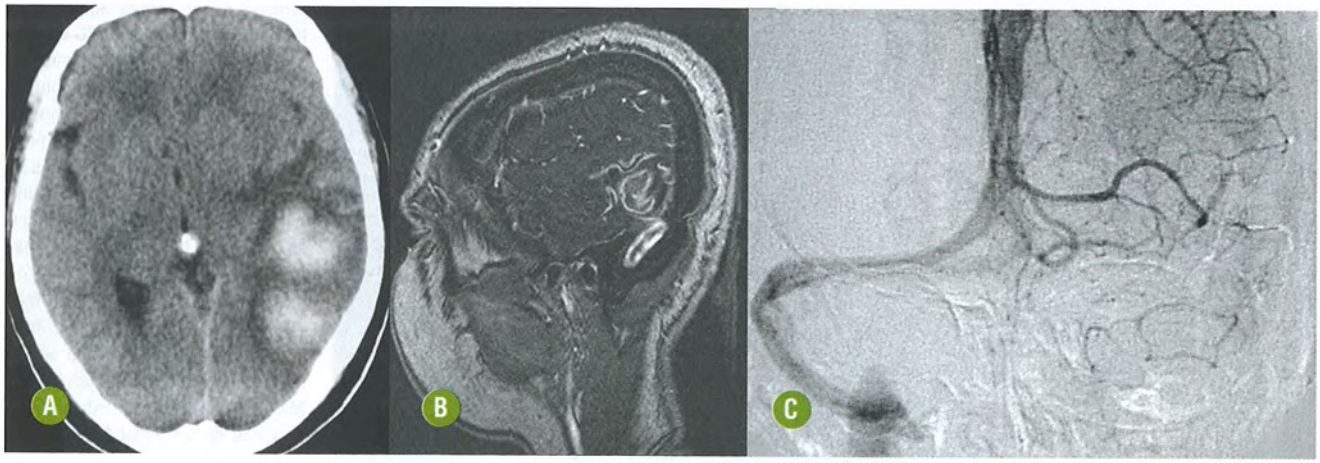

FIGURA 19-18. TVC no seio transverso esquerdo. TC axial sem contraste demonstra hemorragia no lobo temporal esquerdo **(A)**. Imagem sagital TOF-3D **(B)** confirma a presença de trombo intraluminal no seio transverso esquerdo. Angiografia digital **(C)** mostra a ausência de fluxo no seio acometido.

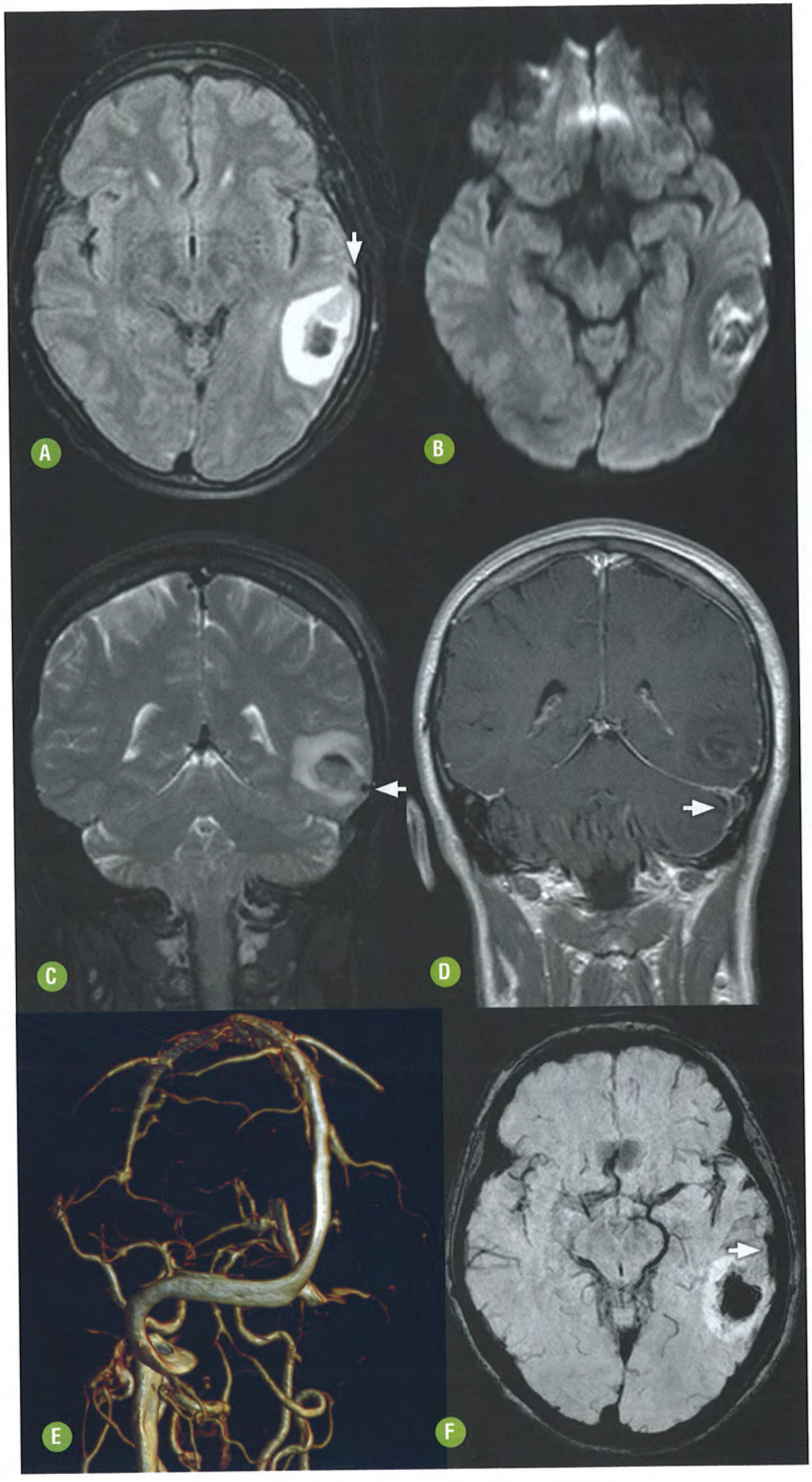

FIGURA 19-19. Hemorragia no lobo temporal esquerdo por TVC do seio transverso esquerdo e da veia de Labbé. Axial FLAIR **(A)** demonstra lesão heterogênea na região posterolateral do lobo temporal esquerdo, adjacente à veia de Labbé (seta). A imagem em difusão **(B)** confirma o predomínio de edema vasogênico ao redor da hemorragia. As imagens coronal T2 FSE **(C)**, T1 pós-gadolínio **(D)** e a reconstrução MIP do estudo de ângio-RM **(E)** confirmam a presença de trombo agudo no seio transverso e na veia de Labbé (seta). Observe a exacerbação do efeito de suscetibilidade magnética da hemorragia parenquimatosa e do trombo da veia de Labbé na aquisição SWI (seta em **F**).

Estudos demonstram que no estágio precoce do infarto venoso ocorre o edema citotóxico, que se associa ao edema vasogênico, confirmando com isso a coexistência de ambos os padrões. Apesar disso, muitas alterações do parênquima encefálico secundárias à oclusão venosa são reversíveis (Fig. 19-20).

Impregnação pelo contraste no parênquima acometido ocorre em até 29% dos casos e é tipicamente de localização giral, podendo estender-se à substância branca. Esta impregnação representa quebra de barreira hematoencefálica e pode ser vista em áreas de edema citotóxico ou vasogênico e na presença de anormalidades cerebrais reversíveis e irreversíveis. O realce tentorial, todavia, ocorre devido às colaterais venosas durais, enquanto o realce leptomeníngeo e a proeminência de realce venoso decorrem de congestão venosa imposta pela trombose do sistema de drenagem.

Há poucas publicações em relação à perfusão cerebral em TVC. O aumento do *mean transit time* (MTT) com padrões de *relative cerebral blood volume* (rCBV) dentro da normalidade é o achado mais frequente. A alteração do MTT ocorre em áreas com ou sem alteração de sinal do parênquima. O acompanhamento dos pacientes com recanalização do sistema de drenagem confirma tratar-se de um fenômeno transitório, com resolução da anormalidade perfusional. A alteração da perfusão pode refletir a congestão venosa e diminuição do fluxo cerebral, o que pode ser reversível sem que ocorra dano ao parênquima.

Hemorragia pode ser vista em até um terço dos casos de TVC, tipicamente com envolvimento cortical, extensão subcortical e até com componente subaracnóideo. A sequência T2* é sensível para a detecção das hemorragias. Esse achado tem sido potencializado pelo uso de sequências com maior capacidade de detecção de distorções locais ocasionadas por efeito de suscetibilidade (*susceptibility weighted imaging* [SWI]).

DIAGNÓSTICO DIFERENCIAL

A síndrome neurológica focal decorre do acometimento parenquimatoso (cortical ou justacortical) no contexto da trombose da drenagem venosa cerebral. Assim, qualquer afecção que acometa essa região, em particular aquela com edema vasogênico associada ou não à presença de hemorragia, deverá compor a lista de diagnósticos diferenciais.

A diferenciação com infartos arteriais está discutida anteriormente, entretanto a lista de diferenciais inclui ainda lesões inflamatórias, infecciosas e neoplasias. Na diferenciação com tumores cerebrais primários, a RM com espectroscopia e perfusão pode ser muito útil. Lesões infecciosas podem representar um desafio diagnóstico. Auxilia o fato de que as lesões infecciosas geralmente apresentam quebra de barreira hematoencefálica, com realce heterogêneo pelo extravasamento de contraste, além de resultarem de mecanismo embólico, com distribuição espacial diferente da TVC. A avaliação focada apenas na lesão parenquimatosa tem sido a fonte de erro diagnóstico. Contudo a demonstração inequívoca de trombo intraluminal em pelo menos um seio dural ou veia cortical assegura o diagnóstico de TVC.

Recomendações

A melhor demonstração de trombo intraluminal deve ser procedida em pelo menos dois planos ortogonais, usando sequências convencionais de imagem de RM. A aquisição de ângio-TC ou ângio-RM também pode ser útil. O emprego da sequência ponderada em difusão auxilia na diferenciação da TVC com a isquemia arterial recente ou neoplasias hipercelulares.

O infarto venoso cerebelar constitui achado raro no contexto da TVC. Acreditamos que todos os casos de hemorragia cerebelar associada a TVC deve induzir à pesquisa de fístula dural infratentorial. Zumbido contínuo ou recorrente e/ou hemorragia cerebelar espontânea corroboram esta hipótese diagnóstica. A caracterização de ectasia venosa cortical, associada a TVC e hemorragia parenquimatosa cerebelar ou cortical supratentorial, demonstradas pelos estudos de TC ou RM, constitui o achado de imagem com maior especificidade para o diagnóstico de fístula dural (Fig. 19-21). Diante dessa possibilidade diagnóstica, a investigação deverá ser prosseguida com exames angiográficos (ângio-TC ou ângio-RM), entretanto a angiografia digital constitui método indispensável para a confirmação da maioria dos casos.

ENCEFALOPATIA (TROMBOSE VENOSA PROFUNDA)

INTRODUÇÃO

Generalidades

Apesar de a TC ser capaz de demonstrar os sinais de trombose no sistema de drenagem profunda do encéfalo, servirá, na maioria das vezes, para a suspeita diagnóstica. Diante dessa possibilidade diagnóstica deverá ser realizado o estudo por RM, que tem maiores sensibilidade e especificidade para a definição diagnóstica.

Achados Clínicos

A maioria dos pacientes apresenta déficits multifocais, crises epilépticas, rebaixamento do nível de consciência, delírio, abulia, estupor e coma. A ocorrência isolada ou predominante de manifestações psiquiátricas também já foi descrita. A instalação abrupta do quadro associada a algum grau de rebaixamento da consciência ou sonolência pode contribuir para a suspeita específica, ou direcionar a investigação para o comprometimento talâmico bilateral.

ACHADOS DE IMAGEM

Tomografia Computadorizada

A hiperatenuação das veias do sistema venoso profundo é o sinal tomográfico direto sensível e específico da TVC (Fig. 19-22). As veias cerebrais profundas são muito menos suscetíveis ao efeito de volume parcial quando em comparação com os seios venosos que cursam junto à curvatura da abóboda. Essa particularidade anatômica reduz a possibilidade de falso positivo nos estudos de TC para o sinal da corda. A demonstração desse sinal, particularmente quando associada ao edema talâmico bilateral, sempre deverá justificar a suspeita de TVC profunda entre os diagnósticos diferenciais.

Ressonância Magnética

O principal achado de RM é caracterizado pela demonstração de sinal vascular anormal, principalmente nas veias cerebrais

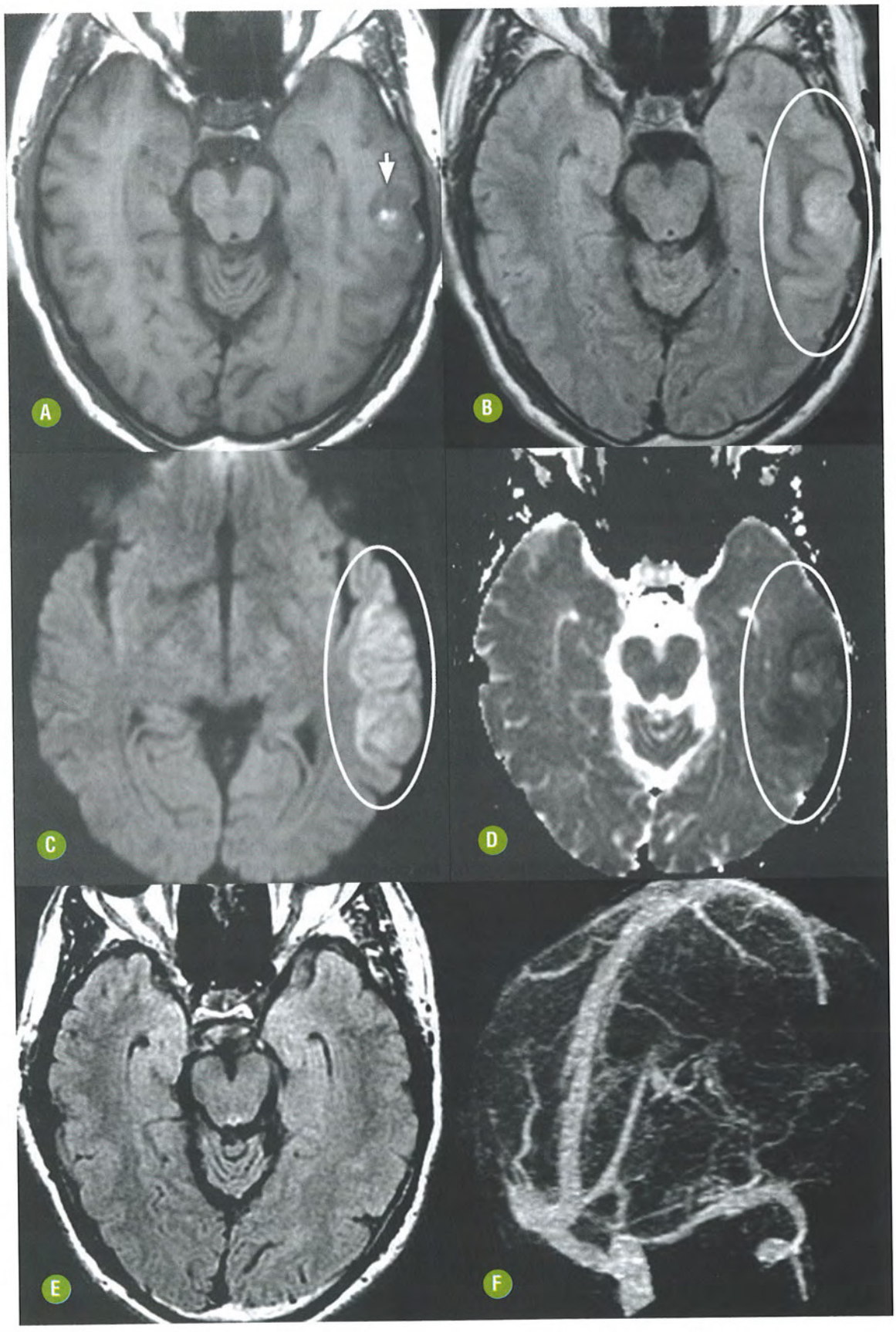

FIGURA 19-20. Adolescente de 17 anos com crise epiléptica parcial complexa e disfasia por trombose da veia de Labbé esquerda. Imagens axiais T1 **(A)** e FLAIR **(B)** demonstram hemorragia focal no lobo temporal esquerdo. A imagem em difusão **(C)** e o mapa ADC **(D)** demonstram redução do coeficiente de difusão aparente indicando predomínio de edema citotóxico. Apesar disso, o estudo controle após sete meses demonstra resolução completa, sem lesões residuais na imagem FLAIR (E), com recanalização completa da TVC **(F)**.

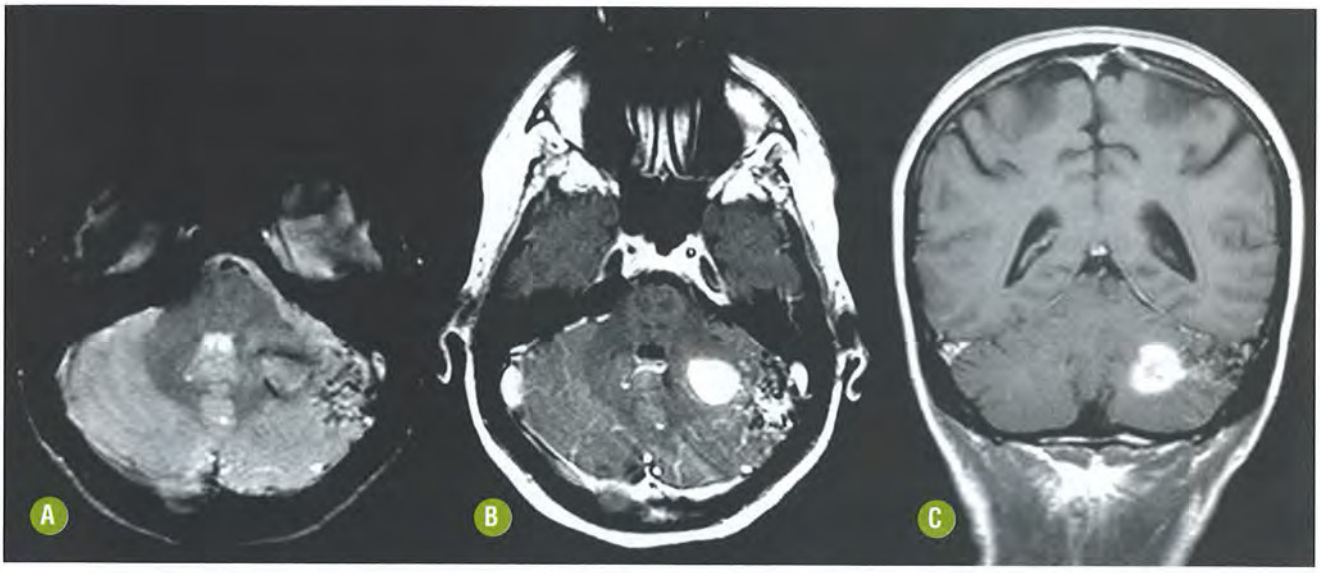

FIGURA 19-21. Fístula dural infratentorial com hemorragia cerebelar. Axial T2* **(A)** demonstra hemorragia cerebelar profunda à esquerda associada a múltiplos pequenos vasos circunjacentes. T1 axial **(B)** e coronal **(C)** pós-gadolínio demonstram o íntimo contato dos vasos anormais com o seio transverso esquerdo. O estudo angiográfico confirmou a presença da fístula.

internas, veia cerebral magna (de Galeno) e no seio reto. A associação de edema talâmico bilateral tende a confirmar o diagnóstico específico.

Edema talâmico bilateral é o principal achado de TVC do sistema de drenagem profunda, e pode estender-se aos núcleos caudados e à substância branca periventricular. O edema talâmico pode ser visto em 76% das TC e 86% das RM. Contudo a ocorrência de hemorragia é mais fortuita e ocorre em até 19% dos pacientes, podendo acontecer nos tálamos ou no glômus do plexo corioide. Esses achados podem ter distribuição assimétrica, sendo o edema talâmico unilateral muito raro.

A mortalidade da TVC profunda é alta, em torno de 22% a 37%, porém 54% destes pacientes não têm sequelas. O edema pode ser primariamente vasogênico (alto coeficiente de difusão aparente), evidenciando bom prognóstico. Apesar disso, mesmo naqueles casos que exibem restrição à livre movimentação das moléculas de água, também pode ocorrer restituição sem sequelas (Fig. 19-23).

DIAGNÓSTICO DIFERENCIAL

O infarto venoso profundo tende a exibir contorno irregular, sendo geralmente bilateral, mesmo que assimétrico. O infarto arterial bilateral constitui um diagnóstico diferencial. Contudo este é restrito aos tálamos e acomete áreas paramedianas, bem demarcadas, com combinações de padrões bem conhecidas. Outro diagnóstico diferencial importante é a encefalite necrotizante aguda, que tem provável predisposição genética em crianças e tipicamente acomete os tálamos com anéis de restrição à livre movimentação das moléculas de água e alguma impregnação, mesmo que tênue.

A ocorrência de hemorragia no infarto venoso tende a respeitar um padrão de extensão do centro para a periferia da zona infartada, diferentemente daquela que tem lugar no infarto arterial, que tende a começar na periferia. Além disso, a hemorragia do infarto venoso normalmente acomete o plexo corioide.

TROMBOSE DO SEIO CAVERNOSO

INTRODUÇÃO

Generalidades

A trombose do seio cavernoso deverá ser entendida em um contexto distinto daquele que compõe as TVC superficial ou profunda. Enquanto estas decorrem da formação de trombo luminal em decorrência de trombofilias ou de estados trombóticos, a trombose do seio cavernoso é usualmente relacionada com infecções da face ou dos seios paranasais (trombose venosa séptica).

Achados Clínicos e Laboratoriais

A presença de sinusite grave ou celulite de face sempre deverá suscitar a possibilidade de trombose do seio cavernoso, particularmente em associação a paralisia oculomotora, neuralgia, paresia trigeminal, proptose ou quemose.

O estudo do líquido cerebrospinal poderá confirmar a presença de comprometimento inflamatório com pleocitose.

ACHADOS DE IMAGEM

Tomografia Computadorizada

A TC após a injeção intravenosa do contraste poderá evidenciar falhas de enchimento no seio cavernoso ou mesmo a ausência completa de opacificação do seio ("sinal das artérias carótidas cavernosas nuas"). Em geral, a veia oftálmica superior está acentuadamente dilatada.

Ressonância Magnética

A trombose do seio cavernoso causa alargamento do seio cavernoso e da veia oftálmica, com ingurgitamento dos

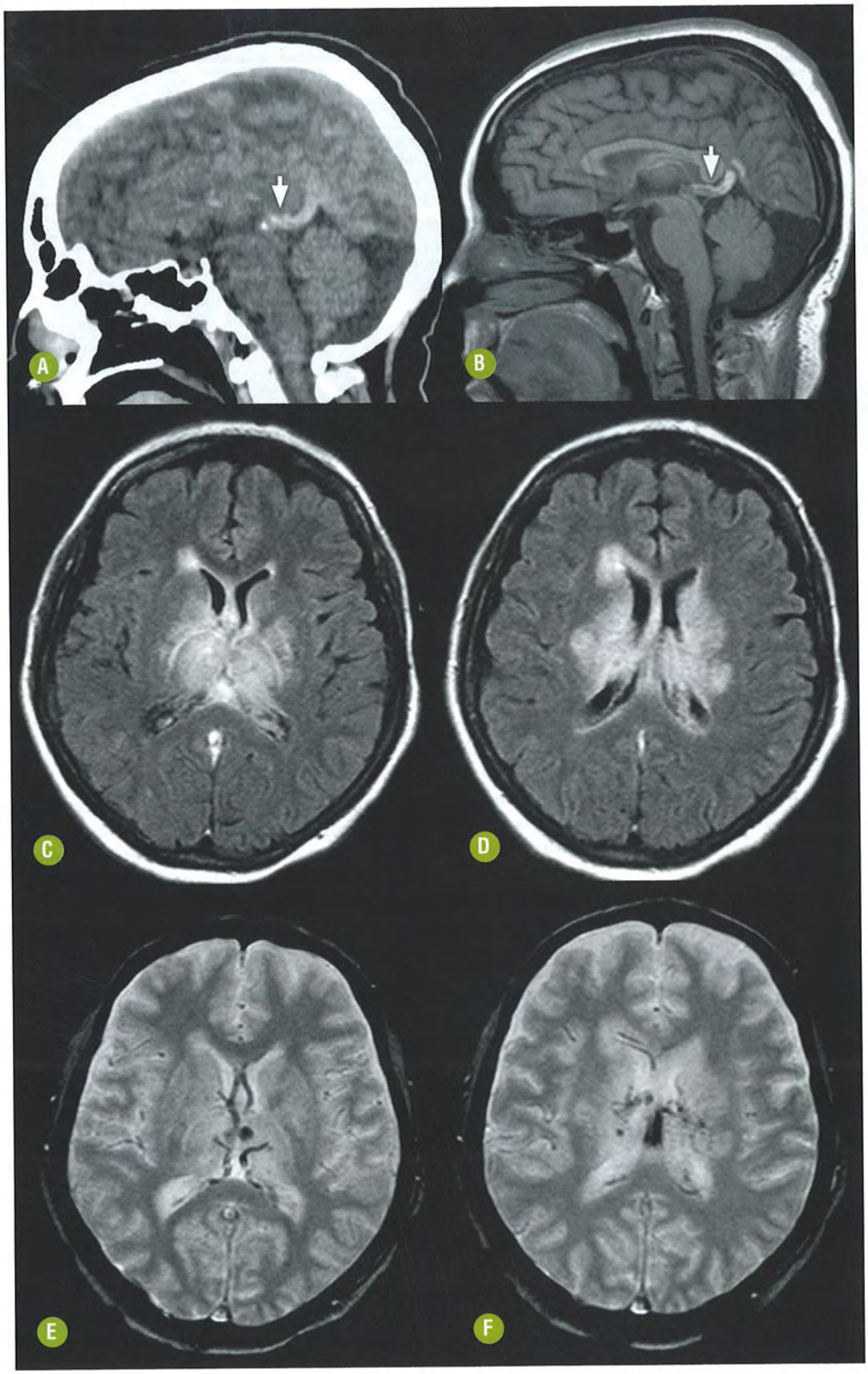

FIGURA 19-22. Homem de 45 anos com rebaixamento do nível de consciência, cefaleia súbita e desorientação. Reformatação sagital da TC sem contraste **(A)** demonstra conteúdo hiperatenuante na veia de Galeno e seio reto (seta). RM sagital T1 FSE sem contraste **(B)** demonstra hiperintensidade de sinal do trombo (seta). FLAIR axial (**C** e **D**) demonstra padrão característico de edema na substância branca e tálamos associado a focos hemorrágicos em T2* (**E** e **F**). Observe o marcado hipossinal das veias profundas em T2*.

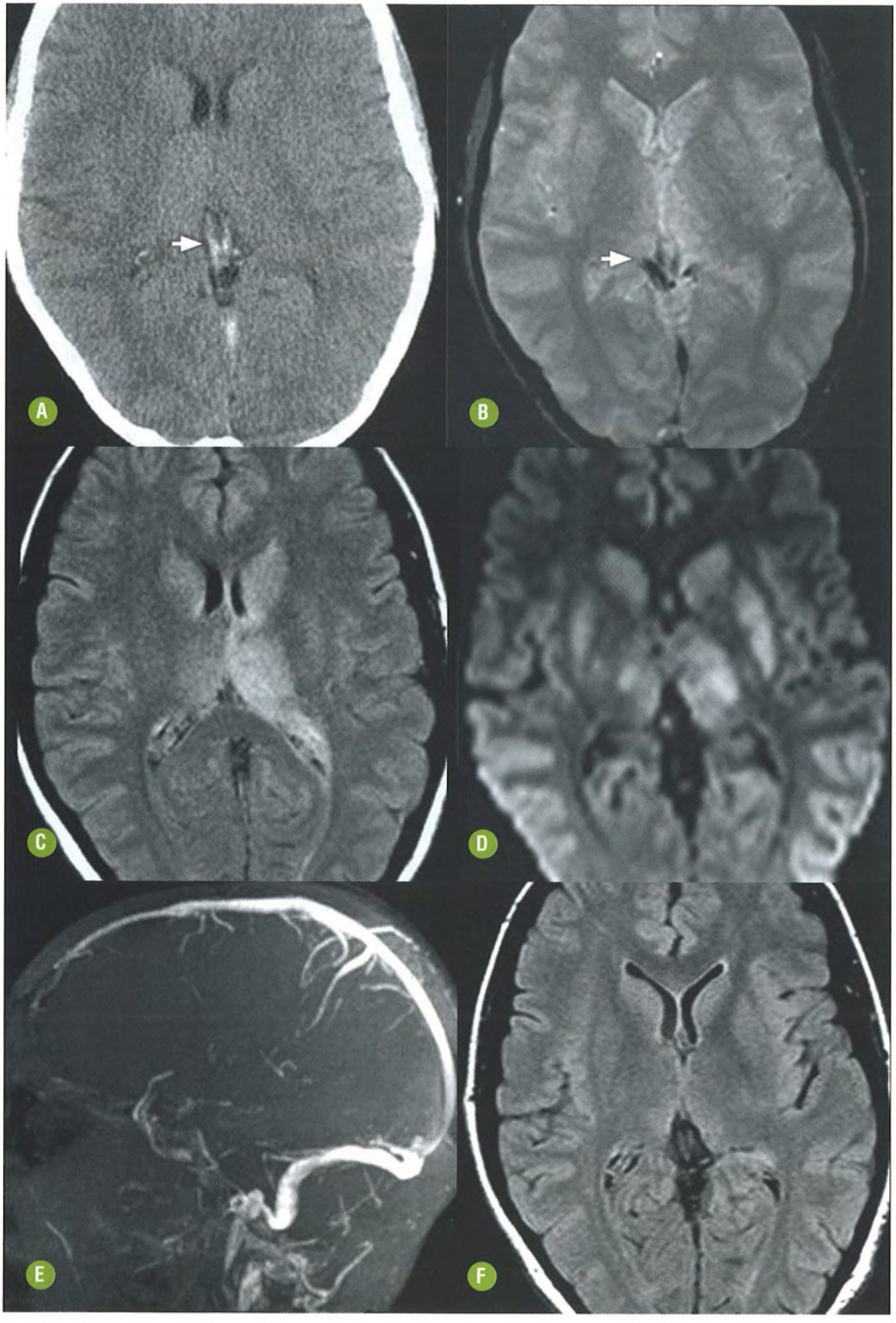

FIGURA 19-23. Paciente do sexo feminino, 40 anos, cefaleia e confusão mental. TC sem contraste **(A)** demonstra hiperatenuação das veias profundas (seta). Imagem T2* evidencia hipossinal nas veias cerebrais internas **(B)**. Axial FLAIR **(C)** demonstra hipersinal nos tálamos e núcleos da base, principalmente à esquerda. DWI **(D)** demonstrou restrição verdadeira nos núcleos da base e tálamos. Ângio-RM venosa **(E)** confirma a TVC profunda. Axial FLAIR controle **(F)** após dois meses demonstra resolução do edema talâmico.

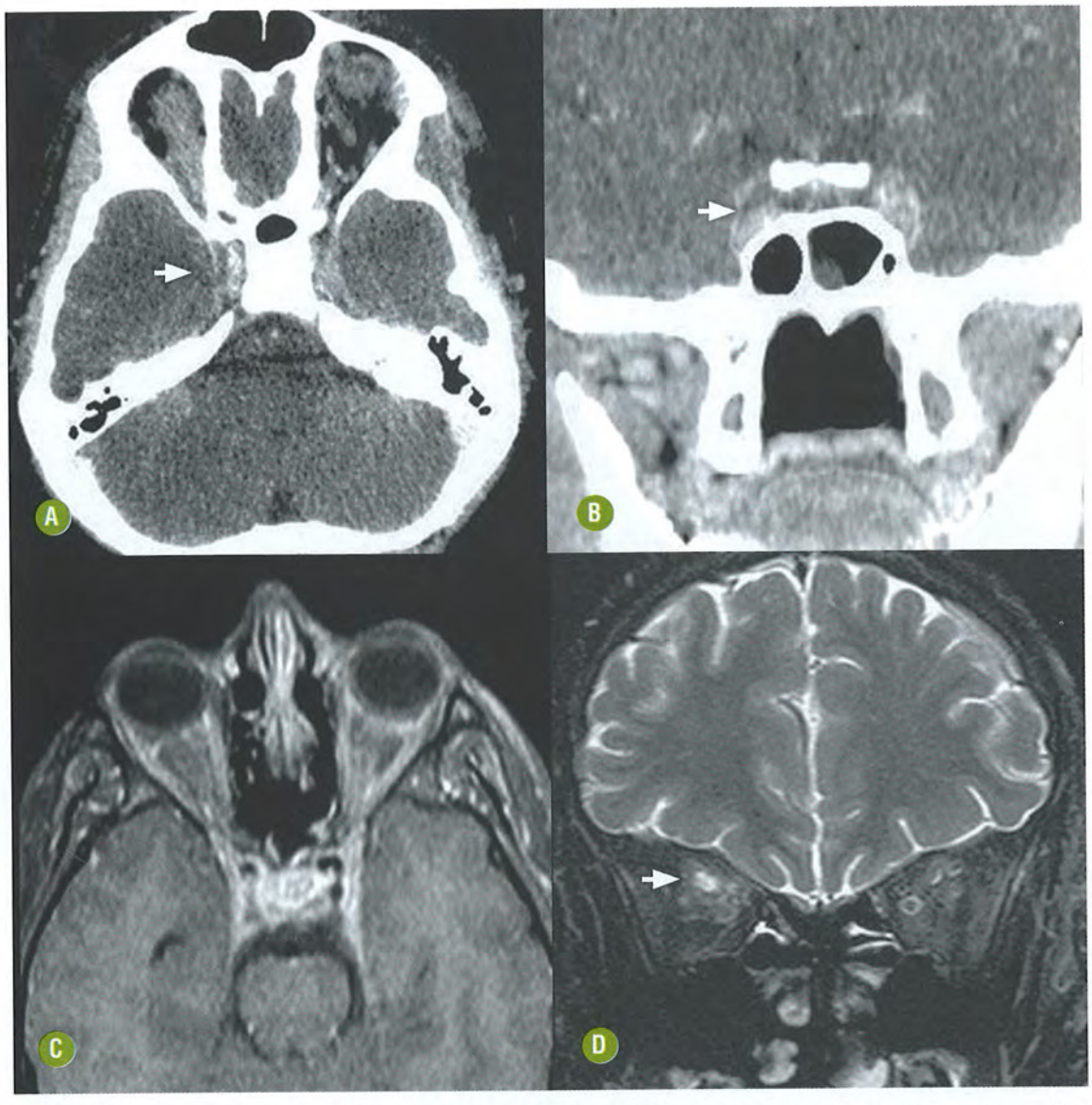

FIGURA 19-24. Trombose do seio cavernoso direito. TC axial **(A)** e coronal **(B)** demonstram dilatação do seio cavernoso direito com ausência de realce ao redor da artéria carótida interna intracavernosa (seta). Observe o comprometimento bilateral em T1 pós-gadolínio **(C)** e a presença de trombo na veia oftálmica superior **(D)** (seta).

músculos extrínsecos da órbita. O trombo é caracterizado como alteração de sinal no interior do seio cavernoso, cujo sinal em T1 ou T2 vai depender do estágio de degradação da hemoglobina. O realce periférico de um seio cavernoso dilatado e a ausência de impregnação do seio ao redor da artéria carótida interna sugerem a presença de trombo (Fig. 19-24).

Os sinais indiretos são dilatação da veia oftálmica superior, exoftalmo e aumento do realce dural ao longo da borda lateral do seio cavernoso e do tentório homolaterais. A trombose do seio cavernoso pode levar à oclusão venossinusal adicional nos seios esfenoparietal e do seio petroso inferior.

A trombose do seio esfenoparietal caracteriza-se pelo defeito de enchimento oval ou linear ao longo do contorno lateral do seio cavernoso até o ptério, com dilatação do seio esfenoparietal. O seio petroso inferior está localizado adjacente à sincondrose petro-occipital. O trombo é caracterizado como falha de enchimento triangular ou ovalado mais bem identificado no aspecto superior do seio petroso inferior no plano axial. A trombose da veia oftálmica superior é caracterizada pela falha de enchimento linear com leve a acentuada dilatação da mesma.

DIAGNÓSTICO DIFERENCIAL

A trombose do seio cavernoso decorre usualmente da disseminação de um processo infeccioso da face. Entretanto muitos casos de infecção da face associam-se apenas ao comprometimento pré-septal ou mesmo comprometem o compartimento orbital pós-septal, sem extensão ao seio cavernoso.

Outro diagnóstico diferencial é a síndrome de Tolosa-Hunt, caracterizada pela presença de oftalmoplegia dolorosa em decorrência de um processo inflamatório granulomatoso idiopático no ápice petroso e no seio cavernoso. Além des-

sas condições, merece inclusão o pseudotumor inflamatório com comprometimento orbital, que pode estender-se ao ápice petroso e seio cavernoso, bem como as doenças infecciosas específicas que podem ter predileção vascular, como a aspergilose e a mucormicose.

Causas não inflamatórias incluem as fístulas carotidocavernosas diretas ou indiretas, que podem exibir graus variáveis de quemose e pulsatilidade do globo ocular.

Recomendações

Na moderna prática médica, o diagnóstico da TVC é sempre confirmado em estudo de imagem (TC e RM) e em suas modalidades de avaliação angiográfica não invasiva. Assim, deverá o radiologista estar habilitado ao reconhecimento precoce dos diferentes padrões de apresentação da TVC.

Algumas recomendações acerca da interpretação dos métodos de imagem diante da suspeita de TVC:

A hiperatenuação espontânea das veias profundas, bem como o edema talâmico, constitui a constelação de achados mais sensível e específica de TVC na drenagem profunda do encéfalo. Para a confirmação diagnóstica faz-se essencial a demonstração de trombo intraluminal, por TC ou RM, no sistema de drenagem venosa profunda do encéfalo. As imagens estruturais constituem a ferramenta cardinal para este propósito.

Os sinais da corda e do triângulo denso estão presentes nos pacientes com suspeita de TVC superficial, sendo a ângio-TC também uma ferramenta complementar útil à confirmação diagnóstica. A ausência do sinal da corda não exclui o diagnóstico de TVC superficial.

Infarto hemorrágico superficial é um sinal indireto, porém contundente, de trombose da drenagem venosa do encéfalo. Nos casos de TVC, a isquemia obviamente não respeitará os mesmos limites de um território arterial. Portanto o predomínio de edema vasogênico subcortical, sem lesão expansiva associada, fora dos territórios arteriais estabelecidos, favorecerá a inclusão de infarto venoso entre os diferenciais por imagem.

Vale ressaltar ainda o predomínio dos infartos venosos na região perirrolândica parassagital (veia de Trolard) e na porção posterolateral do lobo temporal (veia de Labbé), usualmente em decorrência do acometimento das veias superficiais de drenagem.

A RM tem maior sensibilidade na demonstração do trombo intraluminal que caracteriza a TVC, devendo, portanto, ser realizado estudo multiplanar, evitando o diagnóstico equivocado de fluxo lento simulando trombo intraluminal.

A sequência T2* é importante para a pesquisa de trombo no estágio agudo, pois o sinal da deoxiemoglobina pode ser similar ao fluxo normal. Neste contexto, a aquisição SWI (*venous bold*) pode ser ainda mais eficiente, contudo sua interpretação deverá ser cuidadosa, visto que sua característica intrínseca é manifesta por muito baixo sinal no interior das veias.

A interpretação da *diffusion weighted imaging* (DWI) no contexto dos infartos venosos deverá ser feita com muita parcimônia. A presença de restrição, mesmo confirmada nos mapas de coeficiente de difusão aparente (ADC), não é argumento isolado confiável para a estimativa de prognóstico, pois a caracterização de reversão completa tem sido demonstrada.

A ângio-RM com codificação ordenada central elíptica é a melhor sequência quando em comparação com aquela baseada no tempo de voo (TOF) ou contraste de fase. Um cuidado adicional deverá ser tomado com o tempo de aquisição da sequência após o contraste, que não pode ser tardio naqueles casos de TVC crônica, pois o trombo poderá impregnar-se pelo gadolínio, dificultando sua detecção.

Lembre-se de que o diagnóstico de TVC exige apenas a demonstração inequívoca de trombo intraluminal. Os estudos angiográficos não são indispensáveis, mas podem se fazer úteis para o diagnóstico das tromboses agudas (até cinco dias) ou crônicas (após 15 dias) e para as estimativas futuras de recanalização.

HIPERTENSÃO INTRACRANIANA IDIOPÁTICA

INTRODUÇÃO

Generalidades

Os primeiros casos HIC foram descritos no fim do século XIX, logo após a introdução da punção lombar como procedimento médico complementar. O termo *pseudotumor cerebri* foi empregado pela primeira vez em 1904, mas seu uso correto foi clinicamente delineado em meados do século XX, quando a angiografia cerebral foi adicionada à pneumoencefalografia para identificar as lesões expansivas intracranianas. Foley cunhou o termo hipertensão intracraniana benigna em 1955, mas a partir da década de 1980, com os relatos da alta incidência de perda visual, o termo benigno passou a ter sua propriedade questionada.

Achados Clínicos e Laboratoriais

Ocorre mais frequentemente em mulheres com sobrepeso e a média de idade do inicio dos sintomas é de 28 a 35 anos. O mecanismo da HIC não é inteiramente estabelecido e algumas hipóteses têm sido aventadas, como o excesso de produção ou a redução da reabsorção do líquor, além do aumento da pressão venosa cerebral.

A HIC idiopática constitui uma síndrome clínica caracterizada pelo aumento da pressão intracraniana, classicamente descrita em mulheres obesas. Os sintomas de HIC idiopática incluem cefaleia, *tinnitus* pulsátil, obscurecimento visual transitório e até perda visual progressiva. Os sinais mais frequentes são: diplopia, causada pela paresia do sexto nervo craniano, além de papiledema. Os indivíduos com HIC idiopática têm estado mental preservado e encontram-se orientados, sem sinais neurológicos de localização.

Os estudos de imagem não demonstram deformidade significativa ou obstrução do sistema ventricular e podem mesmo resultar normais, a menos que a pressão liquórica esteja acima de 200 mmH_2O em não obesos e, provavelmente, > 250 mmH_2O em indivíduos obesos.

A cefaleia é o sintoma mais comum e ocorre em 68% a 98% dos casos, com padrão flutuante, progressivo ou permanente. O caráter oscilante da dor pode simular a migrânea ou a cefaleia tensional. Contudo a presença de papiledema torna o diagnóstico de HIC muito provável. Além disso, a ausência de papiledema torna este diagnóstico questionável.

O distúrbio visual constitui a segunda manifestação mais prevalente, e deverá sempre chamar a atenção para o diagnóstico de HIC idiopática. A evolução para a perda visual constitui o fator de maior morbidade isolada. Outras manifestações incluem *tinnitus*, dor no pescoço, ombro e radicular, bem como náusea com ou sem vômito.

As condições que podem causar HIC e, portanto, simular HIC idiopática são: doença de Addison, hipoparatireoidismo, doença pulmonar obstrutiva crônica, insuficiência cardíaca direita com hipertensão pulmonar, apneia do sono, insuficiência renal, anemia ferropriva, além do efeito adverso do uso de medicações como tetraciclina, vitamina A, corticoide e hormônio de crescimento. A ocorrência de HIC secundária à obstrução da drenagem venosa já foi discutida anteriormente.

ACHADOS DE IMAGEM

Tomografia Computadorizada

Os sinais mais frequentemente relacionados com o aumento da pressão intracraniana são a sela túrcica vazia e a retificação do contorno posterior do globo ocular, associada à distensão do espaço liquórico ao redor dos nervos ópticos. Outros sinais, como sistema ventricular de pequenas dimensões, pequenos sulcos e cisternas e protrusão da cabeça do nervo óptico sobre o contorno posterior do globo ocular, podem ocorrer, mas são mais incomuns.

A estenose regular do seio transverso está presente na maioria dos pacientes com HIC idiopática. O acometimento é frequentemente bilateral, com maior predileção pela transição entre os seios transverso e sigmoide. A etiologia dessa estenose não é definida e, até o momento, não é possível afirmar que a estenose é causa ou efeito da HIC.

O diâmetro (anteroposterior) do local de estenose do seio transverso é menor que o diâmetro do entalhe ósseo adjacente, demonstrado pelo estudo de TC, sugerindo ser a estenose secundária ou adquirida. O diâmetro do seio transverso e do entalhe ósseo adjacente são proporcionais em indivíduos sem HIC idiopática.

Ressonância Magnética

Todos os sinais de HIC idiopática são mais corretamente diagnosticados pela RM. Estes incluem a deformidade do parênquima hipofisário (concavidade do contorno superior), sela túrcica vazia, retificação ou inversão do contorno posterior do globo ocular, além da distensão dos espaços liquóricos ao redor do nervo óptico e a tortuosidade do mesmo (Fig. 19-25).

A TVC pode ocorrer como parte da síndrome de HIC e esta possibilidade deverá ser descartada visando o uso correto do termo HIC idiopática. A ocorrência de estenose bilateral dos seios transversos, sem TVC, é descrita em cerca de 93% dos casos de HIC idiopática.

A RM e a ângio-RM com contraste tornaram-se os métodos de escolha para a avaliação do sistema de drenagem venosa do encéfalo, inclusive na suspeita de HIC idiopática. A sequência TOF apresenta a limitação da perda de sinal artefatual em decorrência de fluxo turbulento ou no plano paralelo de aquisição. Como os seios transverso e sigmoide são os locais mais frequentemente acometidos pelo artefato nesta sequência, bem como pela estenose nos pacientes com hipertensão intracraniana idiopática, a utilização da sequência de ângio-RM com administração de contraste intravenoso (gadolínio) com codificação de fase ordenada com central elíptico é a mais apropriada.

DIAGNÓSTICO DIFERENCIAL

Por motivos óbvios o emprego do termo hipertensão intracraniana idiopática fica reservado para aqueles casos com clínica de HIC, na ausência de qualquer fator causal e, de preferência, com a medida da pressão liquórica.

Tumores intracranianos, hidrocefalia de qualquer natureza, infecção ou inflamação meníngea e trombose venosa recente ou crônica constituem os principais diagnósticos diferenciais.

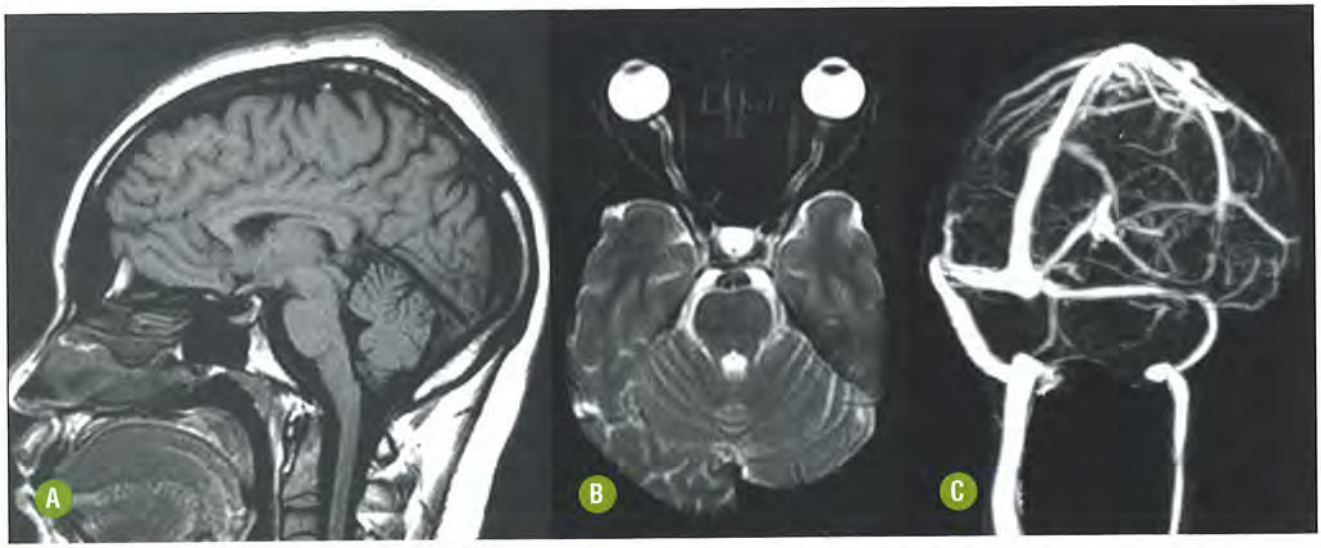

FIGURA 19-25. Hipertensão intracraniana idiopática. **(A)** Imagem sagital T1 demonstra sela túrcica vazia. **(B)** Axial T2 evidencia retificação do contorno posterior do globo ocular e alargamento do espaço liquórico ao redor dos nervos ópticos. O estudo de ângio-RM venosa **(C)** demonstra estenose do seio transverso esquerdo.

A caracterização de estenose regular dos seios durais, particularmente dos transversos, é aceita como achado adicional e sua relação causal ainda precisa ser mais bem definida.

Recomendações

Em pacientes com achados clínicos e laboratoriais de HIC a avaliação complementar por imagem deverá incluir o estudo das órbitas e da sela túrcica, bem como a pesquisa de estenose regular dos seios transversos.

As imagens de RM e ângio-RM permitem estimar a ocorrência de HIC por meio da demonstração da retificação ou da inversão do contorno posterior do globo ocular, além da sela túrcica vazia, da distensão dos espaços liquóricos na bainha dos nervos ópticos e da tortuosidade destes nervos. Este conjunto de achados não é patognomônico, porém sua associação a estenose dos seios transversos reforça a suspeita diagnóstica no contexto apropriado. A definição diagnóstica requer a medida da pressão intracraniana por meio da manometria do líquor.

ANORMALIDADES VENOSAS DO COURO CABELUDO E DO CRÂNIO

INTRODUÇÃO

Generalidades

A drenagem das estruturas mais superficiais do couro cabeludo e do crânio é complexa e pode apresentar diversas variações anatômicas. O correto entendimento da drenagem deve compreender a possibilidade de comunicações intra e extracranianas fisiológicas. A comunicação livre com a drenagem meníngea por meio das veias emissárias ilustra essa condição. Apesar disso, por vezes algumas anormalidades superficiais da drenagem venosa podem motivar consultas médicas em crianças ou adultos e justificar a solicitação de exames complementares de imagem.

SINUS PERICRANII

INTRODUÇÃO

Generalidades

O termo *sinus pericranii* descreve uma anomalia vascular que comunica veias dilatadas da superfície mais externa do crânio diretamente com seios intracranianos, ou, mais raramente, com veias corticais ou até com anomalias do desenvolvimento venoso (ADV). A maioria dos casos é congênita ou pode associar-se a outras doenças, como a síndrome do nevo *blue-rubber-bleb*.

Achados Clínicos

Ocorre usualmente em localização mediana ou paramediana, geralmente frontal. Manifesta-se nos primeiros meses ou anos da vida pela presença de pequenas tumorações compressíveis, cujas dimensões flutuam com a manobra de Valsalva. Raramente causarão dor local ou cefaleia.

ACHADOS DE IMAGEM

A radiografia do crânio poderá demonstrar pequeno foco radiolucente por meio do qual se dá a comunicação vascular. O exame ultrassonográfico pode contribuir, particularmente, nos estudos com Doppler em crianças, pela demonstração de fluxo que se dirige internamente e apresenta comunicação geralmente com um seio dural (Fig. 19-26). As imagens seccionais de TC ou RM são úteis para a confirmação diagnóstica, mas são os métodos angiográficos não invasivos que permitirão a maior confiabilidade.

DIAGNÓSTICO DIFERENCIAL

O diagnóstico diferencial se faz com veias superficiais dilatadas (emissárias ou diploicas), que não vão exibir comunicação com a drenagem parenquimatosa (seios durais ou veias corticais). Mais raramente, o hemangioma superficial ou de calota poderá simular um *sinus pericranii* e os exames de imagem, particularmente a RM, serão muito úteis para a correta diferenciação.

Particular atenção deverá ser dada à lesão superficial que cruza a calota e tem localização mediana ou paramediana posterior (occipital ou parietal), pois pode se tratar de uma cefalocele atrésica. Neste contexto a persistência do seio falcino intracraniano poderá ser demonstrada e não deverá trazer problema para o diagnóstico por imagem (Fig. 19-27).

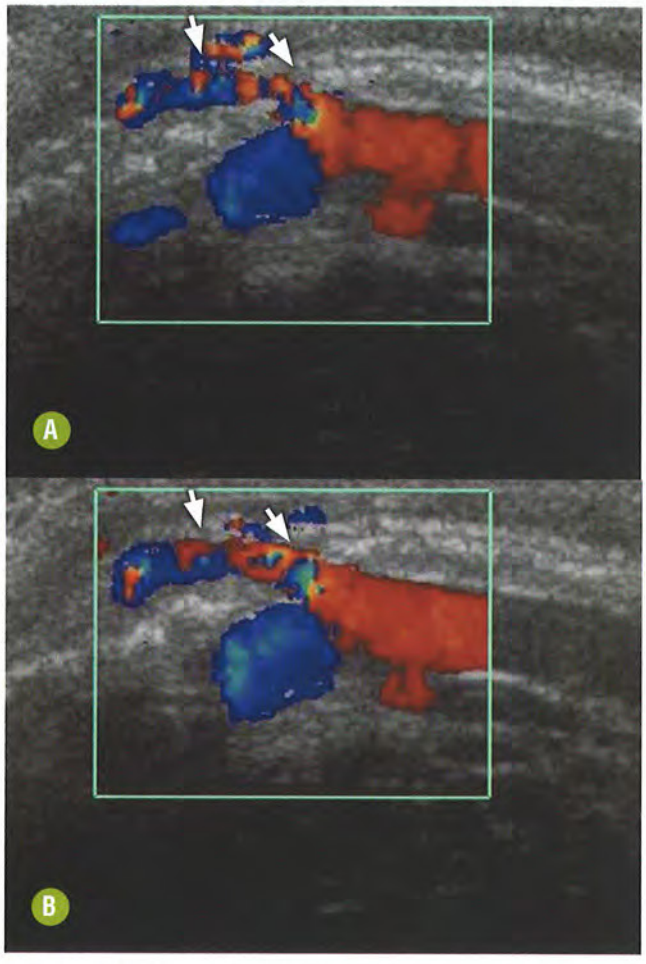

FIGURA 19-26. *Sinus pericranii* neonatal. Estudo ultrassonográfico com Doppler **(A)** demonstra comunicação direta de veia extracraniana com o seio sagital superior na região anterior. Observe o aumento do diâmetro da veia com a manobra de Valsalva **(B)**.

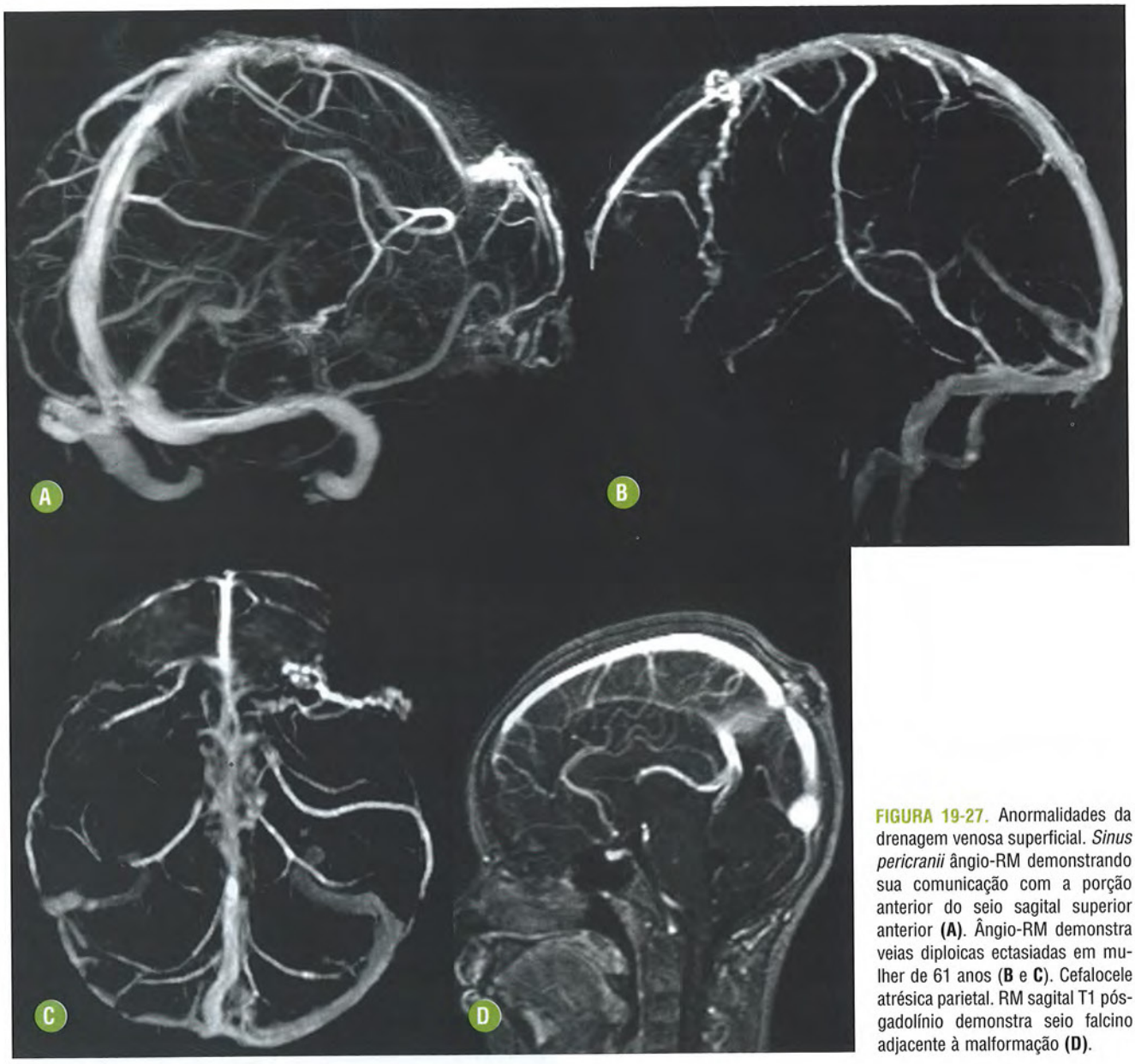

FIGURA 19-27. Anormalidades da drenagem venosa superficial. *Sinus pericranii* ângio-RM demonstrando sua comunicação com a porção anterior do seio sagital superior anterior **(A)**. Ângio-RM demonstra veias diploicas ectasiadas em mulher de 61 anos (**B** e **C**). Cefalocele atrésica parietal. RM sagital T1 pós-gadolínio demonstra seio falcino adjacente à malformação **(D)**.

LITERATURA RECOMENDADA

1. Agid R, Farb RI et al. "Idiopathic intracranial hypertension: the validity of cross-sectional neuroimaging signs." Neuroradiology 2006;48(8):521-527.
2. Ball AK, Clarke CE. Idiopathic intracranial hypertension. Lancet Neurol 2006;5(5):433-442.
3. Bergui M, Bradac GB, Daniele D. Brain lesions due to cerebral venous thrombosis do not correlate with sinus involvement. Neuroradiology 1999;41:419-424.
4. Boukobza M, Crassard I et al. MR imaging features of isolated cortical vein thrombosis: diagnosis and follow-up. AJNR Am J Neuroradiol 2009;30(2):344-348.
5. Bousser MG, Russell RR. Cerebral venous thrombosis. In: Warlow CP & Van Gijn J (eds.) Major Problems in Neurology. London: Saunders, 1997. vol. 33. p. 27-9 e 104-26.,.
6. Connor SE, Siddiqui MA et al. The relationship of transverse sinus stenosis to bony groove dimensions provides an insight into the aetiology of idiopathic intracranial hypertension. Neuroradiology 2008;50(12): 99-1004.
7. Farb RI, Vanek I et al. Idiopathic intracranial hypertension: the prevalence and morphology of sinovenous stenosis. Neurology 2003;60(9):1418-1424.
8. Ferro JM, Canhão P. Cerebral venous and dural sinus thrombosis. Practical Neurology 2003;3:214-219.
9. Friedman DI, Jacobson DM. Diagnostic criteria for idiopathic intracranial hypertension. Neurology 2002;59(10):1492-1495.
10. Leach JL, Fortuna RB et al. Imaging of cerebral venous thrombosis: current techniques, spectrum of findings, and diagnostic pitfalls. Radiographics 2006;26Suppl 1:S19-41; discussion S42-13.
11. Linn J, Brückmann H. Cerebral Venous and Dural Sinus Thrombosis. State-of-the-Art Imaging. Clin Neuroradiol 2010;20:25-37.
12. Linn J, Michl S, Katja B et al. Cortical vein thrombosis: the diagnostic value of different imaging modalities. Neuroradiology 2010; 52(10):899-911.
13. Linn J, Pfefferkorn T et al. Noncontrast CT in deep cerebral venous thrombosis and sinus thrombosis: comparison of its di-

agnostic value for both entities. AJNR Am J Neuroradiol 2009; 230(4):728-735.
14. Patel N. Venous Anatomy and Imaging of the First Centimeter. Semin Ultrasound CT MRI 2009;30:513-524.
15. Poon CS, Chang JK et al. Radiologic diagnosis of cerebral venous thrombosis: pictorial review. AJR Am J Roentgenol 2007;189(6 Suppl):S64-75.
16. Razek AA, Castillo M. Imaging lesions of the cavernous sinus. AJNR Am J Neuroradiol 2009;30(3):444-452.
17. Rhoton AL Jr: The cerebrum. Anatomy. Neurosurgery 61(suppl 1):37-118, 2007; discussion 118-119.
18. Rodallec MH, Krainik A et al. Cerebral venous thrombosis and multidetector CT angiography: tips and tricks. Radiographics 2006;26 Suppl 1:S5-18; discussion S42-13.
19. Sheerin F. The Imaging of the Cerebral Venous Sinuses. Semin Ultrasound CT MRI 2009;30:525-558.
20. Stam J. Thrombosis of the cerebral veins and sinuses. N Engl J Med 2005;352(17):1791-1798.
21. van den Bergh WM, van der Schaaf I et al. The spectrum of presentations of venous infarction caused by deep cerebral vein thrombosis. Neurology 2005;65(2):192-196.
22. Wall M. Idiopathic intracranial hypertension. Neurol Clin 2010; 28(3):593-617.



20 CAPÍTULO

Traumatismo Cranioencefálico

Renato Adam Mendonça
Marcelo D'Andrea Rossi
Heraldo Mello Neto

INTRODUÇÃO

Trauma é a terceira causa de morte no mundo ocidental, sendo que, destas, cerca de metade é causada por traumatismo cranioencefálico (TCE). Os TCE são principalmente decorrentes de acidentes automobilísticos (40% a 50%), quedas (20%), agressões com ou sem armas (10% e 20%, respectivamente), esportes e recreação (10%).

Crianças e idosos são mais suscetíveis a quedas, enquanto adolescentes e adultos jovens estão mais frequentemente envolvidos em acidentes automobilísticos ou são vítimas de agressões. Cresce de forma muito significativa a ocorrência de espancamento em crianças (trauma não acidental) e idosos.

Segundo dados do National Institutes of Health (NIH) de 1996, aproximadamente 1 milhão de vítimas de TCE são tratadas e liberadas anualmente nos Estados Unidos. Cerca de 280 mil necessitam de hospitalização e, destes, aproximadamente 50 mil morrem. Além disso, aproximadamente 70 mil indivíduos morrem antes de serem atendidos em um hospital. Existem aproximadamente 5,3 milhões de pessoas vivendo atualmente com alguma sequela neurológica em decorrência de TCE.

Embora não haja estatísticas tão precisas no Brasil, estima-se que os números sejam semelhantes. Ainda que nossa população seja menor, nossa frota automotiva é grande, com um número desproporcional de motocicletas. A morbidade e a mortalidade dos acidentes com motocicletas são aproximadamente seis vezes maiores do que nos acidentes com automóveis. Além disso, o grau de violência nas grandes cidades brasileiras também é proporcionalmente maior.

Os TCE são tradicionalmente classificados, de acordo com as lesões promovidas, em: TCE com lesões decorrentes diretamente das forças de contato ou forças inerciais que acontecem no momento do traumatismo, denominadas primárias (Tabela 20-1), e TCE com lesões tardias, que se desenvolvem depois do impacto, classificadas como secundárias (Tabela 20-2).

Os principais mecanismos responsáveis pelas lesões cranioencefálicas primárias são:

- Contato direto entre o crânio e um objeto: origem das lesões do couro cabeludo, fraturas e do hematoma extradural;
- Contato entre o encéfalo e o crânio (teto da órbita, asa maior do esfenoide, rochedo) ou entre o encéfalo e um folheto dural: principal causa das contusões e explosões de lobos cerebrais;
- Fenômenos inerciais em local diametralmente oposto (contragolpe) ao local do trauma (golpe), promovendo novamente contato direto entre o encéfalo e o osso, ou entre o encéfalo e os folhetos durais: provoca contusões e hematomas intra ou extra-axiais;
- Fenômenos inerciais de aceleração e desaceleração lineares e rotacionais criam tensões em superfícies de contato de tecidos, de estruturas com densidades ou rigidez diferentes. Estas tensões, denominadas cisalhamento ou tosquia, são responsáveis pelas lesões que comprometem a substância branca e o tronco encefálico de forma difusa. Estes fenômenos estão na origem da concussão, uma síndrome clínica sem expressão anatomopatológica, e também respondem por le-

TABELA 20-1. Lesões Cranioencefálicas Primárias

Lacerações e coleções do couro cabeludo (edema, sangue, líquor)
Fraturas do crânio (simples e compostas)
Contusões e hematomas cerebrais
Lesões da substância branca por cisalhamento
Lesão primária do tronco encefálico
Hematoma extradural
Hematoma subdural
Higroma subdural
Hemorragia subaracnóidea
Hemorragia intraventricular
Lesões vasculares (lacerações, dissecções e fístulas)
Lesões agudas dos nervos cranianos

TABELA 20-2. Lesões Cranioencefálicas Secundárias

Infecção pós-traumática
Hipertensão intracraniana
Herniações encefálicas
Lesão secundária no tronco encefálico
Isquemia/Infarto • Infartos de zonas de fronteira arterial por mecanismo hemodinâmico • Embolia (dissecção arterial, síndrome da embolia gordurosa, embolia gasosa) • Infarto por compressão arterial na herniação transtentorial ou subfalcina • Inchaço cerebral difuso (isquemia difusa) • Trombose venosa cerebral pós-trauma
Cisto leptomeníngeo adquirido
Lesão subaguda/crônica de nervos cranianos

sões mais graves, como a lesão axonal traumática (LAT). Estas mesmas tensões de cisalhamento e tosquia estão envolvidas na formação do hematoma subdural, quando as diferentes inércias do encéfalo e do crânio podem ocasionar estiramento e ruptura das veias subdurais;

- Ondas de estresse que causam fraturas da base do crânio, contusões e hemorragias distantes do ponto de contato (trauma).

A avaliação clínica inicial das vítimas de TCE deve analisar o conjunto de manifestações neurológicas específicas que constitui a escala de coma de Glasgow (ECG) (Tabela 20-3).

Os métodos de diagnóstico complementar por imagens são muito úteis, pois apresentam altas sensibilidade e especificidade para a demonstração das lesões estruturais nos diferentes compartimentos intra e extracranianos. Apesar disso, o emprego dos exames de imagem deverá seguir diretrizes já definidas de indicação e acompanhamento. Existem duas diretrizes mais amplamente difundidas sobre as indicações da tomografia computadorizada (TC) do crânio no TCE, que são os critérios de New Orleans e a rotina canadense de TC de crânio (Tabela 20-4).

Aos exames de imagens cabe determinar a completa extensão da lesão inicial, auxiliar na definição de critérios confiáveis de prognóstico e acompanhamento do dano neurológico, bem como no desenvolvimento de meios eficazes de tratamento na fase aguda e de reabilitação das sequelas.

A radiografia convencional do crânio atualmente não faz parte da rotina dos serviços de atendimento ao TCE, visto que se prestaria apenas à caracterização de traços de fratura na calota e de corpos estranhos radiopacos ou objetos penetrantes no crânio, mas não permite excluir lesão intracraniana, com até 80% de resultado falso negativo. Além disso, a TC sem contraste, associada à interpretação da radiografia digital panorâmica ou de imagens 3D, suplanta com vantagens qualquer indicação da radiografia.

A TC sem a administração de contraste intravenoso é o método de escolha para a maioria das vítimas de TCE. Isso se

TABELA 20-3. Escala de Coma de Glasgow (ECG)

Abertura Ocular		*Melhor Resposta Motora*		*Melhor Resposta Verbal*	
Espontânea	4	Obedece a comandos	6	Orientado	5
Ao comando verbal	3	Localiza a dor	5	Confuso	4
À dor	2	Retirada à dor	4	Palavras inapropriadas	3
Ausência	1	Flexão à dor	3	Sons incompreensíveis	2
		Extensão à dor	2	Ausência	1
		Ausência	1		

TABELA 20-4. Critérios de New Orleans e Rotina Canadense de TC de Crânio

Critérios de New Orleans para lesões cranianas leves
Indicação para TC de crânio se ECG = 15 associado a pelo menos um dos seguintes achados
Cefaleia
Vômitos
Paciente > 60 anos
Intoxicação exógena (drogas, álcool)
Amnésia anterógrada
Trauma visível acima das clavículas
Crise epiléptica
Rotina canadense de TC de crânio para lesões leves
Avaliação clínica e indicações para TC de crânio
TC se ECG de 13-15 e caracterização de perda de consciência, amnésia ou confusão mental
Alto risco para intervenção cirúrgica
ECG < 15 em 2 horas
Suspeita de fratura de crânio aberta ou com afundamento
Sinais clínicos de fratura de base do crânio
Dois ou mais episódios de vômitos
Idade ≥ 65 anos
Médio risco para lesão encefálica detectado pela TC de crânio
Amnésia anterógrada ≥ 30 minutos
Mecanismo perigoso (atropelamento, ejeção do automóvel, entre outros)

baseia na grande acurácia em detectar lesões que ameaçam a vida e necessitam de tratamento cirúrgico, nas vantagens das suas poucas contraindicações, na sua rapidez, disponibilidade, relativo baixo custo, maior compatibilidade e menor restrição ao acesso de equipamentos de suporte à vida para os doentes críticos.

Os estudos de TC com contraste não fazem parte da rotina diagnóstica no cenário do TCE. Todavia, em casos selecionados, podem ser úteis, particularmente a ângio-TC e a perfusão por TC com múltiplas fileiras de detectores (TCMD), para o estudo de lesões vasculares, como as dissecções e os pseudoaneurismas traumáticos e para a avaliação de prognóstico das contusões hemorrágicas.

A ressonância magnética (RM) tem sido reservada para a avaliação de lesões secundárias, bem como para as lesões primárias nas quais, porventura, persista dúvida diagnóstica, particularmente naquelas lesões não hemorrágicas, pequenas, profundas ou infratentoriais. A dificuldade de emprego da RM é devida a maior custo, menor disponibilidade, relativo longo tempo de aquisição de exame em pacientes críticos ou instáveis e dificuldade de caracterização de fraturas. Além disso, a incompatibilidade da RM com a maioria dos equipamentos de monitorização e a pouca familiaridade dos clínicos/cirurgiões com imagens têm sido consideradas desvantagens.

O tratamento do TCE visa minimizar o risco de morte pelo aumento da pressão intracraniana e evitar a ocorrência de lesões secundárias. Embora algumas complicações possam decorrer da lesão inicial (meningite secundária à fratura com exposição meníngea), mais frequentemente as complicações do TCE decorrem de respostas do próprio encéfalo ao dano inicial, principalmente pelo desencadeamento de inchaço cerebral. Observa-se ainda como repercussões neurológicas em consequência de causas sistêmicas superpostas, principalmente hipóxia, choque e hipercabia ou, ainda, a associação destes fatores.

LESÕES DE PARTES MOLES EXTRACRANIANAS

INTRODUÇÃO

Generalidades

As lesões traumáticas que comprometem o escalpo representam a expressão mais externa do trauma, orientam o local a ser analisado primariamente e predizem a energia cinética do trauma sobre o crânio. Devem ser avaliadas segundo a evolução no tempo, o mecanismo do trauma, a faixa etária e a localização do comprometimento no couro cabeludo. Classicamente, as lesões de partes moles extracranianas são subdivididas, de acordo com sua localização, em: bossa serossanguínea, hematoma subgaleal e cefalo-hematoma (Fig. 20-1).

A bossa consiste em uma coleção serossanguinolenta localizada no tecido subcutâneo do couro cabeludo. Resulta da ruptura de vasos sanguíneos no tecido subcutâneo, sendo mais frequentemente encontrada no trauma craniano ocasionado durante o período de dilatação do trabalho de parto, em que a cabeça é forçada contra o colo uterino. É o trauma craniano mais comum no recém-nascido e compromete qualquer segmento da convexidade craniana, a depender do tipo de apresentação fetal, sendo a região parietal a mais acometida.

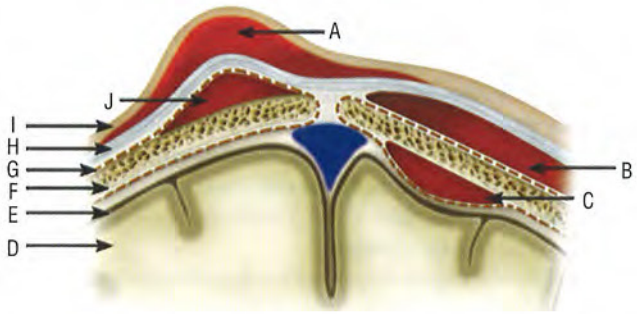

FIGURA 20-1. Ilustração esquemática das lesões das partes moles extracranianas, seus respectivos compartimentos e delimitações espaciais. **(A)** bossa serossanguínea; **(B)** hematoma subgaleal; **(C)** hematoma extradural; **(D)** giro da convexidade cerebral; **(E)** dura-máter; **(F)** crânio; **(G)** periósteo; **(H)** aponeurose extracraniana; **(I)** pele; **(J)** cefalohematoma.

Caso não haja comunicação com o meio externo ou bacteremia concomitante, usualmente não apresenta complicações e a resolução acontece em dias a semanas.

O hematoma subgaleal é uma coleção serossanguinolenta localizada sob a aponeurose galeal. Geralmente, decorre da ruptura de veias emissárias, com acúmulo de sangue em horas, porém pode ser imediato em casos mais severos. Pode localizar-se em qualquer região adjacente à superfície da calota craniana, desde a origem da aponeurose galeal, na região occipital, até sua inserção na região frontal, próxima às sobrancelhas. Em recém-nascidos, o hematoma subgaleal está associado à instrumentação cirúrgica durante o parto, principalmente extração a vácuo, além das coagulopatias, podendo inclusive justificar, em alguns casos, a ocorrência clínica e laboratorial de hiperbilirrubinemia neonatal. Representa a lesão das partes moles extracranianas mais comum em adultos com TCE.

Cefalo-hematoma é uma coleção serossanguinolenta localizada sob o periósteo da tábua óssea externa da calota craniana. Resulta do descolamento do periósteo externo, formando uma cavidade preenchida por sangue. É tipicamente limitado à superfície que contorna um único osso, tendo em vista que o periósteo está aderido às suturas. De apresentação unilateral, localiza-se mais frequentemente adjacente ao osso parietal. Ocorre em cerca de 1% dos nascidos vivos em estatísticas norte-americanas, e está também associado à instrumentação no parto, como fórceps e extração a vácuo. Uma pequena porcentagem se associa a fratura da calota craniana. A reabsorção da hemorragia é lenta, podendo evoluir com calcificação e formação de protuberância óssea excêntrica ou com resolução do quadro em casos menos exuberantes em semanas a meses.

Achados Clínicos e Histológicos

Bossa serossanguínea e hematoma subgaleal ocorrem nos neonatos com período de dilatação prolongado e, na maioria dos casos, naqueles sujeitos a instrumentação durante o trabalho de parto. Também são mais frequentemente encontrados em lesões contusas e cortocontusas extracranianas na convexidade craniana, principalmente o hematoma subgaleal, independente da faixa etária. No cefalo-hematoma, o mecanismo de trauma tende a ser mais severo e está mais frequentemente associado ao uso de fórceps.

Ao exame físico, tanto na bossa serossanguínea quanto no hematoma subgaleal, pode ser identificado o aumento das partes moles extracranianas, com formato em crescente, sendo a bossa de consistência mais amolecida e mal delimitada, quando em comparação com o hematoma subgaleal. Essas coleções cruzam a linha média e não respeitam o limite das suturas cranianas. O cefalo-hematoma apresenta-se como uma formação expansiva extracraniana de consistência mais firme, bem delimitada, que não cruza a linha média e limita-se ao contorno das suturas cranianas.

A análise histológica destas lesões demonstra a presença de produtos de degradação da hemoglobina e fluido sérico, com variações relativas ao compartimento nos quais se situam.

ACHADOS DE IMAGEM

O diagnóstico é confirmado pela demonstração de hemorragia em um ou mais dos compartimentos do escalpo, bem como pela extensão relativa às suturas cranianas. A ultrassonografia (USG) é um método bastante útil para a avaliação das partes moles superficiais e tem a vantagem de não empregar radiação ionizante, ainda mais relevante quando se trata de recém-nascido.

A radiografia convencional é um método muito limitado e seu emprego neste contexto tem sido bastante restrito. A TC sem contraste é superior à radiografia convencional e pode ser indicada para a pesquisa de possíveis fraturas concomitantes e para a definição da relação com as suturas. A utilização de reconstruções 3D pode ser útil para a adequada avaliação.

Um achado peculiar no cefalo-hematoma é observado a partir do final da segunda semana após o trauma, quando se identifica a formação de calcificação linear da margem da lesão, secundária ao estímulo produzido pelo hematoma em contato com o periósteo. A coleção tende a ser reabsorvida e fazer parte da tábua externa da calota craniana, dando a esta um aspecto mais espesso que o usual.

A RM apresenta boa definição dos planos que compõem o escalpo e pode delimitar corretamente a extensão da coleção, além das vantagens da avaliação de comprometimento intracraniano. Torna-se pouco útil neste contexto devido às dificuldades inerentes à realização em neonatos, ao procedimento anestésico e à dificuldade de caracterização do comprometimento ósseo da calota.

DIAGNÓSTICOS DIFERENCIAIS

A lista de possibilidades diagnósticas não é ampla, sendo o principal desafio a diferenciação precisa das três apresentações das lesões das partes moles extracranianas: bossa serossanguínea, hematoma subgaleal e cefalo-hematoma.

Outras hipóteses menos comuns devem ser aventadas naqueles casos que não regridem ou que continuam a crescer mesmo algumas semanas após o parto. Algumas malformações e processos neoplásicos podem ser considerados no diferencial, particularmente encefalocele, cisto de inclusão epidermal, histiocitose de células de Langerhans e cisto leptomeníngeo. Quando calcificados, deve ser considerada a possibilidade de osteoma.

Recomendações

A maioria das lesões das partes moles que se seguem aos TCE perinatais, e mesmo aquelas pós-natais, não justifica a realização de estudos de imagem. A conduta expectante tem sido preferida para a maioria dos casos.

A suspeita de complicações intracranianas ou de lesões ósseas da calota pode justificar a realização de estudos com TC sem contraste. A realização de reconstruções 3D pode ser útil. A realização de RM no contexto das lesões de partes moles decorrentes de TCE fica restrita à necessidade de afastar possíveis complicações intracranianas. A sequência ponderada em difusão é útil na delimitação da área do parênquima encefálico sob edema citotóxico. Já as sequências T2* e *susceptibility weighted imaging* (SWI) são mais sensíveis à presença de produtos de degradação da hemoglobina.

Estudos angiográficos, particularmente por RM, da árvore arterial ou venosa raramente serão necessários, mas podem ser úteis ao diagnóstico de lesões vasculares secundárias, principalmente as dissecções e a laceração de seios venosos.

FRATURA DE CRÂNIO

INTRODUÇÃO

Generalidades

Consiste em uma descontinuidade óssea na base do crânio ou na calota craniana. As fraturas podem ser classificadas em: linear, com afundamento, cominutiva, composta, de base de crânio e fratura com depressão da calota ("fratura em pingue-pongue"). A combinação destes tipos é frequente, sendo as fraturas com afundamento, cominutivas e compostas comumente associadas.

As fraturas de face não serão incluídas neste capítulo, pois têm particularidades e classificações específicas.

Achados Clínicos e Laboratoriais

As manifestações clínicas dependem de vários fatores, como a intensidade de energia, o mecanismo do trauma, suas repercussões no compartimento intracraniano e a presença de comunicação entre os meios intra e extracranianos. O entendimento deste conjunto de fatores auxilia a correta identificação das lesões e o reconhecimento das complicações.

Aumento focal das partes moles extracranianas, com ou sem enfisema subcutâneo e crepitação, fístula liquórica, sinais e sintomas de hipertensão intracraniana e herniações cerebrais, são complicações importantes e que devem ser ativamente buscadas. Outras possíveis complicações, como abscesso, osteomielite, meningite e empiema, também não podem ser subestimadas.

Quando se estende à base do crânio, a fratura pode comprometer nervos cranianos e vasos sanguíneos, desencadeando manifestações muito peculiares, como a equimose periorbitária ("olhos de guaxinim") e a equimose perimastóidea (sinal de Battle).

A mensuração das pressões liquórica e intracraniana são meios de acompanhamento e orientação da conduta terapêutica apropriada. A análise laboratorial do líquido cerebrospinal (LCS) tem contribuição limitada, mas pode variar desde um aspecto normal a conteúdo hemático ou infeccioso, a depender da ocorrência de complicações.

ACHADOS DE IMAGEM

A fratura linear caracteriza-se à radiografia convencional usualmente por traço hipoatenuante filiforme, reto ou curvilíneo, restrito a um osso ou ultrapassando o limite sutural. É o tipo mais comum e, na maioria das vezes, tem pouco ou nenhum significado clínico, exceto por indicar que o crânio recebeu um impacto de considerável energia e o parênquima pode ter sofrido alguma lesão associada (Fig. 20-2).

Diante da impossibilidade de recuo da tábua óssea, um impacto direto severo pode promover a fragmentação e o

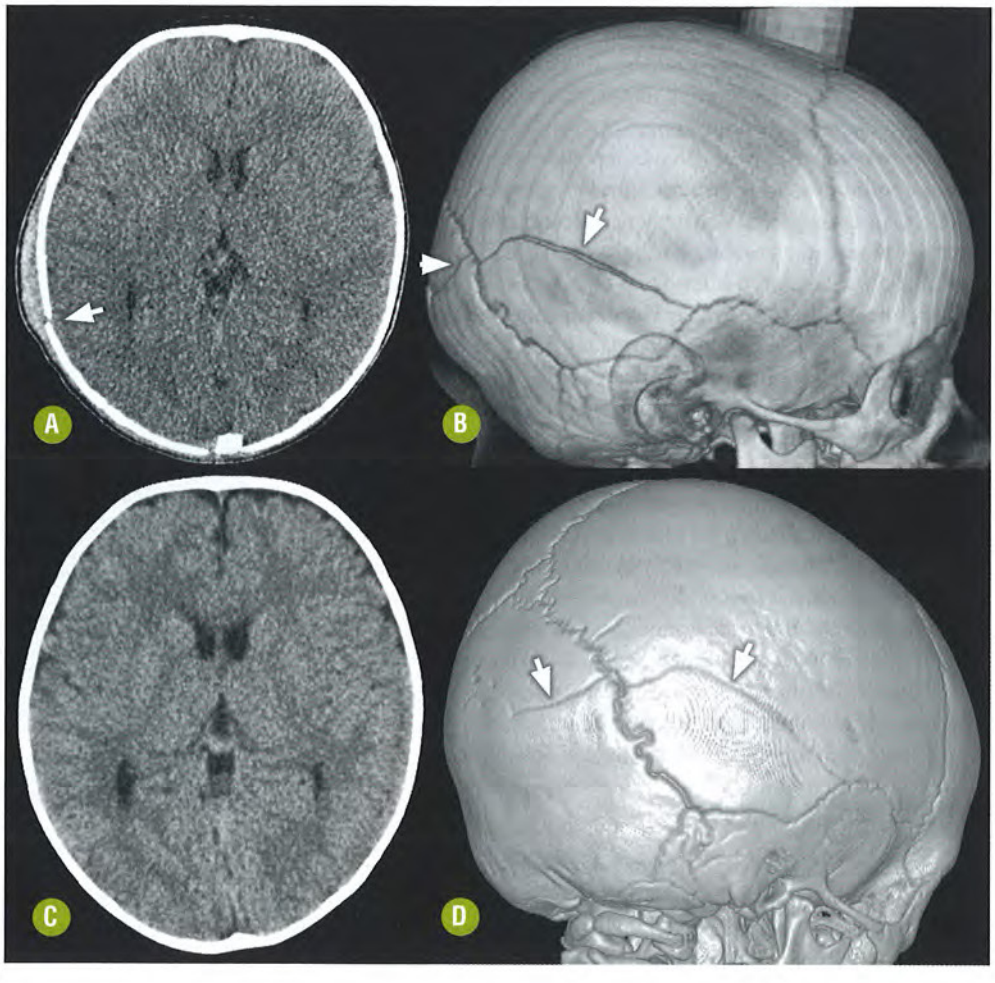

FIGURA 20-2. Fratura linear parietoccipital direita cruzando a sutura lambdoide. Imagem axial de TC do crânio sem contraste intravenoso **(A)** evidenciou aumento das partes moles adjacentes e fratura linear parietal (seta), sem alterações intracranianas detectáveis. Reconstrução 3D vista lateral **(B)** confirmando a extensão do traço da fratura linear ao osso occipital cruzando a sutura (setas). Exame controle com imagens comparativas de TC do crânio **(C)** e reconstrução 3D lateral oblíqua **(D)** após um mês demonstrando a boa evolução com menor definição do contorno da fratura (setas).

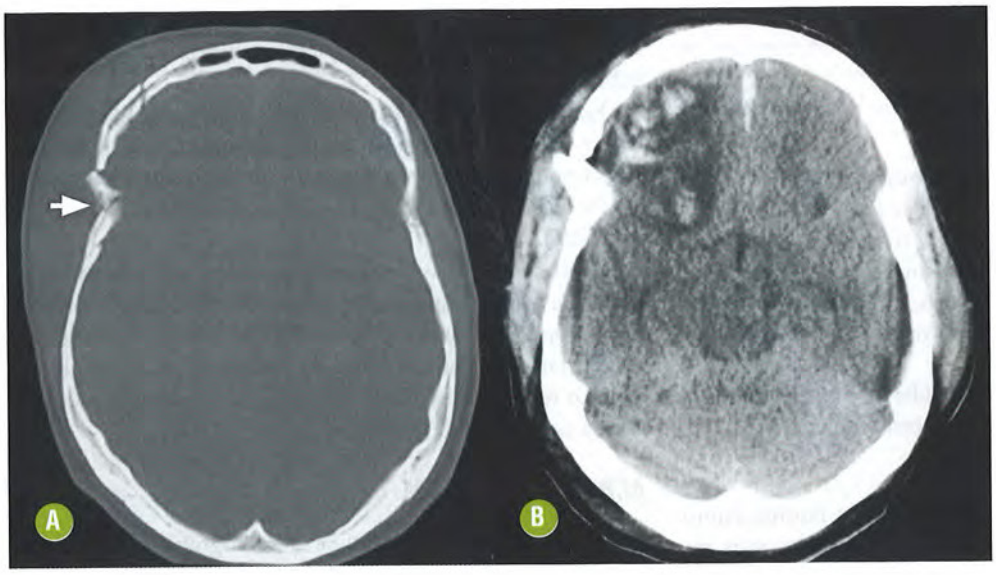

FIGURA 20-3. Fratura pterional à direita com afundamento. Imagem axial de TC do crânio, com janela óssea **(A)** e avaliação do parênquima **(B)** evidenciando traços de fratura no osso frontal direito com afundamento da região pterional (seta) e hematoma no lobo frontal adjacente.

afundamento de fragmentos ósseos, que se deslocam para o interior do crânio, resultando na fratura com afundamento (Fig. 20-3). Este tipo de fratura está costumeiramente associado a lesão parenquimatosa encefálica mais grave. A fratura que determina três ou mais fragmentos ósseos é denominada cominutiva (Fig. 20-4).

Uma fratura que permite a comunicação do compartimento intracraniano com o meio externo, que viola um seio paranasal ou a mastoide, ou aquela que apenas compromete a base do crânio, é denominada composta (Fig. 20-5). Estas fraturas podem ainda ser subdivididas em externas ou internas. O subtipo externo é resultante de um trauma aberto com lesão de partes moles extracranianas, mais frequentemente associado a uma fratura cominutiva, com ou sem afundamento. O subtipo interno é mais comumente consequência de um trauma fechado e inclui fraturas que comunicam um seio da face, a mastoide ou a orelha média com o interior do crânio.

As fraturas de base de crânio são decorrentes de trauma de alta energia e têm algumas peculiaridades decorrentes da presença de múltiplos canais e forames por onde passam estruturas importantes, como vasos sanguíneos e nervos cranianos. No osso temporal, as fraturas são divididas em longitudinais e transversas, a depender da disposição do traço em relação ao maior eixo da pirâmide petrosa. No subtipo longitudinal, o traço de fratura é paralelo ao maior eixo da pirâmide petrosa. É o subtipo mais frequente (95%), resultado de trauma lateral, com potencial envolvimento da cadeia ossicular e consequente déficit auditivo de condução. No subtipo transverso (5%), o traço de fratura é perpendicular ao maior eixo da pirâmide petrosa. Resulta de força cinética anterior ou posterior, comprometendo, mais frequentemente, a cápsula ótica, o que determina déficit auditivo neurossensorial (Fig. 20-6).

DIAGNÓSTICOS DIFERENCIAIS

Os principais diagnósticos diferenciais a serem considerados são as impressões vasculares diploicas na tábua óssea dos adultos. As impressões vasculares ocorrem na tábua interna e exibem margens escleróticas, frequentemente com áreas de dicotomização ("em Y"). Esse aspecto é útil para a diferenciação radiográfica com as fraturas. Veias emissárias e lagos venosos constituem possíveis diagnósticos diferenciais.

Outra dificuldade de diagnóstico pode ser representada pelas suturas cranianas, que consistem em sincondroses entre os ossos que formam a calota craniana e promovem a fusão mais tardia dos mesmos. O reconhecimento das suturas se baseia na localização previsível, aspecto em zigue-zague e margens bem definidas das mesmas.

A ausência de fusão completa entre os núcleos de ossificação dos ossos que compõem a calota craniana origina as suturas cranianas acessórias, com as mesmas características de

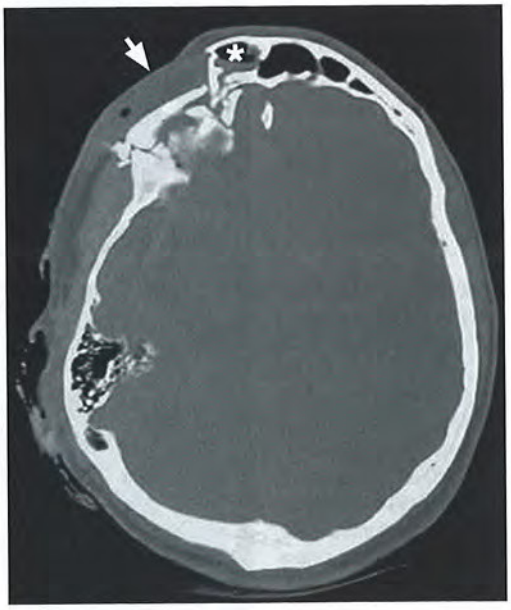

FIGURA 20-4. Fratura cominutiva frontal direita com afundamento. Imagem axial da TC do crânio, com janela óssea, evidenciando múltiplos traços de fratura no osso frontal direito com afundamento ósseo (seta). A fratura estende-se às paredes do seio frontal com nível líquido na cavidade aerada (asterisco).

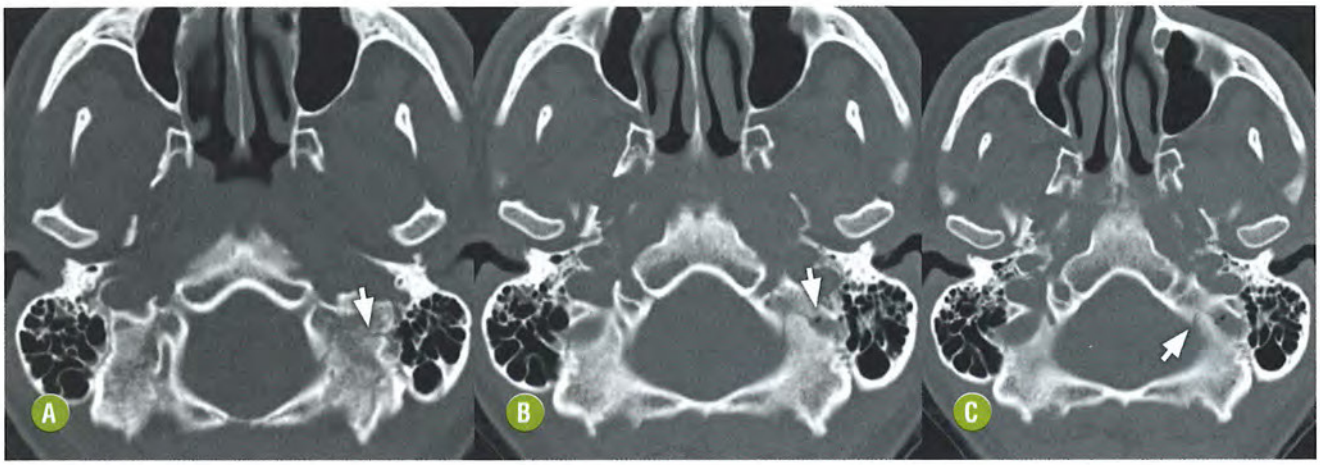

FIGURA 20-5. Fratura composta na base do crânio. Imagens axiais de TCMD sem contraste janela óssea **(A-C)** demonstrando fratura da porção condilar occipital esquerda (setas) que se estende à mastoide homolateral com a presença de sangue em células adjacentes. Note a presença de ar no trajeto da fratura e no sulco do seio sigmóide. Havia lesão da parede do seio (não mostrada).

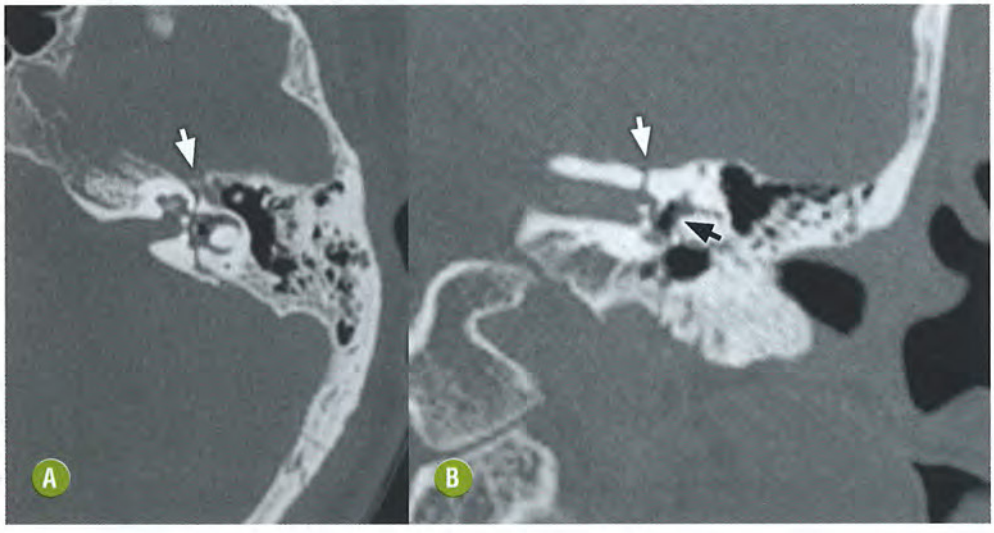

FIGURA 20-6. Fratura transversa do osso temporal esquerdo. Janela óssea da TC da mastóide esquerda, nos planos axial **(A)** e coronal **(B)**, demonstrando traço de fratura perpendicular ao maior eixo da pirâmide petrosa, cruzando a cápsula ótica (seta branca), comprometendo o fundo do conduto auditivo interno, o vestíbulo e o canal do facial. Observe a presença de pneumovestíbulo (seta preta).

imagem das suturas principais, porém em locais menos usuais. O conhecimento nos núcleos de ossificação e a localização das principais suturas cranianas acessórias, bem como seus principais achados de imagem, são mais bem evidenciados nas reconstruções MIP e VR (Tabela 20-5).

Recomendações

Crianças têm algumas fraturas peculiares e os exames radiográficos devem ser analisados com minúcia, evitando erros de interpretação. As dúvidas diagnósticas podem ser dirimidas em estudos de TC com reconstrução 3D, que permite a identificação confiável de variantes da normalidade e assegura o diagnóstico correto das fraturas e de suas complicações.

A "fratura em pingue-pongue" resulta da depressão (afundamento) focal da calota craniana como consequência de um trauma em recém-nascidos, nos quais os ossos são mais complacentes, não totalmente mineralizados (Fig. 20-7). O uso de radiografias tangenciais ou, mais apropriadamente, de TC com reconstrução 3D auxilia no diagnóstico e no acompanhamento deste tipo de fratura com afundamento da calota.

Outro tipo particular de lesão óssea em crianças pequenas (< 3 anos) é denominado fratura craniana que cresce (*growing skull fracture*). Trata-se de uma complicação rara que se segue, geralmente, a uma fratura linear do osso parietal. Seu aspecto peculiar é atribuído à laceração da dura-máter, que franqueia ao conteúdo intracraniano o acesso através das bordas ósseas fraturadas. O conteúdo que impede a fusão dos segmentos ósseos pode ser composto por um cisto leptomeníngeo adquirido, por tecido cerebral gliótico ou, ainda, por um cisto porencefálico, que se estende, pelo defeito no crânio, ao espaço subgaleal e promove a diástase progressiva.

As características de imagem na fase aguda são geralmente as de uma fratura linear, devendo o seguimento averiguar as características da consolidação óssea aos exames de imagem. O afastamento das bordas no local da fratura que assume um aspecto fusiforme ou semelhante ao "contorno de uma folha" deve sempre suscitar a complementação com TC, incluindo estudo 3D para a avaliação das repercussões do trauma sobre as estruturas intracranianas adjacentes e sua relação com as

TABELA 20.5. Diferenciação entre Fratura de Crânio e Sutura Acessória

Fratura de crânio	Sutura acessória
Área radiolucente lisa sem margens escleróticas	Padrão em "zigue-zague" com margens escleróticas
Alarga quando se aproxima de uma sutura	Não associada a diástase sutural
Pode cruzar linhas de suturas adjacentes	Funde-se à sutura adjacente
Frequentemente unilateral e assimétrica, se bilateral	Frequentemente bilateral com certo grau de simetria
Associada a certo grau de edema de partes moles	Ausência de edema de partes moles

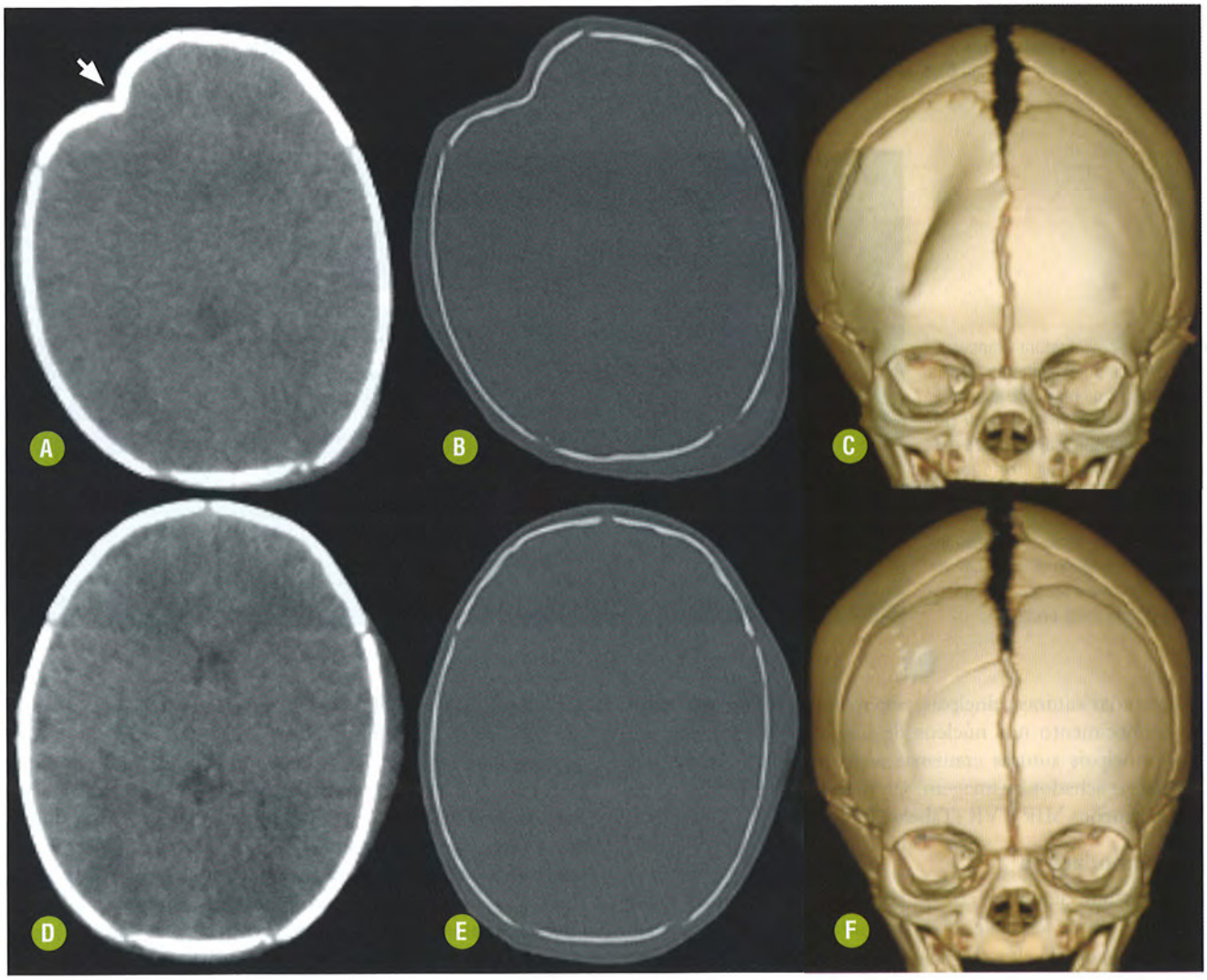

FIGURA 20-7. Fratura em pingue-pongue: TC de crânio com janelas de parênquima **(A)** e óssea **(B)** demonstrando depressão focal da calota craniana frontal direita, sem descontinuidade do osso. A imagem reconstruída com *volume rendering* **(C)** permite demonstrar a extensão do afundamento. Imagens comparativas para controle após correção **(D-F)** confirmou a completa normalização do contorno osseo.

bordas da fratura em crescimento (Fig. 20-8). Esta rara complicação deve ser prontamente reconhecida visando à correção precoce.

É recomendada particular atenção às fraturas da base do crânio que se estendem ao canal carotídeo e seios cavernosos, buscando-se ativamente por complicações vasculares. O emprego da ângio-TC ou ângio-RM neste contexto é útil para o diagnóstico minimamente invasivo de dissecção arterial traumática, fístula carotidocavernosa e pseudoaneurisma pós-traumático. Caso haja dúvida diagnóstica, está recomendado

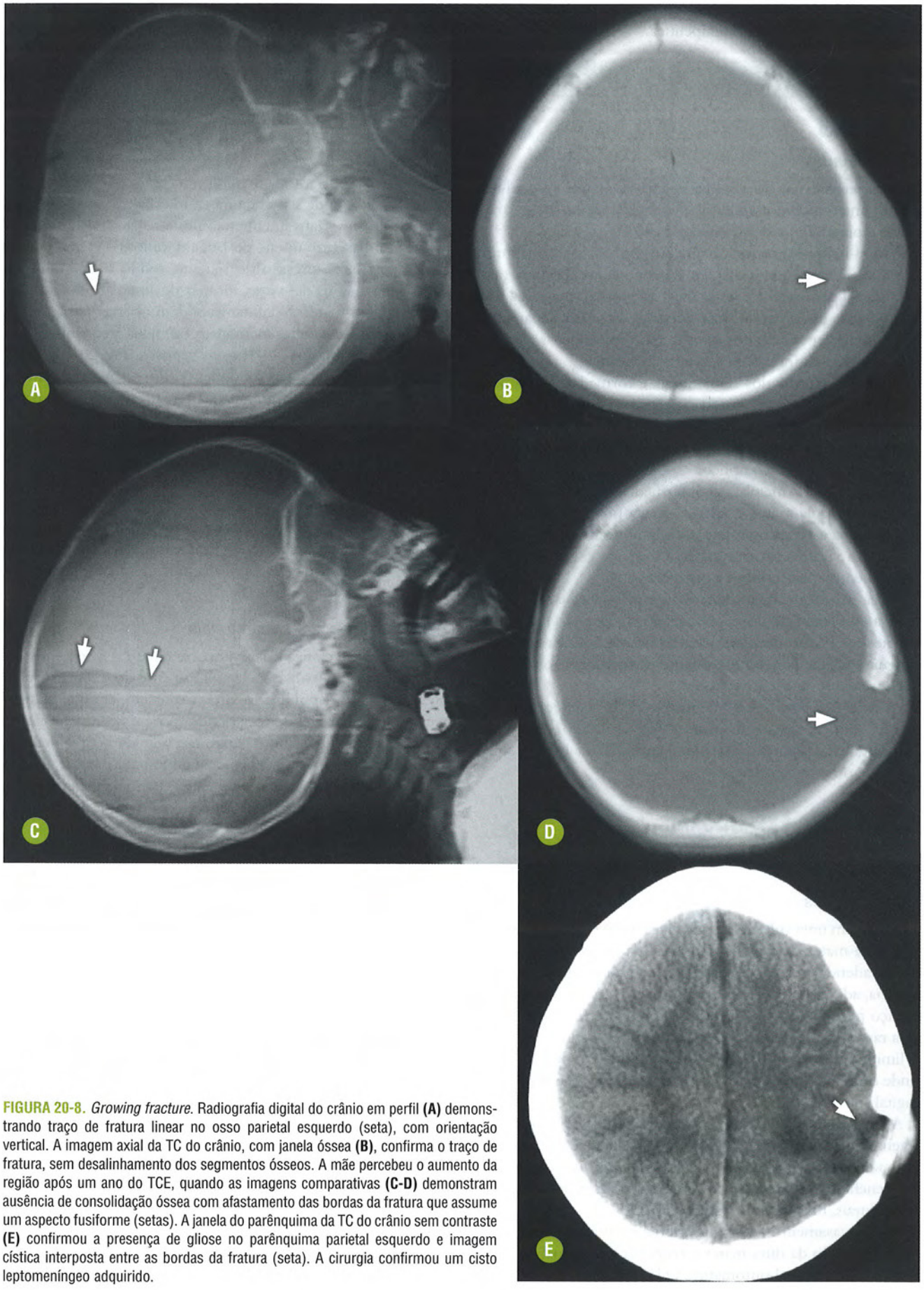

FIGURA 20-8. *Growing fracture*. Radiografia digital do crânio em perfil **(A)** demonstrando traço de fratura linear no osso parietal esquerdo (seta), com orientação vertical. A imagem axial da TC do crânio, com janela óssea **(B)**, confirma o traço de fratura, sem desalinhamento dos segmentos ósseos. A mãe percebeu o aumento da região após um ano do TCE, quando as imagens comparativas **(C-D)** demonstram ausência de consolidação óssea com afastamento das bordas da fratura que assume um aspecto fusiforme (setas). A janela do parênquima da TC do crânio sem contraste **(E)** confirmou a presença de gliose no parênquima parietal esquerdo e imagem cística interposta entre as bordas da fratura (seta). A cirurgia confirmou um cisto leptomeníngeo adquirido.

prosseguir na investigação com angiografia digital por cateter como opção diagnóstica e terapêutica.

COLEÇÕES EXTRA-AXIAIS

INTRODUÇÃO

Generalidades

A compreensão das coleções extra-axiais depende do conhecimento anatômico dos folhetos meníngeos (dura-máter, aracnoide e pia-máter) e de suas relações.

A dura-máter é uma membrana espessa, fibrosa, constituída por duas lâminas que recobrem a aracnoide, sendo uma mais externa ou periosteal e a outra mais interna ou meníngea. Estas camadas estão firmemente aderidas entre si e separam-se somente na topografia dos seios durais, dos folhetos de reflexão dural, do diafragma da sela e das órbitas.

A parede externa dos seios durais é formada pela camada periosteal, enquanto a interna, pela camada meníngea. Na extremidade interna do canal óptico, a camada periosteal se reflete para revestir a órbita e a camada meníngea se continua com a bainha do nervo óptico.

Aracnoide é a membrana intermediária, mais superficial em relação à pia-máter, e aderida a esta por trabéculas finas. Acompanha as veias no espaço subdural e entra nos seios durais como vilosidades aracnoides. O espaço subaracnóideo é situado entre a aracnoide e a pia-máter.

A pia-máter é a membrana mais profunda das meninges. Reveste a superfície do encéfalo, não podendo ser separada do mesmo. Forma uma bainha mais frouxa, aderida aos vasos sanguíneos, que penetra o parênquima revestindo os espaços perivasculares de Virchow-Robin.

As coleções extra-axiais traumáticas podem ser constituídas por LCS, ar ou sangue. Conforme sua localização, uma coleção extra-axial pode ser: extradural (epidural), subdural, subaracnoide ou intraventricular.

HEMATOMA EXTRADURAL

INTRODUÇÃO

Generalidades

Consiste em uma coleção hemorrágica localizada externamente à dura-máter. A camada periosteal da dura-máter é firmemente aderida ao crânio e serve como periósteo da tábua óssea interna, aderindo firmemente às suturas. Não existe, portanto, espaço peridural intracraniano em condições fisiológicas. Por esta razão não se espera que uma coleção extradural atravesse o limite das suturas. Exceção é feita à sutura sagital superior, onde o folheto externo dural constitui o revestimento do seio sagital superior.

A maioria dos hematomas extradurais (HED) ocorre adjacente ao local do golpe, onde a dura-máter é tracionada e afastada da tábua óssea interna. Cria-se, então, um espaço que é preenchido pelo sangue extravasado dos vasos periféricos ou seios durais, formando-se assim o HED.

O extravasamento de sangue arterial justifica o descolamento mais rápido da dura-máter e constitui a principal fonte de hemorragia epidural sintomática. O HED é mais frequente em jovens, na segunda ou terceira décadas. Presume-se que seja mais raro nas crianças devido à maior flexibilidade arterial e óssea associada ao sulco mais raso da artéria meníngea média no crânio. São também incomuns nos idosos, presumidamente porque a dura-máter é mais aderente nesta faixa etária.

O HED é geralmente supratentorial, de fonte arterial, e comumente ocorre na região da porção escamosa do osso temporal (85% dos casos), que constitui a porção mais delgada da calvária, além de a artéria meníngea média ser superficial, parcialmente embutida na tábua óssea interna, tornando-se alvo fácil, exposto e relativamente fixo nesta região (Fig. 20-9).

Hematomas extradurais de origem venosa são mais raros (10%) pela baixa pressão do sistema, sendo o sangramento venoso, na maioria das vezes, incapaz de descolar o folheto externo da dura-máter. No entanto podem ocorrer pela ruptura de veias diploicas, veias meníngeas ou, mais frequentemente, em associação a laceração de seios venosos (Fig. 20-10).

Embora os hematomas subdurais (HSD) sejam mais comuns que os HED no compartimento supratentorial, o inverso ocorre no compartimento infratentorial. Na fossa craniana posterior e no aspecto anterior da fossa craniana média, onde o HED pode ter, mais frequentemente, origem venosa (Fig. 20-11).

O mecanismo de organização e reabsorção dos HED é essencialmente o mesmo que acontece na resolução das demais hemorragias extra-axiais. A reabsorção se faz por elementos celulares perivasculares (fagócitos, fibroblastos e angioblastos) derivados da camada dural interna, que crescem e se proliferam para o interior da coleção.

Achados Clínicos e Laboratoriais

A apresentação clínica clássica ocorre em 30% a 50% dos casos, com perda de consciência no momento do trauma seguida de um período denominado intervalo lúcido, em que há uma recuperação do nível de consciência, porém acompanhada de cefaleia, náuseas e vômitos. Logo em seguida ocorre deterioração do nível de consciência, evoluindo para coma e, se não drenado, para óbito. Embora seja uma emergência neurocirúrgica, o HED está geralmente associado a melhor prognóstico quando em comparação com o HSD agudo.

O intervalo lúcido é sempre suspeito de lesão intracraniana, a maior parte das vezes hemorragia extradural, mas também pode ocorrer nas hemorragias subdural e intracerebral.

A análise laboratorial demonstra produtos de degradação da hemoglobina e fluido sérico na coleção.

ACHADOS DE IMAGEM

O aspecto de imagem clássico do HED é de uma coleção extra-axial, biconvexa, que comprime e desloca o parênquima adjacente. O afastamento do córtex cerebral da calota craniana por uma coleção de limites nítidos, que não cruza as suturas cranianas, porém ultrapassa as reflexões durais, como foice cerebral e tentório cerebelar, constitui o aspecto mais característico do HED (Fig. 20-12).

Nos estudos de TC sem contraste o encéfalo tem coeficientes de atenuação em torno de 30 unidades Hounsfield (UH). A análise comparativa demonstra que a atenuação do HED agudo é espontaneamente mais elevada, entre 50 e 70 UH. Na RM, o HED agudo apresenta-se isointenso ou discretamente hipointenso nas sequências ponderadas em T1 e

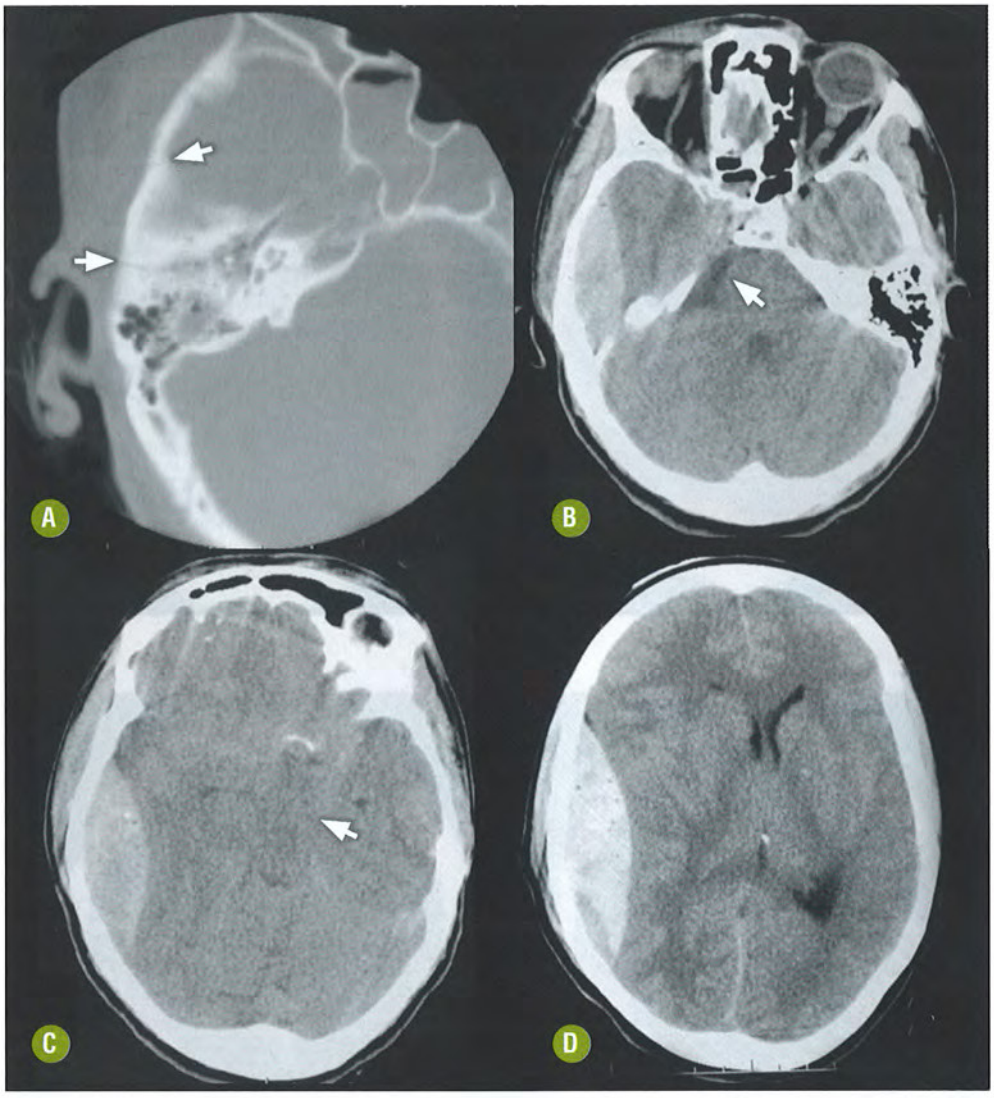

FIGURA 20-9. Hematoma extradural na fossa média direita. Imagem axial da TC do crânio sem contraste, janela óssea **(A)** demonstrando fraturas lineares na porção escamosa do osso temporal (seta interna) e no sentido longitudinal da mastoide (seta externa). As imagens com a adequação da avaliação para partes moles **(B-D)** confirmaram volumoso hematoma extradural frontotemporoparietal direito, hiperatenuante, que ocasiona herniação transtentorial descendente, com alargamento da cisterna pré-pontocerebelar e pontocerebelar direitas (seta em **B**), e obliteração da cisterna suprasselar (seta em **C**).

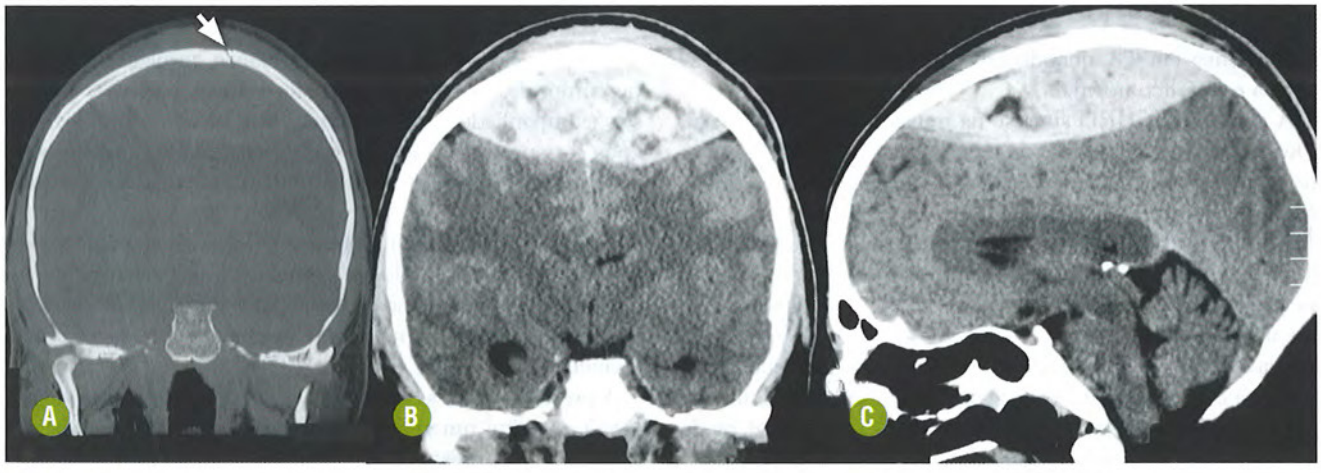

FIGURA 20-10. Hematoma extradural na convexidade bilateral secundário à laceração do seio sagital superior. Imagens de TC do crânio sem contraste demonstrando fratura linear paramediana esquerda no osso parietal (seta), vista na janela óssea do plano coronal **(A)**. A avaliação do parênquima nos planos coronal **(B)** e sagital **(C)** confirmou volumoso hematoma extradural na convexidade frontoparietal bilateral. Observe a herniação transtentorial descendente central, vista no plano sagital.

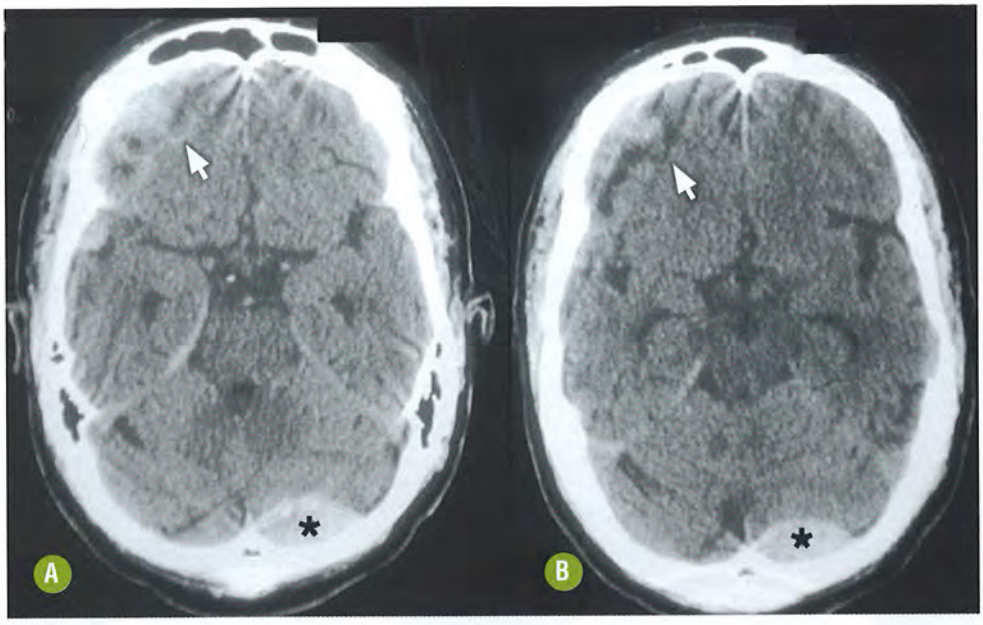

FIGURA 20-11. Hematoma extradural infratentorial à esquerda. Imagens de TC do crânio sem contraste **(A-B)** evidenciando hematoma epidural na fossa posterior (asterisco), por provável laceração do seio transverso (local do golpe). Fratura occipital esquerda (não demonstrada). Observe a contusão no lobo frontal direito pelo contragolpe (setas).

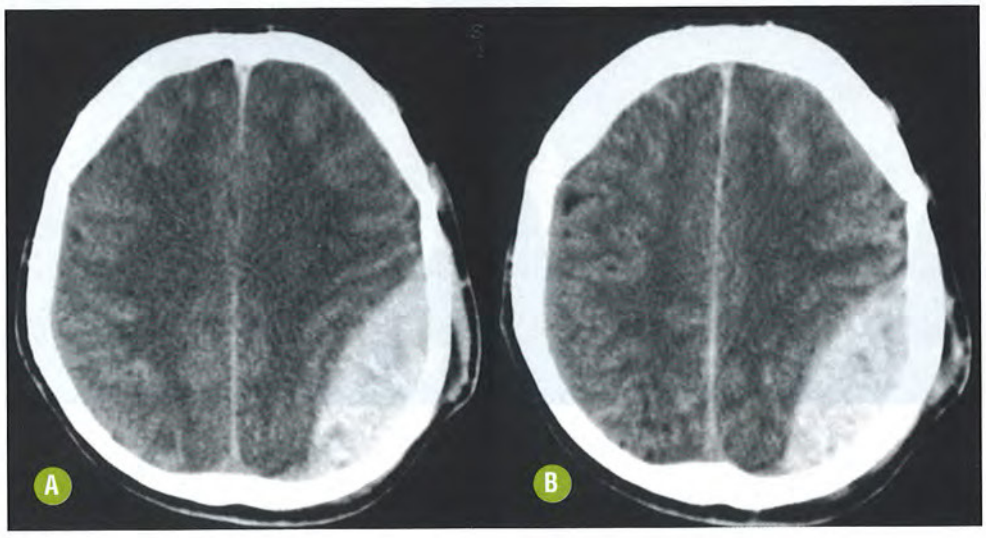

FIGURA 20-12. Hematoma extradural. Imagens de TC antes **(A)** e após a injeção intravenosa do contraste **(B)** demonstrando as repercussões parenquimatosas da volumosa coleção biconvexa hiperatenunate, compatível com hematoma extradural parietal esquerdo. Observar o limite nítido com a substância cinzenta que está deslocada e a deformação por compressão da substância branca do hemisfério ipsilateral.

hipointenso em T2, quando em comparação com o parênquima encefálico normal.

A maioria dos HED situa-se na transição temporoparietal. Outras localizações menos frequentes, em ordem decrescente de incidência, são compartimento infratentorial e regiões frontal, occipital e subtemporal.

Um subtipo particular dos HED parece ser aquele localizado junto ao polo temporal, especificamente delimitado pela sutura esfenotemporal lateralmente e pela fissura orbital medialmente, sem ultrapassar o contorno superior da asa menor do esfenoide, que ocasiona uma coleção mais anterior que lateral na fossa craniana média. Estima-se que este subtipo resulte de hemorragia venosa, por laceração do seio esfenoparietal, ou de uma de suas tributárias maiores. Seu destaque se dá por conta de sua localização, sua evolução indolente, com uma história natural benigna, mesmo sem tratamento cirúrgico. Considera-se que a natureza venosa do sangramento determine a menor chance de expansão com o tempo, além do mais baixo risco de promover desvio das estruturas medianas, herniação de úncus ou compressão do tronco encefálico. Estes pacientes podem ser acompanhados clinicamente e por TC em 24 a 36 horas após o trauma, pois aqueles com estabilidade da hemorragia e boas condições neurológicas podem ser considerados para a alta precoce.

Fraturas de crânio são identificadas nos exames de imagem em 85% a 95% dos adultos com HED, particularmente no local do golpe, e associadas aos HED arteriais. Nas crianças as fraturas são menos frequentes, principalmente por causa da elasticidade do crânio.

A presença de áreas com baixa atenuação no interior de um HED constitui um achado de maior gravidade e com grave ameaça à vida, pois indica sangramento ativo, com tempo insuficiente para a retração do coágulo. Este aspecto deve ser sempre buscado nos estudo de TC sem contraste, correlaciona-se ao HED hiperagudo e tem sido descrito como "sinal do redemoinho" (Fig. 20-13).

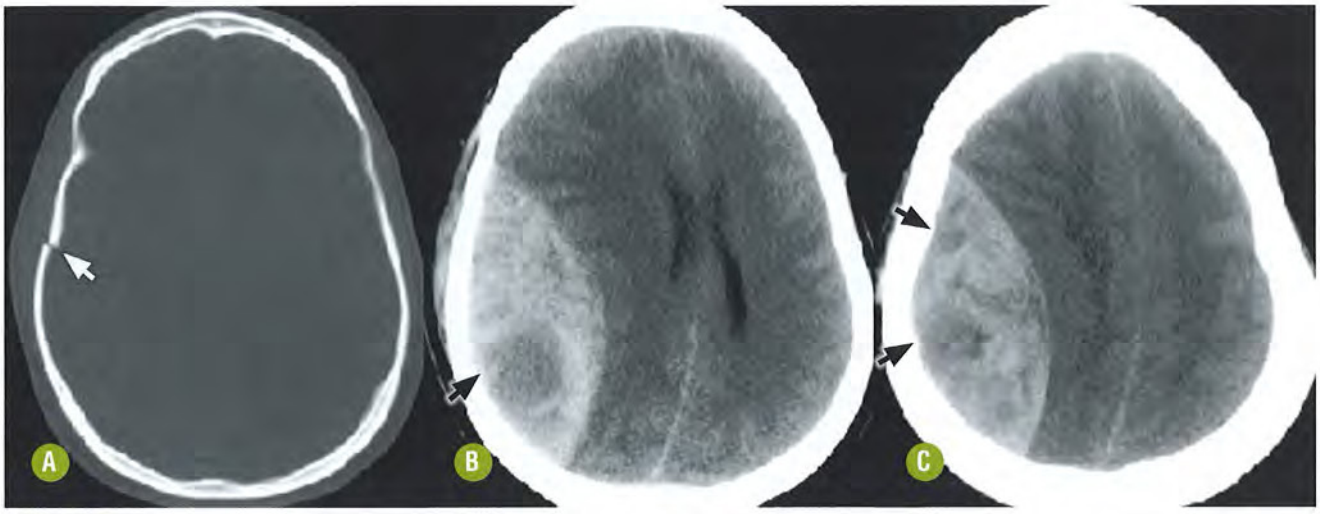

FIGURA 20-13. Hematoma extradural com sangramento ativo. Imagens de TC do crânio sem contraste demonstrando fratura da porção escamosa do osso temporal direito **(A)** com desalinhamento dos segmentos ósseos. A avaliação do parênquima **(B-C)** demonstra volumoso hematoma extradural hiperatenuante heterogêneo, com áreas menos densas (setas) por sangramento ativo ("sinal do redemoinho").

DIAGNÓSTICOS DIFERENCIAIS

Uma coleção extra-axial, biconvexa, espontaneamente hiperatenuante na TC sem contraste, no contexto de um TCE, é virtualmente sempre um HED. O principal diagnóstico diferencial, no contexto do TCE, será o HSD agudo, que pode associar-se ao HED ou simular algumas de suas características. A diferenciação entre ambos não é apenas um preciosismo, mas tem implicações etiopatogênicas e de prognóstico.

Na ausência de TCE relevante, alguns diagnósticos diferenciais podem ser didaticamente discutidos. Os principais diferenciais incluem as neoplasias durais, particularmente, meningiomas, linfoma, mieloma e algumas metástases (mama e próstata), mais comumente. Outras hipóteses menos comuns são lesões inflamatórias/infecciosas, como empiema epidural, doenças granulomatosas caseosas e não caseosas e a hematopoiese extramedular.

Recomendações

Diante de um TCE, em qualquer faixa etária, o exame de escolha é sempre a TC sem contraste, não se justificando a realização de radiografias convencionais para pesquisa de fraturas.

Pequenos hematomas extra-axiais, sejam extradurais ou subdurais, podem ser difíceis de detectar na TC sem contraste em decorrência de sua elevada atenuação, próxima aos valores da calota craniana. É fundamental, portanto, que todas as imagens de TC sem contraste dos pacientes com TCE sejam analisadas em três algoritmos (nível e janela) para a melhor caracterização parenquimatosa, óssea e com valores intermediários para permitir a caracterização de pequenos hematomas junto à calota craniana (Fig. 20-14).

A maior disponibilidade de aquisições de TC 3D com posteriores reformatações de cortes finos multiplanares permite aumentar a detecção de fraturas cranianas, pequenas, múltiplas, na base do crânio ou com disposição paralela ao plano transversal. A análise das imagens multiplanares deve ser sempre parte da interpretação.

A presença de HED na convexidade bilateral, cruzando a sutura sagital, deve sempre suscitar a hipótese de laceração do seio sagital superior. Da mesma forma, o HED occipital, que se estende acima e abaixo do nível do tentório, também sugere a laceração do seio transverso. O diagnóstico correto pode ter implicações no planejamento cirúrgico. É recomendado, sempre que possível, estimar a causa do HED, arterial ou venosa, devido às implicações prognósticas e, em alguns casos, na conduta.

HEMATOMA SUBDURAL

INTRODUÇÃO

Generalidades

O HSD é uma coleção hemorrágica localizada entre a aracnoide e o folheto interno da dura-máter. Estima-se que o HSD ocorra em 10% a 20% dos TCE. A maior parte dos HSD se origina da laceração vascular secundária ao cisalhamento de pequenas veias cerebrais superficiais, que drenam para os seios venosos. As veias subdurais, por serem relativamente retas, sem redundâncias, são extremamente suscetíveis a estiramentos, com ruptura e laceração durante a movimentação da caixa craniana e do encéfalo que se segue aos mecanismos de aceleração e desaceleração súbita.

O acúmulo de sangue venoso, embora com baixa pressão, disseca os folhetos meníngeos, separando a aracnoide da dura-máter. Estiramento de veias intactas pode levar a novas rupturas e aumento da coleção mesmo no HSD agudo. Em princípio, o HSD agudo aumenta até que a pressão intracraniana atinja o nível de equilíbrio com a pressão venosa. Tende a cobrir grande extensão pelo fato de ocupar um espaço virtual mais extenso e não ser limitado pelas suturas, ao contrário do HED.

O HSD localiza-se, mais frequentemente, ipsilateral ao contragolpe, onde prevalecem os fenômenos inerciais e as forças de cisalhamento, porém também pode ser observado no local

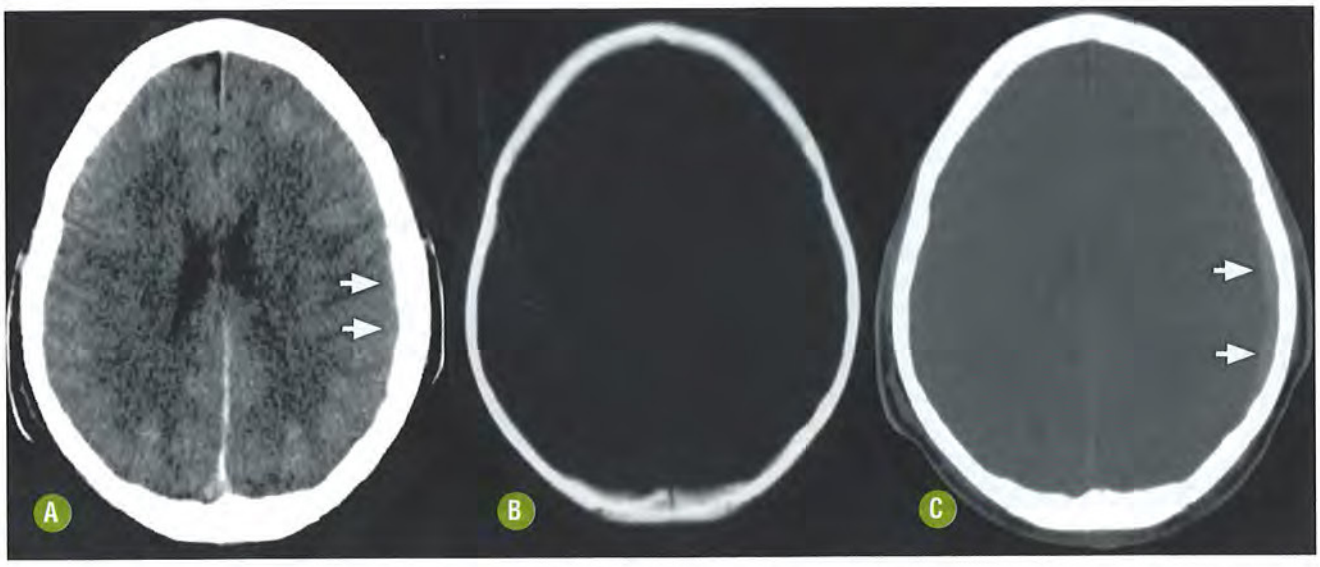

FIGURA 20-14. Hematoma subdural laminar. A imagem padrão de TC do crânio sem contraste para avaliação parenquimatosa **(A)** não demonstra coleção extra-axial. Observe apenas a espessura aparentemente assimétrica dos ossos parietais, maior à esquerda (setas). A avaliação óssea **(B)** não confirmou esta impressão diagnóstica. A adequação de uma "janela intermediária" permitiu caracterizar pequeno hematoma junto à calota parietal esquerda (setas).

do golpe. A maioria dos HSD em adultos ocorre no compartimento supratentorial, adjacente à convexidade dos hemisférios cerebrais, principalmente na convexidade parietal (Fig. 20-15).

Outros sítios do HSD incluem: contorno superior da tenda do cerebelo, assoalho da fossa craniana média, abaixo ou em torno do polo frontal, fissura inter-hemisférica, região infratentorial (raro) e região retroclival (muito raro). Os HSD agudos em recém-nascidos com TCE perinatal podem ocorrer no compartimento infratentorial, mais comumente que em adultos.

Achados Clínicos e Laboratoriais

As manifestações clínicas do HSD usualmente traduzem o agravo promovido pelo dano traumático no encéfalo, mais do que verdadeiramente o efeito expansivo propriamente dito. A apresentação clínica pode variar da ausência de manifestações neurológicas até a ocorrência de cefaleia, crise epiléptica, déficits neurológicos focais, rebaixamento do nível de consciência. A mortalidade devida ao HSD agudo é maior do que aquela atribuída a qualquer outra lesão pós-traumática, variando de 35% a 90% na maioria das séries publicadas.

Mais da metade dos pacientes com HSD crônico não tem história de trauma significativo e tem lugar junto à convexidade de cérebros atróficos. Os sintomas neurológicos aparecem somente quando o tamanho da coleção excede a capacidade da complacência cerebral e não há mais disponibilidade de espaço para a expansão.

A análise laboratorial demonstra produtos de degradação da hemoglobina e do plasma sérico, com graus variados de proliferação de fibroblastos e capilares estruturalmente mais frágeis, o que facilita a recorrência de hemorragias.

ACHADOS DE IMAGEM

Hematomas subdurais podem ser divididos em agudos, subagudos e crônicos, na dependência das características patológicas, clínicas e de imagem, embora não exista uma nomenclatura precisa e uniforme. Com base nos valores de atenuação (TC) e na forma do hematoma podem ser classificados em: agudos (hiperatenuantes), com menos de uma semana, subagudos (isoatenuantes), entre uma e três semanas, e crônicos (hipoatenuantes), com mais de três semanas. Interpretação similar pode ser dada à correlação do sinal de RM nas ponderações T1 e T2 (Spin Eco [SE] ou *fast* Spin Eco [FSE]) e a degradação progressiva da hemoglobina (Tabela 20-6).

Apesar disso, um HSD não deve ser classificado apenas com base na sua atenuação, pois outros fatores têm que ser levados em consideração: ressangramento, nível de hematócrito, presença de coagulopatia e as chamadas variantes atípicas de HSD.

Em crianças pequenas (< 3 anos de idade), a demonstração de HSD inter-hemisférico deve sempre suscitar a hipótese de traumatismo não acidental e conduzir à busca ativa de outras alterações decorrentes de maus-tratos (Fig. 20-16).

■ Hematoma Subdural Agudo

A primeira semana após a hemorragia é o intervalo da fase aguda do HSD. Na TC o aspecto típico de um HSD agudo é de uma coleção espontaneamente hiperatenuante, homogênea, com "formato de meia-lua" ("em crescente"), entre o crânio e o encéfalo (Fig. 20-17).

Devido à extensão praticamente irrestrita do sangue no espaço subdural, uma coleção delgada, demonstrada pela TC ou pela RM, pode corresponder a uma grande quantidade de material drenado na cirurgia. Embora a TC seja suficiente para determinar a conduta, a RM é superior para demonstrar a real extensão de uma coleção subdural, a compressão dos giros cerebrais adjacentes, a homogeneidade ou heterogeneidade desta coleção e a avaliação mais detalhada das repercussões do desvio das estruturas da linha média.

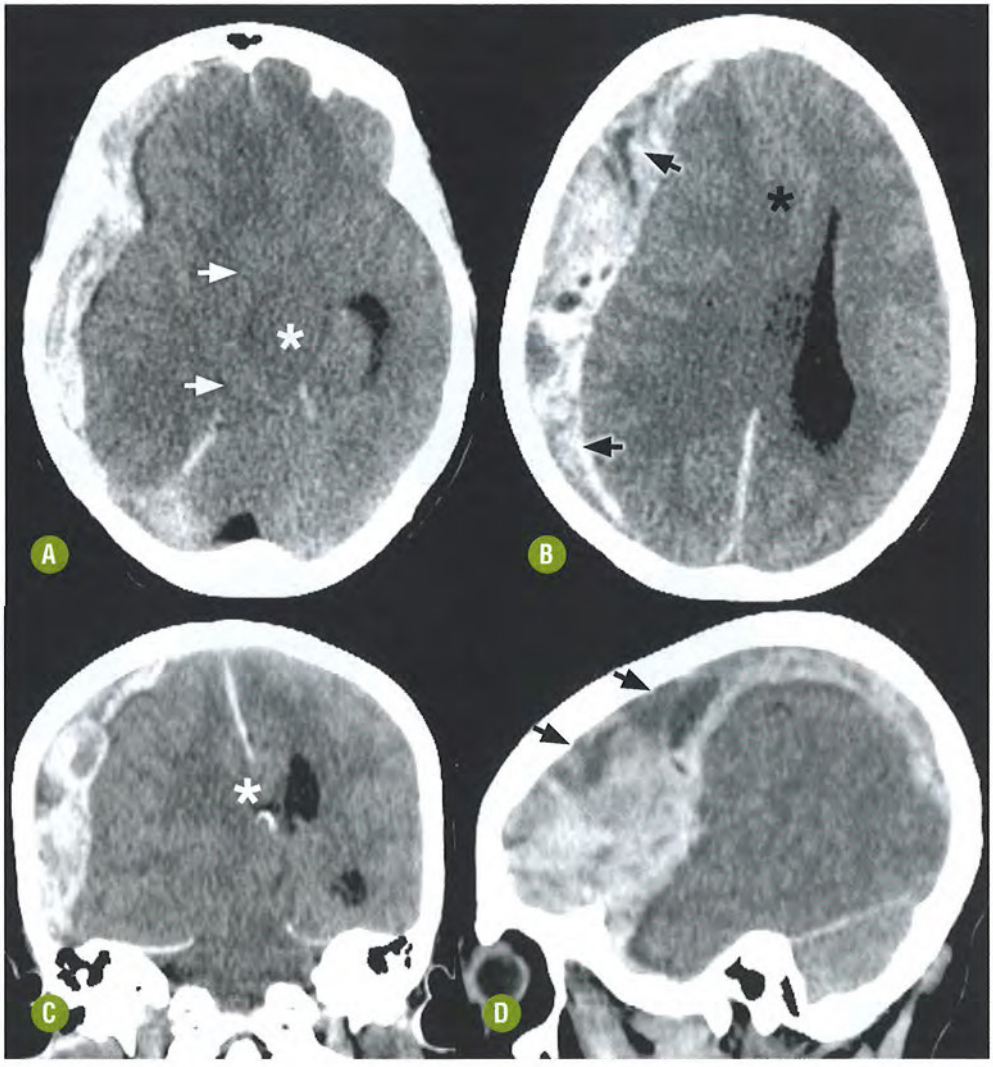

FIGURA 20-15. Hematoma subdural hiperagudo por alteração da crase sanguínea. As imagens multiplanares de TCMD do crânio sem contraste **(A-D)** demonstram extensa coleção heterogênea subdural "em crescente" envolvendo toda a convexidade do hemisfério direito com sinais de herniação transtentorial descendente (setas brancas) comprimindo severamente o mesencéfalo (asterisco) e com sinais de herniação subfalcina do giro do cíngulo (asterisco preto). Observe os focos hipoatenuantes do hematoma hiperagudo (setas pretas).

O HSD pode ser classificado em simples ou complicado, na dependência de lesão parenquimatosa associada. O prognóstico e a conduta podem variar muito de acordo com diferentes combinações do HSD com lesões parenquimatosas associadas (Fig. 20-18).

Embora a maioria dos HSD agudos seja homogeneamente hiperatenuante, variações da atenuação com hematomas iso ou mesmo hipoatenuantes em relação à substância cinzenta podem ser observadas. Isso pode dever-se à anemia, com a concentração de hemoglobina < 9 g/dL, ou à mistura da hemorragia com o LCS pela associação a uma laceração da aracnoide.

Um aspecto peculiar é observado nos HSD hiperagudos, que são hiperatenuantes e usualmente heterogêneos, com áreas amorfas hipointensas no seu interior. As explicações para este achado incluem: sangramento ativo em que o componente com baixa atenuação não teve tempo para coagular; extrusão do soro na fase precoce de retração do coágulo; laceração da aracnoide com passagem de líquor para o espaço subdural.

Os HSD hiperagudos podem assumir configuração lentiforme, presumidamente pelo fato de serem muito recentes e ainda não ter decorrido o tempo necessário para que se distribua e, consequentemente, assuma a forma típica. A coexistência de aderências da aracnoide à dura-máter também pode impedir que a coleção se difunda livremente pelo espaço subdural mesmo em hematomas mais antigos.

Um HSD atípico pode estar associado a um aumento do ventrículo ipsilateral por compressão rápida do forame de Monro. Nesta condição, o efeito expansivo, a morbidade e a mortalidade associadas são maiores.

À RM um HSD agudo típico aparece isointenso nas imagens ponderadas em T1 e hipointenso naquelas ponderadas em T2, em relação à substância cinzenta, pela presença de desoxiemoglobina. Nas sequências T2* e SWI, os produtos de degradação da hemoglobina são hipointensos a partir do estágio de desoxiemoglobina.

A aquisição de imagens de perfusão por TC ou RM tem aplicação limitada, mas pode ser útil para a caracterização de possíveis complicações, particularmente as repercussões vasculares do trauma ou do efeito expansivo das herniações cerebrais.

TABELA 20-6. Padrões de Imagens (TC e RM) nas Diferentes Fases de um Hematoma Extra-axial



A linha branca contínua demarca a fissura longitudinal.
A linha vermelha pontilhada destaca o desvio contralateral das estruturas medianas que pode ocorrer com coleções subdurais em qualquer fase da degradação. A repercussão do efeito expansivo é inversamente proporcional à atrofia.

■ Hematoma Subdural Subagudo (Precoce e Tardio)

O estágio subagudo do HSD ocorre entre sete e 21 dias após a hemorragia e é caracterizado pela liquefação progressiva do coágulo. Neste estágio o HSD pode apresentar configuração lentiforme, mimetizando mais uma vez o HED.

Na TC, o HSD subagudo pode apresentar o efeito em hematócrito. Este é caracterizado pela deposição de material com maior atenuação, principalmente os elementos celulares, nas porções inferiores, ficando o soro (menor atenuação) como sobrenadante. Este efeito também pode ser observado em outras circunstâncias, a saber: o ressangramento em um HSD crônico, desarranjos de coagulação (o hematoma não coagula) ou o transudato de soro a partir de vasos subdurais que tentam organizar a coleção. Próximo ao fim do período subagudo o HSD deve aparecer predominantemente hipoatenuante.

No estágio subagudo pode acontecer uma fase em que o HSD aparece isoatenuante à substância cinzenta, sendo mais difícil de ser identificado, principalmente quando for bilateral e simétrico, havendo com isso uma compensação do efeito expansivo, sem desvio significativo das estruturas da linha média. Nesta fase, é importante atentar para alguns sinais discretos:

- Distorção ou obliteração dos limites da substância branca;
- Distorção ou obliteração do sistema ventricular;
- Deslocamento interno das veias corticais;
- Apagamento dos sulcos e da porção ipsilateral da fissura inter-hemisférica;
- Afastamento da junção das substâncias branca e cinzenta da calota craniana.

No caso de grandes hematomas bilaterais isoatenuantes o achado que denuncia o efeito expansivo é a presença de herniação cerebral central, com compressão e deslocamento medial e inferior dos ventrículos laterais e do terceiro ventrículo, que aparecem como fendas estreitas, retificados e centralizados. No caso de persistir a dúvida, o uso de contraste iodado pode contribuir demonstrando o deslocamento interno das veias corticais (Fig. 20-19).

Nas imagens de RM ponderadas em T1 o sinal isointenso à substância cinzenta do HSD agudo se converte em hipersinal nas fases subaguda precoce (meta-hemoglobina intracelular) e tardia (meta-hemoglobina extracelular) (Fig. 20-20). Na fase subaguda precoce, o sinal é hipointenso em relação à substância cinzenta nas imagens ponderadas em T2 (meta-hemoglobina intracelular), e na fase subaguda tardia o sinal é hiperintenso na mesma ponderação (meta-hemoglobina extracelular).

A perda de sinal hiperintenso na ponderação T1, em um HSD subagudo, se deve à diluição, à absorção dos subprodutos do sangue ou, ainda, à degradação da meta-hemoglobina. Se houver hiperintensidade de sinal na ponderação em T1 em um HSD crônico, esta se deve à meta-hemoglobina e, portanto, deve ter ocorrido ressangramento.

Também pode ser identificado nível líquido-líquido por efeito hematócrito no HSD subagudo na RM. Este fenômeno é mais bem observado nas imagens ponderadas em T2 com tempo de eco (TE) longo: o sobrenadante hiperintenso contém meta-hemoglobina livre e as porções dependentes con-

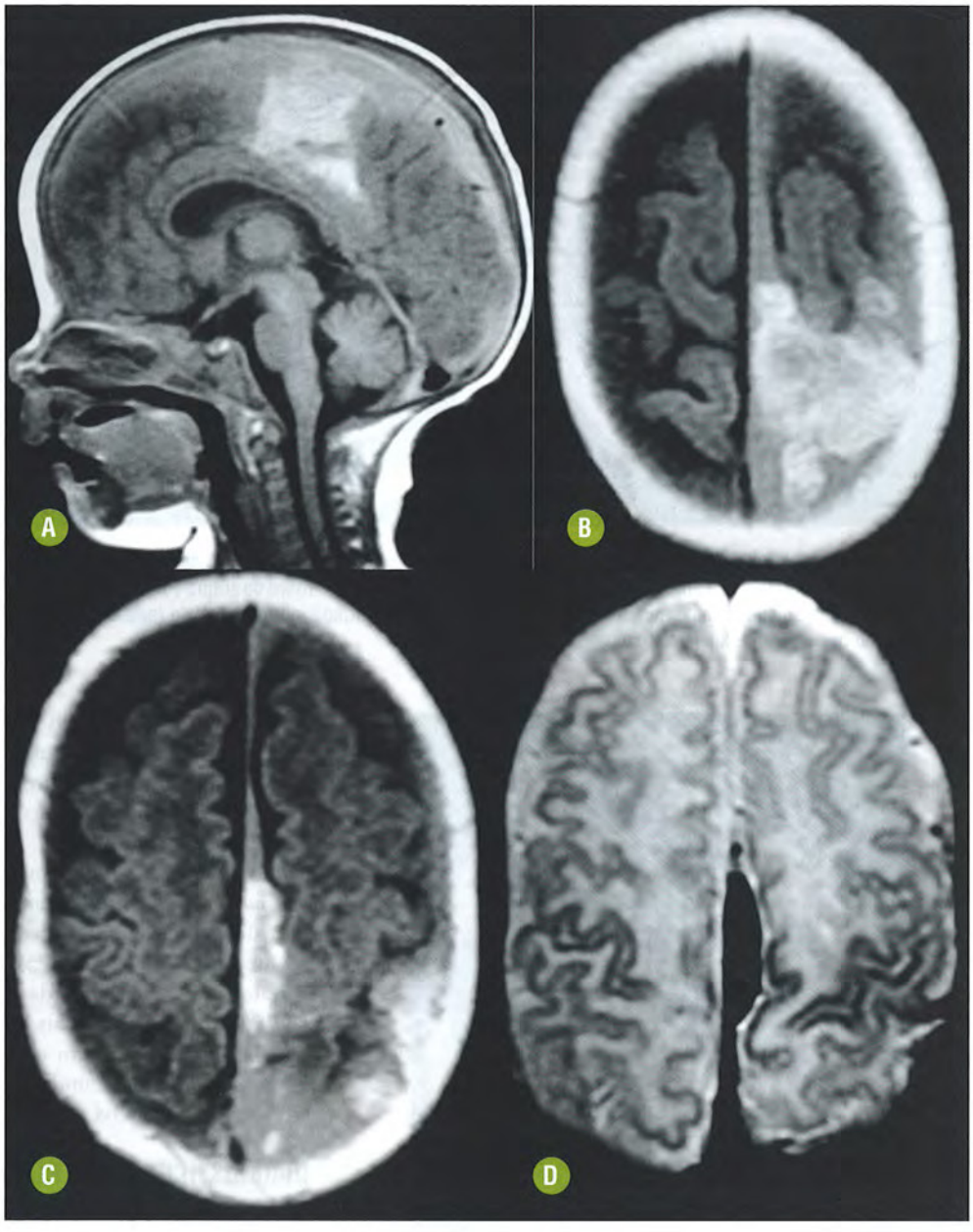

FIGURA 20-16. Hematoma subdural parietal esquerdo subagudo com componente inter-hemisférico em criança de dois anos. Imagem de RM ponderada em T1 nos planos sagital **(A)** e axial **(B-C)**, e em T2 axial **(D)** evidenciando coleção hiperintensa em T1 e hipointensa em T2 (meta-hemoglobina intracelular). A possibilidade de trauma não acidental deve ser considerada.

têm meta-hemoglobina intracelular (Fig. 20-21). Nesta fase as aquisições T1 após a injeção do agente de contraste são úteis para a identificação de espessamento e impregnação anormal dos folhetos meníngeos e da cápsula que se inicia.

■ Hematoma Subdural Crônico

À medida que o coágulo se liquefaz, elementos vasculares derivados da camada meníngea interna da dura-máter iniciam a organização da coleção. Surgem delgadas bandas de tecido conjuntivo que contornam a face dural do hematoma e se projetam para o seu interior. Progressivamente um número cada vez maior de fagócitos e de fibroblastos se estende medialmente para o hematoma.

Nos primeiros sete dias forma-se uma membrana externa. No início da terceira semana pode ser reconhecida uma membrana interna, mais delgada. A margem externa é ricamente vascularizada e realça tanto pelo contraste iodado quanto pelos agentes paramagnéticos. Na TC, no entanto, o realce da membrana externa dificilmente é apreciado pela proximidade da calota craniana. Na TC costuma-se descrever apenas o realce tênue da membrana interna (Fig. 20-22). Na RM é possível observar a intensa impregnação da membrana externa, que pode ter a espessura da dura-máter após cerca de um mês de evolução do HSD.

Nas fases avançadas os vasos acabam formando uma membrana que tende a delimitar completamente o hematoma. O líquido central gradualmente é reabsorvido e as membranas acabam se fundindo. Na fase final, o resíduo do HSD deve ser apenas uma membrana delgada de tecido colágeno junto à aracnoide e outra mais espessa aderida à dura-máter. O processo todo leva de semanas a meses e o tempo demandado dependerá basicamente do tamanho da coleção inicial.

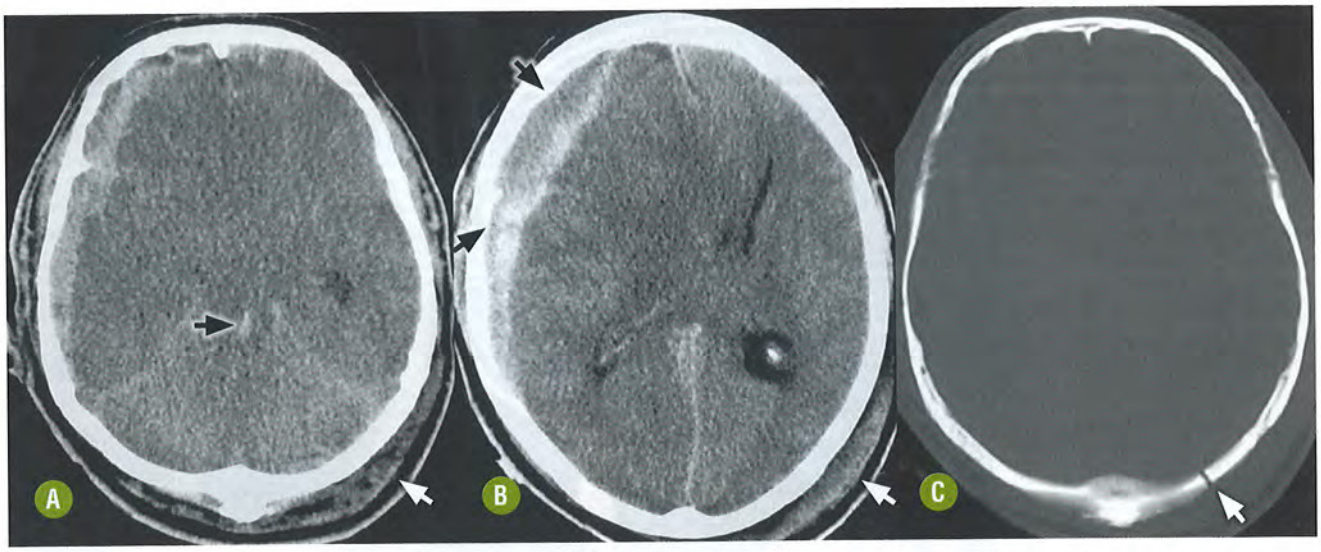

FIGURA 20-17. Hematoma subdural agudo. As imagens de TC do crânio sem contraste **(A-B)** demonstram hematoma subdural agudo frontotemporoparietal direito no local do contragolpe, com formato "em crescente", ultrapassando os limites da sutura coronal, com atenuação heterogênea (setas pretas). Observe os sinais de herniação subfalcina e transtentorial descendente com hemorragia no mesencéfalo (seta em **A**). No local do golpe é observada fratura linear com aumento das partes moles (seta branca).



FIGURA 20-18. Hematoma sudural agudo complicado. Imagem de TC do crânio sem contraste demonstrando extenso hematoma subdural agudo frontotemporoparietal direito associado a hemorragia no contorno do tentório (seta) e hematoma no lobo temporal adjacente ("lobo explodido"), além de herniação transtentorial descendente.

A patogênese do HSD crônico não é muito clara, pois a maioria dos HSD agudos pequenos tem resolução completa e não evolui para a fase crônica. Nos casos não resolvidos, uma explicação para o crescimento da coleção pode ser a expansão osmótica por proteínas e outros remanescentes de hemácias, que drenam fluidos através da membrana interna semipermeável do hematoma. Outras explicações incluem a ocorrência de ressangramento e extravasamento de fluido através dos capilares neoformados, que apresentam membrana basal incompleta ou ausente (Fig. 20-23).

O HSD crônico típico é hipoatenuante na TC e contém múltiplas septações com alguns níveis líquidos. Caso não tenha havido ressangramento, o HSD crônico pode ser uniformemente hipoatenuante, sendo difícil de ser diferenciado de um higroma subdural à TC (Fig. 20-24). Na RM esta diferenciação é simples, particularmente nas imagens T2/ *fluid atenuated inversion recovery* (FLAIR) que suprimem o sinal do LCS puro e têm alta acurácia para detectar líquido com conteúdo espesso ou hiperproteico (Fig. 20-25).

Raramente são observadas calcificações em um HSD crônico. Estas podem ser focais ou difusas, irregulares ou lineares. Um HSD pode também ossificar. Estas condições são mais comuns em HSD secundários a derivação ventricular do que em HSD traumáticos.

DIAGNÓSTICOS DIFERENCIAIS

Os principais diagnósticos diferenciais são HED e algumas neoplasias meníngeas, como: meningioma, linfoma e metástases, particularmente de câncer da mama e da próstata.

Outras hipóteses são hipotensão intracraniana com coleção subdural na convexidade, higroma subdural e lesões inflamatórias/infecciosas como empiema subdural, neurossarcoidose e tuberculose. A amiloidose é causa de lesão meníngea difusa que pode simular o HSD.

Recomendações

As sequências T2* e SWI apresentam limitações na avaliação de pequenas coleções hemorrágicas extra-axiais, particularmente aquelas situadas junto à convexidade dos hemisférios cerebrais ou junto à base do crânio, devido à interface com o osso. Esta dificuldade diagnóstica pode ser facilmente suplantada pelo emprego da sequência FLAIR, mais sensível para a detecção do HSD, de diferentes extensões e nas suas diversas fases de degradação.

A interpretação das imagens ponderadas em difusão para a avaliação de coleções com conteúdo hemorrágico deverá

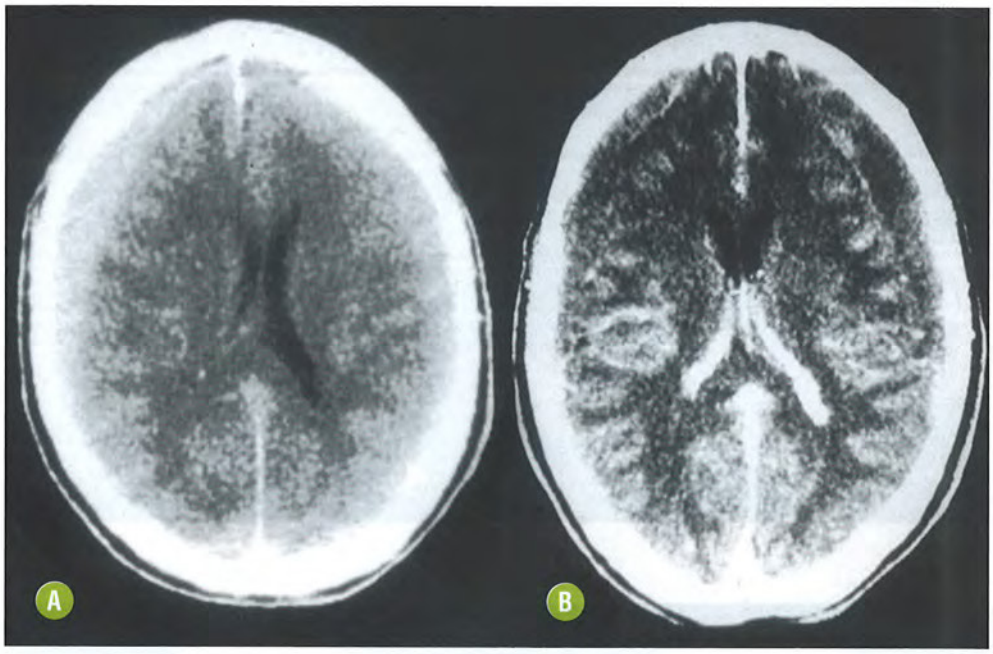

FIGURA 20-19. Hematoma subdural subagudo bilateral. A imagem axial de TC do crânio sem contraste **(A)** oferece alguma dificuldade para o diagnóstico do hematoma subdural subagudo frontal bilateral, isoatenuante ao parênquima. Após a injeção intravenosa do contraste iodado **(B)** há realce meníngeo e capsular da coleção. Observe o aspecto isoatenuante das coleções em relação à substância cinzenta e o afastamento da transição branco-cinzenta do osso. A ausência de desvio das estruturas medianas dificulta o diagnóstico.

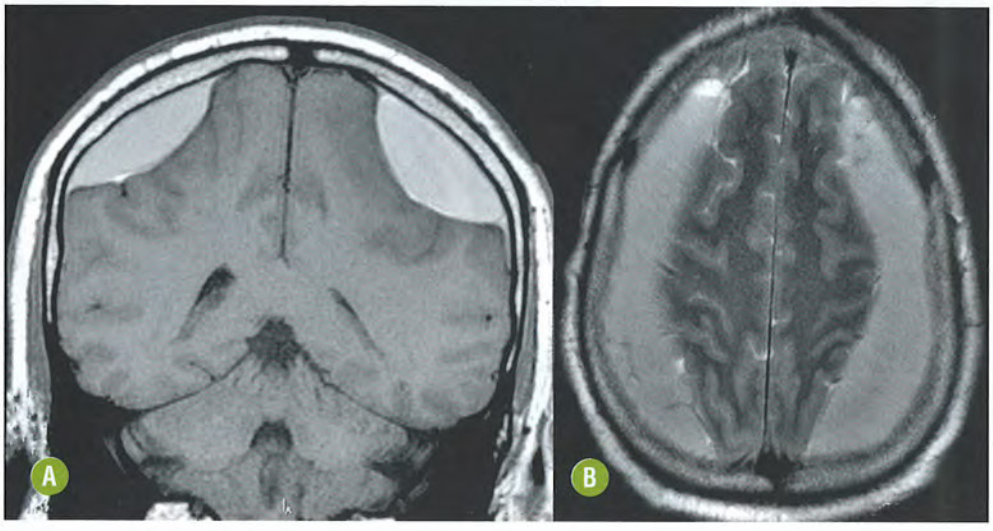

FIGURA 20-20. Hematoma subdural subagudo na convexidade bilateral. Imagens de RM coronal T1 **(A)** e axial T2 **(B)** sugerem a presença de meta-hemoglobina extracelular na coleção. Observe o aspecto lentiforme que pode ocorrer em determinados planos do HSD.

ser feita com parcimônia. A restrição imposta pelo conteúdo hemático poderá gerar dúvidas diagnósticas, particularmente para a diferenciação com empiema.

HIGROMA SUBDURAL

INTRODUÇÃO

Generalidades

O termo higroma subdural define uma coleção liquórica no espaço subdural, sem a presença de componente hemorrágico, resultante da laceração da aracnoide, que funciona como válvula de único sentido ou da efusão de líquido através de capilares leptomeníngeos lesados. São mais comuns em crianças e em idosos.

Achados Clínicos e Laboratoriais

A maioria dos higromas subdurais tem diagnóstico incidental em idosos com atrofia do encéfalo submetidos a estudos de imagem por indicações diversas, não relacionadas com a presença da coleção. A ocorrência da coleção pode ser atribuída a trauma banal em idosos e muito raramente requer tratamento específico.

A ocorrência de coleção subdural asséptica após uma meningite, em geral bacteriana, é bem conhecida na prática clínica, podendo receber a denominação de higroma ou efusão subdural. Coleções subdurais também são comumente observadas em indivíduos submetidos à derivação ventricular, sendo atribuídas à queda súbita da pressão intracraniana ou à drenagem liquórica excessiva.

Os pequenos higromas subdurais são em geral assintomáticos. Apesar da ocorrência de efeito expansivo mínimo ou



FIGURA 20-21. Hematoma subdural subagudo. Imagens de RM no plano sagital T1 **(A)** demonstrando o hematoma subdural subagudo na convexidade parietal esquerda, cujo aspecto em T2* **(B)** sugere sobrenadante hiperintenso (meta-hemoglobina extracelular) e depósito inferior hipointenso (meta-hemoglobina intracelular).

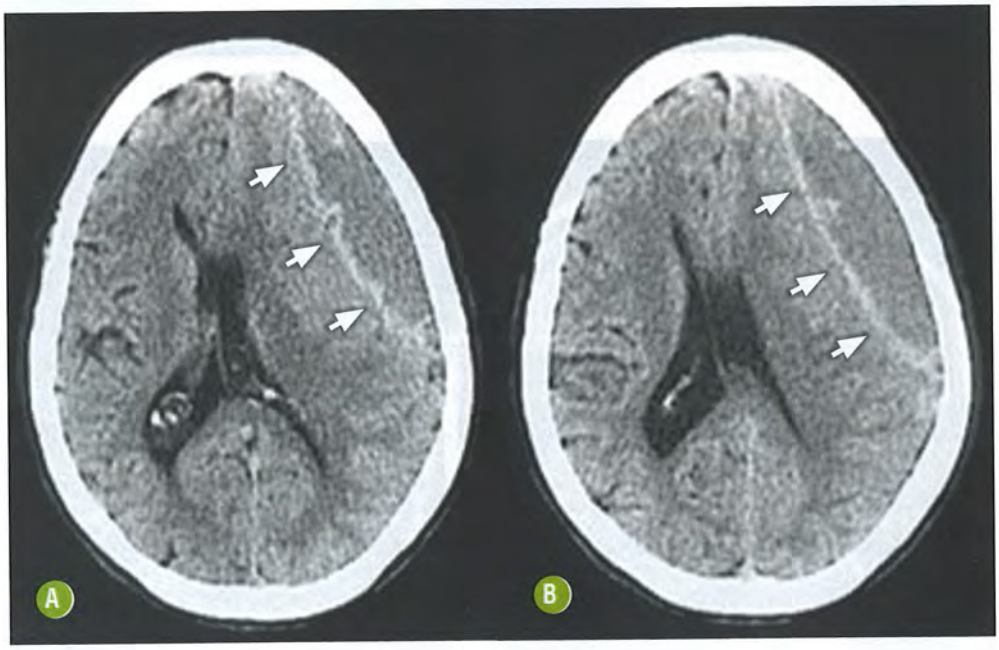

FIGURA 20-22. Hematoma subdural crônico. Imagens axiais de TC do crânio com contraste **(A-B)** demonstrando hematoma subdural crônico frontal esquerdo. Observe a membrana interna do hematoma com atenuação elevada (setas). A atenuação da coleção é superior à do líquor ventricular.

ausente, algumas manifestações clínicas, particularmente nas coleções de maior volume, podem ser observadas, em geral com cefaleia, sonolência ou rebaixamento do nível da consciência, além de confusão mental. Estas manifestações são atribuídas a eventuais desequilíbrios da relação entre LCS e sangue no compartimento intracraniano e, menos provavelmente, ao efeito expansivo da coleção.

ACHADOS DE IMAGEM

O higroma subdural constitui um achado de imagem comum que deve ser reconhecido prontamente. A TC sem contraste demonstra coleção hipoatenuante, cuja atenuação é idêntica à do LCS, em "forma de crescente", mais frequentemente adjacente à convexidade dos hemisférios cerebrais, principalmente nas regiões frontais. O higroma subdural pode ser bilateral e simétrico.

A RM deverá confirmar o conteúdo liquórico da coleção com sinal idêntico ao do LCS em todas as ponderações. A imagem FLAIR é particularmente importante para a caracterização do conteúdo da coleção, visto que a supressão do sinal do LCS é uma prerrogativa desta aquisição. Geralmente, é possível demonstrar a presença de veias corticais deslocadas, adjacentes à superfície dos giros, facilmente reconhecidas nas imagens T2 ou em T1 após a injeção intravenosa do agente paramagnético. O efeito expansivo é mínimo ou ausente e não são observados vasos cruzando no interior da coleção.

DIAGNÓSTICOS DIFERENCIAIS

Apesar de constituir achado incidental comum, sem maior risco à integridade do parênquima, o higroma subdural pode representar um desafio em algumas circunstâncias. Uma vez

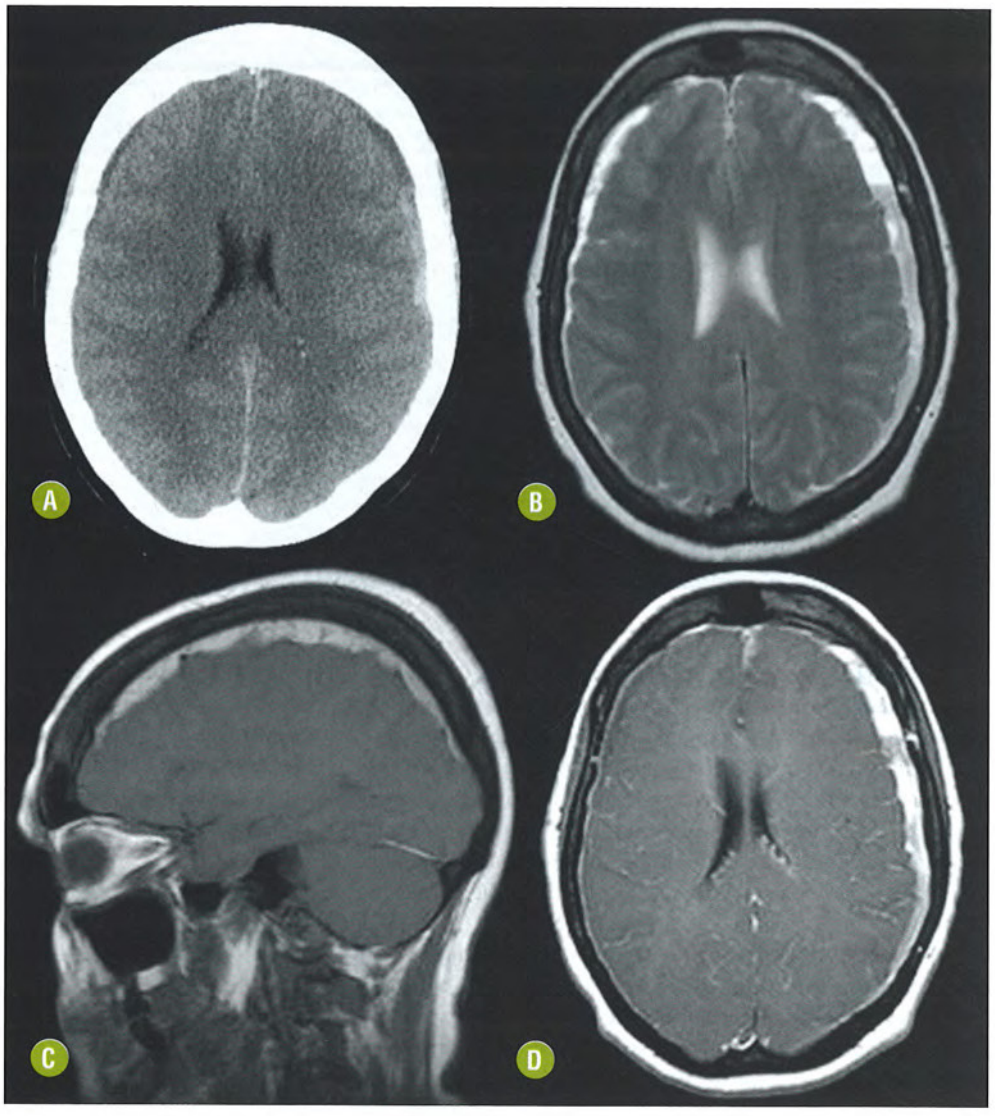

FIGURA 20-23. Hematoma subdural crônico bilateral. Imagem de TC do crânio sem contraste **(A)** para ser comparada a imagens de RM axial FSE T2 **(B)**, sagital T1 sem contraste **(C)** e axial T1 pós-contraste **(D)**. Observe os pequenos hematomas subdurais na convexidade frontoparietal, hipoatenuante na TC e com sinal heterogêneo na RM. A hiperintensidade de sinal em T1 confirma a presença ressangramento na coleção à esquerda.

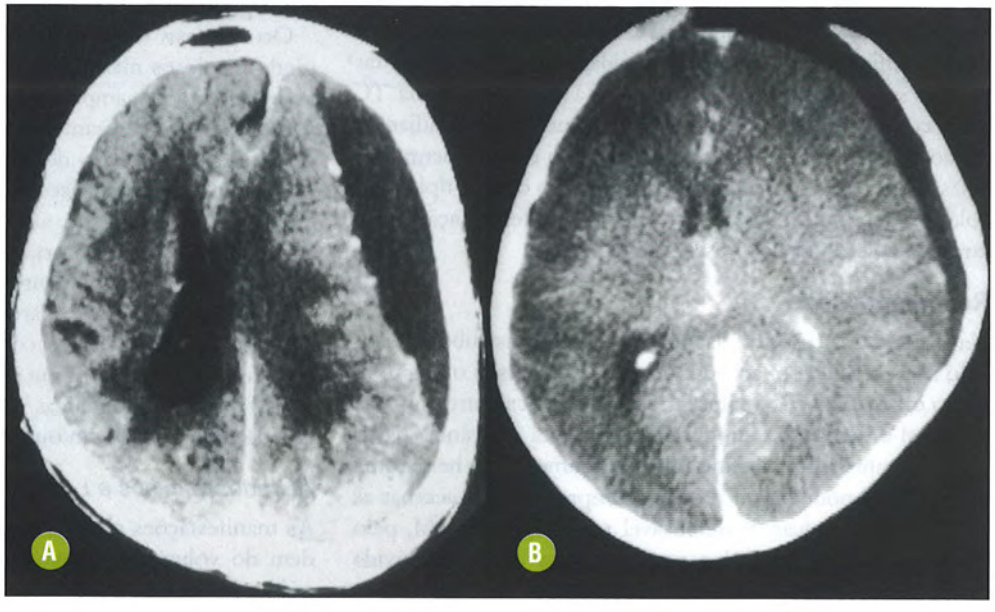

FIGURA 20-24. Coleções subdurais hipoatenuantes da convexidade. Imagens axiais de TC do crânio pós-contraste em dois pacientes diferentes. **(A)** HSD crônico em paciente de 72 anos. **(B)** Higroma subdural em menino de seis anos após tratamento de meningite bacteriana. Ambos apresentam intensidade de sinal próxima à do líquor.



FIGURA 20-25. Higroma *vs* hematoma subdural. Imagem axial T2 da RM **(A)** demonstra coleções subdurais frontais hiperintensas. Na imagem axial FLAIR **(B)** a coleção frontal à direita é hiperintensa em relação ao líquor e foi interpretada como hematoma subdural crônico (HSD), enquanto a coleção contralateral é isointensa ao líquor e foi interpretada como higroma subdural.

caracterizada a presença de uma coleção subdural, os diagnósticos diferenciais que se impõem são o hematoma subdural, no contexto do TCE, ou o empiema, nas meningites agudas.

A ausência de supressão do sinal do conteúdo da coleção nas imagens FLAIR confirma o conteúdo celular ou hiperproteico, diferente daquele esperado nos casos de higroma subdural. Contudo é a caracterização de produtos da degradação da hemoglobina nas imagens T2* ou SWI que confirma a natureza hemorrágica da coleção traumática.

No cenário das meningites agudas, principalmente em crianças, as efusões subdurais constituem achados não raros e não devem motivar condutas precipitadas sem a minuciosa avaliação das imagens diagnósticas. A simples ocorrência de impregnação de aspecto capsular ou meníngeo adjacente não assegura a natureza séptica do conteúdo. O diagnóstico de empiema, no cenário apropriado, deve ser confirmado pela restrição à difusão da água no interior da coleção.

Em indivíduos idosos, particularmente naqueles com atrofia do encéfalo, a diferenciação entre alargamento do espaço liquórico e coleção subdural na TC sem contraste pode trazer alguma dificuldade. Diante da dúvida, algumas ferramentas podem ser úteis. A injeção intravenosa de contraste na TC pode confirmar o curso usual dos vasos nos espaços adjacentes ao cérebro na atrofia, ou caracterizar o deslocamento das veias corticais e, em menor grau, do próprio córtex, típico das coleções subdurais. Nas imagens de RM a diferenciação entre atrofia e coleção não representa dificuldade.

Recomendações

Na maioria dos casos, o diagnóstico de higroma subdural isolado não passa de um achado incidental, sem risco ou complicação maior. Todavia a diferenciação específica entre higroma subdural e hematoma subdural crônico terá relevância particular perante a possibilidade de ressangramento no hematoma crônico, que pode piorar o efeito compressivo e exacerbar as repercussões clínicas. É defensável a indicação de RM, pelo menos para a maioria dos pacientes, nos quais há dúvida diagnóstica.

Argumento semelhante pode embasar a decisão diagnóstica específica nas meningites bacterianas agudas da infância. O diagnóstico de higroma subdural é sustentável no menor risco, nos casos incidentais ou diante de um cenário clínico favorável. A RM é a ferramenta mais segura para a confirmação diagnóstica específica.

HEMORRAGIA SUBARACNÓIDEA TRAUMÁTICA

INTRODUÇÃO

Generalidades

Hemorragia subaracnóidea é uma coleção sanguinolenta localizada entre a pia-máter e a aracnoide, ou seja, preenchendo o espaço subaracnóideo. Pode ter origem traumática ou espontânea (não traumática) e representa sempre motivo de grande preocupação diagnóstica, necessitando de cuidados terapêuticos específicos em muitos casos.

Ocorre, mais frequentemente, em decorrência de um TCE, sendo os idosos mais sujeitos a esta complicação, mesmo nos traumas de menor impacto, devido ao aumento do espaço subaracnóideo e ao estiramento dos vasos que transitam nesta localização. No contexto do TCE, a hemorragia subaracnóidea aguda (HSA) resulta da laceração direta de pequenos vasos corticais superficiais ou que atravessam o espaço subaracnóideo, da redistribuição da hemorragia intraventricular ou da extensão direta do hematoma ou contusão cortical. A principal fonte da HSA traumática é o compartimento venoso, presumidamente pela menor elasticidade e consistência das veias quando em comparação com a estrutura elástica e resistente das artérias.

As HSA não traumáticas já foram abordadas com as minúcias de sua avaliação em outro capítulo desta obra.

Achados Clínicos e Laboratoriais

As manifestações clínicas agudas da HSA traumática dependem do volume de sangue extravasado ao espaço subaracnóideo e, principalmente, dos outros achados decorrentes do

trauma. Podem variar de cefaleia associada a náuseas e vômitos até casos mais graves, com sinais de irritação meníngea e redução do nível de consciência.

As manifestações clínicas subagudas e crônicas decorrem das possíveis complicações, como síndrome de hipertensão intracraniana, hidrocefalia, crise epiléptica e déficits neurológicos decorrentes de insulto vascular isquêmico.

O processo irritativo provocado pelo contato do sangue com a parede dos vasos pode induzir ao aparecimento de vasoespasmo, e este, por sua vez, pode levar a insultos vasculares isquêmicos, em casos mais extremos, principalmente no período entre cinco e 15 dias após o trauma. Outra complicação importante é a hidrocefalia, que pode ser obstrutiva, decorrente de ependimite ou obstrução mecânica por um coágulo que impede a circulação liquórica. O processo inflamatório nas granulações aracnóideas também pode reduzir a reabsorção do líquor.

A análise laboratorial do LCS pode demonstrar aumento da sua pressão e, em alguns casos, a presença de hemácias íntegras na HSA traumática franca. A sensibilidade do método cai a níveis imperceptíveis nos casos de HSA mínima ou após alguns dias do evento. A degradação da hemoglobina na HSA subaguda pode ser diagnosticada pela presença de macrógafos contendo resíduo de hemossiderina.

ACHADOS DE IMAGEM

A HSA traumática é representada no estudo de TC sem contraste pelo preenchimento linear dos espaços liquóricos, espontaneamente hiperatenuante, mais evidente nos sulcos, fissuras e cisternas. A sensibilidade da TC em detectar HSA depende do volume de sangue extravasado, do nível de hematócrito e do tempo transcorrido entre o trauma e a realização da imagem.

A HSA ocorre tanto no local do golpe quanto no do contragolpe, sendo mais comum neste último, podendo haver contusão cortical adjacente. É importante ressaltar que em alguns casos a localização do sangue não está obrigatoriamente relacionada com o local das lesões parenquimatosas devido à circulação do LCS. Entretanto, não raramente a demonstração de HSA traumática denuncia a contusão cortical que posteriormente tornar-se-á visível à TC, nos exames subsequentes, quando aumenta o edema e se forma o hematoma mais bem definido.

Diferente do observado na HSA por ruptura de aneurisma sacular, a localização mais frequente da HSA traumática é nos sulcos da convexidade dos hemisférios cerebrais ou adjacente às contusões corticais e hematomas extra-axiais. Quando há acúmulo de sangue nas fissuras laterais (de Sylvius) e cisternas da base, a HSA traumática mais frequentemente se origina da rotura de veias adjacentes. Nas fases subaguda e crônica, a TC praticamente não demonstra a HSA.

A RM representa o método de imagem mais sensível para a detecção de sangue no espaço subaracnóideo. A sequência FLAIR, quando em comparação com a TC, demonstra maior sensibilidade para a avaliação do compartimento infratentorial da fossa posterior, particularmente na HSA mínima ou subaguda (Fig. 20-26). A aquisição de imagens T2* ou SWI tem limitações relativas à demonstração de sangue na interface com a tábua óssea, mas podem ser úteis para o reconhecimento de hemorragia intraventricular. Apesar disso, não é justificado que a RM empreste sua acurácia à confirmação isolada de HSA traumática e tampouco seu emprego na rotina do TCE.

Na fase aguda da HSA, apesar das limitações da caracterização do conteúdo sérico na sequências T1 e T2 convencionais, devido à maior parte da hemoglobina encontrar-se na forma de oxiemoglobina, que não é paramagnética, a sequência FLAIR, embora não seja específica, demonstra hipersinal preenchendo o espaço subaracnóideo.

Na fase subaguda, a RM demonstra os produtos de degradação da hemoglobina (meta-hemoglobina intra ou extracelular),

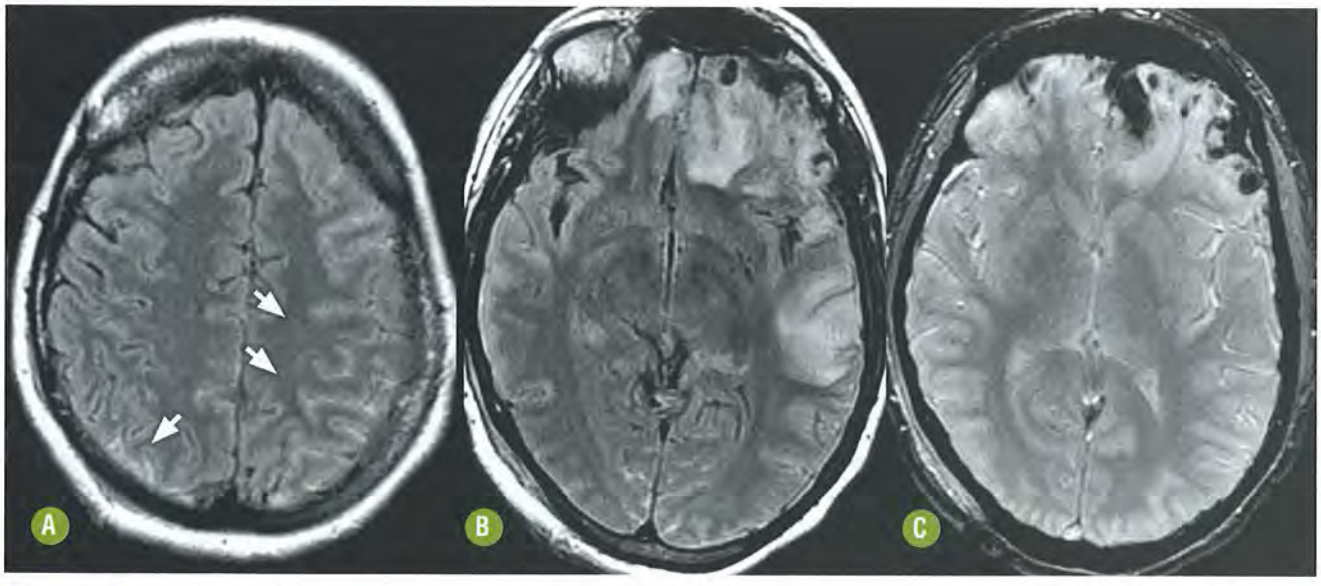

FIGURA 20-26. Hemorragia subaracnoide traumática. Imagens axiais FLAIR **(A-B)** e axial T2* **(C)** demonstram extensa contusão hemorrágica predominante nos lobos frontal e temporal esquerdos. Note a hemorragia subaracnoide preenchendo alguns sulcos da convexidade parietal, principalmente à esquerda (setas).

com hipersinal nas sequências ponderadas em T1. Já na fase crônica, a HSA pode ser evidenciada pela hipointensidade de sinal nas imagens T2* e SWI, focal ou difusa no contorno do espaço subaracnóideo, como consequência do depósito de hemossiderina/ferritina, caracterizando a siderose superficial.

DIAGNÓSTICOS DIFERENCIAIS

Diante de um indivíduo com HSA no contexto de um TCE, o maior desafio é atribuir todo o conjunto de achados exclusivamente ao trauma. Não raramente há dúvida quanto à possibilidade de a HSA ter antecedido ou promovido a queda e o próprio trauma craniano. Neste contexto, os estudos angiográficos minimamente invasivos, por ângio-TC ou ângio-RM, tornam-se úteis e auxiliam na caracterização ou exclusão de causas primárias da HSA.

Considerando os achados de RM, as principais hipóteses diagnósticas a serem consideradas são as meningites infecciosas e a disseminação de tumores pelo LCS, particularmente o linfoma secundário e a carcinomatose meníngea.

Um importante diagnóstico diferencial é a pseudo-hemorragia subaracnóidea, observada na presença de edema cerebral difuso e herniação transtentorial descendente, em que o contorno meníngeo do encéfalo se torna hiperatenuante pela contração do espaço subaracnóideo associada à congestão dos vasos piais. Além da diferenciação com a HSA verdadeira, o reconhecimento da pseudo-hemorragia subaracnóidea anuncia mau prognóstico por aumento da pressão intracraniana.

Recomendações

É muito importante a orientação da ventilação assistida para aqueles indivíduos que necessitarão de RM do encéfalo na sua investigação diagnóstica. A alta concentração de oxigênio (> 60%) no sistema de ventilação mecânica induz à hiperintensidade de sinal do LCS extraventricular, que pode mimetizar o padrão observado nas imagens FLAIR de indivíduos com HSA.

As imagens FLAIR também podem apresentar hipersinal nos sulcos da convexidade e nas cisternas da base de indivíduos que utilizam aparelhos ortodônticos ou com material ferromagnético fixo na face ou na cavidade oral, limitando a avaliação principalmente das regiões anteriores do encéfalo.

HEMORRAGIA INTRAVENTRICULAR

INTRODUÇÃO

Generalidades

A presença de conteúdo hemorrágico no interior do sistema ventricular é observada em cerca de 3% dos TCE, sendo comumente associada a HSA e lesões intraparenquimatosas.

As hemorragias intraventriculares podem originar-se da extensão por contiguidade de um hematoma parenquimatoso, da ruptura por cisalhamento de veias subependimárias, da inundação retrógrada do sistema ventricular a partir do quarto ventrículo e, ainda, por ferimento penetrante do crânio e encéfalo (Fig. 20-27).

Achados Clínicos e Laboratoriais

Apenas a presença de sangue intraventricular não ocasiona manifestações clínicas específicas, mas esse diagnóstico remete quase sempre à associação de lesões mais graves. Além disso, a hemorragia ventricular predispõe à ocorrência de hidrocefalia obstrutiva precoce ou tardia. A obliteração das zonas de estreitamento fisiológico da passagem do LCS através dos forames ventriculares ou do aqueduto do mesencéfalo pode resultar da presença de um coágulo ou aderências por ependimite dificultando a livre circulação liquórica no sistema ventricular.

O aumento da pressão intracraniana manifesta-se por cefaleia, náusea e vômitos, além do rebaixamento do nível de consciência, coma e morte. A medida direta da pressão intracraniana por cateter específico constitui a forma mais eficaz de estimar as repercussões do TCE e o sofrimento do parênquima encefálico.

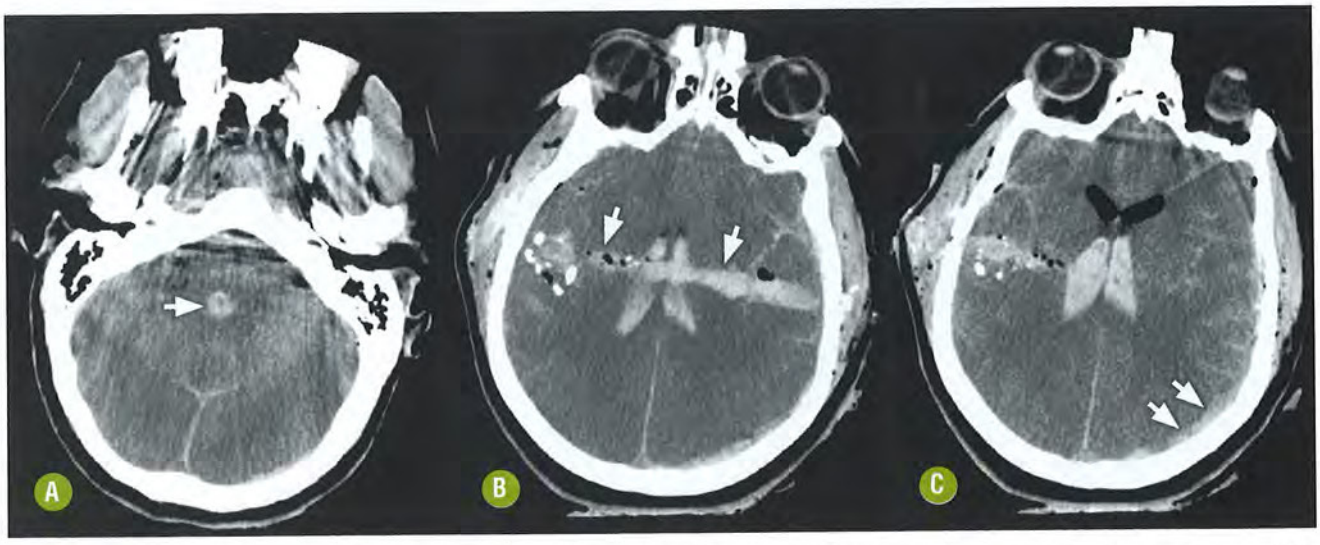

FIGURA 20-27. Hemorragia intraventricular por transfixação ventricular por projétil de arma de fogo. Imagens axiais de TC do crânio sem contraste **(A-C)** demonstrando o trajeto do projétil (setas verticais), desde o orifício de entrada à esquerda até a saída contralateral. Os ventrículos estão preenchidos por material hiperatenuante (sangue) em todos os segmentos (seta horizontal) e por ar (hipoatenuação nos cornos frontais).

ACHADOS DE IMAGEM

A TC sem contraste tem acurácia suficiente para o diagnóstico da fase aguda da hemorragia no sistema ventricular devido à atenuação elevada da hemorragia recente em indivíduo não anêmico (50-70 UH) em contraposição à baixa atenuação do conteúdo liquórico ventricular (0 UH) (Fig. 20-28).

Nas fases subaguda e crônica, por consequência da degradação da hemoglobina e da diluição do sangue no líquor, a sensibilidade da TC sem contraste tende progressivamente à nulidade.

Nas sequências convencionais de RM, o aspecto da hemorragia intraventricular é variável e dependente de diversos fatores, principalmente da fase de degradação da hemoglobina. O sangue agudo (oxiemoglobina) é dificilmente detectado no interior dos ventrículos, mas torna-se mais facilmente visível nas fases subaguda (desoxiemoglobina e meta-hemoglobina). A hemorragia crônica e os coágulos ventriculares são mais facilmente demonstrados pela utilização das sequências T2* e SWI.

DIAGNÓSTICOS DIFERENCIAIS

Entre as principais hipóteses diagnósticas, considerar neoplasias primárias do sistema ventricular que cursam com hemorragia, como tumores do plexo corioide e da parede ventricular, bem como as metástases hemorrágicas.

Outras causas de hemorragia intraventricular incluem o cavernoma intraventricular, principalmente no plexo corioide. O glômus do plexo corioide é também sede de metástases hematogênicas que, não raramente, se apresentam como hemorragia intraventricular.



FIGURA 20-28. Hemorragia intraventricular. Imagem axial de TC do crânio sem contraste demonstra extensa hemorragia intraventricular predominante à esquerda.

Recomendações

A sequência *three-dimensional constructive interference* (3D CISS) e aquela sensível ao fluxo liquórico (*phase contrast*) são úteis na avaliação da permeabilidade do sistema ventricular e da velocidade de fluxo liquórico em pacientes com hidrocefalia decorrente de hemoventrículo. Os pacientes com hidrocefalia obstrutiva ou compensada pós-trauma do crânio são candidatos a estes estudos por RM, visando inclusive o planejamento terapêutico por ventriculostomia ou colocação de derivação ventricular por cateter.

PNEUMOCÉFALO TRAUMÁTICO

INTRODUÇÃO

Generalidades

Apenas o ar localizado especificamente no interior do parênquima encefálico deve ser denominado pneumoencéfalo. A presença de gás intracraniano implica a existência de comunicação entre os compartimentos intra e extracranianos. Sendo assim, sua importância está contida no alerta à busca ativa de suas possíveis causas.

A causa mais comum do pneumocéfalo é traumática, e, neste contexto, a origem mais frequente é a fratura da parede posterior do seio frontal. Nem sempre o pneumocéfalo aparece imediatamente após o TCE, podendo ser identificado após dias, meses ou, mais raramente, após alguns anos do trauma. Outras causas incluem: neurocirurgia, complicação de derivação ventriculoperitoneal, infecção por bactérias produtoras de gás, punção do espaço subaracnóideo e a rara embolia gasosa.

A maioria dos casos de pneumocéfalo é secundária a um processo similar ao fenômeno de vácuo, onde a baixa pressão no espaço aracnoide aprisiona o conteúdo gasoso, que pode levar vários dias ou algumas semanas para ser espontaneamente absorvido. No entanto, raramente existe expansão gasosa, que passa a ter efeito expansivo e constitui o pneumocéfalo hipertensivo.

Achados Clínicos

As manifestações clínicas decorrentes do pneumocéfalo vão depender do volume e, consequentemente, do efeito expansivo determinado pela presença do ar. Na maioria das vezes, o pneumocéfalo é assintomático, porém, nos raros casos de pneumocéfalo hipertensivo, pode ocorrer com cefaleia persistente, além de sinais neurológicos de localização, crises epilépticas e hipertensão intracraniana.

ACHADOS DE IMAGEM

A presença de gás intracraniano é caracterizada pelo aspecto hipoatenuante à TC e hipointenso em todas as sequências da RM. Quando localizado no espaço epidural, apresenta como uma coleção lentiforme, que não se modifica com a alteração da posição craniana e ocasionalmente ultrapassa a linha média. No espaço subdural, apresenta como coleção confluente, não cruza a foice do cérebro ou a tenda do cerebelo, podendo apresentar nível hidroaéreo, e geralmente se altera com a posição craniana (Fig. 20-29). Podem ser identificadas veias que transitam pela coleção gasosa.

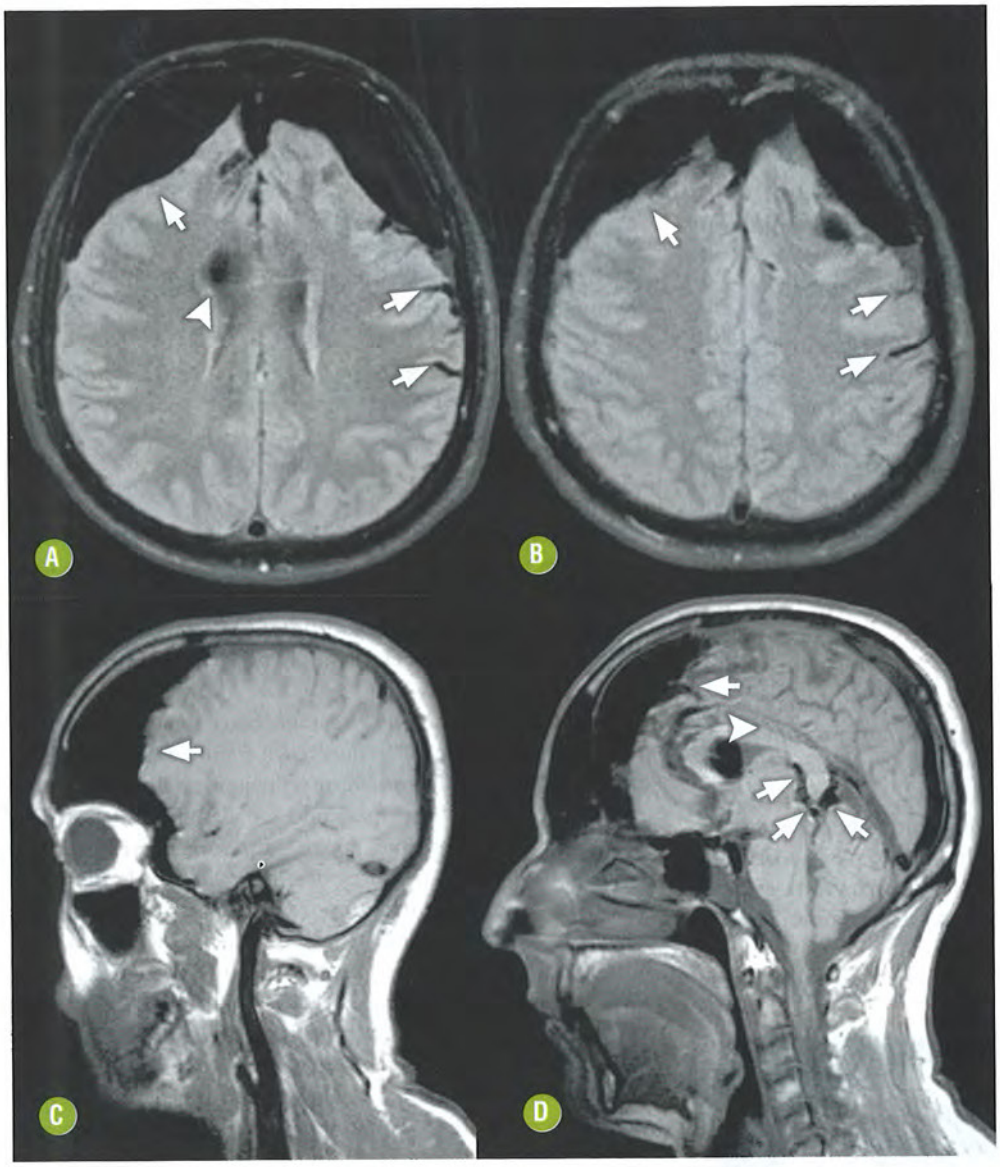

FIGURA 20-29. Pneumocéfalo subdural hipertensivo. Imagens axiais FLAIR **(A-B)** e sagitais T1 **(C-D)** demonstrando volumoso pneumocéfalo traumático secundário à fratura da parede posterior do seio frontal. Note a presença de ar em situação subdural (setas grandes), subaracnoide (setas pequenas) e intraventricular (cabeças de setas).

No espaço subaracnóideo, a coleção é geralmente multifocal e não confluente, sendo mais facilmente identificada pelo preenchimento dos sulcos e cisternas e, por vezes, pela extensão ao interior do sistema ventricular (Fig. 20-30). Neste compartimento a ocorrência de efeito expansivo ou hipertensão é extremamente incomum.

Pneumocéfalo hipertensivo pode ocorrer em até 10% das fraturas da base do crânio com envolvimento dos seios paranasais, sendo que nestes casos a presença de rinoliquorreia pode ser um sinal de alerta. O traço de fratura permite tanto a entrada de ar, como a ocorrência da fístula liquórica, sendo, portanto, fundamental sua identificação para o planejamento cirúrgico.

DIAGNÓSTICOS DIFERENCIAIS

Considerar entre os diagnósticos diferenciais processo infeccioso produtor de gás, embolia gasosa e pneumocéfalo iatrogênico secundário à manipulação cirúrgica.

O pneumocéfalo, inclusive hipertensivo, pode ser muito raramente ocasionado por um osteoma no seio frontal, que promove a erosão da parede óssea posterior, comunicando o conteúdo do seio com o compartimento intracraniano e causando o acúmulo de ar por mecanismo de válvula.

Recomendações

A realização de reconstruções MIP e 3D do crânio facilita a caracterização de fraturas que possibilitam a comunicação dos meios intra e extracranianos, especificamente junto aos seios paranasais, mastoides e base do crânio.

Em alguns casos de trauma de crânio pregresso, a reabsorção do pneumocéfalo já ocorreu, mas o indivíduo mantém quadro de rinoliquorreia, favorecendo a hipótese de fístula liquórica. Esta situação predispõe à ocorrência de meningites de repetição e deve ser sempre investigada. Uma alternativa plausível é a realização de cisternotomografia computadorizada em equipamento com múltiplas fileiras de detectores para a caracterização de falha óssea na base do crânio, particularmente na base da fossa anterior, permitindo, assim, a oclusão cirúrgica definitiva do local da fístula liquórica (Fig. 20-31).

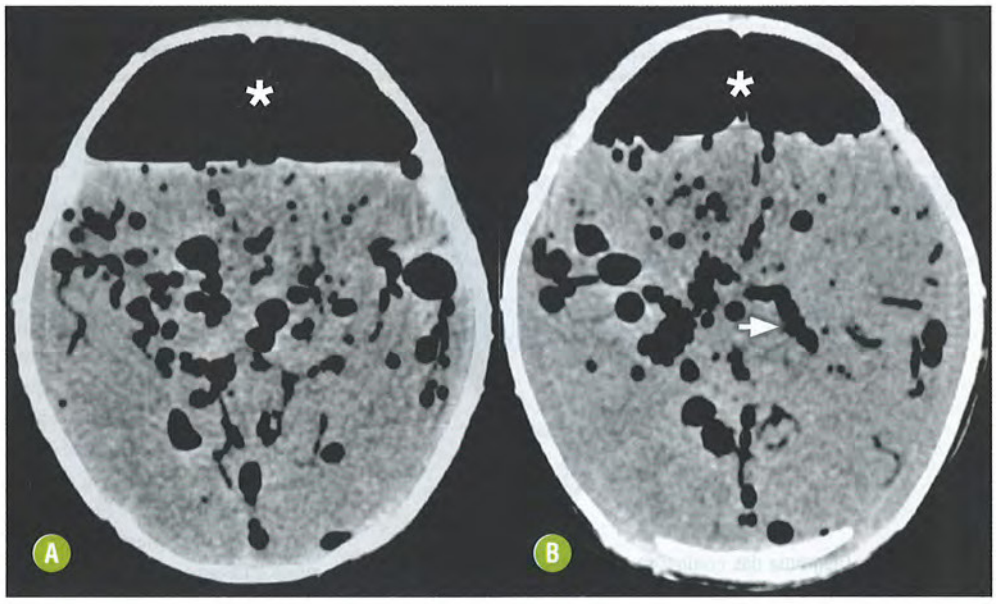

FIGURA 20-30. Pneumocéfalo subdural hipertensivo em criança. Imagens axiais de TC do crânio sem contraste **(A-B)** demonstrando volumoso pneumocéfalo traumático por fratura da base do crânio com ar em situação subdural (asterisco), subaracnoide multifocal e intraventricular (seta).

LESÕES PARENQUIMATOSAS

INTRODUÇÃO

Generalidades

As lesões parenquimatosas traumáticas são multifatoriais e dependem muito do mecanismo do trauma. A discussão mais didática visa descrever as características que permitirão reconhecer cada padrão de lesão parenquimatosa, bem como sua correlação com o mecanismo causal mais provável.

CONCUSSÃO CEREBRAL

Concussão cerebral é uma síndrome clínica caracterizada por disfunção imediata e transitória de uma função neurológica, como alteração da consciência, mobilidade ou sensação, devido a uma força mecânica, com amnésia para efeitos imediatamente antes e imediatamente após o trauma. O nocaute na luta de boxe frequentemente ilustra a concussão.

Embora existam explicações anatômicas e fisiopatológicas para a perda de consciência que se segue ao TCE, mesmo naqueles considerados leves, a sua exata causa permanece desconhecida. Dentre estas explicações destaca-se a provável disfunção transitória dos neurônios do sistema ativador reticular ascendente no tronco encefálico. Não existem achados de TC ou de RM que sugiram ou assegurem o diagnóstico estrutural da concussão cerebral.



FIGURA 20-31. Fístula liquórica pós-traumática. Imagem coronal de cisternotomografia por TCMD demonstrando solução de continuidade na base da fossa craniana anterior por ausência parcial da lâmina crivosa. Observe o extravasamento do contraste iodado do compartimento intratecal para o labirinto etmoidal (seta branca) e para a fossa nasal à esquerda (seta preta). Note a presença de craniotomia frontal direita com alteração sequelar no parênquima adjacente.

CONTUSÃO CORTICAL E HEMATOMA CEREBRAL TRAUMÁTICO

INTRODUÇÃO

Generalidades

Contusões corticais são lesões disruptivas, necro-hemorrágicas e, na maioria das vezes, limitadas à crista dos giros cerebrais, embora em casos mais severos possam se estender à substância branca adjacente. Os segmentos do encéfalo mais vulneráveis à contusão cortical são aqueles passíveis de atritar nas superfícies irregulares da tábua óssea interna durante a aceleração e desaceleração cranioencefálica súbita, principalmente os aspectos anteroinferiores dos lobos frontais e temporais. A convexidade parassagital dos hemisférios cerebrais também é susceptível a contusões por forças inerciais decorrentes de



FIGURA 20-32. Diagrama das contusões – As porções anterobasais dos lobos frontais e temporais (laranja) representam as localizações mais frequentes das contusões, pelo choque contra as superfícies rugosas das fossas anterior e média, nas asas do esfenóide e rochedos. Na convexidade frontoparietal (vermelho), as contusões podem decorrer de forças inerciais translacionais. As contusões são raras nos lobos occipitais e no cerebelo (azul).

movimento translacional. As contusões no cerebelo e nos lobos occipitais são raras (Fig. 20-32).

Quando a lesão é mais severa, as micro-hemorragias coalescem formando um hematoma intraparenquimatoso (Fig. 20-33). Portanto o hematoma intraparenquimatoso traumático pode fazer parte de um espectro ou caracterizar uma entidade distinta, decorrente da ruptura de pequenos vasos por cisalhamento. Alguns autores usam o termo lobo explodido para descrever a ocupação quase completa do lobo por um hematoma. Neste caso, frequentemente há sangue em situação intraparenquimatosa, subaracnóidea e subdural (Fig. 20-34).

As contusões podem ser divididas em subgrupos conforme a localização e a patogênese: secundárias a fraturas; na localização do golpe, mas sem fratura; na localização do contragolpe.

A contusão secundária a uma fratura ocorre abaixo do local do impacto, na maioria das vezes em associação a uma fratura com afundamento (Fig. 20-35). A contusão pode ocorrer tanto por ruptura mecânica do tecido cerebral e dos vasos sanguíneos causada pelo osso deslocado, como pela pressão negativa quando este retorna ao sítio anatômico ou próximo a ele.

A contusão no local do golpe pode ocorrer mesmo na ausência de uma fratura, provavelmente por uma deformidade transitória do crânio. Acontece mais frequentemente por um golpe que atinge a cabeça parada.

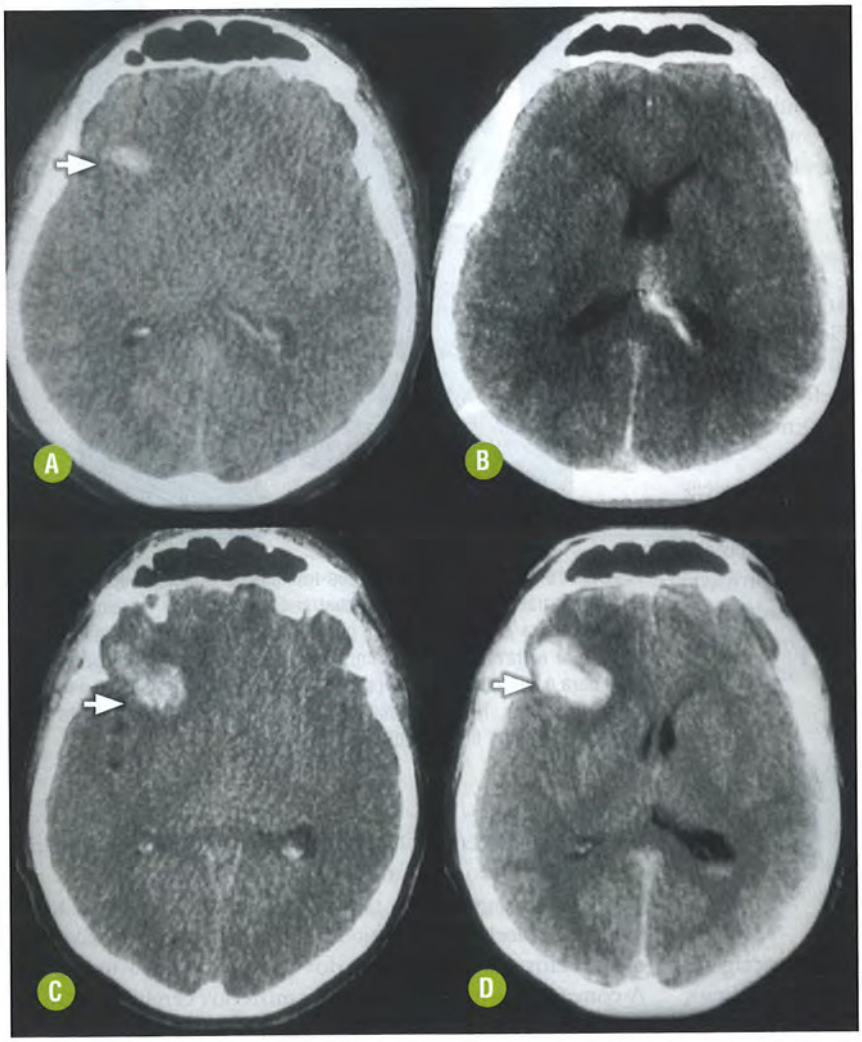

FIGURA 20-33. Contusão cortical frontal. Imagens axiais de TC do crânio sem contraste **(A-B)** evidenciando contusão frontal direita (seta). Note o significativo aumento da área de hemorragia nas imagens comparativas realizadas após cinco dias do TCE **(C-D)**. Observe ainda a presença de hemorragia ventricular e hematoma subdural laminar frontal direito no primeiro exame.

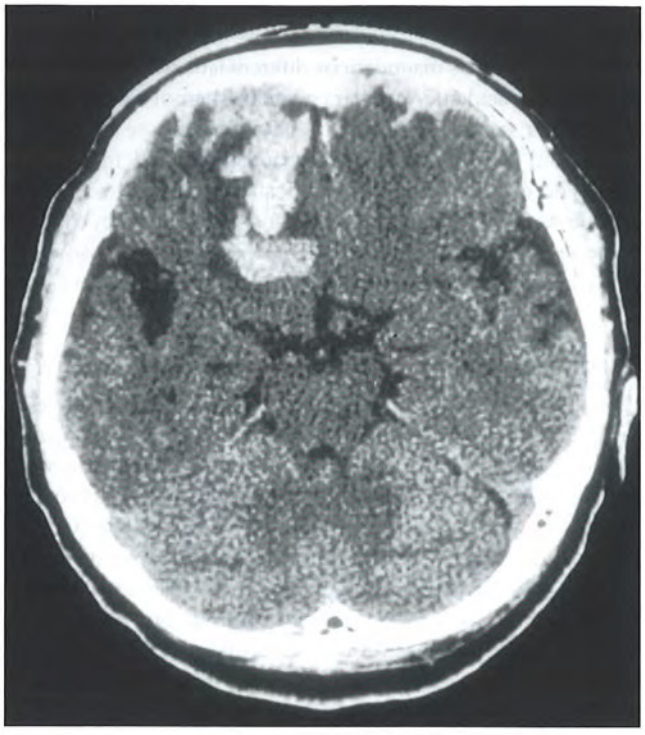

FIGURA 20-34. Explosão do lobo frontal direito. Imagem axial de TC do crânio sem contraste demonstrando hemorragia confluente circundada por edema no lobo frontal direito. Note a presença de hemorragia subaracnoide e hematoma subdural frontal bilateral.

A contusão no local do contragolpe acontece na porção do encéfalo diametralmente oposta ao local do golpe (Fig. 20-36). O exemplo clássico deste tipo de contusão é a queda no mesmo nível com golpe na região occipital. No local do golpe pode haver uma fratura e um hematoma epidural. Ocorrem, no entanto, extensas contusões por contragolpe nas porções anterobasais dos lobos frontais e temporais, frequentemente associadas a hematomas subdurais.

Achados Clínicos e Histológicos

As manifestações clínicas dependem das dimensões, do número e das localizações das contusões. Os pacientes podem ser assintomáticos nas contusões mais leves, passando por déficit cognitivo, alteração do nível de consciência e crises epilépticas.

À análise histológica, na fase aguda, a contusão cerebral é composta por tecido dilacerado, necrótico, com vasos sanguíneos lesados com permeabilidade aumentada e perda da autorregulação. A análise evolutiva confirmará a ocorrência de reação astrocitária e neovascularização, com reabsorção gradual do tecido necrótico e dos subprodutos do sangue, iniciando-se o processo de gliose. Nas fases finais, identifica-se apenas a presença de tecido reparativo meningocerebral com perda volumétrica focal.

ACHADOS DE IMAGEM

Nos estudos de TC sem contraste a contusão cortical apresenta-se precocemente como uma área heterogênea, de limites

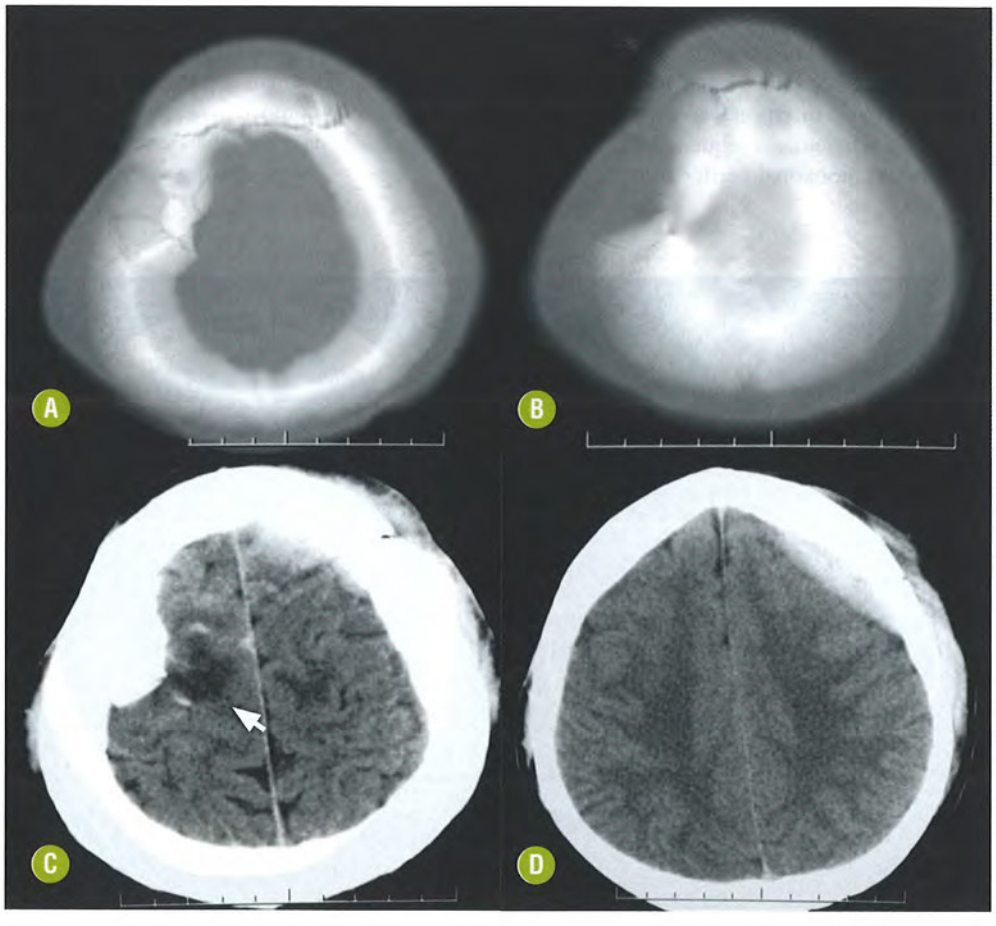

FIGURA 20-35. Contusão cortical e fratura com afundamento. Imagens axiais de TC do crânio sem contraste, janela óssea **(A-B)** e para a avaliação do parênquima **(C-D)** demonstrando fratura afundamento no osso parietal direito e contusão cortical adjacente (seta). Note ainda a presença de hematoma subdural agudo na região frontal esquerda (contragolpe).

imprecisos, de localização cortical, onde pequenos focos com atenuação elevada (sangue) são entremeados por zonas de menor atenuação, que representam o edema. Classicamente, este aspecto já pode ser observado nas primeiras horas após o TCE e tende a aumentar nos dias que se seguem, atingindo o efeito máximo em três a cinco dias (Fig. 20-37).

Hemorragias focais menores tendem a coalescer e se estender para a substância branca adjacente, formando o hematoma cerebral, uma lesão com efeito expansivo mais significativo e atenuação elevada. A análise evolutiva demonstrará redução progressiva da atenuação da hemorragia nas fases subaguda e crônica, seguindo de isoatenuante para hipoatenuante, culminando com uma área de encefalomalacia delimitada por gliose.

Contusões corticais são mais bem demonstradas pela RM do que pela TC, visto que a RM é mais sensível às variações tissulares de água e demonstra melhor as alterações estruturais na periferia do encéfalo. A contusão cortical aguda exibe isossinal em T1 e hipossinal em T2 (deoxiemoglobina), circundada por edema vasogênico que pode estender-se à substância branca adjacente, mais bem caracterizado por zonas de hipersinal digitiforme. A sequência FLAIR demonstra maior sensibilidade na detecção de contusões nas diferentes regiões no encéfalo. Apesar das vantagens das aquisições T2* e SWI na detecção de produtos de degradação da hemoglobina, há nítido prejuízo da interpretação destas imagens determinado pela interface osso-ar-encéfalo que obscurece a detecção de hemorragia na periferia do encéfalo.

As contusões subagudas, maiores que as agudas, serão mais facilmente demonstradas pela RM devido ao típico sinal hiperintenso em T1, decorrente do conteúdo predominante de meta-hemoglobina extracelular (Fig. 20-38). Nas fases crônicas, identifica-se a evolução para encefalomalacia e gliose, resultando em cavitação e atrofia focal. Também nesta fase há vantagem da interpretação das imagens FLAIR visando o diagnóstico correto. As sequências T2* e SWI contribuem demonstrando hipossinal periférico nas lesões crônicas.

DIAGNÓSTICOS DIFERENCIAIS

Entre os principais diagnósticos diferenciais, considerar a possibilidade de acidente vascular encefálico hemorrágico. Outras hipóteses a serem consideradas serão a trombose venosa cerebral com lesão hemorrágica circundada por edema em território de drenagem de veia cortical trombosada; a embolia gordurosa que constitui uma temida complicação em traumas complexos com fraturas múltiplas ou expostas de ossos longos; e a lesão axonal traumática, de menores dimensões e com distribuição previsível.

Recomendações

Estudos mais recentes têm ressaltado a maior sensibilidade da perfusão por TC na detecção de contusões corticais quando em comparação com a TC sem contraste. Outra relevância da aplicação desta técnica baseia-se na estimativa de prognóstico da lesão contusional. Achados como *cerebral blood flow* (CBF) e *cerebral blood volume* (CBV) normais ou aumentados estão associados a melhor prognóstico, enquanto os valores reduzidos destes parâmetros nos permitirão aguardar um prognóstico mais reservado. É possível que a perfusão por RM também permita avaliação semelhante, todavia a menor aplicabilidade da RM no cenário do TCE restringe seu uso.

LESÕES DA SUBSTÂNCIA BRANCA E DO TRONCO ENCEFÁLICO POR CISALHAMENTO

INTRODUÇÃO

Generalidades

Quando a cabeça é rodada rapidamente, ocorrem estiramento axonal, separação e ruptura dos tratos de substância branca como consequência do cisalhamento determinado por inércias desiguais entre tecidos de densidades diferentes. A este dano estrutural imediato e irreversível dos prolongamentos

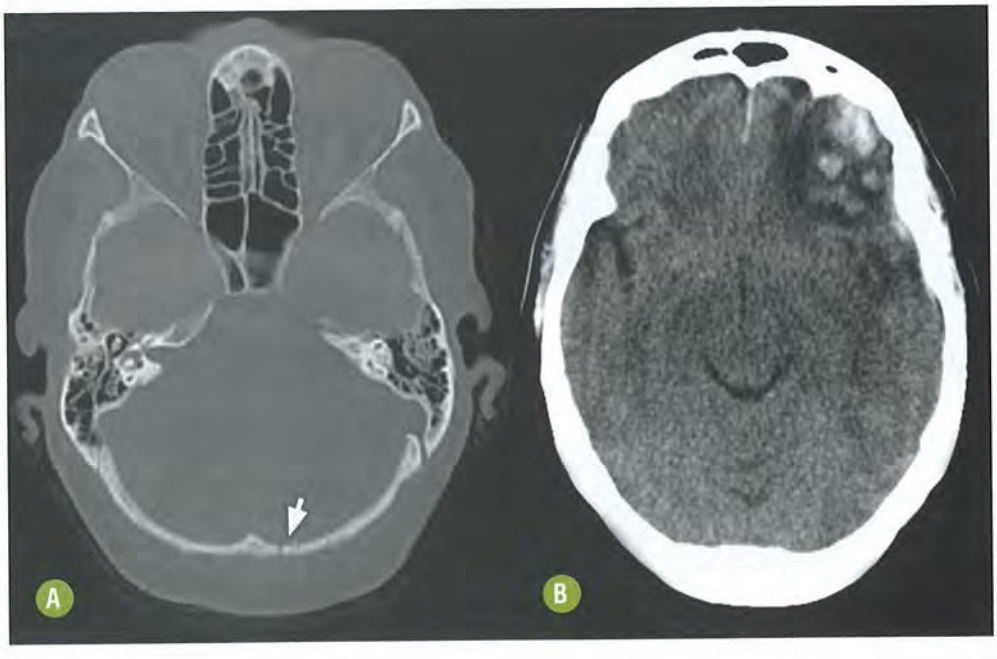

FIGURA 20-36. Contusão cortical por contragolpe. Imagens axiais de TC do crânio sem contraste, para avaliação óssea **(A)** e do parênquima encefálico **(B)** demonstrando, respectivamente, fratura occipital esquerda no local do golpe (seta) e contusão frontal no local do contragolpe.

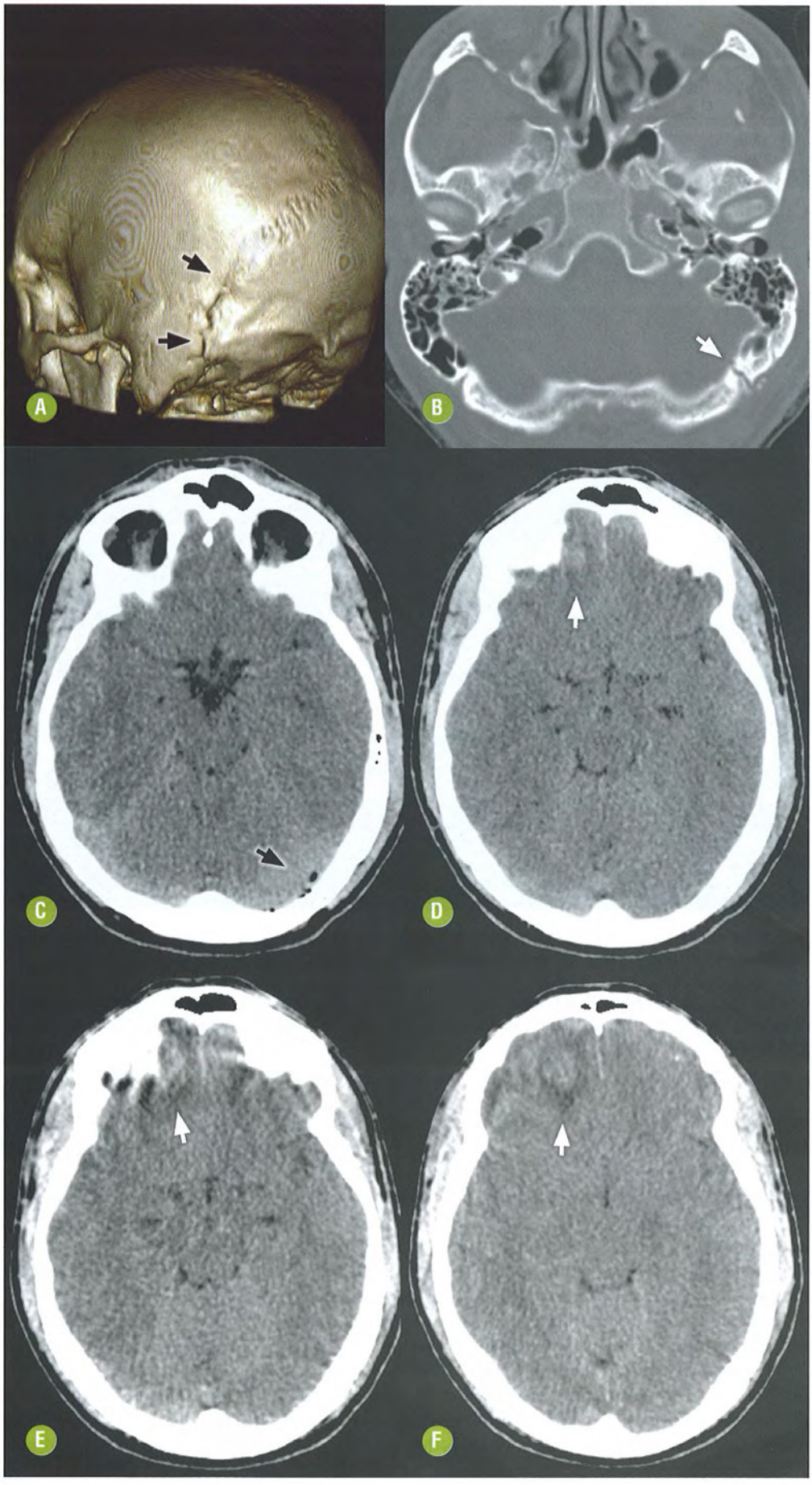

FIGURA 20-37. Evolução das contusões corticais hemorrágicas. Reconstrução 3D de TCMD do crânio **(A)** e TC do crânio janela óssea **(B)** demonstrando a extensão de fratura linear occipital com diástase da sutura lambdoide (setas). Imagens axiais de TC sem contraste **(C-D)** demonstrando pequeno pneumocéfalo associado a hematoma subdural infratentorial (seta preta) e fratura occipital, por trauma direto. Havia tênue área hipoatenuante na base do lobo frontal direito (seta branca). Após dois dias as imagens de TC sem contraste **(E-F)** demonstraram o aumento da área contusional hipoatenuante (edema vasogênico / necrose), formando hematoma na base do lobo frontal (setas).

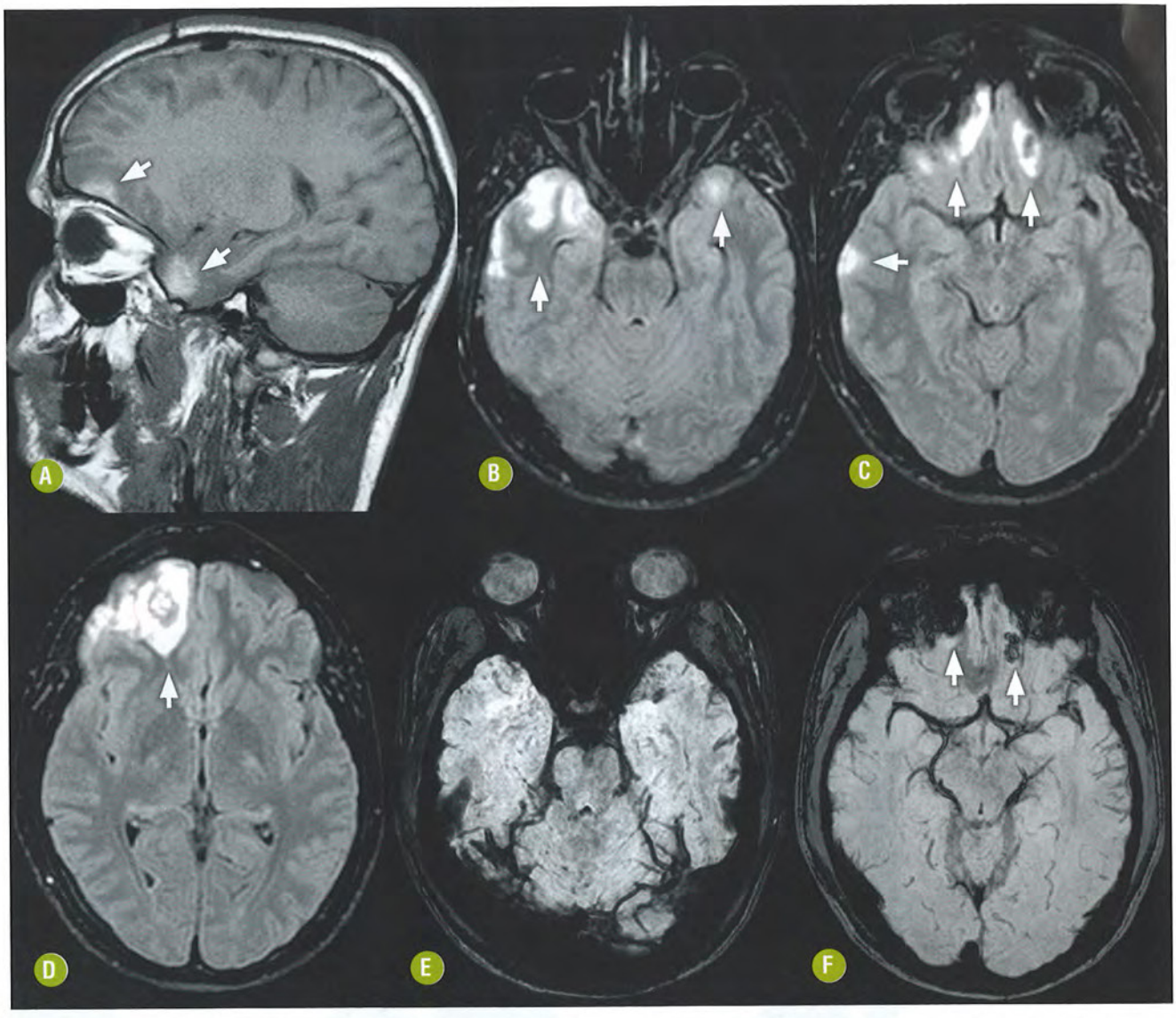

FIGURA 20-38. Ressonância magnética na contusão cortical hemorrágica. Imagem de RM sagital T1 **(A)** demonstrando contusões corticais hemorrágicas hiperintensas (hemorragia subaguda) comprometendo a crista dos giros no pólo temporal e na base do lobo frontal, do mesmo paciente da figura anterior (três dias após o TCE). As imagens axiais FLAIR **(B-D)** demonstram extensas áreas hiperintensas por hemorragia, edema e necrose contusional, em ambos os lobos temporais e frontais (setas), ambas em locais de contragolpes. As imagens comparativas SWI **(E-F)** demonstram marcado hipossinal apenas nas áreas com hematomas maiores (setas), confirmando a dificuldade de emprego desta sequência para a caracterização de sangue na interface osso-ar-parênquima.

axonais denomina-se LAT, antigamente designada de lesão axonal difusa (LAD).

As confusões ocasionadas pelo uso do termo LAD decorrem do fato de que a lesão nem sempre se mostra "difusa" à RM. Na maioria dos casos são identificadas apenas algumas alterações focais na substância branca, ou seja, caracteriza-se um padrão muito focal para que se designe como uma afecção difusa. A correlação com estudos microscópicos, no entanto, já demonstrou que as imagens de RM, no estágio atual, não demonstram a verdadeira extensão do dano axonal promovido pelo mecanismo de cisalhamento. Modernas técnicas de RM, como as quantificações das taxas de transferência de magnetização e as derivações quantitativas da técnica de tensor de difusão, têm se correlacionado melhor com o dano microscópico.

Além da LAT, o mecanismo de cisalhamento também é responsável por outras lesões encefálicas traumáticas primárias indiretas, como HSD agudo e contusões hemorrágicas. Tradicionalmente, no entanto, quando se usa o termo genérico, lesão por cisalhamento, geralmente se entende a referência à lesão axonal na substância branca.

A severidade da LAT está relacionada com a magnitude da aceleração rotacional, cujo gradiente centrípeto torna previsível a distribuição das lesões e a força estimada para sua ocorrência (Fig. 20-39). À medida que as forças rotacionais tornam-se maiores, mais áreas centrais são envolvidas, como o corpo caloso e, finalmente, o tronco encefálico. Admite-se que uma lesão no corpo caloso seja causada por uma força de cisalhamento maior do que aquela necessária para causar uma lesão semelhante na substância branca lobar. Proporcio-



FIGURA 20-39. Distribuição centrípeta das lesões no dano axonal traumático. São necessárias forças proporcionalmente maiores para que ocorram lesões da periferia para o centro. No corpo caloso o estresse de cisalhamento é mais abrupto posteriormente e diminui anteriormente. As lesões predominam na junção das substâncias branca e cinzenta, joelho do corpo caloso e tronco encefálico (teto e porção posterior do tegmento mesencefálico). Mais raramente ocorrem nos núcleos de substância cinzenta profunda. O esplênio do corpo caloso também é mais susceptível a dano por contacto direto com a foice do cérebro, mais larga posterior do que anteriormente.

nalmente, uma força ainda maior faz-se necessária para que ocorra lesão no tronco encefálico.

Achados Clínicos e Histológicos

A apresentação clínica clássica da LAT consiste na perda da consciência desde o momento do TCE associada à dissociação clinicorradiológica no exame admissional. Em geral, os pacientes se apresentam comatosos, apesar de a TC não demonstrar alterações parenquimatosas evidentes.

De acordo com a severidade do caso, os pacientes podem exibir ainda alterações cognitivas, de personalidade, déficits motores e sensitivos, bem como disfunção da substância ativadora reticular ascendente, denotando o comprometimento do tronco encefálico, como alteração do reflexo pupilar, postura em decorticação e coma. Há relação proporcional entre a gravidade do quadro e o número de lesões identificadas à RM. O número de lesões pode inclusive se correlacionar com a pontuação obtida na escala de coma de Glasgow.

Os achados macroscópicos de necropsia nos indivíduos com LAT não costumam ser exuberantes. Alguns pacientes demonstrarão pequena quantidade de HSA e lacerações de tamanhos variáveis no corpo caloso e no quadrante dorsolateral do tronco encefálico. Os achados mais notórios de LAT, no entanto, são microscópicos e consistem basicamente no dano axonal multifocal. Embora qualquer célula do sistema nervoso central (SNC) possa ser lesada pelas forças de cisalhamento, os axônios são particularmente sensíveis a este mecanismo. No segmento no qual o axônio é lesado, as alterações iniciais ocorrem na membrana celular e levam a inchaço segmentar e ruptura neuronal. No segmento proximal do axônio forma-se uma "bola de retração" que é característica da LAT. O segmento distal do axônio se degenera progressivamente.

Ocorre considerável rearranjo neuronal no encéfalo pós-traumático, com grau leve e moderado de dano axonal, sendo este processo de reestruturação regenerativa responsável por graus variáveis de recuperação clínica. Nas lesões encefálicas mais graves estes esforços de reestruturação não são bem-sucedidos e a recuperação neurológica é frusta.

ACHADOS DE IMAGEM

A TC é o método de escolha para o exame por imagem das vítimas de TCE, pois permite rastrear de forma expedita os pacientes que necessitam de tratamento cirúrgico. Apesar disso, a TC é muito pouco sensível às alterações características da LAT (Fig. 20-40). Quando o estado neurológico do paciente for pior que o estimado pelos achados da TC, o estudo por RM pode ser indicado. Deve-se considerar que não somente a TC falha na detecção da maioria das alterações da LAT, mas a RM também subestima a extensão das lesões.

As alterações da LAT têm localizações previsíveis na substância branca lobar, no corpo caloso e no tronco encefálico (Fig. 20-41). A localização mais comum é a transição das substâncias cinzenta e branca nos hemisférios cerebrais, pois nesta topografia se observa a mudança abrupta da densidade tissular,

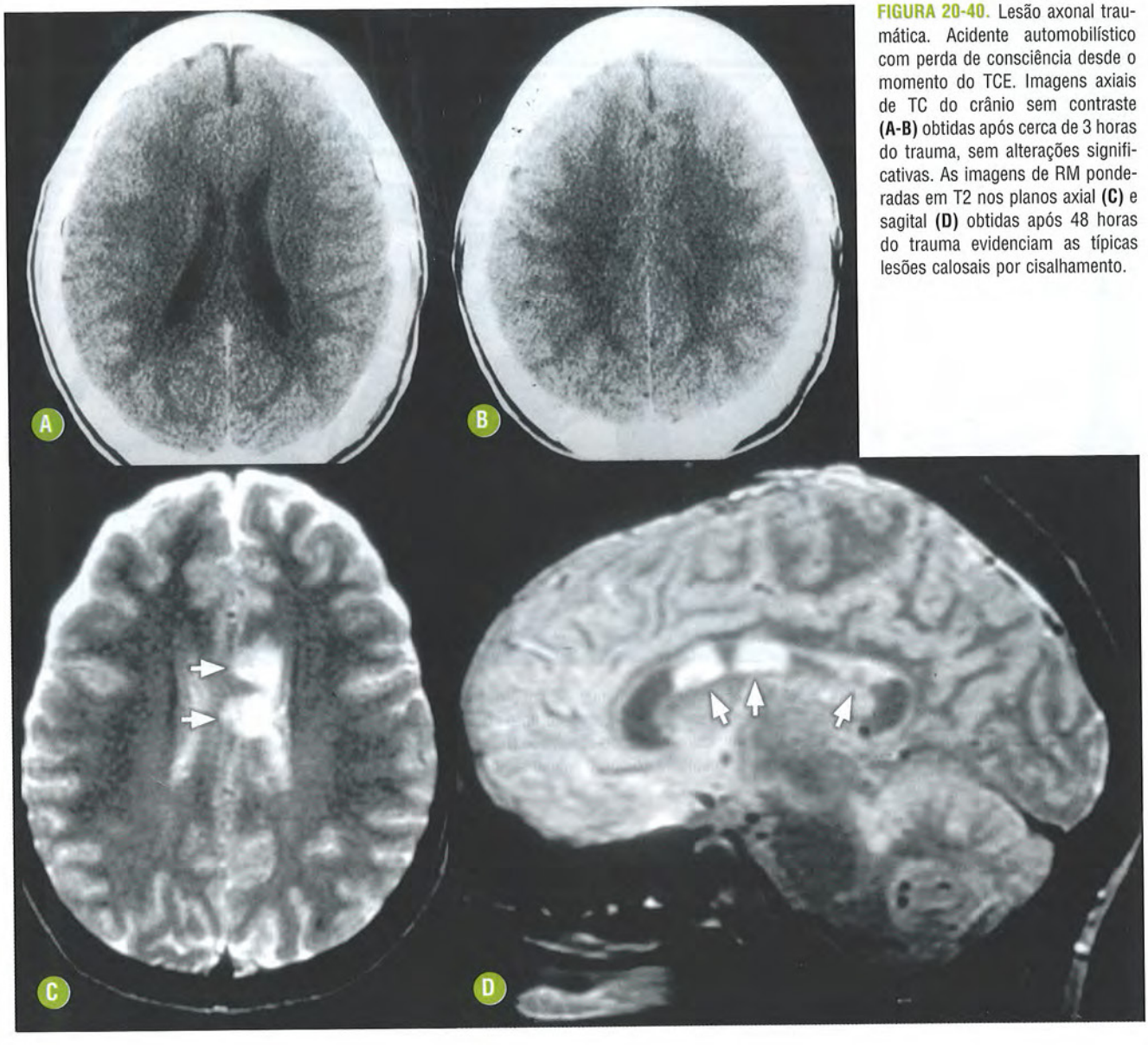

FIGURA 20-40. Lesão axonal traumática. Acidente automobilístico com perda de consciência desde o momento do TCE. Imagens axiais de TC do crânio sem contraste **(A-B)** obtidas após cerca de 3 horas do trauma, sem alterações significativas. As imagens de RM ponderadas em T2 nos planos axial **(C)** e sagital **(D)** obtidas após 48 horas do trauma evidenciam as típicas lesões calosais por cisalhamento.

em uma zona periférica, mais sujeita a força rotacional menor. São observadas lesões ovoides (entre 5 e 15 mm), hiperintensas em T2, com predileção pelas regiões parassagitais.

A sequência FLAIR tem boa sensibilidade para detectar lesões não hemorrágicas, algumas destas com restrição à difusão, confirmando a ocorrência de edema citotóxico local. Se houver hemorragia, a intensidade de sinal varia de acordo com estágio de degradação da hemoglobina. Na maioria das vezes, as lesões na substância branca lobar serão identificadas apenas em sequências que exacerbam o fenômeno de suscetibilidade magnética, como T2* e SWI (Fig. 20-42). Estima-se que a aquisição SWI seja de três a seis vezes mais sensível para a detecção de hemorragia parenquimatosa quando em comparação com a sequência T2* (Fig. 20-43).

No corpo caloso a localização mais comum é o esplênio, embora possam ocorrer no tronco e joelho. A identificação de uma pequena quantidade de sangue no sistema ventricular corrobora o diagnóstico de cisalhamento simultâneo do corpo caloso e de veias subependimárias. Lesões calosais por cisalhamento frequentemente estão associadas a outras lesões de estruturas medianas, como fórnix, septo pelúcido e comissura anterior.

As lesões traumáticas de tronco encefálico, além de serem causadas por cisalhamento, podem ocorrer também por hipóxia, estiramento de artérias pontinas, por herniação transtentorial dos lobos temporais com desvio caudal do tronco encefálico (hemorragia de Duret) e impacto direto do tecido mesencefálico na borda livre do tentório. As hemorragias no tronco encefálico decorrentes da LAT ou de traumatismo direto no bordo livre do tentório são mais frequentemente posteriores, enquanto as hemorragias de Duret são usualmente ventrais.

Uma lesão por cisalhamento que comprometa o tronco encefálico deve estar acompanhada de outras, comprometendo a substância branca lobar e o corpo caloso (Fig. 20-44). A lesão por cisalhamento que compromete o tronco encefálico é frequentemente dorsal, embora possa, mais raramente, ocorrer na face rostral. Neste último caso, o mecanismo causal pode ser estiramento da cabeça (translacional) em vez de rotação

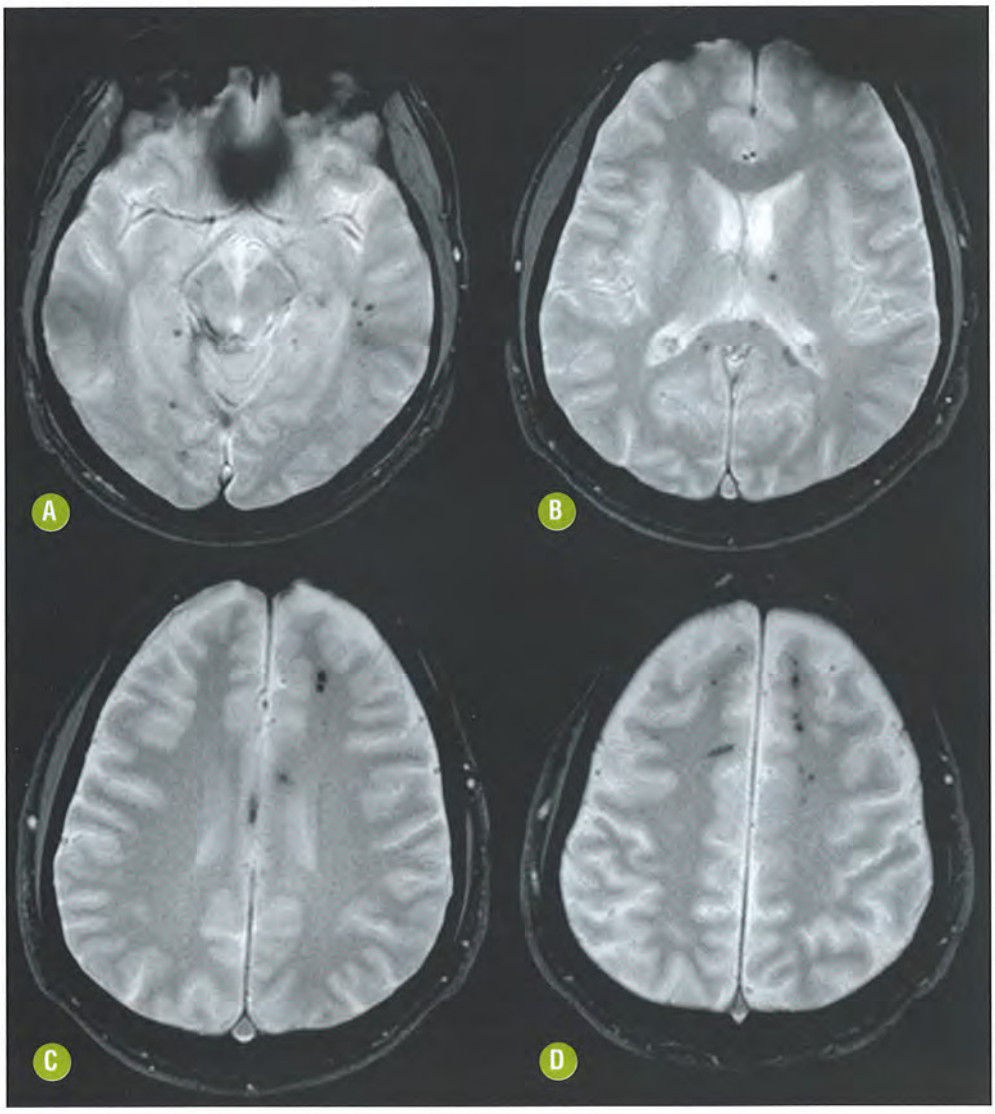

FIGURA 20-41. Lesão axonal traumática. Imagens axiais de RM com ponderação T2* demonstram o aspecto mais característico do sinal e da distribuição do comprometimento da substância branca lobar, do corpo caloso e do teto do mesencéfalo à direita.

da mesma, não havendo, por conseguinte, a necessidade da ocorrência simultânea de lesão supratentorial.

Outras localizações das LAT incluem ramo posterior da cápsula interna, cápsula externa adjacente ao contorno lateral do núcleo caudado, tálamo, núcleo lenticular, fascículo longitudinal medial, trato tegmentar central e lemnisco medial.

A apresentação mais rara da lesão de tronco encefálico é a laceração bulbopontina, causada por hiperextensão. É fatal quase sempre, embora o paciente possa sobreviver por algum tempo com o suporte dos cuidados intensivos.

DIAGNÓSTICOS DIFERENCIAIS

O principal diagnóstico diferencial é a síndrome da embolia gordurosa, na qual há a oclusão de pequenos vasos por glóbulos lipídicos oriundos da medula óssea de ossos fraturados que atingem o encéfalo e os pulmões, promovendo dano multifocal. A distribuição das lesões encefálicas nos faz inferir sua disseminação hematogênica e não respeita, portanto, a distribuição previsível das LAT. Além disso, enquanto o paciente com LAT chega à unidade de emergência geralmente em coma e permanece assim, aquele que sofre a síndrome da embolia gordurosa chegou acordado e piorou o nível de consciência após pelo menos 12 horas. A caracterização de disfunção respiratória, hipertermia leve, taquicardia, petéquias axilares, de tronco ou conjuntiva e a demonstração de glóbulos de gordura na urina ou no escarro pode contribuir para o diagnóstico da síndrome da embolia gordurosa.

Outras hipóteses menos prováveis para a diferenciação com a LAT seriam as contusões corticais e outras afecções não relacionadas com o TCE, como angiopatia amiloide cerebral, cavernomatose múltipla, metástases hemorrágicas, coagulação intravascular disseminada e malária cerebral.

Recomendações

A sequência de transferência de magnetização é mais sensível à desorganização molecular dos tratos de substância branca com LAT, fornecendo com isso um índice quantitativo da integridade estrutural do tecido encefálico. A avaliação da integridade dos tratos também pode ser realizada mediante a sequência tensor de difusão, observando redução da anisotropia fracionada da substância branca mesmo nas áreas de aparência normal nas sequências convencionais.

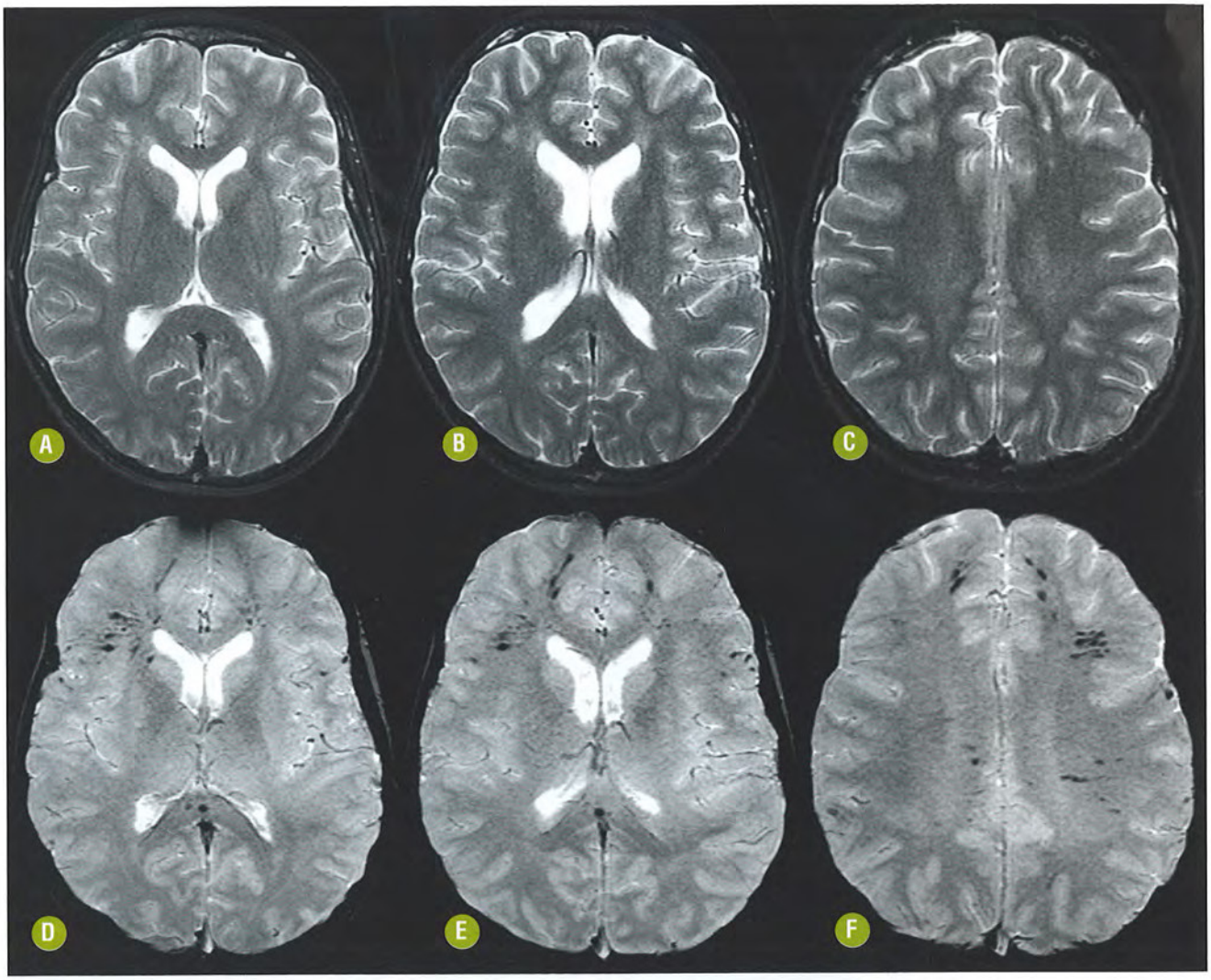

FIGURA 20-42. Imagens T2 comparativas para o diagnóstico das lesões axonais traumáticas. Imagens axiais T2 FSE **(A-C)** e T2* **(D-F)** confirmam o nítido predomínio da detecção nas imagens T2*.

INCHAÇO CEREBRAL

INTRODUÇÃO

Generalidades

O termo inchaço cerebral refere-se a um aumento generalizado do volume cerebral, que pode dever-se a dois fenômenos distintos:

- Hiperemia cerebral: decorrente do aumento do volume sanguíneo intravascular;
- Edema cerebral: decorrente do aumento da quantidade de água tissular.

Hiperemia Cerebral

A hiperemia cerebral pós-traumática resulta da perda da autorregulação do leito arterial cerebral, responsável pela manutenção do fluxo sanguíneo cerebral diante das variações de tensão arterial, níveis sanguíneos de O_2 ou de CO_2. No contexto do TCE, o aumento do volume do encéfalo decorre do maior aporte de sangue ao leito arterial que sofreu um prejuízo de sua capacidade regulatória, apesar de não apresentar alteração estrutural detectável. Este fenômeno é mais frequente em crianças.

Experimentalmente demonstra-se a elevação da pressão arterial seguida de aumento da pressão intracraniana (PIC) após o TCE. Como o fluxo sanguíneo cerebral normalmente é maior na substância cinzenta, a hiperemia cerebral pós-traumática se faz mais evidente nesta topografia.

Edema Cerebral

O edema cerebral resulta no aumento no volume cerebral em consequência do aumento da quantidade de água no encéfalo. Pode ser dividido em cinco tipos: vasogênico, citotóxico, hidrostático, hipo-osmótico e intersticial.

- Edema vasogênico: decorre do aumento regional na permeabilidade dos vasos no encéfalo, com extravasamento de fluido para o meio extracelular. Inicialmente extravasa sódio, proteína e água de vasos sanguíneos que estão na subs-

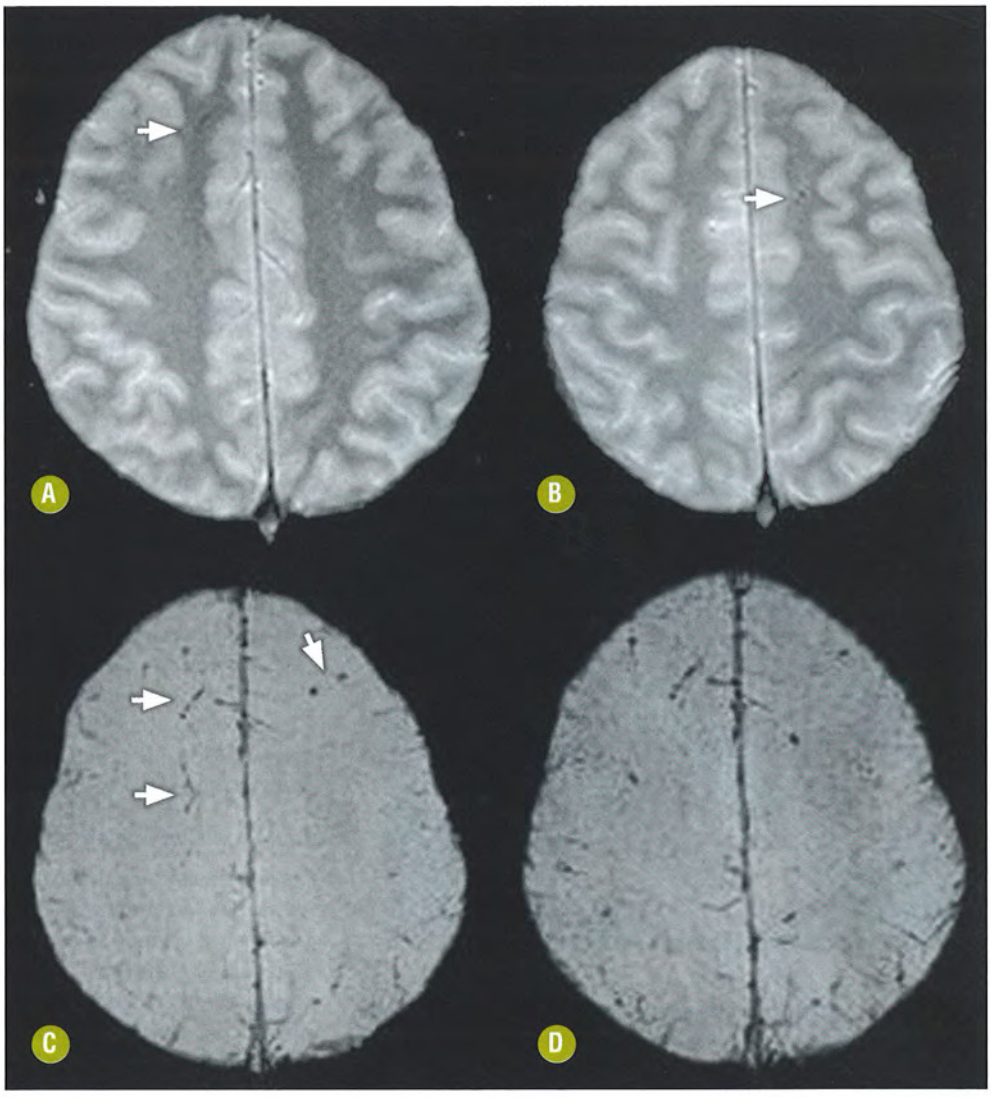

FIGURA 20-43. Imagens comparativas para o diagnóstico das lesões axonais traumáticas. Imagens axiais T2* **(A-B)** e SWI **(C-D)** confirmam o predomínio da detecção nas imagens SWI.

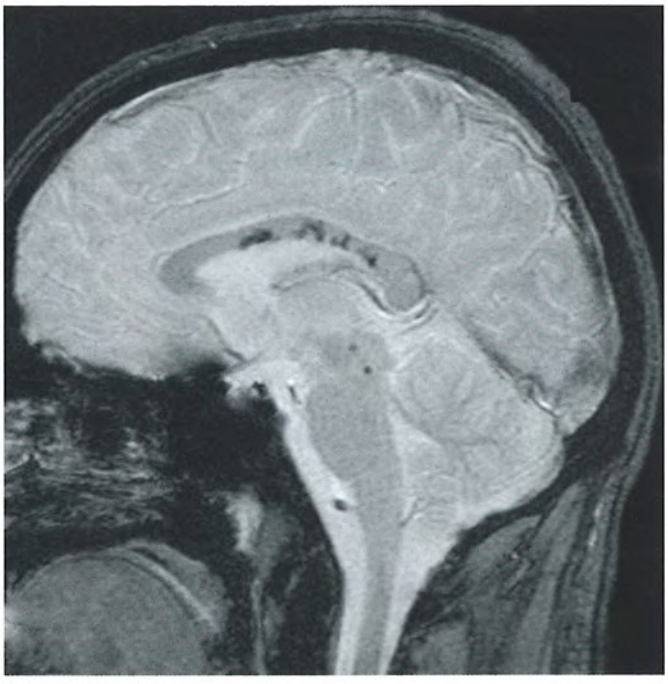

FIGURA 20-44. Lesões axonais traumáticas. Imagem sagital de RM T2* demonstrando os típicos focos hipointensos no corpo caloso e tegmento mesencefálico atribuídos às lesões por cisalhamento.

tância cinzenta, porém o líquido se acumula principalmente na substância branca. No contexto de TCE, o edema vasogênico é o mais comumente observado, principalmente adjacente às contusões e aos hematomas parenquimatosos (Fig. 20-45).

- Edema citotóxico: resulta do aumento de água no interior das células, sendo tipicamente observado no dano encefálico hipóxico-isquêmico (Fig. 20-46). Embora sua exata causa ainda seja controversa, está relacionado com influxo de água para o interior das células.
- Edema hidrostático: é consequente ao aumento da quantidade de água tissular e secundário a uma elevação súbita da pressão intravascular, suficiente para sobrepujar a resistência vascular normal. O edema hidrostático pode ser observado no corpo caloso logo após a derivação ventricular por hidrocefalia. A craniectomia descompressiva para alívio da hipertensão intracraniana pode ser seguida de herniação transcalvária de tecido encefálico como resultado do edema hidrostático regional. Em pacientes vítimas de TCE pode acontecer após a drenagem de HSD agudos (Fig. 20-47).
- Edema hipo-osmolar: é causado pela redução da osmolalidade sérica com subsequente saída de água do espaço intravascular para o extravascular. Em vítimas de TCE, a menor osmolalidade sérica pode ser consequência da síndrome de secreção inadequada do hormônio antidiurético ou da reposição excessiva de perdas sanguíneas por soro.
- Edema intersticial: é caracterizado pelo movimento de água e sódio na substância branca periventricular. É o que acompanha a hidrocefalia obstrutiva e acredita-se ser causado pela passagem de fluido, sob pressão, através do epêndima lesado ou, ainda, decorrer da passagem ineficiente de líquido do interstício para os ventrículos.

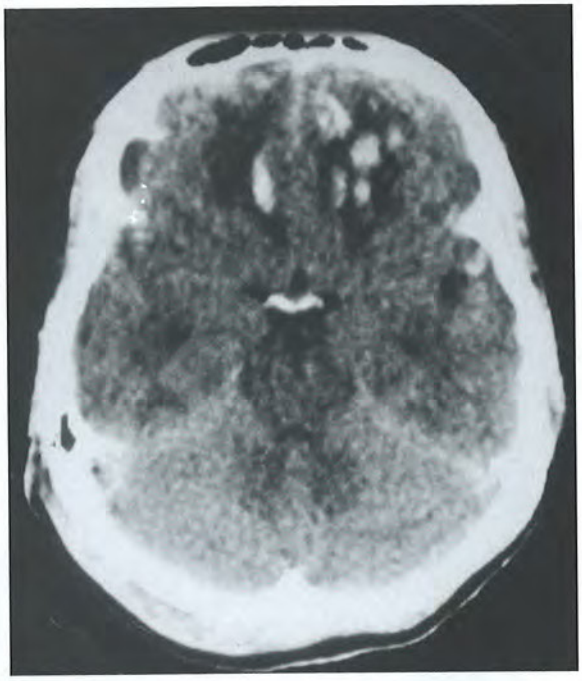

FIGURA 20-45. Edema vasogênico associado às contusões corticais. Imagem axial de TC do crânio sem contraste evidencia extensas áreas hipoatenuantes circundando as contusões nos lobos frontais e temporais. Estas áreas tendem a aumentar associando-se à piora clínica nos primeiros dias após o TCE.

Achados Clínicos e Laboratoriais

Os diferentes edemas não são causa, mas, sim, consequência de alterações estruturais, desequilíbrio osmótico ou da regulação vascular, não sendo, portanto, responsáveis diretos por manifestações clínicas específicas. Ao contrário disso, geralmente o edema denuncia a ocorrência de um distúrbio mais grave. Na maioria das vezes os indivíduos com edema cerebral apresentam dor de cabeça de intensidade variável, rebaixamento do nível de consciência, coma, torpor ou morte encefálica.

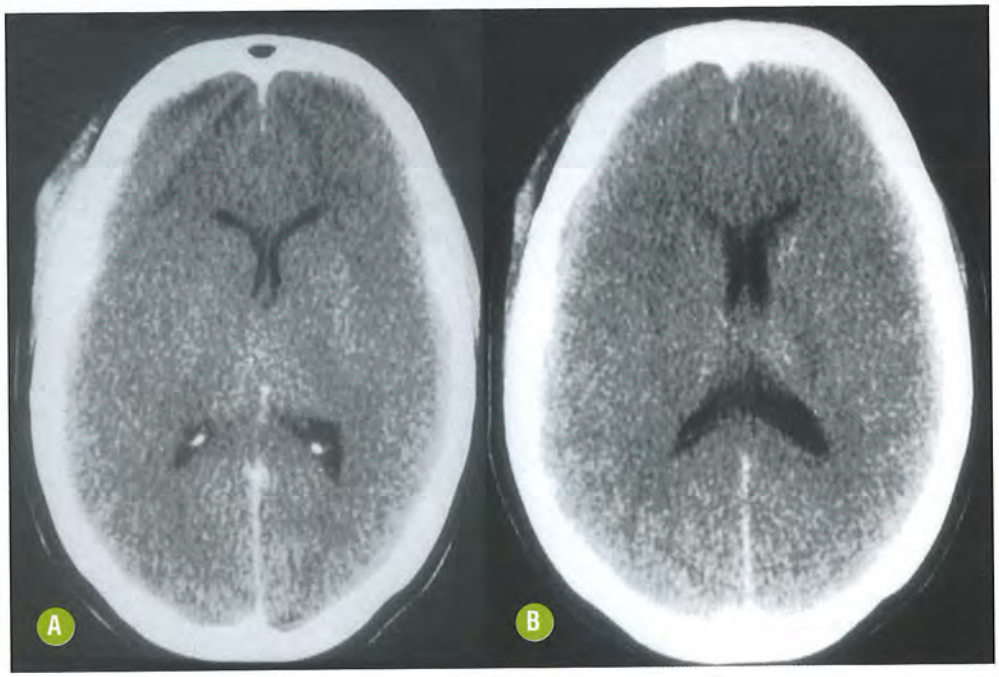

FIGURA 20-46. Edema citotóxico difuso pós-trauma. Imagens axiais de TC do crânio sem contraste evidenciam o prejuízo da distinção entre as substâncias branca e cinzenta, além da obliteração dos sulcos e cisternas e compressão dos ventrículos.

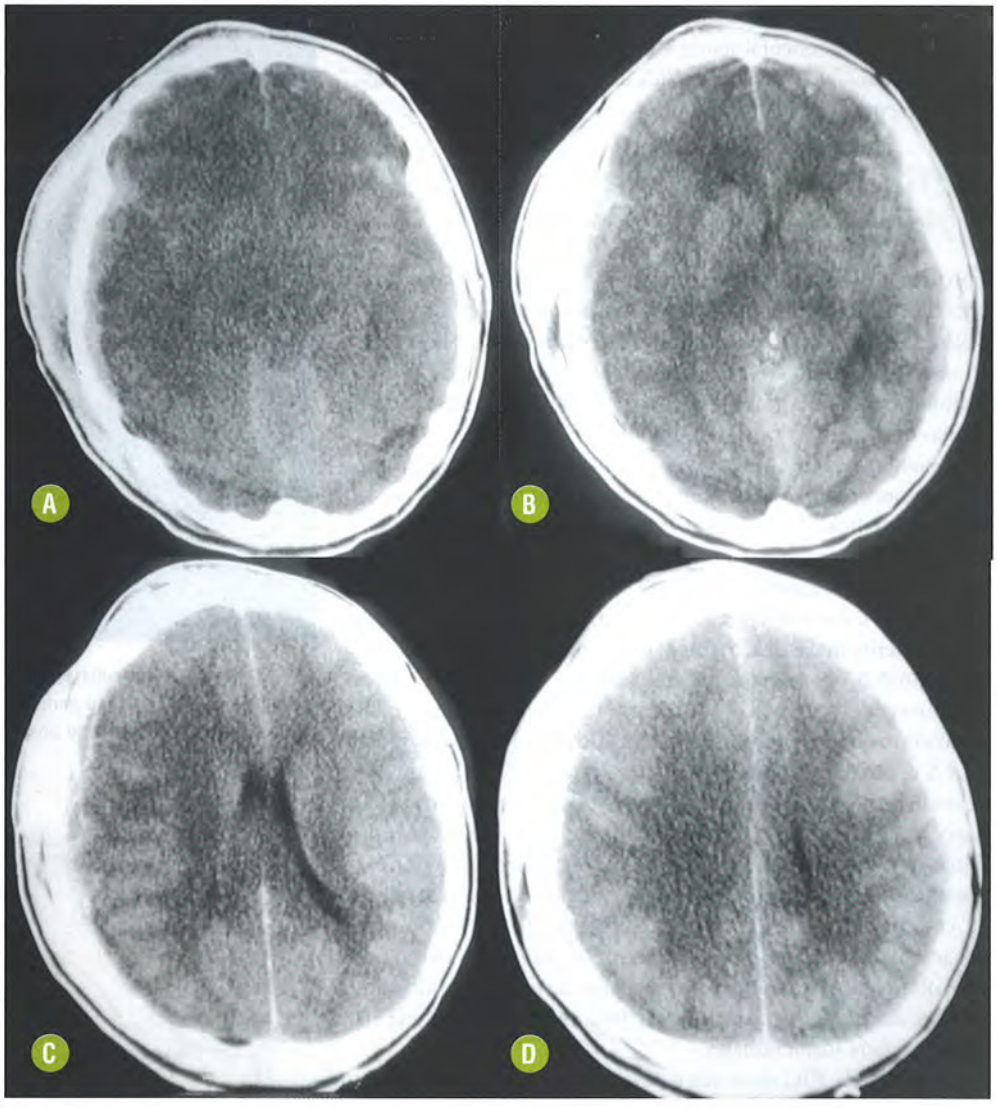

FIGURA 20-47. Edema hemisférico após drenagem de hematoma subdural. As imagens axiais de TC do crânio sem contraste demonstram edema hemisférico após drenagem do hematoma subdural agudo frontoparietal direito. Note a obliteração de sulcos e cisternas, o colapso parcial do ventrículo lateral direito e o aumento do volume da substância branca.

ACHADOS DE IMAGEM

Tanto na TC quanto na RM, o inchaço cerebral pós-traumático pode ser focal, multifocal ou difuso, uni ou bilateral.

Na TC sem contraste o edema focal apresenta-se como área de menor atenuação, com efeito expansivo local caracterizado pelo apagamento dos sulcos adjacentes. Na RM aparece como área de iso ou hipossinal em T1 e hipersinal em T2/FLAIR.

Quando difuso, o edema associa-se ao apagamento global de sulcos, cisternas e ventrículos, com hipoatenuação do parênquima supratentorial. Raramente pode ocorrer hidrocefalia quando houver obstrução do forame magno. A superfície cerebral aparece plana e há prejuízo da distinção entre as substâncias branca e cinzenta. Torna-se difícil diagnosticá-lo quando não há regiões de encéfalo normais para comparação. O reconhecimento do edema cerebral difuso pode ser facilitado pela presença do "sinal do cerebelo branco", que contrapõe o aspecto normal das estruturas infratentoriais, com hiperatenuação relativa, à hipoatenuação difusa do cérebro edemaciado.

Inchaço cerebral hiperêmico é mais comum em crianças e nem sempre pode ser corretamente estimado por TC ou RM. Em alguns pacientes, principalmente quando a hiperemia é assimétrica, é possível observar apagamento de sulcos e cisternas.

Inchaço cerebral difuso do tipo edema citotóxico pode ser observado após dano hipóxico-isquêmico difuso, impacto direto sobre a cabeça, ou, ainda, aceleração angular não deformante. Nestes casos a perfusão por TC ou RM e a angiografia podem demonstrar a hipoperfusão regional associada à hipertensão intracraniana. Existe obliteração universal de ventrículos, sulcos e cisternas. As imagens ponderadas em difusão têm aplicação fundamental neste contexto por estimar mais precocemente e com maior especificidade a ocorrência do dano irreversível da regulação do influxo de água através da membrana celular.

DIAGNÓSTICOS DIFERENCIAIS

O diagnóstico preciso de cada tipo de edema não pode prescindir da correlação com os demais achados de imagem, e tampouco de um contexto clínico apropriado. Apesar de os padrões neurorradiológicos do edema no encéfalo serem bem definidos, algumas vezes faz-se necessária a busca ativa por diagnósticos diferenciais.

Entre os diagnósticos diferenciais, deve-se considerar a possibilidade de encefalopatia anóxica pós-parada cardiorrespiratória, encefalopatia metabólica urêmica, HSA com vasoespasmo e encefalites.

HIPERTENSÃO INTRACRANIANA PÓS-TRAUMÁTICA

Consiste no aumento da pressão no interior do crânio. A pressão no parênquima encefálico é equivalente àquela no espaço intracraniano extra-axial. A PIC normal varia entre 5 e 15 mm/Hg (6 a 20 cm de água), em crianças acima de 8 anos e adultos, e 1 a 7 mm/Hg (1 a 10 cm de água) em crianças abaixo de 8 anos na posição supina.

Considera-se a presença de hipertensão intracraniana (HIC) para valores acima de 15 mm/Hg para adultos e de 7 mm/Hg para crianças. Valores de PIC superiores a 40 mm/Hg são considerados hipertensão intracraniana severa e, se persistente, com risco de morte.

O crânio e o canal vertebral, juntamente com a dura-máter relativamente inelástica, formam um continente rígido, no qual o aumento do conteúdo (encéfalo, sangue ou líquor) tende a promover a elevação da pressão intracraniana. Os principais reguladores que atuarão diante de volumes aumentados serão o LCS e, em menor grau, o volume sanguíneo. Estes tampões deverão responder, numa faixa de regulação esgotável, a variações do volume dos demais constituintes intracranianos. Estes mecanismos compensatórios são capazes de manter a pressão intracraniana com valores normais até o acréscimo de volume de no máximo 100 a 120 mL. Quando a pressão intracraniana atinge cerca de 30 mmHg, pequenas elevações do volume do conteúdo intracraniano levam a grandes aumentos da pressão intracraniana. Isto se deve à falência da complacência intracraniana.

A medida da PIC deve ser rotineira nos TCE graves. Existem três formas de monitorizar a pressão intracraniana: com um cateter intraventricular, com um parafuso ou pino subaracnóideo ou com um sensor epidural. No TCE, mais comumente se utiliza o pino subaracnóideo (Fig. 20-48). A maior parte das decisões de tratamento nas vítimas de TCE, excluindo-se outros fatores clínicos relevantes, é baseada em dados de imagem e nos valores da PIC.

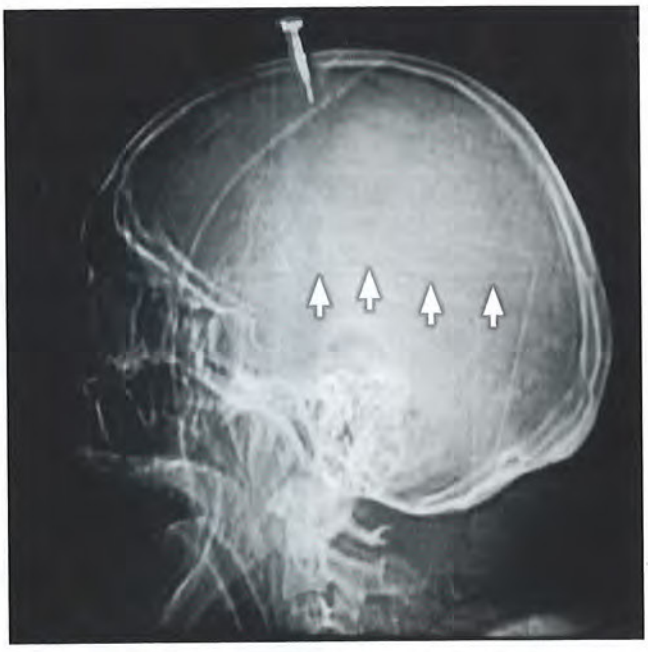

FIGURA 20-48. Pino subaracnóideo para medida da PIC. A radiografia convencional do crânio em perfil confirma a presença de fratura linear parietal esquerda (setas) o pino posicionado na convexidade parietal.

HERNIAÇÕES ENCEFÁLICAS

Herniações cerebrais são deslocamentos de tecido encefálico de um compartimento para outro. Os principais tipos de herniação encefálica são: subfalcina, transtentorial descendente, transtentorial central, transtentorial ascendente e tonsilar (Fig. 20-49).

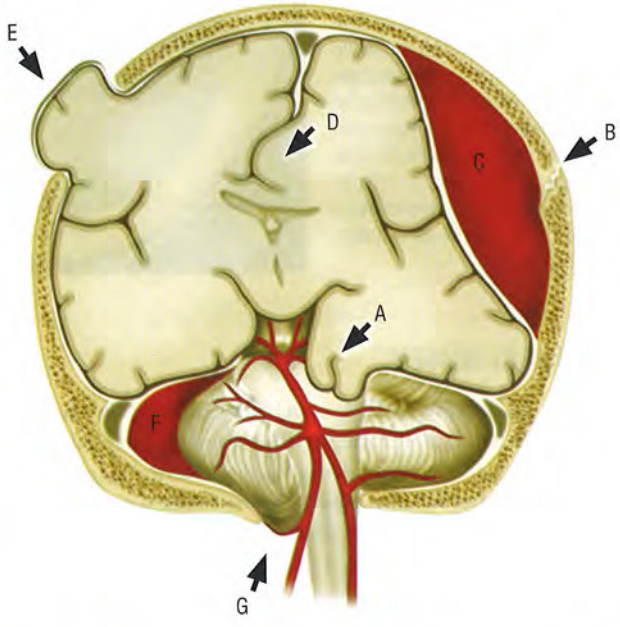

FIGURA 20-49. Desenho esquemático demonstrando as herniações encefálicas. **(A)** herniação transtentorial descendente (uncal, para-hipocampal). **(B)** fratura temporal esquerda. **(C)** hematoma extradural. **(D)** herniação subfalcina do giro do cíngulo. **(E)** herniação externa transcalvária. **(F)** Hematoma subdural infratentorial. **(G)** herniação tonsilar.

Herniação subfalcina (Fig. 20-50) resulta no deslocamento de parte ou de todo o giro do cíngulo abaixo da foice do cérebro e acima do corpo caloso. Na maioria das vezes se segue ao efeito expansivo unilateral frontal ou parietal. Como consequência forma-se um sulco na porção herniada do giro do cíngulo devido à compressão do mesmo pela foice do cérebro.

Na herniação subfalcina anterior, mais comum devido à morfologia da foice do cérebro, as artérias pericalosas, que são relacionadas com o joelho do corpo caloso, são afastadas da linha média. Geralmente há compressão do ventrículo ipsilateral e dilatação do corpo do ventrículo contralateral pela obliteração do forame de Monro.

Na herniação subfalcina posterior ocorre deslocamento do giro para-hipocampal, das veias cerebrais internas e da porção



FIGURA 20-50. Herniação subfalcina. Imagem axial de TC do crânio sem contraste demonstrando hematoma subdural subagudo **(A)** isoatenuante à substância cinzenta na transição frontoparietal esquerda (setas), que determina herniação subfalcina do giro do cíngulo **(B)**. O ventrículo lateral esquerdo encontra-se colapsado e deslocado inferiormente, enquanto o ventrículo contralateral aumentou de tamanho.

anterior da veia de Galeno. A herniação subfalcina completa promove o deslocamento de todo o giro do cíngulo e do giro para-hipocampal abaixo da foice do cérebro. Exceto nos raros casos em que numa herniação subfalcina súbita ocorre compressão da artéria cerebral anterior com isquemia de seu território, em muitos casos este tipo de herniação por si só não apresenta significado clínico.

Herniação transtentorial descendente mesial ou uncal refere-se à passagem de parte das porções mesiais de um ou de ambos os lobos temporais do compartimento supratentorial para o infratentorial através da incisura da tenda do cerebelo (Fig. 20-51). Esta herniação é denominada classicamente uncal, o que não é completamente correto, visto que a extensão do lobo temporal mesial herniado na maioria das vezes excede o úncus. O termo herniação uncal anterior refere-se à herniação das porções anteriores do giro para-hipocampal e herniação uncal posterior para descrever o deslocamento inferior, através da incisura tentorial, do giro para-hipocampal, do giro lingual e do istmo do giro do cíngulo.

Os sinais de herniação uncal que podem ser observados na TC ou na RM são: apagamento da porção da cisterna supraselar e alargamento das cisternas perimesencefálicas homolaterais pela compressão do aspecto anterolateral do pedúnculo cerebral; compressão do pedúnculo cerebral contralateral contra o bordo livre do tentório; compressão e deslocamento contralateral dos corpos mamilares. Quando há compressão bilateral do mesencéfalo, ocorre redução do diâmetro transverso e aumento do diâmetro anteroposterior (Fig. 20-52).

Quando o lobo temporal se hernia através da incisura do tentório, pode comprometer o terceiro nervo craniano (nervo oculomotor) e causar dilatação pupilar fixa ipsilateral à lesão. Pode comprimir as artérias cerebral posterior e corióidea anterior, causando acidentes vasculares isquêmicos nos respectivos territórios vasculares (Fig. 20-53).

Herniação transtentorial descendente central ou diencefálica ocorre como consequência de lesões expansivas parassagitais ou por inchaço cerebral difuso, com deslocamento caudal dos hemisférios cerebrais e dos núcleos da base, que culmina com o movimento inferior (central) do diencéfalo e do mesencéfalo através da incisura do tentório.

Quando ocorre herniação caudal severa do diencéfalo, é possível observar: obliteração das cisternas perimesencefálica, interpeduncular, quiasmática, pré-pontina e cerebelar superior; compressão do diencéfalo e deslocamento caudal dos corpos

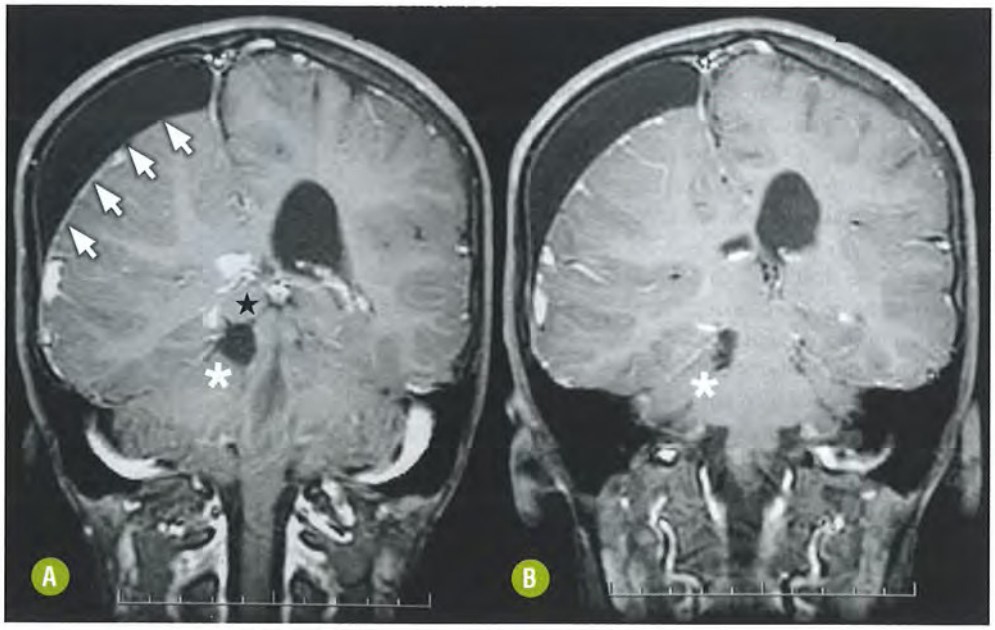

FIGURA 20-51. Herniação transtentorial descendente. As imagens coronais de RM após a injeção intravenosa de contraste demonstram higroma subdural na convexidade frontoparietal direita (setas) promovendo a herniação transtentorial medial (uncal/para-hipocampal). (★) Herniação do giro para-hipocampal direito; (*) Compressão do aspecto anterolateral do pedúnculo cerebral ipsilateral, alargamento da cisterna perimesencefálica ipsilateral.

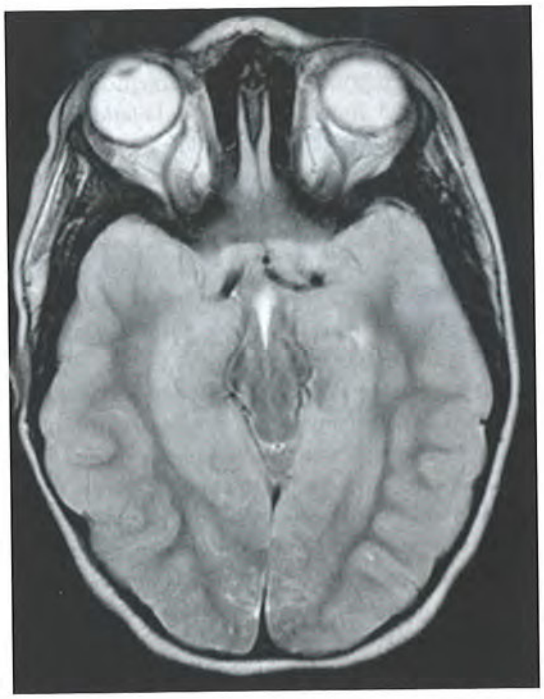

FIGURA 20-52. Herniação transtentorial descendente bilateral. Imagem axial T2 demonstra inchaço cerebral bilateral (hiperemia) em criança vítima de TCE com herniação transtentorial mesial bilateral. Observe o deslocamento inferior do terceiro ventrículo, a obliteração das cisternas perimesencefálicas e suprasselar, bem como a compressão bilateral do mesencéfalo que apresenta diâmetro transverso reduzido e anteroposterior aumentado.

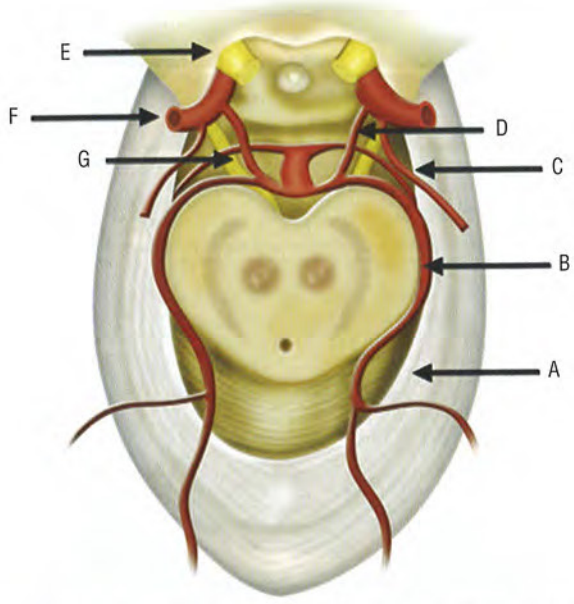

FIGURA 20-53. Desenho esquemático da incisura tentorial no plano axial. **(A)** borda livre do tentório. **(B)** artéria cerebral posterior esquerda. **(C)** artéria corióidea anterior esquerda. **(D)** artéria comunicante posterior esquerda. **(E)** nervo óptico direito. **(F)** artéria carótida interna direita. **(G)** nervo oculomotor direito.

mamilares; herniação inferior dos giros retos; encurtamento da ponte e do mesencéfalo. Quando há deslocamento do bulbo, este pode aparecer com diâmetro transverso aumentado.

Quando o tronco encefálico é deslocado inferiormente, pode ocorrer hemorragia secundária de Duret (Fig. 20-54). A demonstração do deslocamento caudal do diencéfalo e do tronco encefálico é ideal nas imagens sagitais de RM. Na TC, pode-se observar deslocamento caudal da pineal calcificada em relação às calcificações dos glômus dos plexos corioides nos átrios ventriculares, mas este é um sinal de difícil valorização.

Herniação transtentorial ascendente ocorre quando uma lesão com efeito expansivo infratentorial desloca o cerebelo superiormente através da incisura do tentório. É frequentemente associada a herniação tonsilar. O verme do cerebelo anterossuperior é desviado superiormente e o tronco encefálico é deslocado no sentido anterossuperior, observando-se compressão do aspecto dorsal do mesencéfalo. Pode haver compressão e distorção da veia de Galeno, estiramento, distorção e compressão da artéria cerebelar superior, compressão do aqueduto do mesencéfalo, distorção e compressão do terceiro ventrículo e hidrocefalia. O sinal mais típico da herniação transtentorial ascendente nas imagens axiais de RM ou de TC é a forma do mesencéfalo comprimido, "semelhante a um pião". Outros achados incluem a obliteração das cisternas perimesencefálicas e cerebelosa superior.

Herniação tonsilar acontece quando o tecido cerebelar se hernia inferiormente e porções das folhas cerebelares comprimidas passam através do forame magno por uma distância variável em direção ao canal cervical alto. Quando súbita e

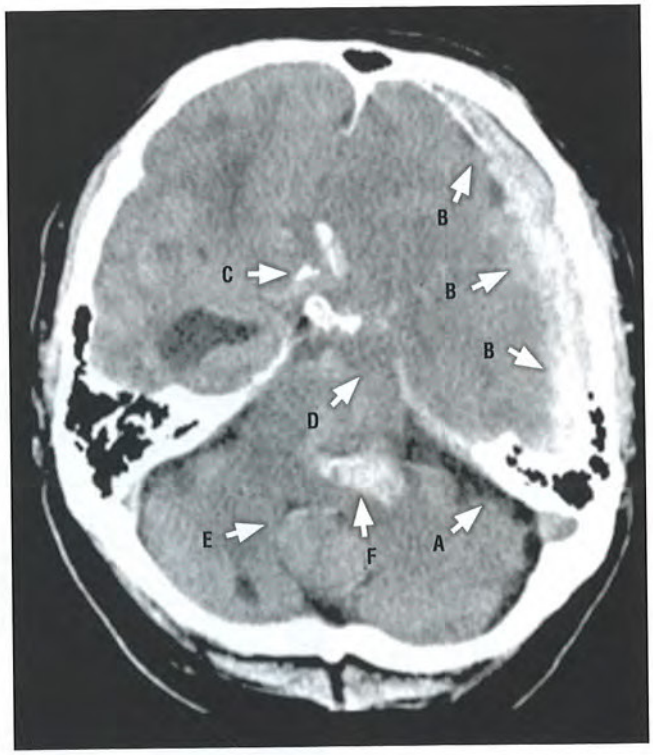

FIGURA 20-54. Hematoma subdural agudo complicado. Imagem axial de TC do crânio sem contraste demonstrando o hematoma subdural agudo frontotemporoparietal esquerdo com herniação transtentorial mesial descendente anterior e posterior. Note o alargamento da cisterna pontocerebelar ipsilateral **(A)**; o hematoma subdural **(B)**; a herniação uncal com obliteração da cisterna supraselar **(C)**; a herniação do giro para-hipocampal **(D)**; o quarto ventrículo deslocado para trás e para a direita **(E)** e a hemorragia secundária de Duret **(F)**.

importante, a herniação tonsilar pode comprimir a artéria cerebelosa posteroinferior (PICA). Esta condição pode ainda resultar na tríade de Cushing devida à compressão do bulbo, que consiste em depressão respiratória (bradipneia), elevação da pressão arterial e diminuição da frequência cardíaca (bradicardia).

SÍNDROME DO BEBÊ SACUDIDO

INTRODUÇÃO

Generalidades

Muitas formas de maus-tratos podem decorrer de trauma não acidental promovido por adultos contra crianças indefesas. A síndrome do bebê sacudido é uma consequência de movimentos vigorosos que lesam ou mutilam órgãos ou tecidos, entre os quais se destacam, pela gravidade e por algumas particularidades de imagem, as injúrias cranioencefálicas.

Estima-se sua maior ocorrência abaixo de 1 ano de idade, mais comumente entre 2 e 6 meses de vida. A associação de lesões esqueléticas, como fraturas metafisárias e de arcos costais, é altamente suspeita e corrobora a hipótese diagnóstica.

Achados Clínicos

As manifestações clínicas secundárias ao comprometimento cranioencefálico apresentam relações discordantes entre o mecanismo de trauma e os achados clínicos ou a história relatada pela família ou cuidadores.

As manifestações clínicas mais frequentes são vômitos, irritabilidade, letargia, crise epiléptica e coma. Estes achados muitas vezes são secundários a múltiplas fraturas não tratadas e em diferentes fases de consolidação, além de insultos isquêmicos encefálicos, e ao efeito expansivo de coleções intracranianas secundárias ao trauma repetido. A ocorrência de hemorragias intracranianas e intraoculares sem trauma externo evidente é sempre denunciante contundente de maus-tratos.

ACHADOS DE IMAGEM

Entre os achados intracranianos, destaca-se a tríade composta por hemorragias subdurais em diferentes localizações e estágios evolutivos associadas a hemorragia retiniana e encefalopatia, mais frequentemente com lesões por cisalhamento na substância branca e no tronco encefálico, que ocorre num contexto inexplicado ou no qual a história relatada é inconsistente (Fig. 20-55).

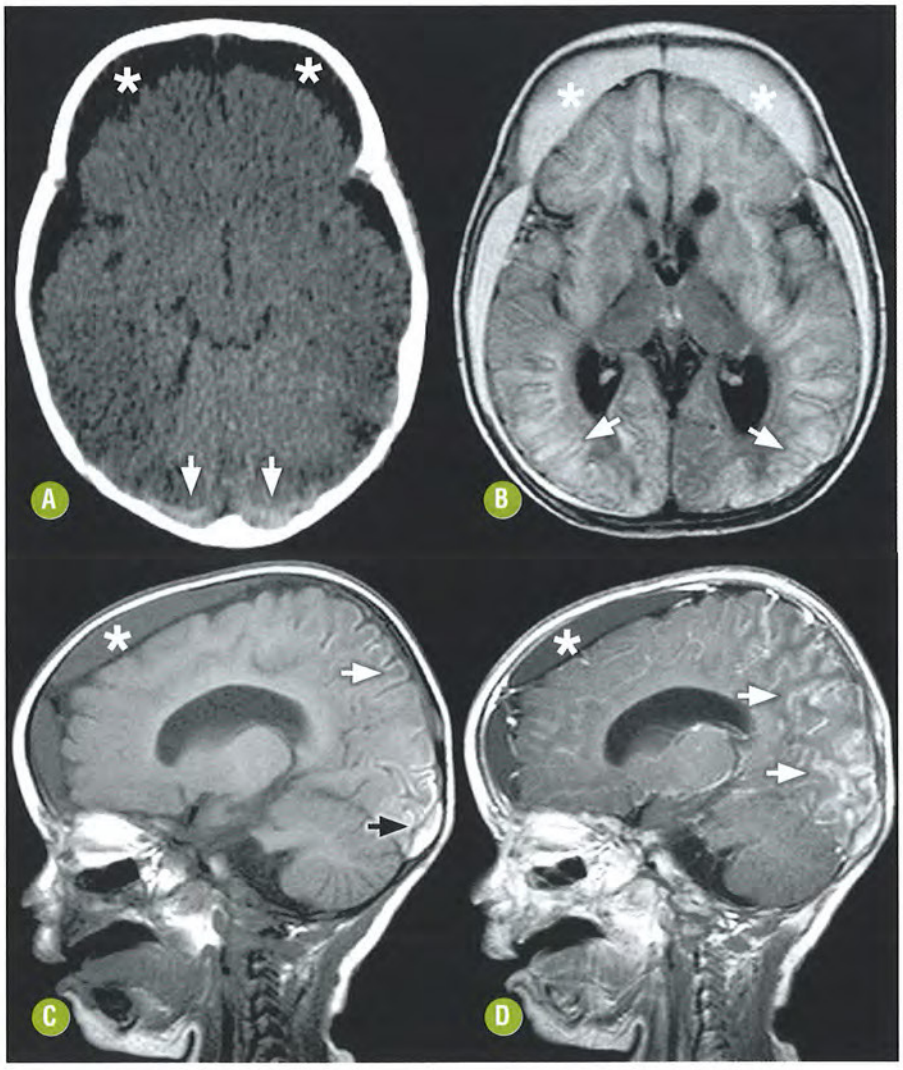

FIGURA 20-55. Síndrome dos maus-tratos infantis (criança sacudida). Imagem axial de TC do crânio sem contraste **(A)** demonstrando extensas coleções subdurais hipoatenuantes na convexidade frontal e temporal bilateral (asterisco), além de hematoma hiperatenuante subdural occipital bilateral (setas). Note ainda a extensa hipoatenuação do parênquima por edema citotóxico difuso. As imagens de RM axial FLAIR **(B)** e sagital T1 antes e após a injeção de contraste paramagnético **(C-D)** confirmam tratar-se de hematomas subdurais crônicos na convexidade anterior (asteriscos) e hematoma subagudo nas regiões occipitais (seta preta). Note ainda o dano parenquimatoso difuso subagudo com necrose cortical laminar (setas brancas), que se associa a impregnação cortical posterior difusa.

A RM tem maiores sensibilidade e especificidade quando em comparação com a TC em detectar tais alterações intracranianas por demonstrar a evolução da degradação da hemoglobina por meio da análise das imagens T1 e T2/FLAIR. A sequência ponderada em difusão é útil na identificação de lesões não hemorrágicas por cisalhamento e nas lesões com edema citotóxico, enquanto as sequências T2* e, mais recentemente, a SWI auxiliam na detecção de lesões hemorrágicas.

A administração do meio de contraste, bem como a utilização de métodos avançados, como espectroscopia e perfusão, ajuda na confirmação da hipótese diagnóstica. Outros achados de alta suspeita são fraturas cranianas múltiplas e complexas, mais bem caracterizadas nas imagens de TC.

DIAGNÓSTICOS DIFERENCIAIS

Deve-se primariamente afastar a possibilidade de trauma acidental. Outros diagnósticos diferenciais são encefalopatias mitocondriais e, particularmente, a doença de Menke, além da coleção extra-axial benigna da infância e do empiema subdural.

Recomendações

Reconstruções 3D (MIP e *volume rendering*) do crânio ajudam na identificação de fraturas e na diferenciação com suturas acessórias. A busca ativa por hemorragia intraocular é também muito útil.

A pesquisa de fraturas com radiografias do esqueleto ou por cintilografia óssea pode corroborar a hipótese específica. Além da TC, a RM é muito útil para a caracterização da diversidade de lesões traumáticas e suas consequências sobre o encéfalo, geralmente demonstrando lesões múltiplas, por mecanismos variados e em diversas fases de evolução. A análise cuidadosa e a descrição detalhada dos achados são essenciais, pois o relatório do radiologista neste contexto tem implicações médicas e judiciais muito importantes para a criança.

LITERATURA RECOMENDADA

1. Alisa DG, Nancy JF. Head trauma. Neuroimag Clin N Am 2010; 20:527-556.
2. Ashley HA, Gean AD. Imaging of head trauma. Seminars in Roentgenology 2010;63-79.
3. Braga FT, da Rocha AJ, Filho GH, et al. Relationship between the concentration of supplemental oxygen and signal intensity of CSF depicted by Fluid-Atenuated Inversion Recovery Imaging. AJNR 2003;24:1863-1868.
4. Cohen RA, Kaufman RA, Myers PA, et al. Cranial computed tomography in the abused child with head injury. AJR 1986;146: 97-102.
5. da Rocha AJ, da Silva CJ, Gama HP, e cols. Comparison of magnetic resonance imaging sequences with computed tomography to detect low-grade subarachnoidhemorrhage: Role of fluid-attenuated inversion recovery sequence. J Comput Assist Tomogr. 2006;30(2):295-303.
6. Esther LY, William PD. Intracranial hypontension and intracranial hypertension. Neuroimag Clin N Am 2010;20:597-617.
7. Fobben ES, Grossman RI, Atlas SW. MR Characteristics of subdural hematomas and hygromas at 1,5 T. AJNR 1989;10:687-693.
8. Gasparetto EL, Rueda Lopes FC, Domingues RC, e cols. Diffusion imaging in traumatic brain injury. Neuroimaging Clin N Am. 2011;21(1):115-125.
9. Gean AD, Fischbein NJ. Head trauma. Neuroimaging Clin N Am. 2010;20(4):527-56.
10. Haacke EM, Duhaime AC, Gean AD, e cols. Common data elements in radiologic imaging of traumatic brain injury. J Magn Reson Imaging. 2010;32(3):516-543.
11. Hammoud DA, Wasserman BA. Diffuse axonal injuries: pathophysiology and imaging. Neuroimag Clin N Am 2002;12:205-216.
12. Jane JK, Alisa DG. Imaging for the diagnosis and management of traumatic brain injury. Neurotherapeutics 2011;8:39-53.
13. Jennifer L, Hartmunt B. Differential diagnosis of nontraumatic intracerebral hemorrhage. Clinical Neuroradiology 2009;19: 45-61.
14. Johson PL, Eckard DA, Chason DP, et al. Imaging of acquired cerebral herniations. Neuroimag Clin N Am 2002;12:217-228.
15. Metting Z, Rodiger LA, De Keyser J, et al. Strutural and functional neuroimaging in mild-to-moderate head injury. Lancet Neurol 2007;6:699-710.
16. Naim-Ur-Rahman, Jamjoom Z, Jamjoom A, Murshid WR. Growing skull fractures: classification and management. Br J Neurosurg. 1994;8(6):667-79.
17. Patrick DB. Imaging of nonaccidental injury and the mimics: Issues and controversies in the era of evidence-base medicine. Radiol Clin N Am 2011;49:205-229.
18. Poussaint TY, Moeller KK. Imaging of pediatric head trauma. Neuroimag Clin N Am 2002;12:271-294.
19. Sanchez T, Stewart D, Walvick M et al. Skull fracture vs. accessory sutures: how can we tell the difference? Emerg Radiol 2010;17:413-418.
20. Tang PH, Lim CCT. Imaging of accidental pediatric head trauma. Pediatr Radiol 2009;39:438-446.



21 CAPÍTULO

Desmielinizações Inflamatórias Idiopáticas

Antônio José da Rocha
Bruno de Vasconcelos Sobreira Guedes
Bernardo Rodi Carvalho Barros

INTRODUÇÃO

Generalidades

As desmielinizações inflamatórias idiopáticas correspondem a um grupo distinto de afecções adquiridas do sistema nervoso central (SNC) cuja estrutura alvo é primariamente a bainha de mielina. A diferenciação entre elas se baseia na severidade da apresentação, no curso clínico e no prognóstico, bem como em algumas particularidades da imagem e de achados neuropatológicos. A esclerose múltipla (EM) é a afecção mais comum, sendo considerada o protótipo das doenças desmielinizantes inflamatórias idiopáticas (Tabela 21-1).

A EM é uma doença inflamatória multifásica até o momento incurável e com evolução geralmente incapacitante no longo prazo. Representa a causa mais comum de incapacidade neurológica em adultos jovens nos países ocidentais e vários modelos terapêuticos têm sido testados, visando o controle da inflamação ou a redução das sequelas neurológicas. A avaliação por ressonância magnética (RM) tem revolucionado o entendimento *in vivo* das afecções desmielinizantes idiopáticas, em particular da EM, sendo atualmente considerada a principal ferramenta paraclínica para o diagnóstico e para a monitorização da resposta terapêutica.

Ao contrário da EM, as formas fulminantes de desmielinizações inflamatórias têm em comum a instalação abrupta e geralmente grave de lesões encefálicas e/ou medulares. Neste grupo estão incluídas a doença de Marburg, a esclerose concêntrica de Baló, a doença de Schilder e a encefalomielite disseminada aguda (ADEM). Mais recentemente as desmielinizações inflamatórias incluíram uma nova canalopatia autoimune, cujo antígeno alvo tem distribuição específica no SNC, com apresentação clínica variável que inclui a neuromielite óptica clássica de Devic (NMO), algumas desmielinizações do SNC associadas a doenças do colágeno e as síndromes desmielinizantes recorrentes de alto risco (neurite óptica recorrente ou mielite transversa recorrente).

As desmielinizações pseudotumorais (desmielinizações tumefativas) são caracterizadas por lesões focais, usualmente grandes, com edema vasogênico variável e algum efeito expansivo, cujo aspecto de imagem aparenta aquele dos processos neoplásicos. A abordagem individualizada de alguns padrões peculiares de imagem auxilia, na maioria das vezes, o diagnóstico específico, evitando procedimentos invasivos desnecessários.

ESCLEROSE MÚLTIPLA

INTRODUÇÃO

Generalidades

Epidemiologia

A EM é uma doença inflamatória crônica adquirida cujo entendimento atual atribui bases imunomediadas ao dano multifocal da substância branca. Cursa com desmielinização multifocal no encéfalo e na medula espinal, além de algum grau de perda axonal progressiva e inexorável.

TABELA 21-1. Principais Características Clínicas e de Imagem das Doenças Desmielinizantes Inflamatórias Idiopáticas

	Idade de Início mais Comum	*Curso Clínico Típico*	*Achados de RM no Encéfalo*	*Achados de RM da Medula Espinal*
EM RR	Adultos jovens	Doença inicial subclínica; Surtos clínicos inicialmente reversíveis; Incapacidades neurológicas progressivas nas fases tardias	Lesões ovoides multifocais predominantemente periventriculares, justacorticais ou infratentoriais (hiperintensas em T2/FLAIR); Focos de impreganação pelo gadolínio; Presença de disseminação no tempo e no espaço;	Extensão longitudinal das lesões < 2 corpos vertebrais; Comprometimento transverso parcial da medula, geralmente nas regiões posterolaterais periféricas; Mínimo edema e impregnação variável
ADEM	Crianças e adultos jovens	Geralmente monofásica; Início abrupto com encefalopatia; Precedida de infecção ou vacinação	Lesões multifocais grandes, bilaterais e assimétricas; Comprometimento da substância cinzenta profunda; Geralmente com impregnação sincrônica	Lesões longitudinalmente extensas, > 3 corpos vertebrais; pode haver edema medular proeminente
NMO	Crianças e adultos	Apresentação aguda; Neurite óptica ou mielite (podem ser sincrônicas); Déficits cumulativos e graves após surtos; Alto risco de recorrência	Distribuição previsível de lesões na substância branca periventricular ou do tronco encefálico;	Lesões longitudinalmente extensas, > 3 corpos vertebrais; edema proeminente é comum; Envolvimento transverso quase completo, com lesões centrais; Hipointensidade em T1 é comum
Esclerose concêntrica de Baló	Crianças e adultos	Geralmente com aspecto tumefativo (uma ou mais) na apresentação inicial; Raramente pode ocorrer durante curso de EM RR; Historicamente aguda e grave, após RM, mais comum e mais benigna	Pelo menos duas lamelas bem definidas em qualquer sequencia; Pode ocorrer isolada ou associada a lesões típicas de EM	
Doença de Schilder	Predominantemente crianças	Apresentação aguda grave ou fulminante; Caracteriza-se por cefaleia, vômitos, crises epilépticas, distúrbios visuais; sem pródromo	Lesões parietoccipitais grandes (2-3 cm); Estendem-se ao corpo caloso com envolvimento bi-hemisférico	
Doença de Marburg	Tipicamente adultos jovens	Apresentação aguda, prognóstico desfavorável; Morte em semanas a meses; Geralmente monofásica	Lesões multifocais difusas cerebrais e no tronco encefálico; Destrutivas e progressivas	Semelhantes à EM

EM = esclerose múltipla; RR = remitente-recorrente; ADEM = encefalomielite disseminada aguda; NMO = neuromielite óptica; RM = ressonância magnética

A EM afeta todos os grupos etários, usualmente mulheres jovens (2,5M:1H), com pico de incidência na terceira e quarta décadas da vida. O prognóstico é variável, entretanto seu curso é frequentemente debilitante, conduzindo cerca de 50% dos doentes à necessidade de auxílio para deambular dentro de 15 anos após a primeira manifestação.

Há cerca de 2-5 milhões de pessoas acometidas no mundo, sendo considerada a doença neurológica mais comum do SNC em adultos jovens nas regiões de clima temperado. Apesar disso, a prevalência varia consideravelmente nas diversas partes do mundo. No norte da Europa, sul da Austrália e região central da América do Norte é observado o maior número de casos (> 80 casos/100.000 habitantes), enquanto os continentes africano e asiático são considerados regiões de baixo risco (< 30 casos/100.000 habitantes).

A EM é pouco frequente em asiáticos e extremamente rara na raça negra. A América do Sul é considerada região de baixa prevalência (< 5 casos/100.000 habitantes). Apesar disso, um estudo realizado na cidade de São Paulo já mostrou índices superiores (15 casos/100.000 habitantes).

Etiologia

A etiologia da EM é multifatorial e combina suscetibilidade genética com fatores ambientais. A taxa de concordância de 31% entre gêmeos monozigóticos é cerca de seis vezes maior do que entre os dizigóticos. Ainda que a maioria dos casos seja esporádica, observa-se risco elevado entre os parentes de primeiro grau, com risco absoluto de desenvolver a doença de 20 a 40 vezes superior ao da população geral.

O modo de herança genética é complexo. Embora o modo de transmissão entre familiares não seja completamente entendido, existem fortes evidências de que a EM seja uma doença poligênica e multifatorial, associada preferencialmente a polimorfismos normais em detrimento de verdadeiras mutações genéticas. Muitos estudos apontam uma ligação direta entre o antígeno leucocitário humano (HLA) DR15 e o desenvolvimento da afecção, particularmente o alelo HLA DRB1*1501, já relacionado com a EM nos caucasianos do norte da Europa.

A relação do haplótipo DR15 com o início da doença entre jovens é bem aceita. Apesar disso, não há evidências de que este possa determinar fenótipos específicos, não havendo correlação com curso clínico, formas clínicas e tampouco com o prognóstico da EM. Nenhum gene principal foi ainda identificado e até o momento a contribuição do ambiente para o desencadeamento da doença tem sido considerada primordial.

Uma variedade de possíveis agentes infecciosos e fatores ambientais que poderiam influenciar a aquisição e o desenvolvimento da EM já foi estudada. Acredita-se que baixas taxas de vitamina D podem estar relacionadas com o desenvolvimento da doença, explicando a sua maior incidência no norte da Europa, onde a luz solar incide de forma tangencial e, por conseguinte, tende a promover menor ativação desta vitamina na pele.

Agentes infecciosos também já foram listados entre os potenciais candidatos no mecanismo de "gatilho" do processo de autoimunidade que culmina na expressão da síndrome clínica que denominamos EM. Entre os agentes específicos estão a *Chlamydia pneumoniae*, o herpesvírus humano tipo 6 e o vírus Epstein-Barr. O vírus Epstein-Barr contém um pentapeptídeo homólogo à proteína básica da mielina, sendo por isso implicado no mecanismo de mimetismo molecular. Entretanto a alta incidência deste agente na população geral limita as conclusões deste fenômeno.

Alguns estudos têm argumentado que a ocorrência mais tardia de infecções típicas da infância, como sarampo, caxumba, rubéola e mononucleose infecciosa, elevaria o risco subsequente de desenvolver EM. Esses dados sustentam a "hipótese higiênica", na qual indivíduos não expostos a infecções nas fases mais precoces da vida apresentam respostas imunológicas aberrantes quando o fazem durante a fase adulta.

As evidências científicas mais aceitas dão conta de um processo multifatorial para a etiopatogenia da EM, no qual a interação de fatores ambientais e genéticos modifica os dados populacionais determinando riscos familiares relativos.

Uma teoria recente argumenta a favor de uma possível relação entre a EM e estenoses venosas extracranianas severas, envolvendo as veias jugulares internas, as vertebrais e o sistema ázigos. Contudo a teoria da "insuficiência venosa crônica cerebrospinal", como ficou conhecida, mostrou-se pouco reprodutível, com argumentos fisiopatológicos questionáveis, sendo atualmente desencorajada qualquer terapêutica para EM que vise o tratamento endovascular de tais alterações venosas.

Patogênese

A maioria dos investigadores concorda que o processo patogênico inicia-se por meio de um evento imunológico capaz de alterar a permeabilidade da barreira hematoencefálica (BHE). Acredita-se que a ativação imunológica determinada por agentes virais (infecção ou mesmo vacinação) em indivíduos geneticamente suscetíveis possa exercer, por mimetismo molecular, um prejuízo funcional da BHE, permitindo a migração de linfócitos B e T, complemento e macrófagos. A ação direta de linfócitos T e do complemento, a produção de autoanticorpos e outros eventos ainda pouco conhecidos levariam à destruição multifocal da bainha de mielina ou mesmo do próprio oligodendrócito, sendo este mecanismo perpetuado pela liberação dos componentes estruturais oriundos da degradação da bainha de mielina e por citocinas descarregadas na corrente sanguínea.

A participação dos linfócitos T tem importância primordial neste processo. Estudos sugerem que indivíduos sadios e aqueles portadores de EM apresentam a mesma quantidade de células T que reagem à mielina presentes no sangue periférico, contudo exibem diferenças qualitativas significativas em resposta ao estímulo das células mononucleares (células B, células T e macrófagos). Marcadas diferenças nas citocinas secretadas e nos receptores específicos expressados indicam que os linfócitos T mielina-reativos dos portadores de EM são relativamente mais inflamatórios quando comparados com aqueles circulantes nos indivíduos sadios.

Achados Histológicos

As lesões da EM são habitualmente encontradas na substância branca, visto que o alvo nesta enfermidade é a bainha de mielina do SNC, produzida nos oligodendrócitos. No entanto a presença de fibras mielinizadas na substância cinzenta predispõe ao aparecimento de lesões desmielinizantes também no córtex ou na junção corticossubcortical ("fibras U"). Em estudos seccionais do encéfalo, as placas desmielinizantes aparecem como focos amarelados e em baixo relevo, de tamanho variável e com bordas bem definidas, que conferiram à doença

a designação clássica de esclerose em placas. A quantidade de lipídeos no interior das placas desmielinizantes, mais precisamente no interior dos macrófagos ("macrófagos espumosos"), é predominante nas placas recentes.

Os efeitos primários da inflamação nas placas agudas de EM são edema e infiltrado celular, com dano relativamente seletivo à bainha de mielina e disfunção transitória da BHE. Remielinização ocorre pelo menos nos estágios iniciais (*shadow plaques*), mas geralmente esta resposta é insuficiente e lenta para determinar melhora clínica ou restabelecimento estrutural completo.

O infiltrado linfocitário adjacente às pequenas veias medulares confere às placas a clássica configuração ovoide, periventricular, geralmente posterior, com orientação perpendicular ao maior eixo da superfície ependimária dos ventrículos laterais e tipicamente estendendo-se à superfície inferior do corpo caloso, na junção com o septo pelúcido (interface calososseptal). Astrócitos grandes e anormais, denominados gemistocíticos, são frequentemente observados junto às lesões, podendo formar inclusive grandes massas pseudotumorais, mimetizando neoplasias.

O processo desmielinizante na EM é predominantemente periaxial, poupando relativamente o axônio, mesmo quando a mielina apresenta-se completamente desintegrada (fase inflamatória). Entretanto, nas lesões mais crônicas, o axônio se mostra atrófico ou completamente evanescente. Apesar de ignorada e subestimada por muitas décadas, atualmente acredita-se que a destruição axonal progressiva, em associação à perda volumétrica cortical e subcortical (atrofia), seja a responsável pela maioria das incapacidades clínicas permanentes na fase degenerativa da doença.

Em termos fisiológicos, as funções motoras e sensitivas são altamente dependentes da rápida propagação do impulso nervoso ao longo das fibras mielinizadas. A destruição mielínica interrompe a condução saltatória ao longo dos nodos de Ranvier e, consequentemente, o impulso tende a trafegar lentamente através do axônio desnudo. As manifestações clínicas da EM estão diretamente relacionadas com a lentidão imposta por este tipo de condução nervosa, conforme correlacionado com os estudos de potencial evocado.

Achados Clínicos e Laboratoriais

A EM não dispõe de um marcador biológico específico, persistindo a necessidade primordial de que não haja outra explicação melhor para o conjunto de manifestações clínicas referidas pelo paciente ou diagnosticadas pelo médico.

A presença de sinais e sintomas decorrentes de lesões espacialmente separadas associadas à evolução temporal (disseminação da doença no tempo e no espaço) é sempre uma exigência para o correto diagnóstico de EM.

A evolução clínica apresenta um padrão variável ao longo dos anos, mas frequentemente caracteriza-se por períodos agudos de piora (surtos ou recorrências) seguidos por remissão clínica e por períodos de deterioração progressiva e gradual da função neurológica, ou uma combinação de ambos.

As formas clínicas reconhecidas resultam da combinação destes fatores e do predomínio de uma característica dominante (Fig. 21-1). A forma remitente-recorrente (EM-RR), responsável por 85% dos casos (doença de Charcot), é marcada pela prevalência de fenômenos inflamatórios com fases de exacerbação, resultando em períodos críticos (surtos) e intercríticos (remissão) intercalados. Paulatinamente as sequelas vão-se somando e a fase degenerativa da doença vai tomando lugar. Observa-se a evolução da forma EM-RR (predomínio da fase inflamatória) para a forma secundária progressiva (EM-SP), na qual o cenário clínico é dominado pelas incapacidades neurológicas impostas pelo dano axonal mais difuso.

Um percentual pequeno de indivíduos desenvolve uma forma mais agressiva na qual não são caracterizados períodos de remissão, apenas a evolução de uma doença primária progressiva (EM-PP), enquanto em outros, mais raramente, observa-se a progressão da doença com alguns surtos (EM progressiva

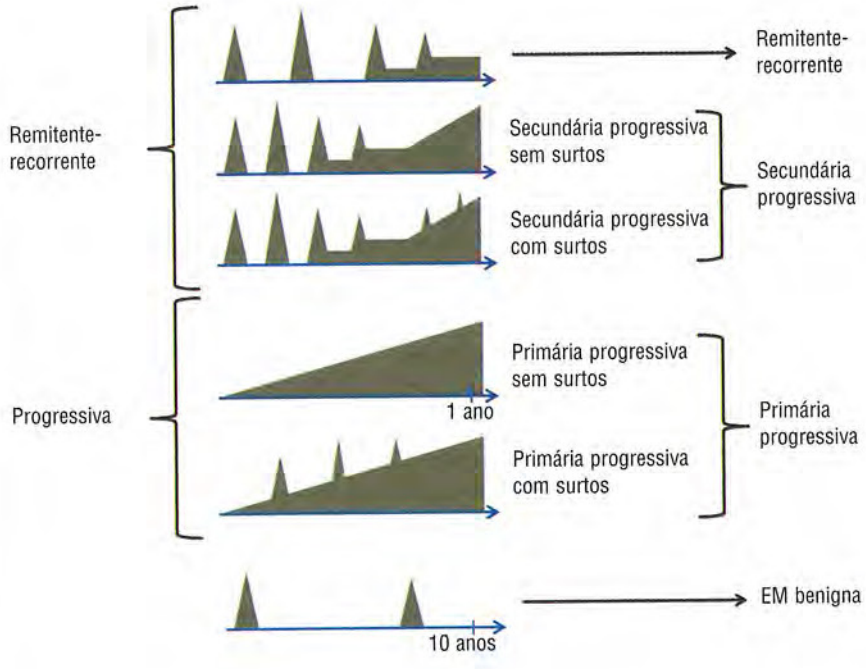

FIGURA 21-1. Representação esquemática das diversas formas clínicas da esclerose múltipla, conforme seu comportamento no tempo.

com surtos) ou uma forma indolente com incapacidade mínima ou ausente após pelo menos uma década da primeira manifestação (EM benigna).

O diagnóstico precoce da EM passa invariavelmente pela estimativa de risco de evolução para a doença clinicamente definida a partir da primeira manifestação. O termo síndrome clínica isolada (CIS) tem sido empregado para descrever a manifestação clínica inaugural de uma desmielinização do SNC que pode constituir a primeira apresentação da EM (forma monossintomática).

Síndrome Clínica Isolada

A CIS é definida como a apresentação inaugural aguda de um processo patológico presumidamente inflamatório desmielinizante, monofocal ou ocasionalmente multifocal, na ausência de eventos desmielinizantes prévios (evento isolado). A EM, em sua forma clínica mais comum (EM-RR), se apresenta inicialmente como uma CIS em até 80% dos casos, a partir de manifestações dos nervos ópticos (neurite óptica desmielinizante retrobulbar), do tronco encefálico, da medula espinal ou, mais raramente, de tratos longos ou de sítios neurológicos eloquentes (Fig. 21-2).

Tipicamente, a neurite óptica é unilateral e se apresenta com dor ocular ou periorbitária, particularmente à movimentação ocular, na maior parte das vezes precedendo a redução da acuidade visual. Ao movimentar os olhos, alguns pacientes referem fosfenos ou fotopsias (percepção de clarões luminosos), sendo relatado ainda desvanecimento da visão para cores e escotomas centrais. Por ser retrobulbar, a demonstração de papilite na avaliação oftalmoscópica não é obrigatória. O comprometimento do nervo óptico é o evento inicial da EM em 20% dos casos e a remissão completa ou mesmo parcial ocorre dentro de algumas semanas a poucos meses, mesmo sem tratamento específico.

Além da neurite óptica, uma variedade de outras manifestações ocorre no contexto da CIS ou aparecem durante o curso da EM (Tabelas 21-2 e 21-3). A mielite transversa é geralmente parcial, podendo ocorrer uma síndrome de Brown-Séquard, uma vez que as lesões desmielinizantes não comprometem todo o diâmetro transverso da medula. O sinal de Lhermitte, caracterizado pela sensação de "choque" súbito que cursa através da coluna vertebral, do tronco e dos membros, evocado pela flexão do pescoço, é uma queixa frequente, principalmente nos pacientes com lesão medular espinal. A ocorrência de fadiga e o obscurecimento temporário da visão decorrente do prejuízo ou bloqueio da transmissão do impulso nervoso diante do aumento da temperatura corporal por exercício físico, banho quente ou cansaço (fenômeno de Uhthoff) também devem alertar para a possibilidade de EM.

Pacientes com CIS não têm necessariamente EM, apesar de apresentarem maior risco de desenvolver a doença. Para o diagnóstico de EM clinicamente definida (EMCD) são exigi-

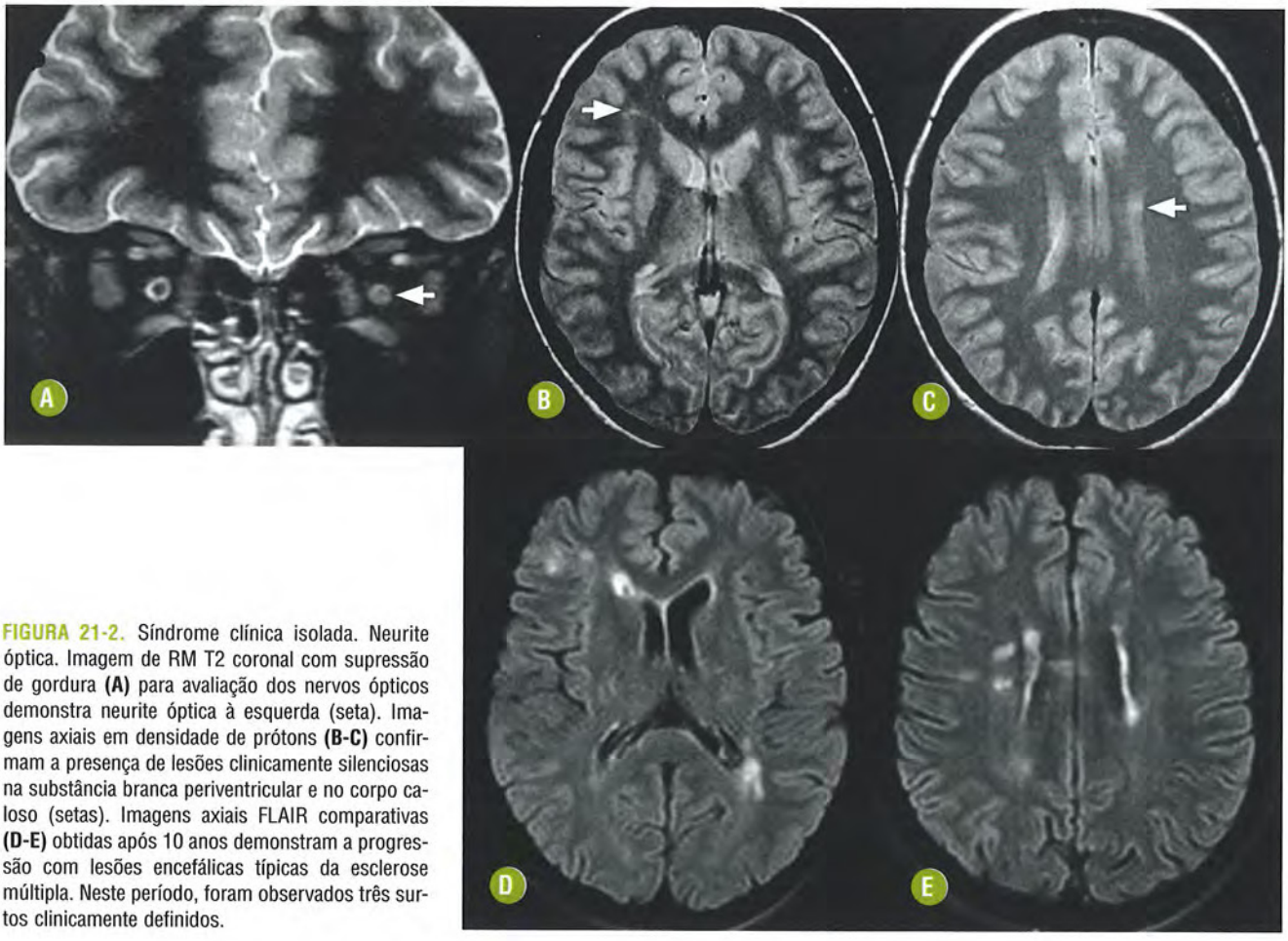

FIGURA 21-2. Síndrome clínica isolada. Neurite óptica. Imagem de RM T2 coronal com supressão de gordura **(A)** para avaliação dos nervos ópticos demonstra neurite óptica à esquerda (seta). Imagens axiais em densidade de prótons **(B-C)** confirmam a presença de lesões clinicamente silenciosas na substância branca periventricular e no corpo caloso (setas). Imagens axiais FLAIR comparativas **(D-E)** obtidas após 10 anos demonstram a progressão com lesões encefálicas típicas da esclerose múltipla. Neste período, foram observados três surtos clinicamente definidos.

TABELA 21-2. Localizações das Lesões Desmielinizantes e Síndromes Clínicas Relacionadas à EM

	Sintomas	*Sinais*
Cérebro	Declínio cognitivo Hemi-hipoestesia ou hemiparesia / hemiplegia Epilepsia (raro) Déficits corticais focais (raro)	Déficit de atenção, raciocínio e na função executora Sinais de comprometimento do neurônio motor superior
Nervo óptico	Perda visual unilateral dolorosa	Escotomas, redução da acuidade visual e da visão colorida e relativo defeito pupilar aferente
Cerebelo	Tremor Desequilíbrio	Tremor postural e de ação Incoordenação e ataxia de marcha
Tronco encefálico	Diplopia, osciloscopia Vertigem Dificuldade na fala e deglutição Sintomas paroxísticos	Nistagmo, oftalmoplegia internuclear Disartria e paralisia pseudobulbar
Medula espinal	Alterações de sensibilidade, fraqueza Rigidez e espasmos dolorosos Disfunção vesical Impotência sexual Constipação	Sinais piramidais e espasticidade
Outros	Dor Fadiga Sensibilidade à temperatura e intolerância à atividade física	

TABELA 21-3. Manifestações Neurológicas que Sugerem Esclerose Múltipla em Adultos Jovens

Neurite óptica – Envolvimento ocular unilateral – Retrobulbar em detrimento de papilite – Associado a dor ocular ou desconforto – Perda visual incompleta, com recuperação pelo menos parcial – Sem exsudato retiniano ou hemorragias discais
Mielite transversa – Incompleta – Distúrbios sensoriais mais proeminentes que motores – Sinal de Lhermitte
Oftalmoplegia internuclear
Neuralgia ou alteração de sensibilidade em território trigeminal
Espamos hemifaciais
Síndrome polissintomática sem alteração do estado mental

dos dois surtos consistentes com processo desmielinizante do SNC, confirmado por um médico com experiência adequada. Contudo o intervalo médio entre os surtos clínicos iniciais é frequentemente longo, levando meses ou até anos, trazendo um longo período de incertezas para pacientes e médicos. Neste cenário, a RM do encéfalo se estabeleceu como o melhor preditor para o desenvolvimento de EM, com ampla utilização, mesmo na forma monossintomática da doença.

Cinquenta a 75% dos pacientes demonstram lesões encefálicas subclínicas durante o evento inicial (CIS de alto risco), indicando a presença de disseminação espacial do processo desmielinizante, que eleva a 88% o risco de evolução subsequente para EM (Fig. 21-3). Ao contrário, a ausência de lesões encefálicas sugestivas de substrato desmielinizantes (CIS de baixo risco) traduz-se em menor chance (cerca de 20%) de evolução para EM (Fig. 21-4).

Esclerose Múltipla: Formas Clínicas

Após o segundo episódio clínico (surto) e o estabelecimento diagnóstico de EM clinicamente definida, 85% dos pacientes cursam com episódios agudos de piora, seguidos de remissão clínica (EM-RR), com manifestações restritas e a resolução estabelecendo-se dentro de algumas semanas. Novos surtos ocorrem de maneira errática, raramente excedendo a média de 1,5 surto ao ano.

O prognóstico é favorável quando manifestações sensitivas ou visuais dominam o evento inaugural, ou quando há recuperação completa de surtos isolados, sendo este padrão mais encontrado nas mulheres jovens. Ao contrário, o prognóstico é desfavorável quando a doença ocorre em homens mais velhos, quando há predomínio de manifestações motoras ou quando as recorrências são duradouras e a recuperação clínica incompleta, ou, ainda, diante de período curto entre

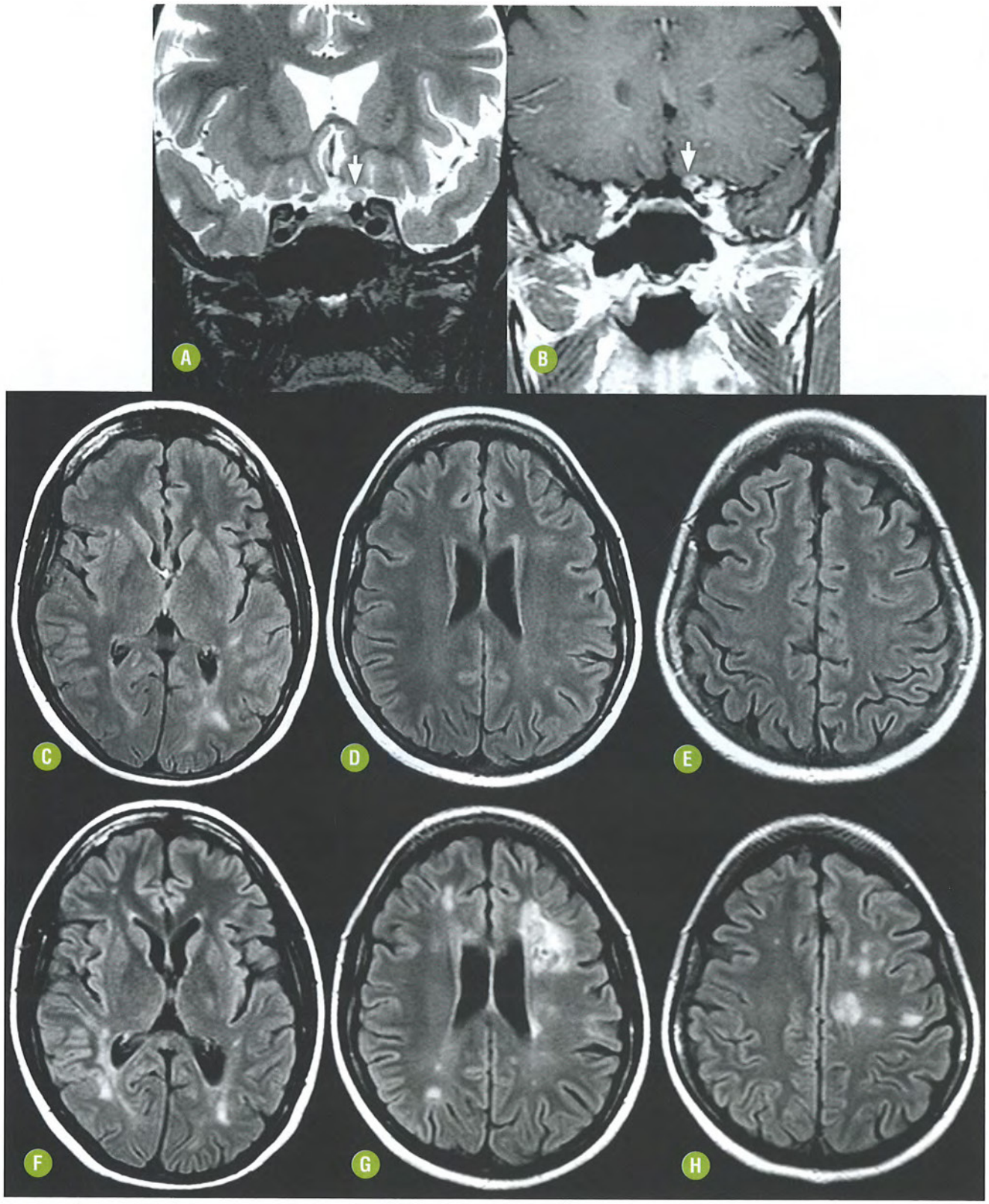

FIGURA 21-3. Síndrome clínica isolada de alto risco. Sexo feminino, 26 anos, com primeiro episódio de neurite óptica retrobulbar à esquerda demonstrada pelas imagens de RM coronal T2 **(A)** e coronal T1 pós-contraste **(B)**, com hipersinal e impregnação anormal, respectivamente. A avaliação simultânea do encéfalo por meio de imagens FLAIR axiais **(C-E)** evidenciou lesões periventriculares e subcorticais compatíveis com desmielinização multifocal (disseminação espacial). Após um ano, imagens axiais FLAIR comparativas **(F-H)** confirmam a evolução para esclerose múltipla pela caracterização da disseminação temporal. Neste período queixou-se apenas de parestesias no hemicorpo direito.

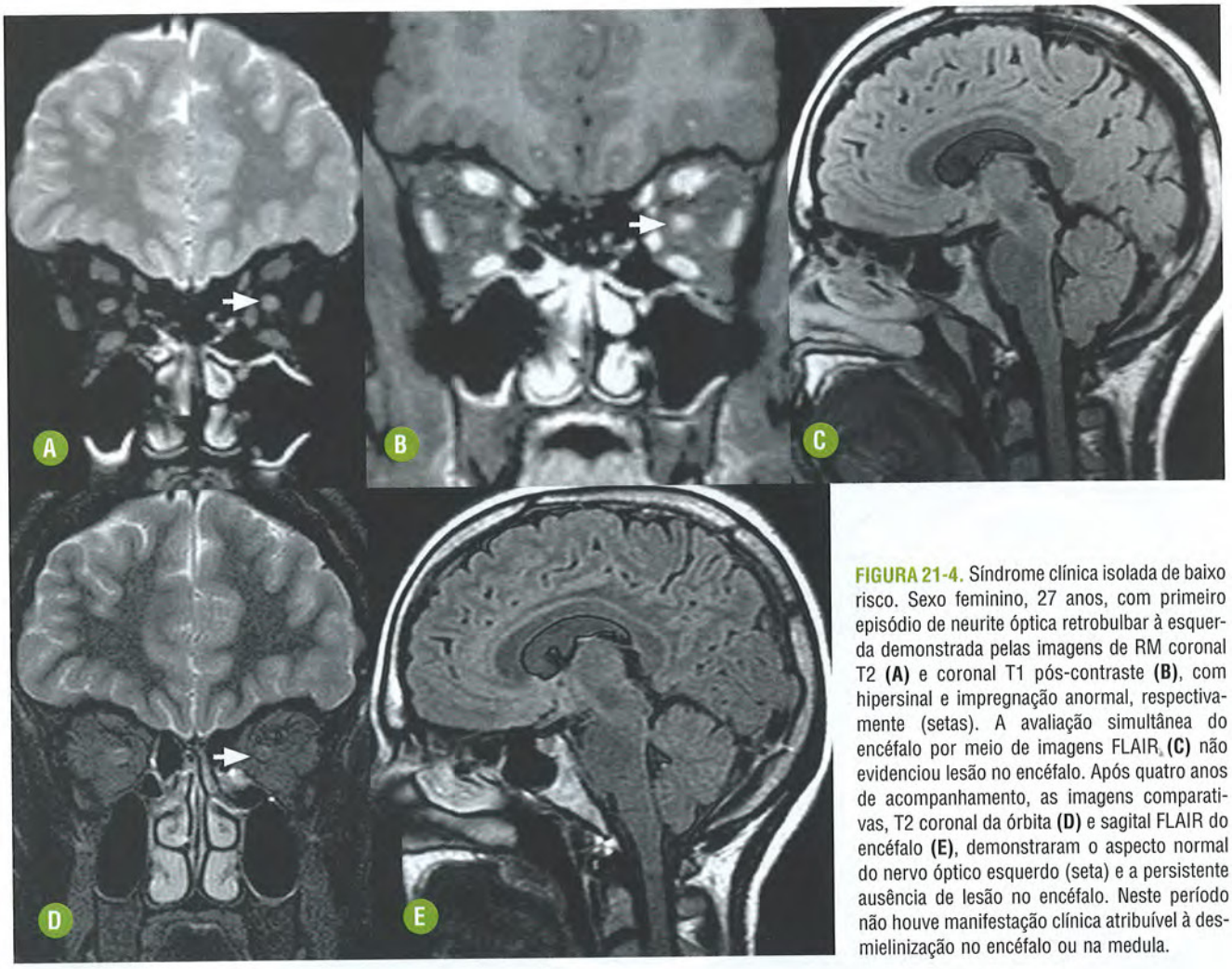

FIGURA 21-4. Síndrome clínica isolada de baixo risco. Sexo feminino, 27 anos, com primeiro episódio de neurite óptica retrobulbar à esquerda demonstrada pelas imagens de RM coronal T2 **(A)** e coronal T1 pós-contraste **(B)**, com hipersinal e impregnação anormal, respectivamente (setas). A avaliação simultânea do encéfalo por meio de imagens FLAIR **(C)** não evidenciou lesão no encéfalo. Após quatro anos de acompanhamento, as imagens comparativas, T2 coronal da órbita **(D)** e sagital FLAIR do encéfalo **(E)**, demonstraram o aspecto normal do nervo óptico esquerdo (seta) e a persistente ausência de lesão no encéfalo. Neste período não houve manifestação clínica atribuível à desmielinização no encéfalo ou na medula.

o primeiro episódio e a primeira recorrência. Além disso, o principal determinante no desenvolvimento de incapacidades é a instalação da fase progressiva (EM-SP), em que predomina o componente degenerativo da doença em detrimento de inflamação/desmielinização.

A análise do líquido cerebrospinal (LCS) pode revelar anormalidades sugestivas, mas não específicas, da doença, que incluem a presença de bandas de imunoglobulinas oligoclonais e a elevação da síntese de imunoglobulina G (IgG) intratecal (índice de IgG). O achado de bandas oligoclonais no LCS é altamente sensível para o desenvolvimento de EM clinicamente definida, mas o LCS pode ser normal em até 30% dos pacientes durante o curso inicial da doença.

O estudo de potencial evocado visual pode auxiliar no diagnóstico, posto que flagra o comprometimento subclínico dos nervos e tratos ópticos, corroborando a disseminação espacial no SNC. Seu uso tem sido defendido nos casos de RM negativa, inconclusiva ou diante da impossibilidade de realização da mesma.

Após anos de curso da EM-RR, nos quais as atividades clínica e subclínica são frequentes, aproximadamente 65% dos pacientes desenvolvem incapacidades progressivas, com ou sem exacerbações clínicas, nas quais as remissões são menos significativas, sendo então classificados como EM-SP (Fig. 21-5). Durante o curso da EM-SP, a atividade inflamatória desmielinizante reduz, cedendo lugar às alterações degenerativas com dano axonal progressivo. Observa-se a confluência das lesões no SNC, sobretudo com a presença evidente de lesões irreversíveis ("buracos negros") e de atrofia parenquimatosa (Fig. 21-6).

Na forma primária progressiva (EM-PP), que compreende um número bem menor de pacientes, a doença manifesta-se progressiva e ininterruptamente durante um período mínimo de um ano desde a instalação das primeiras manifestações. Os critérios diagnósticos desta forma clínica também foram revisados em 2010 (Tabela 21-4).

A EM progressiva com surtos também exibe curso ininterrupto desde o início, no entanto, diferentemente da EM-PP, há períodos de exacerbação definidos, que podem ou não se seguirem de alguma remissão das manifestações clínicas ora exacerbadas.

Os indivíduos com as formas progressivas tendem a ser mais velhos e, preferencialmente, homens, apresentando-se frequentemente com paraparesia espástica progressiva devido ao extenso acometimento medular, ou, mais raramente, com manifestações cerebelares, de tronco encefálico, visuais, motoras ou mesmo com declínio cognitivo. A quantidade de lesões supratentoriais na EM-PP é relativamente inferior quando em comparação com a EM-RR (Fig. 21-7).

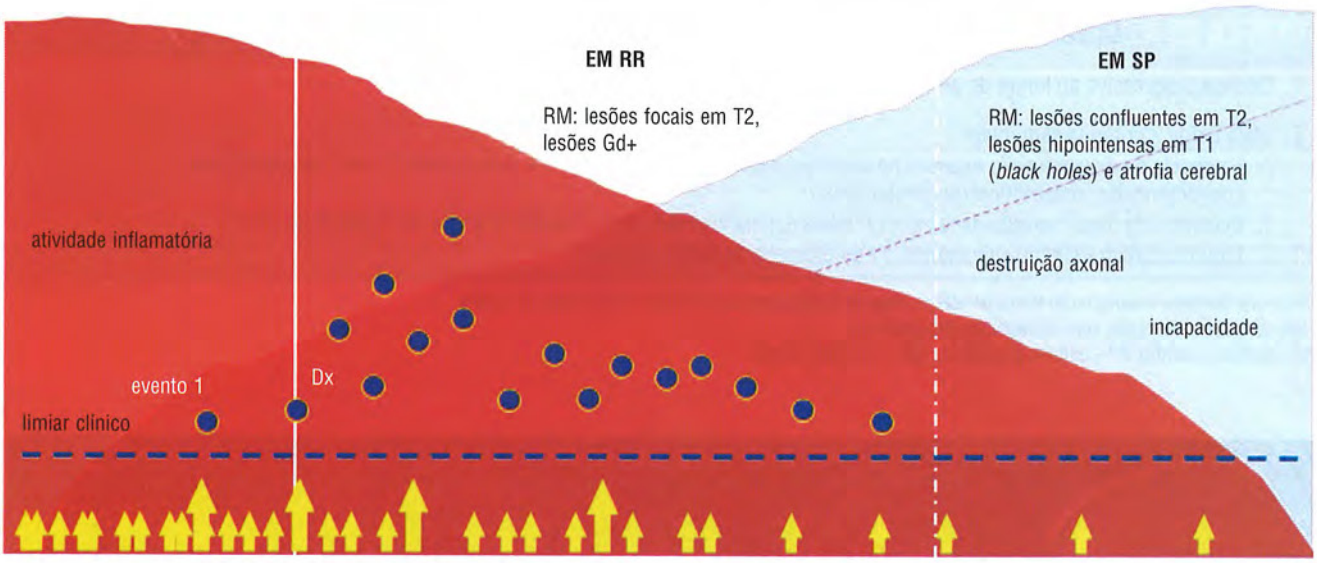

FIGURA 21-5. Esquema ilustrativo das diferentes fases da história natural da esclerose múltipla na forma remitente-recorrente. Mesmo antes do primeiro surto clínico (evento 1), já existe atividade inflamatória subclínica da doença (linha azul tracejada), com placas desmielinizantes (setas amarelas) que podem ser demonstradas à RM. O diagnóstico clínico de esclerose múltipla pode ser definido (linha branca vertical) após o segundo surto. Nesta fase predominam as lesões hiperintensas em T2/FLAIR e os focos de impregnação pelo agente paramagnético. Com o tempo os surtos vão se tornando menos frequentes, e o surgimento de novas placas, episódico; há redução progressiva da atividade inflamatória e a doença caminha para sua fase degenerativa (secundária progressiva – linha branca vertical tracejada). Nesta fase predomina a destruição axonal e as incapacidades clínicas se somam progressivamente. A RM demonstra lesões confluentes na substância branca cerebral, além de significativo aumento das lesões hipointensas em T1 (*black holes*) e da atrofia parenquimatosa evidente. Observe que inflamação e degeneração se superpõem ao longo de toda a doença, caracterizando o predomínio da inflamação no início da doença e da degeneração após alguns anos.

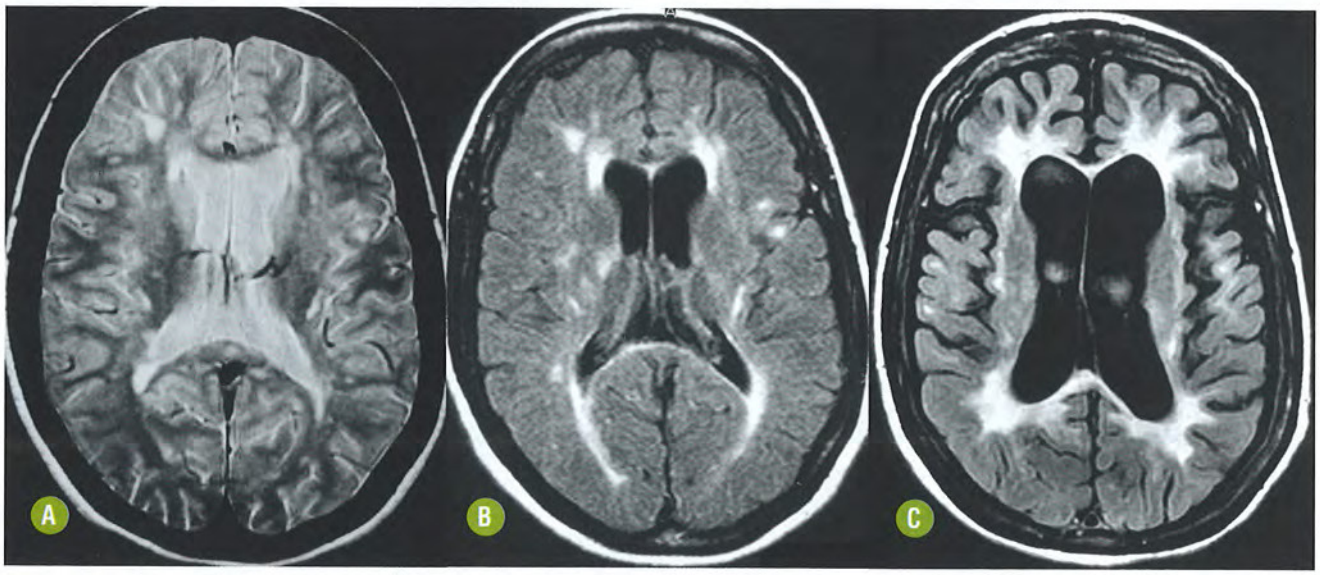

FIGURA 21-6. Evolução dos focos hiperintensos em T2/FLAIR na esclerose múltipla. Imagem axial de RM em densidade de prótons **(A)** de uma mulher com esclerose múltipla (34 anos de idade) demonstrando vários focos hiperintensos periventriculares. Imagens de RM comparativas FLAIR após cinco anos **(B)** e 10 anos **(C)** evidenciam marcada atrofia cortical e subcortical, além da confluência progressiva das lesões.

Estudos recentes estimam que o processo inflamatório periaxial menos exacerbado nos indivíduos com as formas progressivas da EM, na qual geralmente predomina a doença difusa (Fig. 21-8), torna a resposta aos imunomoduladores menos eficaz.

Uma minoria de pacientes é classificada como portadora da forma benigna de EM, na qual é possível documentar-se completa funcionalidade neurológica (EDSS<3), após pelo menos 10 anos de instalação da EM. O curso remitente-recorrente de uma doença que se iniciou com neurite óptica antes dos 40 anos de idade, em mulheres, é preditor de evolução benigna da EM. Ausência de sinais piramidais, duração da primeira remissão superior a um ano e apenas uma recorrência nos primeiros cinco anos também são fatores prognósticos igualmente relevantes. O diagnóstico de certeza desta forma da EM depende

TABELA 21-4. Critérios de McDonald para o Diagnóstico da EM-PP

1. Doença progressiva ao longo de pelo menos 1 ano
2. Mais 2 dos 3 critérios seguintes[a]:
   A. Evidência de disseminação espacial no encéfalo, sendo ≥ 1 lesão em T2[b] em pelo menos 2 áreas características (periventricular, justacortical ou infratentorial)
   B. Evidência de disseminação espacial na medula espinal baseada em ≥ 2 lesões medulares visualizadas em T2
   C. Líquor positivo (bandas oligoclonais e / ou elevação do índice de IgG.

[a] Se houver síndrome medular ou do tronco encefálico, todas as lesões sintomáticas devem ser excluídas do critério.
[b] Não são necessárias lesões com impregnação pelo gadolínio.
EM = esclerose múltipla; PP = primária progressiva; IgG = imunoglobulina G

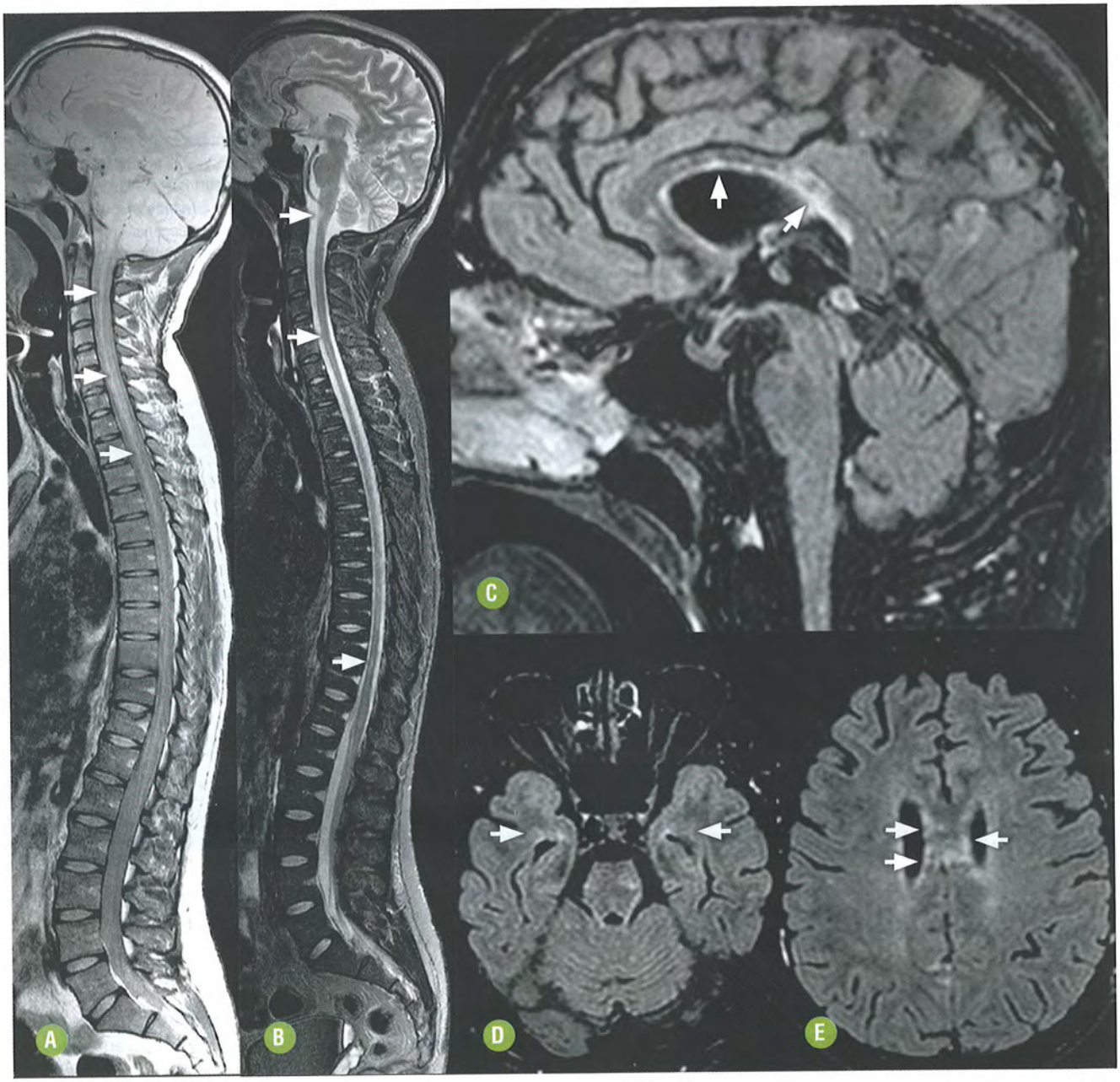

FIGURA 21-7. Esclerose múltipla primária progressiva. A imagem de RM da medula espinal no plano sagital em densidade de prótons **(A)** demonstra bem o acometimento medular contínuo tanto no segmento cervical (setas) quanto torácico baixo, enquanto a imagem comparativa STIR **(B)** apenas caracteriza poucas lesões focais ovoides. O estudo do encéfalo do mesmo paciente empregando imagens FLAIR **(C-E)** confirma a paucidade de lesões, restritas ao corpo caloso, região periventricular temporal bilateral e tronco encefálico (setas).

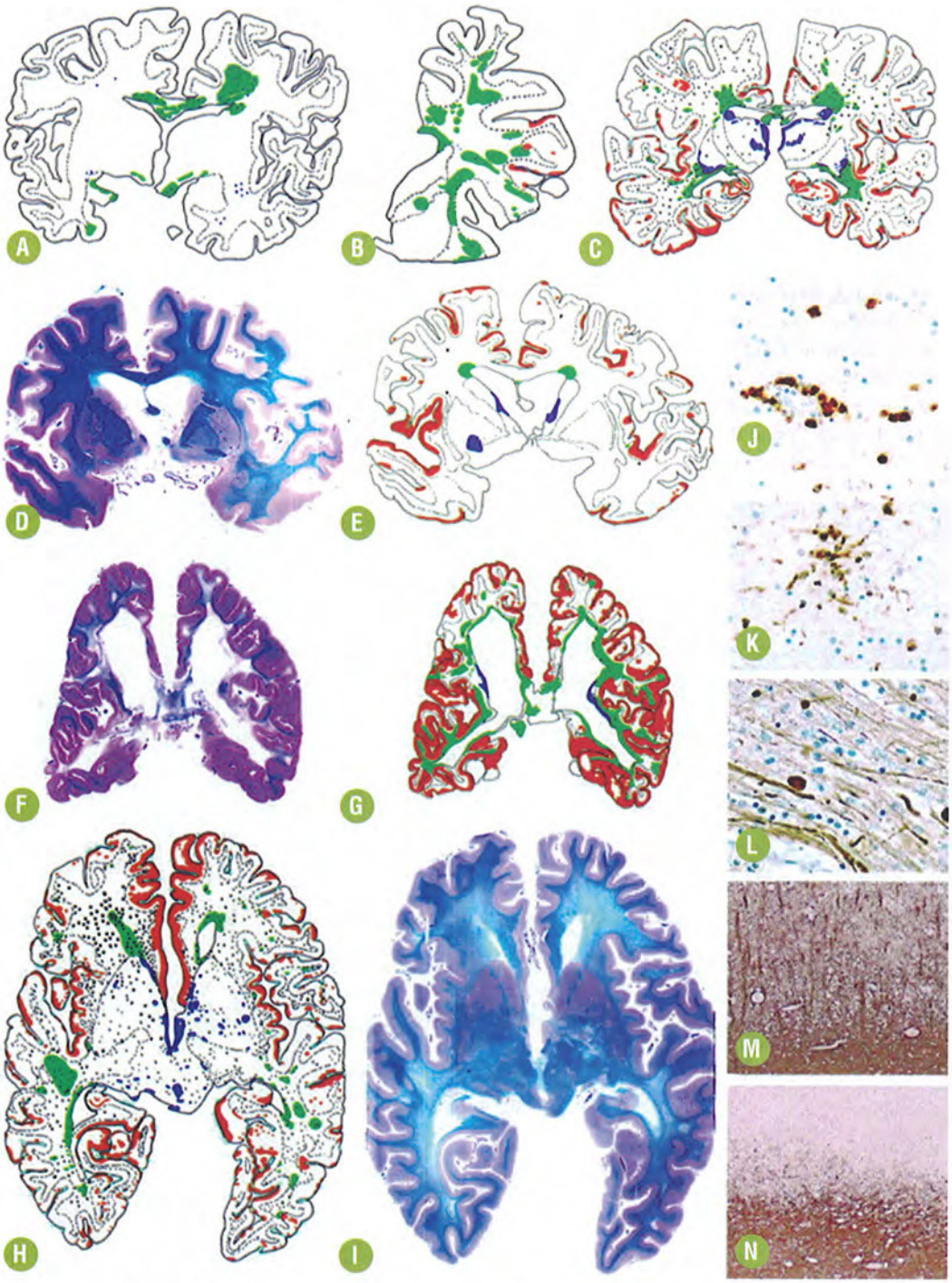

FIGURA 21-8. Análise comparativa das formas da esclerose múltipla. As placas inflamatórias focais na substância branca dominam a patologia na EM-RR, enquanto a desmielinização cortical e a inflamação difusa na substância branca constituem achados característicos da EM-PP e da EM-SP. **A, B, C, E, G** e **H**: desenhos esquemáticos de cérebros com EM; verde: placas de desmielinização na substância branca; vermelho: desmielinização cortical; azul: lesões desmielinizadas na substância cinzenta profunda; pontos azul-escuros: infiltrado inflamatório no cérebro; pontos azul-claros em C, E, G e H: infiltrado inflamatório nas meninges. **(A)** Homem, 35 anos, 1,5 mês de duração da doença aguda; (**B**) EM-RR: mulher, 57 anos, 13 anos de doença; **(C)** EM-SP: homem, 43 anos, 16 anos de doença; (**D** e **E**) EM-PP com severa desmielinização no córtex, mas somente mínimo comprometimento da substância branca, coloração *luxol fast blue* e esquema correspondente, ×0.3; **(F** e **G)** EM-SP: mulher, 46 anos, 16 anos de doença, demonstrando extenso dano no córtex e na substância branca, coloração *luxol fast blue* e esquema correspondente, × 0.3; **(H)** EM-PP: mulher, 55 anos, cinco anos de doença; **(I)** anormalidades difusas na substância branca NE EM-PP; somente a mielina subcortical está intacta. Existiam somente poucas placas desmielinizadas (ver também **H**); coloração *luxol fast blue*, ×0.5; **(J)** inflamação na substância branca de aparência normal na EM-PP; imunocitoquímica para CD8, ×150; **(K)** ativação da microglia e formação de nódulos microgliais na substância branca de aparência normal na EM-PP, ×75; **(L)** dano axonal difuso refletido pelo edema axonal, aumento das extremidades axonais na substância branca de aparência normal na EM-PP, imunocitoquímica para neurofilamento, ×150; **(M)** mielina cortical normal em um paciente com EM-SP; imunocitoquímica para PLP, ×12; **(N)** área cortical adjacente àquela mostrada em **M** com completa desmielinização em todo o córtex; mielina na substância branca subcortical está intacta; imunocitoquímica para PLP, ×12. Reprodução autorizada de Kutzelnigg A e cols. Cortical demyelination and diffuse white matter injury in multiple sclerosis. Brain 2005.

de uma análise retrospectiva de longo prazo (> 25 anos). Os exames de imagem refletem a doença indolente com baixa carga de lesões em T2/*fluid attenuated inversion recovery* (FLAIR), ausência ou paucidade de "buracos negros" em T1 e ausência de atrofia evidente (Fig. 21-9).

O diagnóstico de EM de início precoce, abaixo dos 10 anos de idade, é ainda mais desafiador, principalmente devido ao diagnóstico diferencial com a ADEM. De uma forma geral, quanto mais jovem a criança com EM, mais atípicos a apresentação clínica, os exames laboratoriais e a neuroimagem. Assim, mais cuidado é demandado para o estabelecimento do diagnóstico de EM, conforme apresentado nos critérios do estudo Kids with Multiple Sclerosis KIDMUS (2004). Tem sido defendida a investigação diagnóstica ampla dos eventos inflamatórios desmielinizantes iniciais na infância, sendo necessária uma série mínima de exames que incluem: RM do encéfalo e da medula espinal, estudo do LCS, quimiocitológico, pesquisa de bandas oligoclonais pelo método de focalização isoelétrica e índice de IgG, além de hemograma, velocidade de hemossedimentação (VHS) e fator antinuclear.

ACHADOS DE IMAGEM

Critérios Diagnósticos

Desde os critérios de Schummacher, propostos em 1965, o diagnóstico de EM se baseia fundamentalmente na demonstração de disseminação no tempo, com surtos da doença ocorrendo em épocas diferentes, e no espaço, com evidências clínicas de substratos desmielinizantes em locais distintos do SNC confirmados pelo médico. Além disso, não pode haver uma explicação melhor para o conjunto de manifestações clínicas (*no better explanation*).

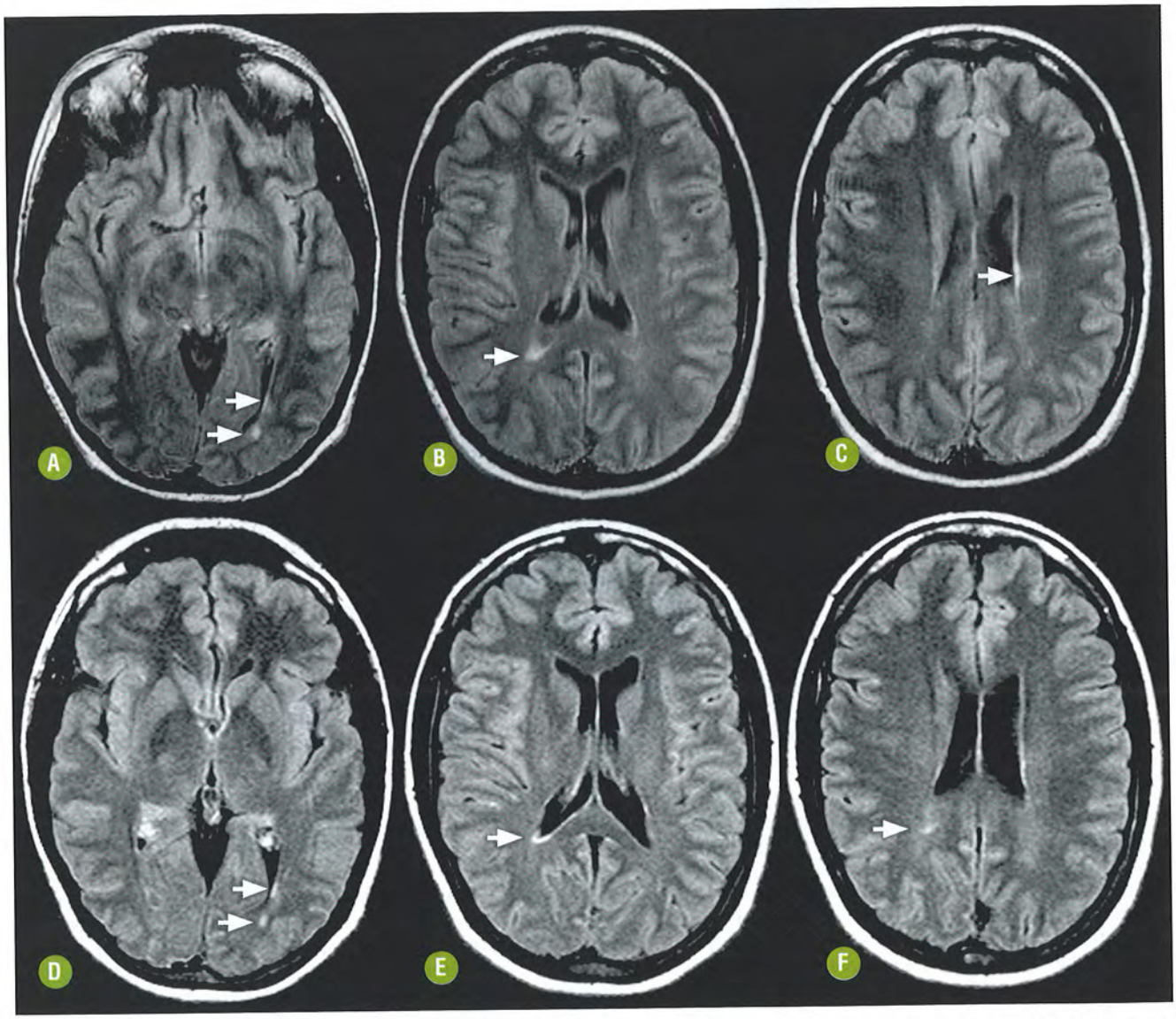

FIGURA 21-9. Esclerose múltipla benigna. Sexo feminino, 24 anos, com diagnóstico baseado em dois episódios clínicos diferentes (diplopia e mielite), quando apresentava nas imagens axiais FLAIR do encéfalo **(A-C)** apenas poucas lesões periventriculares (setas brancas). No acompanhamento de 10 anos as imagens comparativas FLAIR **(D-F)** demonstraram apenas o aparecimento de uma lesão no hemisfério direito (seta em **F**). A paciente encontra-se assintomática e no acompanhamento da década apresentou apenas mais dois surtos clínicos caracterizados por hipoestesia à esquerda e incontinência urinária, ambos com recuperação completa.

Em 2001, durante a realização do Painel Internacional para o Diagnóstico de EM, presidido pelo neurologista William Ian McDonald, a RM foi incorporada como a principal ferramenta paraclínica para a demonstração de disseminação da doença no tempo e no espaço, sendo atribuída aos estudos de Barkhof (1997) e Tintoré (2000) a definição da participação do método nos critérios diagnósticos (critérios de McDonald, 2001).

Desde então os critérios passaram por duas revisões, nas quais as modificações mais importantes promoveram o aprimoramento dos parâmetros de emprego da RM da medula espinal (2005) e, mais recentemente, pela mudança dos paradigmas de imagem para a caracterização da disseminação no espaço e no tempo (2010), aceitando as evidências apontadas pelos estudos de Swanton e cols. (2006) e Rovira e cols. (2009), respectivamente.

Ao longo da última década os critérios se tornaram mais simples e privilegiaram maior sensibilidade diagnóstica sem prejuízo significativo da especificidade. Os critérios atuais (McDonald, 2010) permitem a caracterização da disseminação no tempo e no espaço com apenas um único exame de RM, realizado a qualquer época após um evento clínico inaugural da CIS (Tabela 21-5) (Fig. 21-10).

A correlação entre a clínica e a imagem, particularmente a RM, possibilita descartar outras enfermidades e corrobora o diagnóstico de EM, mesmo nas formas monossintomáticas da doença. Há uma pequena porcentagem de indivíduos nos quais o diagnóstico de EM representa grande desafio (1%-2%), geralmente aqueles com curso clínico progressivo primário, em que a medula espinal se encontra afetada preferencial ou isoladamente e aqueles nos quais os estudos paraclínicos resultam normais.

Os critérios do Painel Internacional têm sido criticados por considerarem apenas as alterações parenquimatosas focais, em detrimento do emprego de sequências não convencionais para a caracterização de dano parenquimatoso difuso. Além disso, estes critérios têm restrições para o uso em crianças, particularmente naquelas abaixo de 10 anos (EM de início precoce).

Visando o exercício diagnóstico e o melhor emprego dos critérios do Painel Internacional (McDonald, 2010) alguns cenários hipotéticos se prestam ao exercício diagnóstico.

Cenário 1: Dois surtos separados por 30 dias com evidências clínicas de duas áreas de acometimento (lesões) ao exame neurológico.

Este cenário dispensa testes paraclínicos e o diagnóstico de EM pode ser estabelecido com bases clínicas exclusivas, desde que sejam descartadas outras possibilidades diagnósticas. Porém, se a RM for realizada, como é de praxe na prática, e resultar normal ou não demonstrar lesões com padrão esperado para a EM, o diagnóstico específico deverá ser posto à prova e outras possibilidades diagnósticas deverão ser buscadas. Na prática é muito rara a ocorrência de RM do encéfalo normal em pacientes com EM clinicamente definida, ainda que a utilização de protocolos inapropriados ou equipamentos de baixo campo magnético possam contribuir para a ocorrência de resultados falsos negativos.

Cenário 2: Um surto clínico e evidências clínicas objetivas de duas ou mais áreas de acometimento (lesões) ao exame neurológico.

Diante deste cenário atende-se o critério de disseminação espacial, restando, todavia, a necessidade de busca ativa pela caracterização da disseminação temporal, que deve então ser buscada por duas vias: aguarda-se surto clínico adicional ou, de preferência, comprova-se a disseminação temporal pelo acréscimo à investigação de um estudo de RM com gadolínio (Fig. 21-11).

Cenário 3: Um surto clínico e evidência objetiva de uma única área de acometimento (lesão) ao exame neurológico (CIS).

As ferramentas paraclínicas assumiram importância fundamental neste cenário, particularmente a RM, visando o estabelecimento precoce do diagnóstico da forma monossintomática da EM e a introdução de drogas com potencial modificação da história natural da doença.

A RM se presta à avaliação do prognóstico nos casos de CIS, estimando o risco de conversão para EM (CIS de alto risco *vs.* CIS de baixo risco). Entretanto, além disso, a RM é a ferramenta mais confiável para a busca ativa da demonstração da disseminação do processo desmielinizante no tempo e no espaço, indispensável para o preenchimento dos critérios diagnósticos atuais (Fig. 21-12).

É sabido que cerca de 50%-70% dos pacientes com CIS têm lesões clinicamente silenciosas detectáveis à RM sugestivas de EM, o que altera sobremaneira o prognóstico. Além disso, a presença de três ou mais lesões em T2/FLAIR prediz mais de 80% de chance de evolução subsequente para EM clinicamente definida em 7 a 10 anos.

Cenário 4: Dois surtos clínicos e evidências objetivas de uma área de acometimento (lesão) ao exame neurológico.

TABELA 21-5. Critérios de McDonald 2010 para Emprego da RM na Caracterização de Disseminação no Tempo e no Espaço

Disseminação no Espaço	*Disseminação no Tempo*
Presença de ≥ 1 lesão hiperintensa em T2 em pelo menos 2 das seguintes regiões:	Nova lesão em T2 ou nova lesão Gd+ observada em RM de seguimento, em referência ao exame de base, independente do tempo.
Periventricular Justacortical Infratentorial Medula espinal[b]	Presença simultânea de lesões Gd+ assintomáticas e lesões sem impregnação, em qualquer tempo.

[b] Se houver síndrome medular ou do tronco encefálico, as lesões sintomáticas devem ser excluídas da contagem.
Gd+ = lesão com impregnação pelo agente paramagnético (gadolínio).

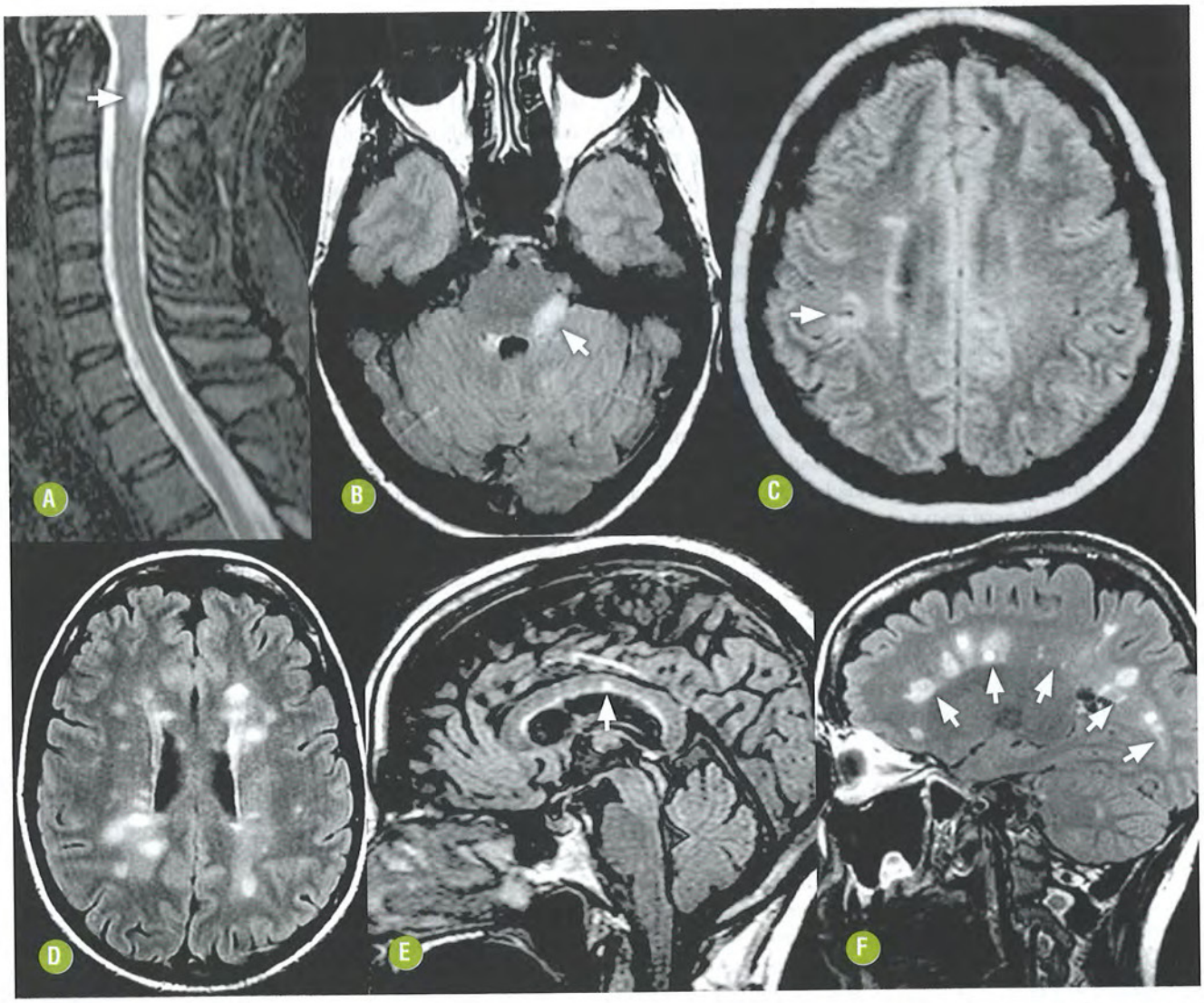

FIGURA 21-10. Imagens de ressonância magnética na avaliação de disseminação espacial da esclerose múltipla. Admite-se que ao longo de sua evolução qualquer indivíduo com diagnóstico de EM terá pelo menos duas das lesões típicas aqui representadas na medula espinal **(A)**, no compartimento infratentorial **(B)**, na substância branca justacortical **(C)** e na região periventricular **(D)**. Estas regiões devem ser ativamente examinadas para o preenchimento dos critérios de disseminação espacial por imagem (RM). O acometimento da interface calososseptal **(E)**, com as lesões que tocam a superfície inferior do corpo caloso, e a típica distribuição periventricular dos "dedos de Dawson" **(F)** acrescem especificidade ao diagnóstico, mas não devem ser exigidos no exame inicial.

Este cenário configura o atendimento do critério de disseminação temporal, devendo-se demonstrar a disseminação espacial por meio de ferramentas paraclínicas, conforme previamente exposto, ou aguardar novo surto implicando outra área (lesão).

Interpretação das Sequências Convencionais de Ressonância Magnética Úteis para o Diagnóstico e o Acompanhamento da Esclerose Múltipla

Atribui-se à RM o papel de marcador biológico da EM pelas altas sensibilidade e especificidade de seus achados. Isso aumenta demais a participação e, consequentemente, a responsabilidade do radiologista na interpretação confiável dos achados.

A contribuição do radiologista é primordial desde a interpretação dos critérios diagnósticos da doença precoce ao acompanhamento da doença estabelecida, com inferências sobre as diferentes nuanças do substrato histopatológico das lesões na evolução da doença. A imagem tem relevância estabelecida na avaliação da eficácia do tratamento instituído e na identificação dos diagnósticos diferenciais.

Lesões Hiperintensas em T2/FLAIR

Após atingirem dimensões máximas durante um período de quatro a oito semanas, as lesões tendem a reduzir de tamanho, permanecendo uma área residual decorrente do processo agudo ("impressão digital da lesão"). Pode haver reativação da atividade desmielinizante no mesmo local ao longo dos anos que se seguem.

Com a progressão da afecção e com os repetidos surtos, as lesões hiperintensas em T2/FLAIR tornam-se paulatinamente confluentes devido à expansão de lesões antigas somada

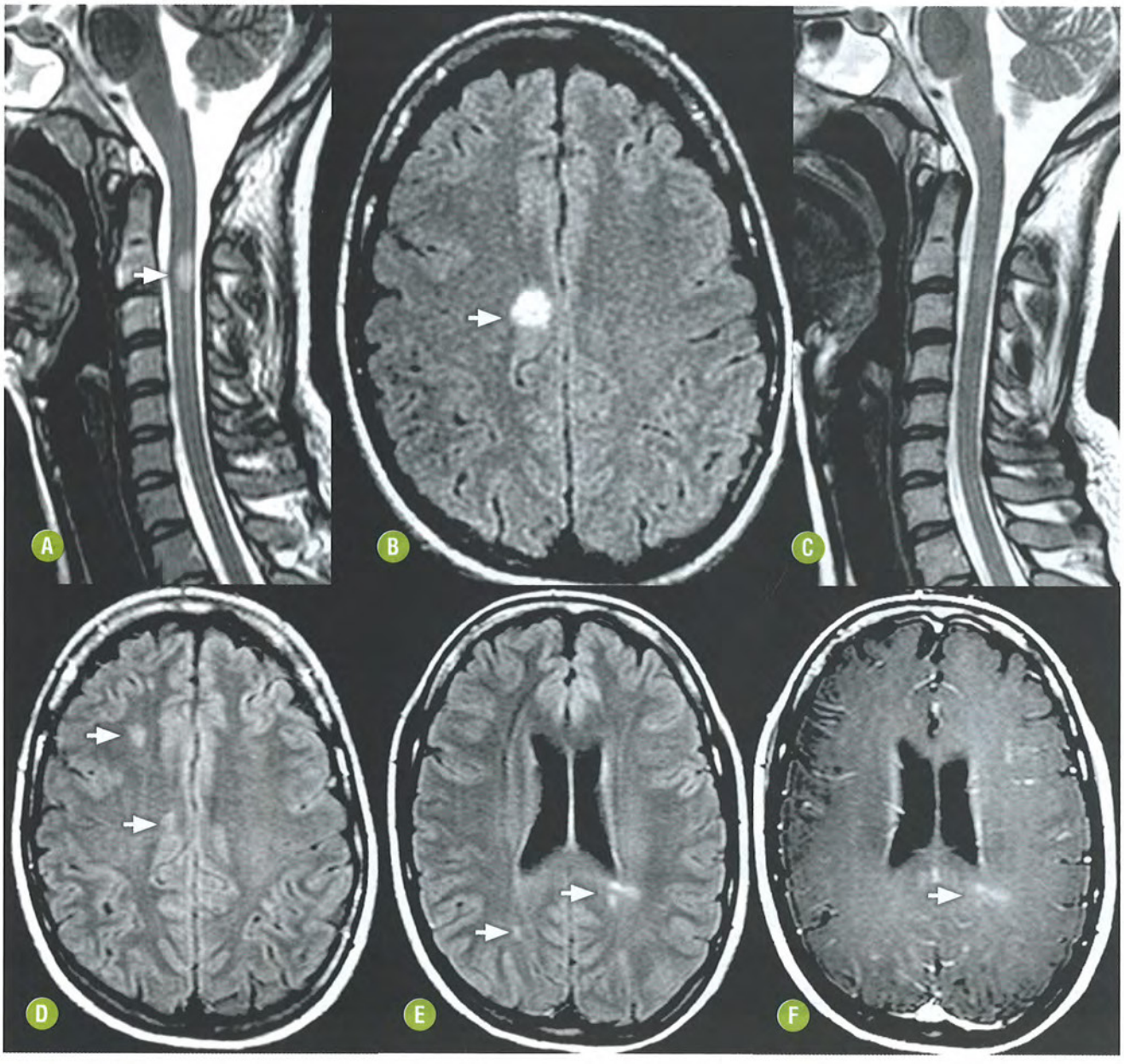

FIGURA 21-11. Disseminação temporal por imagens de ressonância magnética. Paciente com CIS e demonstração clínica e por imagem (setas) de lesão medular e cerebral (disseminação espacial), vistas nas imagens T2 sagital da medula espinal cervical **(A)** e axial FLAIR **(B)**. A disseminação temporal foi confirmada mesmo na ausência de manifestações clínicas no estudo de RM após três meses **(C-F)**. Observe a regressão das lesões iniciais e o aparecimento de novas lesões no encéfalo (setas).

ao surgimento de novas lesões, finalmente envolvendo praticamente todo o centro semioval, a coroa radiada e as fibras subcorticais "U". Estima-se que o volume total de lesões identificadas em T2 aumente 5% a 10% ao ano nos pacientes com EM-RR e EM-SP.

As lesões hiperintensas nas sequências ponderadas em T2/FLAIR refletem o aumento do conteúdo local de água extracelular, não constituindo, por conseguinte, um padrão específico, mas o resultado esperado para a maioria dos processos patológicos. No cenário particular das doenças desmielinizantes, a hiperintensidade de sinal em T2/FLAIR é comum em inflamação, edema, desmielinização, gliose, degeneração walleriana, perda axonal e até mesmo na remielinização.

A grande variedade histopatológica encontrada nas lesões hiperintensas em T2/FLAIR explica em parte a fraca correlação entre o volume total de lesões em T2 e o grau de incapacidade neurológica na EM. Vale ressaltar que uma contribuição menor da elevação da carga de lesões em T2 se origina da degeneração secundária das fibras de substância branca, que algumas vezes pode ser vista em topografia remota em referência às lesões verdadeiramente desmielinizantes.

Na rotina diária de interpretação dos estudos de RM do encéfalo a ocorrência de focos hiperintensos em T2/FLAIR representa um dos achados mais corriqueiros, inespecíficos e, frequentemente, incidental, sendo por isso de suma importância a caracterização de sua distribuição e morfologia.

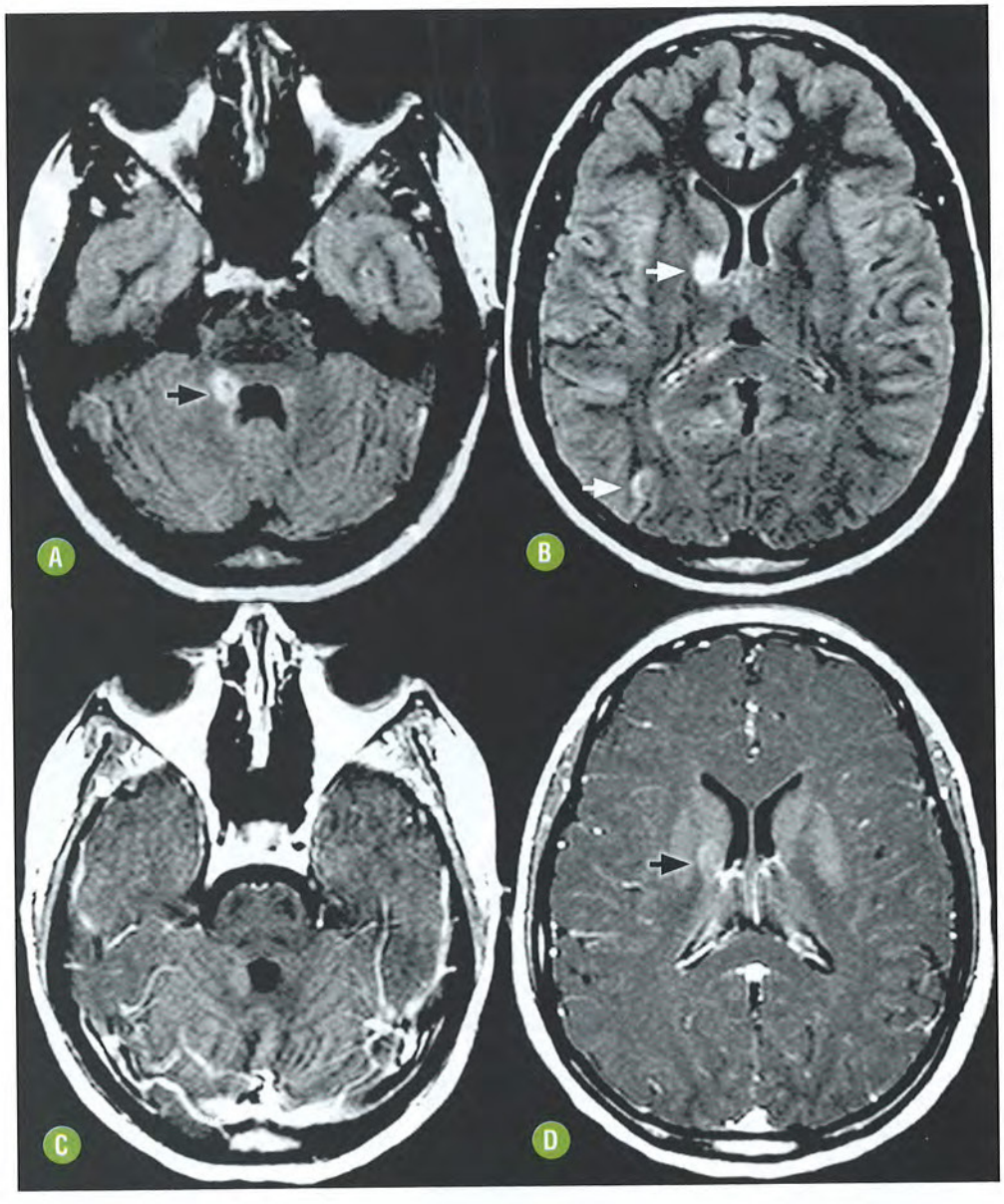

FIGURA 21-12. Disseminação espacial e temporal em um único exame de ressonância magnética. Paciente com CIS (alteração de sensibilidade na face), na qual a RM axial FLAIR **(A)** demonstrou lesão no tronco encefálico no trajeto intra-axial do nervo trigêmeo direito (seta preta), responsável pela clínica. A imagem axial FLAIR **(B)** para avaliação do cérebro demonstrou a disseminação no espaço pela caracterização de duas lesões (periventricular e justacortical – setas brancas) e a injeção intravenosa do agente paramagnético **(C-D)** confirmou a presença de disseminação temporal pela presença de impregnação em apenas uma delas (seta preta). A lesão responsável pela manifestação clínica (seta preta) não é considerada no preenchimento dos critérios de disseminação espacial.

Distribuição e Morfologia

Na substância branca, as lesões desmielinizantes da EM afetam principalmente as regiões periventriculares, o corpo caloso, as regiões subcorticais e o encéfalo infratentorial. Uma distribuição que acresce especificidade à demonstração de focos hiperintensos em T2/FLAIR é o comprometimento das regiões adjacentes aos cornos temporais dos ventrículos laterais, que é frequente mesmo nas fases precoces da EM e raro na maioria das afecções microvasculares.

As lesões da EM têm morfologia arredondada ou ovoide e diâmetro maior que 3 mm quando localizadas no compartimento supratentorial. As placas periventriculares típicas são mais comumente posteriores e perpendiculares à superfície ependimária (justaventriculares), como resultado do comprometimento inflamatório perivenular. Esta distribuição pode ser estimada nas imagens da RM, nas quais se observa o padrão classicamente denominado como "dedos de Dawson".

O comprometimento do corpo caloso é achado comum e precoce nos casos de EM e também confere especificidade ao diagnóstico de EM. Caracteriza-se pela extensão à superfície inferior, na interface calososseptal. O acometimento do corpo caloso pode ser primário pela doença ou, menos frequentemente, secundário à degeneração axonal.

Na região infratentorial as lesões têm situação periférica, geralmente na ponte ou no circuito intra-axial do quinto nervo craniano, pedúnculos cerebelares médios, assoalho do quarto ventrículo e substância branca cerebelar. O acometimento infratentorial, particularmente do tronco encefálico, é mais bem estimado pelo emprego de aquisições de imagem ponderada na densidade de prótons (DP) (Fig. 21-13).

Comprometimento direto do córtex pode também ocorrer, de maneira mais frequente do que outrora se considerou, sendo importante foco de investigações recentes devido às suas implicações cognitivas. As sequências IR com dupla inversão da recuperação (DIR) são as mais indicadas para este propósito. Acreditamos que a sequência FLAIR volumétrica seja uma

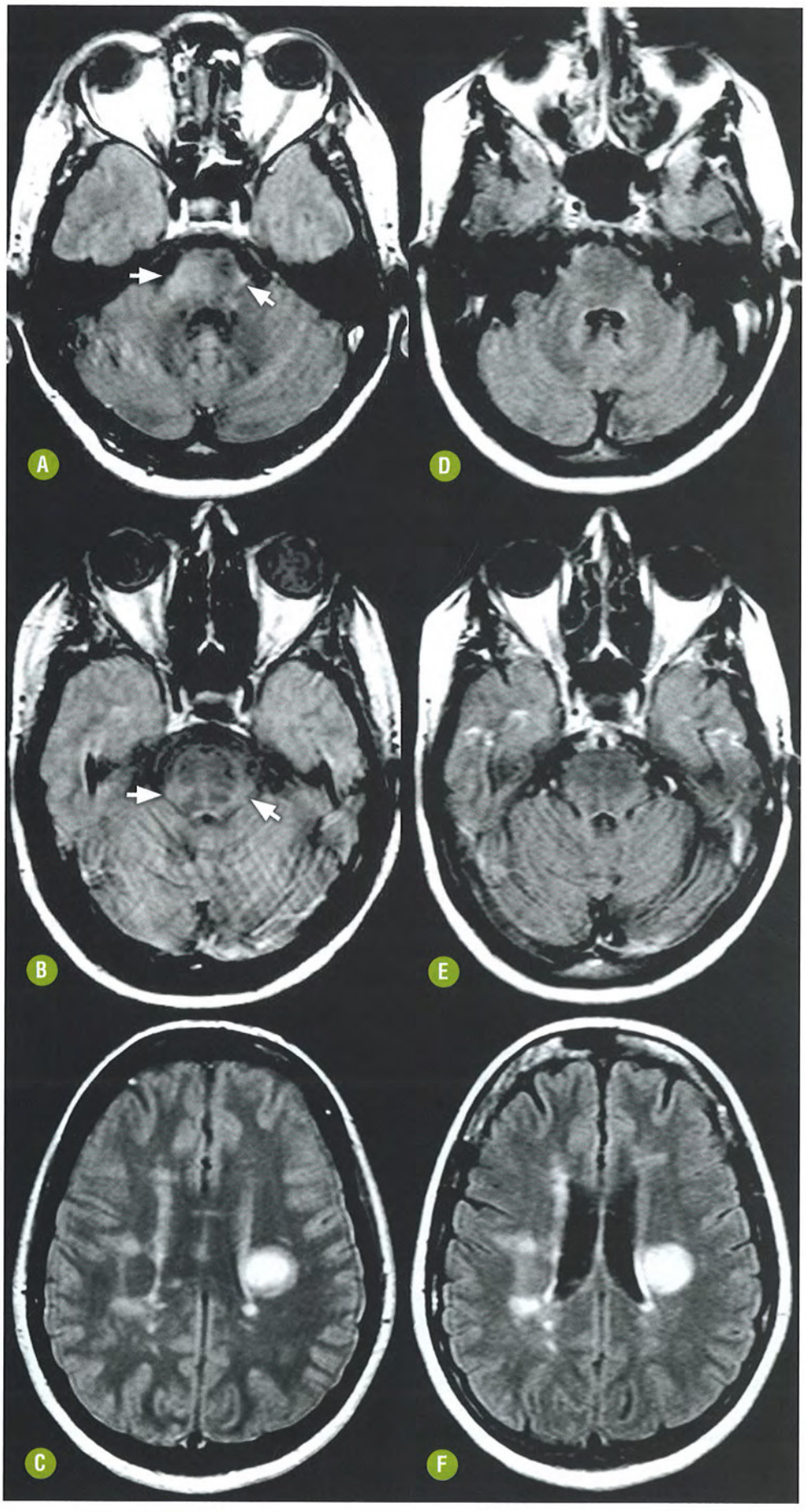

FIGURA 21-13. Comparação de desempenho das sequências de RM na demonstração de lesões infratentoriais. As imagens em densidade de prótons **(A-C)** evidenciam a superioridade na detecção das lesões de tronco encefálico (setas) à análise comparativa com as imagens FLAIR **(D-F)**. Observe, entretanto, que ambas demonstram as lesões supratentoriais, porém as imagens FLAIR são superiores na delimitação do contorno das lesões e são mais úteis na demonstração de lesões justacorticais.

alternativa à aquisição DIR, com bons resultados para a demonstração de lesões corticojustacorticais e maior eficiência pela grande aplicabilidade das imagens FLAIR no contexto da EM (Fig. 21-14).

Lesões Hipointensas em T1

As imagens ponderadas em T1 permitem distinguir algumas particularidades das lesões crônicas, não alcançáveis com aquelas T2/FLAIR. As lesões com hipersinal em T2/FLAIR e sinal isointenso em T1 são as mais encontradas e representam apenas placas de desmielinização crônica.

Por outro lado, uma pequena fração das lesões hiperintensas em T2/FLAIR constitui um padrão muito específico e importante pela sua particular hipointensidade de sinal em T1, em relação à substância branca adjacente. São reconhecidas como "buracos negros" e resultam do dano parenquimatoso severo e irreversível, com redução da densidade axonal decorrente do processo desmielinizante (Fig. 21-15).

Os "buracos negros" demonstram maior correlação com as incapacidades neurológicas do que o volume das lesões hiperintensas em T2, sendo as primeiras particularmente numerosas em pacientes com EM-SP. Vale ressaltar a raridade, ou mesmo inexistência, deste padrão no tronco encefálico, medula espinal, córtex cerebral e nervos ópticos, apesar de ocorrer perda axonal nestas estruturas.

É fundamental a diferenciação entre as lesões agudas edematosas, também hipointensas em T1 e que podem recrudescer durante a evolução, e os verdadeiros "buracos negros". Durante a fase aguda, existe quebra de BHE e consequente impregnação das lesões pelo gadolínio, contribuindo para a melhor diferenciação (Fig. 21-16).

Lesões Gadolínio-positivas

A ocorrência de impregnação focal das lesões desmielinizantes resulta da atividade inflamatória que culmina em um fenômeno transitório de disfunção da BHE com aumento de sua permeabilidade e extravasamento de pequena quantidade do agente de contraste paramagnético. Este fenômeno varia em proporção direta com a dose de gadolínio injetado pela via intravenosa, e com o tempo decorrido até a aquisição, entre 5 e 20 minutos, com tempo ótimo de retardo estimado em cerca de 12 a 15 minutos. Por outro lado, é precocemente impedido pelo uso de anti-inflamatório hormonal, que induz à estabilidade da BHE.

As lesões gadolínio-positivas (Gd+) têm correlação histopatológica com a atividade inflamatória da doença e denunciam a migração de células-T através da BHE. Pelo predomínio da atividade inflamatória, ocorrem mais comumente na EM-RR, quando em comparação com a EM-SP ou EM-PP. É possível estimar a extensão do comprometimento inflamatório no encéfalo e na medula, bem como avaliar o controle da atividade inflamatória após a instituição terapêutica (Fig. 21-17).

A morfologia do realce é variável, mais comumente com diminuto foco de aspecto nodular e homogêneo. Realce heterogêneo, aspecto pseudotumoral e realce anelar também podem ocorrer, este último relacionado com a reativação de lesão previamente estabelecida. Um padrão particularmente característico de substrato desmielinizante é a presença de um anel incompleto de realce, podendo representar destruição tecidual mais severa e evolução definitiva para "buraco negro". A duração do realce é variável, em média persistindo por cerca de três semanas.

Substância Cinzenta Profunda

Acometimento da substância cinzenta profunda também pode ser observado na EM. Envolvimento difuso dos núcleos da base é demonstrado por redução volumétrica dos mesmos, com baixo sinal nas sequências ponderadas em T2, T2* ou *susceptibility weighted imaging* (SWI), refletindo depósito local de ferro (Fig. 21-18). Evidências clínicas sugerem correlação modesta entre o padrão "T2 escuro" e o grau de incapacidade clínica.

Atrofia do Sistema Nervoso Central

As alterações neurodegenerativas da EM podem ser estimadas pela mensuração do grau de atrofia encefálica e medular, habitualmente observado com a evolução da doença. A atrofia

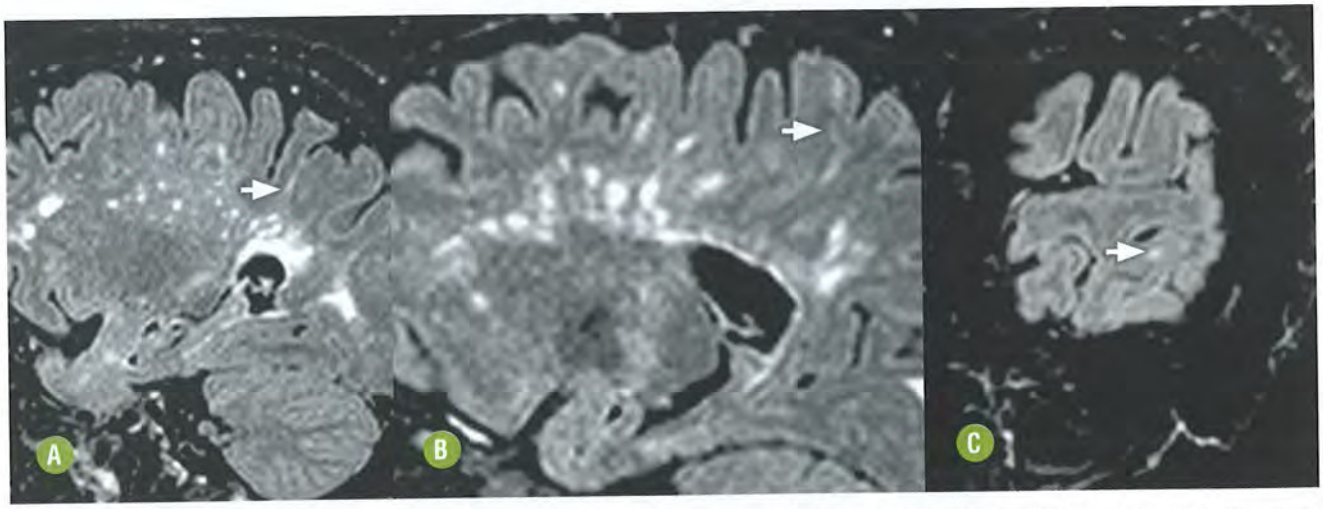

FIGURA 21-14. Lesões desmielinizantes relacionadas com o córtex. A reformatação de cortes finos da aquisição volumétrica FLAIR permitiu demonstrar lesão intracortical pura **(A)**, mista – intra e justacortical e subcortical **(B)** e – justacortical **(C)**.

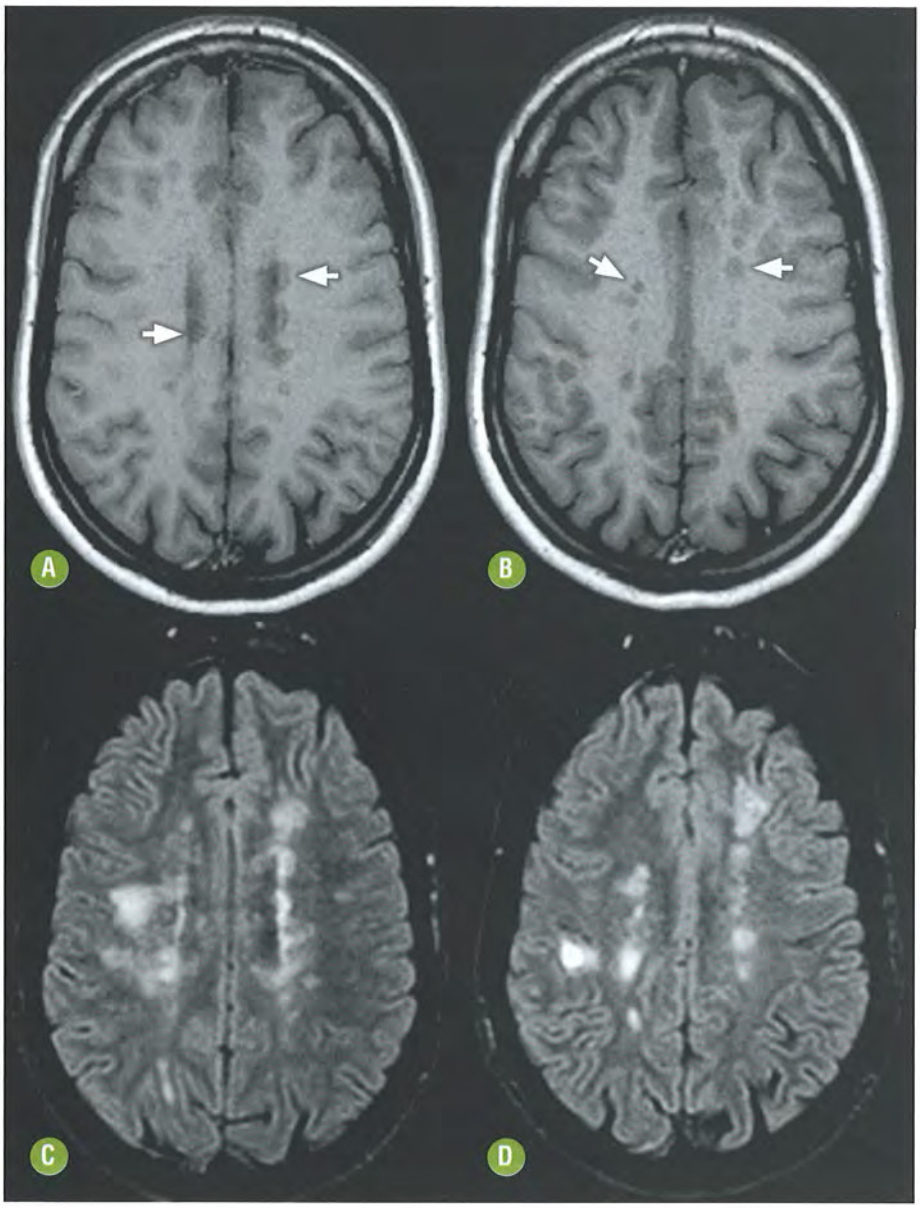

FIGURA 21-15. Lesões hipointensas em T1 ("buracos negros"). As imagens T1 **(A-B)** são fundamentais para a estimativa de injúria axonal irreversível caracterizada pelos focos hipointensos sem impregnação (setas). As ponderações T2/FLAIR **(C-D)** permitem apenas a caracterização de focos hiperintensos, independente do substrato específico da maioria das lesões.

do SNC é considerada um marcador clinicamente relevante na avaliação longitudinal dos pacientes, oferecendo informações adicionais às interpretações nas lesões focais.

A atrofia cerebral inicia-se em estágios precoces da história natural da doença e já está presente nos primeiros dois anos após a CIS ou na EM-RR precoce, com boa correlação com o prejuízo neurológico progressivo de longo prazo, incluindo a disfunção cognitiva. Atrofia medular também está presente desde as fases inicias do processo patológico, com boa correlação com as incapacidades clínicas, notadamente nas formas progressivas.

A taxa estimada de progressão da atrofia na EM-RR é 0,5%-1% ao ano, enquanto em controles saudáveis pareados por idade é de 0,1%-0,3%. A perda tecidual é global, cortical e subcortical, mas pode afetar de maneira mais significativa a substância cinzenta, particularmente notada nos núcleos da base e nos tálamos (Fig. 21-19). Nos casos mais incipientes, a atrofia pode ser buscada por meio da avaliação cuidadosa do alargamento do terceiro ventrículo nos estudos seriados, que caracteriza a redução talâmica (Fig. 21-20).

Várias técnicas de volumetria por RM foram desenvolvidas para a mensuração do grau de atrofia do SNC, incluindo técnicas manuais, semiautomáticas e automáticas, algumas com boa acurácia e alta reprodutibilidade. Apesar de promissoras para o seguimento da doença, estas técnicas atualmente têm relevância apenas para estudos populacionais, não sendo ainda utilizadas na prática clínica individual.

Condições relativamente extremas como desidratação, uso de corticoide e desnutrição podem simular a atrofia parenquimatosa (pseudoatrofia), porém esta exibe alguma reversão.

Imagem dos Nervos Ópticos

Diferente dos nervos cranianos típicos (terceiro ao décimo segundo pares), nos quais a mielina é formada pelas células de Schwann, os nervos ópticos representam verdadeiros prolon-

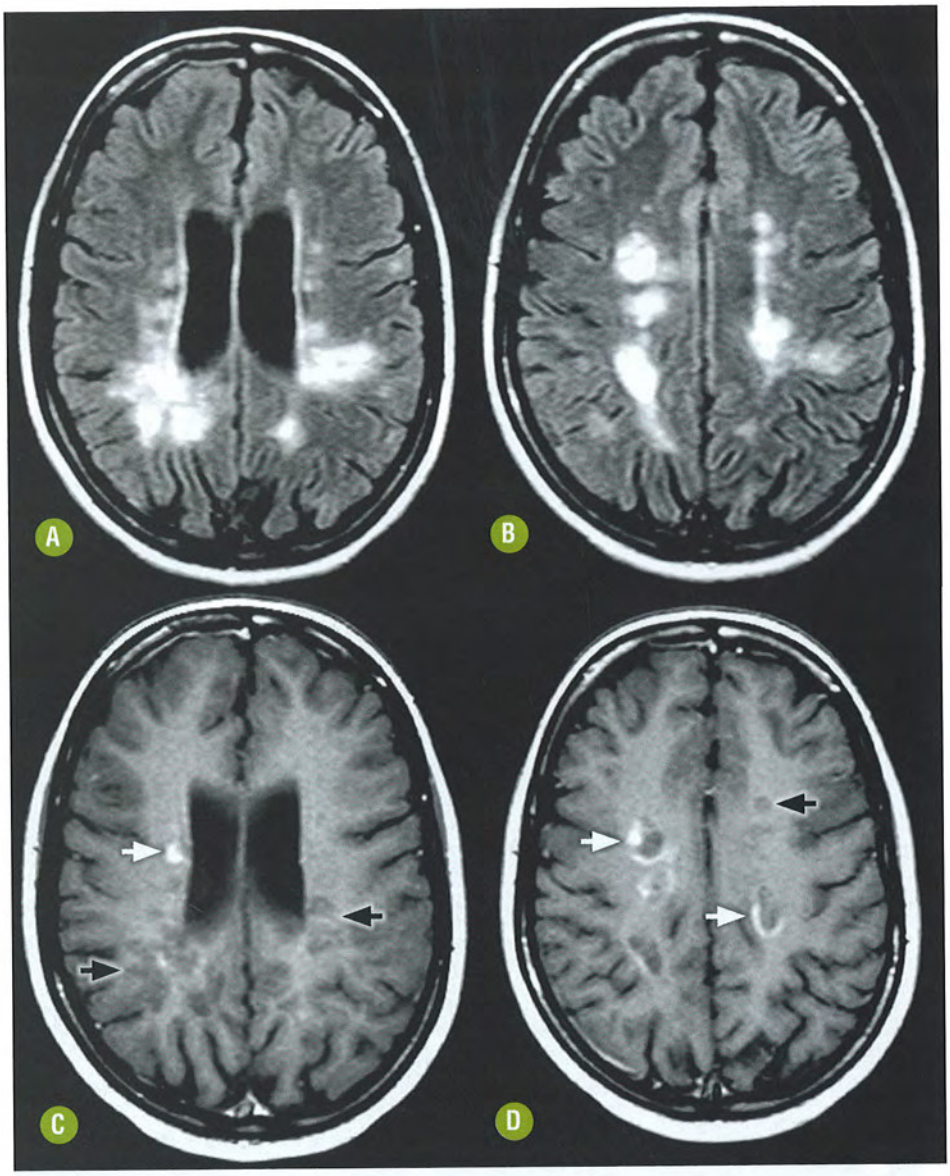

FIGURA 21-16. Lesões hipointensas em T1 por edema (lesões agudas). As imagens de RM axial FLAIR **(A-B)** demonstram múltiplas lesões confluentes periventriculares. As imagens comparativas em T1 após a injeção do agente paramagnético **(C-D)** permitem diferenciar as placas agudas (setas brancas) daquelas crônicas, com dano irreversível (setas pretas).

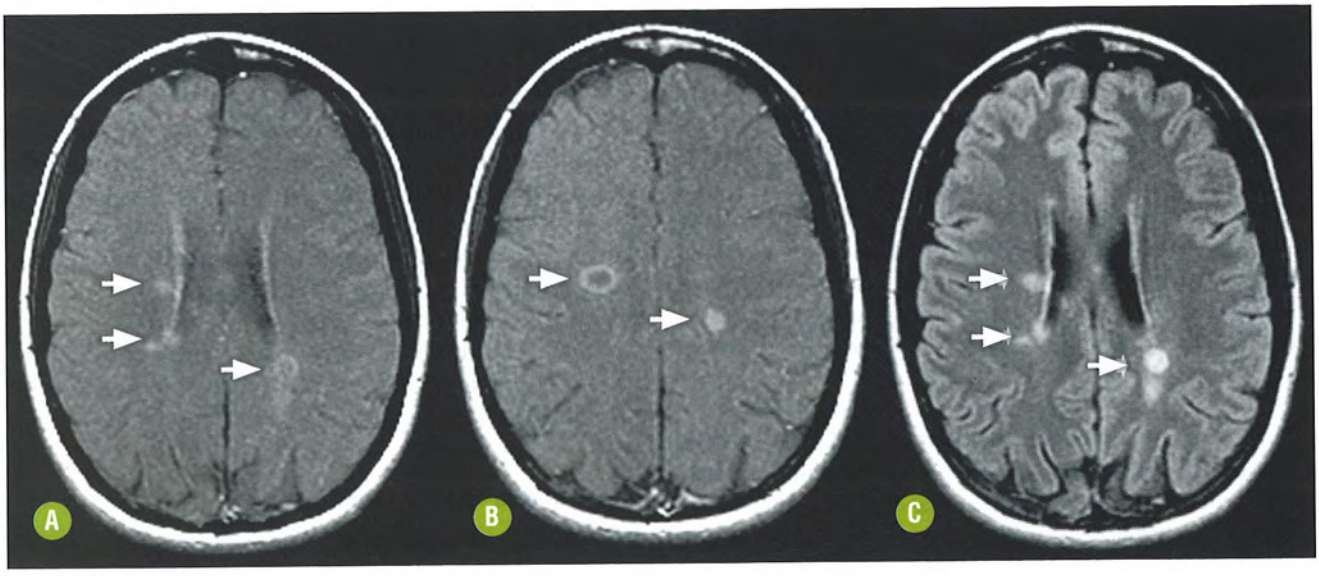

FIGURA 21-17. CONTINUA.

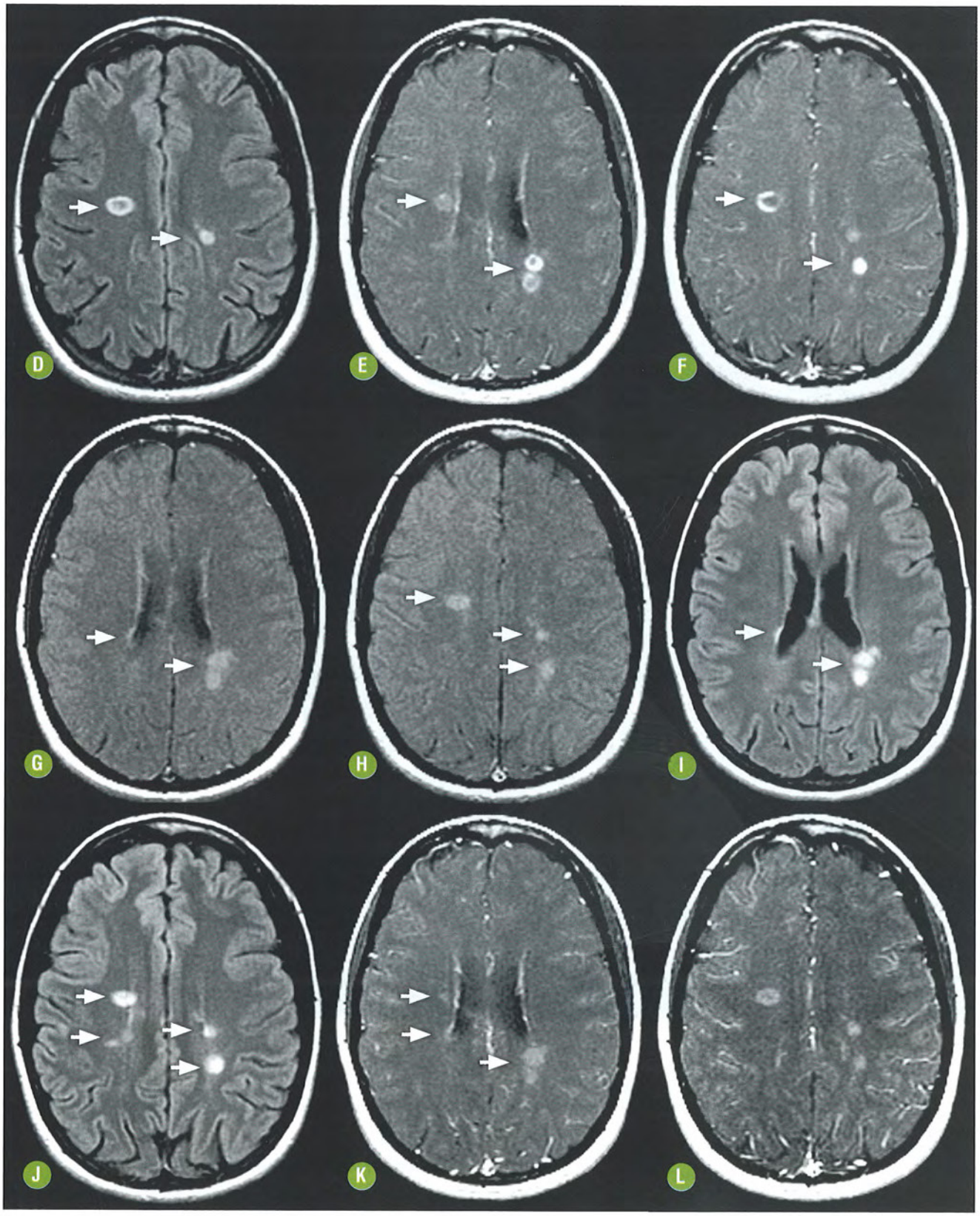

FIGURA 21-17. Correlação das lesões Gd+ e a presença de atividade inflamatória. As imagens axiais T1 SE com pulso MTC **(A-B)** e FLAIR **(C-D)** evidenciam várias placas desmielinizantes espontaneamente hiperintensas em ambas as aquisições (setas). Observe que a lesão maior tem configuração anelar na sequência T1 SE MTC. Após a injeção intravenosa do agente paramagnético observa-se impregnação de todas as lesões (setas), principalmente de aspecto anelar, denotando a atividade inflamatória local **(E-F)**. Após o tratamento do surto (parestesias no hemicorpo esquerdo e fadiga), as imagens comparativas **(G-L)** demonstraram o desaparecimento da impregnação anormal/atividade inflamatória, apenas com a persistência dos focos hiperintensos em T2/FLAIR (setas). Observe que a correta interpretação da impregnação demanda a comparação entre as imagens pré- e pós-contraste na aquisição T1 SE MTC.

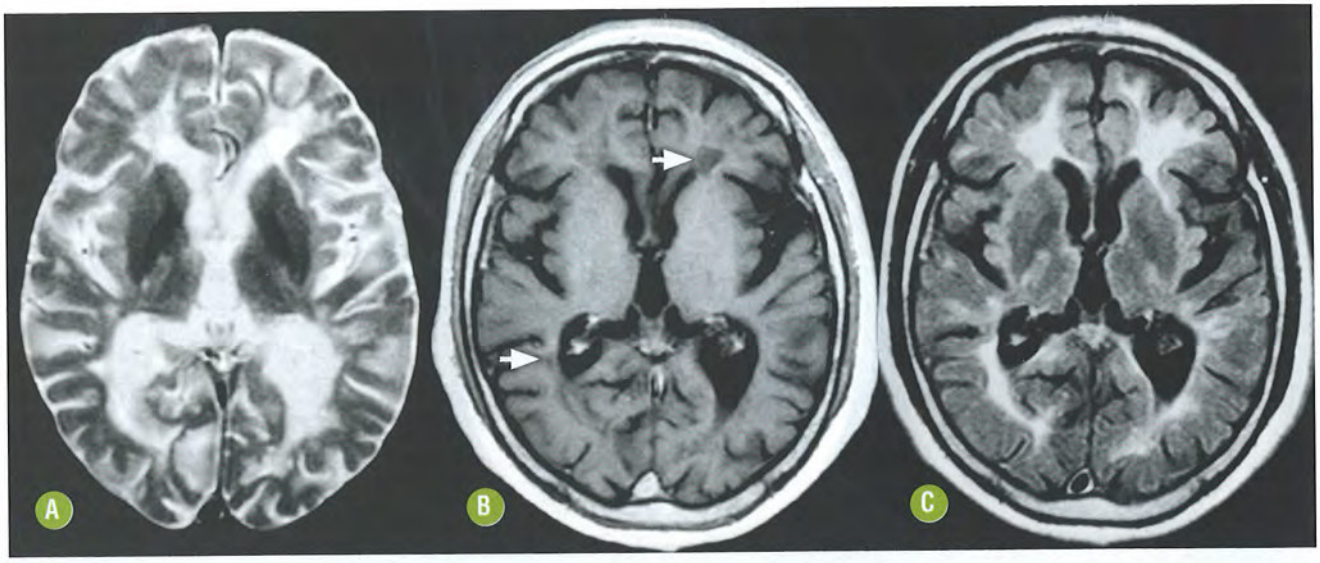

FIGURA 21-18. Esclerose múltipla com depósito anormal de ferro na substância cinzenta profunda. A imagem T2 FSE **(A)** já é capaz de demonstrar marcado hipossinal nos núcleos da base e tálamos nesta paciente de 40 anos, com 12 anos de evolução da doença. Observe a presença de marcada atrofia e de alguns "buracos negros" em T1 **(B)** (setas), bem como a confluência das lesões na imagem FLAIR **(C)**. O conjunto de achados permite inferir o acúmulo de incapacidades neurológicas nesta paciente com EM-SP.

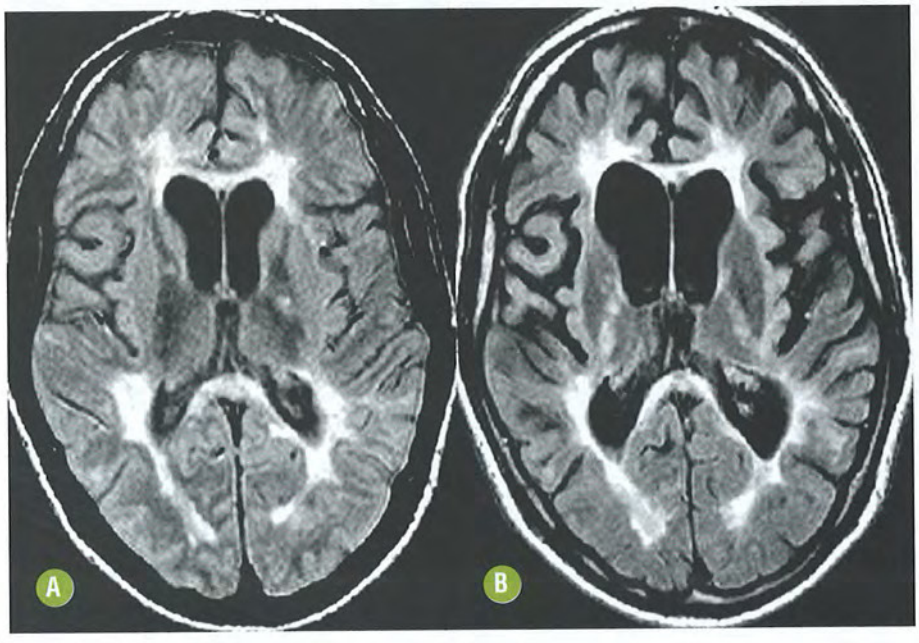

FIGURA 21-19. Atrofia progressiva na esclerose múltipla avançada. As imagens axiais FLAIR comparativas **(A-B)** demonstram acentuada atrofia parenquimatosa, cortical e subcortical, em exames seriados (seis anos). Note que no primeiro exame já havia atrofia com alargamento dos sulcos e do sistema ventricular. O exame evolutivo demonstra evidente atrofia dos núcleos da base e tálamos.

gamentos do encéfalo, nos quais a mielina é formada a partir dos oligodendrócitos, portanto mais suscetível à desmielinização inflamatória no contexto da EM.

A utilização de cortes finos de RM com alta resolução e técnicas de supressão de gordura facilmente identifica o edema e a alteração do sinal em T2/STIR nos nervos ópticos secundários à neurite óptica aguda, com boa correlação com os estudos eletrofisiológicos. As imagens coronais são preferíveis por oferecerem cortes perpendiculares ao nervo. A injeção intravenosa de contraste paramagnético permite a caracterização de impregnação variável ao longo dos segmentos orbitário e intracraniano em decorrência da inflamação do nervo (Fig. 21-21).

Em estágios mais tardios, o achado do envolvimento do nervo óptico caracteriza-se apenas por atrofia, com hipersinal em T2/STIR.

Imagem da Medula Espinal

Lesões hiperintensas em T2 são comumente vistas na medula espinal nos pacientes com EM, sendo causa comum de incapacidade clínica. Aproximadamente 45% dos pacientes com nove ou mais lesões encefálicas apresentam exame alterado da medula espinal. Visto que as lesões da medula espinal são mais raramente incidentais e não estão relacionadas com o envelhecimento, sua presença acresce especificidade ao diagnóstico por imagem de EM.

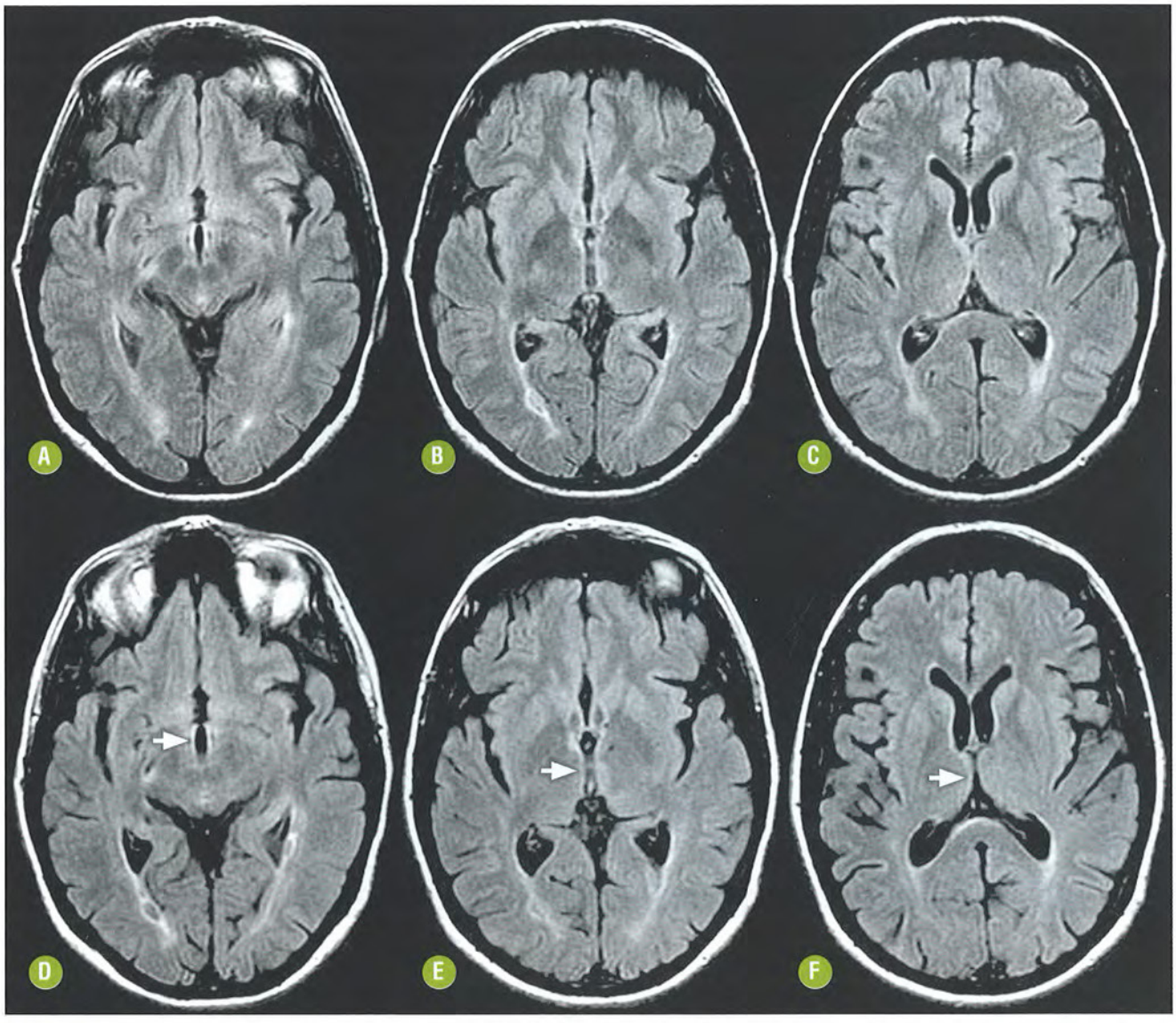

FIGURA 21-20. Atrofia progressiva na esclerose múltipla incipiente. As imagens axiais FLAIR no primeiro exame **(A-C)** demonstram lesões desmielinizantes esparsas, sem atrofia parenquimatosa. As imagens comparativas **(D-F)**, realizadas após quatro anos, evidenciam alargamento dos sulcos, das fissuras laterais e do sistema ventricular, particularmente do terceiro ventrículo (setas), na ausência de progressão significativa do número de lesões.

Lesões medulares focais, nas fases iniciais da EM, apresentam aspecto ovoide, hiperintensas nas imagens T2/STIR, com orientação longitudinal menor que a extensão de dois corpos vertebrais contíguos, que acomete de forma assimétrica menos da metade da área de secção transversa da medula, com predomínio no segmento cervical, sem efeito expansivo significativo e com impregnação variável pelo gadolínio (Fig. 21-22).

Lesões extensas fusiformes ou com formas irregulares que envolvem múltiplos níveis medulares e mais que metade do diâmetro medular transverso não são características da mielite transversa parcial vista na CIS e devem prontamente alertar para a pesquisa de mielopatias de outra natureza.

Alguns cuidados técnicos são recomendados, visando a adequada demonstração do dano medular desmielinizante. As lesões agudas têm sua detecção facilitada pela presença de edema vasogênico e impregnação variáveis, que denotam o comprometimento inflamatório agudo. Entretanto as placas medulares crônicas estáveis costumam representar maior dificuldade na sua detecção. Recomendamos a realização de sequência STIR no plano sagital, particularmente da medula espinal cervical, visando melhorar a detecção destas lesões (Fig. 21-23). Nas fases tardias da doença, as lesões tendem à confluência e se associam a atrofia focal ou difusa da medula, secundária a desmielinização, perda axonal e degeneração walleriana por lesões distantes. Nesta fase a sequência DP permite a melhor estimativa da extensão do dano medular espinal.

A presença de lesões medulares é provavelmente a principal responsável pela fraca correlação entre a clínica, medida pela Expanded Disability Status Scale (EDSS), e os estudos de RM convencional do encéfalo. Entretanto a baixa especificidade das sequências convencionais de RM ponderadas em T2, as variações individuais na eloquência dos locais acometidos e a



FIGURA 21-21. Neurite óptica desmielinizante. As imagens de RM das órbitas em T2 axial **(A)** e coronal **(B)** com supressão da gordura demonstram hipersinal e aumento de volume do nervo óptico direito (setas). Observe o "aspecto em alvo" do nervo contralateral no plano coronal. As imagens comparativas após a injeção intravenosa do agente de contraste paramagnético **(C-D)** evidenciam intensa impregnação ao longo do nervo (setas), inclusive da bainha (coronal).

presença de dano tecidual difuso microscópico ajudam a explicar este paradoxo clinicorradiológico.

A Tabela 21-6 resume as características dos principais achados das técnicas convencionais de RM no contexto da EM.

Sequências Não Convencionais de Ressonância Magnética

As técnicas avançadas de RM contribuíram sobremaneira para o melhor entendimento dos aspectos fisiopatológicos envolvidos na EM. Entretanto a utilização destas carece de padronização internacional e encontra-se atualmente restrita a estudos experimentais e ensaios clínicos, não havendo ainda justificativa científica para sua incorporação nos exames de rotina que almejam o diagnóstico e o acompanhamento da progressão da EM.

As técnicas convencionais de RM mostram-se incapazes de demonstrar adequadamente o substrato histopatológico heterogêneo presente na EM, e falham em quantificar a extensão do dano na substância branca de aparência normal (SBAN). Técnicas modernas de RM têm potencial para avançar diante dessas limitações e trazem nova luz acerca da patogênese e da evolução da doença.

Estudos mostram que as sequências convencionais de RM são capazes de detectar apenas 65% das placas desmielinizantes encontradas na substância branca. Consequentemente, a RM convencional falha em detectar uma parcela elevada do acometimento, particularmente na substância cinzenta, evidente nos estudos *post mortem*.

Oriunda da histopatologia e agora cada vez mais presente na literatura radiológica, grande parte da injúria relacionada com a EM parece residir na SBAN e na substância cinzenta de aparência normal (SCAN), coletivamente chamadas de tecido cerebral de aparência normal (TCAN). Neste dano mais difuso predomina processo inflamatório microglial em detrimento do infiltrado linfocitário mais comumente observado nas placas desmielinizantes focais. Pode haver também degradação da mielina ou mesmo perda axonal no TCAN. Essas anormalidades, difíceis de serem detectadas nas fases precoces da doença, parecem progredir inexoravelmente com o avanço da doença e têm manifestação variável nos diferentes fenótipos clínicos da EM.

Transferência de Magnetização

Estudos com transferência de magnetização demonstram a maior sensibilidade desta técnica em demonstrar alterações microestruturais do tecido, sendo particularmente valiosa na avaliação do TCAN, estimando a extensão da doença além dos limites macroscópicos da desmielinização em placas.

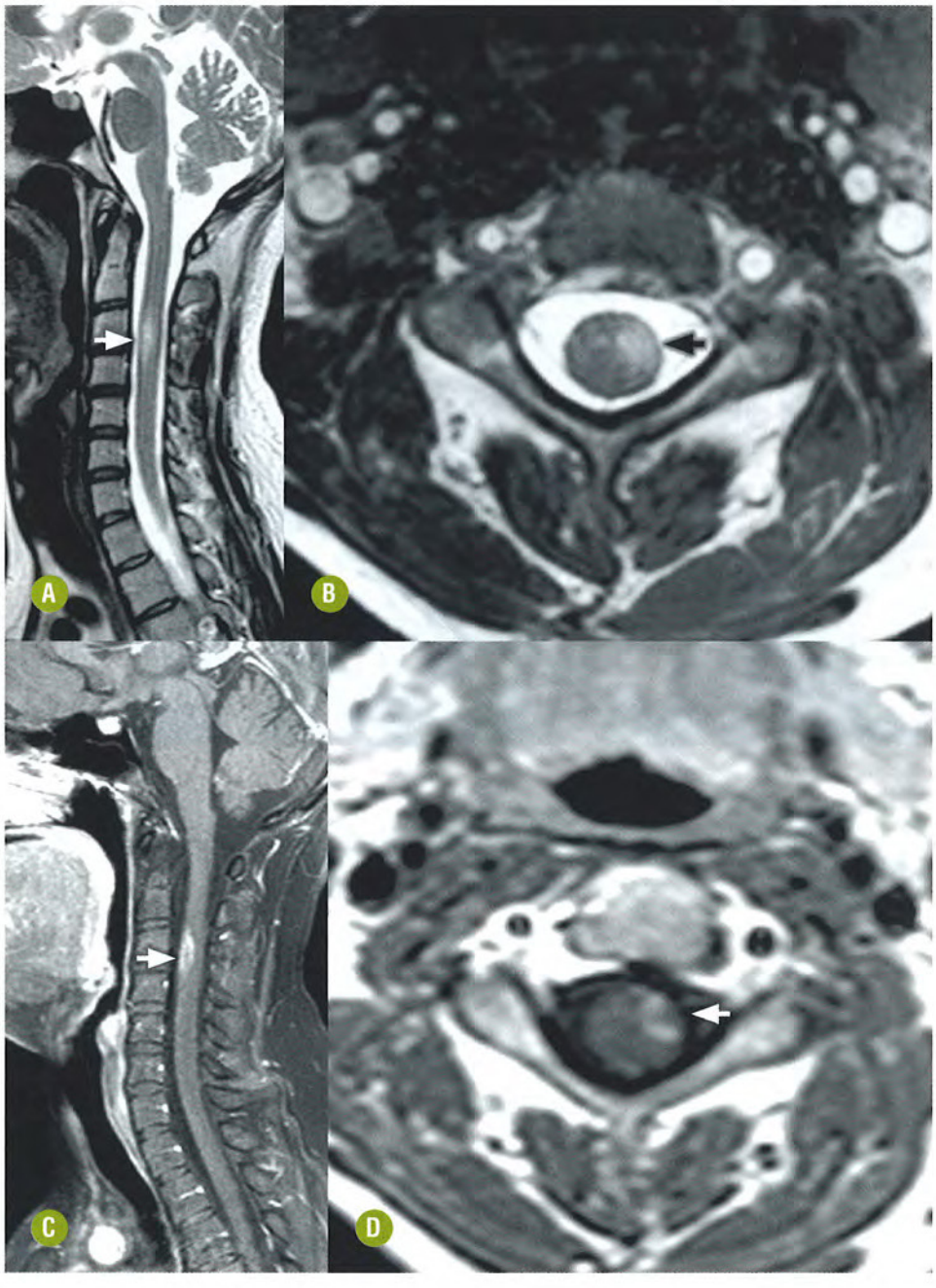

FIGURA 21-22. Desmielinização focal aguda na medula espinal. As imagens de RM em T2 sagital **(A)** e axial **(B)** demonstram lesão hiperintensa na periferia da medula cervical, no nível C2 à esquerda, com o aspecto característico de desmielinização focal. O hipersinal de aspecto fusiforme na periferia da lesão corresponde a tênue edema vasogênico medular. As imagens comparativas após a injeção intravenosa do agente de contraste paramagnético **(C-D)** evidenciam impregnação anelar da lesão.

Duas populações diferentes de prótons são encontradas *in vivo*, os prótons livres e aqueles ligados às macromoléculas, como a mielina e a membrana celular. Os prótons ligados às macromoléculas normalmente não contribuem para o sinal de RM, pois possuem um sinal T2 muito curto e ressoam fora da frequência da água, convencionalmente obtida para os estudos de RM. Quando um pulso *off-resonance* é aplicado a estas duas populações, ocorre a saturação exclusiva dos prótons com T2 curto e consequente transferência de energia dos prótons ligados a macromoléculas para aqueles livres. Este fenômeno contribui finalmente para a geração do sinal de RM e para a modulação do contraste intrínseco do tecido (*magnetization transfer contrast* [MTC]), promovendo a supressão do sinal do tecido de fundo (normal) e elevando o sinal das placas, nas quais haverá menor taxa de transferência de magnetização.

A adição do pulso MTC a uma sequência convencional pode ser usada para a avaliação subjetiva, pela modulação do sinal T1, com aumento da especificidade do achado de lesões hiperintensas (T1 curto), secundárias à desmielinização e à presença de macrófagos carregados de resíduos da quebra da mielina ("macrófagos espumosos") (Fig. 21-24). Esta técnica permite ainda sensibilizar a detecção de lesões Gd+ e tem sido empregada na rotina para os estudos de RM (Fig. 21-25).

Uma análise objetiva pode ser obtida pela quantificação da extensão da saturação por meio da *magnetization transfer ratio* (MTR). Os valores de MTR variam também nas placas visíveis em T2 e de maneira relativamente previsível de acordo com a sua evolução, com queda durante o predomínio da desmielinização e elevação na fase de remieliniza-

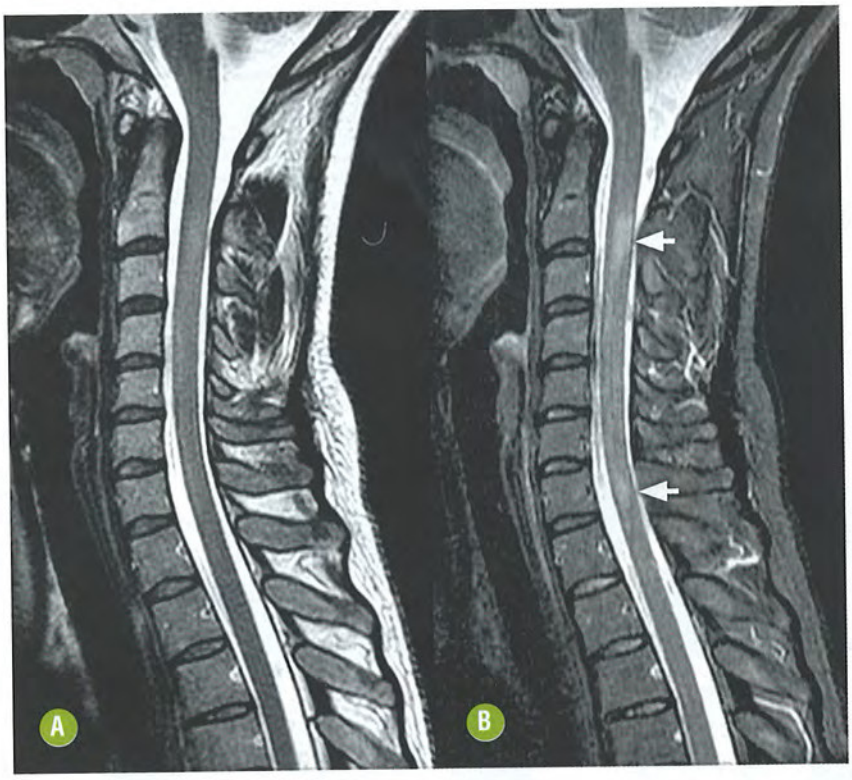

FIGURA 21-23. Desmielinização focal crônica na medula espinal. Imagens sagitais de RM em T2 FSE **(A)** e STIR **(B)** confirmando a vantagem da aquisição STIR em demonstrar lesões desmielinizantes crônicas na medula espinal cervical.

TABELA 21-6. Técnicas Convencionais de RM na EM

Técnica de Imagem	*Principais Características dos Achados*
T2/DP	Focos ovoides de hipersinal contrastando com o fundo normal de substância branca. As imagens T2 coronais permitem a avaliação mais adequada dos nervos ópticos. Limitação: identificação das lesões periventriculares e justacorticais supratentoriais.
FLAIR	Demonstra lesões periventriculares e justacorticais supratentoriais. Útil na avaliação da interface calososseptal ("dedos de Dawson"). Limitação: qualidade inferior para a detecção de lesões infratentoriais e da medula, onde o DP e T2 são preferidos.
T1 pré-gadolínio	Lesões hipointensas podem ser: Temporárias (edema ou desmielinização) Permanentes (perda axonal – "buraco negro")
T1 pós-gadolínio	Detecta a quebra da BHE associada à inflamação ativa (nodular, anelar ou anel aberto). Útil no monitoramento da atividade inflamatória da doença. Importante para a caracterização de disseminação temporal. Aquisição tardia pode demonstrar mais lesões com impregnação.

RM = ressonância magnética; EM = esclerose múltipla; BHE = barreira hematoencefálica.

ção. Destaca-se também que o grau de hipointensidade das lesões em T1 correlaciona-se inversamente com o valor da MTR, refletindo injúria axonal severa quanto menor a MTR (Fig. 21-26).

Na CIS, quanto maior o acometimento da SBAN, maior o risco subsequente de conversão para EM. Alterações observadas nas taxas de transferência de magnetização também têm demonstrado boa correlação com a presença de incapacidade neurológica. Todavia a baixa especificidade associada às dificuldades técnicas em medições objetivas limita a utilização da MTR como ferramenta diagnóstica prática e confiável para a análise de casos individuais.

Espectroscopia de Prótons por Ressonância Magnética

A espectroscopia de prótons por RM (ERM) estuda o hidrogênio presente em metabólitos específicos, podendo contribuir para a avaliação de suas concentrações na SBAN e na evolução das placas desmielinizantes. Os padrões metabólicos vão variar de acordo com o substrato encontrado no tecido.

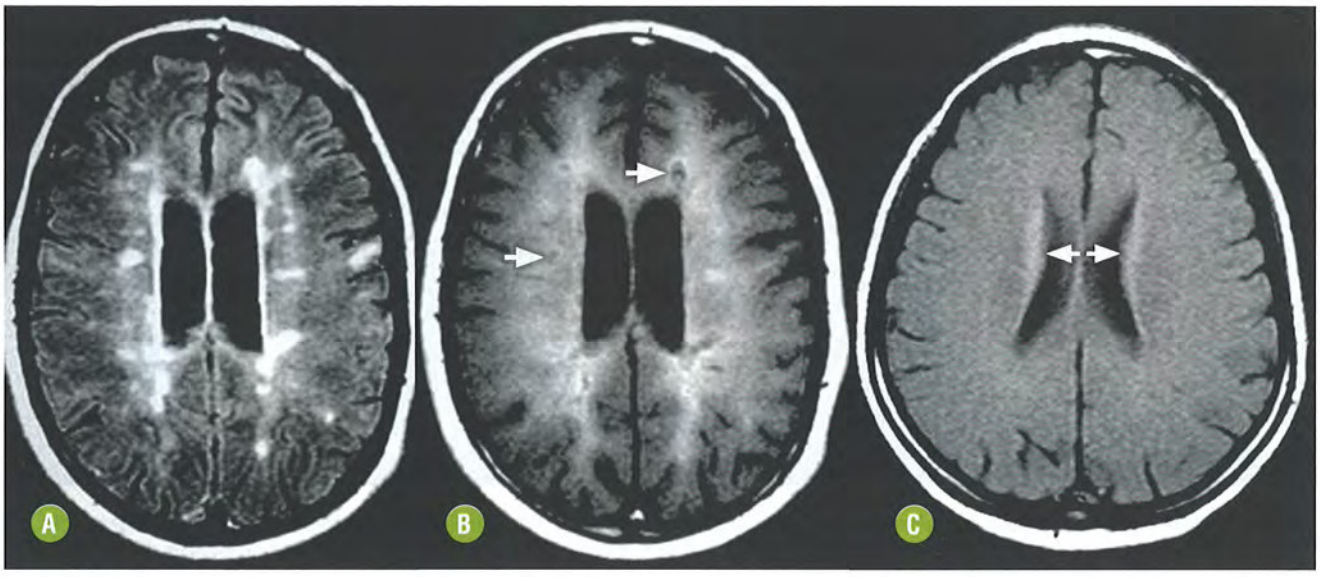

FIGURA 21-24. Avaliação qualitativa da substância branca de aparência normal pela técnica de transferência de magnetização. A imagem axial FLAIR **(A)** demonstra múltiplas lesões focais hiperintensas nas regiões periventriculares e subcorticais. A imagem comparativa T1 SE com pulso MTC **(B)** permite estimar o dano difuso da substância branca e ainda demonstra pequenos "buracos negros" (setas). Imagem axial T1 SE MTC **(C)** de indivíduo saudável com a mesma idade. Observe os sulcos normais e que a única faixa hiperintensa (setas) corresponde ao corpo do núcleo caudado de aspecto normal.

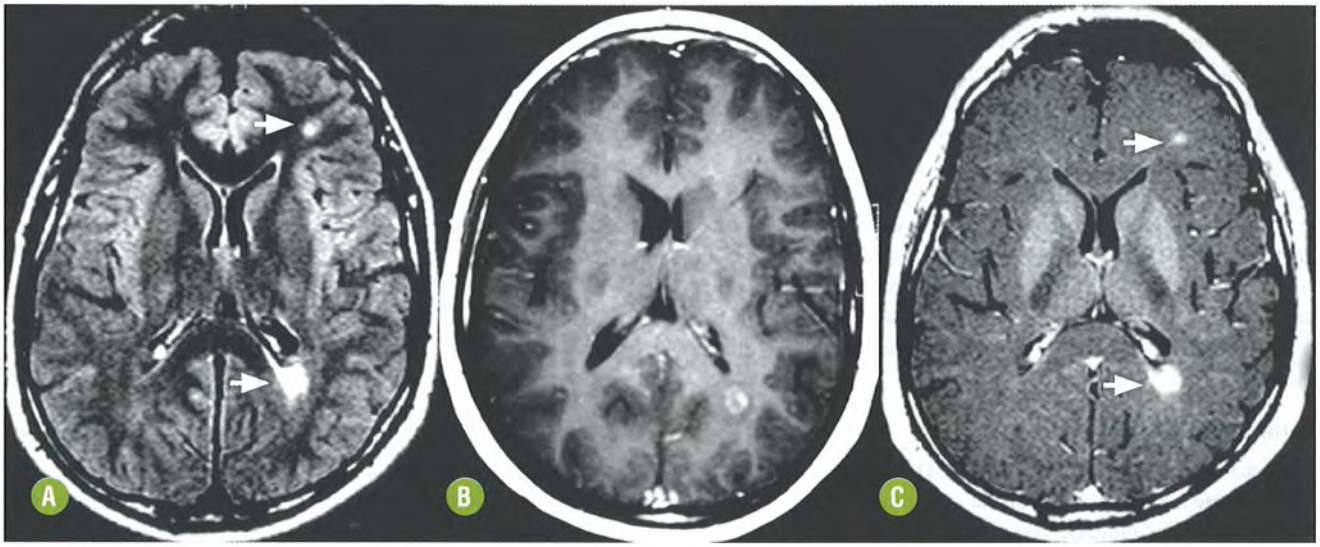

FIGURA 21-25. Detecção de focos de impregnação com a técnica de transferência de magnetização. A imagem axial FLAIR **(A)** demonstra duas lesões hiperintensas no hemisfério cerebral esquerdo (setas). A imagem comparativa T1 SE após a injeção intravenosa do agente paramagnético **(B)** demonstra apenas uma das lesões com impregnação. O emprego da adição do pulso MTC à imagem T1 SE com contraste **(C)** permite caracterizar impregnação anelar mais evidente e nas duas lesões (setas).

Lesões inflamatórias com desmielinização ativa demonstram padrão inespecífico à ERM, comum a muitos processos patológicos, dominado pelo aumento do pico de colina e suas relações, secundário à destruição da membrana celular. Notam-se ainda a elevação dos picos de lactato e lípides e suas relações, associados, respectivamente, ao metabolismo de células inflamatórias e à quebra da bainha de mielina.

O metabólito N-acetilaspartato (NAA) é um bioproduto do metabolismo mitocondrial normal e representa o pico dominante no espectro normal, com a maior concentração nos estudos de ERM do encéfalo, sendo encontrado quase exclusivamente nos neurônios e axônios. É considerado um indicador de depleção ou dano à população neuroaxonal, por isso pode espelhar o principal substrato da desmielinização irreversível. Muitos estudos com ERM já demonstraram queda nos níveis de NAA nas placas desmielinizantes e na SBAN, particularmente nas fases mais avançadas da doença. Estima-se que a queda dos níveis de NAA cerebral represente um processo ativo e contínuo, com declínio médio da relação NAA/creatina (Cr) de 4% a 6% ao ano (Fig. 21-27). Essa relação pode ser utilizada como indicador da resposta terapêutica pela avaliação longitudinal seriada.

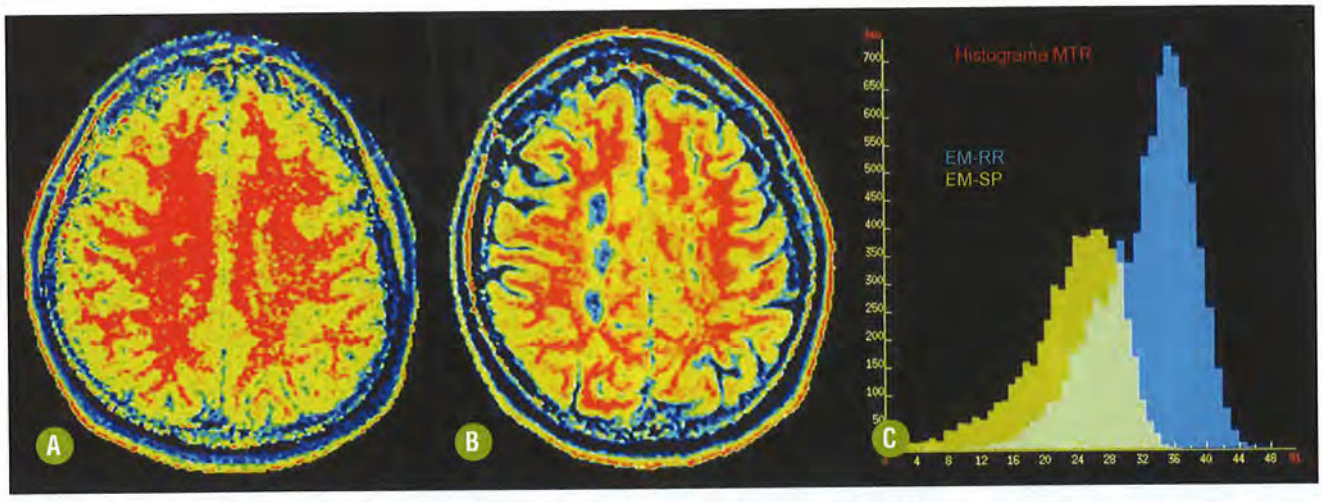

FIGURA 21-26. Avaliação quantitativa do acometimento da substância branca de aparência normal pela técnica de transferência de magnetização. As imagens axiais de RM resultam do pós-processamento dos mapas coloridos das taxas de transferência de magnetização no encéfalo de dois pacientes diferentes com EM-RR **(A)** e EM-SP **(B)**. O histograma **(C)** demonstra as diferenças da taxa de transferência de magnetização na EM-RR (curva azul) quando em comparação com a EM-SP (curva amarela). A superposição das cores demonstra o fenômeno dinâmico que caracteriza a evolução da EM-RR para EM-SP.

O mioinositol é um marcador astrocitário e, no contexto da EM, ao contrário dos níveis de NAA, os de mioinositol tendem à elevação, refletindo injúria neuronal crônica e astrogliose reacional, por fenômenos reparatórios em resposta à perda tecidual. Observa-se ainda a elevação de glutamato nas áreas de SBAN, que parece refletir a injúria axonal em lesões ativas e os mecanismos de excitotoxicidade.

A modesta reprodutibilidade da mensuração objetiva dos metabólitos, inerente às técnicas comercialmente disponíveis de ERM, associada à complexidade técnica e ao relativo alto custo, não justifica a sua utilização na rotina visando o diagnóstico. Em alguns casos, entretanto, pode se fazer útil para o acompanhamento da evolução da doença ou da eficácia terapêutica.

Tensor de Difusão

Imagem com tensor de difusão (DTI) é uma técnica recente que permite a avaliação não só da magnitude, mas também da direção da difusibilidade das moléculas de água, dita anisotrópica, mediante diferentes parâmetros, como a anisotropia fracionada (FA) e a difusibilidade média (MD). A anisotropia é mais elevada nos tratos de substância branca, pela barreira mecânica interposta ao livre movimento das moléculas. Desta forma, uma queda na anisotropia reflete o dano estrutural ao longo das fibras.

Nos pacientes com EM, a DTI tem mostrado aumento da MD no TCAN e redução da FA nos tratos de substância branca, sendo estas alterações compatíveis com desmielinização e perda axonal em estudos *post mortem*. Ainda, uma elevação na MD pode preceder o surgimento de novas lesões. Variáveis quantitativas derivadas da DTI correlacionam-se com incapacidades clínicas nas formas RR e SP da EM, espelhando o dano progressivo no TCAN em indivíduos não tratados, com relação direta com o declínio cognitivo.

A DTI permite também a obtenção de mapas axonais de tratografia, que oferecem informações sobre a organização das conexões cerebrais e das suas projeções ao longo da substância branca (Fig. 21-28). Esta técnica permite a visualização dos tratos, tanto na medula espinal quanto no encéfalo, e é capaz de estimar a alteração da integridade axonal não vislumbrada em sequências convencionais, com potencial correlação clínica (Fig. 21-29). Entretanto a aplicação clínica e a definição do papel real da DTI, no contexto do diagnóstico e da monitorização de pacientes com EM, ainda necessitam de estudos mais pormenorizados.

Perfusão

Anormalidades perfusionais na SBAN podem ser relevantes para a evolução da EM. Redução da perfusão na SBAN já foi demonstrada em estudos de imagem denotando a alteração parenquimatosa ou o dano microvascular. As alterações perfusionais na SBAN são consistentes com estudos histopatológicos que mostram trombose de pequenas veias e capilares, com hialinização parietal venosa e depósitos intravasculares de material fibrinoso. Além disso, a elevação dos valores da perfusão podem preceder o aparecimento das lesões Gd+ na SBAN.

Ressonância Magnética Funcional

Estudos com RM funcional (fRM) pela técnica *blood oxygenation level dependent* (BOLD) baseiam-se no conceito de que o sinal de RM se altera à medida que o nível de oxigênio muda como resultado da ativação neuronal. Padrões de ativação anormal são vistos precocemente na CIS, indicando que fenômenos de plasticidade neuronal tomam lugar desde os primórdios desta afecção.

As mudanças no padrão de ativação cortical provavelmente refletem uma tentativa de reorganização funcional cerebral em resposta ao dano tissular. As aplicações clínicas da fRM e as definições práticas de seu melhor uso, particularmente na correlação clinicorradiológica ou como ferramenta preditora de prognóstico, ainda necessitam de estudos clínicos longitudinais mais consistentes.

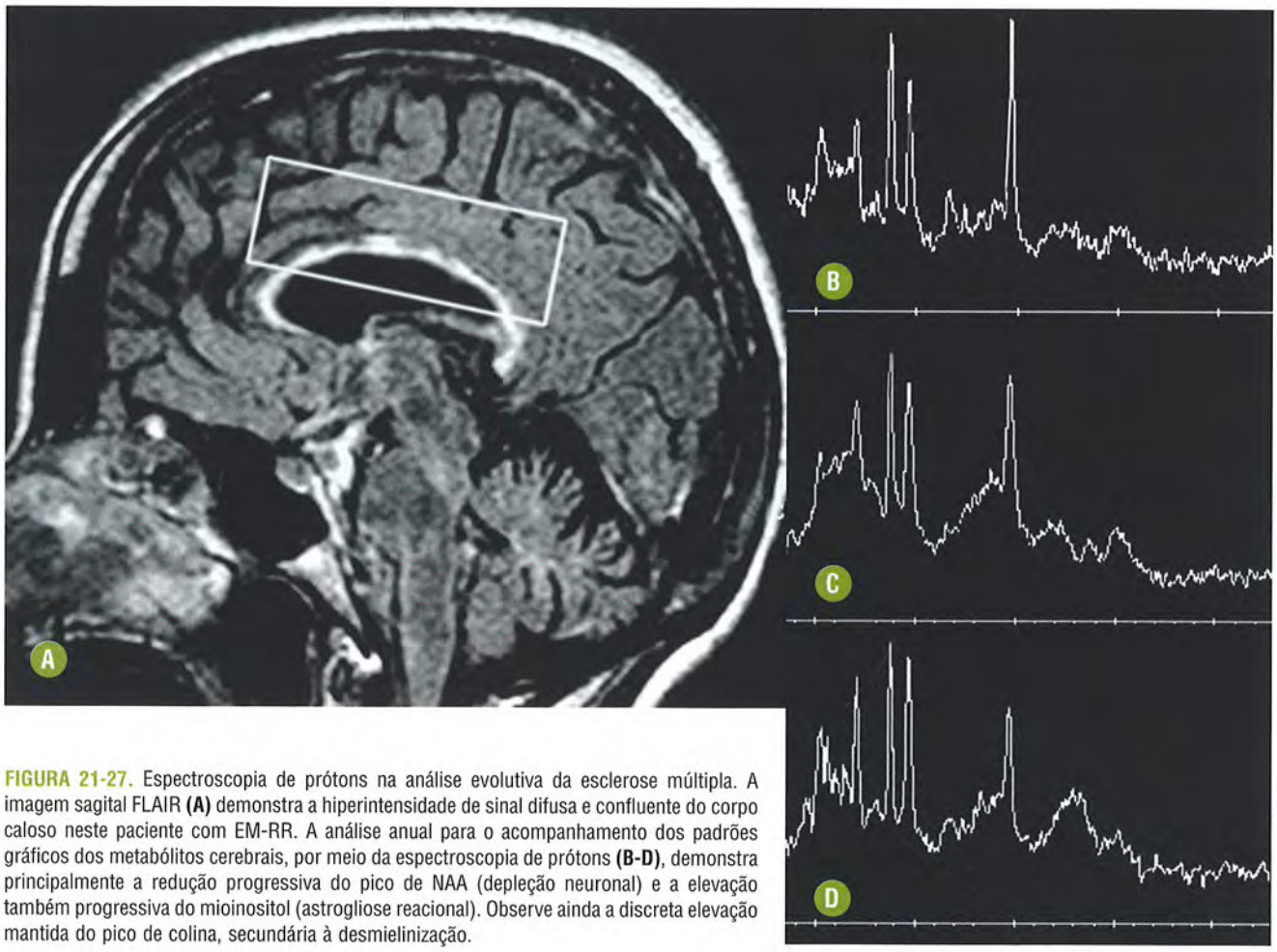

FIGURA 21-27. Espectroscopia de prótons na análise evolutiva da esclerose múltipla. A imagem sagital FLAIR **(A)** demonstra a hiperintensidade de sinal difusa e confluente do corpo caloso neste paciente com EM-RR. A análise anual para o acompanhamento dos padrões gráficos dos metabólitos cerebrais, por meio da espectroscopia de prótons **(B-D)**, demonstra principalmente a redução progressiva do pico de NAA (depleção neuronal) e a elevação também progressiva do mioinositol (astrogliose reacional). Observe ainda a discreta elevação mantida do pico de colina, secundária à desmielinização.

Sequências com Dupla Inversão e Recuperação

As sequências DIR foram introduzidas recentemente no arsenal da tecnologia disponível para o estudo da EM. Estas sequências utilizam um pulso duplo de saturação que anula o sinal do LCS e da substância branca. Consequentemente, a substância branca torna-se hipointensa, permitindo maior contraste com as lesões hiperintensas desmielinizantes.

As sequências DIR melhoram o contraste das lesões corticais e justacorticais e incrementam a sensibilidade na detecção destas lesões. A menor disponibilidade nos equipamentos atuais e a baixa relação sinal-ruído, que acarreta um aumento no tempo de aquisição, são fatores que limitam a sua aplicação na rotina.

Novos Agentes de Contraste

Aspectos diferentes do processo inflamatório encontrado na EM podem ser caracterizados pela utilização de partículas de ferro como agentes de contraste. Conhecidas como partículas ultrapequenas de óxido de ferro (USPIO), são capazes de denunciar a presença de macrófagos nas lesões ativas.

Na EM-RR foi demonstrado que algumas lesões realçam apenas pelo gadolínio, outras apenas pelo USPIO e outras por ambos. Tais achados sugerem que este novo meio de contraste poderá oferecer informações complementares àquelas já disponíveis com o emprego dos agentes de contraste à base de gadolínio. Os resultados dos estudos atualmente disponíveis permitem vislumbrar a possibilidade de estudo de outros aspectos dos processos patológicos presentes no contexto da EM.

Ressonância Magnética de Alto Campo

Uma forma de aumentar a sensibilidade na detecção das lesões desmielinizantes é a utilização de equipamentos de alto campo (3.0 T). Estes são capazes de detectar cerca de 20% a 50% mais lesões com impregnação pelo gadolínio ou aquelas hiperintensas em T2/FLAIR, quando em comparação com o desempenho dos equipamentos de 1.5 T. No cenário da CIS, esta maior sensibilidade pode estabelecer com maior precocidade os critérios de disseminação no espaço e no tempo. Apesar disso, a validação dos critérios diagnósticos atuais ainda é preconizada para os equipamentos de 1.5 T.

Com a utilização de mais alto campo, há especial benefício para o emprego das aquisições fast-FLAIR, com sensível evolução na detecção de lesões infratentoriais. Por outro lado, o alto campo exerce efeito deletério sobre a qualidade das imagens T1, notadamente ao se empregarem sequências *spin eco* (SE), sendo recomendada sua substituição por aquelas gradiente-eco ou FLAIR T1.

A Tabela 21-7 resume as alterações das principais técnicas avançadas de RM no contexto da EM.

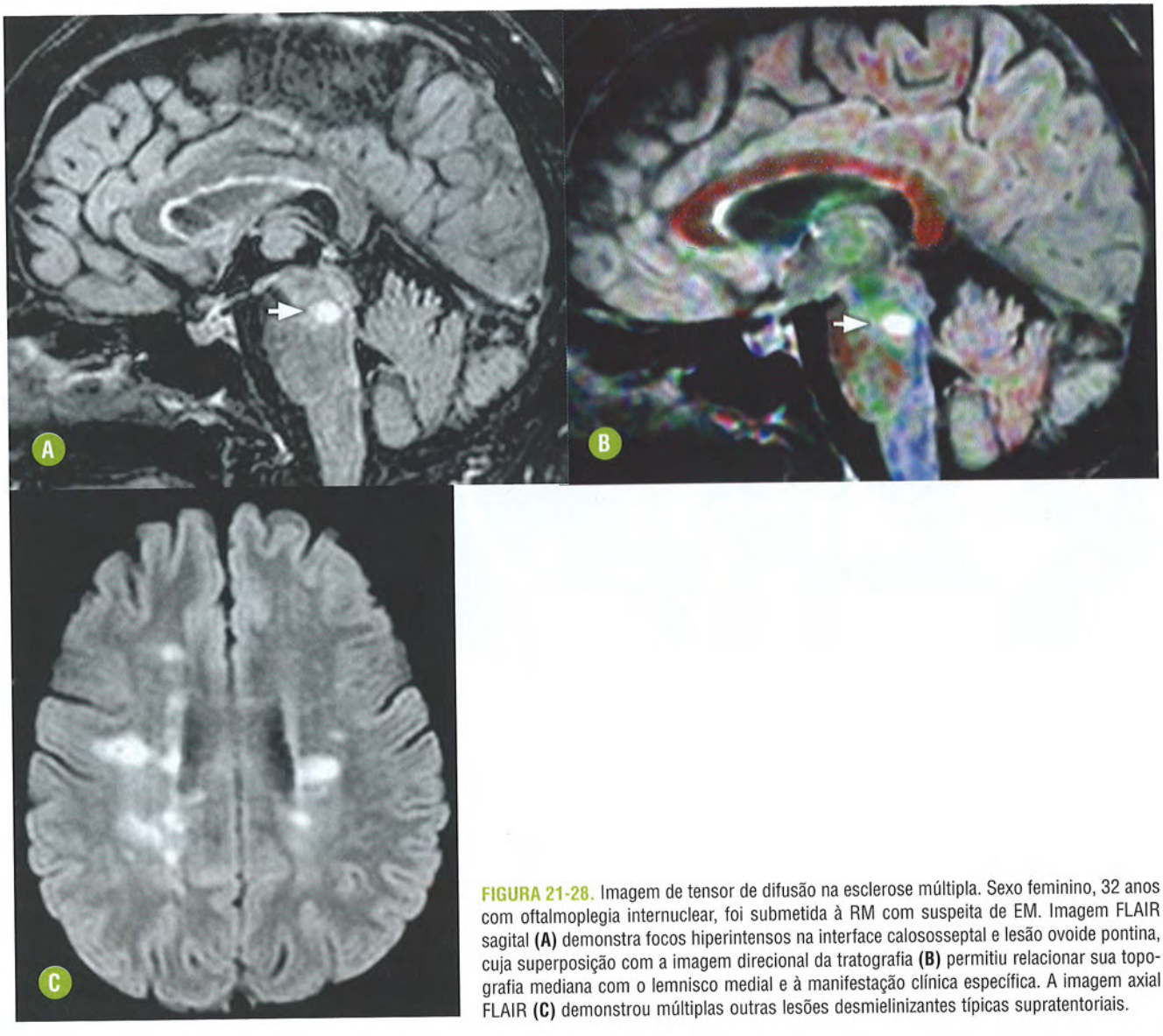

FIGURA 21-28. Imagem de tensor de difusão na esclerose múltipla. Sexo feminino, 32 anos com oftalmoplegia internuclear, foi submetida à RM com suspeita de EM. Imagem FLAIR sagital **(A)** demonstra focos hiperintensos na interface calososseptal e lesão ovoide pontina, cuja superposição com a imagem direcional da tratografia **(B)** permitiu relacionar sua topografia mediana com o lemnisco medial e à manifestação clínica específica. A imagem axial FLAIR **(C)** demonstrou múltiplas outras lesões desmielinizantes típicas supratentoriais.

TABELA 21-7. Sequências Não Convencionais de Ressonância Magnética na Esclerose Múltipla

	Lesões Agudas	*Lesões Crônicas*	*SBAN*
Transferência de magnetização	↓ do MTR nas lesões com realce (desmielinização) ↑ do MTR até o 6º mês seguinte (remielinização)	↓ do MTR	↓ do MTR
Espectroscopia	↓ do NAA e Cr ↑ Co, Lip e Lac	↓ do NAA ↑ mI ↑ Co e Lip (normalizam mais tardiamente)	↓ do NAA ↑ mI e Cr ↑ Glx
Tensor de difusão	↑ MD ↓ FA ↑ FA (lesões corticais)	↑ MD ↓ FA	↑ MD ↓ FA
Perfusão	↑ da perfusão	↓ da perfusão	↓ da perfusão

RM = ressonância magnética; EM = esclerose múltipla; SBAN = substância branca aparentemente normal; MTR = *magnetization transfer ratio*; NAA = N-acetilaspartato; Cr = creatina; Co = colina; Lip = lipídios; Lac = lactato; mI = mioinositol; Glx = glutamato/glutamina; MD = difusibilidade média; FA = anisotropia fracionada.

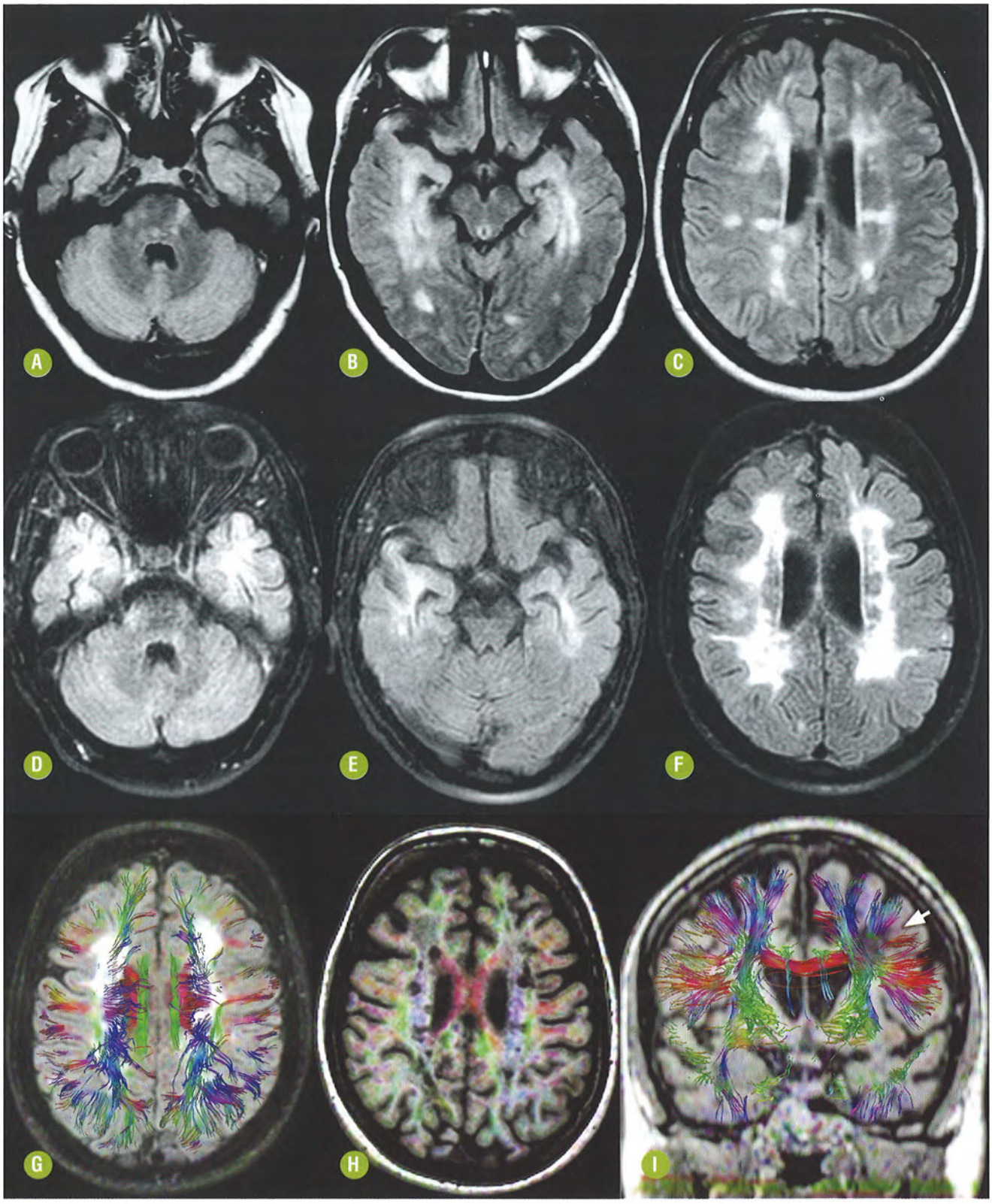

FIGURA 21-29. Contribuição do tensor de difusão na avaliação do dano à substância branca na esclerose múltipla. As imagens axiais FLAIR **(A-C)** demonstram lesões desmielinizantes hiperintensas típicas no encéfalo desta jovem de 26 anos com EM recém-diagnosticada. As imagens axiais FLAIR comparativas **(D-F)** após quatro anos já demonstram padrão difuso e confluente da hiperintensidade. A imagem FLAIR com a superposição dos tratos **(G)** demonstra o dano mais difuso à substância branca. As imagens T1 também podem auxiliar na avaliação pela superposição das reconstruções em cores (mapa direcional) do estudo de tratografia a uma imagem axial **(H)** ou pela superposição dos tratos reconstruídos a uma imagem coronal **(I)**, permitindo compreender a repercussão dos "buracos negros" sobre tratos específicos do encéfalo.

Ressonância Magnética na Monitorização Terapêutica

Esta é uma nova fronteira neste vasto campo do conhecimento. O papel da RM no acompanhamento dos pacientes com EM e naqueles recebendo drogas modificadoras de doença ainda pode ser descrito com muitas incertezas. Todavia a maior disponibilidade dos exames de RM tem permitido o acúmulo progressivo do conhecimento e o melhor acompanhamento dos resultados alcançados pelo tratamento de alto custo.

A atividade da doença mensurada por meio das sequências ponderadas em T2/FLAIR e T1 com contraste é maior do que aquela detectada clinicamente pela recorrência clínica estimada pela quantidade de surtos. Por este motivo a RM é utilizada nos ensaios clínicos para monitorar a resposta ao tratamento, sendo utilizada de maneira seriada, até mensalmente em estudos de fase II. A atividade da doença nestes estudos é estimada pelo surgimento de novas lesões ou aumento de lesões preexistentes em T2, pelo aumento da quantidade de lesões com realce e pela medida de volume das lesões com realce. Já foi demonstrada forte correlação entre atividade da doença à RM e o efeito do tratamento medicamentoso, apesar de fraca correlação com a piora da EDSS.

Pacientes tratados com imunomoduladores que desenvolvem novas lesões à RM após dois anos de tratamento serão pouco responsivos à investidas futuras, particularmente aqueles nos quais surgem novas lesões ativas após 12 meses do início da terapêutica.

Poucos estudos investigaram o efeito do tratamento na prevenção da atrofia ou do acúmulo dos "buracos negros" em T1 na EM-RR ou EM-SP, refletindo o melhor controle obtido sobre os fenômenos inflamatórios da doença, porém os parcos resultados sobre os fenômenos de degeneração axonal.

Apesar da dificuldade de consenso acerca da periodicidade da utilização da RM na rotina clínica, parece razoável o seu emprego por meio de exames anuais para os pacientes com EM clinicamente definida. A presença de intercorrência clínica ou modificação do padrão clínico esperado são justificativas suficientes para modificar este prazo ou tornar necessária a indicação do exame a qualquer momento do acompanhamento.

Neste contexto, pacientes que não apresentam redução das lesões com impregnação pelo agente paramagnético, bem como progressão das placas desmielinizantes em T2/FLAIR, podem ser considerados critérios de falha na resposta terapêutica. Contudo a ausência de uma padronização internacional das técnicas de imagem para o seguimento desses indivíduos limita o uso da RM como guia para tomadas de decisões terapêuticas na prática clínica.

Ressonância Magnética na Esclerose Múltipla de Início Precoce

Os critérios utilizados nos adultos (McDonald, 2010) ainda não confirmaram as mesmas sensibilidade e especificidade no diagnóstico de EM de início precoce e devem ser empregados com muita cautela abaixo dos 10 anos de idade. Muitas peculiaridades do diagnóstico e da evolução dos padrões de imagem da EM de início precoce têm sido objeto de diversos estudos. Os padrões observados na doença que se inicia na adolescência se aproximam mais daqueles já conhecidos para a doença nos adultos.

As lesões observadas na EM de início precoce têm aspectos histopatológicos similares àqueles já descritos, mas parece haver um número menor de lesões na substância branca no momento do diagnóstico quando em comparação com a doença dos adultos. Há uma tendência para o desenvolvimento de lesões grandes, tumefativas, maiores que 2 cm, associadas a extenso edema vasogênico. Ao contrário dos adultos, lesões justacorticais parecem não contribuir de forma significativa para o diagnóstico. Por outro lado, lesões do tronco encefálico emergem como um achado de maior acurácia na infância. Apesar do aparecimento de lesões de aspecto tumefativo nos primeiros exames da EM de início precoce, tem sido observada a resolução deste padrão e a evolução nos exames subsequentes, com o aspecto esperado das lesões usuais da EM (Fig. 21-30).

A aparência da RM na EM de pacientes na tenra infância (abaixo dos 6 anos de idade) é ainda mais particular, sendo frequentemente indistinguível da ADEM. Neurite óptica bilateral, encefalopatia clínica e lesões medulares extensas (≥ 3 níveis), mais comuns na ADEM, podem auxiliar na diferenciação, mas não são critérios absolutos.

Particularidade relevante é o intervalo de acompanhamento por imagem de RM, com proposta de intervalos menores após o primeiro episódio desmielinizante, a cada três ou seis meses, visando o diagnóstico seguro. Nos estudos de acompanhamento tem sido observada a progressão mais lenta das alterações na EM-RR, entretanto passando à forma EM-SP ainda abaixo dos 30 anos de idade.

Recomendações

A investigação com RM do encéfalo e, algumas vezes, da medula espinal é preconizada para todos os indivíduos com suspeita de EM, em todas as faixas etárias, já na primeira manifestação. Apesar disso, o diagnóstico de EM é uma prerrogativa do clínico, pois a coexistência de manifestações neurológicas atribuíveis à desmielinização é indispensável.

É preconizada a realização do exame em equipamento de campo fechado (≥ 1 Tesla), com protocolos dirigidos, que devem incluir aquisições T1, T2/FLAIR, DP e T1 pós-contraste. Sempre que possível, os exames devem ser obtidos antes de ser iniciada a corticoterapia, já que a estabilidade da BHE promovida pelos esteroides promove o desaparecimento precoce das lesões Gd+.

Os estudos de imagem da órbita não têm apenas o valor específico para o diagnóstico das formas típicas de neurite óptica retrobulbar, mas constituem ferramenta indispensável para a avaliação de todos os segmentos dos nervos ópticos e, principalmente, do encéfalo. Da mesma forma, nos indivíduos com síndrome medular, é importante a obtenção dos estudos de RM da medula espinal e do encéfalo, visando confirmar a ocorrência de lesões desmielinizantes assintomáticas, além da correlação clinicorradiológica específica.

No protocolo de RM do encéfalo é recomendada a utilização de sequência FLAIR nos planos axial e sagital. As imagens ponderadas em T1 devem ser obtidas antes a após a administração intravenosa do gadolínio, pelo menos no plano axial. As sequências T2 duplo eco (DP e T2) são obtidas no plano axial e são claramente superiores para a detecção de lesões infratentoriais quando em comparação com as imagens FLAIR.

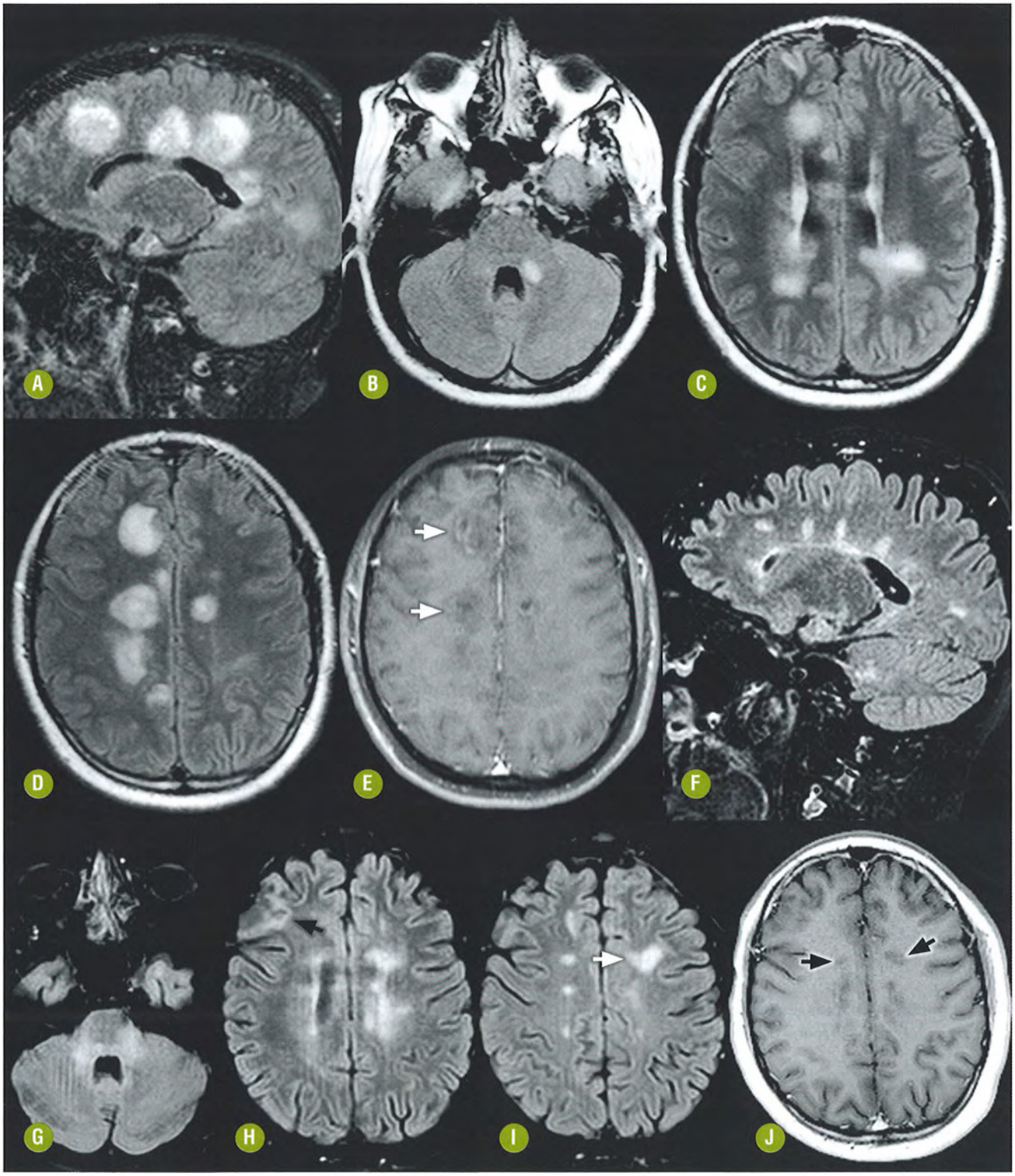

FIGURA 21-30. Esclerose múltipla de início precoce. Sexo masculino, 12 anos, apresentou quadro inicial com encefalopatia, sendo submetido à RM. As imagens FLAIR sagital **(A)** e axiais **(B-D)** evidenciaram múltiplas lesões de aspecto tumefativo na substância branca supratentorial e ponte. A injeção do agente paramagnético **(E)** evidenciou focos de impregnação anelar nos centros semiovais. Foi proposto o diagnóstico de ADEM. Exame controle após 10 meses com imagens FLAIR comparativas **(F-I)** evidenciou a exacerbação do comprometimento infratentorial e o aparecimento de novas lesões na substância branca supratentorial (seta branca) e no córtex (seta preta). A sequência T1 pós-gadolínio **(J)** evidenciou o aparecimento de "buracos negros" onde antes havia impregnação anelar (setas pretas). O padrão evolutivo de imagem na ausência de encefalopatia confirmou o diagnóstico de EM.

A obtenção de sequências pós-contraste utilizando-se dose dupla ou tripla de gadolínio, apesar de elevar a sensibilidade na detecção de lesões Gd+, pode reduzir a especificidade de sua interpretação. Além disso, o incremento do custo derivado desta estratégia e a falta de dados que demonstrem maior eficácia restringem seu emprego na rotina.

Uma estratégia muito prática tem sido a obtenção das imagens T1 pré-contraste imediatamente seguida da injeção intravenosa de gadolínio em dose usual. Segue-se a obtenção das sequências T2 duplo eco no plano axial, T2 coronal com supressão de gordura para a avaliação do encéfalo e dos nervos ópticos, além de sequências FLAIR axial e sagital, esta última com até 3 mm de espessura (restrita à extensão do corpo caloso), visando a adequada avaliação da interface calososseptal. Após isso, adquirimos as imagens T1 axial e coronal, ou T1 3D *spoiled gradient recalled echo images* (SPGR), obtendo imagens pós-contraste tardias que aperfeiçoam a detecção de focos de quebra da BHE com extravasamento de gadolínio e realce das placas com atividade inflamatória.

A partir da revisão dos critérios de McDonald (2005) definiu-se o emprego dos estudos de RM da medula espinal, mesmo na ausência de manifestações clínicas específicas, particularmente naqueles casos suspeitos de EM nos quais não foi possível o preenchimento dos critérios diagnósticos. A RM da medula espinal, particularmente do segmento cervical, pode demonstrar lesões assintomáticas, mesmo nas fases iniciais da EM-RR.

Nos estudos da medula espinal é preconizada a obtenção de sequências T2 *fast spin eco* (FSE) nos planos axial e sagital. Tem sido defendida a inclusão da sequência STIR no plano sagital, que, apesar de mais suscetível à ocorrência de artefatos, aumenta a identificação das lesões ovoides focais quando confrontada com as imagens T2 FSE. Nos casos de doença medular avançada ou na EM-PP é útil a obtenção de imagens sagitais DP visando a caracterização de lesões medulares difusas ou confluentes.

As aquisições T1 pré e pós-contraste são úteis para a avaliação de atividade inflamatória também na medula espinal. Todavia não deve ser esperada a demonstração de lesões medulares hipointensas como substrato de dano irreversível ("buracos negros"). As aquisições T1 pós-contraste da medula também podem ser aperfeiçoadas pela obtenção de imagens tardias, porém com vantagens menos expressivas quando em comparação com os estudos do encéfalo.

DIAGNÓSTICO DIFERENCIAL

Para o diagnóstico confiável de EM é exigida a demonstração de disseminação do processo desmielinizante no tempo e no espaço, bem como a exclusão de outras afecções que possam mimetizar algumas das características clínicas e de imagens da EM (*no better explanation*). Apesar disso, anormalidades não específicas na substância branca encefálica, caracterizadas por focos hiperintensos em T2/FLAIR, são muito frequentes no contexto de doenças específicas ou mesmo como achados incidentais, dificultando a interpretação isolada deste padrão.

Tem sido proposto o reconhecimento de achados de RM considerados atípicos para EM e que devem suscitar a busca ativa por hipóteses alternativas (Tabela 21-8). Estes sinais de alerta devem ser informados aos clínicos, e os pacientes, conduzidos a uma investigação minuciosa de outras possibilidades diagnósticas.

TABELA 21-8. "Sinais de Alerta" de Ressonância Magnética para o Diagnóstico Incorreto de Esclerose Múltipla

Lesões simétricas com padrão não usual
Predomínio de lesões periféricas em detrimento daquelas periventriculares
Ausência de lesões ovoides junto à superfície ependimária
Ausência de comprometimento da interface calososseptal
Lesões com efeito expansivo
Lesões longitudinalmente extensas na medula espinal

RM = ressonância magnética; EM = esclerose múltipla

Para o diagnóstico diferencial por imagem da EM uma enorme lista de possibilidades poderia ser incluída. Destacaremos aquelas que mais frequentemente estão envolvidas na prática clínica e que simulam mais de perto os padrões de imagem da EM.

Outras Desordens Inflamatórias Desmielinizantes Idiopáticas

- Variantes da EM (esclerose concêntrica de Baló, doença de Schilder, Marburg, lesões tumefativas pseudotumorais).
- Neuromielite óptica desmielinizante.
- Encefalomielite desmielinizante aguda.

Vasculopatias

- Doença dos pequenos vasos: os focos hiperintensos em T2/FLAIR secundários à doença microvascular têm aspecto pleomórfico e distribuição espacial diferente daquela observada na EM. Os focos hipointensos em T1 não exibem desmielinização periférica e predominam nas regiões nucleocapsulares e talamocapsulares.
  Além da análise crítica dos dados demográficos (sexo e idade), deve ser valorizada a frequente associação a alterações relacionadas com a aterosclerose, como micro-hemorragias e dolicoectasia vascular na hipertensão arterial sistêmica (HAS) ou diabetes. Temos sugerido a busca ativa por alterações de maior especificidade para o diagnóstico da EM, como: o acometimento do contorno inferior do corpo caloso (interface calososseptal), a substância branca adjacente ao corno ventricular temporal, as diminutas lesões focais corticojustacorticais e o acometimento periférico no tronco encefálico (Fig. 21-31).
- Enxaqueca: os dados clínicos e as características de distribuição e sinal na RM ajudam a diferenciar os focos hiperintensos em T2/FLAIR frequentemente encontrados em associação à migrânea, particularmente em mulheres jovens com mais de uma crise mensal. A ocorrência destas lesões focais independe da concomitância de HAS, tabagismo, hipercolesterolemia ou uso de contraceptivo oral.

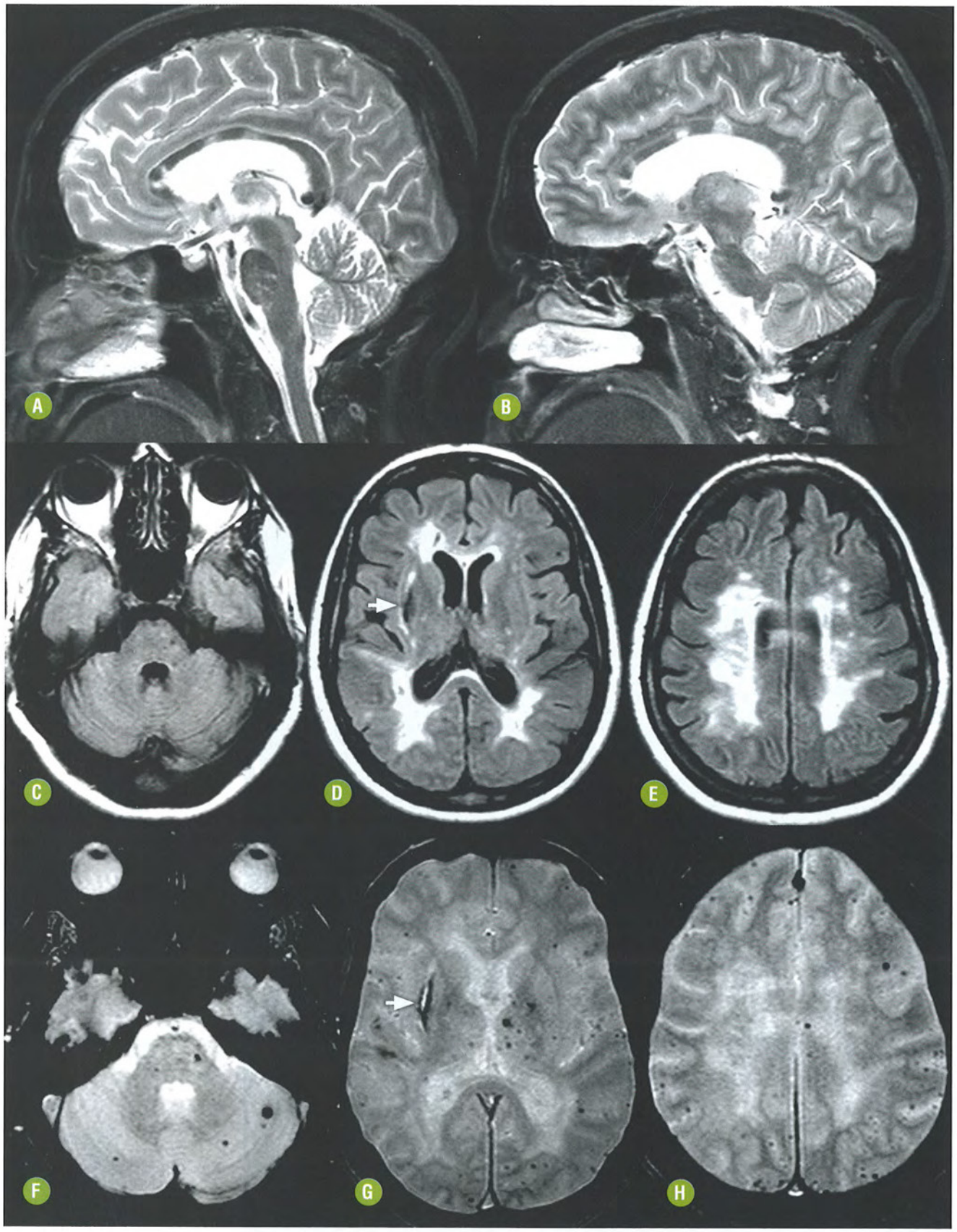

FIGURA 21-31. Alterações confluentes da substância branca relacionadas com a hipertensão arterial sistêmica. As imagens sagitais T2 **(A-B)** demonstram lesões calosais que poderiam trazer alguma dificuldade diagnóstica. Entretanto a análise das imagens FLAIR **(C-E)** e T2* **(F-H)** evidenciam lesões confluentes periventriculares associadas a múltiplos focos micro-hemorrágicos com distribuição mais frequentemente relacionada com hipertensão arterial. Observe a presença de hemorragia capsulonuclear direita antiga (setas) neste homem hipertenso de 65 anos de idade.

- Arteriopatia cerebral autossômica dominante com infartos subcorticais e leucoencefalopatia (CADASIL): a ocorrência precoce de declínio cognitivo, crise epiléptica ou enxaqueca, somada à história familiar, favorece a hipótese desta afecção autossômica dominante. A demonstração de lesões subcorticais nos polos temporais, na região subcortical das ínsulas, bem como a eventual ocorrência de pequenos focos hemorrágicos e a ausência de comprometimento calosal contribuem para o diagnóstico específico (Fig. 21-32).
- Síndrome de Susac: esta rara e, provavelmente, subdiagnosticada forma de vasculopatia inflamatória retinococleocerebral tem etiologia desconhecida, mas acomete principalmente mulheres jovens. Manifesta-se pela tríade de encefalopatia, oclusão de ramos arteriais da retina e perda da audição neurossensorial, além de lesões encefálicas multifocais. Os estudos de RM podem demonstrar a combinação de lesões de substância cinzenta e branca, infra e supratentoriais, associadas à impregnação parenquimatosa e leptomeníngea, com acometimento do corpo caloso (lesões calosais centrais).
- Vasculites (angiite primária do SNC, lúpus eritematoso sistêmico [LES], doença de Behçet, doença de Sjögren, síndrome do anticorpo antifosfolípide [SAF]). Estas afecções têm critérios diagnósticos particulares que contemplam seu acometimento sistêmico e prevêem características relativamente peculiares de comprometimento do SNC.

Sinais de alerta para o diagnóstico de vasculites (achados comuns): lesões encefálicas pleomórficas, mais periféricas, predominantes na junção corticossubcortical; infartos corticais, usualmente multifocais; focos hemorrágicos são comuns; as lesões parenquimatosas exibem impregnação concomitante, pois pelo menos a maioria delas encontra-se na mesma fase inflamatória (Fig. 21-33); impregnação meníngea multifocal é comum; os estudos de angiorressonância magnética (ângio-RM) arterial podem confirmar a presença de alterações da parede dos vasos (irregularidades com estreitamentos multifocais), algumas vezes com distribuição diferente daquela das lesões parenquimatosas.

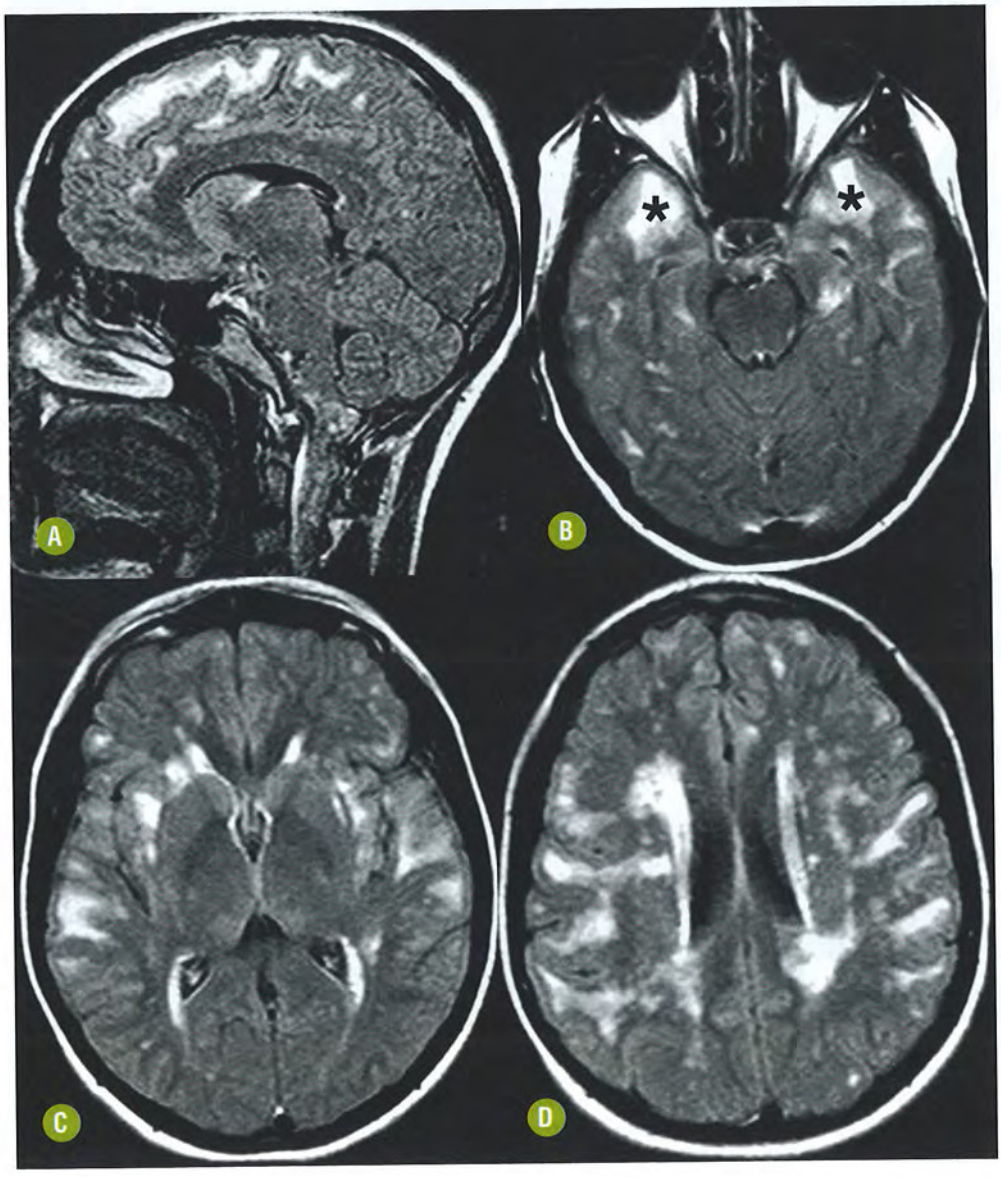

FIGURA 21-32. CADASIL. A imagem FLAIR sagital **(A)** evidencia lesões hiperintensas multifocais que poupam o corpo caloso e predominam nas regiões subcorticais frontais. As imagens axiais FLAIR **(B-D)** demonstram o comprometimento evidente das regiões subcorticais nos polos temporais (*), nas ínsulas e nos lobos frontais e parietais.

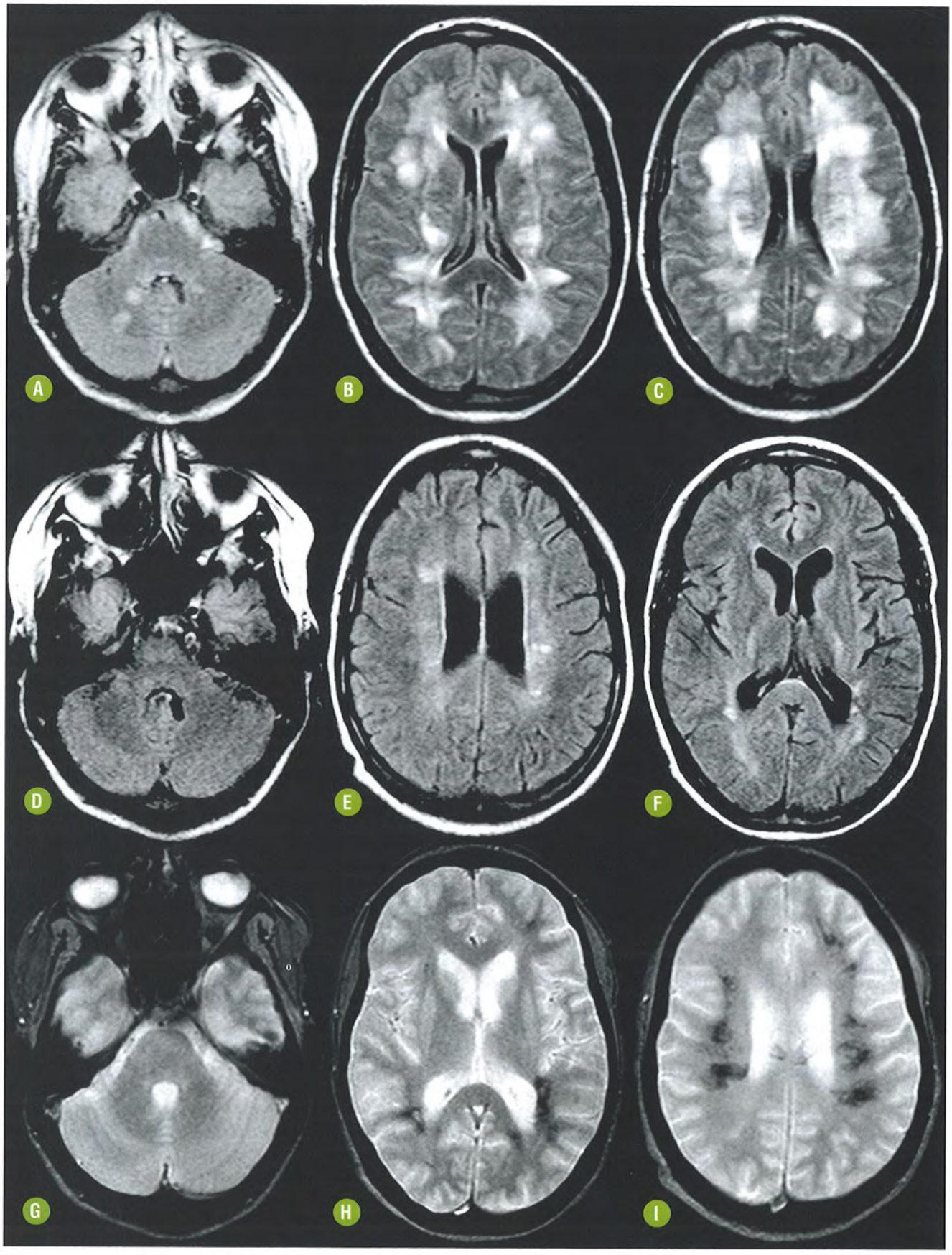

FIGURA 21-33. Vasculite encefálica pelo lúpus eritematoso sistêmico. Imagens axiais FLAIR **(A-C)** demonstrando múltiplas lesões hiperintensas infra e supratentoriais, confluentes nas regiões periventriculares. Após a instituição da imunossupressão, as imagens FLAIR comparativas **(D-F)** demonstraram acentuada redução das lesões. As imagens T2* **(G-I)** realizadas no controle demonstram múltiplos focos hipointensos, compatíveis com hemorragia pregressa.

Sinais de alerta para o diagnóstico de vasculites específicas:

- Acometimento da substância branca de aparência normal pode ser observado no LES e na SAF.
- Mielopatia extensa (≥ 3 níveis vertebrais) nos pacientes com LES ou síndrome de Sjögren, principalmente na presença dos autoanticorpos não órgão-específicos e do anticorpo antiaquaporina-4 (IgG NMO).
- Trombose venosa cerebral pode constituir um achado concomitante em alguns casos de doença de Behçet (predomínio em homens), na SAF e na síndrome de Sneddon.
- Acometimento arterial (ângio-RM) com sinais oclusivos ou estenose multifocal em indivíduos com livedo reticular na síndrome de Sneddon.
- Lesões concomitantes nos núcleos da base e, principalmente, na transição mesencefalotalâmica na doença de Behçet.

Mitocondriopatias

- Neuropatia óptica hereditária de Leber.
- Encefalomiopatia mitocondrial, acidose láctica e episódios semelhantes a acidente vascular cerebral (MELAS)

Doenças Infecciosas

- Meningoencefalites (citomegalovírus [CMV] e herpes): atenção para o acometimento trigeminal nos vírus da família herpes, que podem estender-se ao tronco encefálico. A presença de reações específicas no LCS e a história recente de vesículas orais ou na língua auxiliam no diagnóstico.
- Neuroborreliose (doença de Lyme): combina o acometimento parenquimatoso do encéfalo com acometimento recorrente de nervos cranianos, principalmente motores, particularmente o sétimo par, além do acometimento meníngeo e mielorradicular.
- Leucoencefalopatia multifocal progressiva (LEMP): a desmielinização infecciosa pelo vírus JC, no contexto de imunocomprometimento, pode simular o padrão de uma desmielinização tumefativa. Entretanto particular vigilância deve ser devotada aos pacientes em tratamento da EM com anticorpos monoclonais, particularmente aqueles com mais de 18 meses de tratamento, pois há grande dificuldade para o diagnóstico específico diante da superposição de achados das duas afecções desmielinizantes, idiopática (EM) e infecciosa (LEMP), no mesmo indivíduo.
- Outras doenças por vírus: a encefaloventriculite pelo CMV no contexto de imunodepressão, a encefalopatia pelo HIV e a infecção ativa pelo vírus da hepatite C, particularmente associada à neuropatia periférica e à presença de crioglobulinas circulantes, podem cursar com lesões focais, confluentes ou difusas que simulam o padrão observado na EM.
- Outras infecções podem simular o padrão de impregnação anelar: particularmente os pequenos abscessos cerebrais e a neurocisticercose na forma vesicular coloidal.

Outras Desordens

- Leucodistrofias (adrenoleucodistrofia, leucodistrofia metacromática, doença de Krabbé, xantomatose cerebrotendínea): observadas mais fequentemente em crianças e com particularidades clínicas, laboratoriais e de imagem que auxiliam no diagnóstico específico.
- Doença de Fabry: além do comprometimento sistêmico, predominante em homens, pode cursar com focos hiperintensos seletivos em T1 no pulvinar dos tálamos, típicos da doença. Entretanto são os focos similares a lacunas isquêmicas ou lesões desmielinizantes periventriculares que mais simulam os padrões da EM.
- Sarcoidose: esta doença inflamatória sistêmica raramente acomete o SNC e forma granulomas não caseosos no encéfalo e nas meninges. Algumas características mais peculiares tendem a corroborar o diagnóstico específico: as lesões são multifocais e predominam na substância branca, às vezes periventricular; os focos de impregnação são puntiformes ou alongados e geralmente multifocais (não é observada impregnação anelar ou em anel aberto); as lesões tendem a acompanhar os espaços perivasculares de Virchow-Robin; geralmente as lesões exibem impregnação simultânea pelo gadolínio; impregnação meníngea multifocal ou migratória (geralmente nas paquimeninges), associada a hipossinal em T2 pelo processo granulomatoso; há uma tendência a evoluir com alteração quimiocitológica do LCS e hidrocefalia.
- Outras doenças imunomediadas: a síndrome inflamatória da reconstituição imunológica (IRIS) pode cursar com lesões hiperintensas em T2/FLAIR com impregnação pelo gadolínio, similares àquelas desmielinizantes idiopáticas.

Síndrome Radiológica Isolada

Muitas lesões de substância branca hiperintensas em T2 são encontradas incidentalmente em indivíduos submetidos à RM por queixas inespecíficas, não sugestivas de EM. É possível que a maioria destas alterações seja desprovida de qualquer especificidade quanto à etiologia. Entretanto, em alguns casos, as lesões apresentam morfologia e distribuição muito típicas de substrato desmielinizante, apesar da ausência de manifestação clínica atribuível a uma doença específica (Fig. 21-34).

O termo "síndrome radiológica isolada" (RIS) tem sido mais recentemente empregado para descrever estes casos de desmielinização incidental, nos quais é possível caracterizar a presença de disseminação espacial (critérios de Barkhof) após minuciosa exclusão de qualquer outra condição que justifique a ocorrência das lesões.

Os indivíduos com RIS podem exibir risco aumentado de evolução para CIS, EM ou mesmo evidenciar progressão radiológica durante o seguimento. Diversos estudos internacionais já confirmaram que a ocorrência de lesões Gd+ ou o acometimento da medula espinal representam os preditores de conversão mais confiáveis. Uma série brasileira recente já confirmou os dados da literatura internacional. Entretanto estudos adicionais são necessários para confirmar a relevância dessas lesões e o completo entendimento da história natural da RIS e da sua possível evolução para CIS ou EM, bem como o impacto clínico e terapêutico desta condição.

A EM é uma síndrome clínica e seu diagnóstico não poderá ser uma conclusão dos relatórios de imagens. A ocorrência de manifestações clínicas é indispensável e o radiologista deverá estar atento para o reconhecimento das lesões cujas distribuição e características de sinal favorecem a possibilidade de substrato desmielinizante.

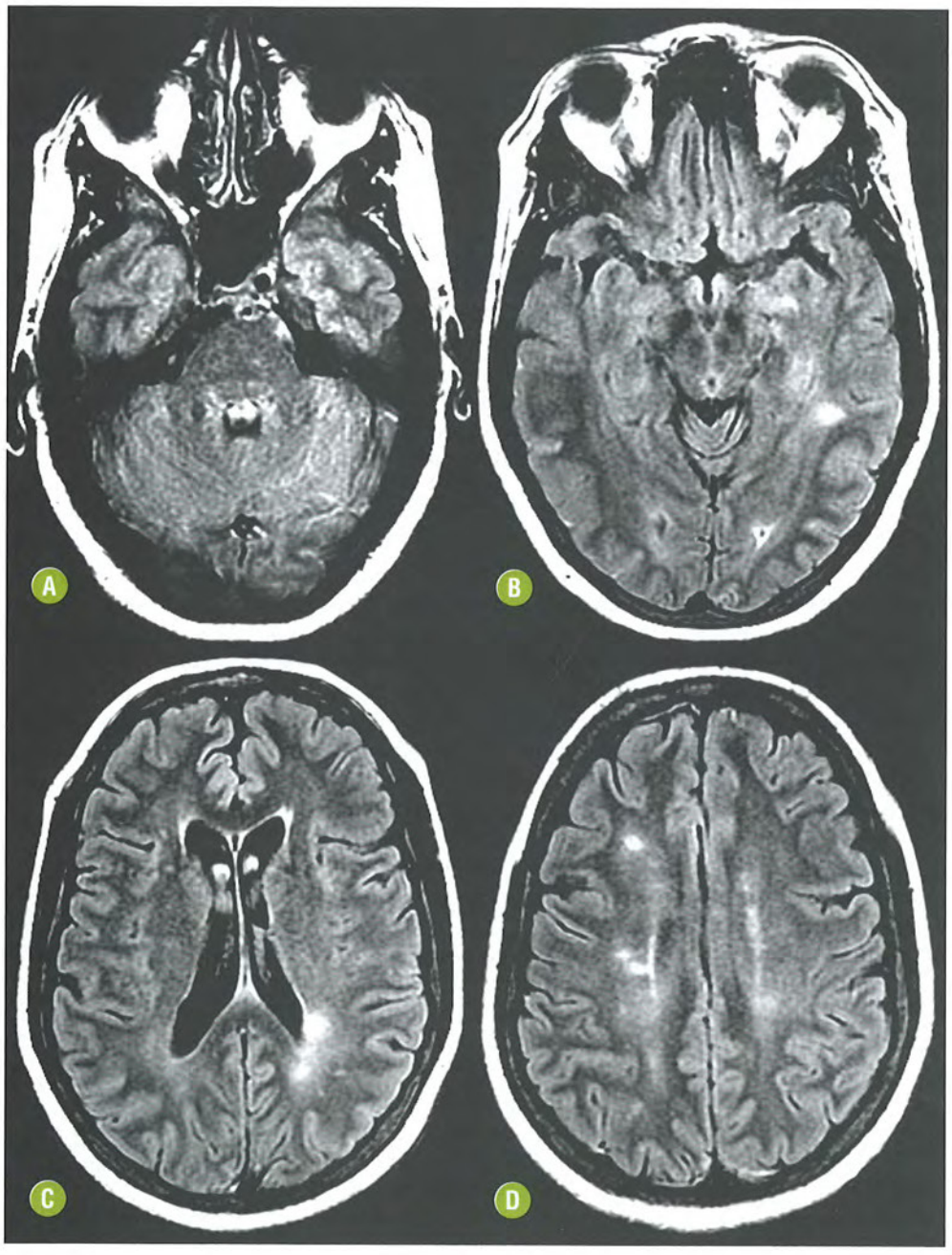

FIGURA 21-34. Síndrome radiológica desmielinizante isolada. Sexo feminino, 40 anos, em tratamento por distúrbio psiquiátrico há alguns anos. Imagens axiais de RM FLAIR **(A-D)** evidenciando múltiplos focos ovoides, cuja distribuição e características de sinal são compatíveis com substrato desmielinizante. Nunca apresentou qualquer manifestação neurológica atribuível à EM.

ENCEFALOMIELITE DISSEMINADA AGUDA

INTRODUÇÃO

Generalidades

Encefalomielite disseminada aguda (ADEM) é uma doença inflamatória desmielinizante da substância branca que acomete simultaneamente o encéfalo e a medula espinal. Usualmente monofásica, segue-se a uma infecção viral ou vacinação, sendo clinicamente caracterizada por início catastrófico agudo ou subagudo de distúrbios neurológicos multifocais. Os principais fatores precipitantes são as doenças exantemáticas virais, as infecções respiratórias agudas (influenza) e as enteroviroses, que ocorrem entre quatro e 21 dias antes do início da ADEM.

A ADEM pode ocorrer em qualquer faixa etária, mas é mais comum em crianças com menos de 10 anos de idade. Há maior prevalência nas estações de inverno e primavera, apontando para uma distribuição sazonal, corroborando seu caráter pós-infeccioso.

Achados Histológicos

ADEM usualmente afeta a substância branca, apesar de serem frequentes as lesões na substância cinzenta profunda dos hemisférios cerebrais. As características histológicas incluem infiltrado linfomonocitário e desmielinização perivenular, com preservação relativa dos axônios. Hiperemia e edema perivenular seguidos de gliose nos estágios mais tardios da doença também são observados.

Uma forma mais severa da ADEM é reconhecida como leucoencefalite hemorrágica aguda (doença de Weston-Hurst), e é caracterizada por hemorragias perivasculares com infiltrado inflamatório contendo um grande número de polimorfonucleares, além da desmielinização perivascular e gliose.

Mimetismo molecular é o mecanismo proposto para a ADEM no qual antígenos externos são capazes de induzir a uma resposta autoimune. O compartilhamento de epitopos entre estes antígenos e os componentes de tecidos ou células humanas dispara a subsequente ativação de uma resposta inflamatória inata, primária e imunomediada, que posteriormente ativará linfócitos autorreativos, com consequente infiltração do órgão-alvo. Este mecanismo parece ser o mais plausível para explicar a natureza pós-infeciosa da ADEM, tendo em vista a similaridade entre os epitopos de agentes indutores da doença, tal qual a polimerase não estrutural da hepatite B e a proteína básica da mielina.

Achados Clínicos e Laboratoriais

Aproximadamente 70% dos indivíduos com ADEM confirmam a ocorrência de episódio infeccioso clinicamente evidente ou vacinação recente. As manifestações típicas incluem encefalopatia de instalação rápida em combinação com déficits neurológicos multifocais. Febre, mal-estar, cefaleia, náuseas e vômitos podem fazer parte do período prodrômico, que é sucedido por sinais meníngeos e alteração do nível de consciência. O curso clínico é rapidamente progressivo e se desenvolve usualmente ao longo de horas, com pico em poucos dias.

As manifestações neurológicas espelham as áreas acometidas e podem ocorrer em várias combinações, que incluem: síndromes piramidais uni ou bilaterais, hemiplegia aguda, ataxia, paralisia de nervos cranianos, neurite óptica, crises epilépticas, mielopatia inflamatória, prejuízo da fala e hemiparestesia.

Os critérios atuais exigem o envolvimento do estado mental, variando da letargia ao coma. A encefalopatia é uma manifestação peculiar que tem que ser buscada e auxilia na diferenciação com outras desordens desmielinizantes.

O grau de severidade da doença é variável. Ocasionalmente, a ADEM pode se apresentar como doença sutil, com irritabilidade inespecífica, cefaleia e sonolência, ou pode evoluir de maneira rápida para o coma e a descerebração. Insuficiência respiratória em virtude de envolvimento do tronco encefálico ou do rebaixamento do nível de consciência pode ocorrer.

A análise do LCS demonstra a presença de bandas oligoclonais em apenas 20% dos casos, porcentagem significativamente menor quando em comparação com os casos de EM (84% dos casos). Com base apenas no grau de pleocitose não é possível distinguir as duas doenças, apesar de a reação inflamatória no LCS ser mais severa na ADEM. A proteinorraquia também não parece ter valor nesta diferenciação.

Em 2007, de Seze propôs critérios diagnósticos para a ADEM visando a sua diferenciação com a EM (Tabela 21-9), atingindo sensibilidade de 82,9% e especificidade de 96,7%.

Apesar de a ADEM ser classicamente monofásica, atualmente os conceitos desta doença foram expandidos para incluir as formas recorrente e multifásica. ADEM recorrente caracteriza-se por recorrência das manifestações iniciais após pelo menos três meses, ou após um mês da interrupção da corticoterapia, sem evidências de lesão em novos sítios por avaliação clínica, exame físico ou estudos de neuroimagem. Por outro lado, a ADEM multifásica é definida como um novo evento clínico que preenche novamente os critérios para ADEM, inclusive com encefalopatia, que ocorre após três meses do quadro inicial ou após um mês da interrupção da corticoterapia, mas desta vez envolvendo sítios diferentes no SNC (Fig. 21-35).

Infelizmente a diferenciação confiável entre as diferentes formas de ADEM e a EM de início precoce tem sido muito difícil, visto que aproximadamente 18% das crianças diagnosticadas com EM experimentaram um primeiro evento desmielinizante indistinguível de ADEM. A utilização de critérios de imagem mais sensíveis foi recentemente proposta. Apesar disso, ainda falta a especificidade necessária para o diagnóstico diferencial confiável no primeiro episódio desmielinizante da infância entre ADEM e EM (Tabela 21-10).

Vale ressaltar que episódios flutuantes que ocorram dentro dos três primeiros meses que se seguem ao episódio inaugural da ADEM ou dentro do primeiro mês após interrupção da corticoterapia, quer sejam caracterizados por avaliações clínicas ou pela demonstração de lesões novas na RM, são considerados parte do mesmo evento e não devem suscitar qualquer dúvida quanto à disseminação da doença no tempo.

Exceto para a sua forma fulminante (leucoencefalite hemorrágica aguda – doença de Weston-Hurst), a ADEM tem prognóstico favorável, apesar da persistência de sequelas em uma parcela considerável dos pacientes durante o seguimento.

TABELA 21-9. Critérios Clinicolaboratoriais para a Diferenciação EM *vs* ADEM (de Seze 2007)

ADEM - pelo menos 2 dos seguintes 3 critérios:
Manifestações atípicas para EM (pelo menos um dentre: alteração do nível de consciência, hipersonia, crises epilépticas, distúrbios cognitivos, hemiplegia, tetraplegia, afasia ou neurite óptica bilateral.
Ausência de bandas oligoclonais no LCS.
Envolvimento da substância cinzenta (núcleos da base ou córtex).

EM = esclerose múltipla; ADEM = encefalomielite disseminada aguda.

TABELA 21-10. Critérios de Imagem para a Diferenciação EM *vs* ADEM (Callen 2009)

Critérios diagnóstico EM × ADEM (pelo menos 2 dos seguintes):
Ausência de padrão de acometimento difuso e bilateral.
Presença de "black holes".
≥ 2 lesões periventriculares.

EM = esclerose múltipla; ADEM = encefalomielite disseminada aguda.

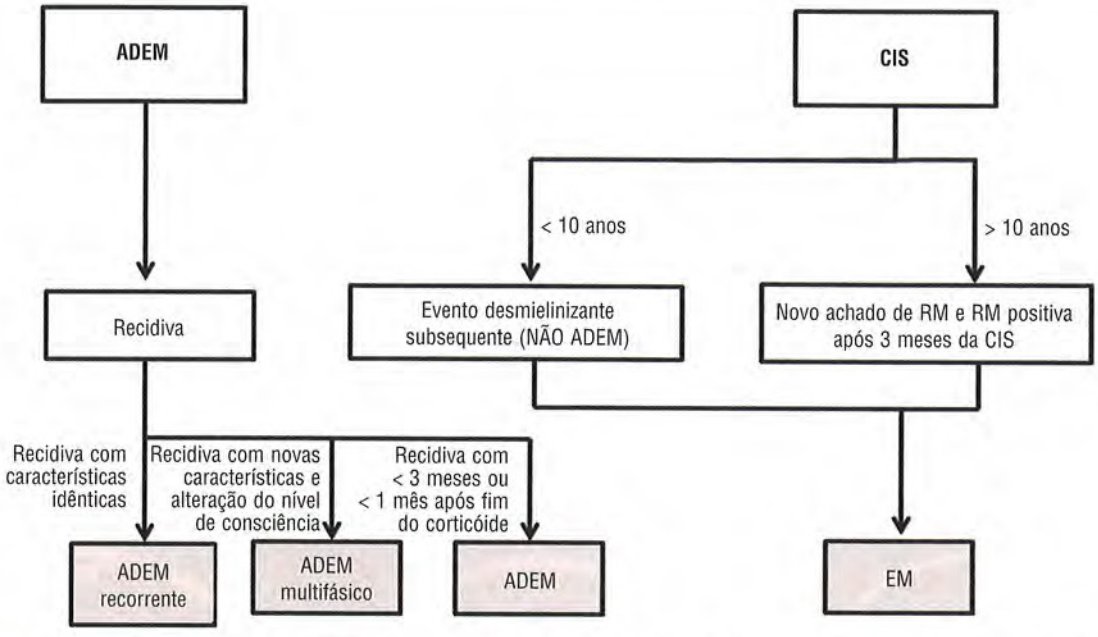

FIGURA 21-35. Fluxograma de diagnóstico da ADEM, de suas variantes e a diferenciação com esclerose múltipla. Adaptado de Banwell B e cols. Lancet Neurol 2007.

ACHADOS DE IMAGEM

As alterações demonstradas à RM constituem argumento relevante para embasar o diagnóstico da ADEM. As lesões usualmente são mais bem definidas em T2/FLAIR como grandes áreas de hipersinal, pouco circunscritas, múltiplas e assimétricas (Fig. 21-36). Tipicamente acometem a substância branca mais periférica dos hemisférios cerebrais, apesar de estenderem-se às regiões profundas, inclusive do cerebelo, do tronco encefálico e da medula espinal. Os tálamos e os núcleos da base são frequentemente acometidos, por vezes assumindo um padrão algo simétrico. Há comprometimento da substância branca periventricular em até 60% dos casos, embora as lesões confinadas ao corpo caloso sejam raras.

As lesões encontradas na substância branca dos hemisférios cerebrais assumem quatro padrões à RM (Fig. 21-37):

- Pequenas lesões múltiplas, menores que 5 mm;
- Lesões grandes, confluentes ou tumefativas, frequentemente com edema perilesional e efeito expansivo;
- Comprometimento adicional bitalâmico simétrico;
- Leucoencefalite hemorrágica aguda, quando a algum dos padrões prévios se associa hemorragia parenquimatosa.

A presença de lesões com impregnação pelo gadolínio é variável e depende do estágio inflamatório das mesmas. Sinais de quebra da BHE são muito frequentes, sendo o padrão variável, desde lesões anelares incompletas, anelares completas, nodulares, padrão de impregnação giral ou heterogêneo. Realce meníngeo é incomum.

É importante ressaltar que a demonstração de impregnação concomitante na maioria ou em todas as lesões denota a atividade inflamatória simultânea de um processo monofásico e corrobora o diagnóstico de ADEM. Todavia a existência de realce apenas em algumas lesões, na ausência de realce em outras, não invalida este diagnóstico, visto que o processo desmielinizante na ADEM pode evoluir durante várias semanas.

O acometimento da medula espinal ocorre em até um terço dos pacientes e merece atenção particular. Usualmente são demonstradas lesões extensas e com efeito expansivo, com realce variável e predominantemente afetando o segmento torácico (Fig. 21-38). O acometimento medular extenso (≥ 3 níveis vertebrais) é característico. Tem sido mais recentemente defendido que as crianças com mielite transversa, cujas lesões medulares atingem pelo menos oito níveis vertebrais raramente evoluem para EM.

Na avaliação por ERM, observa-se redução dos níveis de NAA e elevação de lípides/lactato nas áreas de alteração de sinal em T2, sem significativa elevação da colina e de suas relações. Admite-se que estas alterações sejam transitórias e que a redução de NAA reflita apenas o edema lesional, e não a depleção da população neuroaxonal.

Algumas das lesões exibem restrição à livre movimentação das moléculas de água, geralmente por edema intramielínico. Apesar disso, os valores do coeficiente de difusão aparente (ADC) geralmente apresentam alguma redução no estágio agudo, tendendo ao aumento já nas fases subagudas.

Exames sequenciais de RM são importantes para estabelecer o diagnóstico de ADEM, particularmente para a diferenciação com a EM. Na ADEM monofásica não se observa o surgimento de novas lesões durante o seguimento, após três meses, podendo as lesões exibir regressão completa (Fig. 21-39) ou parcial após o tratamento (Fig. 21-40). Ao contrário disso, espera-se recrudescimento da desmielinização preexistente ou o aparecimento de lesões novas para o diagnóstico das formas multifásica e recorrente da ADEM, respectivamente.

Recomendações

O protocolo de exames de RM preconizado para a ADEM é idêntico àquele indicado para a EM. Faz-se essencial o escrutínio do corpo caloso e da interface calososseptal, que são menos acometidos na ADEM que na EM. A administração in-

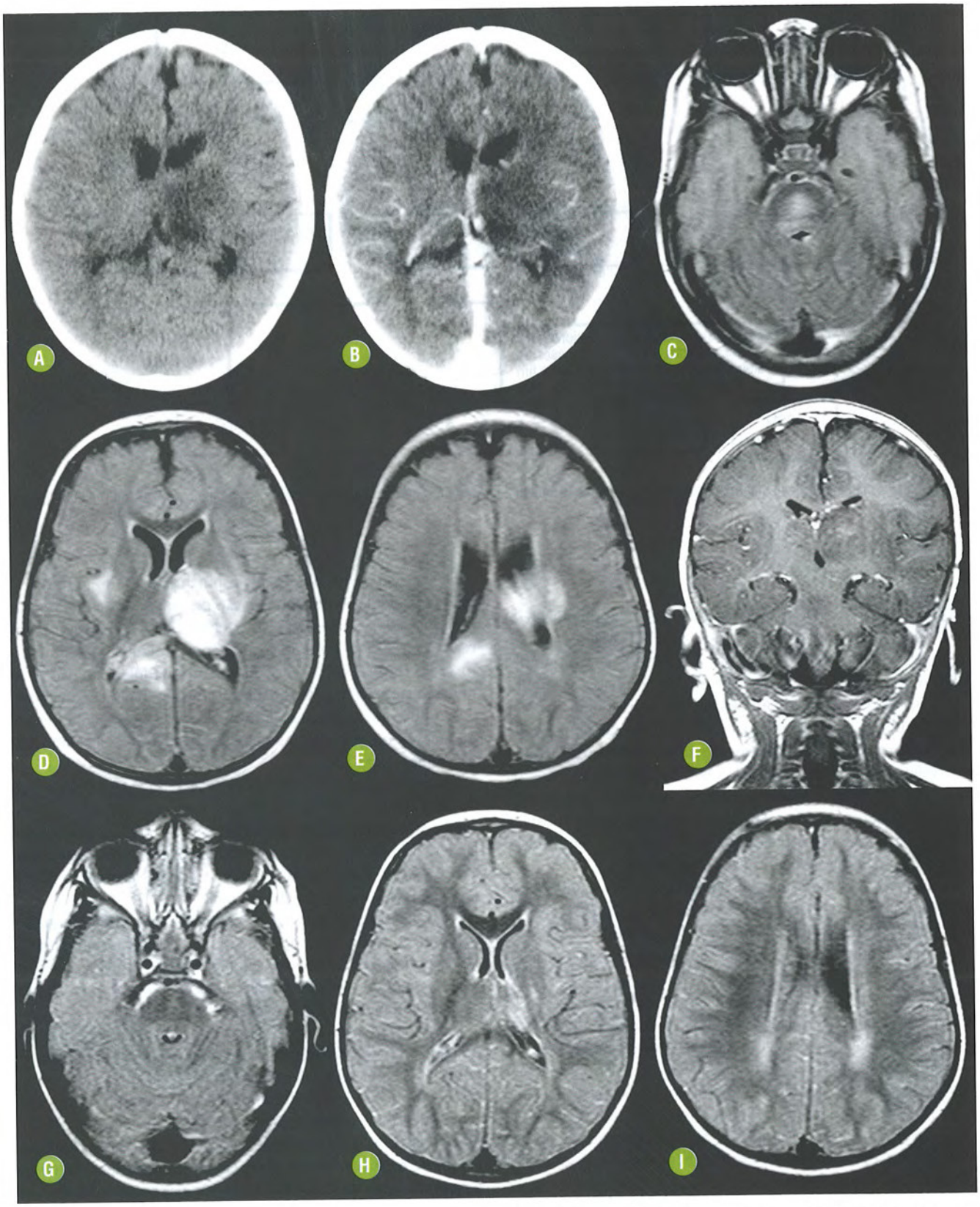

FIGURA 21-36. ADEM em um menino de 11 meses de idade. Imagens axiais de TC do crânio sem e com contraste **(A-B)** demonstrando lesão hipoatenuante talamocapsular esquerda com compressão do ventrículo adjacente, sem realce anormal. As imagens axiais de RM FLAIR **(C-E)** evidenciam, além da lesão vista à TC, outros focos hiperintensos periventriculares. Note ainda tênue impregnação em T1 após a injeção do agente paramagnético **(F)**, no tálamo esquerdo. As imagens axiais FLAIR **(G-I)** para controle após dois anos demonstram acentuada redução das lesões, acompanhando a recuperação clínica completa.

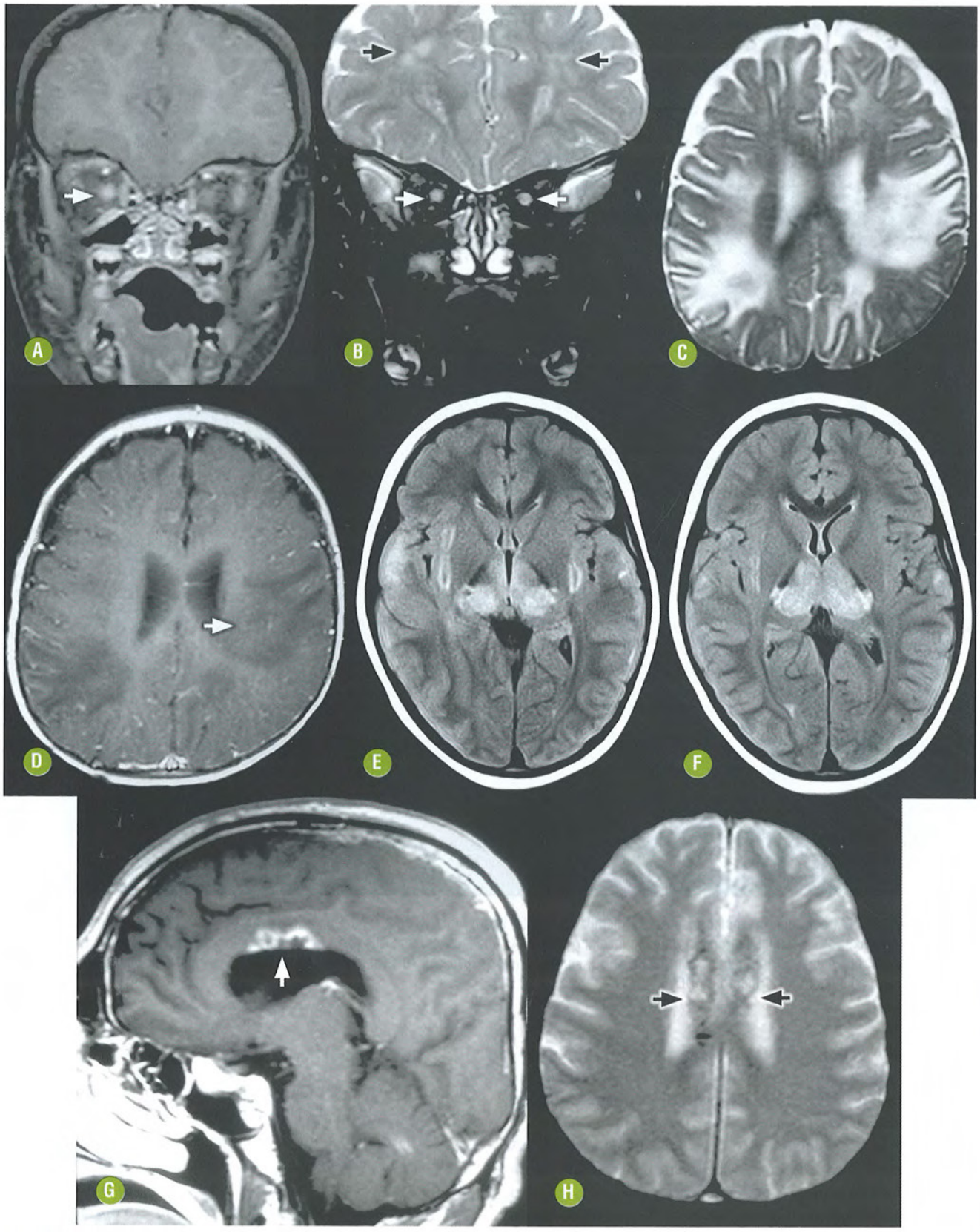

FIGURA 21-37. Padrões de imagem na ADEM. Diferentes apresentações da ADEM nas imagens de ressonância magnética: (2 anos de idade) imagens coronais T1 pós-gadolínio **(A)** e T2 **(B)** demonstrando neurite óptica bilateral (setas brancas) e pequenas lesões hiperintensas (setas pretas) na substância branca frontal bilateral; (10 meses de idade) imagens axiais T2 **(C)** e T1 após a injeção intravenosa do gadolínio **(D)** demonstrando lesões grandes, de aspecto tumefativo bi-hemisféricas, com tênue impregnação à esquerda (seta); imagens axiais FLAIR **(E-F)** demonstrando lesões na substância branca bilateral associada ao comprometimento bitalâmico simétrico; imagens sagital T1 pós-gadolínio **(G)** e axial T2* **(H)** demonstram lesões calosais compatíveis com leucoencefalite hemorrágica aguda (setas).

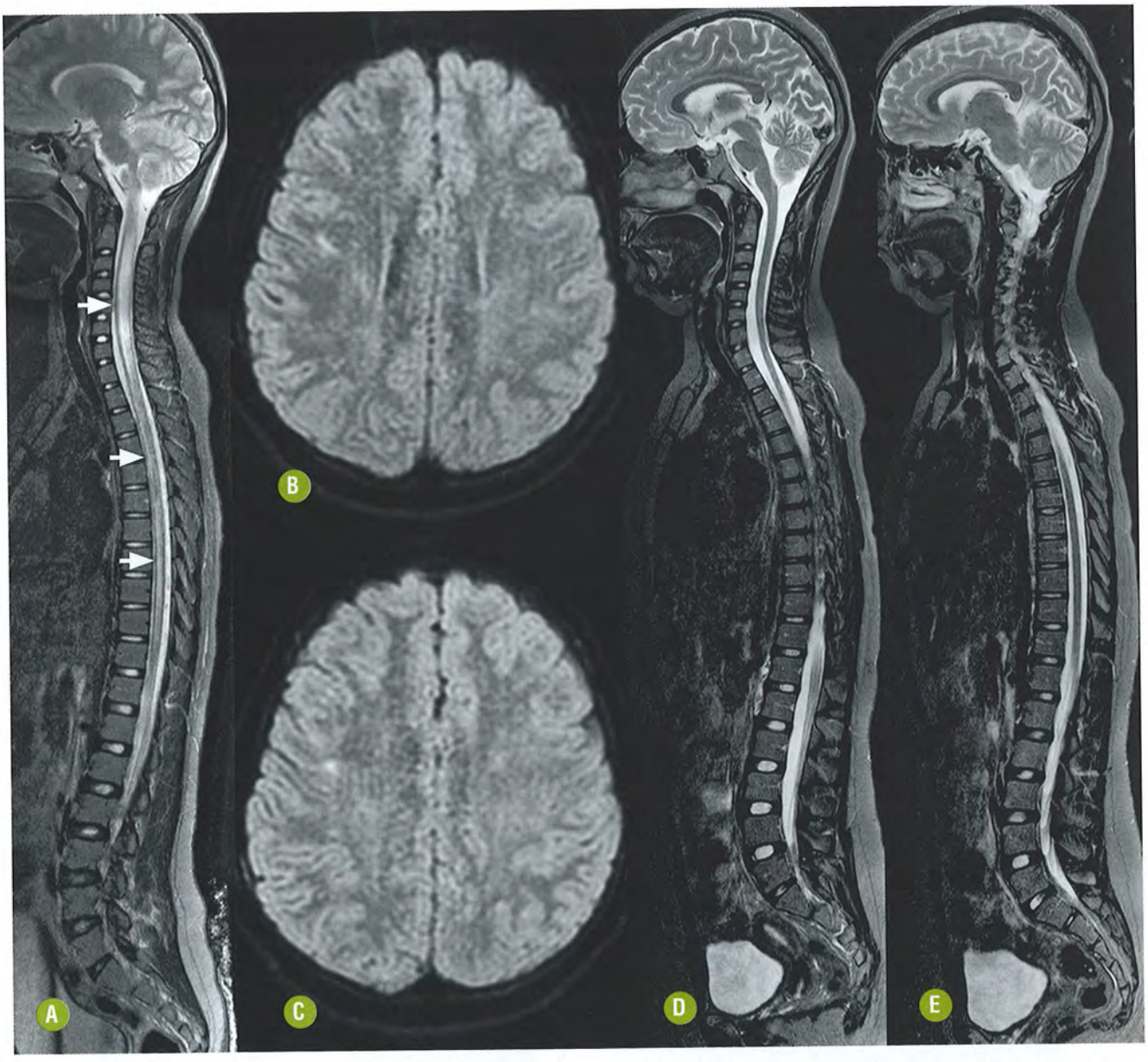

FIGURA 21-38. ADEM com acometimento extenso da medula espinal. A imagem de RM T2 sagital para avaliação do neuroeixo **(A)** demonstra extensa mielite caracterizada por hipersinal e discreta expansão medular (setas). As imagens axiais FLAIR **(B-C)** demonstram apenas pequenos focos hiperintensos na substância branca cerebral. As imagens comparativas do neuroeixo após 20 meses **(D-E)** demonstram resolução completa do padrão de imagem. O conjunto clinicorradiológico foi atribuído à ADEM.

travenosa do agente de contraste paramagnético é importante, pois o padrão de impregnação das lesões tem relevância para o diagnóstico de ADEM e será objeto de comparação futura, visando à avaliação da resposta à corticoterapia.

A avaliação sequencial de RM diante da suspeita de ADEM é fundamental para a definição diagnóstica. A ADEM monofásica não cursa com o aparecimento de novas lesões, mas, sim, com a resolução completa (até 75% dos casos) ou parcial das lesões existentes no exame de inicial.

Não há consenso sobre a duração do acompanhamento por imagens dos pacientes com evento único de ADEM. Sugere-se, entretanto, a realização de pelo menos dois estudos adicionais de RM, após a primeira RM normal, dentro dos primeiros cinco anos após o episódio inicial.

DIAGNÓSTICO DIFERENCIAL

Clinicamente, ao se deparar com quadro de encefalopatia na infância, a prioridade clínica inicial é excluir neuroinfecções agudas, particularmente as meningites e as meningoencefalites agudas. Alterações infecciosas no exame do LCS devem ser ativamente buscadas, de forma que a sua ausência implica a interpretação dos estudos de neuroimagem estruturais visando a possibilidade de demonstração de lesões parenquimatosas focais que justifiquem as manifestações e permitam estreitar a lista de possibilidades diagnósticas.

Apesar de a tomografia computadorizada (TC) não ter relevância para o diagnóstico específico, vale ressaltar que seu emprego pode gerar dúvida, particularmente pela obtenção de

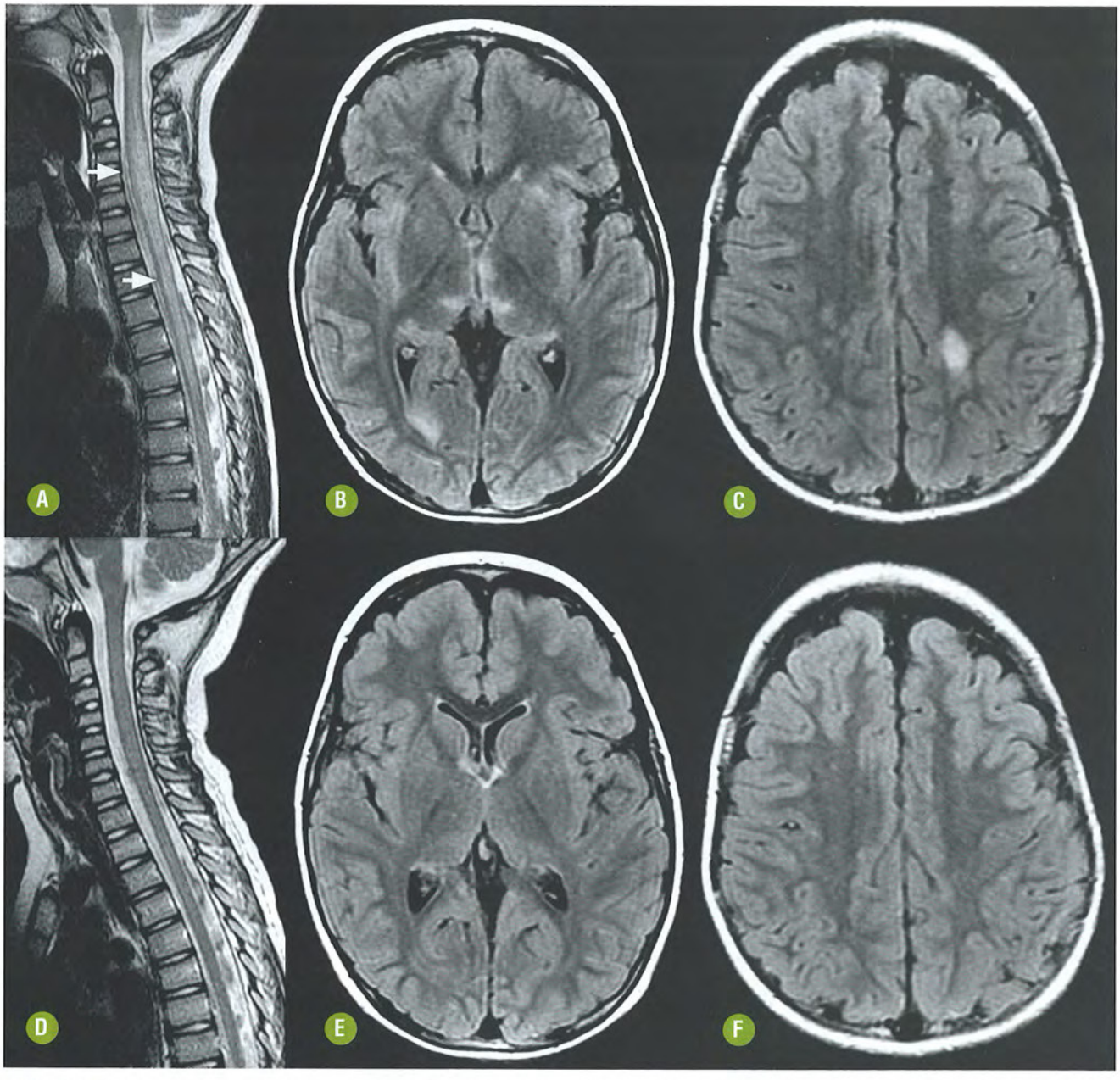

FIGURA 21-39. Imagens evolutivas na ADEM. Imagem sagital T2 **(A)** com hipersinal extenso e discreta expansão da medula espinal cervical. As imagens axiais FLAIR **(B-C)** demonstram pequenas lesões hiperintensas na substância branca dos centros semiovais, regiões subcorticais das ínsulas e tálamos. As imagens comparativas **(D-F)** demonstraram completa resolução das alterações de imagens após quatro meses.

imagens muito rápidas em modernos equipamentos com múltiplas fileiras de detectores que podem subestimar as zonas de realce. O aspecto tumefativo das lesões e a ausência de realce podem induzir a diagnósticos equivocados de neoplasias gliais infiltrativas ou de cerebrite, que não devem motivar condutas invasivas precipitadas, mas geralmente atrasam a instituição da terapêutica com corticosteroide.

Quando a RM evidenciar lesões de aparência tumoral, as possibilidades de neoplasias primárias ou secundárias devem ser prontamente investigadas. Alguns padrões de distribuição, forma e impregnação pelo gadolínio podem favorecer doenças desmielinizantes inflamatórias idiopáticas, como a ADEM, a encefalite mielinoclástica difusa (doença de Schilder), a variante de Marburg e a doença de Baló.

Envolvimento simétrico bitalâmico é visto também nos quadros de encefalopatia necrotizante aguda (ANE), trombose de veias cerebrais profundas, hipernatremia e mielinólise osmótica extrapontina.

A presença de realce anelar completo nas sequências pós-gadolínio é incomum na ADEM, sendo por isso um achado de alerta para outras possibilidades, principalmente os abscessos, os tuberculomas e a neurocisticercose, entre outras afecções.

Além disso, conforme já mencionado, o principal diagnóstico diferencial é a EM, que deve ser considerada sempre diante de manifestações recorrentes ou desmielinização multifásica, sem a demonstração clínica de encefalopatia. Neste contexto, o diagnóstico de ADEM é retrospectivo e torna-se tão seguro quanto maior tempo de acompanhamento houver.

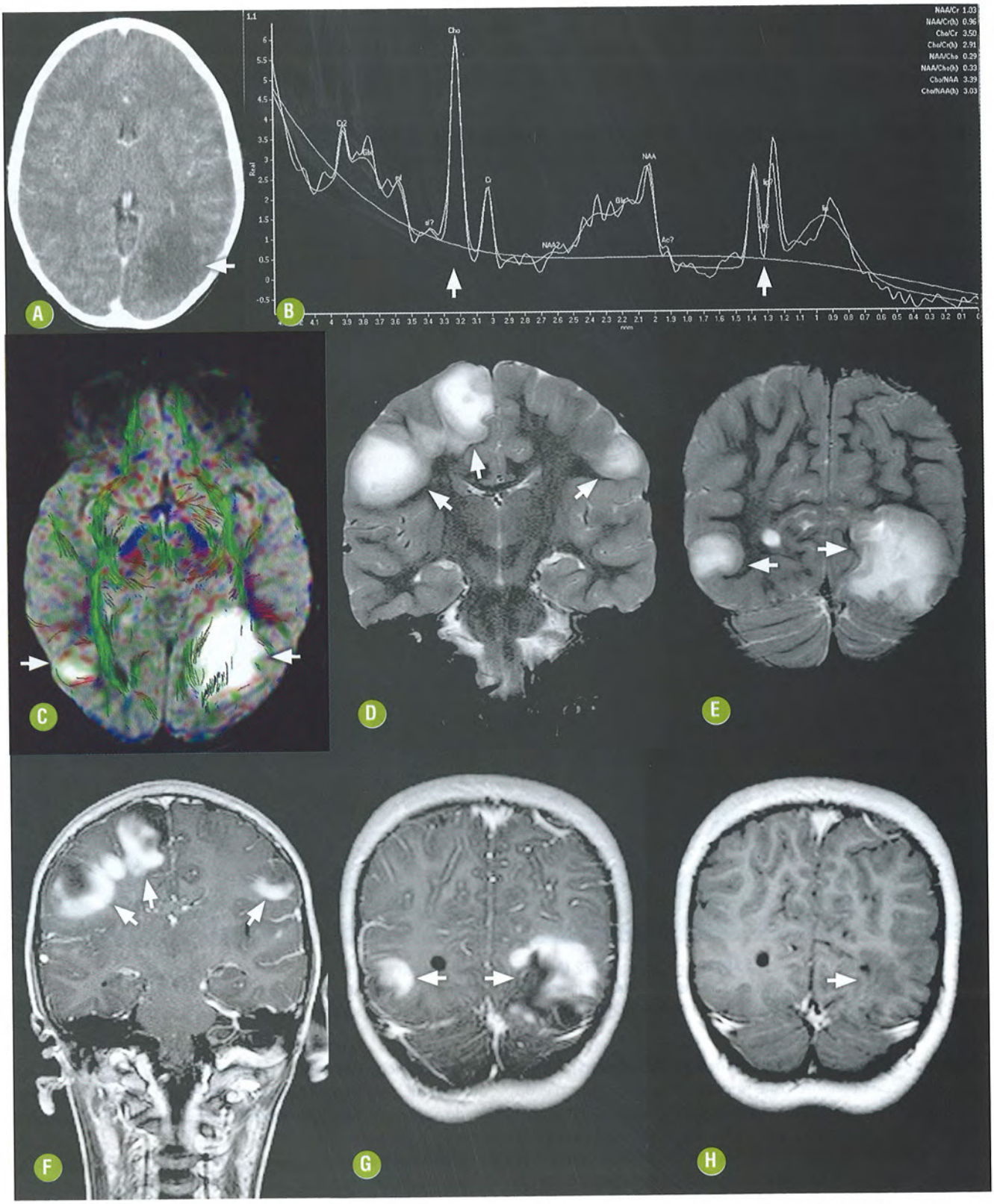

FIGURA 21-40. Imagens evolutivas na encefalomielite disseminada aguda. Observe o aspecto pseudotumoral da lesão occipital esquerda na TCMD com contraste **(A)**, que não exibiu realce (seta). A espectroscopia de prótons por RM **(B)** demonstrou elevação dos picos de lípides/lactato e do pico de colina (setas), com preservação relativa do NAA. A superposição da tratografia à imagem FLAIR **(C)** demonstra a ausência de distorção arquitetural, deslocando as fibras (seta). Observe a outra lesão menor no lobo occipital direito (seta menor). As imagens coronais T2 **(D-E)** demonstram a multiplicidade de lesões tumefativas (setas). Observe o padrão de impregnação "em concha", cuja concavidade volta-se ao córtex **(F-G)**. Após a instituição de corticoterapia houve desaparecimento da impregnação, restando apenas tênue hipointensidade local em T1 **(H)**.

NEUROMIELITE ÓPTICA

INTRODUÇÃO

Generalidades

A NMO é uma síndrome desmielinizante inflamatória com grave insulto ao SNC, caracterizada por surtos severos de neurite óptica e mielite que, diferentemente da EM, comumente poupa o encéfalo nas fases iniciais e deixa sequelas a cada recorrência. A diferenciação com a EM foi objeto de contestações até a última década, pois estas entidades compartilham características em comum, como a presença de neurite óptica, mielite e desmielinização inflamatória.

Entretanto a NMO é reconhecida atualmente como uma nova canalopatia autoimune, uma desordem singular, desmielinizante e recorrente, que apresenta características clínicas, laboratoriais e de imagem que a diferem da EM. A detecção da imunoglobulina G relacionada com a neuromielite óptica (IgG NMO), um autoanticorpo, distingue a NMO de outras desordens desmielinizantes. A IgG NMO tem como antígenos alvo os canais de água que regulam a homeostase do SNC, constituídos pela aquaporina-4.

A NMO predomina em mulheres (9M:1H), com idade média à apresentação inicial superior àquela da EM (39 anos *vs.* 29 anos, respectivamente). Além disso, os conceitos atuais aproximam a NMO da forma opticospinal da EM, mais comum no Oriente e entre afrodescendentes e nativos norte-americanos.

Achados Histológicos

A desmielinização na NMO se estende por meio de múltiplos níveis na medula espinal e a necrose evolui com cavitação na substância cinzenta e na branca, tanto na medula espinal quanto nos nervos ópticos. Eosinófilos e neutrófilos são encontrados comumente nas lesões ativas e os vasos penetrantes se apresentam espessados e hialinizados.

As imunoglobulinas e os componentes do complemento são depositados em um padrão característico vasculocêntrico, formando rosetas. Os imunocomplexos se depositam ao longo da bainha de mielina e no interior dos macrófagos. O padrão vasculocêntrico dos imunocomplexos assume distribuição característica, coincidindo com o local onde se dispõe o antígeno alvo, nos locais de expressão da aquaporina-4, principalmente nos pés dos astrócitos. A IgG NMO se liga à parede dos capilares, à pia-máter, ao espaço subpial e às bainhas de Virchow-Robin, com distribuição previsível ao longo do canal ependimário da medula espinal, principalmente cervical, bem como ao longo da superfície ependimária do sistema ventricular intracraniano, na região quiasmático-hipotalâmica e nos nervos ópticos (Fig. 21-41).

Achados Clínicos e Laboratoriais

Os fenótipos clínicos mais reconhecidos em associação à soropositividade IgG NMO inclui a neuromielite óptica (doença de Devic), as síndromes de alto risco que incluem a neurite óptica ou a mielite isoladas ou recorrentes, e as síndromes com superposição do espectro da NMO a outras doenças autoimunes (autoanticorpos não órgão-específicos), particularmente a síndrome de Sjögren e o LES.

A definição de NMO parte do reconhecimento de que os surtos de neurite óptica são mais comumente unilaterais do que bilaterais e que os surtos de neurite e de mielite usualmente ocorrem de maneira sequencial, em vez de simultânea.

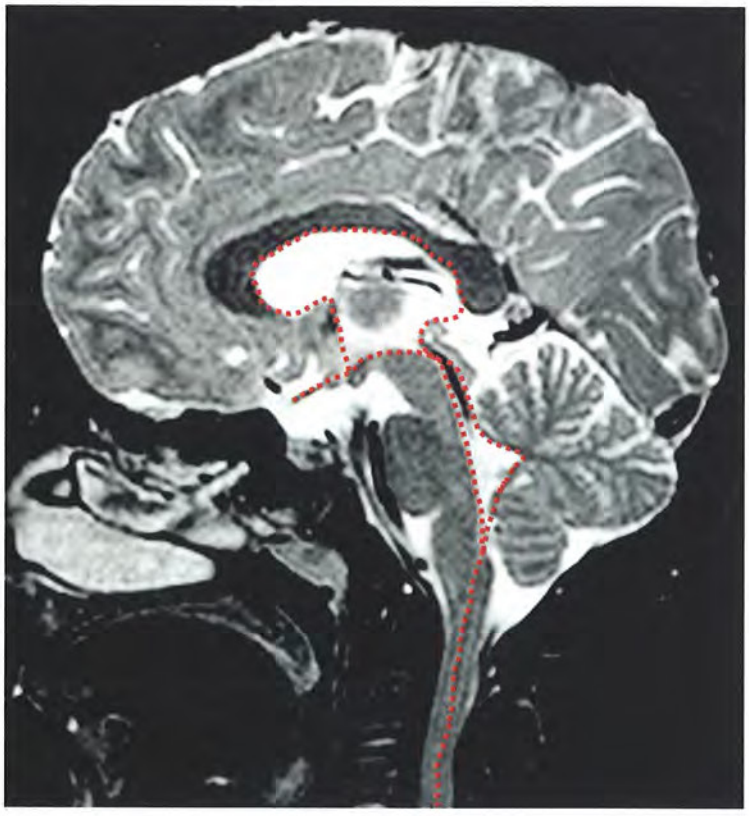

FIGURA 21-41. Representação esquemática da distribuição da aquaporina-4 no encéfalo e na medula cervical. A distribuição das lesões encefálicas e medulares resulta da maior expressão da aquaporina-4 (antígeno-alvo) na neuromielite óptica. Além da lesão medular extensa (> 3 níveis), as lesões encefálicas serão encontradas, mais frequentemente, no tronco encefálico, na região periaquedutal, na superfície ependimária dos ventrículos supratentoriais, incluindo o corpo caloso, e, predominantemente, na região óptico-quiasmática. Adaptado de Wingerchuk DM e cols. The spectrum of neuromyelitis optica. Lancet Neurol 2007.

O intervalo que separa os dois eventos pode ser de anos ou décadas, mas na maioria dos casos é de até três meses.

Clinicamente, a neurite óptica cursa com dor ocular e perda da visão, e a mielite com paraplegia severa simétrica, nível sensitivo e disfunção vesical. A mielite cervical pode se estender rostralmente ao tronco encefálico, resultando no aparecimento de náuseas e soluços por lesão na área postrema, ou mesmo em falência respiratória aguda neurogênica, extremamente rara no contexto de EM. Outros sintomas típicos de desmielinização medular, vistos tanto na NMO quanto na EM, são os espasmos tônicos paroxísticos (espasmos estereotipados dolorosos e recorrentes dos membros e do tronco que duram de 20 a 45 segundos) e a ocorrência do sinal de Lhermitte.

Aproximadamente 90% dos indivíduos com NMO apresentam episódios recorrentes de neurite óptica e de mielite, em detrimento de um curso evolutivo monofásico, como classicamente proposto para a doença de Devic. A recorrência ocorre em 60% dos pacientes no primeiro ano e em até 90% nos três anos que se seguem ao evento inicial. Entretanto sabe-se que pacientes com neurite óptica bilateral e mielite quase simultânea estão menos propensos a desenvolver recorrências quando em comparação com aqueles que apresentam estes eventos separados por semanas ou meses.

Diferente da EM, a recuperação entre as recorrências de NMO é usualmente incompleta, e os pacientes evoluem com incapacidades precoces devidas principalmente à severidade e à frequência dos surtos.

Ao estudo do LCS, pleocitose proeminente com predomínio de polimorfonucleares é característica da NMO. Este achado é raro na EM. De forma contrária, a detecção de bandas oligoclonais é rara na NMO.

Os critérios diagnósticos para a NMO (Tabela 21-11) têm sensibilidade e especificidade adequadas nos vários contextos em que a doença se apresenta.

ACHADOS DE IMAGEM

O estudo de RM tem grande utilidade durante os surtos de mielite aguda. As lesões medulares são mais centrais e caracterizam-se nas sequências T2 por extensa hiperintensidade heterogênea de sinal, comprometem pelo menos três segmentos vertebrais contíguos, promovem edema medular e são hipointensas nas sequências com ponderação T1, com tendência a cavitação e sequela precoce, de forma diferente da EM (Fig. 21-42).

TABELA 21-11. Critérios Diagnósticos para NMO (Wingerchuck 2006)

Neuromielite óptica definida:
Neurite óptica
Mielite aguda
Pelo menos 2 de 3 critérios de suporte:
Lesão medular com extensão longitudinal superior a 3 segmentos vertebrais contíguos
RM do encéfalo que não preenche critérios para EM
Positividade para IgG NMO

EM = esclerose múltipla; IgG NMO = imunoglobulina da neuromielite óptica.

O exame inicial do encéfalo é mais frequentemente inalterado ou as alterações focais divergem do padrão mais comumente demonstrado nos casos de EM. Apesar disso, os nervos ópticos podem exibir alterações isoladas, uni ou bilaterais, com aumento da espessura do nervo acometido, que exibe hiperintensidade de sinal em T2/FLAIR, com extensão posterior que pode atingir o quiasma óptico e, geralmente, se associa a intensa impregnação pelo gadolínio.

As lesões cerebrais podem ser encontradas em até 60% dos casos de NMO durante o curso da doença. Estas não são específicas, mas o substrato imuno-histopatológico é o mesmo das lesões da medula espinal. Com a evolução da doença, admite-se que cerca de 10% dos pacientes desenvolvam lesões semelhantes àquelas da EM. Outros 10% têm lesões na substância branca subependimária, distribuição do antígeno específico (aquaporina-4), incluindo o hipotálamo e a região periaquedutal, que podem explicar a presença de endocrinopatias não autoimunes associadas.

Um padrão peculiar de acometimento do encéfalo, algumas vezes precedendo o aparecimento das demais lesões, é caracterizado por focos hiperintensos em T2/FLAIR, isolados ou em continuidade com as lesões da medula espinal, com efeito expansivo e impregnação variáveis.

A ocorrência de lesões periventriculares atípicas para EM não é rara, destacando-se, inclusive, o comprometimento ocasional do corpo caloso. Enquanto na EM as lesões calosais são pequenas, ovoides, não edematosas e situadas na margem inferior do corpo caloso, na NMO são observadas lesões maiores e edematosas, comumente disseminadas e com sinal hiperintenso e heterogêneo em T2/FLAIR ("padrão marmóreo") na fase aguda (Fig. 21-43). Presumivelmente o acometimento dos canais de água está implicado na ocorrência de lesões agudas com extenso edema vasogênico nos casos de NMO. As lesões tendem a diminuir de tamanho e o sinal torna-se menos hiperintenso em T2/FLAIR na fase crônica.

Estudos com transferência de magnetização e com tensor de difusão mostraram anormalidades na SCAN, mas achados normais na SBAN. Estes achados contrastam com a EM, na qual a SBAN exibe alteração mais exuberante desde as fases iniciais da doença.

Recomendações

A interpretação diagnóstica atual da NMO baseia-se fundamentalmente na caracterização laboratorial da autoimunidade específica, ou seja, na demonstração do autoanticorpo de classe IgG antiaquaporina-4 (IgG NMO). Admitem-se, entretanto, taxas entre 10% e 25% de indivíduos com diagnóstico clínico de NMO, porém soronegativos para IgG NMO.

É reconhecida a relação direta entre a titulação encontrada de IgG NMO e a extensão da mielite demonstrada à RM, sendo, por isso, útil a interpretação combinada dos resultados. Por outro lado, tornam-se falsos negativos aqueles indivíduos em pulsoterapia com corticoide ou sob imunossupressão. Portanto recomenda-se a coleta do exame específico antes do início do tratamento.

Tem sido fortemente recomendada a pesquisa de IgG NMO de rotina aos indivíduos que se apresentam com neurite óptica bilateral ou recorrente, àqueles com remissão incompleta de episódio de neurite óptica isolada, nos quadros de mielite transversa longitudinalmente extensa ou àqueles

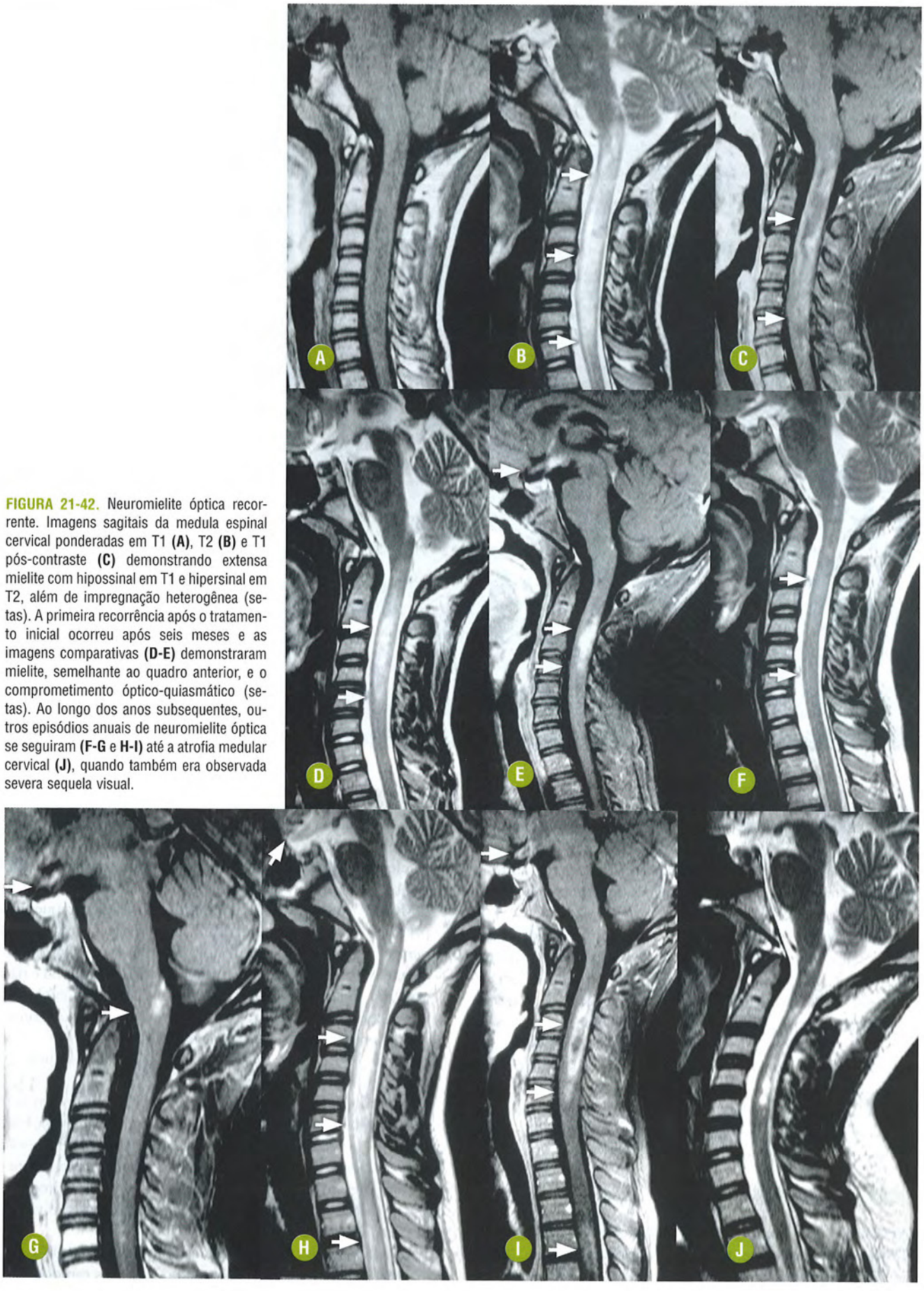

FIGURA 21-42. Neuromielite óptica recorrente. Imagens sagitais da medula espinal cervical ponderadas em T1 **(A)**, T2 **(B)** e T1 pós-contraste **(C)** demonstrando extensa mielite com hipossinal em T1 e hipersinal em T2, além de impregnação heterogênea (setas). A primeira recorrência após o tratamento inicial ocorreu após seis meses e as imagens comparativas **(D-E)** demonstraram mielite, semelhante ao quadro anterior, e o comprometimento óptico-quiasmático (setas). Ao longo dos anos subsequentes, outros episódios anuais de neuromielite óptica se seguiram **(F-G** e **H-I)** até a atrofia medular cervical **(J)**, quando também era observada severa sequela visual.

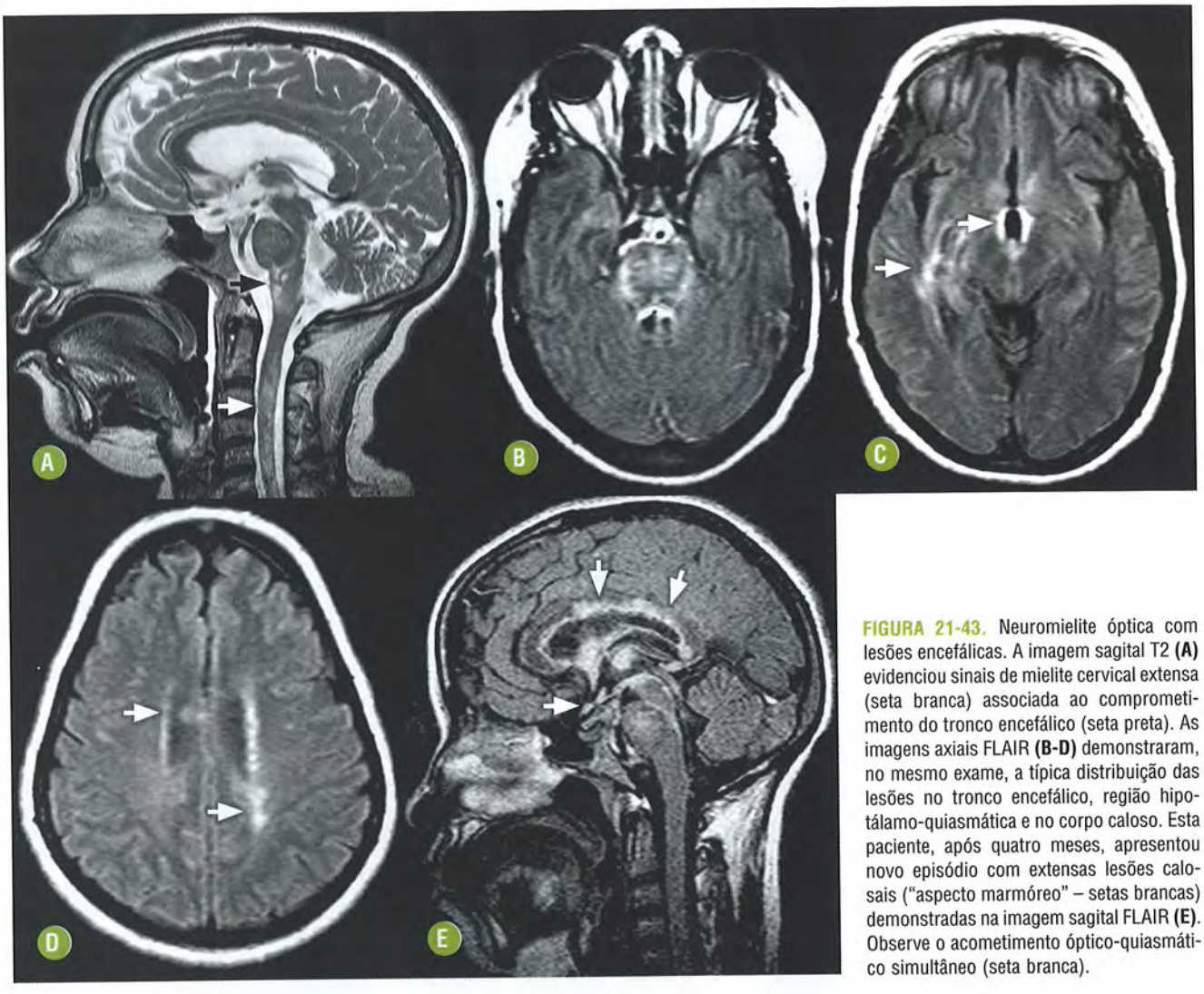

FIGURA 21-43. Neuromielite óptica com lesões encefálicas. A imagem sagital T2 **(A)** evidenciou sinais de mielite cervical extensa (seta branca) associada ao comprometimento do tronco encefálico (seta preta). As imagens axiais FLAIR **(B-D)** demonstraram, no mesmo exame, a típica distribuição das lesões no tronco encefálico, região hipotálamo-quiasmática e no corpo caloso. Esta paciente, após quatro meses, apresentou novo episódio com extensas lesões calosais ("aspecto marmóreo" – setas brancas) demonstradas na imagem sagital FLAIR **(E)**. Observe o acometimento óptico-quiasmático simultâneo (seta branca).

indivíduos com síndromes do tronco encefálico ou hipotalâmica inexplicáveis. Os padrões de imagem para cada um destes cenários são mais bem conhecidos hoje, sendo recomendada a avaliação laboratorial específica, geralmente, a partir da análise do estudo de imagem, mesmo em cenários clínicos insuspeitos.

É importante reconhecer a forte associação da NMO a outras doenças autoimunes, como tireoidite, LES e síndrome de Sjögren. Anticorpos antinucleares são encontrados em até 50% dos indivíduos com diagnóstico de NMO. A detecção dos autoanticorpos IgG NMO tem sensibilidade de 73% e especificidade de 91% para o diagnóstico de NMO, não sendo detectados em desordens autoimunes que não se manifestem com neuromielite óptica. A interpretação combinada dos dados clínicos, laboratoriais e de imagem tornou-se muito útil para o diagnóstico diferencial das formas isoladas ou mesmo de doenças superpostas com bases autoimunes.

DIAGNÓSTICO DIFERENCIAL

O conjunto de alterações clinicolaboratoriais e de imagem na NMO permite atualmente o seu diagnóstico seguro. Todavia algumas particularidades relativas à história natural desta doença justificam a suspeita específica, mesmo em cenários menos usuais, nos quais o diagnóstico diferencial se torna mais trabalhoso.

Esclerose múltipla: a importância de diferenciar a NMO da EM reside em dois pressupostos:

- NMO tem prognóstico pior, com recorrências frequentes, precoces e que deixam sequelas mais graves. Estima-se que dentro de cinco anos metade dos pacientes com NMO apresentarão diminuição severa da acuidade visual bilateral e não poderão andar sem auxílio. Além disso, 20% deles evoluirão para a morte por falência respiratória secundária ao acometimento medular cervical ou do bulbo;
- o tratamento preconizado para a NMO difere daquele da EM, incluindo imunossupressão.

A ocorrência de neuromielite óptica simultânea ou em surtos alternados é muito comum também no contexto da EM, na qual os nervos ópticos e a medula espinal também estão entre os alvos primários. Na EM a RM demonstra lesões periventriculares ovoides e circunscritas, além de comprometimento medular excêntrico, sem efeito expansivo significativo e de curto segmento.

Na EM as bandas oligoclonais estão presentes no LCS e a IgG NMO está usualmente ausente no soro. Os estudos ana-

tomopatológicos também fornecem bases bem definidas de distinção, sendo encontrada na NMO desmielinização mais grave e exuberante, com necrose e extenso edema.

- **Encefalomielite disseminada aguda**: a ocorrência de NMO em crianças é menos frequente. A ocorrência de mielite extensa associada à neurite óptica uni ou bilateral sempre deverá incluir a possibilidade de ADEM, conforme as características previamente mencionadas.
- **Síndromes desmielinizantes de alto risco**: a ocorrência isolada de neurite óptica ou mielite extensa sempre deverá incluir a possibilidade de que façam parte do espectro da NMO. O alto risco de sequelas graves e recorrência precoce justifica a investigação específica e o tratamento precoce.
- **Neuromielite óptica associada a autoanticorpos não órgão-específicos**: neurite óptica ou mielite extensa podem ocorrer no contexto de doenças autoimunes, particularmente do LES e da síndrome de Sjögren. A pesquisa específica da NMO deverá ser também procedida, visto que a superposição destas condições tem sido descrita.
- **Mielite transversa idiopática**: o conhecimento atual da NMO e suas variações espectrais reduziram a ocorrência dos casos idiopáticos de mielite extensa.
- **Doença de Whipple (*Tropheryma whippelii*)**: esta doença granulomatosa multissistêmica predomina em homens e exibe manifestação predominante gastrointestinal, com diarreia, perda de peso, febre e artrite. O acometimento neurológico se deve à distribuição dos granulomas contendo macrófagos fortemente positivos para o ácido para-aminossalicílico (PAS), circundados por extensa astrocitose reativa. O predomínio das lesões na região hipotálamo-quiasmática e a possível coexistência de acometimento da medula espinal justificam a inclusão desta doença infecciosa entre os diferenciais da NMO.

DOENÇA DE MARBURG

INTRODUÇÃO

Generalidades

Esta doença tem curso agudo e grave, sendo atualmente entendida como uma variante rara e maligna da EM. A doença de Marburg caracteriza-se por progressão muito rápida, com recorrência precoce de surtos severos e muito frequentes.

Achados Clínicos

A doença pode ter curso monofásico grave e predomínio em adultos jovens. É mais frequentemente caracterizada por confusão mental, cefaleia, vômitos, instabilidade da marcha e hemiparesia. Pode culminar em morte ou incapacidade severa em período de semanas a meses, com envolvimento importante do tronco encefálico. A maioria dos pacientes que sobrevivem desenvolve mais tarde EM-RR.

Achados Histológicos

Patologicamente as lesões são mais destrutivas do que aquelas típicas da EM ou da ADEM, com infiltração massiva de macrófagos, injúria axonal difusa e necrose. Ao contrário da ADEM, na qual há predomínio periventricular, as lesões são amplamente distribuídas e apresentam diferentes idades de evolução.

ACHADOS DE IMAGEM

Os achados de RM na doença de Marburg são similares àqueles da EM clássica. Em alguns casos podem ser observadas múltiplas lesões focais em T2/FLAIR, que podem coalescer e formar grandes placas na substância branca.

As lesões tendem a exibir ampla disseminação nos hemisférios cerebrais e no tronco encefálico. Nas lesões dos hemisférios cerebrais pode ser observada a ocorrência de focos hipointensos em T1, denotando o caráter irreversível das lesões secundário ao dano mais agressivo. As lesões podem apresentar impregnação variável, com edema vasogênico usualmente presente. Este padrão não é patognomônico, sendo o curso clínico um fator relevante (Fig. 21-44).

Recomendações

Diante da suspeita desta forma agressiva de desmielinização inflamatória idiopática o estudo de RM serve para corroborar a hipótese clínica. Entretanto muitas vezes o padrão de imagem se superpõe àquele da EM usual, podendo ser repetida a RM em curto intervalo de acompanhamento, particularmente naqueles casos com pior evolução.

DIAGNÓSTICO DIFERENCIAL

O diagnóstico diferencial se faz entre doença de Marburg e as demais doenças inflamatórias desmielinizantes. Formas severas de EM podem ter evolução semelhante, embora a suspeita clínica recaia sobre Marburg quando há alterações agressivas e a deterioração clínica é rápida.

Em contraste com a ADEM, na qual as lesões tendem a ter a mesma idade evolutiva (não obrigatoriamente), na doença de Marburg coexistem lesões agudas e não agudas com acometimento notável do tronco encefálico e do cerebelo.

Diferente da EM clássica, que tem curso mais indolente e evolução subclínica das lesões nas fases iniciais, na doença de Marburg é observado um curso mais devastador, com manifestações clínicas mais exuberantes. Isso faz lembrar algumas vasculites, primárias ou associadas a doenças sistêmicas.

Além disso, algumas neuroinfecções podem apresentar curso mais agressivo, com lesões encefálicas multifocais que imitam o padrão das desmielinizações multifocais. A neurobrucelose (*Brucella* sp.) é uma zoonose endêmica em algumas regiões e pode cursar com lesões multifocais ou confluentes no encéfalo e na medula espinal, com acometimento da substância branca, que poupa geralmente o corpo caloso. A ocorrência de impregnação é variável e as lesões podem assemelhar-se àquelas vistas na ADEM ou na doença de Marburg. Os dados epidemiológicos associados ao envolvimento das leptomeninges e da região hipotálamo-hipofisária, bem como os exames específicos no LCS e no soro, denunciam o diagnóstico correto.

DOENÇA DE SCHILDER

INTRODUÇÃO

Generalidades

A doença de Schilder ou esclerose difusa mielinoclástica é uma desordem aguda ou subaguda rara que cursa com apresentação clinicorradiológica um tanto peculiar entre as diversas do-



FIGURA 21-44. Doença de Marburg. sexo masculino, 16 anos de idade, apresentou-se com febre baixa e deterioração neurológica e cognitiva progressiva. As imagens sagitais T2 da medula espinal **(A-B)** demonstram o extenso acometimento confluente dos segmentos cervical e torácico. As imagens axiais FLAIR **(C-E)** evidenciam as inúmeras lesões encefálicas desmielinizantes, no tronco encefálico, cerebelo e nos hemisférios cerebrais. Após a injeção intravenosa do agente paramagnético **(F-H)** observamos a coexistência de lesões com impregnação e outras hipointensas ("buracos negros" – setas brancas).

enças inflamatórias desmielinizantes. A doença clássica é uma forma de EM aguda e grave que ocorre quase exclusivamente em crianças.

Achados Histológicos

A doença apresenta placas desmielinizantes grandes ou coalescentes, bem demarcadas, com severa perda de mielina e gliose reacional, podendo coexistir alterações microcísticas e até franca cavitação. A ocorrência de degeneração walleriana precoce denuncia o dano tecidual mais agressivo que se observa em algumas lesões. O padrão histológico é quase idêntico àquele encontrado na EM.

Achados Clínicos

O espectro de apresentação da doença de Schilder é extremamente variado e inclui cefaleia de início abrupto, vômitos, alterações visuais, crises epilépticas, além de alterações psiquiátricas, hipertensão intracraniana, exacerbações intermitentes e deterioração progressiva.

Usualmente, os achados clínicos e radiológicos não são precedidos por pródromos infecciosos ou vacinação e têm resposta dramática ao uso de esteroides.

ACHADOS DE IMAGEM

A RM demonstra lesões grandes, tipicamente maiores que 2-3 cm, com acometimento bi-hemisférico da substância branca dos centros semiovais. O comprometimento pode ser algo simétrico e exibe alguma preferência pelas regiões parietoccipitais, poupando o tronco encefálico. Tipicamente as lesões encontram-se interligadas pelo corpo caloso e exibem impregnação periférica ou anelar incompleta (Fig. 21-45).

Recomendações

A RM estrutural com injeção intravenosa de gadolínio, interpretada no cenário clínico apropriado, dará melhor suporte ao diagnóstico correto de doença de Schilder. Por se tratar de afecção incomum, o conhecimento da melhor aplicação das sequências não convencionais de RM ainda não está bem estabelecido.

DIAGNÓSTICO DIFERENCIAL

A maior relevância ao diagnóstico específico de doença de Schilder deverá ser dada dentro de um cenário clínico e de imagem apropriado. A indisponibilidade de um marcador biológico específico coloca esta possibilidade, algumas vezes, como um diagnóstico de exclusão. Os critérios diagnósticos propostos para a doença de Schilder enfatizam a necessidade de diferenciação cuidadosa com as formas típicas de EM, ADEM e adrenoleucodistrofia (Tabela 21-12).

As lesões desmielinizantes na doença de Schilder usualmente têm aspecto tumefativo periventricular, estendendo-se ao corpo caloso, com algum grau de comprometimento bi-hemisférico e impregnação periférica. Por isso se assemelham a tumores cerebrais periventriculares (glioblastoma e linfoma) e abscessos piogênicos.

A ocorrência de lesões parietoccipitais circundando os cornos occipitais constitui um dos padrões mais clássicos da doença de Schilder. Entretanto este aspecto de imagem deverá sempre suscitar a hipótese de adrenoleucodistrofia na forma

TABELA 21-12. Critérios Diagnósticos para a Doença de Schilder (Poser 1985)

Critérios:
1. Sinais e sintomas atípicos para o curso inicial de EM;
2. Líquor normal ou atípico para EM;
3. Áreas desmielinizantes grandes e bilaterais;
4. Ausência de febre, infecções virais ou por micoplasma ou vacinação precedendo os sintomas neurológicos;
5. Concentrações sorológicas normais de ácidos graxos de cadeia muito longa

EM = esclerose múltipla.

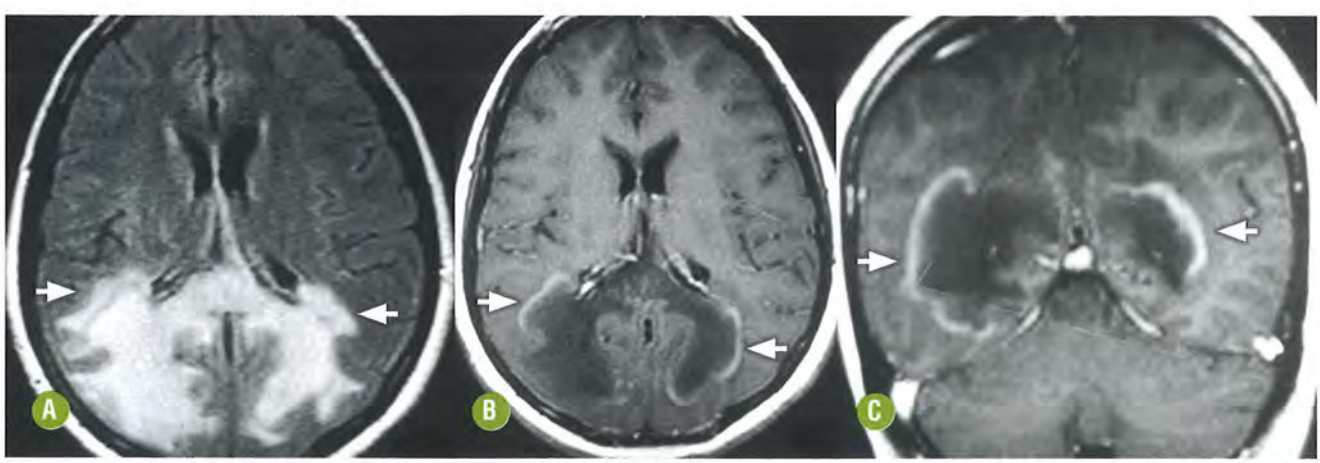

FIGURA 21-45. Doença de Schilder. A imagem axial FLAIR **(A)** evidencia volumosa lesão periventricular posterior associada a extenso edema perilesional e comprometimento bi-hemisférico por meio do esplênio do corpo caloso (setas). A injeção intravenosa do agente de contraste paramagnético, nos planos axial **(B)** e coronal **(C)**, demonstra impregnação periférica, com "aspecto de conchas" (setas). Observe a semelhança com o padrão clássico da adrenoleucodistrofia infantil ligada ao X. Cortesia do Dr. Fabiano Reis, Campinas-SP

infantil (ligada ao X), que deve ser prontamente excluída por estudo específico.

A possibilidade de desmielinização periventricular decorrente da infecção pelo vírus JC (LEMP) pode ser incluída entre os diferenciais de imagem. Todavia esta neuroinfecção é extremamente rara em crianças.

ESCLEROSE CONCÊNTRICA DE BALÓ

INTRODUÇÃO

Generalidades

A esclerose concêntrica de Baló é uma variante rara da EM. As descrições mais antigas davam conta de uma afecção rara e muito grave que usualmente conduzia à morte dentro de semanas a meses. A base do diagnóstico é dada pelo padrão peculiar das lesões focais com lamelas alternadas de mielina relativamente preservadas e de desmielinização.

Achados Histológicos

O padrão típico da desmielinização concêntrica da esclerose de Baló pode ser reconhecido ao longo de todo o neuroeixo, inclusive na medula espinal, no tronco encefálico, no quiasma óptico e no cerebelo, mas há nítido predomínio do acometimento do encéfalo supratentorial.

Inicialmente era atribuída às bandas anormais a possibilidade de remielinização parcial. Atualmente, entretanto, a explicação mais plausível é de que as bandas consistem em áreas de desmielinização incompleta intercaladas por faixas de mielina preservada. Os mecanismos implicados neste aspecto tão peculiar é ainda incerto, mas o visual fascinante da esclerose concêntrica de Baló sempre desperta a atenção. Acredita-se que a presença de injúria tecidual subletal na margem da lesão provavelmente estimule a expressão de proteínas neuroprotetoras locais, com preservação do tecido adjacente.

Achados Clínicos

A descrição inicial da esclerose concêntrica de Baló enfatiza a sua forma agressiva com evolução grave, predominante em jovens, culminando em morte ou em sequelas graves. As manifestações clínicas incluem cefaleia, afasia, disfunção cognitiva ou comportamental e/ou crises epilépticas.

Os estudos mais antigos eram relatos de autópsia, o que certamente representa um importante viés de seleção para os casos com pior desfecho. A mais recente utilização da RM demonstrou que as lesões do tipo Baló coexistem com outras lesões multifocais típicas de EM, com curso clinicamente insuspeito. Em alguns pacientes, por outro lado, observa-se apenas o padrão concêntrico clássico em lesões desmielinizantes de aspecto tumefativo. Muitos desses casos demonstram prognóstico favorável e evolução semelhante à EM clássica.

ACHADOS DE IMAGEM

As camadas alternadas podem ser facilmente identificadas à RM. Admite-se que qualquer lesão, independente do tamanho, que apresentar pelo menos dois anéis concêntricos de desmielinização, em qualquer sequência, possa ser denominada de lesão do "tipo Baló".

As sequências com ponderação T2/FLAIR evidenciam bandas hiperintensas concêntricas, que correspondem às áreas de desmielinização e gliose, intercaladas com bandas isointensas, compatíveis com substância branca mielinizada normal. Assim, forma-se um aspecto multilamelar de anéis concêntricos e íntegros ou fechados, que se assemelha a "bulbo de cebola", ou um aspecto incompleto que se assemelha a um mosaico ou padrão floral em "botão de rosa". O aspecto central da lesão não apresenta camadas, exibindo desmielinização massiva ou edema intramielínico.

A impregnação pelo gadolínio e as áreas de redução mais exuberante da difusão coincidem com os anéis externos da lesão, que representam as zonas de desmielinização (Fig. 21-46).

O padrão da ERM é similar àquele observado nas lesões tumefativas desmielinizantes, com elevação de colina, lípides e lactato e redução do NAA, com tendência à normalização durante o acompanhamento. As imagens de difusão podem marcar a desmielinização ativa como zonas de restrição à livre difusão das moléculas de água ao longo da superfície de algumas lesões.

Os estudos de perfusão por RM não evidenciam franca hiperperfusão, pois não há neoangiogênese lesional. Todavia já foram descritas zonas lineares de hiperperfusão no interior de algumas lesões "tipo Baló", provavelmente representando as veias profundas ao redor das quais se processa a desmielinização. As imagens SWI podem reproduzir este achado sem a injeção intravenosa de gadolínio.

Recomendações

O padrão Baló pode ser visto de maneira isolada, com aspecto tumefativo, associar-se a curso fulminante ou coexistir com outras lesões desmielinizantes do "tipo Baló" ou típicas da EM clássica, cuja evolução é mais insidiosa. Algumas lesões exibem apenas um padrão intermediário, com somente algumas lamelas ou anéis, sendo a sua relação com o padrão clássico da doença de Baló incerta.

O diagnóstico desta afecção deverá ser baseado exclusivamente em suas características peculiares, expressas nas imagens convencionais. O protocolo de aquisição da RM não diverge daquele já mencionado para as afecções desmielinizantes. O emprego de aquisições não convencionais, particularmente a perfusão por RM e a ERM, deverá guardar alguma parcimônia para que sejam evitados equívocos.

Atenção particular deverá ser destinada à concomitância de corticoterapia, que poderá aplacar ou eliminar a atividade inflamatória. A persistência da atividade inflamatória ou o aparecimento de lesões novas, mesmo na vigência do tratamento, denota o comportamento mais agressivo de alguns casos.

DIAGNÓSTICO DIFERENCIAL

O padrão de imagem "tipo Baló" é único, merecendo correta caracterização se esta é uma manifestação isolada da esclerose concêntrica de Baló, com prognóstico menos favorável.

A coexistência de lesões "tipo Baló" no contexto clínico e de imagem da EM não deverá suscitar dúvidas. Nestes casos o diagnóstico de EM deverá predominar, sendo apenas mencionada a ocorrência "fortuita" de uma lesão não usual.

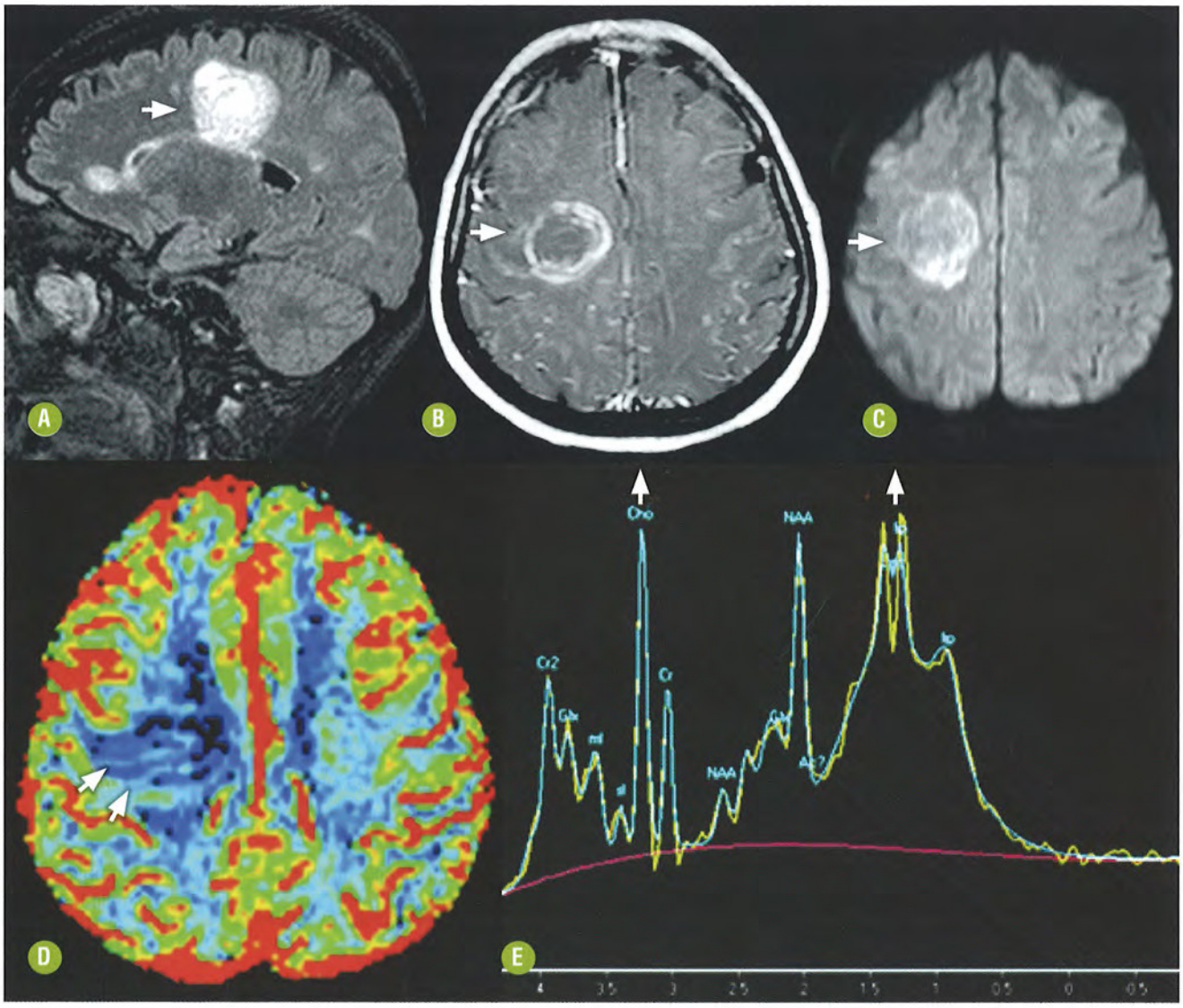

FIGURA 21-46. Desmielinização focal com padrão Baló. A imagem sagital FLAIR **(A)** demonstra volumosa lesão periventricular direita com aspecto multilamelar (seta). A injeção intravenosa do agente paramagnético **(B)** confirma o aspecto lamelar concêntrico da lesão, também visto na imagem ponderada em difusão **(C)**, na qual se observam ainda sinais de restrição à difusibilidade da água. A aquisição de imagem de suscetibilidade dinâmica ao contraste **(D)** demonstra hipoperfusão tecidual com finas áreas lineares de maior perfusão (setas). Atenção para a espectroscopia de prótons com tempo de eco = 31 ms **(E)** que demonstra importante elevação da colina e grande pico de lípides/lactato, com preservação do NAA.

DESMIELINIZAÇÃO INFLAMATÓRIA IDIOPÁTICA PSEUDOTUMORAL OU TUMEFATIVA

INTRODUÇÃO

Generalidades

As desmielinizações pseudotumorais ou tumefativas são, mais frequentemente, lesões solitárias, maiores do que 3 cm, cujas características de imagem podem guardar algumas semelhanças com processos neoplásicos. Ocorrem geralmente em mulheres por volta da quarta década e, usualmente, não se originam em contexto pós-infeccioso ou pós-vacinal.

Foi proposto o termo "lesão intermediária" para a caracterização do padrão pseudotumoral, uma vez que alguns autores consideram esta forma intermediária entre EM e as lesões observadas na ADEM. Entretanto, apesar de manter alguma relevância clínica, esse pormenor não altera os contornos da descrição das imagens.

Achados Histológicos

O diagnóstico de uma lesão desmielinizante tumefativa baseia-se na caracterização de infiltrado formando manguito perivascular, além da presença de macrófagos contendo mielina, associados à perda mielínica e relativa preservação axonal. Apesar disso, erros de interpretação das imagens, sugerindo a presença de um processo neoplásico, associados à falha de amostragem ou a uma biópsia na margem da lesão, poderão contribuir para equívocos maiores e conduzir ao diagnóstico de glioma.

O diagnóstico da forma pseudotumoral pode representar um grande desafio diagnóstico, de tal maneira que até mesmo as características histopatológicas das lesões podem mimetizar

padrões neoplásicos. As características que mais aproximam as desmielinizações tumefativas de uma neoplasia são: a presença de hipercelularidade e a frequente ocorrência de astrócitos protoplasmáticos grandes com cromatina fragmentada, com mitoses anormais (células de Creutzfeldt).

Achados Clínicos

As desmielinizações tumefativas geralmente se manifestam como lesões solitárias com curso monofásico e boa resposta à corticoterapia. Habitualmente não há progressão para EM. Apesar disso, não é rara a ocorrência de desmielinizações tumefativas durante a evolução da EM clássica ou, em alguns casos, abrindo o quadro da doença. Muito mais raramente podem ter um curso multifásico, com lesões únicas ou múltiplas que recorrem ao longo do tempo, em diferentes localizações.

Os sintomas encontrados nas doenças desmielinizantes pseudotumorais são geralmente atípicos para EM e usualmente relacionados com a presença de lesão focal, que ocupa espaço, manifestas por estado confusional, cefaleia, déficit neurológico focal ou crise epiléptica.

ACHADOS DE IMAGEM

Nos estudos de TC ou RM, as grandes lesões tumefativas únicas ou múltiplas localizam-se no compartimento supratentorial, podem envolver o corpo caloso e frequentemente se assemelham a tumores infiltrativos. Entretanto elas apresentam algumas características peculiares que nos auxiliam, de maneira relativamente confiável, para o seu reconhecimento (Tabela 21-13).

Para finalidade didática as lesões desmielinizantes tumefativas podem ser subdivididas em três padrões de imagem: megacístico (Figs. 21-47 e 21-48), Baló (Fig. 21-49) e infiltrativo (Fig. 21-50), sendo este último de diagnóstico diferencial mais difícil. Estes padrões tendem a se apresentar como lesões circunscritas, com edema vasogênico discreto ou não exuberante, centradas na substância branca, voltadas ao corpo caloso ou à região subcortical. Destaca-se como achado relevante o mínimo efeito expansivo, desproporcional ao tamanho das lesões.

Aproximadamente metade das lesões tem impregnação anormal pelo gadolínio, que pode ser anelar (megacísticas) ou

TABELA 21-13. Características de Imagem das Lesões Desmielinizantes Inflamatórias Pseudotumorais

Características Usuais	*Características Não Usuais*
Lesões grandes com escassez de efeito expansivo ou edema vasogênico	Envolvimento do corpo caloso
Realce anelar ou anelar incompleto	Aumento da difusão (↑ ADC)
Veias centrais dilatadas dentro da lesão	Espectroscopia de prótons semelhante a tumores
Perfusão reduzida	Transferência de magnetização (↓ MTR)
Rápida resolução após uso de esteróide	

ADC = coeficiente de difusão aparente; MTR = taxa de transferência de magnetização.

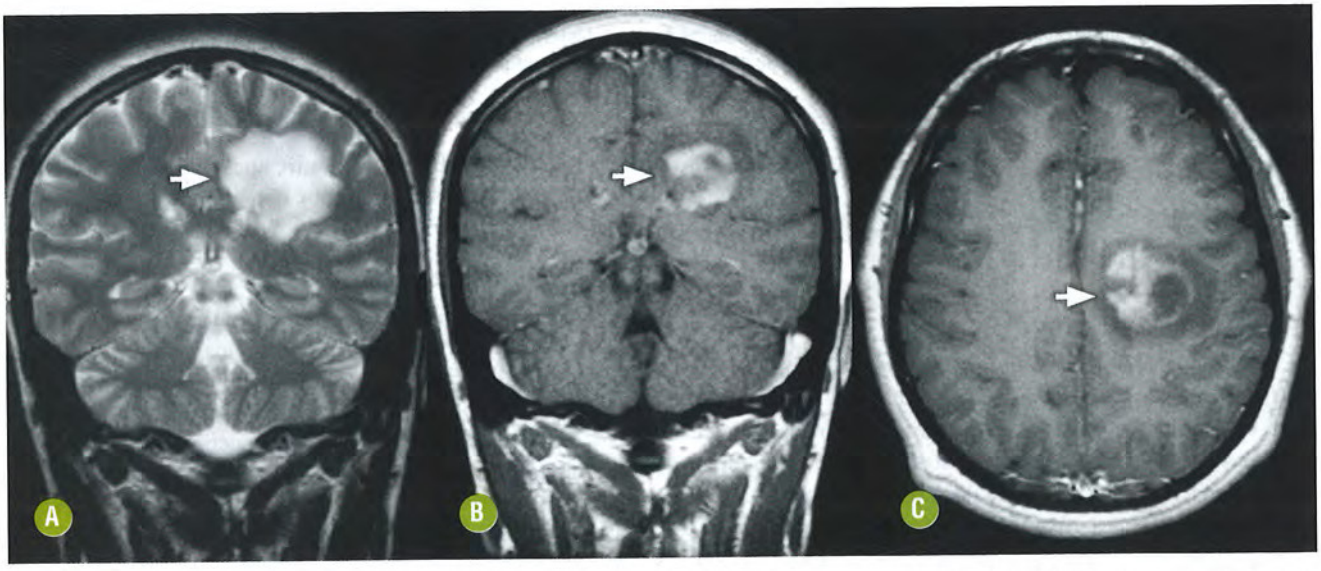

FIGURA 21-47. Desmielinização inflamatória idiopática com aspecto pseudotumoral. Padrão megacístico periventricular **(A-C)**, com impregnação heterogênea, sem efeito expansivo (seta).

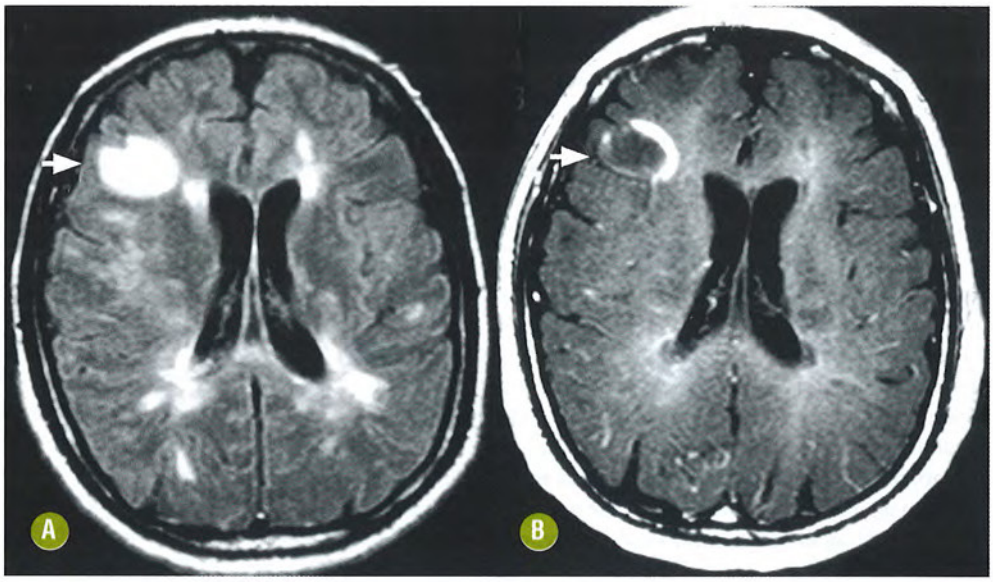

FIGURA 21-48. Desmielinização inflamatória idiopática com aspecto pseudotumoral. Padrão megacístico subcortical **(A-B)**, paciente com múltiplas lesões desmielinizantes e diagnóstico de esclerose múltipla apresentando lesão tumefativa subcortical com impregnação anelar incompleta (seta).

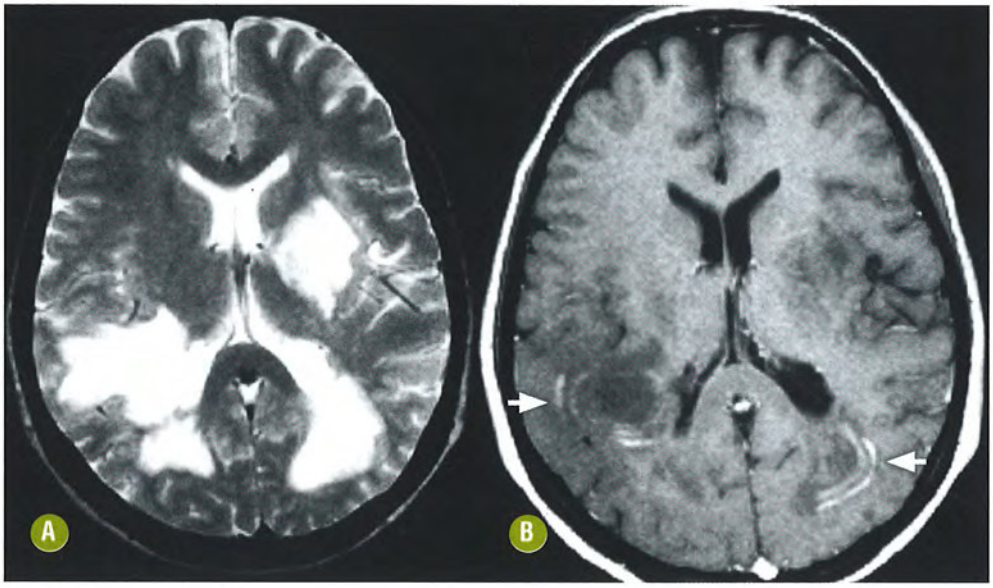

FIGURA 21-49. Desmielinização inflamatória idiopática com aspecto pseudotumoral. Padrão Baló **(A-B)**, com impregnação multifocal, todas de aspecto lamelar "arranjo floral" ou "em casca de cebola" (setas).

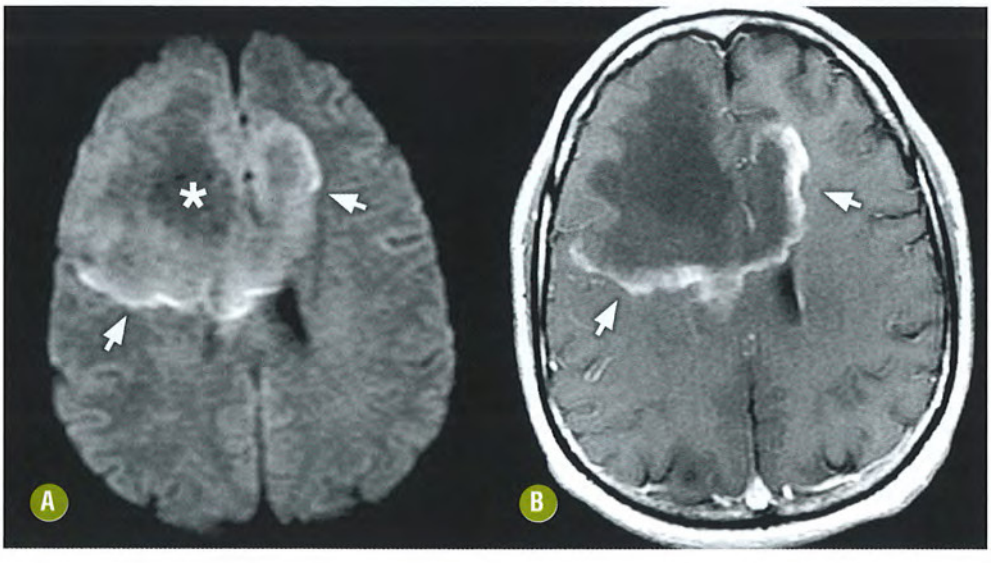

FIGURA 21-50. Desmielinização inflamatória idiopática com aspecto pseudotumoral. Padrão infiltrativo **(A-B)**, com volumosa lesão bi-hemisférica que cruza através do corpo caloso e apresenta restrição à difusão da água na periferia, no local da impregnação por inflamação ativa (setas). Há difusão facilitada no centro da lesão (*). Observe a semelhança do padrão com aquele descrito no glioblastoma. Cortesia do Dr. Carlos Eduardo Baccin.

lamelar (Baló). De maneira característica, o anel tem margens abertas, com a porção incompleta voltada para a substância cinzenta (predomínio de desmielinização subcortical) ou para o corpo caloso (predomínio periventricular) (Fig. 21-51). No centro da lesão, sem impregnação, predomina desmielinização mais crônica com aumento de água extracelular.

A presença de estrutura vascular dilatada cursando no interior da lesão pseudotumoral pode ser observada, auxiliando na diferenciação diagnóstica. Estas estruturas vasculares supostamente representam veias dilatadas drenando em direção à região ependimária.

A avaliação por estudo de difusão evidencia, na maioria das vezes, aumento nos valores de coeficiente de difusão aparente, secundário à elevação do componente hídrico da lesão, contribuindo para a diferenciação entre as lesões pseudotumorais e os abscessos cerebrais. Todavia o edema intramielínico presente em alguns casos pode determinar restrição à difusão das moléculas de água, dificultando esta diferenciação com base exclusiva na difusão.

A avaliação por perfusão cerebral demonstra hipoperfusão no interior das lesões, sendo o *relative cerebral blood volume* (rCBV) inferior à substância branca de aparência normal contralateral e substancialmente menor do que aquele visto nas neoplasias, particularmente nas de alto grau.

A ERM pode evidenciar um padrão muito superponível ao das neoplasias, não oferecendo contribuição relevante para o diagnóstico específico ou diferencial. Usualmente se observa redução de NAA, com elevação de colina e lípides/lactato.

Recomendações

A análise cuidadosa das imagens estruturais de RM deve ser a base do diagnóstico de desmielinização inflamatória tumefativa. Mesmo nos casos duvidosos, diante de uma hipótese bem subsidiada, são sustentáveis a opção pela corticoterapia e a correlação com novo exame após uma semana. A evolução esperada com redução do edema, da impregnação e das dimensões da própria lesão corrobora a hipótese inflamatória desmielinizante em detrimento daquela de neoplasia.

É recomendada cautela redobrada na interpretação das sequências não convencionais de RM, visto que a relação colina/creatina pode suficientemente alta para sugerir o diagnóstico de neoplasia. Além disso, a presença de lípides/lactato é quase sempre observada nas desmielinizações agudas.

DIAGNÓSTICO DIFERENCIAL

A utilização do arsenal atualmente disponível para o estudo de RM nos tornou capazes de reconhecer as lesões pseudotumorais com larga confiabilidade. Todavia o exercício contínuo do diagnóstico diferencial sempre consolida o conhecimento acumulado e nos ajuda prevenir a possibilidade de interpretação equivocada.

A ocorrência de difusão restrita no interior de uma desmielinização tumefativa megacística pode promover a possibilidade de um abscesso cerebral ou, mais raramente, de um evento isquêmico agudo, na desmielinização infiltrativa. Entretanto atenção particular deve ser dada ao efeito expansivo mínimo ou ausente e ao padrão de impregnação que corrobora o diagnóstico mais correto.

Ao comprometer o corpo caloso, é importante recordar as similaridades com o "padrão em asa de borboleta", que sempre suscitará as possibilidades de glioblastoma, linfoma e LEMP.

Apesar de a maioria dos casos exibir evolução clínica satisfatória e boa resposta à corticoterapia, alguns poucos casos de desmielinização inflamatória idiopática tumefativa se apresentam com evolução fulminante ou irresponsiva à corticoterapia. Nestas circunstâncias a hipótese de neoplasia solitária ou multifocal é sempre considerada e a abordagem cirúrgica pode ser aventada. Diante dos casos mais difíceis é que se colocam à prova a destreza dos melhores radiologistas e a capacidade de distinguir as minúcias e valorizar a essência.

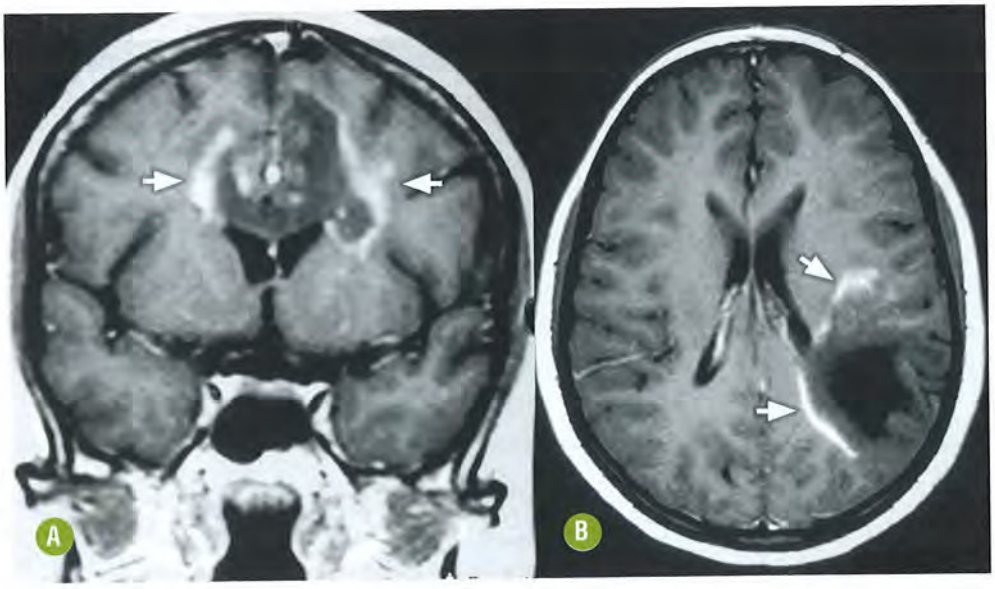

FIGURA 21-51. Características da impregnação nas lesões desmielinizantes pseudotumorais. Imagens T1 após a injeção intravenosa do agente de contraste paramagnético nos planos coronal **(A)** e axial **(B)** de dois pacientes distintos. A impregnação ocorre na periferia da lesão, dando o típico "aspecto em concha" (setas), cuja concavidade volta-se ao ventrículo (periventricular) ou ao córtex (subcortical). A lesão periventricular pode exibir impregnação bilateral.

LITERATURA RECOMENDADA

1. Ali EN, Buckle GJ. Neuroimaging in multiple sclerosis. Neurol Clin 2009;27(1):203-219.
2. Bakshi R, Thompson AJ, Rocca MA et al. MRI in multiple sclerosis: current status and future prospects. Lancet Neurol 2008;7(7): 615-625.
3. Banwell B, Ghezzi A, Bar-Or A et al. Multiple sclerosis in children: clinical diagnosis, therapeutic strategies and future directions. Lancet Neurol 2007;6(10):887-902.
4. Cañellas AR, Gols AR, Izquierdo JR et al. Idiopathic inflammatory-demyelinating diseases of the central nervous system. Neuroradiology 2007;49(5):393-409.
5. Charil A, Yousry TA, Rovaris M et al. MRI and the diagnosis of multiple sclerosis: expanding the concept of "no better explanation". Lancet Neurol 2006;5(10):841-852.
6. Compston A, Coles A. Multiple sclerosis. Lancet 2008;372(9648): 1502-1517.
7. Courtney AM, Treadaway K, Remington G et al. Multiple Sclerosis. Med Clin North Am 2009;93(2):451-476.
8. de Seze J, Debouverie M, Zephir H et al. Acute fulminant demyelinating disease: a descriptive study of 60 patients. Arch Neurol 2007;64(10):1426-1432.
9. Enzinger C, Strasser-Fuchs S, Ropele S et al. Tumefactive demyelinating lesions: conventional and advanced magnetic resonance imaging. Mult Scler 2005;11(2):135-139.
10. Filippi M, Agosta F. Imaging biomarkers in multiple sclerosis. J Magn Reson Imaging 2010;31(4):770-788.
11. Filippi M, Grossman RI. MRI techniques to monitor MS evolution: the present and the future. Neurology 2002;58(8):1147-1153.
12. Filippi M, Rocca MA, Barkhof F et al. Multiple sclerosis and chronic cerebrospinal venous insufficiency: the neuroimaging perspective. AJNR Am J Neuroradiol 2011;32(3):424-427.
13. Filippi M, Rocca MA. MR Imaging of Multiple Sclerosis. Radiology 2011;259(3):659-681.
14. Filippi M, Rocca MA. Novel MRI approaches to assess patients with multiple sclerosis. Curr Opin Neurol 2010;23(3):212-217.
15. Geurts JJ, Pouwels PJ, Uitdehaag BM et al. Intracortical lesions in multiple sclerosis: improved detection with 3D double inversion-recovery MR imaging. Radiology 2005;236(1):254-260.
16. Jeffery DR, Lefkowitz DS, Crittenden JP. Treatment of Marburg variant multiple sclerosis with mitoxantrone. J Neuroimaging 2004;14(1):58-62.
17. Kepes JJ. Large focal tumor-like demyelinating lesions of the brain: intermediate entity between multiple sclerosis and acute disseminated encephalomyelitis? A study of 31 patients. Ann Neurol 1993;33(1):18-27.
18. Ketelslegers IA, Neuteboom RF, Boon M, Catsman-Berrevoets CE, Hintzen RQ; Dutch Pediatric MS Study Group. A comparison of MRI criteria for diagnosing pediatric ADEM and MS. Neurology 2010;74(18):1412-1415.
19. Krupp LB, Banwell B, Tenembaum S; International Pediatric MS Study Group. Consensus definitions proposed for pediatric multiple sclerosis and related disorders. Neurology 2007;68(16 Suppl 2):S7-12.
20. Kutzelnigg A, Lucchinetti CF, Stadelmann C et al. Cortical demyelination and diffuse white matter injury in multiple sclerosis. Brain 2005;128(Pt 11):2705-2712.
21. Nakamura M, Misu T, Fujihara K et al. Occurrence of acute large and edematous callosal lesions in neuromyelitis optica. Mult Scler 2009;15(6):695-700.
22. Noseworthy JH, Lucchinetti C, Rodriguez M et al. Multiple sclerosis. N Engl J Med 2000;343(13):938-952.
23. Okuda DT, Mowry EM, Beheshtian A et al. Incidental MRI anomalies suggestive of multiple sclerosis: the radiologically isolated syndrome. Neurology 2009;72(9):800-805. Erratum in: Neurology. 2009 Apr 7;72(14):1284.
24. Petzold A. Isolated, relapsing and progressive demyelinating diseases of the central nervous system. J Neurol 2008;255 Suppl 6:69-76.
25. Polman CH, Reingold SC, Banwell B et al. Diagnostic criteria for multiple sclerosis: 2010 revisions to the McDonald criteria. Ann Neurol 2011;69(2):292-302.
26. Rolak LA, Fleming JO. The differential diagnosis of multiple sclerosis. Neurologist 2007;13(2):57-72.
27. Rovira A, Swanton J, Tintoré M et al. A single, early magnetic resonance imaging study in the diagnosis of multiple sclerosis. Arch Neurol 2009;66(5):587-592.
28. Seewann A, Enzinger C, Filippi M et al. MRI characteristics of atypical idiopathic inflammatory demyelinating lesions of the brain : A review of reported findings. J Neurol 2008;255(1):1-10.
29. Simon JH, Kleinschmidt-DeMasters BK. Variants of multiple sclerosis. Neuroimaging Clin N Am 2008;18(4):703-716.
30. Simon JH. Update on multiple sclerosis. Radiol Clin North Am 2006;44(1):79-100.
31. Tenembaum S, Chitnis T, Ness J et al. Acute disseminated encephalomyelitis. Neurology 2007;68(16 Suppl 2):S23-36.
32. Wingerchuk DM, Lennon VA, Lucchinetti CF et al. The spectrum of neuromyelitis optica. Lancet Neurol 2007;6(9):805-815.
33. Wingerchuk DM. Diagnosis and treatment of neuromyelitis optica. Neurologist 2007;13(1):2-11.

22
CAPÍTULO

Infecções Intracranianas

Luiz Celso Hygino da Cruz Júnior
Emerson Leandro Gasparetto
Romeu Cortes Domingues

INTRODUÇÃO

Generalidades

As infecções encefálicas ainda constituem um grande problema de saúde pública, mesmo após o advento da antibioticoterapia, levando a déficits incapacitantes e até mesmo à morte. Além disso, o estudo pormenorizado destas afecções se justifica pelo acometimento de todas as faixas etárias, em ambos os sexos, com distribuição mundial de diversas neuroinfecções. Peculiaridades epidemiológicas e algumas condições clínicas predisponentes, como imunossupressão ou imunodeficiências, podem justificar o predomínio regional ou a suscetibilidade individual a alguns agentes infecciosos específicos.

As características macroscópicas e, por conseguinte, de imagem dos processos patológicos neuroinfecciosos resultarão da interação de fatores como a virulência e a carga infectante do agente, combinadas às características próprias do hospedeiro, como suscetibilidade individual e competências imunológicas, sendo ainda este conjunto passível da modulação pela resposta à terapêutica instituída. De maneira geral, esta interação de fatores culmina em padrões previsíveis de lesões infecciosas intracranianas, focais ou difusas, com acometimento isolado ou combinado dos compartimentos meníngeos, parenquimatoso ou vascular (Tabela 22-1).

O prognóstico das infecções encefálicas depende muito do diagnóstico etiológico precoce e da instalação da terapia apropriada. Faz-se primordial destacar os padrões gerais que aumentam a sensibilidade dos métodos de imagem e carregam consigo interpretações que nos permitem inferir a ocorrência predominante de alguns substratos patológicos. Admite-se, todavia, que o conhecimento preliminar das condições de imunidade do hospedeiro represente a informação isolada mais relevante, que deve nortear toda a interpretação das imagens, visando à correta valorização dos achados.

Os métodos de imagem têm desempenhado um papel fundamental na abordagem das infecções do sistema nervoso central (SNC), contribuindo de forma decisiva para o diagnóstico específico, para a estimativa de complicações e também para o acompanhamento terapêutico.

A tomografia computadorizada (TC) é útil para uma avaliação preliminar, em face de sua grande disponibilidade e rapidez, necessária ao atendimento daqueles indivíduos com alteração do estado mental ou outras complicações sistêmicas. A TC pode ainda ser imprescindível na interpretação de alguns casos com hemorragia aguda ou calcificações teciduais, e naquelas situações clínicas nas quais a punção lombar é demandada, em que a TC estima a existência ou o grau de hipertensão intracraniana (HIC).

Por outro lado, a ressonância magnética (RM) constitui o método de imagem de escolha pela sua maior resolução de contraste tecidual, capacidade multiplanar de aquisição de imagens e alta sensibilidade para a detecção de extravasamento de contraste. Mais recentemente, acresceu-se a isso a possibilidade de informação neuroanatômica metabólica e funcional. A RM pode ainda, em certas circunstâncias e com o devido cuidado, fornecer dados diagnósticos de agente infeccioso específico, assim como orientar procedimentos cirúrgicos minimamente invasivos.

TABELA 22-1. Combinação de Achados Associados às Principais Infecções

Infecções	*Distribuição das Lesões*	*Compartimento Acometido*		
		Meníngeo	*Parenquimatoso*	*Vascular*
Virais	Focais		Encefalites com predomínio: • Substância branca • Substância cinzenta • Córtex superficial	Arterite focal ou multifocal
	Difusas	Leptomeningites virais	Encefalite multifocal Encefalite difusa	
Bacterianas	Focais	• Paquimeningite focal • Coleções extra-axiais	Agudos: cerebrite/abscesso Subagudos: granuloma	Arterite Tromboflebite
	Difusas	Leptomeningite: • Convexidade • Basal		
Fungos	Focais	• Paquimeningite focal • Coleções extra-axiais	Cerebrite Abscesso • Pode haver hemorragia	Arterite
	Difusas	Leptomeningite: • Convexidade • Basal		Tromboflebite
Parasitárias	Focais	Leptomeningites	Encefalite focal Granuloma	Arterite focal ou multifocal
	Difusas	Leptomeningites	Encefalite difusa	
Priônicas	Difusas		Encefalite multifocal Encefalite difusa	

Nos estudos de imagem, as alterações do volume encefálico podem acompanhar diferentes fases evolutivas do processo patológico, o inchaço difuso mais associado à fase precoce das infecções, enquanto a atrofia se mostra um marcador universal de processo crônico ou sequelar. Áreas esparsas ou confluentes de iso ou hipossinal em T1 e hipersinal em T2/*fluid attenuated inversion recovery* (FLAIR) geralmente exprimem o aumento local de água que acompanha a maioria dos processos patológicos, nas lesões ou no edema vasogênico circundante. O extravasamento focal ou multifocal de contraste, por outro lado, nos delata a existência de comprometimento estrutural da barreira hematoencefálica (BHE), com particularidades dos padrões de realce que variam entre diferentes agentes infecciosos.

As imagens ponderadas em difusão podem confirmar a presença de áreas de restrição à livre movimentação das moléculas de água, por edema citotóxico (infecções virais), degeneração espongiforme (príon), ou em algumas necroses de liquefação, como aquela documentada nos abscessos piogênicos.

Algumas modificações do metabolismo do tecido acometido podem ser reconhecidas nos estudos de espectroscopia por RM (ERM). A interpretação básica pode ser feita pela estimativa do pico de N-acetil-aspartato (NAA – 2 ppm) e suas relações, que reflete a população neuronal viável, enquanto o pico de creatina (3 ppm) é usado como referência interna para a correlação dos demais picos e expressa o metabolismo energético do tecido; a colina (3,2 ppm) e suas relações indicam a atividade da membrana celular; o mioinositol (3,6 ppm) e suas relações refletem fenômenos reparadores ou degenerativos gliais. Um destaque particular é dado à presença de lactato (1,3 ppm), anormal ao espectro, como marcador de anaerobiose ou necrose tecidual.

Este capítulo enfatiza as principais técnicas de imagem e aborda a utilidade das técnicas avançadas de RM, bem como suas contribuições para o estudo de algumas condições patológicas específicas e para o entendimento das particularidades mais relevantes para o diagnóstico etiológico. As condições clínicas e laboratoriais gerais nas quais se inserem algumas particularidades do diagnóstico por imagem, com alterações que atribuem alguma especificidade ao diagnóstico etiológico, passam a ser discutidas para os agentes mais comuns.

INFECÇÕES VIRAIS

Generalidades

Geralmente as infecções virais intracranianas desencadeiam processos inflamatórios multifocais ou difusos, com predomínio do acometimento parenquimatoso (encefalite), que também pode estender-se às leptomeninges (meningoencefalite). A doença pode resultar de uma infecção aguda ou da reativação de um vírus latente.

TABELA 22-2. Correlação Topográfica (Tropismo) *vs.* Imagem (Alterações Patológicas) das Principais Infecções Virais

Agente Viral	*Neurotropismo Específico*	*Particularidades de Imagem que Refletem a Patologia*
HSV-1	Sistema límbico Lobos temporais	Hemorragia e necrose Focos hipointensos em T2*/SWI Difusibilidade reduzida precocemente Impregnação cortical
HSV-2	SB encefálica em neonatos	Alteração difusa da SB Evolui com leucomalacia cística
VZV	Nervos cranianos (quinto, sétimo e oitavo)	Extensão ao tronco encefálico Quebra da BHE (impregnação) Síndrome de Ramsay-Hunt
CMV	Ventriculoencefalite Superfície ependimária Raízes da cauda equina	Impregnação: • Ependimária • Globo ocular • Multirradiculite
HIV	Córtex cerebral SB encefálica	Atrofia cortical e subcortical Tênue alteração da SB periventricular
Vírus JC	Oligodendrócitos (SB encefálica)	Desmielinização infecciosa multifocal Progride de justacortical > periventricular Difusibilidade reduzida nas áreas agudas
Encefalite necrotizante aguda (influenza)	Tálamos Tronco encefálico (mesencéfalo) Cerebelo Esplênio do corpo caloso	Zonas de difusibilidade talâmica reduzida com anéis concêntricos Hipersinal T2/FLAIR ovoide no esplênio do corpo caloso
Arbovírus (incluindo a dengue)	Edema difuso	
EBV	Núcleos da base SB hemisférica	Dano direto ou imunomediado nas zonas acometidas
Hantavírus	Hipófise	Hemorragia hipofisária
Flavivírus (incluindo a encefalite do oeste do Nilo)	Tálamos	
HTLV-1	Medula espinal SB encefálica	Atrofia medular torácica inferior Focos de sinal anormal na SB Pode haver comprometimento seletivo dos TCS

As encefalites virais cursam com degeneração neuronal e inflamação. Os achados macroscópicos variam desde um aspecto normal até a congestão encefálica difusa, ou o edema vasogênico associado a hemorragia e necrose. Há geralmente algum grau de congestão de vasos meníngeos.

A análise conjunta dos achados das imagens estruturais e de sequências funcionais, como a difusão, a perfusão e a ERM, é útil na avaliação da maioria das encefalites virais. Em diversas infecções virais a valorização topográfica das lesões, aliada à interpretação dos achados de imagem (hipersinal T2/FLAIR; restrição à difusão; impregnação ausente), permite estimar o tropismo do agente etiológico específico ou nos permite estreitar a lista de possibilidades diagnósticas diferenciais principais (Tabela 22-2).

ENCEFALITES PELO HERPES SIMPLES

INTRODUÇÃO

Generalidades

Trata-se das encefalites esporádicas mais comuns e representam pelo menos 20% de todas as encefalites na prática clínica. Apresentam alta mortalidade (50%-70%) e têm ainda muito alta morbidade pela presença de sequelas neurológicas graves ou incapacitantes nos sobreviventes.

O agente etiológico mais comum (95% dos casos) é o herpes simples tipo 1 (HSV-1). Pelo menos 70% dos casos de encefalite por HSV-1 resultam da reativação do vírus latente a partir do gânglio trigeminal. Porém cerca de um terço dos casos são decorrentes de infecção primária.

Por outro lado, o HSV-2 é responsável por cerca de 80% a 90% dos casos de encefalite herpética neonatal, na qual a via primária de transmissão ocorre através do canal do parto de mães portadoras de herpes genital. De forma menos frequente, pode ocorrer infecção intraútero por via hematogênica transplacentária pelo HSV-2. Adultos imunocomprometidos também podem apresentar encefalites por outros vírus da família herpes.

Achados Clínicos e Laboratoriais

Admite-se que a infecção pelo HSV-1 ocorra a partir da orofaringe, de onde o vírus invade os nervos cranianos e segue, através do nervo lingual, em direção ao gânglio trigeminal. Vesículas orais ou na língua podem ser documentadas nesta fase. O vírus permanece latente por períodos variáveis de tempo e a reativação pode ocorrer espontaneamente ou ser precipitada por alguns fatores, como trauma local, imunodeficiência, flutuação hormonal ou estresse emocional.

As manifestações clínicas da reativação no SNC do HSV-1 dependem do local acometido, e a gravidade das manifestações pode variar de acordo com a idade e o estado de imunidade do paciente, sendo mais graves em imunocomprometidos e em crianças. O espectro de acometimento neurológico varia desde neurite isolada, com acometimento predominante do quinto, sétimo e oitavo nervos cranianos, até crises epilépticas febris ou secundárias a meningoencefalite necro-hemorrágica, principalmente no sistema límbico e nos lobos temporais. Outras apresentações, como meningite recorrente ou asséptica, ventriculite e leucoencefalite de severidade variável, têm sido documentadas, particularmente associadas a outros vírus da família herpes.

Nos casos de meningoencefalite por HSV-1 em adultos encontramos usualmente alteração do estado mental, com redução do estado de consciência, associada a déficit neurológico focal, crise epiléptica e febre.

A maior incidência recente de encefalite herpética pode dever-se à eficiência das modernas ferramentas diagnósticas específicas, particularmente das técnicas de imuno-histoquímica, hibridização *in situ* e análises de reação em cadeia da polimerase (PCR) no líquido cerebrospinal (LCS) e no tecido encefálico. A técnica de PCR do LCS é rotineiramente empregada na obtenção de um diagnóstico rápido e mais acessível. Porém sua negatividade não exclui o diagnóstico, principalmente na fase precoce da doença, em torno de 72 h. O eletroencefalograma (EEG) mostra atividade de ondas lentas e de picos, com períodos de descargas epileptogênicas lateralizadas, que pode se estender ao hemisfério contralateral.

A encefalite herpética neonatal pelo HSV-2 pode cursar com encefalite difusa em um terço dos casos, com manifestações inespecíficas de dificuldade para sugar, irritabilidade, letargia e crises epilépticas. Pode estar associada a infecção disseminada, com manifestações hepáticas, adrenais e de outros órgãos.

Em adultos a infecção pelo HSV-2 associada ao herpes genital pode levar à disseminação do vírus ao gânglio dorsal das raízes sacrais, onde permanece latente por períodos variáveis. O acometimento do SNC pode apresentar-se em crianças como meningite asséptica recorrente (síndrome de Mollaret), além de encefalite frontotemporal, encefalomielite e mielite, particularmente em adultos imunocomprometidos.

Achados Histopatológicos

O protótipo do acometimento pelo HSV é a encefalite necrotizante hemorrágica aguda pelo HSV-1, com reconhecido tropismo pelas estruturas do sistema límbico, estendendo-se ao lobo temporal medial, córtex insular e à região orbitofrontal posterior. Observa-se congestão severa com necrose tecidual importante associada à hemorragia cortical, geralmente com acometimento bilateral, porém assimétrico. As lesões progridem com infiltrado de linfócitos e macrófagos a partir das regiões subpiais do córtex para a substância branca. Com a evolução surge infiltrado mais exuberante perivascular e intersticial. As lesões evoluem com zonas de liquefação por necrose, que se tornam cavitadas e resultam em marcada atrofia. Partículas virais são demonstráveis por imuno-histoquímica por até três semanas após o início da infecção.

Na infecção pelo HSV-2 em neonatos observamos inflamação leptomeníngea e parenquimatosa, com padrão difuso de envolvimento da substância branca e do córtex, o que pode levar à destruição encefálica difusa. O cérebro dos neonatos infectados usualmente encontra-se edemaciado, com focos de hemorragia que evoluem com encefalomalacia cística.

ACHADOS DE IMAGEM

Tomografia Computadorizada

Nos estágios mais precoces da encefalite pelo HSV-1 a TC pode resultar normal ou serem evidentes áreas hipoatenuantes que expandem o lobo temporal e produzem certo efeito expansivo local. A detecção de hemorragia constitui achado comum, porém pouco evidenciado à TC.

Na encefalite pelo HSV-2 a TC pode demonstrar áreas hipoatenuantes sutis na substância branca periventricular, poupando de certa forma os núcleos da base, os tálamos e as estruturas infratentoriais. Posteriormente, com a progressão da doença, podem ser observadas áreas focais de necrose hemorrágica. A presença de encefalomalacia multicística, atrofia e calcificação parenquimatosa denota achados sequelares ou de doença avançada.

Ressonância Magnética

A RM é o método mais sensível para a detecção do acometimento parenquimatoso. Nos estágios mais precoces da encefalite pelo HSV-1 há edema no córtex temporal medial, na substância branca dos lobos temporais e na porção inferior dos frontais, caracterizado por hipersinal em T2/FLAIR, com expansão das regiões acometidas.

Estima-se que as alterações estruturais podem ser demonstradas à RM poucas horas após o início dos sintomas, ao passo que a sensibilidade menor da TC demandaria cerca de três a cinco dias. Com o passar do tempo o acometimento se estende a outras regiões, que podem coalescer, exacerbando o efeito expansivo. A impregnação pelo contraste ocorre geralmente com padrão giriforme e é menos frequente nas fases mais precoces, tornando-se proeminente com a progressão da doença.

Áreas de difusibilidade restrita podem ser detectadas nas fases mais precoces, e este envolvimento pode ser maior do que a área de alteração identificada em T2/FLAIR. O estudo da primeira passagem do gadolínio pelo leito microvascular mediante sequência de perfusão pode demonstrar aumento do volume e

do fluxo sanguíneo cerebral nas regiões acometidas, mas este achado é inconstante e a maioria das encefalites necro-hemorrágicas se associa à redução destes parâmetros. A sequência ponderada em difusão pode ainda ser útil para o acompanhamento da resposta ao tratamento. (Fig. 22-1) Nas fases mais crônicas podem ser observadas áreas de encefalomalacia, com atrofia das regiões afetadas, circundadas por gliose e associadas a depósitos de resíduos hemorrágicos crônicos.

Na encefalite pelo HSV-2 os achados da RM se assemelham aos da TC, com perda da distinção entre as substâncias branca e cinzenta. Edema parenquimatoso pode ser de difícil caracterização devido ao hipersinal normal da substância branca não mielinizada nas imagens T2/FLAIR (Fig. 22-2). A necrose hemorrágica cortical e as calcificações podem ser caracterizadas por hipossinal em T2* ou *susceptibility weighted imaging* (SWI). Áreas de difusibilidade restrita também podem ser detectadas nas fases precoces.

Recomendações

O exame do LCS deve ser indicado precocemente, mas a espera pelo resultado não pode implicar atraso terapêutico. A presença de sinais gerais como febre e dor de cabeça associada a sinais corticais, particularmente afasia, hemiplegia, crises epilépticas ou alteração do comportamento, tem sido um argumento sustentável para a suspeita de encefalite e deve levar, pelo menos na maioria dos casos, à instituição de terapêutica específica precoce com base no diagnóstico presumido.

A RM é o método de imagem de escolha para a avaliação e deve ser uma prioridade do atendimento, devido à alta sensibilidade do método e à especificidade dos achados, que deve valorizar a distribuição das lesões nas estruturas límbicas e nos lobos temporais. O emprego da difusão deve ser prioritário para valorização dos achados precoces e também para o melhor acompanhamento da resposta terapêutica.

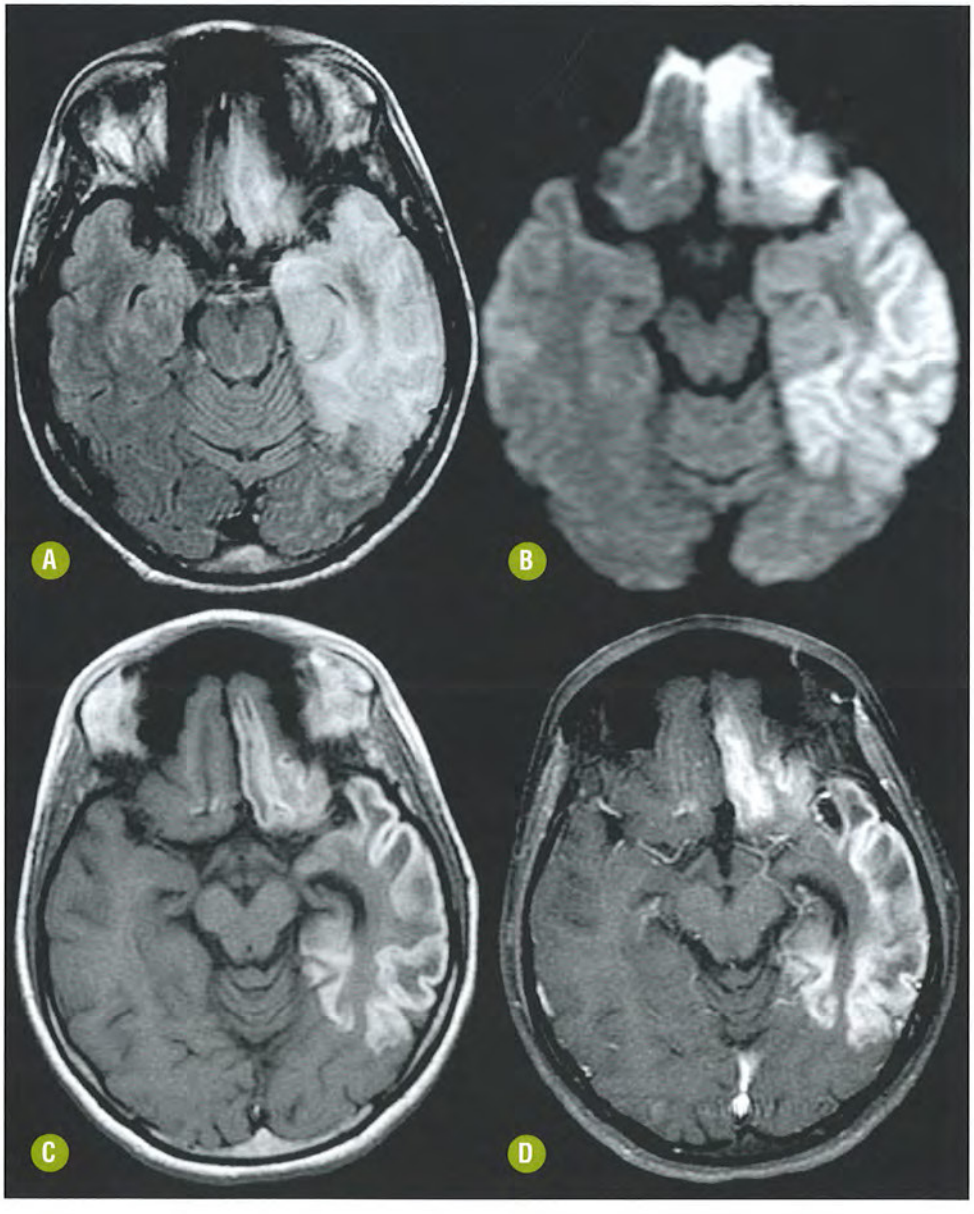

FIGURA 22-1. Encefalite herpética (HSV-1). O estudo por RM mostra extenso acometimento dos lobos frontal e temporal esquerdos na sequência FLAIR **(A)** com envolvimento da cortical e substância branca, associados a áreas de difusibilidade restrita **(B)**. No exame de RM em T1 para o acompanhamento um mês após o início do quadro **(C-D)** já se podem evidenciar discretas áreas de encefalomalacia, hemorragia cortical e certo grau de atrofia parenquimatosa.

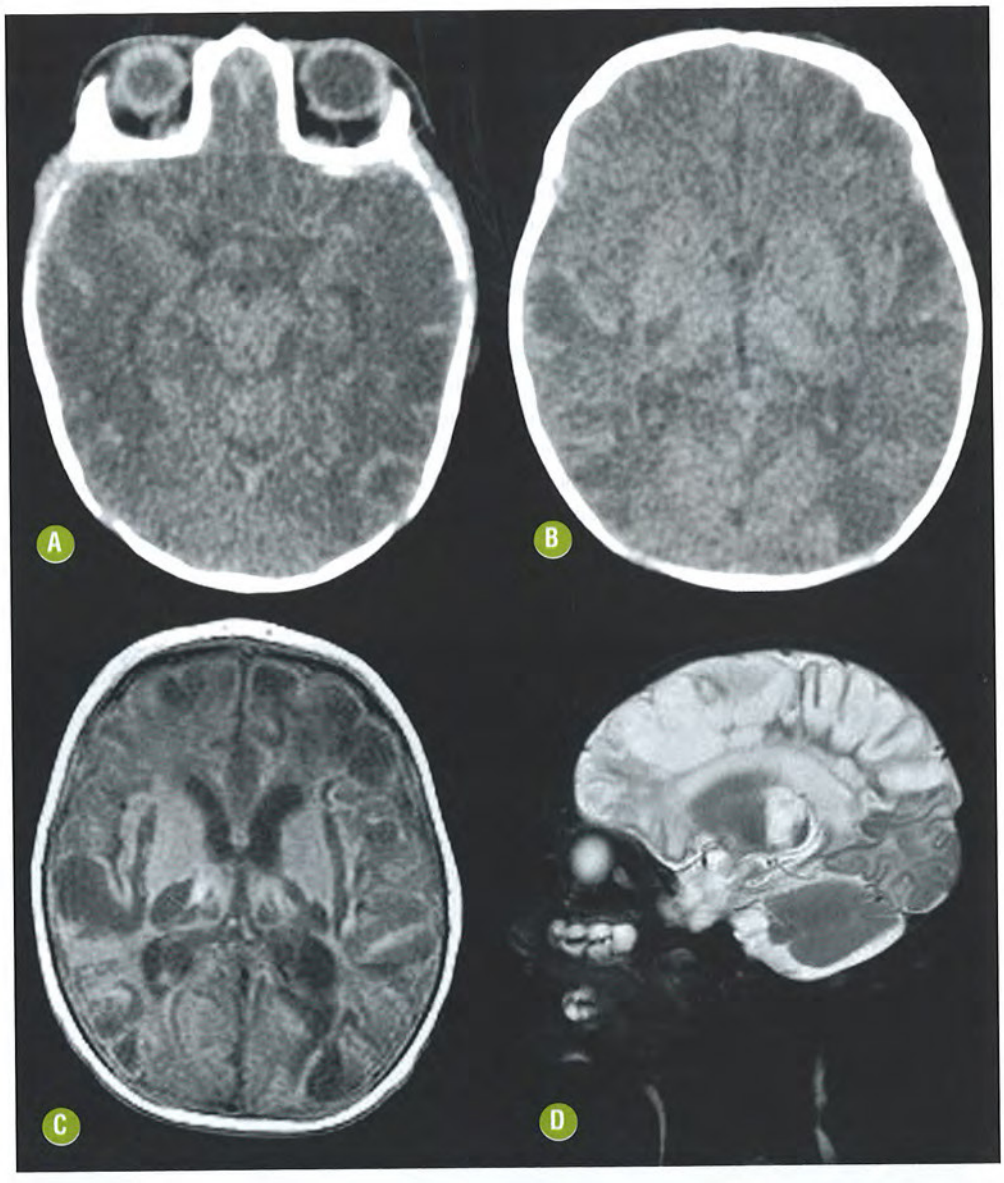

FIGURA 22-2. **Encefalite herpética neonatal (HSV-2)*.** Imagens axiais de TC sem contraste (**A** e **B**) evidenciam hipoatenuação difusa da substância branca cerebral. Imagens axial de RM em T1 **(C)** e sagital T2 **(D)** demonstra a alteração difusa do sinal da substância branca e dos tálamos, delimitando algumas áreas de encefalomalacia multicística.

DIAGNÓSTICO DIFERENCIAL

Para o diferencial da encefalite pelo HSV-1 destacamos afecções que cursam com aspecto infiltrativo/edema nas imagens, principalmente do lobo temporal.

- Encefalite autoimune (límbica): constitui uma síndrome paraneoplásica rara, não hemorrágica, mais frequentemente relacionada com a presença de neoplasia do pulmão do tipo pequenas células e mais raramente com tumores de mama, testículo e timoma. Geralmente é assimétrica e bilateral, com início mais insidioso dos sintomas, que podem até preceder a neoplasia. Formas autoimunes puras (não paraneoplásicas) têm sido descritas, com características clínicas e de imagem semelhantes.
- Meningoencefalite amebiana: a doença causada pela *Naegleria fowleri* cursa com meningoencefalite frontal e temporal pela contaminação por meio da cavidade nasal e invasão pela lâmina crivosa. Ocasiona alteração difusa com predomínio de hipersinal em T2/FLAIR, podendo coexistir focos de impregnação parenquimatosa anelar ou giriforme pelo contraste. Um exsudato purulento pode ser observado com realce meníngeo e cisternal pelo contraste.
- Neoplasia: os tumores infiltrativos podem simular as características da encefalite herpética. A ocorrência de impregnação pelo contraste não é usualmente observada, principalmente nos gliomas de baixo grau e na gliomatose cerebral. A história pregressa de crises epilépticas ou repercussões cognitivas alerta para o curso arrastado da doença. A delimitação topográfica da lesão é importante, pois seu caráter infiltrativo usualmente não respeita os limites do sistema límbico e lobo temporal.
- Infarto: o aspecto observado particularmente na ponderação em difusão, com ausência de anormalidades nas outras sequências, pode nos conduzir à dúvida diagnóstica. Todavia a distribuição vascular típica e a apresentação ictal, na ausência de febre, facilitam o diagnóstico correto.
- Estado pós-crise epiléptica: Podemos encontrar alterações predominantemente corticais em indivíduos que sofreram crises epilépticas recentes, caracterizadas por edema que se

estende à substância branca, principalmente da área epileptogênica, com graus variáveis de restrição à difusão. Essas alterações são autolimitadas e tendem à restituição completa da integridade.

- Neurossífilis: tem sido descrito o acometimento temporal medial em casos de sífilis terciária. O quadro mais protraído da neuroinfecção, com outros comemorativos como idade avançada ou a presença de imunodeficiência, aliado a testes específicos no LCS, garante o diagnóstico correto.

Para o diferencial da encefalite pelo HSV-2 destacamos afecções mais difusas que cursam com dano à substância branca e cinzenta profunda e ao córtex, principalmente em neonatos ou imunocomprometidos.

- Anóxia difusa: é o principal diagnóstico diferencial, mas a história perinatal de asfixia e a ausência de febre e de anormalidades no LCS são fundamentais.
- Deficiência de sulfito oxidase e do cofator do molibdênio: constitui uma forma muito rara de anormalidade neurometabólica que cursa com dano cerebral difuso e encefalopatia. Febre e anormalidades no LCS não são características desta condição.
- Outras encefalites virais: outros vírus podem cursar com dano cerebral difuso, febre e anormalidades no LCS. O diagnóstico laboratorial é muito útil para esta diferenciação.

ENCEFALITE PELO VÍRUS VARICELA-ZÓSTER

INTRODUÇÃO

Generalidades

O vírus da varicela-zóster (VZV) pode causar duas manifestações clínicas diferentes: a varicela e o herpes-zóster. São doenças caracterizadas basicamente por manifestações cutâneas, em que o envolvimento do SNC é bastante raro em indivíduos imunocompetentes.

Após a primoinfecção, o VZV pode ficar latente em núcleos de nervos cranianos, usualmente no trigêmeo, ou em gânglios de raízes espinais dorsais. Menos de 1% dos indivíduos imunocompetentes infectados apresentam complicações neurológicas. Em indivíduos imunocomprometidos, como naqueles com síndrome da imunodeficiência adquirida (AIDS), este percentual atinge cerca de 2% a 4% das infecções do SNC.

Achados Clínicos e Laboratoriais

O acometimento predomina em crianças, idosos e em indivíduos com baixa imunidade. Em crianças, o VZV pode associar-se a encefalite, meningite asséptica, encefalomielite pós-infecciosa e ataxia cerebelar aguda, além da síndrome de Reye, que se caracteriza por hepatopatia e encefalite agudas graves, decorrentes da associação entre a infecção viral e o uso de salicilatos, o que pode levar à morte.

A infecção do SNC pelo VZV pode ainda produzir neurite, mielite e/ou herpes oftálmico, com envolvimento do ramo oftálmico do nervo trigêmeo. Em indivíduos sem alteração no sistema imune, paralisia de nervos cranianos e periféricos é o achado mais comum. Em contrapartida, encefalite disseminada pode ocorrer em indivíduos imunocomprometidos. Em indivíduos com AIDS o acometimento pode compreender leucoencefalite multifocal, ventriculite, meningoencefalite aguda, mielite necrotizante focal e angiite necrotizante com envolvimento de artérias leptomeníngeas, levando a infartos cerebrais.

A síndrome de Ramsay-Hunt se caracteriza pelo envolvimento do gânglio geniculado, levando a paralisia facial aguda e também à deficiência auditiva e vertigem, associadas à presença de vesículas herpéticas na orelha externa e no canal auditivo externo.

A análise do LCS pode revelar uma pleocitose linfocitária leve ou moderada, com níveis normais de glicose e elevação de proteínas. O EEG se apresenta difusamente anormal.

Achados Histopatológicos

Embora o exato mecanismo histopatológico ainda seja desconhecido, a causa da encefalomielite pós-infecciosa, da cerebelite aguda e de alguns casos de vasculopatia com isquemia cerebral em indivíduos que tiveram varicela pode estar relacionada com efeito imunomediado.

ACHADOS DE IMAGEM

Tomografia Computadorizada

Os achados de TC, mesmo com contraste, constituem alterações encefálicas bastante sutis e raramente observadas. Portanto, a TC não é o método mais indicado para a abordagem de indivíduos com esta suspeita clínica.

Ressonância Magnética

Na meningoencefalite que acompanha alguns casos de varicela, podemos observar áreas de hipersinal em T2/FLAIR no córtex. Porém, geralmente nesses casos, os achados de neuroimagem são negativos.

No acometimento do SNC pelo VZV, os achados característicos na RM compreendem lesões subcorticais do tipo placas, demonstrando rápida desmielinização e lesões ativas que podem realçar após a administração de gadolínio. Edema e hemorragia podem aparecer no decorrer da infecção. Pode ocorrer hipersinal focal ou segmentar no tronco encefálico e substância cinzenta supratentorial.

Na encefalite necrotizante, as lesões apresentam um "aspecto em alvo" em T2/FLAIR, tendendo a confluência em grandes regiões e com extenso envolvimento parenquimatoso. Os nervos cranianos envolvidos podem estar espessados, hiperintensos em T2/FLAIR e exibir focos de impregnação pelo contraste.

Em algumas circunstâncias é possível caracterizar o tropismo do vírus por alguns nervos cranianos, a partir dos quais se estende ao tronco encefálico, particularmente do quinto, sétimo e oitavo, com hipersinal em T2/FLAIR, difusibilidade reduzida e impregnação anormal focal pelo gadolínio dos nervos cranianos ou de seus núcleos (Fig. 22-3).

A infecção sistêmica concomitante ou pregressa pelo VZV pode ter risco aumentado de vasculopatia inflamatória intracraniana, particularmente da artéria carótida interna e de seus principais ramos, com estreitamento luminal e até oclusão. O diagnóstico deve ser baseado na história patológica pregressa de infecção pelo VZV, que pode variar de alguns dias até mais de dois anos, seguida por manifestações neurológicas e anormalidades de imagem compatíveis com isquemia, infarto ou hemorragia, além de evidências angiográficas de estreita-

mento luminal vascular e pleocitose no LCS. Os casos de zóster oftálmico podem estar associados a risco ainda maior de vasculite, com necrose ou trombose da artéria carótida interna ipsilateral ou de seus ramos, com complicação isquêmica cerebral (Fig. 22-4).

A encefalite de Bickerstaff caracterizada por ataxia, paresia ocular e redução dos reflexos profundos é uma doença inflamatória monofásica, com lesão no tronco encefálico, provavelmente imunomediada pós-infecção por VZV ou citomegalovírus (CMV). Pela RM, o que se observa são lesões transitórias no tronco encefálico, núcleos da base e tálamos.

Recomendações

Pacientes com suspeita de envolvimento do SNC pelo VZV devem ser submetidos a exame de RM, com avaliação das estruturas infratentoriais, com especial atenção para o tronco encefálico, além de lesões corticais e na substância branca supratentorial. A administração de gadolínio e a inclusão de sequências ponderadas em T1 com cortes finos e supressão de gordura são importantes para a caracterização do envolvimento de nervos cranianos e o acometimento leptomeníngeo.

DIAGNÓSTICO DIFERENCIAL

Outras infecções virais, particularmente da família herpes, podem simular a encefalite por VZV. Algumas vezes o diagnóstico diferencial é bastante difícil, quando não há associação a lesões cutâneas ou quando o isolamento do agente etiológico não foi possível.

A encefalomielite disseminada aguda (ADEM) pode ter achados semelhantes, mas usualmente o estudo do LCS demonstra apenas aumento de proteínas com menor celularidade. A ADEM se associa a sinais de encefalopatia, usualmente com mielite extensa, sem complicações vasculares. A ocorrência de hemorragia na ADEM é muito rara.

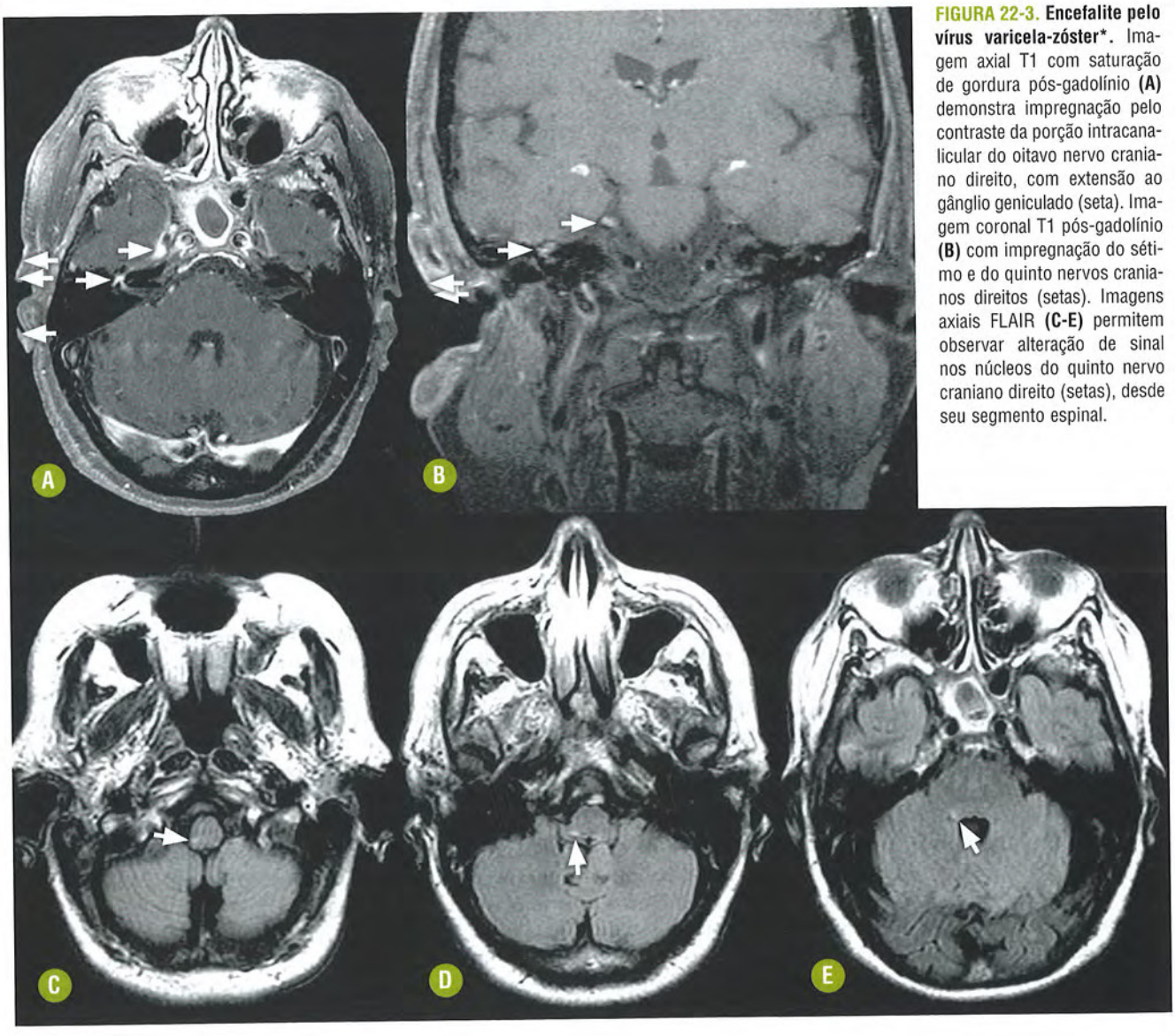

FIGURA 22-3. Encefalite pelo vírus varicela-zóster*. Imagem axial T1 com saturação de gordura pós-gadolínio **(A)** demonstra impregnação pelo contraste da porção intracanalicular do oitavo nervo craniano direito, com extensão ao gânglio geniculado (seta). Imagem coronal T1 pós-gadolínio **(B)** com impregnação do sétimo e do quinto nervos cranianos direitos (setas). Imagens axiais FLAIR **(C-E)** permitem observar alteração de sinal nos núcleos do quinto nervo craniano direito (setas), desde seu segmento espinal.

ENCEFALITE PELO VÍRUS EPSTEIN-BARR

INTRODUÇÃO

Generalidades

O vírus Epstein-Barr (EBV) é o causador da mononucleose infecciosa, principalmente em jovens. Há relatos de associação de infecção crônica do EBV com algumas neoplasias, como carcinoma de nasofaringe, linfoma de Burkitt, doença de Hodgkin e distúrbios linfoproliferativos em indivíduos imunocomprometidos. As complicações encefálicas podem ocorrer em cerca de 1% a 5% dos indivíduos com mononucleose.

Achados Clínicos e Laboratoriais

A mononucleose infecciosa é caracterizada pela ocorrência de febre, linfoadenomegalia e, em alguns casos, erupção cutânea, esplenomegalia e alteração da função hepática. O acometimento do SNC tem sido descrito em algumas formas e pode ser causado por infecção primária ou reativação.

As manifestações clínicas são muito variáveis e compreendem: encefalite aguda, meningite, meningoencefalite ou cerebrite, encefalopatia disseminada aguda, comprometimento de nervos cranianos, principalmente o segundo e o sétimo, além de mielite, mielorradiculite ou encefalomielorradiculite, causando as síndromes de Guillain-Barré ou da fadiga crônica. Estas afecções podem ser concomitantes com as manifestações clínicas da mononucleose infecciosa. A encefalite difusa tem um curso clínico curto, porém severo. Seu prognóstico, no entanto, é bom.

O exame do LCS é bastante inespecífico e, como na maioria dos casos de infecção viral, apresenta aumento dos níveis de proteína e linfócitos. Raramente a PCR é positiva.

Achados Histopatológicos

A fisiopatologia é um pouco controversa, porém se acredita em duas formas de acometimento: invasão viral direta do SNC e resposta imune mediada causada por infiltração de células CD8+ no tecido neural e leptomeninges.

ACHADOS DE IMAGEM

Tomografia Computadorizada e Ressonância Magnética

Na fase aguda, tanto a TC quanto a RM costumam resultar normais. Caracteristicamente são observadas múltiplas lesões hiperintensas em T2/FLAIR, com discreto edema perilesional, sem impregnação pelo gadolínio, esparsas na substância cinzenta e na interface entre a substância cinzenta e a branca, que podem apresentar caráter reversível, que geralmente acompanha o curso clínico da doença.

O envolvimento dos núcleos da base e do tronco encefálico tem sido descrito, geralmente com comprometimento bilateral e pouco assimétrico, com mínimo edema adjacente e usualmente sem impregnação significativa. Geralmente há lesões menores na substância branca hemisférica cerebral.

Recomendações

Diante da suspeita clínica de encefalite viral os pacientes devem ser submetidos a exames de imagem por RM, sendo o papel do radiologista relevante para a precisa interpretação dos achados. O protocolo mínimo de exame visa reconhecer a correlação topográfica e do sinal das lesões com o neurotropismo e as principais alterações estruturais determinadas por processos patológicos específicos: hipossinal em T1 e hipersinal em T2/FLAIR (aumento do conteúdo de água por edema), focos hipointensos em T2* ou SWI (hemorragia), restrição na difusão e no mapa de coeficiente de difusão aparente (ADC) (edema citotóxico) e impregnação pelo gadolínio (dano estrutural com quebra da BHE).

DIAGNÓSTICO DIFERENCIAL

Entre os prováveis diagnósticos diferenciais destacamos:

- ADEM: o acometimento combinado da substância branca hemisférica e dos núcleos da base, no contexto de encefalopatia clínica, sempre suscita o diferencial com ADEM.

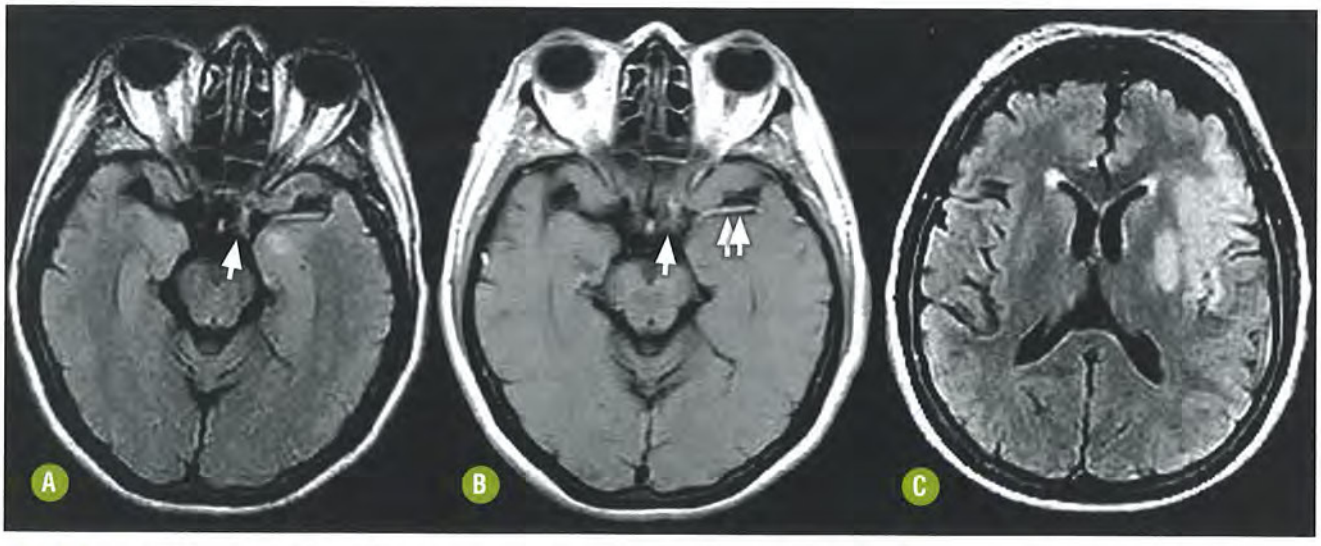

FIGURA 22-4. **Vasculopatia pelo vírus varicela-zóster*.** Imagens axiais FLAIR **(A)** e T1 pós-gadolínio **(B)** demonstram alteração de sinal e impregnação anômala, por inflamação ao redor da artéria carótida interna esquerda (setas), que resultou na oclusão da artéria cerebral média homolateral. Imagem axial na sequência FLAIR **(C)** demonstra hipersinal cortical e subcortical localizado no putame, ínsula e giro frontal inferior esquerdos, compatíveis com isquemia.

Geralmente o acometimento é assimétrico e as lesões da substância branca podem ter características de desmielinização idiopática. O acometimento medular extenso na ADEM e as alterações do LCS com reações específicas nas encefalites a vírus auxiliam na diferenciação;

- Isquemia: apresenta distribuição vascular característica e as sequências ponderadas em difusão mostram difusibilidade restrita na fase aguda;
- Neoplasia infiltrativa: o acometimento geralmente é unilateral e o início das manifestações clínicas é subagudo;
- Encefalite herpética: caracteristicamente observamos envolvimento do sistema límbico no HSV-1, por vezes bilateral e assimétrico;
- Hipóxia e outras condições neurometabólicas: lesões bilaterais dos núcleos da base são observadas em indivíduos com hipóxia severa, como em casos de intoxicação por monóxido de carbono, bem como em condições metabólicas como as mitocondriopatias, em particular na doença de Leigh.

ENCEFALITE PELO CITOMEGALOVÍRUS

INTRODUÇÃO

Generalidades

A infecção pelo CMV pode ocorrer desde o período intraútero até a vida adulta. Nos adultos, é tipicamente observada em indivíduos com AIDS, em estágios mais avançados e contagem baixa de linfócitos CD4+ e, menos frequentemente, naqueles com algum outro imunocomprometimento. Pode afetar ainda os tratos respiratório, genitourinário e digestório, além do fígado e do sistema hematopoiético. A concomitância de outras infecções oportunistas é comum, incluindo criptococose e toxoplasmose.

É uma infecção congênita frequente, sendo uma causa comum e, algumas vezes, fatal de encefalite neonatal.

Achados Clínicos e Laboratoriais

Mais de 90% dos adultos estão infectados pelo CMV e a reativação do vírus latente pode gerar, na maioria das vezes, uma síndrome semelhante à da mononucleose. O encéfalo, bem como os nervos cranianos e periféricos, é geralmente acometido, porém o comprometimento da medula espinal também tem sido descrito. Em alguns indivíduos imunocomprometidos, a reativação resulta em infecção disseminada associada ou não a meningoencefalite necrotizante severa e ependimite.

A transmissão intraútero se dá pela via transplacentária, porém o risco de complicações permanentes deriva da idade gestacional e resulta ainda maior no primeiro trimestre. As infecções congênitas podem implicar epilepsia, atrofia óptica, perda auditiva neurossensorial e retardo mental. Cerca de 10% dos fetos infectados são sintomáticos ao nascer, apresentando icterícia, coagulopatia de consumo com trombocitopenia, coriorretinite, microcefalia e hepatoesplenomegalia. Estima-se que 10% a 15% dos neonatos infectados serão assintomáticos e todos aqueles sintomáticos ficarão com algum déficit neurológico persistente, como sequela motora, déficit auditivo e visual.

A análise geral do LCS e os títulos sanguíneos de fixação de complemento são inespecíficos, tornando o diagnóstico laboratorial difícil. O uso da PCR específica pode ser muito útil para o diagnóstico.

Achados Histopatológicos

Alterações histopatológicas relacionadas com o CMV incluem atrofia, necrose periventricular, perda neuronal, desmielinização, infiltração de linfócitos e macrófagos no tecido infectado, com nódulos microgliais e típicas células com inclusão citomegálica, caracterizada por células grandes com núcleo distendido contendo inclusões eosinofílicas virais, circundado por um halo (aparência de "olho de coruja"). Este aspecto é bastante característico das infecções pelo CMV e pode ser encontrado em células ependimárias, astrócitos subependimários, oligodendrócitos, células endoteliais e neurônios. Outros achados histopatológicos típicos são os nódulos microgliais bem circunscritos.

ACHADOS DE IMAGEM

Tomografia Computadorizada

A TC é muito menos sensível que a RM para a detecção das alterações relacionadas com a encefalite aguda, subestimando o grau de envolvimento encefálico. Ainda assim, pode revelar certo grau de atrofia e, menos comumente, hipoatenuação da substância branca. Também pode ser observado realce periventricular ou subependimário.

Na infecção congênita observamos atrofia, alargamento ventricular e calcificações periventriculares. Muito pacientes apresentam alterações corticais com padrão paquigírico, além de cistos subcorticais nos pólos temporais, denotando o comprometimento intraútero precoce (primeiro trimestre). Menos comumente observamos calcificações no córtex e nos núcleos da base.

Ressonância Magnética

Constitui o método de imagem de escolha para a avaliação da encefalite pelo CMV, por ser mais sensível do que a TC. As lesões hipointensas em T1 e hiperintensas em T2/FLAIR na substância branca periventricular podem ser confluentes e usualmente não exibem impregnação pelo gadolínio.

A identificação de impregnação muito fina e regular da superfície ependimária pelo contraste constitui achado de maior especificidade (ventriculoencefalite) por exprimir o tropismo específico do agente etiológico (Fig. 22-5). Coriorretinite pode ser evidenciada com espessamento e impregnação pelo contraste na corióide e na retina. Os nervos envolvidos e as raízes da cauda equina também podem se apresentar espessados e com impregnação pelo gadolínio.

Na infecção congênita pelo CMV, encontramos dilatação ventricular, alargamento do espaço subaracnóideo, anormalidades girais, lesões hiperintensas em T2/FLAIR e pequenos cistos subcorticais na substância branca subcortical temporal bilateral, retardo na mielinização e defeito de migração, incluindo o espectro lisencefalia-paquigiria (Fig. 22-6).

Recomendações

A encefalite pelo CMV é subdiagnosticada devido à ambiguidade dos fatores de risco e ao mecanismo de disseminação, bem como pela superposição de achados com aqueles de

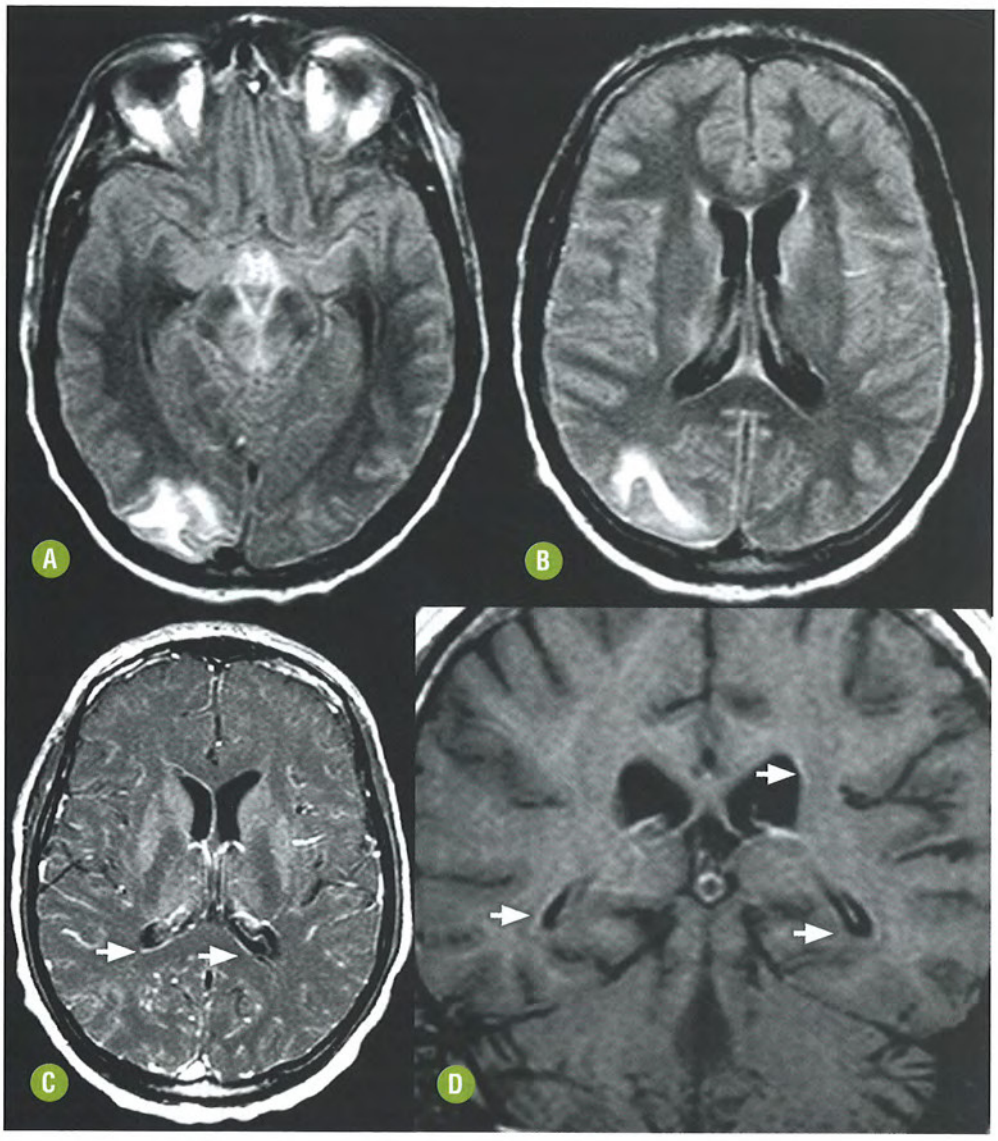

FIGURA 22-5. Encefalite pelo citomegalovírus*. Imagens axiais FLAIR (**A** e **B**) demonstrando alteração de sinal nos corpos mamilares, região periaquedutal e teto mesencefálico, simulando os achados de imagem da encefalopatia de Wernicke. Notam-se ainda outras lesões subcorticais no lobo occipital direito, bem como a alteração de sinal da região subependimária dos ventrículos laterais. Imagens axial **(C)** e coronal **(D)** em T1 pós-gadolínio evidenciaram impregnação anômala da região subependimária dos cornos posteriores dos ventrículos laterais (setas).

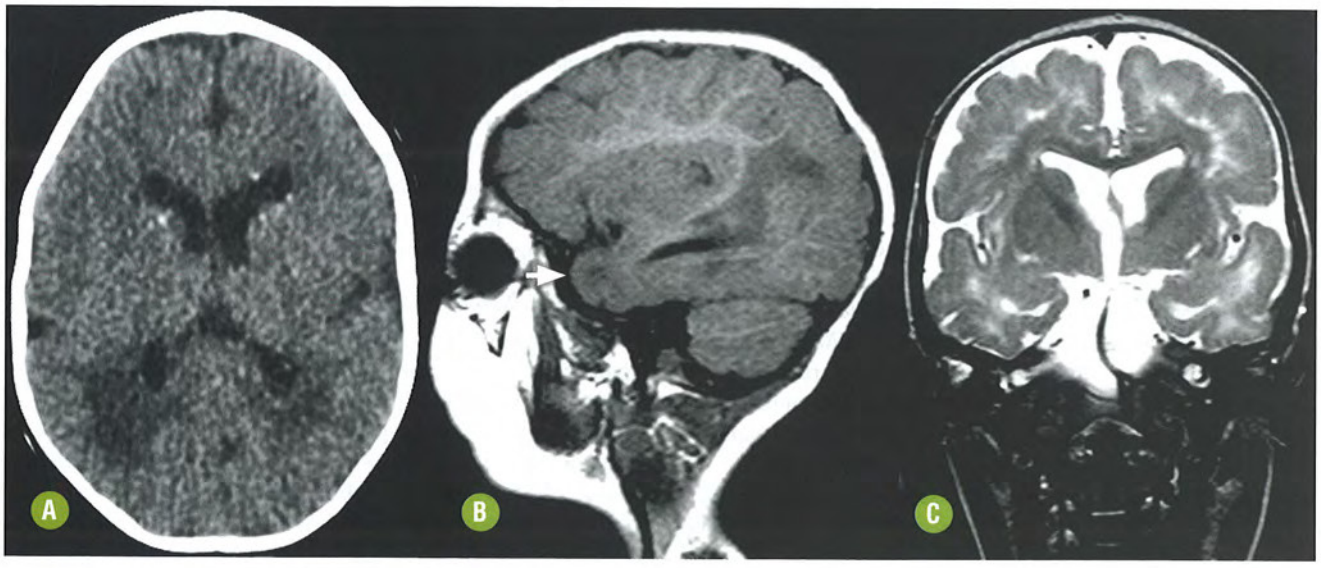

FIGURA 22-6. Sequela de infecção congênita pelo citomegalovírus*. Imagem axial de TC sem contraste **(A)** evidencia calcificações periventriculares e hipoatenuação da substância branca periventricular. Imagens de RM sagital T1 **(B)** e coronal T2 **(C)** revelam cisto subcortical temporal (seta), bem como alteração de sinal difusa da substância branca e polimicrogiria frontal e temporal bilateral.

outras afecções, incluindo a própria demência pelo vírus da imunodeficiência humana (HIV). A impregnação de contraste na região subependimária é importante achado para o diagnóstico de CMV. Diante da suspeita específica, a busca ativa de coriorretinite e de acometimento das raízes da cauda equina (multirradiculite) constitui subsídio útil para o diagnóstico etiológico.

Nas infecções congênitas, a TC é importante por caracterizar o padrão típico de calcificações periventriculares, que também podem ser observadas no córtex e nos núcleos da base. A RM detecta com maior sensibilidade as anormalidades girais e os defeitos de migração. A presença de cistos subcorticais nos polos temporais também acresce especificidade ao diagnóstico, mas não é vista em todos os casos de sequela de infecção intraútero precoce pelo CMV.

DIAGNÓSTICO DIFERENCIAL

Destacamos entre os diagnósticos diferenciais os seguintes:

- Toxoplasmose: também é uma causa comum de infecção neonatal. Porém, diferentemente do CMV, geralmente os pacientes apresentam macrocrania (hidrocefalia), as alterações de migração neuronal são menos comuns e as calcificações cerebrais são pleomórficas e sem distribuição típica;
- TORCH (toxoplasmose, outras viroses, rubéola, citomegalovírus, herpes simples): outras infecções virais congênitas podem cursar com microcefalia e calcificações periventriculares ou corticais. A pesquisa específica no LCS e a busca de anticorpos de classe IgM é útil no diagnóstico diferencial, mas apenas naqueles casos com infecção recente;
- Outras doenças com cistos subcorticais nos polos temporais que devem ser diferenciadas da infecção congênita pelo CMV:
  - Com perímetro cefálico grande: a leucoencefalopatia megalencefálica com cistos subcorticais também é uma afecção hereditária, mas cujo fenótipo é facilmente diferenciado da sequela de infecção neonatal pelo CMV, principalmente pela presença de megalencefalia. A demonstração de calcificações à TC ou de alterações girais à RM sempre corroborará a hipótese de sequela de infecção por CMV;
  - Com perímetro cefálico pequeno ou normal – síndrome de Aicardi-Goutières: esta doença cursa com calcificações cerebrais multifocais e cistos subcorticais nos polos temporais, além de pleocitose no LCS (pseudo-TORCH). Entretanto o curso progressivo e o conjunto de características clínicas auxiliam a correta distinção;
  - Com perímetro cefálico normal: a leucoencefalopatia cística não megalencefálica pela deficiência de RNASET-2 é uma doença autossômica recessiva cujo fenótipo é muito similar àquele da infecção neonatal pelo CMV, e constitui um diagnóstico diferencial importante, particularmente em casos familiais e nos filhos de pais consanguíneos.

A encefalite pelo CMV como doença oportunista, mais comum em adultos, deve ser principalmente diferenciada de:

- Criptococose: também bastante associada a infecção pelo HIV. Pode apresentar uma forma meningoencefálica com acometimento leptomeníngeo e subependimário;
- Encefalite pelo HIV: a superposição de achados clínicos e a coexistência frequente destes vírus podem gerar dificuldade, ainda mais quando se associa declínio cognitivo;
- Encefalite por outros vírus da família herpes: outros vírus herpes podem levar a comprometimento encefálico, medular, de raízes espinais ou de nervos cranianos. O diagnóstico é corretamente estimado por meio de técnicas laboratoriais específicas;
- Síndrome de Wernicke-Korsakoff: alguns indivíduos imunocomprometidos podem apresentar nistagmo, oftalmoplegia, ataxia e alteração do nível de consciência, com letargia, confusão ou desorientação e proeminente prejuízo da memória, inclusive com lapsos e componente confabulatório. Neste contexto, a doença oportunista manifesta-se com uma síndrome clínica não relacionada com déficit nutricional ou metabólico específico, mas que decorre da ventriculoencefalite pelo CMV com diferentes combinações de comprometimento do mesencéfalo (região periaquedutal), tálamo e corpos mamilares.

ENCEFALITE PELO VÍRUS DA IMUNODEFICIÊNCIA HUMANA

INTRODUÇÃO

Generalidades

A infecção pelos HIV 1 e 2 cursa com manifestações neurológicas em até 25% dos casos. Apesar disso, nem sempre é possível atribuir o diagnóstico específico ao conjunto de achados clínicos e paraclínicos, em virtude da coexistência de outras infecções oportunistas ou doenças associadas. As principais complicações diretamente relacionadas com o HIV incluem meningite asséptica, encefalopatia, mielopatia, polirradiculopatia e neuropatia periférica.

As repercussões da neuroinfecção pelo HIV atualmente tem sido mais bem compreendidas pela análise de suas repercussões cognitivas, que podem persistir mesmo na vigência da terapia combinada antirretroviral. O espectro de manifestações denominado *HIV-associated neurocognitive disorders* (HAND) inclui a demência associada ao HIV, que constitui a repercussão mais grave, caracterizada pelo comprometimento progressivo das funções corticais, diretamente relacionado com a carga viral. Além desta, existem outras manifestações menos severas, incluindo a desordem cognitiva leve, que representa a forma mais branda de comprometimento das atividades da vida cotidiana, além do dano neurocognitivo assintomático, introduzido para reconhecer aqueles indivíduos com prejuízo demonstrado apenas nos teste neuropsicológicos.

Achados Clínicos e Laboratoriais

O quadro clínico da encefalopatia pelo HIV caracteriza-se por graus variados de comprometimento neurocognitivo, que varia desde demência progressiva e insidiosa, com alterações do intelecto, anormalidades psicomotoras progressivas e perda da memória, até manifestações muito sutis, previstas no escopo da classificação atualmente designada HAND.

O diagnóstico da encefalopatia pelo HIV é definido pelos achados histológicos de material obtido por biópsia, visto que muitas manifestações podem decorrer de outras doenças associadas ou oportunistas. O estudo do LCS evidencia alterações pouco específicas.

Achados Histopatológicos

O HIV penetra precocemente no SNC após a exposição inicial à infecção, provavelmente através de monócitos e linfócitos infectados que cruzam a BHE. Embora os neurônios não sejam infectados pelo vírus, eles são lesados em consequência de mecanismos secundários a proteínas virais e neurotoxinas da resposta imune local. A encefalopatia pelo HIV acomete as substâncias branca e cinzenta profundas, havendo palidez difusa e rarefação da mielina. Pode haver vacuolização ou destruição da mielina e de axônios associada a discreto infiltrado inflamatório contendo macrófagos, células microgliais e astrócitos reativos, que se associam a gliose, nódulos microgliais, caracterizados por aglomerados nodulares de células gigantes multinucleadas, além do acúmulo de macrófagos perivasculares. A ativação imune com consequente encefalite é usualmente desproporcional à quantidade de vírus (HIV) no encéfalo.

ACHADOS DE IMAGEM

Tomografia Computadorizada

A TC pode demonstrar atrofia cerebral difusa, bem como áreas hipoatenuantes de limites imprecisos, sem realce pelo contraste ou efeito expansivo significativo, acometendo as substâncias branca e cinzenta profundas, em geral de forma bilateral e simétrica.

Ressonância Magnética

A RM demonstra redução volumétrica do encéfalo, com atrofia cortical caracterizada pelo alargamento dos sulcos e das fissuras cerebrais, e atrofia subcortical com aumento do sistema ventricular e redução da espessura da substância branca. Podem ser observadas áreas de hipersinal em T2/FLAIR e hipossinal em T1 na substância branca, principalmente periventricular frontal, sem efeito expansivo ou impregnação pelo gadolínio. A difusão usualmente não evidencia zonas de difusibilidade reduzida.

Conforme há progressão da doença, as áreas de alteração aumentam de tamanho e tornam-se confluentes e difusas, acometendo de forma bilateral e simétrica os hemisférios cerebrais (Fig. 22-7). Alterações de sinal nos núcleos da base também podem ser observadas.

O papel da neuroimagem no entendimento da patogênese das HAND foi aprimorado nos anos recentes. Alguns estudos têm ressaltado o emprego de técnicas volumétricas para

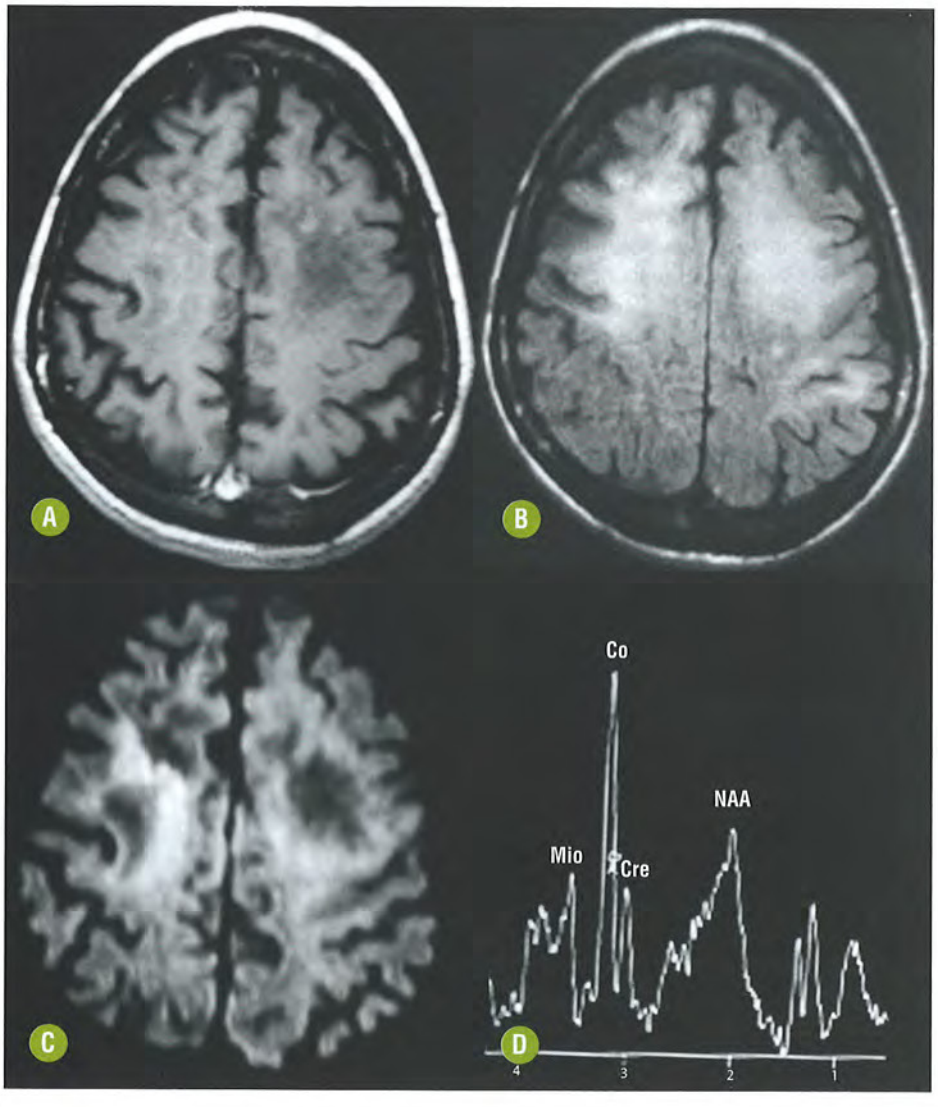

FIGURA 22-7. **Encefalite pelo HIV.** Extensas lesões que acometem notadamente a substância branca dos lobos frontais e parietal esquerdo, com hipossinal em T1 **(A)** e hipersinal na imagem FLAIR **(B)**. Áreas com difusão restrita são observadas na periferia das lesões **(C)**. A espectroscopia de prótons demonstrou discreta redução do pico de N-acetil-aspartato, além da elevação de colina e mioinositol e da presença de lípides/lactato **(D)**.

avaliação de volume e morfometria do encéfalo, bem como defendido o uso da ERM e das imagens de tensor de difusão (DTI) como possíveis ferramentas não invasivas para a análise dos efeitos da infecção pelo HIV no encéfalo.

Geralmente em crianças com infecção adquirida por transmissão vertical, principalmente naquelas sem tratamento adequado, a doença cursa com atrofia global. Em alguns pacientes podem ser vistas ainda calcificações nos núcleos da base e vasculopatia aneurismática (Fig. 22-8).

Recomendações

Assim como na leucoencefalopatia multifocal progressiva (LEMP), na encefalopatia pelo HIV a correlação dos achados de imagem e dados clínicos e laboratoriais, como contagem de linfócitos CD4+ e carga viral, é essencial para a melhor definição do diagnóstico.

DIAGNÓSTICO DIFERENCIAL

- Leucoencefalopatia multifocal progressiva: é o principal diagnóstico diferencial da encefalopatia pelo HIV. Em geral a LEMP apresenta lesões assimétricas, predominando nos lobos parietais, que se iniciam na substância branca justacortical e que cruzam para o hemisfério contralateral através do corpo caloso, usualmente no esplênio. Na LEMP podem ser observadas zonas de difusibilidade reduzida nas áreas de desmielinização mais aguda.
- Infecções oportunistas: em alguns casos, outras infecções oportunistas, como o citomegalovírus e a criptococose, podem apresentar achados de imagem que simulam as fases iniciais da encefalopatia pelo HIV.
- Linfoma: o linfoma pode, em alguns casos, demonstrar achados de imagem que simulam aqueles da encefalopatia pelo HIV. A avaliação mais detalhada dos comemorativos clínicos e o emprego de técnicas avançadas de RM podem auxiliar no diagnóstico diferencial.

SÍNDROME INFLAMATÓRIA DA RECONSTITUIÇÃO IMUNE

O acometimento do SNC foi recentemente descrito na síndrome inflamatória da reconstituição imune (IRIS), particularmente em indivíduos com severa imunodepressão, nos quais, após o início da terapia combinada antirretroviral, há consequente recuperação da contagem de linfócitos CD4+ e redução da carga viral. Isso propicia paradoxal piora clínica e dos exames de imagem de eventuais doenças em curso.

A IRIS não é considerada a reativação de um processo infeccioso ou inflamatório, mas sim a reconstituição do sistema imune, promovendo grave exacerbação dos fenômenos inflamatórios contra a presença de antígenos ou agentes infecciosos. O início dos sintomas pode ocorrer de semanas até meses após o início da terapia combinada antirretroviral. Enfatize-se que não é necessário o isolamento de agentes infecciosos nestes indivíduos, visto que a resposta inflamatória pode ser desencadeada pela deposição de antígenos infecciosos.

Do ponto de vista de imagem, é notório observar lesões que se assemelham a LEMP, toxoplasmose, criptococose, tuberculose, entre outras infecções oportunistas, às quais, em algum momento após o início da terapia combinada antirretroviral, adicionam-se sinais de exacerbação da resposta inflamatória, com alguma piora clínica, aumento do número de lesões detectáveis pela imagem, aparecimento de múltiplos focos de impregnação anormal, aumento do edema vasogênico perilesional e do efeito expansivo.

Não há achados de imagem específicos da IRIS, e o diagnóstico é feito pela correlação dos dados clínicos, laboratoriais e de imagem. Não há consenso em relação à terapêutica, entretanto, tem-se evidenciado melhora com o emprego da corticoterapia (Fig. 22-9).



FIGURA 22-8. **Vasculopatia aneurismática pelo HIV*.** Imagem axial de TC com contraste **(A)** demonstra dilatação fusiforme do segmento supraclinoide da artéria carótida interna direita (seta). A angiografia digital **(B)** confirmou o achado (seta).

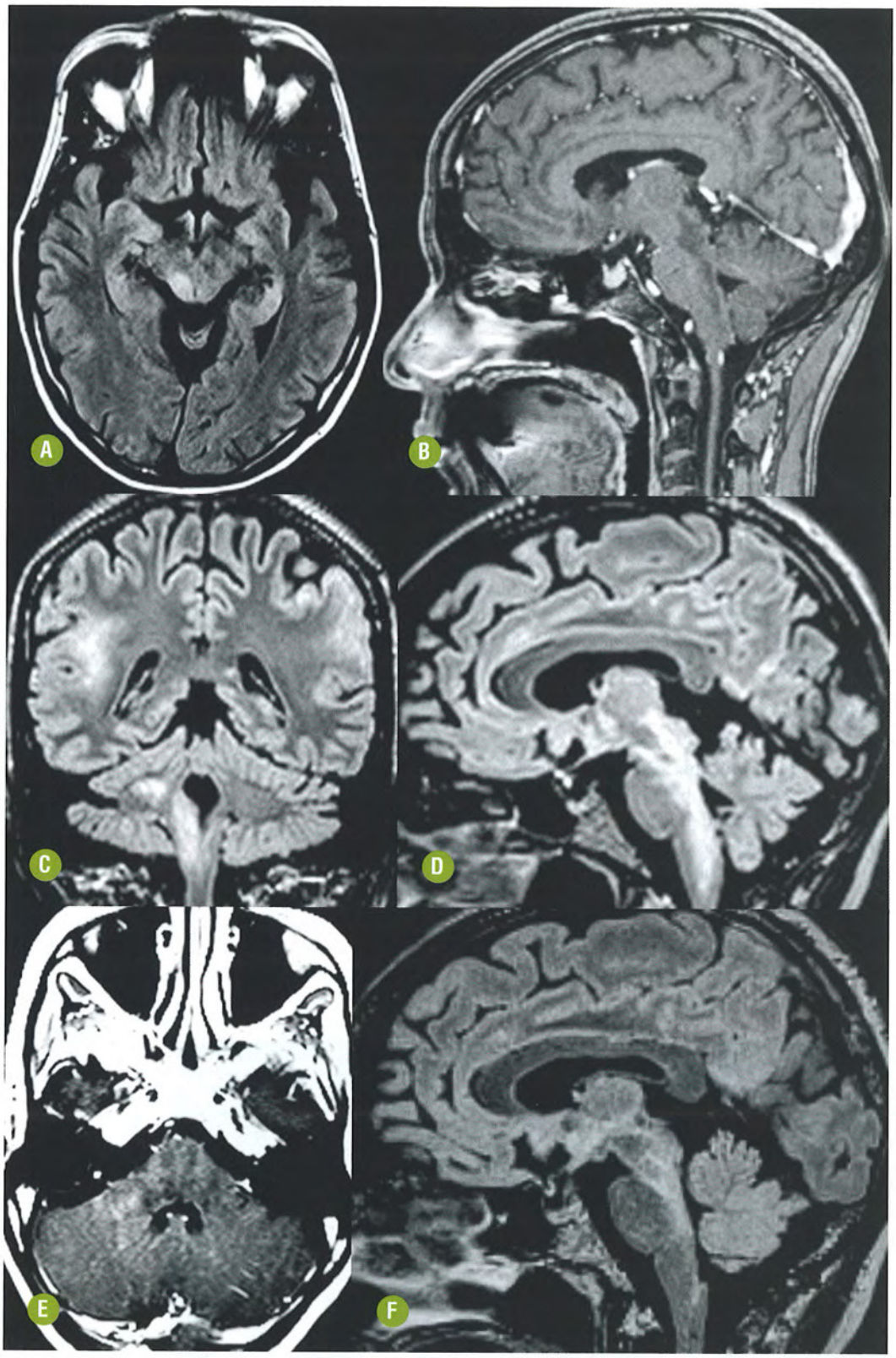

FIGURA 22-9. **Síndrome inflamatória da reconstituição imune (IRIS).** Paciente feminina de 41 anos com AIDS (carga viral 790.000 cópias/ml, CD4 54 células/mm^3) com paralisia do sexto nervo direito e hemiparesia à esquerda. As imagens de RM FLAIR axial **(A)** e sagital T1 pós-gadolínio **(B)** evidenciam hiperintensidade focal no tronco encefálico, sem focos de impregnação ou efeito expansivo significativos. Após terapia antirretroviral combinada e boa resposta laboratorial (carga viral 69.000 cópias/ml, CD4 240 células/mm^3), houve paradoxal piora clínica. A RM controle com imagens FLAIR coronal **(C)** e sagital **(D)** demonstrou maior extensão das lesões que exibem efeito expansivo no tronco encefálico, além do surgimento de novas lesões na substância branca subcortical parietal e tênues focos de impregnação no pedúnculo cerebelar médio direito na imagem axial T1 pós-gadolínio **(E)**. Realizada biópsia estereotáxica e iniciado tratamento com corticoides. Nova RM de controle com imagem FLAIR no plano sagital **(F)** demonstrou diminuição da lesão acompanhada de melhora clínica. O conjunto de informações confirmou o diagnóstico de IRIS-LEMP.

ENCEFALITE PELO VÍRUS JC

INTRODUÇÃO

Generalidades

A LEMP é a expressão clínica e anatomopatológica mais conhecida da reativação de uma infecção latente pelo vírus JC. Em geral ocorre em indivíduos com AIDS ou, mais raramente, naqueles com outros estados de imunodepressão ou imunossupressão, como no tratamento de leucemia, linfoma e doenças reumatológicas.

Achados Clínicos e Laboratoriais

O quadro clínico da LEMP é caracterizado por um início insidioso de demência e déficits neurológicos focais variados, como diminuição da acuidade visual, fraqueza, ataxia, alterações na fala e hemiparesia. O prognóstico é reservado e a maioria dos casos progride para déficits neurológicos graves e morte.

O estudo do LCS por técnica de PCR para pesquisa do vírus JC é importante para a definição diagnóstica. Entretanto, persiste a necessidade da interpretação deste resultado em correlação com os achados de imagem de RM, pois o vírus JC tem alta prevalência na população e, não obrigatoriamente, é o agente da lesão ou doença em foco. Além disso, o resultado de PCR negativo para o vírus JC não exclui completamente a possibilidade de LEMP.

Achados Histopatológicos

Ao estudo histopatológico, a LEMP apresenta-se como áreas focais ou confluentes de desmielinização infecciosa, acometendo principalmente a substância branca em decorrência da predileção do vírus JC pelo oligodendrócito.

O comprometimento se inicia nas regiões justacorticais e progride afastando-se do córtex, em direção ao sistema ventricular e ao corpo caloso. Necrose pode ser observada, principalmente nas lesões mais avançadas. Em geral, são vistos oligodendrócitos atípicos com núcleos aumentados que contêm corpúsculos de inclusão. Pode-se observar também infiltrado inflamatório crônico, entretanto, na maioria dos casos, não há significativa reação inflamatória nas áreas desmielinizadas.

ACHADOS DE IMAGEM

Tomografia Computadorizada e Ressonância Magnética

A TC pode demonstrar áreas hipoatenuantes na substância branca, principalmente dos lobos parietais, sem efeito expansivo significativo, realce pelo contraste ou hemorragia. Lesões multifocais podem ser identificadas.

À RM, a LEMP caracteriza-se por áreas multifocais de limites mal definidos, com hipersinal em T2/FLAIR e hipossinal em T1 acometendo a substância branca justacortical e disseminando-se a partir dela. As lesões ocorrem com maior frequência nos lobos parietais, podendo ser únicas no início e progredindo para áreas confluentes que se estendem à região periventricular e ao corpo caloso no decorrer da doença (Fig. 22-10). As lesões tendem a progredir a partir de pequenos focos granulares de desmielinização que contornam a periferia das lesões maiores e confluem em exames subsequentes. À medida que a desmielinização progride, aparecem zonas de hipossinal em T1 por cavitação ou encefalomalacia nas áreas de doença avançada. A periferia dessa zona de desmielinização infecciosa costuma exibir restrição à difusibilidade da água, delineando a lesão.

Como não há processo inflamatório intenso ao estudo histológico, em geral as lesões da LEMP não exibem realce pelo contraste, este descrito em menos de 10% dos casos. Em cerca de 50% dos indivíduos pode haver acometimento da substância cinzenta, e até metade dos casos têm lesão infratentorial (Fig. 22-11).

Recomendações

A correlação dos achados de imagem e dados clínicos e laboratoriais, como contagem de linfócitos CD4+ e carga viral, pode auxiliar no diagnóstico de LEMP. O tratamento em geral é focado no controle da infecção pelo HIV, com o uso de terapias antirretrovirais combinadas.

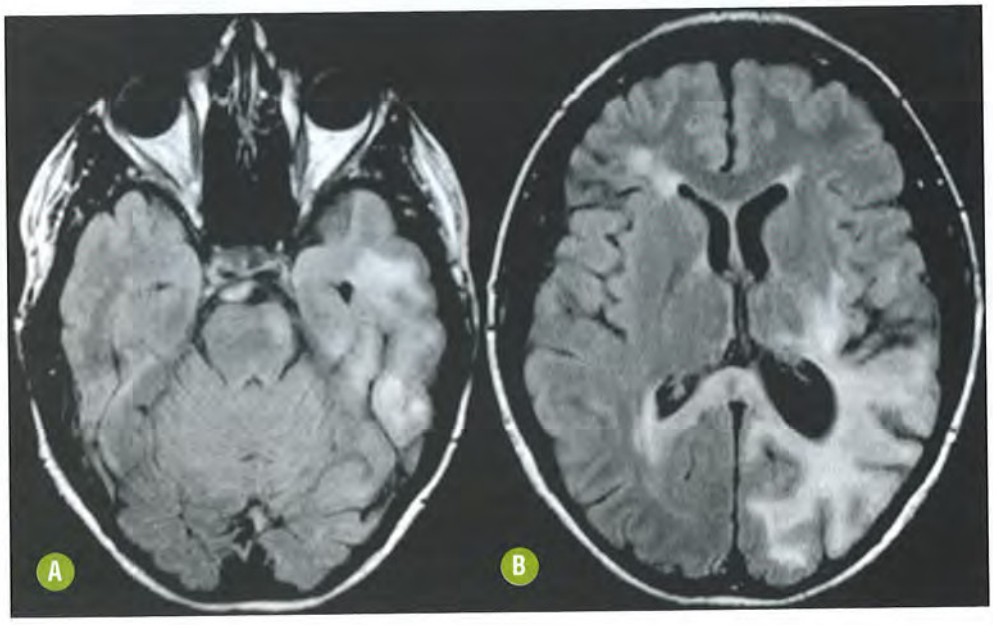

FIGURA 22-10. Leucoencefalopatia multifocal progressiva (LEMP). Extensa lesão hiperintensa nas imagens FLAIR (**A** e **B**), estendendo-se do lobo parietal esquerdo ao esplênio do corpo caloso e ao hemisfério cerebral contralateral. Note ainda o comprometimento do lobo temporal e do tronco encefálico à esquerda.

O emprego da sequência ponderada em difusão ajuda a delinear as zonas de desmielinização mais incipientes ou ativas, enquanto a caracterização de impregnação pelo gadolínio favorece a presença da IRIS.

DIAGNÓSTICO DIFERENCIAL

- Encefalite pelo HIV-1: pode ter aspectos de imagem bastante semelhantes à LEMP, mas em geral acomete a substância branca periventricular dos lobos frontais.
- Outras infecções oportunistas: a coexistência ou a presença de outras infecções oportunistas, particularmente CMV e toxoplasmose, pode ser incluída no diferencial da LEMP. Apesar de serem caracterizadas por processo inflamatório mais intenso, com áreas de realce, em alguns pacientes com severa imunodeficiência podem simular LEMP, principalmente pela ausência de resposta inflamatória local.
- Encefalite pelo vírus BK: o vírus BK também pertence à família dos poliomavírus humanos e pode determinar a ocorrência de encefalite, principalmente difusa. A existência de um padrão semelhante à LEMP pelo vírus BK tem sido questionada.
- Linfoma: em indivíduos com AIDS, o linfoma deve ser incluído no diagnóstico diferencial da LEMP. Alguns comemorativos, como realce pelo contraste, difusão restrita devido à alta celularidade e discreto aumento da perfusão são achados que favorecem a possibilidade de linfoma.

ENCEFALITE PELO VÍRUS LINFOTRÓPICO DE CÉLULAS T HUMANAS

INTRODUÇÃO

Generalidades

A infecção pelo vírus linfotrópico de células T humanas tipo 1 (HTLV-1) é extremamente rara nos países desenvolvidos, mas endêmica naqueles em desenvolvimento. É o agente etiológico responsável pela paraparesia espástica tropical associada à mielopatia e também está relacionado com leucemia/linfoma de células T em adultos. Aparentemente, o HTLV-1 causa doença em uma minoria da população infectada, com ocorrência estimada em menos de 3%.

Achados Clínicos e Laboratoriais

As manifestações clínicas da paraparesia espástica tropical associada à mielopatia compreendem a uma incapacidade lentamente progressiva associada a paraparesia, distúrbio sensitivo moderado e incontinência urinária.

Outras manifestações podem compreender polineuropatia periférica isolada, miopatia, artropatia e uveíte. As alterações neuropatológicas podem ser decorrentes de linfócitos infectados pelo HTLV-1 ou por neurotropismo direto do vírus.

O HTLV-1 pode ser isolado na análise de linfócitos do LCS.

Achados Histopatológicos

Basicamente ocorre uma inflamação perivascular crônica que ocorre difusamente no SNC, levando a uma leucoencefalopatia multifocal. Há, entretanto, predomínio do envolvimento da medula espinal, particularmente do segmento torácico inferior, onde são observadas alterações inflamatórias, desmielinização e perda axonal, que resultam em atrofia segmentar ou difusa e degeneração funicular lateral. Vasculite, com espessamento das camadas média e adventícia, pode ser observada tanto no encéfalo quanto na medula.

ACHADOS DE IMAGEM

Ressonância Magnética

Alterações de imagem podem ser verificadas em cerca de metade dos indivíduos sintomáticos, com múltiplas lesões puntiformes de hipersinal em T2/FLAIR, difusas na substância branca dos hemisférios cerebrais, preferencialmente nas regiões

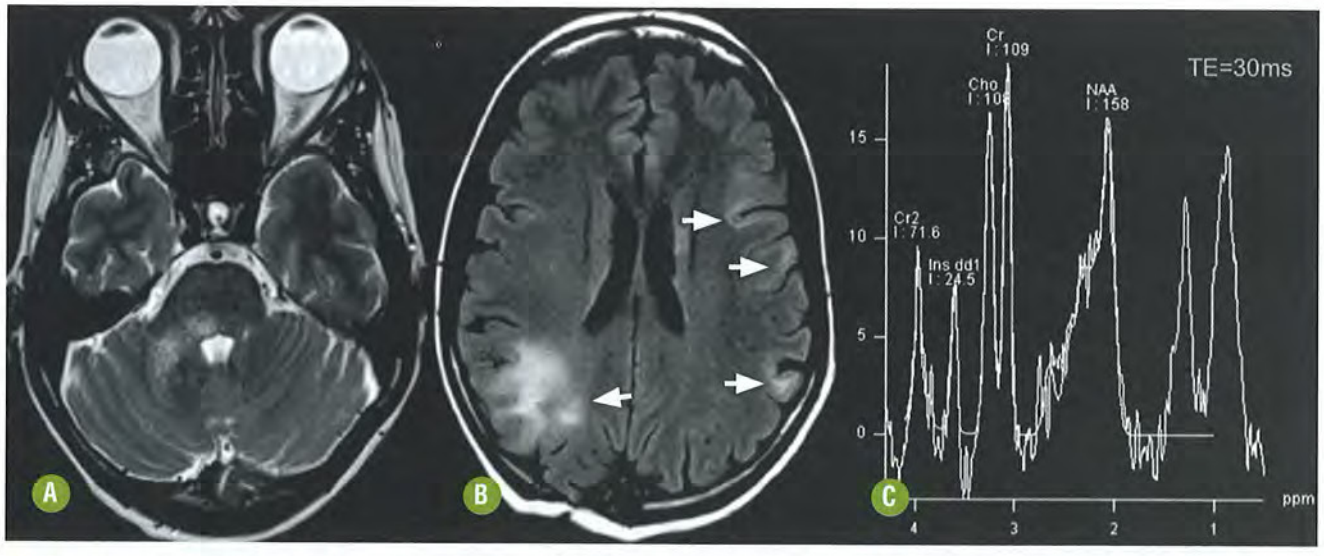

FIGURA 22-11. Leucoencefalopatia multifocal progressiva (LEMP). Imagem axial T2 **(A)** demonstra lesão na porção posterolateral direita da ponte e no pedúnculo cerebelar médio ipsilateral. Outras lesões são observadas na imagem axial FLAIR **(B)**, todas de localização justacortical nos hemisférios cerebrais (setas). A espectroscopia de prótons **(C)** demonstrou redução do pico de N-acetil-aspartato, elevação do pico de colina e presença de pico duplo de lípides/lactato.

periventriculares e subcorticais, que não exibem impregnação pelo contraste e não se associam a efeito expansivo (Fig. 22-12). O acometimento dos tratos corticospinais intracranianos constitui achado muito raro nesta infecção, mas pode ocorrer de forma isolada ou associar-se a lesões no tronco encefálico e nos pedúnculos cerebelares médios.

A demonstração de acometimento medular, particularmente caracterizado por atrofia das regiões posterolaterais do segmento torácico inferior, aumenta a especificidade dos achados anormais no encéfalo.

Recomendações

Embora a infecção pelo HTLV-1 seja endêmica, o diagnóstico de paraparesia espástica tropical associada à mielopatia é bastante raro e difícil. Apesar disso, a ocorrência de lesões hiperintensas na substância branca nos indivíduos com a infecção pelo HTLV-1 é muito comum. Geralmente observada em indivíduos mais idosos, pode haver uma coexistência com lesões microvasculares, e a distinção por imagem entre ambas muitas vezes é quase impossível.

DIAGNÓSTICO DIFERENCIAL

- Esclerose múltipla: a forma primária progressiva com predomínio medular da esclerose múltipla constitui o diagnóstico diferencial mais provável. A ocorrência de lesões multifocais na substância branca, bem como os padrões clínicos e de imagem do acometimento da medula, com paraparesia espástica e atrofia, pode ser algo semelhante em ambas as afecções. As bases clínicas, epidemiológicas e os testes sorológicos podem assegurar o diagnóstico de infecção pelo HTLV-1.
- Infecção pelo HIV: as lesões da substância branca podem ser semelhantes. Todavia os testes sorológicos e a ocorrência de outras infecções oportunistas sugerem o diagnóstico de HIV/AIDS.
- Microangiopatia: o aspecto à RM pode ser bastante semelhante ao das lesões pelo HTLV-1, contudo a ocorrência de paraparesia espástica associada a mielopatia define um curso clínico diferente daquele esperado para a doença cerebral microvascular.

ENCEFALITE PELO VÍRUS DA DENGUE

INTRODUÇÃO

Generalidades

A dengue é causada por um arbovírus e sua incidência mundial tem aumentado bastante nos últimos 20 anos. Com isso suas complicações graves têm sido mais frequentes, como doença hemorrágica e encefalite.

Achados Clínicos e Laboratoriais

A sintomatologia da dengue expressa a forma clínica em curso e pode variar desde cefaleia isolada até uma variedade de manifestações sistêmicas e neurológicas, incluindo crises epilépticas, distúrbios de comportamento, rigidez de nuca, delírio, paralisia de nervos cranianos, rebaixamento do nível de consciência e coma.

As complicações neurológicas na dengue são incomuns e têm fisiopatologia complexa, que depende da combinação de diversos fatores, como edema cerebral, hemorragia intracraniana, hiponatremia, falência hepática com aumento de resíduos metabólicos neurotóxicos e anóxia. Anteriormente, as manifestações neurológicas eram mais atribuídas à presença de encefalopatia no decorrer da doença, e não à encefalite, que se define como a invasão do vírus que pode cruzar a BHE. Admite-se ainda a possibilidade de autoimunidade desencadeada pela infecção, com manifestações superponíveis à ADEM e à síndrome de Guillain-Barré.

No exame do LCS pode ser demonstrada uma dissociação proteinocitológica, por pleocitose mínima com hiperproteinorraquia significativa. Anticorpos específicos podem também ser detectados, selando o diagnóstico.

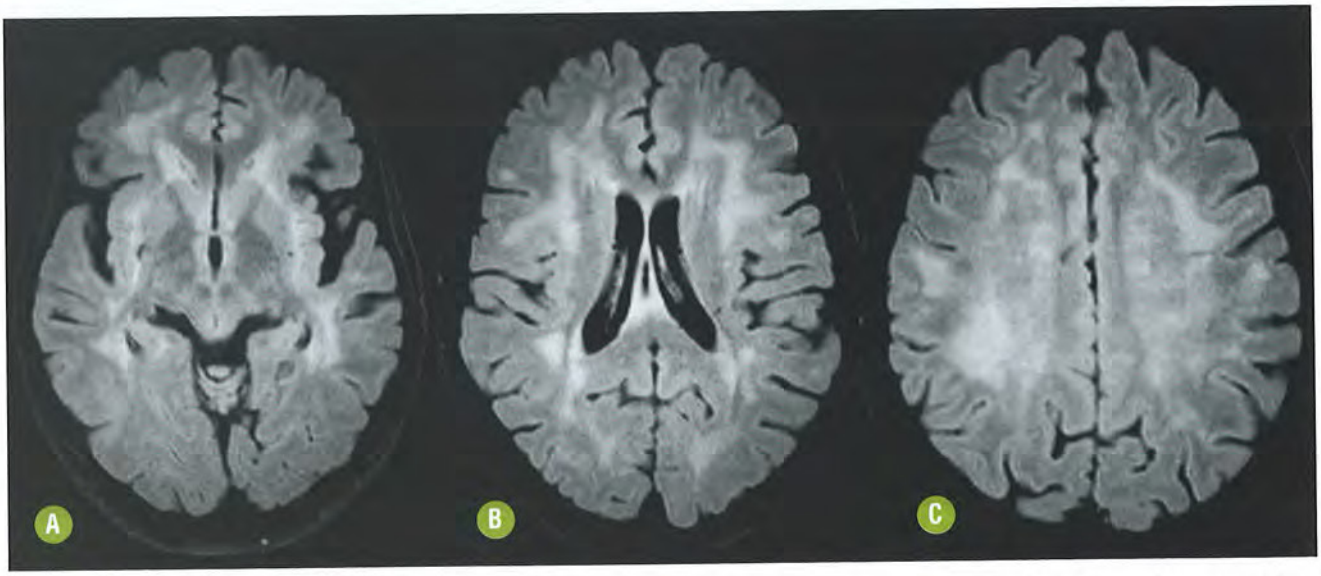

FIGURA 22-12. **Infecção pelo HTLV-1.** Imagens axiais FLAIR **(A-C)** mostram lesões hiperintensas assimétricas na substância branca subcortical e periventricular dos hemisférios cerebrais.

ACHADOS DE IMAGEM

Ressonância Magnética

A RM é superior à TC na demonstração das lesões encefálicas. O achado principal é o edema cerebral difuso, embora alguns pacientes apresentem focos de hipersinal em T2/FLAIR, principalmente nos hipocampos, além de hemorragia intracraniana (Fig. 22-13).

Recomendações

A ocorrência de encefalite não aumenta a mortalidade, mas altera a abordagem clínica e o prognóstico da doença. A forma hemorrágica da doença, que leva ao choque, aumenta os níveis de mortalidade e pode alterar o exame de imagem pela caracterização de hemorragia intracraniana associada.

Os achados de imagem são inespecíficos, pois estes são indistinguíveis de outras encefalites por arbovírus, particularmente da família flavivírus. Assim, o diagnóstico presuntivo deve ser levado em consideração, apoiado em achados laboratoriais.

ENCEFALITE POR ENTEROVÍRUS

INTRODUÇÃO

Generalidades

O ser humano é o único hospedeiro natural e a principal transmissão homem-homem ocorre pela via fecal-oral. A taxa de mortalidade é de cerca de 15%. Os enterovírus compreendem os Coxsakie vírus, poliovírus, ecovírus e os enterovírus 68 a 71.

Achados Clínicos e Laboratoriais

Os enterovírus causam a doença mão-pé-boca caracterizada por febre, vômitos, lesões ulcerativas na mucosa oral e vesículas nas mãos e nos pés; e também a herpangina, com pequenas vesículas orofaríngeas e úlceras localizadas no pilar anterior da tonsila, palato mole, úvula e parede faríngea.

Manifestações neurológicas podem compreender meningite asséptica, paralisia flácida aguda dos membros e rombencefalite. Na rombencefalite, mais frequentemente ocasionada pelo

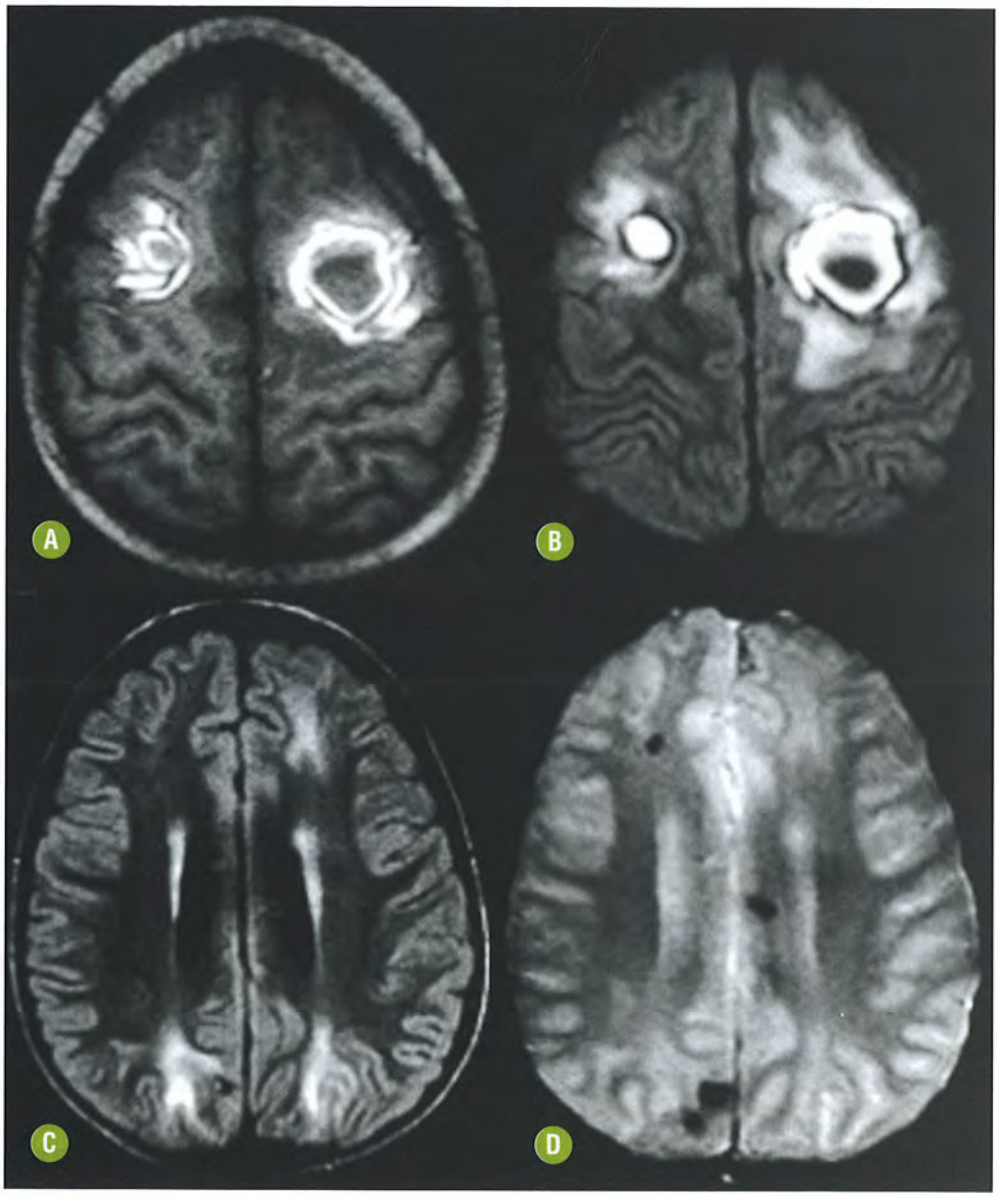

FIGURA 22-13. Encefalite pela dengue. Menino, 6 anos, redução do nível da consciência e plaquetopenia. Lesões hemorrágicas circundadas por edema são observadas nos lobos frontais nas imagens axiais T1 **(A)** e FLAIR **(B)**. Outras áreas hiperintensas foram observadas na imagem FLAIR **(C)** na substância branca dos hemisférios cerebrais. A sequência T2* **(D)** demonstrou focos hemorrágicos.

enterovírus 71, as manifestações principais incluem mioclonias, tremor, ataxia, envolvimento de nervos cranianos e insuficiência respiratória, determinada pelo comprometimento predominante do bulbo.

O diagnóstico do acometimento neurológico pode ser feito pelo isolamento do vírus ou mediante a detecção por PCR do DNA viral no LCS.

Achados Histopatológicos

Os casos mais graves de rombencefalite por enterovírus podem demonstrar extensa encefalomielite com comprometimento do tronco encefálico, principalmente no tegmento do mesencéfalo, ponte e bulbo, com extensão ao corno anterior da medula espinal. No bulbo o comprometimento incluiu o núcleo dorsal do vago, o trato solitário, bem como os núcleos olivares e a formação reticular.

A inflamação difusa é o achado cardinal, que compromete a substância cinzenta da medula espinal e todo o bulbo. A coexistência de lesões encefaloclásticas com cavitação no tegmento do tronco encefálico também pode ser demonstrada.

ACHADOS DE IMAGEM

Ressonância Magnética

As lesões mais típicas retratam o tropismo do vírus e se apresentam com sinal hiperintenso em T2/FLAIR:

- São mais frequentes na porção posterior do bulbo, afetando os núcleos dorsais do nervo vago, o fascículo longitudinal medial, a formação reticular e os núcleos do trato solitário;
- Também ocorrem no tegmento pontino, onde afetam os núcleos de nervos cranianos sexto, sétimo e nono;
- Estendem-se à porção central do mesencéfalo, afetando os núcleos rubros, a substância negra e os núcleos dos nervos cranianos terceiro e quarto;
- Os núcleos denteados do cerebelo;
- Putame bilateral e tálamos, embora raramente;
- Os cornos ventrais da medula espinal cervical.

A maioria das lesões tende a desaparecer com a recuperação clínica (Fig. 22-14), embora, naqueles indivíduos que tiveram curso clínico pior, possamos encontrar lesões irreversíveis, como sequela, caracterizadas por hipossinal em T1 e hipersinal em T2/FLAIR (cavitações).

O acometimento da medula espinal pode ser definido por hipersinal em T2, com alguma impregnação pelo gadolínio nos cornos anteriores da medula e nas raízes nervosas ventrais ipsilaterais ou envolvimento bilateral (radiculomielite).

Recomendações

Para este diagnóstico em particular devem ser observadas as mesmas recomendações prévias, sendo, todavia, dada maior atenção ao compartimento infratentorial da fossa posterior e às características do comprometimento rombencefálico, com extensão à medula espinal cervical.

DIAGNÓSTICO DIFERENCIAL

O conjunto clínico e de imagem privilegia a hipótese de infecção, sendo a lista de diagnósticos diferenciais restrita àquelas condições que cursam com encefalopatia, em geral, e rombencefalite, em particular.

- Poliomielite: os sintomas são indistinguíveis, porém o envolvimento é quase sempre bilateral. Com a disponibilidade de vacina com vírus vivo atenuado, conforme a política nacional de saúde pública do Brasil, a ocorrência de casos de poliomielite se reduziu sobremaneira, sendo hoje uma doença bastante rara.
- Algumas doenças metabólicas: particularmente as aminoacidopatias e algumas afecções mitocondriais podem afetar o tronco encefálico e oferecer alguma dificuldade ao diagnóstico por imagem.

ENCEFALITE PELO VÍRUS INFLUENZA

INTRODUÇÃO

Generalidades

Os vírus influenza, principalmente os subtipos A, podem estar associados ao comprometimento variável do SNC, com ma-

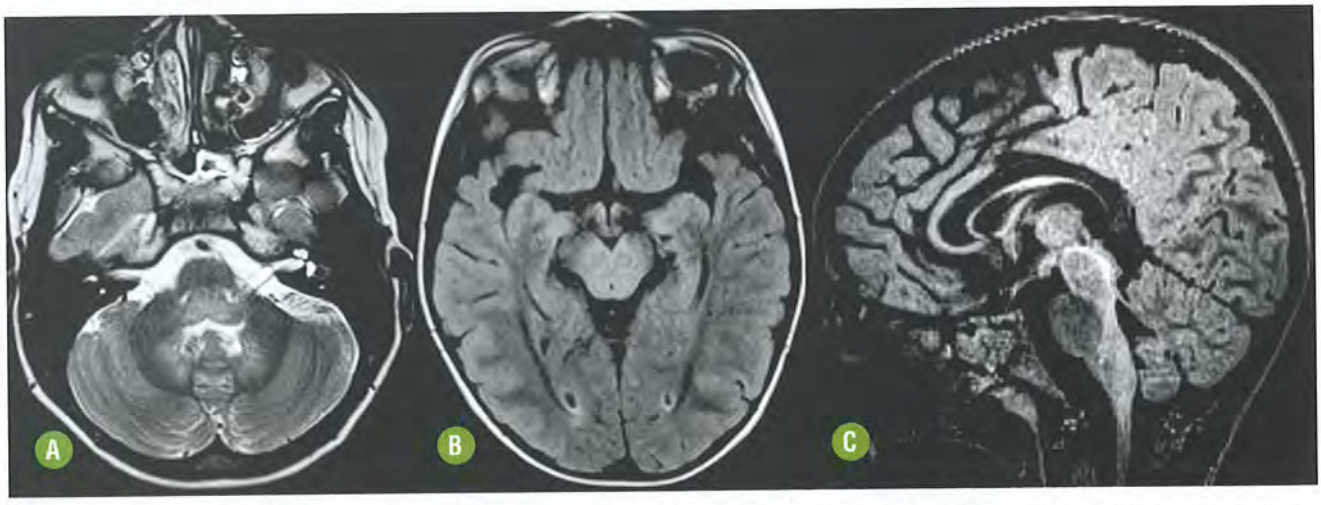

FIGURA 22-14. **Encefalite por enterovírus.** Menino, 7 anos, com náuseas, vômitos e febre de início agudo. PCR líquor negativo, mas *swab* de orofaringe mostrou-se positivo para enterovírus 71. Imagens axiais T2 **(A)** e FLAIR **(B-C)** mostram acometimento da porção posterior do tronco encefálico e núcleos denteados do cerebelo, bem como dos pedúnculos cerebrais e tegmento mesencefálico.

nifestações clínicas e prognóstico variáveis. Entre as anormalidades estruturais demonstráveis pelos métodos de imagem destacamos a encefalite necrotizante aguda, mais frequente na população asiática (encefalite japonesa), e uma outra encefalite focal relacionada com o vírus influenza, com acometimento seletivo do corpo caloso. Apesar disso, a ocorrência de encefalopatia no decurso da infecção por alguns subtipos de influenza pode ser observada, bem como o desencadeamento da síndrome de Reye.

Achados Clínicos e Laboratoriais

As manifestações encefálicas podem ser reversíveis ou autolimitadas na encefalite focal associada ao vírus influenza com lesão no esplênio do corpo caloso, geralmente acompanhada de quadros mais brandos de cefaleia, febre, crises epilépticas e alguma deterioração do estado mental.

A encefalite necrotizante aguda tem curso muito grave, com febre, vômitos, sinais de irritação meníngea, associados a evidências de severa encefalopatia, rápida perda da consciência, graus variáveis de disfunção hepática, coma e evolução geralmente fatal ou severamente incapacitante.

Em ambas o exame do LCS pode evidenciar aumento de proteína, sem pleocitose significativa, com a presença de reações positivas para um dos subtipos do vírus influenza.

Achados Histopatológicos

As lesões do tálamo na encefalite necrotizante aguda apresentam um típico padrão lamelar, no qual o centro das lesões tem hemorragia perivascular e necrose de células neurogliais. A periferia mostra congestão de vasos, inchaço agudo de oligodendrócitos e rarefação tecidual. As margens das lesões talâmicas exibem extravasamento ao redor das arteríolas e palidez da mielina. A demonstração destes padrões, na ausência de células inflamatórias no parênquima cerebral afetado, contribui para a diferenciação com a ADEM.

O substrato histopatológico da lesão que afeta o esplênio do corpo caloso ainda não está totalmente elucidado, mas acredita-se ser um edema vasogênico associado a um possível infiltrado inflamatório.

ACHADOS DE IMAGEM

Tomografia Computadorizada

Os achados típicos da encefalite necrotizante aguda, tanto na TC quanto na RM, são lesões necro-hemorrágicas, simétricas e bilaterais, nos tálamos. Também podemos encontrar lesões no tegmento do tronco encefálico, na substância branca periventricular, na cápsula interna, no putame e no núcleo denteado do cerebelo.

A encefalopatia com lesão focal no esplênio do corpo caloso não é usualmente demonstrada nas imagens de TC.

Ressonância Magnética

A encefalite necrotizante aguda é caracterizada pelo comprometimento talâmico bilateral e simétrico, que pode estender-se a substância branca periventricular, putame, tronco encefálico e cerebelo. Destacamos o comprometimento talâmico, que mais se presta à minuciosa análise com vistas à definição diagnóstica mediante a caracterização de zonas bem definidas, divididas de acordo com o substrato patológico e as características de sinal à RM: com edema cerebral mais periférico, caracterizado por hipersinal anelar em T2/FLAIR; área central de hemorragia talâmica bilateral; anel de impregnação delimitando a hemorragia central; as demais áreas acometidas também exibem hipersinal em T2/FLAIR com certo inchaço local. Podem ser observadas cavitações e áreas hemorrágicas na substância branca hemisférica em alguns pacientes.

Particular atenção deve ser devotada às imagens de difusão que têm boa correlação com os achados anatomopatológicos.

- O centro da lesão tem altos valores no mapa de ADC e se relaciona com necrose, hemorragia e perda de células gliais.
- Os valores mais baixos de ADC são demonstrados circundando o centro hemorrágico nos tálamos e na substância branca periventricular, indicando edema citotóxico, inchaço agudo de oligodendrócitos e rarefação progressiva do tecido acometido.
- A zona mais superficial dos tálamos tem alto sinal no mapa de ADC e representa edema vasogênico por extravasamento ao redor das artérias locais (Fig. 22-15).

O outro padrão relacionado com a encefalite pela influenza é caracterizado por hipersinal focal em T2/FLAIR no esplênio do corpo caloso, sem impregnação pelo contraste e que pode apresentar difusão restrita, geralmente reversível com a recuperação clínica (Fig. 22-16).

Recomendações

A encefalite necrotizante aguda pode ser precedida por pródromos infecciosos ou ocorrer no decurso de uma infecção viral, com a positividade de reações sorológicas comprobatórias do envolvimento viral na patogênese da doença. Apesar disso, ainda não está completamente definido o papel das infecções e alguns autores advogam uma relevância maior para mecanismo imunomediados ou metabólicos. Outros agentes infecciosos, além do vírus influenza A, como HSV-6, HSV-1, flavivírus, micoplasma e outros, já foram implicados no desencadeamento desta doença, não sendo, portanto, plausível a definição etiológica com base apenas nas imagens.

Da mesma forma, diversos agentes também já foram relacionados com a ocorrência da lesão no esplênio do corpo caloso (vírus influenza, rotavírus, *Escherichia coli* O-157).

DIAGNÓSTICO DIFERENCIAL

A diferenciação diagnóstica da encefalite necrotizante aguda deverá incluir:

- Encefalomielite disseminada aguda: as lesões na ADEM são em geral assimétricas e não relacionadas com a ocorrência de hemorragia. A distribuição de outras lesões também não respeita a clássica apresentação da encefalite necrotizante aguda;
- Trombose venosa cerebral profunda: a avaliação cuidadosa do sinal das veias da drenagem profunda do encéfalo permite assegurar este diagnóstico. A presença de edema talâmico com hemorragia sempre suscita a hipótese de trombose venosa, mas as imagens em difusão também auxiliam na diferenciação, pela ausência das características típicas da encefalite;
- Doenças metabólicas congênitas ou adquiridas: uma variedade de condições mórbidas pode afetar os tálamos, incluindo erros inatos do metabolismo e encefalopatia hipóxico-isquêmica;
- Outras infecções virais já mencionadas.

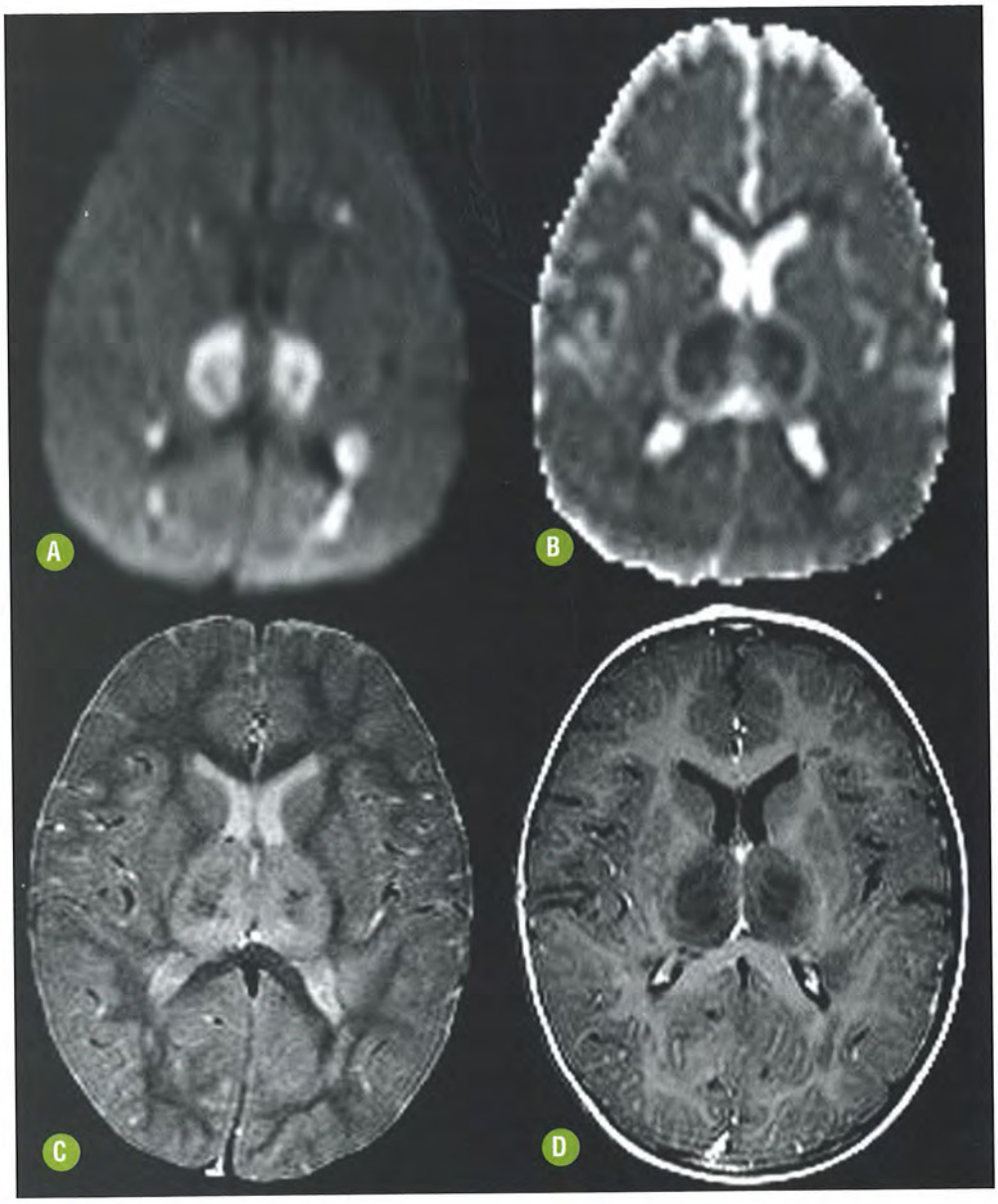

FIGURA 22-15. **Encefalite Necrotizante Aguda***. Imagens axiais em difusão **(A)** e mapa de ADC **(B)** demonstrando o comprometimento talâmico bilateral e simétrico. A região mais periférica tem alto sinal no mapa de ADC e corresponde a edema vasogênico. A zona intermediária restringe a difusão e representa edema citotóxico, enquanto a porção central também apresenta alto sinal no mapa de ADC e corresponde a hemorragia. Imagens axiais T2* **(C)** e T1 pós-gadolínio **(D)** confirmam a hemorragia central e a ausência de impregnação.

A diferenciação diagnóstica da encefalite com lesão calosal focal deverá incluir:

- Diversas condições podem estar associadas à ocorrência de lesão focal no esplênio do corpo caloso, incluindo: atividade epiléptica, oscilação dos níveis séricos de drogas antiepilépticas, desmielinização tóxica pelo álcool, doença das grandes altitudes, hipoglicemia, hiponatremia, hipernatremia, insuficiência renal, hipertensão e pré-eclâmpsia;
- Outras infecções: HSV-6, malária, rotavírus, sarampo, salmonela, *Escherichia coli 0-157* e HIV;
- Doenças desmielinizantes idiopáticas: a esclerose múltipla é o protótipo do acometimento, porém com múltiplos focos em outras localizações, além do corpo caloso;
- Lesão vascular: o acometimento isquêmico isolado é muito raro. A sequência de difusão pode ser bastante útil e o acompanhamento da alteração demonstra a evolução para sequela;
- Trauma: lesão axonal tipicamente afeta o esplênio do corpo caloso, além de outras regiões dentro e fora dele, frequentemente com focos hemorrágicos.

ENCEFALITE PELO VÍRUS DO SARAMPO

INTRODUÇÃO

Generalidades

As complicações neurológicas pelo sarampo são incomuns e diminuíram muito após as campanhas públicas de vacinação. A panencefalite esclerosante subaguda (PEES) é a complicação mais tardia da doença, com curso lentamente progressivo e geralmente fatal, que está relacionada com uma resposta aberrante ao vírus do sarampo. Sua incidência é de cerca de 1/1.000.000 de pessoas.

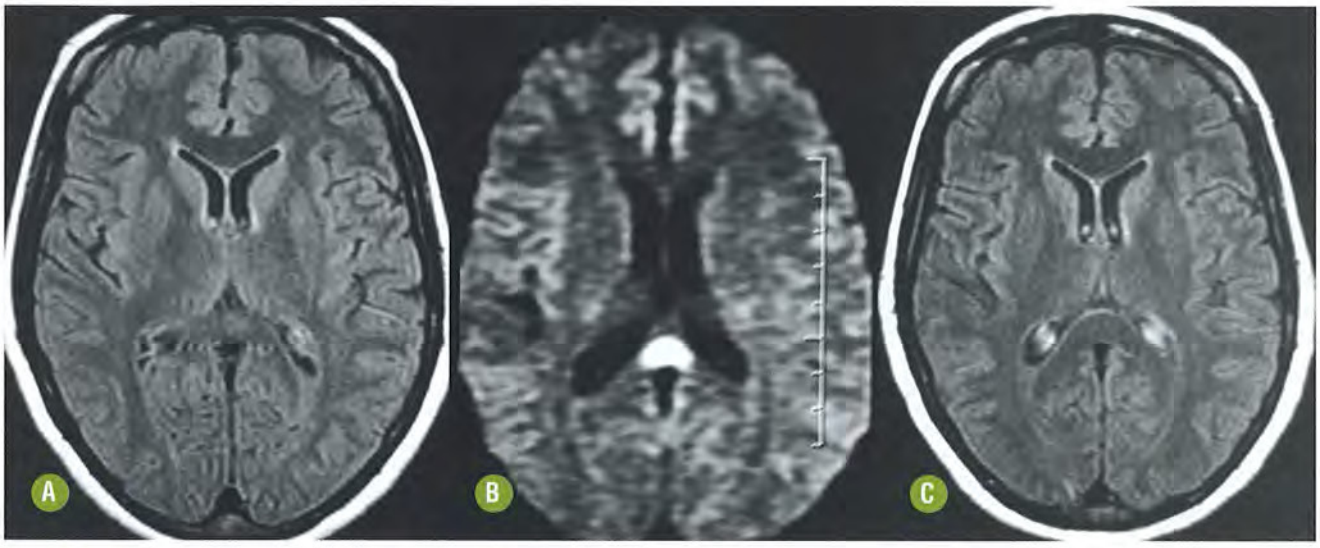

FIGURA 22-16. **Encefalite pelo vírus influenza***. Paciente com quadro viral em vias aéreas superiores apresentou, após uma semana do início dos sintomas, febre, náuseas, vômitos e sinais de meningismo. A imagem axial FLAIR **(A)** demonstrou tênue hiperintensidade ovoide no esplênio do corpo caloso, com difusibilidade da água restrita **(B)**. O exame de controle demonstrou desaparecimento completo da lesão **(C)**.

Achados Clínicos e Laboratoriais

O comprometimento neurológico pelo sarampo pode ser caracterizado de diversas formas, todas raras: meningite asséptica, encefalite aguda ou subaguda por invasão direta pelo vírus e ainda desencadear uma doença similar à ADEM.

A PEES é a manifestação mais tardia e muito grave que ocorre entre 5 e 15 anos de idade, geralmente nos indivíduos que tiveram sarampo antes dos 18 meses de idade. A latência é longa, com tempo médio entre a doença exantemática aguda e o início da PEES de cerca de oito a 11 anos.

Têm sido descritos quatro estágios clínicos, que variam de alterações comportamentais, manifestações cognitivas progressivas e deterioração mental (estágio I) a perda das funções cerebrais corticais (estágio IV) dentro de um período de um a três anos de evolução gradativa, levando quase sempre à morte em dois a seis anos. Clinicamente também se observam mioclonia, ataxia e sinais neurológicos focais. Curso mais benigno pode ser ainda muito mais raramente observado (5% dos casos).

Usualmente há aumento relativo da concentração de globulina no LCS, superior a 20% do total de proteínas, além do aumento de anticorpos antissarampo. O EEG mostra complexos periódicos estereotipados com ondas de alta voltagem características.

Achados Histopatológicos

A macroscopia do encéfalo pode ser normal ou, nos casos mais avançados, pode haver marcada atrofia e alteração da coloração da substância branca. À microscopia são observados sinais de encefalite crônica, com infiltrado parenquimatoso, perivascular e leptomeníngeo, com intensidade variável de perda neuronal, astrogliose e desmielinização. Apesar disso, a anormalidade primária e mais característica acomete a substância branca, particularmente o centro semioval. Nos estágios iniciais, encontramos edema e inflamação, progredindo em seguida para desmielinização, gliose e severa atrofia nos estágios mais avançados.

Na PEES os achados histopatológicos típicos na biópsia ou autópsia confirmam a doença.

ACHADOS DE IMAGEM

Ressonância Magnética

Os achados de RM não têm correlação precisa com o curso clínico e o exame pode resultar inteiramente normal nos estágios iniciais da doença. A RM demonstra lesões progressivas e confluentes na substância branca subcortical que se estendem à região periventricular, geralmente bilateral e assimétrica, mais frequentemente localizadas nos lobos parietal e occipital. Tardiamente estas lesões tornam-se proeminentes e confluem, evoluindo para encefalomalacia e atrofia (Fig. 22-17).

Pode ser observada necrose estriatal, bem como lesões parenquimatosas hemorrágicas e zonas de impregnação anormal no parênquima e nas leptomeninges. É incomum o envolvimento do tronco encefálico e da substância branca do cerebelo.

A ERM pode, numa fase inicial, ser bastante útil, ao demonstrar aumento das relações mioinositol/creatina e colina/creatina, mesmo sem alterações visíveis nas imagens estruturais das sequências convencionais de RM. Estas alterações podem estar relacionadas com a proliferação glial e processos inflamatórios ou desmielinização. A relação NAA/creatina pode ser normal nos estágios iniciais, mas sofre queda progressiva e intensa nos estágios mais avançados, retratando a perda neuronal.

Recomendações

Embora raro, o diagnóstico de PEES deve sempre ser aventado quando nos deparamos com uma criança que já teve sarampo nos primeiros anos da vida e que se apresenta com manifestações neurológicas graves e progressivas.

A suspeita clínica e, particularmente, os achados eletrográficos são subsídios diagnósticos muito fidedignos. Diante de-

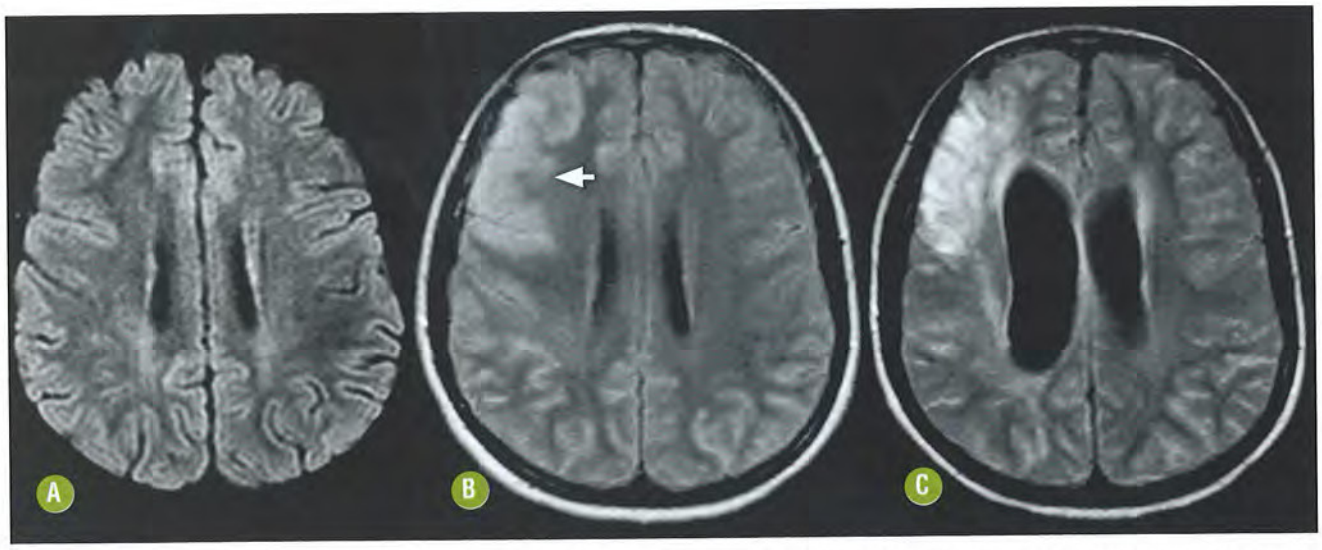

FIGURA 22-17. **Panencefalite esclerosante subaguda pelo vírus do sarampo***. Imagem axial FLAIR **(A)** no início das manifestações clínicas não demonstrava alterações. Paciente evoluiu com piora dos sintomas e novo estudo **(B)** evidenciou alteração de sinal no córtex do lobo frontal direito (seta) e, em menor intensidade, da região parietal bilateral. Seis meses depois, as alterações de sinal se estendem à substância branca com acentuada atrofia das regiões acometidas **(C)**. Esta criança teve sarampo no primeiro ano de vida e desenvolveu PEES aos 12 anos.

les um primeiro resultado normal de RM sempre deverá nos alertar para a análise seriada com nova RM no período de pelo menos três meses. A suspeita específica deverá nos alertar para uma avaliação minuciosa da transição corticossubcortical na convexidade dos hemisférios empregando essencialmente imagens FLAIR e difusão.

DIAGNÓSTICO DIFERENCIAL

Os achados de imagens sugestivos, em associação a anticorpos específicos no LCS e sangue, são a chave para o correto diagnóstico. O diagnóstico diferencial deverá incluir condições clínicas semelhantes, associadas a alterações de imagem com confluência de alterações na substância branca hemisférica e atrofia assimétrica progressiva.

- Encefalite viral: outras encefalites virais devem compor o diagnóstico diferencial, incluindo CMV, HIV, os vírus HSV e LEMP.
- Encefalomielite disseminada aguda: comumente associada a história recente de infecção viral ou vacinação, representa doença autolimitada, imunomediada e geralmente monofásica, com lesões múltiplas, preferencialmente na substância branca, mas comumente estendendo-se aos núcleos da base e tálamos, sem efeito expansivo significativo e com impregnação variável, no contexto de uma encefalopatia aguda.
- Leucoencefalopatia multifocal progressiva: ocorre em indivíduos imunodeprimidos com características peculiares de disseminação a partir do córtex para a região periventricular e corpo caloso, sem efeito expansivo ou impregnação significativa.
- Desmielinização tumefativa: a lesão da substância branca pode apresentar tênue halo de edema, com impregnação periférica e descontínua pelo contraste e pouco efeito expansivo. A idade do acometimento e o curso clínico distinguem a doença.

ENCEFALITE DE RASMUSSEN

INTRODUÇÃO

Generalidades

Também conhecida como encefalite focal crônica, é uma doença neurodegenerativa inflamatória crônica bastante rara que resulta em crises epilépticas intratáveis e déficit neurológico progressivo. Sua etiologia é desconhecida, porém achados histopatológicos têm subsidiado a hipótese de envolvimento viral com encefalite crônica na patogênese da doença. Além disso, uma teoria baseada em mecanismo imunomediado também já foi proposta.

Achados Clínicos e Laboratoriais

A doença geralmente se inicia na infância ou na adolescência em indivíduos previamente hígidos. Caracteriza-se por início abrupto de crises epilépticas severas que progridem para um padrão intratável, geralmente do tipo parcial contínua e, menos frequentemente, com *status epilepticus* generalizado. Deterioração neurológica progressiva ocorre secundariamente ao dano encefálico, associada a distúrbio cognitivo e a déficit motor permanente, geralmente hemiparesia progressiva contralateral ao hemisfério cerebral atrofiado. Em alguns pacientes é possível caracterizar um episódio infeccioso ou febril precedendo a instalação mais típica do quadro.

Para controle das crises epilépticas, a hemisferectomia é indicada. A encefalite de Rasmussen é um diagnóstico de exclusão, particularmente aplicado àqueles indivíduos com crises epilépticas intratáveis associadas a deterioração cognitiva e motora progressiva. A doença tende a afetar um único hemisfério cerebral, embora o acometimento bilateral já tenha sido observado.

Achados Histopatológicos

O hemisfério acometido encontra-se atrófico à macroscopia, raramente com cavitações definidas. Os achados microscópicos incluem manto linfocítico perivascular, proliferação microglial e nódulos gliais dispersos. Com a progressão da doença, surgem atrofia cortical, degeneração espongiforme e perda neuronal. Não há evidências de inflamação ativa e nenhum agente viral foi isolado e comprovadamente implicado na doença.

ACHADOS DE IMAGEM

Tomografia Computadorizada

A TC inicial geralmente resulta normal. No entanto algumas áreas mal definidas de hipoatenuação e edema podem ser observadas nas fases inicias. Nos casos de doença mais avançada, observa-se atrofia lobar ou hemisférica progressiva, geralmente unilateral, que se relaciona bem com as alterações do EEG.

Ressonância Magnética

A RM na fase inicial também pode ser normal. Os achados mais precoces têm sido descritos, como edema cortical com hipersinal em T2/FLAIR. Atrofia focal e progressiva se observa ao longo da evolução da doença, que pode estar associada a hipersinal na substância branca e também no putame (Fig. 22-18). Geralmente não há impregnação pelo gadolínio. O lobo temporal é muito raramente acometido.

Em decorrência da atrofia do hemisfério cerebral podemos observar degeneração walleriana do trato corticospinal ipsilateral e, menos frequentemente, diásquise com atrofia cerebelar cruzada. Após as crises epilépticas, alterações secundárias e transitórias podem ser apreciadas, como hipersinal em T2/FLAIR no hipocampo e lobo temporal, que também podem exibir difusibilidade reduzida variável.

A ERM mostra redução dos níveis de NAA e suas relações, secundária à depleção neuronal. A ocorrência de um pico anormal de lactato se relaciona mais diretamente com as crises epilépticas e, por vezes, pode ser encontrado em ambos os hemisférios, mesmo que a encefalite de Rasmussen apresente acometimento unilateral.

Recomendações

A suspeita clínica recai sobre os indivíduos que apresentam crises epilépticas de difícil controle, associadas a hemiatrofia cerebral progressiva, com zonas de hipersinal em T2/FLAIR. O uso da RM associada aos achados do EEG sugere o diagnóstico específico no cenário clínico apropriado.

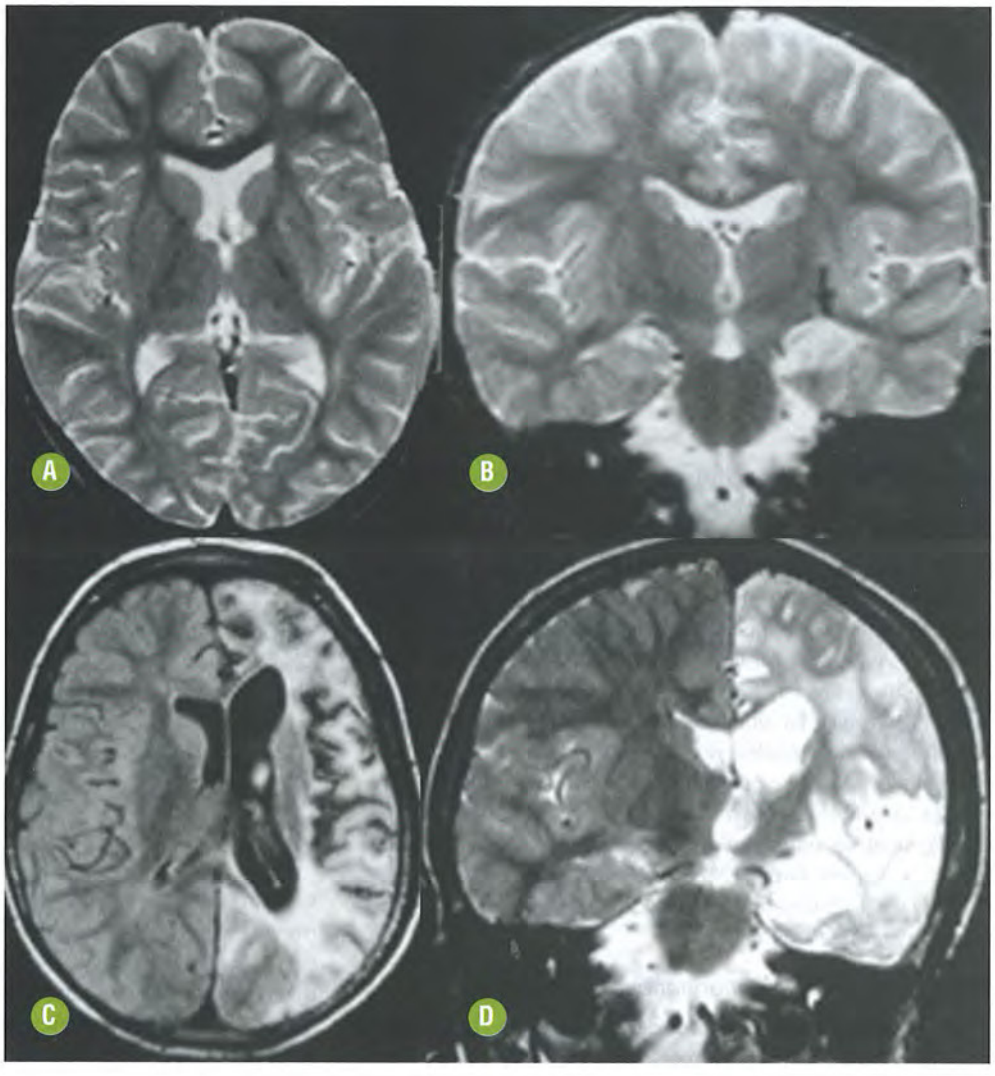

FIGURA 22-18. **Encefalite de Rasmussen.** Na fase mais inicial da doença, verificam-se tênue hipersinal na substância branca temporoparietal e porção nucleocapsular posterior interna à esquerda nas imagens T2 axial **(A)** e coronal **(B)**. Exame controle após três anos com imagens comparativas (**C** e **D**) demonstra acentuada atrofia do hemisfério cerebral esquerdo associado a gliose, com alargamento compensatório dos ventrículos e dos sulcos corticais e fissuras correspondentes.

DIAGNÓSTICO DIFERENCIAL

O diagnóstico diferencial inclui aquelas doenças que cursam com hemiatrofia cerebral e epilepsia de difícil controle.

- Síndrome de Sturge-Weber: ademais da redução volumétrica dos lobos acometidos, encontramos ainda impregnação giral relacionada com o angioma pial, além de calcificação cortical e nevo facial.
- Mitocondriopatia (encefalomiopatia mitocondrial, acidose láctica e episódios semelhantes a acidente vascular cerebral [MELAS]): presença de infartos em diferentes localizações, mais comumente nos lobos parietoccipitais e em distintas fases de evolução. A difusão pode ajudar na identificação dos casos subagudos. Na fase crônica, observamos áreas de encefalomalacia, lacunas e atrofia cortical.
- Síndrome de Dyke-Davidoff-Masson: caracteriza-se por atrofia cerebral unilateral, espessamento compensatório da calota craniana, hiperaeração dos seios paranasais e elevação do ápice petroso, geralmente por dano isquêmico na vida precoce.
- Malformações do desenvolvimento cortical: o curso com epilepsia de difícil controle e a suspeita de lesão cerebral unilateral deve incluir esta possibilidade. O curso clínico e as características de imagens são distintos.
- Hemiconvulsão-hemiplegia-epilepsia (síndrome HHE): é definida pela ocorrência de crises epilépticas prolongadas no contexto de uma neuroinfecção ou apenas de febre, seguidas de hemiparesia transitória ou permanente, ipsilateral às crises, que ocorre antes dos 4 anos de idade. Edema cerebral pode ser observado no hemisfério acometido, que é frequentemente seguido por hemiatrofia cerebral, possível hemiatrofia somática e epilepsia nos anos subsequentes. Geralmente a doença é desencadeada por um dano vascular ou infeccioso, portanto com curso crônico, mas não evolutivo.

ENCEFALOPATIAS ESPONGIFORMES TRANSMISSÍVEIS (DOENÇAS PRIÔNICAS)

INTRODUÇÃO

Generalidades

As encefalopatias espongiformes transmissíveis são atualmente compreendidas no grupo de doenças neurodegenerativas progressivas caracterizadas pelo acúmulo de uma forma anormal de proteína príon celular (PrP), que caracteriza as doenças priônicas. A demonstração desta partícula proteica infectante (príon) ampliou os conceitos de doença, pois não constitui organismo vivo geneticamente constituído, mas pode ser transmitido entre diferentes espécies animais, inclusive humanos. Além disso, não há documentação de antígenos próprios e tampouco se desencadeia reação inflamatória específica.

São incluídas entre as principais doenças priônicas em humanos as diferentes formas da doença de Creutzfeldt-Jakob (DCJ), além da síndrome de Gerstmann-Straussler-Scheinker (GSS), a insônia familiar fatal e o Kuru. Apresentam usualmente curso clínico devastador, de instalação aguda, rapidamente progressiva e fatal.

Achados Clínicos e Laboratoriais

A DCJ está geralmente associada à ocorrência de demência rapidamente progressiva e mioclonias difusas. Sua incidência anual é estimada em cerca de 0,25 a 2 casos/milhão. Por ser uma doença fatal e contagiosa e seu diagnóstico é extremamente importante, com implicações de saúde pública e preocupações epidemiológicas.

A DCJ pode ser subdividida em quatro diferentes formas: familiar, iatrogênica, variante e esporádica, e 85% são esporádicas; 10% a 15%, familiares e raramente iatrogênicas (transplante de córnea, injeção de hormônio de crescimento de extratos de hipófise de cadáveres humanos, implantação de eletrodo cortical e enxertos de dura-máter). A forma variante da DCJ é adquirida pelo consumo de carne bovina contaminada.

Devido ao longo período de latência após a contaminação há maior concentração dos pacientes entre 40 e 80 anos, com pico de incidência na sétima década da vida. A tríade clínica que sugere o diagnóstico é caracterizada por demência rapidamente progressiva, mioclonia e EEG com a presença de padrão periódico de onda aguda seguida por uma onda lenta (complexos ponta-onda), cuja frequência aproximada é de 1 por segundo; pode estar ausente em pelo menos 25% dos casos. Alguns indivíduos também podem apresentar alterações sensoriais, confusão mental, parkinsonismo e alteração do comportamento, bem como início predominante de ataxia cerebelar (forma de Brownel-Openheimer) ou manifestações visuais (forma de Heidenhain).

O prognóstico é bastante reservado, com sobrevida média inferior a um ano após o início das manifestações. Estima-se que apenas 10% dos indivíduos sobrevivam mais de dois anos e 70% morrem dentro dos seis primeiros meses. A análise do LCS é geralmente normal, podendo revelar uma pequena elevação dos níveis de proteína. A demonstração da proteína 14.3.3 no LCS pode corroborar o diagnóstico da doença, mas também já foi confirmada sua presença em outras afecções degenerativas e infeciosas do SNC.

A síndrome de GSS foi originalmente descrita como uma condição hereditária caracterizada por ataxia cerebelar, disartria e nistagmo, que se continuam com demência mais tardia. O curso é mais lento que a DCJ e pode durar vários anos. Além da encefalopatia espongiforme, a doença apresenta placas de depósito amiloide contendo PrP e alterações neurofibrilares. O curso clínico é mais protraído, com duração media de cinco anos e início das manifestações por volta de 20 a 40 anos.

Achados Histopatológicos

Caracteristicamente, as afecções priônicas apresentam perda neuronal rapidamente progressiva com degeneração espongiforme, gliose, perda sináptica e ausência de resposta inflamatória. É possível a demonstração do acúmulo da PrP a partir de técnicas de imuno-histoquímica específicas. Na evolução é observada acentuada atrofia com acometimento difuso do parênquima cerebral e cerebelar.

ACHADOS DE IMAGEM

Os critérios aceitos pela Organização Mundial da Saúde (OMS) preveem o diagnóstico definitivo apenas mediante o estudo por biópsia do tecido encefálico. Todavia, na prática clínica, o diagnóstico de DCJ provável tem sido estimado pela demonstração de padrões característicos à RM, cuja especificidade aumenta com a interpretação conjunta com o cenário clínico

típico, a demonstração de alterações eletrográficas (EEG) e a presença da proteína 14.3.3 no LCS.

Tem sido sugerida a subdivisão em três variantes topográficas: DCJ frontoparietal (33%), DCJ occipitoparietal (18%) e DCJ cortical difusa com envolvimento dos núcleos da base (49%). Qualquer uma destas variantes pode apresentar também envolvimento de tálamos, tronco encefálico, cerebelo e até medula espinal.

Tomografia Computadorizada

A TC não é um método apropriado para se avaliar estes indivíduos, embora possa ser de certa utilidade para uma exclusão inicial de outras doenças com curso clínico inicial semelhante.

Ressonância Magnética

As sequências convencionais de RM podem demonstrar acometimento bilateral e geralmente simétrico dos núcleos da base e tálamos, que geralmente não apresentam efeito expansivo ou impregnação pelo contraste. Da mesma forma, envolvimento cortical e menos frequentemente da substância branca tem sido descrito. Tem sido observado que o córtex sensorimotor primário é geralmente poupado, mesmo em doenças avançadas.

A forma variante tem achados de RM particulares, como hiperintensidade seletiva ou marcante do pulvinar dos tálamos, chamado de sinal do pulvinar. O acometimento bilateral tem sensibilidade de quase 80% e especificidade de cerca de 100%. Também é descrito o "sinal do taco de hóquei", quando ocorre hiperintensidade simétrica no pulvinar e no núcleo dorsomedial do tálamo (Fig. 22-19). Em alguns casos já foi demonstrada a presença de hipersinal em T1 nos globos pálidos, o que pode decorrer do depósito local anormal de PrP.

A sensibilidade de detecção dessas alterações pela RM, notadamente nas fases iniciais, aumentou com a introdução da sequência de difusão. Áreas de difusibilidade restrita nos núcleos da base e no córtex cerebral são observadas logo após o início dos sintomas, precedendo em cerca de quatro a seis meses o aparecimento de alterações nas sequências T2/FLAIR (Fig. 22-20). O mecanismo exato ainda é pouco conhecido,

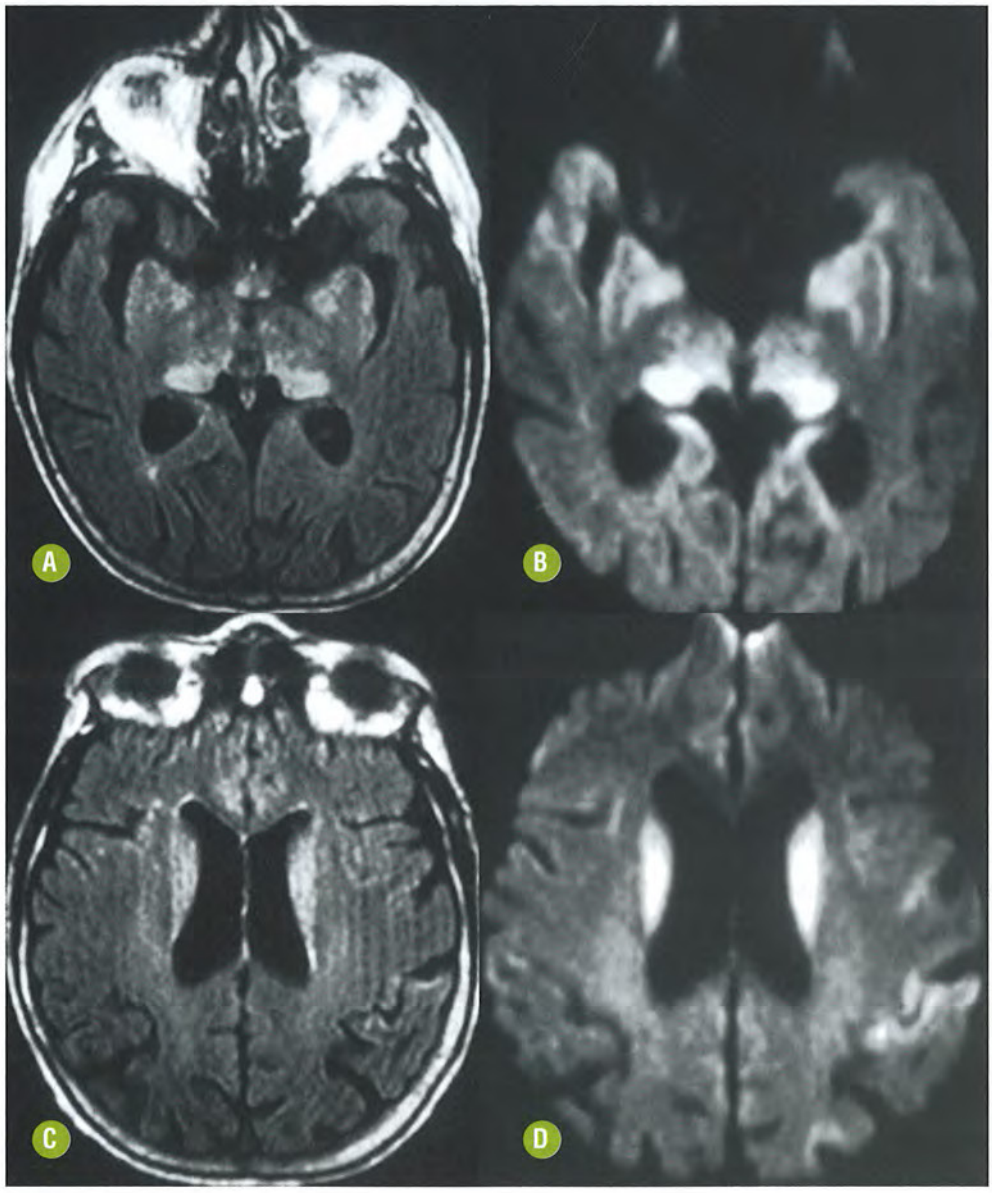

FIGURA 22-19. **Doença de Creutzfeldt-Jakob forma variante.** Paciente masculino, 53 anos, apresentando demência rapidamente progressiva. Imagens axiais FLAIR (**A** e **C**) mostram hipersinal bilateral e simétrico nos tálamos e caudados, que também apresentam difusibilidade restrita (**B** e **D**). Nota-se envolvimento do pulvinar do tálamo bilateral (sinal do pulvinar).

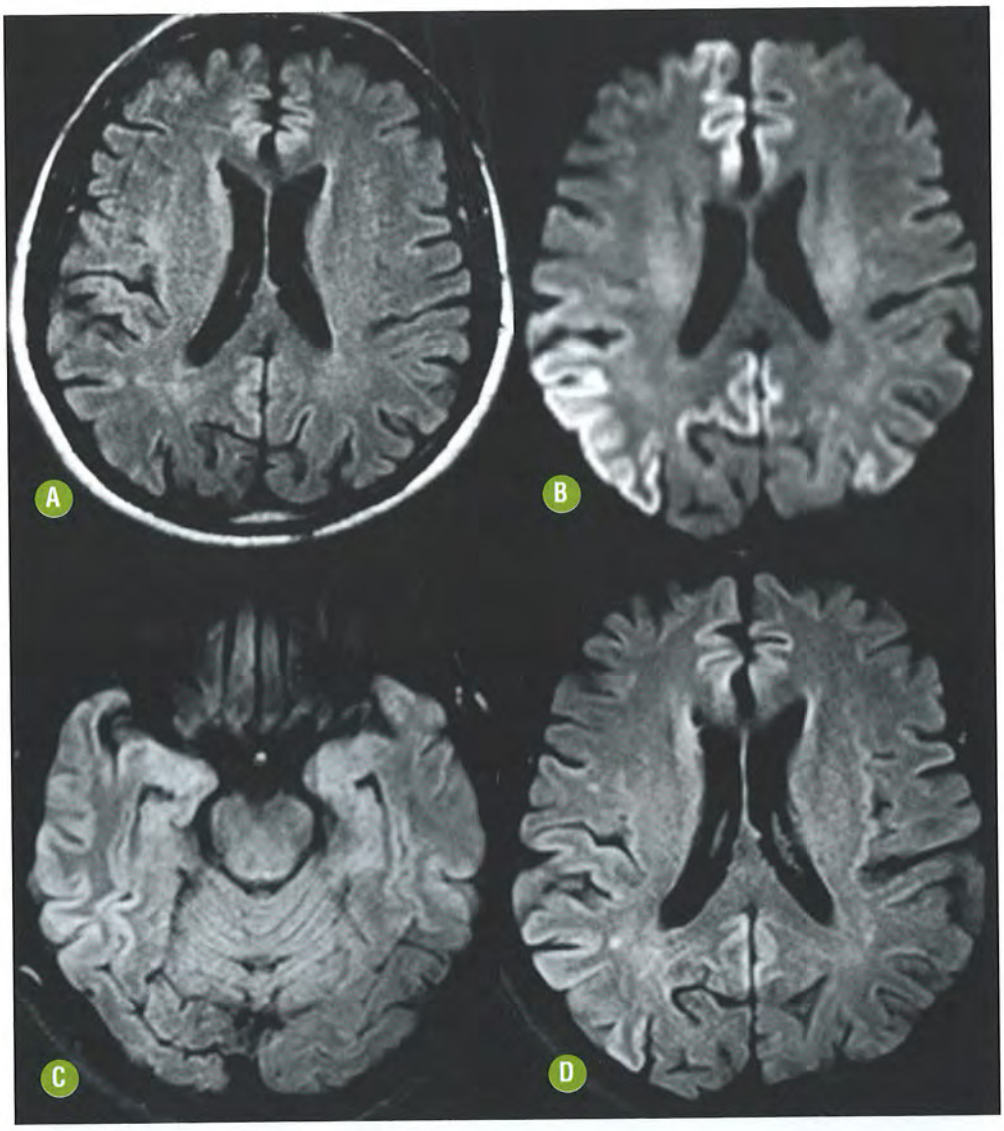

FIGURA 22-20. Doença de Creutzfeldt-Jakob. Paciente de 71 anos com demência rapidamente progressiva. A imagem axial FLAIR **(A)** não demonstrou alteração significativa. Há evidente hipersinal na sequência difusão na cortical dos lobos frontal, temporal e parietal direitos e discreta alteração parietal esquerda **(B)**. Em exame de controle um mês após, o hipersinal cortical nas imagens FLAIR (**C** e **D**) é mais facilmente observado.

porém deve estar relacionado com o depósito anormal de PrP, vacuolização, perda neuronal e gliose. É importante ressaltar que as alterações vistas à difusão desaparecem nos estágios mais avançados da doença, quando se observa acentuada atrofia.

A ERM pode ser útil para a caracterização da redução progressiva do NAA, que reflete a depleção da população neuronal viável nas áreas acometidas. Pode ser demonstrado o aumento de mioinositol e suas relações, que denota a presença de fenômenos reparativos gliais com gliose e depósitos de proteína amiloide e emaranhados neurofibrilares.

Recomendações

Cada vez mais a RM se mostra imprescindível na avaliação de indivíduos com demência, em particular neste contexto de doença rapidamente progressiva. Além de estimar o dano estrutural em diferentes condições patológicas, no caso da DCJ, a RM tornou-se fundamental, visto que a inclusão da sequência de difusão acrescentou especificidade e alta sensibilidade à interpretação do conjunto clínico e paraclínico, possibilitando o diagnóstico correto e a adoção de medidas cabíveis de saúde pública ou vigilância sanitária.

Ante a suspeita de DCJ o exame de RM deverá sempre incluir uma aquisição ponderada em difusão. Diante da impossibilidade de fazê-lo, o benefício do exame tem que ser revisto, devido à necessidade de sedação quase sempre imposta por pacientes pouco colaborativos e pelo aporte limitado de informações para o diagnóstico.

A prática clínica prevê o uso de exames de medicina nuclear para estudo das doenças neurodegenerativas. Contudo a interpretação destes deverá ser feita com parcimônia devido à baixa especificidade dos achados no contexto da DCJ.

DIAGNÓSTICO DIFERENCIAL

O uso correto do conjunto clínico e paraclínico descrito permite o diagnóstico confiável, persistindo a necessidade de diagnósticos diferenciais para aqueles casos atípicos ou duvidosos.

- Encefalopatia hipóxico-isquêmica e hipoglicemia severa: alterações semelhantes àquelas previstas para a DCJ podem ser encontradas nas vítimas de injúria hipóxico-isquêmica grave ou hipoglicemia severa, que têm acometimento dos núcleos da base e do córtex cerebral.

- Demência frontotemporal: pode haver confusão diagnóstica devido aos sintomas clínicos. Porém, os aspectos de imagem são bastante característicos, observando-se geralmente uma atrofia assimétrica dos lobos fontotemporais.
- Estado pós-comicial: geralmente não está acompanhado de alterações cognitivas e a difusibilidade restrita cortical é mais restrita e reversível.
- Doenças metabólicas hereditárias:
  - A doença de Leigh, uma mitocondriopatia usualmente encontrada na infância, cujo acometimento dos núcleos da base também pode apresentar difusibilidade restrita nas fases de agudização da moléstia. A espectroscopia de prótons incluindo o parênquima ou o LCS nos ventrículos laterais pode demonstrar pico anormal de lactato;
  - A doença de Wilson pode acometer os núcleos da base e tálamos, imitando o padrão previsto para a DCJ. A ausência de alteração típica à difusão e a demonstração do comprometimento esperado no tronco encefálico auxiliam no diagnóstico.
- Doença de Huntington: a marcada atrofia estriatal progressiva vista nesta doença permite incluí-la no diferencial da síndrome de GSS. A história familiar de coreia e de alterações psiquiátricas é útil à diferenciação.

INFECÇÃO BACTERIANA

As infecções bacterianas podem acometer as meninges (meningite) ou o parênquima encefálico (cerebrite, granulomas, abscessos), com padrão focal ou difuso.

Extenso processo inflamatório purulento é observado nas leptomeninges da convexidade nas infecções bacterianas agudas, enquanto as meningites das cisternas basais usualmente têm curso mais indolente, geralmente sem exsudato purulento. O diagnóstico das infecções bacterianas agudas é feito com bases clínicas e no estudo do LCS.

Os métodos de imagem são úteis na pesquisa de complicações das meningites purulentas agudas e na avaliação das meningites subagudas. A necessidade de excluir hidrocefalia ou avaliar os riscos da punção lombar também tem justificado a realização de estudos de imagem nos serviços de urgência. Apesar de alguns padrões de imagens guardarem relação com agentes etiológicos específicos, na maioria dos casos são demonstradas apenas áreas de hipossinal em T1, hipersinal em T2/FLAIR, com realce anelar ou mais difuso, e restrição à difusão nas fases agudas ou no conteúdo purulento. Áreas de hemorragia são incomuns na maioria das infecções bacterianas.

■ Cerebrite e Abscesso

INTRODUÇÃO

Generalidades

O termo cerebrite/abscesso é usado para designar uma reação inflamatória focal desencadeada pela presença de um agente infeccioso no parênquima cerebral ou cerebelar, que pode ocorrer a partir da disseminação hematogênica de foco infeccioso extracraniano, por extensão de processos infecciosos meníngeos ou nasossinusais, trauma ou estado pós-operatório. As fístulas arteriovenosas pulmonares também constituem fator de risco para o desenvolvimento de abscessos cerebrais.

Os indivíduos adultos, em geral, apresentam abscessos secundários à disseminação hematogênica de bactérias anaeróbias ou pela associação de agentes anaeróbios e aeróbios. A infecção pela *Nocardia asteroides* tem sido descrita como etiologia de abscessos, principalmente em imunocomprometidos (neoplasia avançada, alcoolismo, diabetes *mellitus*, desnutrição e uremia), mas também em imunocompetentes, com alta mortalidade. Por outro lado, em crianças, estafilococos, estreptococos e pneumococos são os agentes mais comuns.

Achados Clínicos e Laboratoriais

A maioria dos indivíduos com cerebrite/abscesso cerebral apresenta-se com cefaleia e cerca de 50% têm febre. Outras manifestações, como alteração do nível de consciência, crise epiléptica e sinais neurológicos focais, podem ser observadas. Os exames laboratoriais podem ser normais ou refletir o estado infeccioso em curso. O estudo do LCS deve ser contraindicado naqueles casos nos quais o efeito expansivo da lesão focal aumenta o risco de herniação tonsilar.

Achados Histopatológicos

A análise histológica da cerebrite demonstra área de limites mal definidos de parênquima encefálico com focos de necrose, edema, congestão vascular, petéquias hemorrágicas e processo inflamatório perivascular. Quando a área central de necrose torna-se liquefeita e mais definida, circundada por uma cápsula de colágeno e gliose proeminente, tem-se a evolução da cerebrite para o abscesso cerebral. Assim, o processo evolutivo do abscesso apresenta quatro fases: inicial e tardia da cerebrite e precoce e tardia de formação da cápsula. Esse processo de evolução do abscesso leva entre duas semanas e alguns meses. Devido a prováveis alterações da perfusão do tecido cerebral, a cápsula dos abscessos tende a ser menos desenvolvida em sua face voltada para o ventrículo.

ACHADOS DE IMAGEM

Tomografia Computadorizada

Nas fases inicias da cerebrite a TC costuma ser normal ou demonstra uma área discretamente hipoatenuante de contornos mal definidos e sem realce pelo contraste. Após a evolução para o abscesso cerebral, a TC pode mostrar uma lesão expansiva arredondada hipoatenuante com realce anelar, circundada por extensa área hipoatenuante que representa o edema vasogênico. Abscessos-filhos, em contiguidade com a lesão principal, também podem ser vistos.

Ressonância Magnética

No exame de RM, a cerebrite apresenta-se como uma área mal definida com efeito expansivo variável, apresentando hipersinal em T2/FLAIR e iso ou hipersinal em T1, podendo haver focos de marcado hipossinal nas imagens ponderadas em T2* ou SWI decorrentes da presença de produtos de degradação da hemoglobina. Na maioria dos casos, o realce pelo contraste é discreto e heterogêneo.

A presença de restrição à livre movimentação das moléculas de água no tecido acometido retrata a presença do processo

infeccioso e denuncia precocemente a ocorrência da cerebrite. Após a formação da cápsula do abscesso, as imagens de RM demonstram uma lesão arredondada com conteúdo hiperintenso em T2/FLAIR e hipointenso em T1, circundada por halo de hipersinal pelo edema vasogênico. Lesões com aspecto de "filhotes" ou "em brotamento" podem ser observadas junto à parede do abscesso. As imagens ponderadas em difusão conferem maior especificidade ao diagnóstico, pois demonstram a restrição dos coeficientes de difusão da água no conteúdo purulento do abscesso (Fig. 22-21).

A cápsula da lesão pode apresentar hipossinal anelar em T2/FLAIR e, ainda, discreto hipersinal em T1, estando estes achados associados à presença de material colágeno, hemorragia e radicais livres paramagnéticos no interior dos macrófagos. O realce capsular pelo gadolínio tende a ser intenso, sendo que a espessura da cápsula em geral não ultrapassa 5 mm, usualmente mais fina em seu aspecto medial, voltado à substância branca e à cavidade ventricular. Este aspecto justifica a tendência à ruptura dos abscessos para a cavidade ventricular.

A ERM pode ser útil pela caracterização de alguns metabólitos, não usuais em outros processos patológicos, principalmente alguns aminoácidos como valina, leucina e isoleucina (0,9 ppm), que são produtos finais da ação proteolítica de enzimas liberadas pelos neutrófilos contidos na necrose de liquefação dos abscessos piogênicos. Os abscessos também contêm outros metabólitos, entre os quais lactato (1,3 ppm), acetato (1,92 ppm), succinato (2,4 ppm) e alanina (1,5 ppm) (Fig. 22-22), cujo acúmulo deriva da necrose tecidual e de diferentes vias de fermentação e glicólise. A presença de acetato e succinato já foi atribuída às infecções por bactérias anaeróbias.

A ocorrência de hiperperfusão capsular pode ser observada em abscessos piogênicos crônicos, mas não é usual em lesões

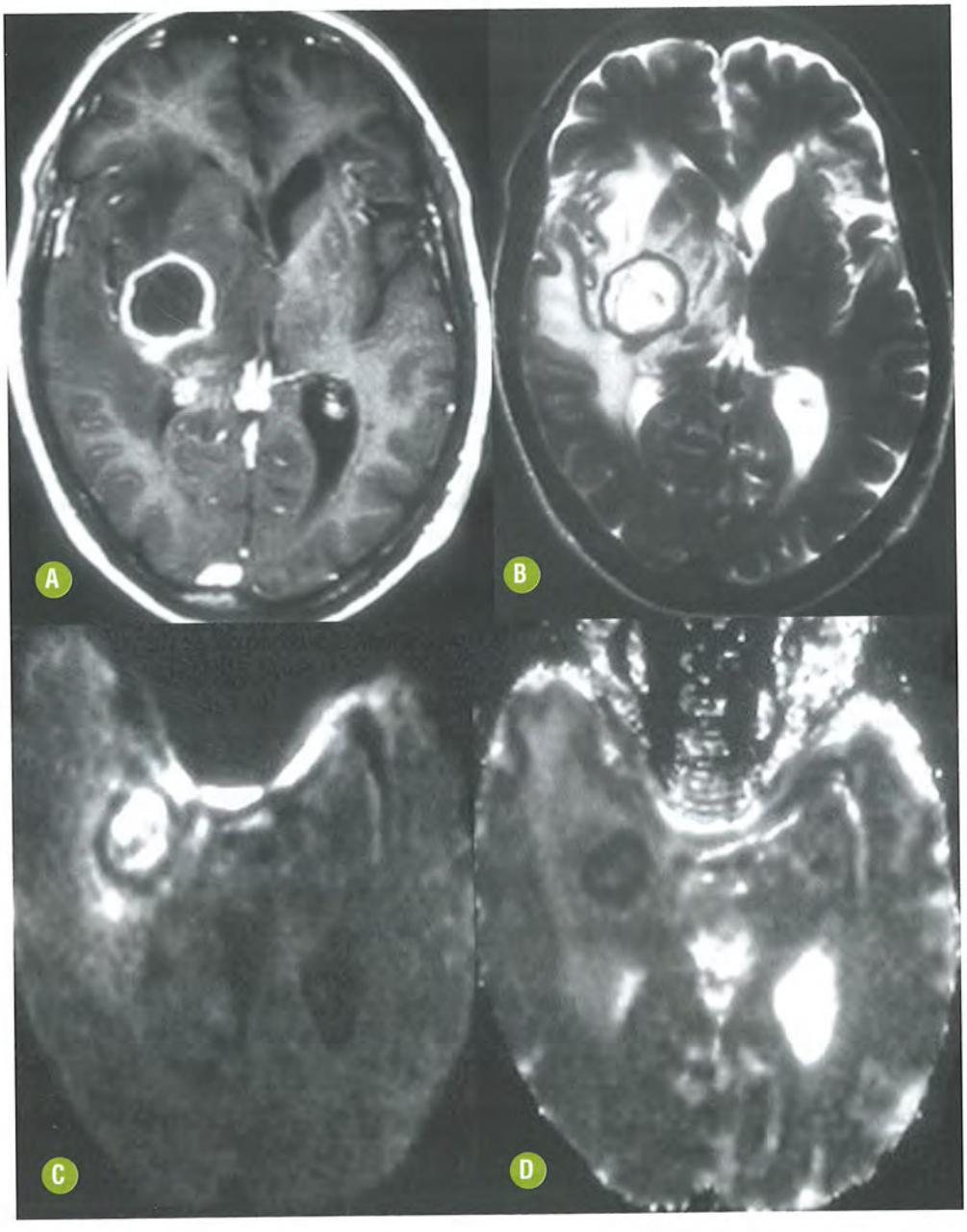

FIGURA 22-21. Abscesso bacteriano. Lesão expansiva, arredondada, com impregnação periférica pelo contraste em T1 **(A)**, circundada por edema e apresentando cápsula hipointensa na imagem axial T2 **(B)**. Nota-se efeito expansivo com compressão do ventrículo lateral direito e desvio contralateral das estruturas medianas. O conteúdo da lesão apresenta difusão restrita **(C)**, confirmada por baixos índices de coeficiente de difusão aparente no mapa de ADC **(D)**.

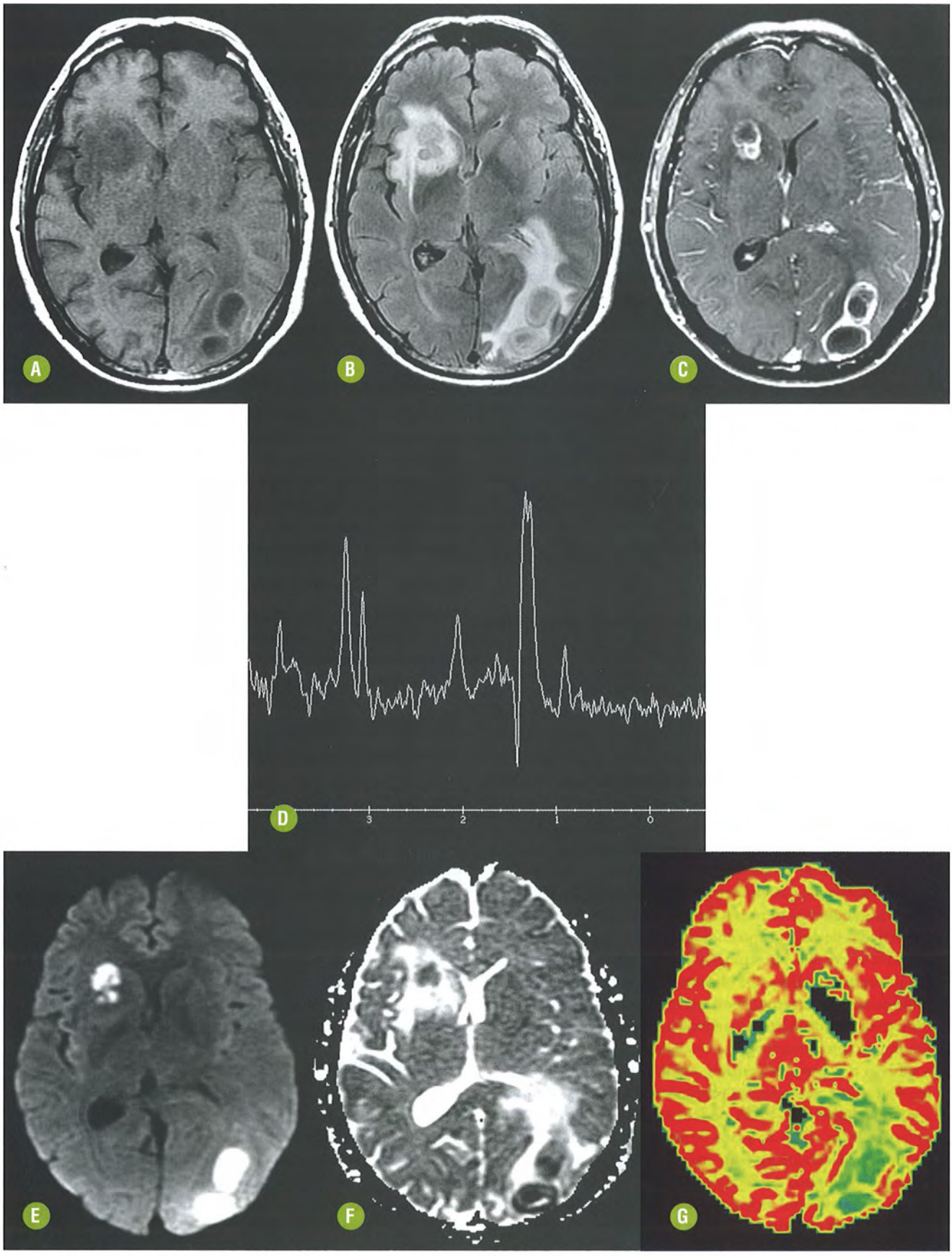

FIGURA 22-22. **Abscesso bacteriano (nocardiose)*.** As imagens de RM axiais T1 **(A)**, FLAIR **(B)** e T1 pós-gadolínio **(C)** demonstram lesões arredondadas, com impregnação anelar pelo gadolínio na região nucleocapsular direita e no lobo occipital esquerdo. A ERM **(D)** demonstra o aumento de lactato, aminoácidos, alanina e acetato no seu interior. O conteúdo apresenta difusão restrita **(E-F)**. A perfusão por RM **(G)** não demonstra neoangiogênese tecidual.

mais jovens. O reconhecimento destas características nas sequências avançadas de RM pode ser útil no diagnóstico diferencial com outras lesões necróticas com impregnação anelar pelo contraste, como as neoplasias primárias de alto grau e as metástases.

Recomendações

Na maioria dos casos de cerebrite/abscesso cerebral o diagnóstico acaba sendo feito após a formação completa do abscesso (fase capsular). O diagnóstico precoce da cerebrite não é comum, mas pode ser útil para a instituição precoce da terapêutica apropriada, minimizando o dano parenquimatoso.

Tem sido advogado o emprego da ERM no acompanhamento dos abscessos tratados de forma conservadora. Admite-se que a redução ou o desaparecimento dos picos dos metabólitos anormais, ou a persistência isolada do pico de lactato, reflita a boa resposta terapêutica. Apesar disso, a ERM pode ser de difícil execução em lesões pequenas ou mais periféricas, e deve ser destacada ainda a necessidade de aquisições comparativas com tempos de eco baixo e intermediário enfatizando a necessidade de avaliação pormenorizada de metabólitos específicos.

A sequência ponderada em difusão é muito útil neste contexto, visto que a redução do conteúdo purulento poderá ser estimada pela normalização progressiva dos coeficientes de difusão da água no conteúdo do abscesso.

DIAGNÓSTICO DIFERENCIAL

A ocorrência destes padrões de imagem deverá suscitar alguns diagnósticos diferenciais:

- Lesões neoplásicas: as metástases e os gliomas de alto grau são as lesões neoplásicas que mais frequentemente simulam o abscesso cerebral capsulado pela presença de lesão arredondada com realce anelar e extensa área de edema associado. A combinação de dados clínicos e das sequências não convencionais (difusão, espectroscopia e perfusão) tende a auxiliar no diagnóstico diferencial.
- Outras infecções: outros agentes infecciosos, como toxoplasmose, tuberculose e algumas infecções fúngicas, também podem apresentar-se com cerebrite/abscessos, simulando o padrão de imagens das infecções piogênicas. O conjunto clinicorradiológico é útil para a diferenciação, com base em peculiaridades de cada grupo etiológico. A difusão restrita não é específica dos abscessos piogênicos e pode ocorrer também em infecções fúngicas. Os abscessos fúngicos são, em geral, múltiplos, mais heterogêneos nas imagens T2/FLAIR, com projeções intracavitárias a partir da cápsula, além de comprometimento predominante dos núcleos da base, com restrição à difusão nas porções centrais, associada a valores de ADC mais altos que nas coleções piogênicas. Diferentes combinações metabólicas na ERM podem espelhar particularidades etiológicas em séries de casos descritas na literatura, todavia o emprego desta técnica com vistas ao diagnóstico específico de casos individuais não é aconselhável.
- Abscesso amebiano: a disseminação hematogênica de amebas de vida livre, principalmente a *Balamuthia mandrillaris*, a partir de infecções do trato respiratório inferior, genitourinário ou da pele, pode ocasionar a encefalite amebiana granulomatosa, caracterizada por déficits focais, letargia ou crises epilépticas. Podem ser demonstradas lesões expansivas únicas ou multifocais com amolecimento cerebral, necrose hemorrágica com edema, formação de abscesso, realce focal ou giriforme.
- Lesões desmielinizantes tumefativas, hematomas em resolução e infarto subagudo também podem cursar com achados de imagem semelhantes aos do abscesso.

Embolia Séptica

INTRODUÇÃO

Generalidades

A embolia séptica pode ocorrer em indivíduos com fatores de risco como uso de drogas intravenosas, endocardite bacteriana e cardiopatia cianótica. O prognóstico é reservado mesmo com a instituição de antibioticoterapia.

Achados Clínicos e Laboratoriais

A apresentação clínica é semelhante àquela do abscesso cerebral, sendo referidos cefaleia, febre e sinais neurológicos focais. Em geral, os pacientes com embolia séptica apresentam estado geral mais grave que aquele visto no abscesso cerebral isolado. Os exames laboratoriais, em particular a hemocultura, podem auxiliar na identificação do agente etiológico, bem como refletir os achados secundários à bacteremia.

Achados Histopatológicos

Os achados histopatológicos na embolia séptica também são semelhantes àqueles observados no abscesso cerebral. Pode ser observada área central de necrose, circundada por fina cápsula de colágeno e gliose, além do edema vasogênico circundante.

ACHADOS DE IMAGEM

Tomografia Computadorizada

A TC demonstra múltiplas imagens arredondadas, em geral hipoatenuantes, com realce anelar pelo contraste, delimitadas por edema vasogênico, mais frequentemente nas regiões subcorticais, em decorrência da disseminação hematogênica. A presença de hemorragia pode ser documentada em alguns casos, particularmente nos aneurismas infecciosos (micóticos).

Ressonância Magnética

À semelhança da TC, a RM também reflete alterações semelhantes àquelas vistas no abscesso cerebral. A principal diferença é a presença de múltiplas lesões, em geral bilaterais, com distribuição predominantemente subcortical.

Recomendações

Na maioria dos casos de embolia séptica os achados de imagem associados aos dados clínicos permitem o diagnóstico preciso. Em indivíduos com sinais de infecção sistêmica, naqueles com manipulação dentária recente ou valvopatias cardíacas, com múltiplas lesões subcorticais associadas a realce anelar e edema perilesional, o diagnóstico de embolia séptica deve ser sempre considerado.

A presença de aneurismas infecciosos pode representar um desafio diagnóstico nos exames de RM convencional. Naqueles indivíduos com embolia séptica e evidência de hemorragia parenquimatosa cortical ou subaracnoide, a possibilidade

de aneurisma micótico deve ser considerada e a investigação prosseguida com ângio-RM ou ângio-TC.

DIAGNÓSTICO DIFERENCIAL

Destacamos, entre os diagnósticos diferenciais, os seguintes:

- Lesões neoplásicas: as metástases também podem apresentar-se como lesões arredondadas com realce anelar e extensa área de edema perilesional. A difusão e a perfusão podem auxiliar no diagnóstico diferencial;
- Outras infecções: diversas etiologias infecciosas também podem ter apresentação por imagem semelhante à embolia séptica. Entre elas a toxoplasmose é a mais comum, principalmente em indivíduos com imunocomprometimento e, particularmente, naqueles com HIV/AIDS;
- A presença de hemorragia subcortical e no corpo caloso pode ser observada nos casos de coagulação intravascular disseminada ou septicemia, mesmo na ausência de embolia séptica;
- Hemorragia e edema vasogênico multifocal também já foram descritos em indivíduos com febre recorrente por malária, com comprometimento do encéfalo.

■ Meningite Bacteriana

INTRODUÇÃO

Generalidades

A meningite é caracterizada por um processo infeccioso/inflamatório que acomete as leptomeninges (pia-máter e aracnoide) e estende-se ao LCS. Em geral, relaciona-se com a disseminação hematogênica de uma infecção a distância. Os agentes etiológicos variam com a idade e o estado imune do indivíduo. Na população geral, *Streptococcus pneumoniae, Neisseria meningitidis* e *Haemophilus influenzae* são os agentes etiológicos mais comuns. Em neonatos, bacilos Gram-negativos *Escherichia coli, Citrobacter* e estreptococos do grupo B são os patógenos mais observados.

Achados Clínicos e Laboratoriais

Adultos com meningite bacteriana podem apresentar-se com cefaleia, febre, rigidez de nuca, sinais de irritação meníngea e alteração variável do nível de consciência. Crianças tendem a apresentar-se com febre, irritabilidade e rigidez de nuca. O exame do LCS é essencial para o diagnóstico e demonstra leucocitose, com predomínio geralmente de polimorfonucleares, além de aumento de proteínas e diminuição dos níveis de glicose. Além disso, a punção liquórica pode possibilitar a identificação do agente etiológico específico.

Achados Histopatológicos

Inicialmente os achados histopatológicos são de congestão e hiperemia da aracnoide e da pia-máter, com a expansão do espaço subaracnóideo pela presença de exsudato contendo neutrófilos polimorfonucleares. Com a evolução do processo inflamatório/infeccioso, outras alterações podem ocorrer, como edema cerebral, vasculite, infarto parenquimatoso, formação de coleção extra-axial infectada (empiema) e ventriculite (Fig. 22-23).

ACHADOS DE IMAGEM

Tomografia Computadorizada

A maioria dos indivíduos com meningite bacteriana tem TC do crânio normal. Discreto aumento ventricular, apagamento de sulcos e realce meníngeo podem constituir achados tardios na evolução de alguns casos.

Em geral, a TC é incluída na avaliação inicial para analisar a presença de outras condições mórbidas que possam justificar o quadro clínico e para estimar os riscos da punção liquórica, indispensável ao diagnóstico de leptomeningite. A avaliação específica dos espaços liquóricos dos sulcos corticais, fissuras e cisternas cerebrais, bem como das dimensões ventriculares, deverá ser procedida. A posição das amígdalas cerebelares é informação crucial para essa decisão.

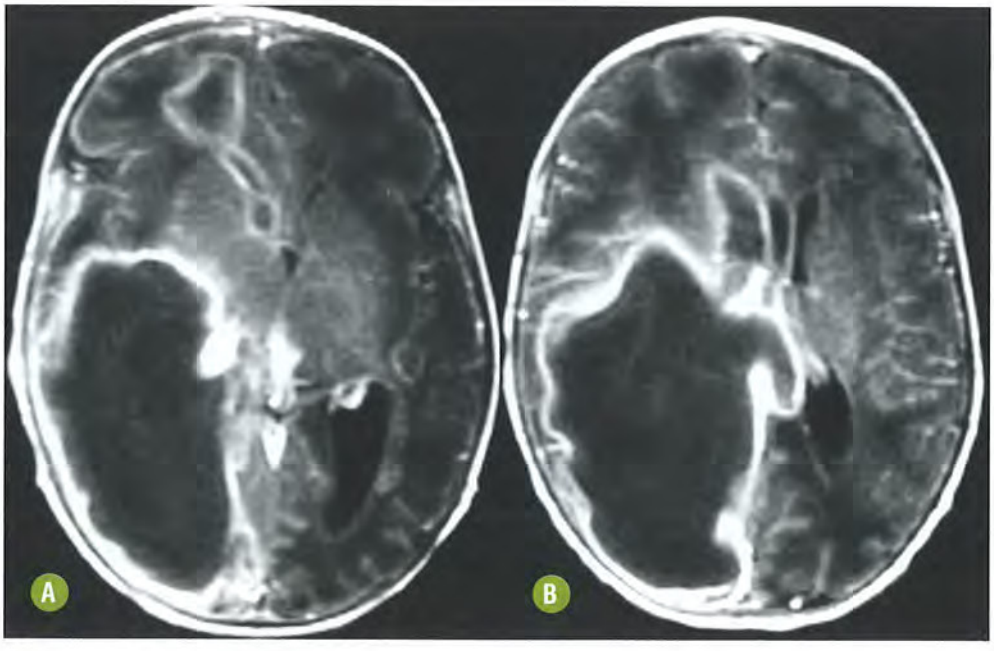

FIGURA 22-23. **Meningite associada à ventriculite.** Lactente com meningite por estreptococo do grupo B apresentando impregnação leptomeníngea difusa pelo contraste, principalmente nos lobos frontal e parietal direitos, associada a alargamento do ventrículo lateral com impregnação ependimária e conteúdo viscoso, devido à presença de pus intraventricular nas imagens em T1 pós-contraste **(A-B)**.

Ressonância Magnética

A sequência FLAIR é a aquisição de RM mais sensível para a demonstração das anormalidades do sinal do LCS promovidas pelo estado infeccioso nas leptomeningites, da convexidade ou das cisternas da base. O aumento local de células e proteínas resulta em hiperintensidade do espaço liquórico extraventricular. A injeção intravenosa do gadolínio pode ser útil à caracterização de impregnação anormal leptomeníngea e aumentar a conspicuidade da sequência FLAIR na detecção de quebra da BHE (Fig. 22-24).

As imagens ponderadas em T1 pós-contraste podem demonstrar impregnação leptomeníngea. O emprego de pulso adicional de supressão de gordura pode tornar esta aquisição mais conspícua. Todavia as imagens ponderadas em T1 e T2/FLAIR são mais úteis para demonstrar as alterações secundárias à meningite, ou seja, suas complicações, como hidrocefalia, edema cerebral, infartos cerebrais (principalmente na região nucleocapsular), cerebrite/abscesso e coleções extra-axiais (Fig. 22-25). A aquisição de sequência ponderada em difusão tem sido defendida com grande relevância para o diagnóstico das complicações infecciosas, particularmente cerebrite/abscesso, infartos, empiema e ventriculite (Fig. 22-26).

Recomendações

Na prática, o emprego dos exames de imagem restringe-se à exclusão de outros diagnósticos e à avaliação de risco para a realização da punção liquórica na fase aguda, ao passo que, na fase mais tardia, tornam-se fundamentais para a demonstração das complicações associadas às leptomeningites piogênicas, que ocorrem em até metade dos casos.

Algumas particularidades dos exames de imagem devem ser observadas. A análise minuciosa das cavidades paranasais e das mastoides é útil para a definição da origem do processo que culminou com a extensão da infecção intracraniana.

Admite-se que a suspeita de comprometimento meníngeo, inflamatório/infeccioso ou neoplásico constitua a melhor indicação da aquisição FLAIR com a administração de gadolínio intravenoso. O emprego de pulso adicional de supressão de gordura pode tornar as aquisições mais conspícuas. Maior dose de gadolínio, aquisição mais tardia das sequências pós-contraste e a adição de pulso de transferência de magnetização às sequências T1 também aguçam a detecção de impregnação meníngea.

Cuidado particular deve ser tomado com aqueles pacientes que necessitam de ventilação mecânica para a realização do exame de RM. A concentração de oxigênio interfere na supressão do sinal do LCS na sequência FLAIR, sendo muito importante assegurar o emprego de concentrações menores que 60% para a valorização da hiperintensidade de sinal.

A aquisição de imagens ponderadas em difusão é muito útil para a diferenciação das coleções extra-axiais que se seguem às leptomeningites bacterianas agudas, particularmente em neonatos e crianças. Enquanto os empiemas apresentarão típica restrição à livre movimentação das moléculas de água, com sinal hiperintenso, as efusões extra-axiais, usualmente subdurais, terão conteúdo mais fluido, não infeccioso, portanto hipointenso.

DIAGNÓSTICO DIFERENCIAL

Destacamos entre os diagnósticos diferenciais os seguintes:

- Meningite carcinomatosa: é mais comum em indivíduos com neoplasias de mama e pulmão, e em geral o diagnóstico do tumor primário já foi definido, auxiliando na distinção;
- Meningite tuberculosa: os achados de imagem podem ser semelhantes, entretanto a tuberculose tem maior predileção pelo comprometimento cisternal associado à demonstração de outros achados que compõem o quadro de imagem;
- Neurossarcoidose: pode apresentar realce leptomeníngeo, mas em geral demonstra áreas focais de acentuado espessamento paquimeníngeo. O comprometimento parenquimatoso e, principalmente, sistêmico auxilia o diagnóstico específico;
- Qualquer condição que altere a celularidade ou a concentração de proteínas do LCS pode promover hiperintensidade de sinal na aquisição FLAIR. Assim, meningites infecciosas de qualquer natureza, neoplasias com disseminação liquó-

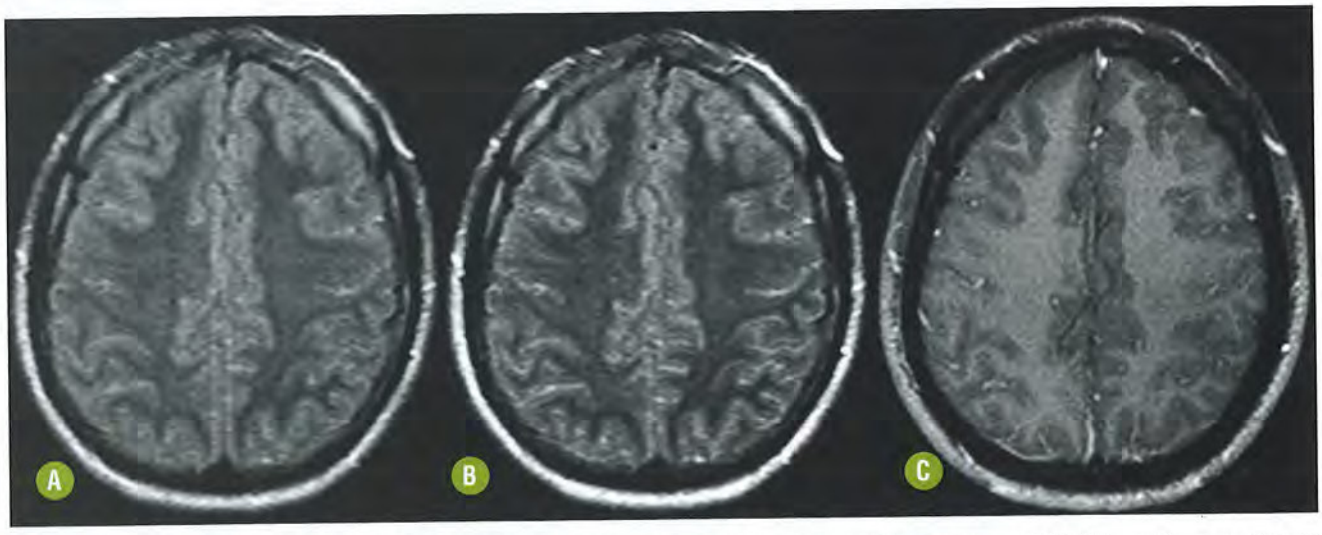

FIGURA 22-24. **Meningite bacteriana aguda***. Tênue conteúdo hiperintenso nos sulcos da convexidade na imagem FLAIR **(A)**, com impregnação local evidente na imagem FLAIR pós-gadolínio **(B)**. Observe apenas tênue impregnação pelo gadolínio em T1 **(C)**.

rica, hemorragia subaracnoide, além da ventilação assistida com altas concentrações de oxigênio (> 60%), sempre comporão a lista de diferenciais a serem excluídos.

■ Empiema

INTRODUÇÃO

Generalidades

Empiemas são coleções purulentas subdurais e/ou epidurais que, mais frequentemente, complicam infecções sinusais ou mastóideas. As meningites bacterianas agudas também constituem causas de empiemas, particularmente em neonatos. Na maioria das vezes, os empiemas ocorrem no compartimento supratentorial, ocasionalmente na fissura longitudinal (interhemisférica). A ocorrência de empiema na fossa posterior infratentorial ou no canal raquiano constitui achado raro.

Os empiemas carregam mau prognóstico e seu diagnóstico e tratamento constituem uma urgência médica. As coleções subdurais são mais comuns que as epidurais e mais associadas a complicações como abscesso e trombose venosa cerebral.

Achados Clínicos e Laboratoriais

Cerca de 75% dos indivíduos com empiema também têm infecção em pelo menos uma das cavidades aeradas adjacentes. A maioria dos indivíduos cursa com febre alta, calafrios, cefa-

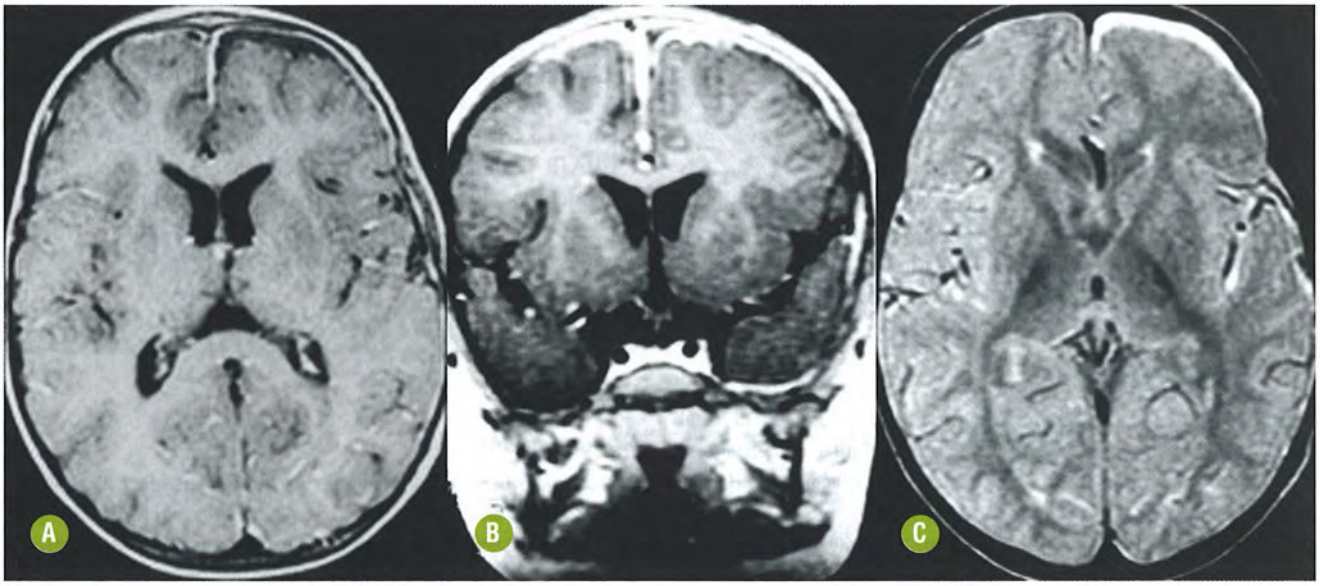

FIGURA 22-25. Meningite bacteriana aguda*. Imagens T1 pós-gadolínio axial **(A)** e coronal **(B)** demonstram espessamento e impregnação pelo contraste nas meninges das regiões frontais, mais evidente à esquerda. Note a pequena coleção laminar na imagem em densidade de prótons, sugerindo a presença de empiema subdural **(C)**.

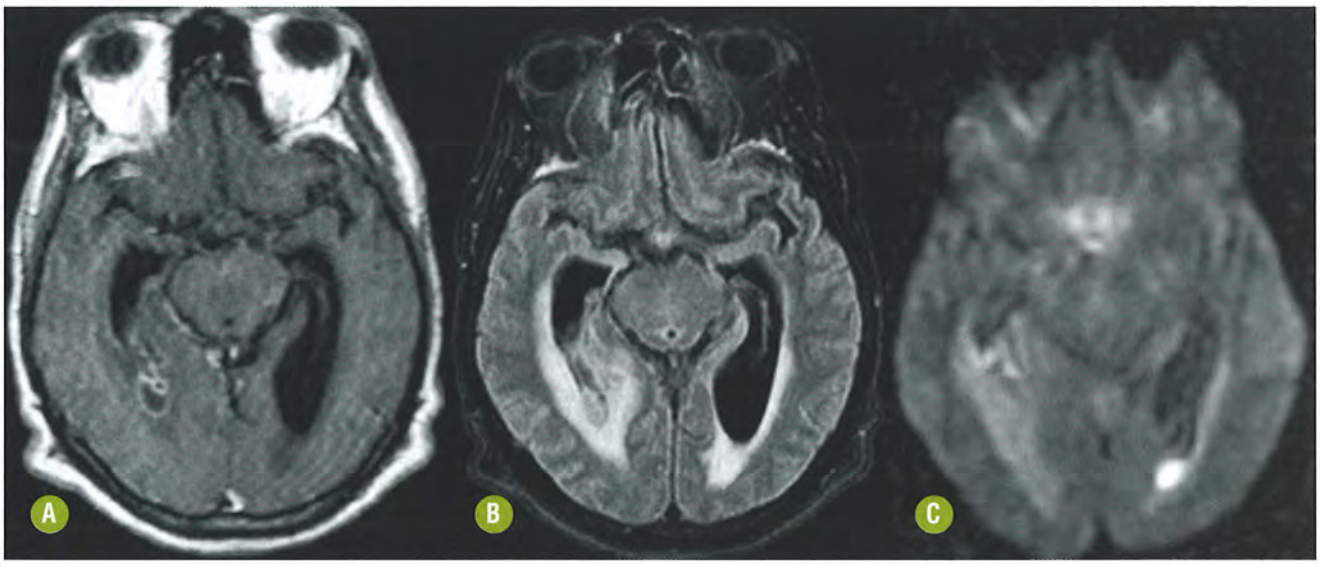

FIGURA 22-26. Ventriculite. Imagem axial T1 pós-gadolínio **(A)** evidencia discreta impregnação pelo contraste da superfície ependimária do corno temporal e átrio do ventrículo lateral direito, associado a edema no parênquima cerebral adjacente, visto na imagem FLAIR **(B)**. A sequência de difusão **(C)** demonstra difusibilidade restrita nos ventrículos laterais pelo conteúdo espesso (pus) intraventricular.

leia, torpor e coma, sendo os sinais de irritação meníngea um alerta da infecção.

A punção liquórica pode demonstrar um padrão típico das meningites bacterianas agudas ou, mais raramente, resultar normal, a depender da extensão do processo infeccioso no espaço liquórico. O aumento da velocidade de hemossedimentação e da concentração da proteína C-reativa é comum, mas estes constituem achados inespecíficos.

Achados Histopatológicos

O exame histopatológico demonstra coleção purulenta encapsulada, com infiltrado inflamatório circundado por tecido de granulação. A disseminação bacteriana ocorre por extensão direta de uma infecção próxima ou contaminação nos traumas penetrantes ou com fístula liquórica, ou mesmo nas contaminações por manuseio cirúrgico.

ACHADOS DE IMAGEM

Tomografia Computadorizada

A TC demonstra uma coleção extra-axial (côncava ou convexa), única ou bilateral, com atenuação variável, mas usualmente maior que aquela do LCS, que exibe intenso realce periférico (capsular) pelo contraste. A sensibilidade da TC com contraste pode ser prejudicada diante de coleções pequenas muito próximas à superfície óssea.

Ressonância Magnética

Semelhante à TC, a RM demonstra uma coleção extra-axial iso/hiperintensa ao LCS em T1 e hiperintensa nas imagens FLAIR , com realce periférico intenso. As coleções subdurais tendem a ser côncavo-convexas e as epidurais, biconvexas, podendo ser bilaterais e extensas. Nos casos de empiema epidural, a dura-máter pode ser demonstrada nas imagens ponderadas em T2/FLAIR.

A demonstração de alterações do parênquima encefálico adjacente ao empiema constitui achado frequente, como áreas de hipersinal representando edema vasogênico. A RM também demonstra maior acurácia na avaliação de processos infecciosos das cavidades paranasais e das mastoides, que em geral estão associados ao empiema.

As imagens ponderadas em difusão são muito úteis para o diagnóstico, mostrando restrição da difusão da água no empiema (Fig. 22-27). Também podem ser de grande auxílio no diagnóstico diferencial com outras coleções subdurais (Fig. 22-28).

Recomendações

Os achados de imagem em casos de empiema em geral sugerem o diagnóstico de modo preciso. Os cuidados técnicos se assemelham muito àqueles prescritos para a realização dos exames no contexto das meningites bacterianas agudas.

Outras alterações associadas ao empiema, como processos infecciosos/inflamatórios das cavidades paranasais ou das mastoides, devem ser sempre pesquisados e podem, inclusive, sugerir a etiologia. Como esta infecção é considerada uma urgência cirúrgica, o papel do radiologista neste diagnóstico é importante para o tratamento apropriado.

O termo *Pott's puffy tumor* descreve uma osteomielite com abscesso subperiosteal que se apresenta como uma formação expansiva "flutuante" na região frontal. Trata-se de complicação rara que acomete mais frequentemente crianças e adolescentes por disseminação de uma sinusite frontal que evolui para osteomielite e coleção purulenta nas partes moles, além de complicações intracranianas, como empiema, meningite, abscesso cerebral e trombose venosa cerebral.

DIAGNÓSTICO DIFERENCIAL

Destacamos entre os diagnósticos diferenciais os seguintes:

- Hematoma subdural crônico: pode apresentar achados de imagem semelhantes em T1 e T2/FLAIR. Contudo a parede é usualmente mais fina e as imagens ponderadas em T2* ou SWI denunciam a presença de sangue. O cuidado deve ser redobrado com a interpretação do hipersinal na difusão diante da presença de sangue;
- Efusões subdurais: podem ser observadas em associação a meningite. Todavia as coleções não infecciosas apresentam sinal semelhante ao LCS nas diferentes sequências de RM, em geral sem realce significativo pelo contraste. As imagens FLAIR poderão apresentar hipersinal e a interpretação das imagens de difusão torna-se fundamental para a distinção;
- Higroma subdural: são coleções liquóricas em indivíduos, em geral, com história de trauma.

■ Sífilis

INTRODUÇÃO

Generalidades

A neurossífilis é uma infecção crônica causada pela espiroqueta *Treponema pallidum*, com três estágios geralmente bem distintos, a partir da inoculação mucosa durante transmissão sexual. Com a epidemia HIV/AIDS notou-se um dramático aumento do número de casos de sífilis, com incremento correspondente da afecção neurológica.

O estágio primário caracteriza-se pela proliferação das espiroquetas com o aparecimento do cancro, uma lesão ulcerada indolor no sítio de inoculação associada à linfoadenopatia, que tende a desaparecer espontaneamente em duas a seis semanas. A doença não tratada terá disseminação hematogênica nas semanas que se seguem, com *rash* maculopapular que se estende às faces palmares e plantares dos membros associada a linfonodomegalia generalizada. A progressão ao estágio terciário pode levar décadas e, neste longo período de latência, as manifestações da doença secundária desaparecem. A espiroqueta pode lesar diversos órgãos e sistemas, incluindo o SNC, em qualquer fase da sífilis. Apesar disso, é mais comum na fase terciária da doença, sendo evidenciado em até 50% dos casos não tratados de sífilis latente.

Achados Clínicos e Laboratoriais

A maioria dos indivíduos com neurossífilis evolui com períodos variáveis sem manifestações clínicas específicas, apenas com pleocitose no LCS e aumento da concentração de imunoglobulinas, além das reações específicas positivas. Naqueles sintomáticos, a doença pode manifestar-se de diversas formas: meníngeas ou parenquimatosas.

A meningite sifilítica constitui um evento inespecífico na evolução da doença, que geralmente não é diagnosticado, a

menos que seja procedida a pesquisa de reações liquóricas específicas. Na sífilis meningovascular há uma combinação de meningite crônica e arterite multifocal, que pode cursar com cefaleia, apatia, irritabilidade, insônia, déficits neurológicos focais e acometimento de nervos cranianos, mais comumente os facial, vestibulococlear, abducente e olfatório.

Nas formas parenquimatosas (paralisia geral e *tabes dorsalis*) pode haver manifestações muito variadas no encéfalo e na medula espinal, secundárias à meningoencefalite crônica, com alterações comportamentais e demência progressiva, além de ataxia, pupila de Argyll-Robertson, arreflexia e perda da propriocepção com alterações da marcha e das articulações.

A neurossífilis gomatosa resulta de lesões reacionais de aspecto granulomatoso no encéfalo ou, mais frequentemente, nas meninges. Geralmente são lesões únicas em um indivíduo com manifestações de sífilis terciária ou AIDS. Um quadro muito grave e necrotizante de acometimento do SNC pode ser encontrado em indivíduos com AIDS, constituindo uma forma quaternária da sífilis.

Achados Histopatológicos

Os achados histopatológicos na sífilis são variados e dependem da forma de acometimento do SNC. Na forma meníngea observam-se processo inflamatório meníngeo agudo, neurite e, às vezes, a formação de pequenas gomas sifilíticas. A forma vascular é caracterizada pelas endarterites multifocais, que podem acometer vasos de pequeno (arterite de Nissl-Alzheimer) ou de médio/grande calibre (arterite de Heubner). O acometimento vascular no SNC predomina no território irrigado pela artéria cerebral média, ocasionando estenose irregular, secundária à proliferação fibroblástica da íntima, com afilamento da camada média e alterações fibrosantes e inflamatórias da adventícia e infiltração linfoplasmocitária.

Nas formas parenquimatosas, há atrofia difusa com infiltrado perivascular linfoplasmocitário e moderada perda de neurônios, astrocitose reativa e proliferação microglial. As gomas sifilíticas podem ocorrer no parênquima ou nas meninges, exibindo centro necrótico em áreas de tecido de granulação circundadas por células mononucleares epiteliais e fibroblásticas, podendo haver células gigantes e perivasculite.

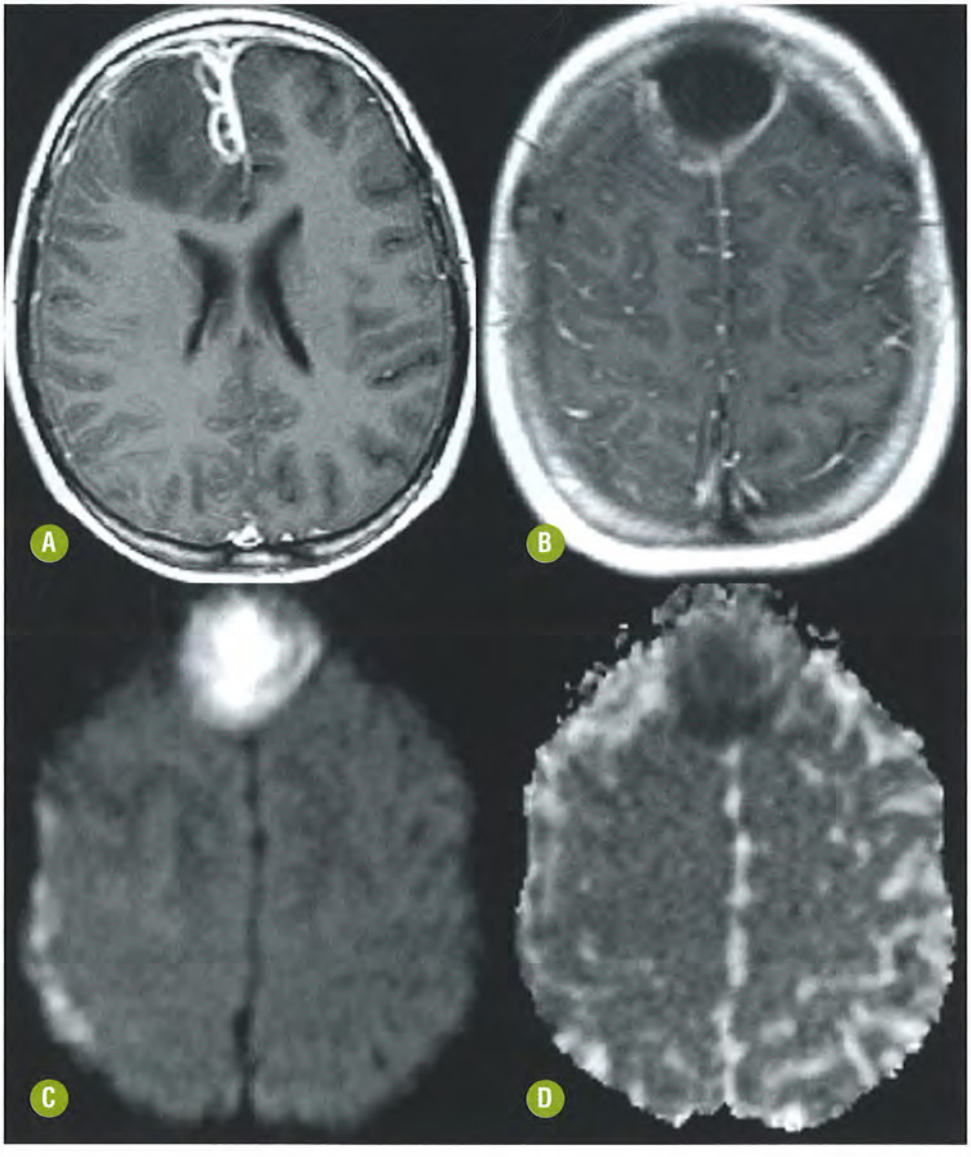

FIGURA 22-27. Cerebrite e empiema. Menina de 12 anos com sinusopatia frontal, apresentando queda do estado geral, febre, crises epilépticas e meningismo. Imagens axiais T1 pós-gadolínio **(A-B)** evidenciam espessamento e impregnação pelo contraste das meninges das regiões frontais e interhemisférica, com pequenas coleções parassagitais à direita e área hipointensa, indicativa de cerebrite no lobo frontal direito. Há também volumosa coleção extra-axial hipointensa em T1 **(B)**, com difusibilidade restrita **(C-D)**, compatível com empiema.

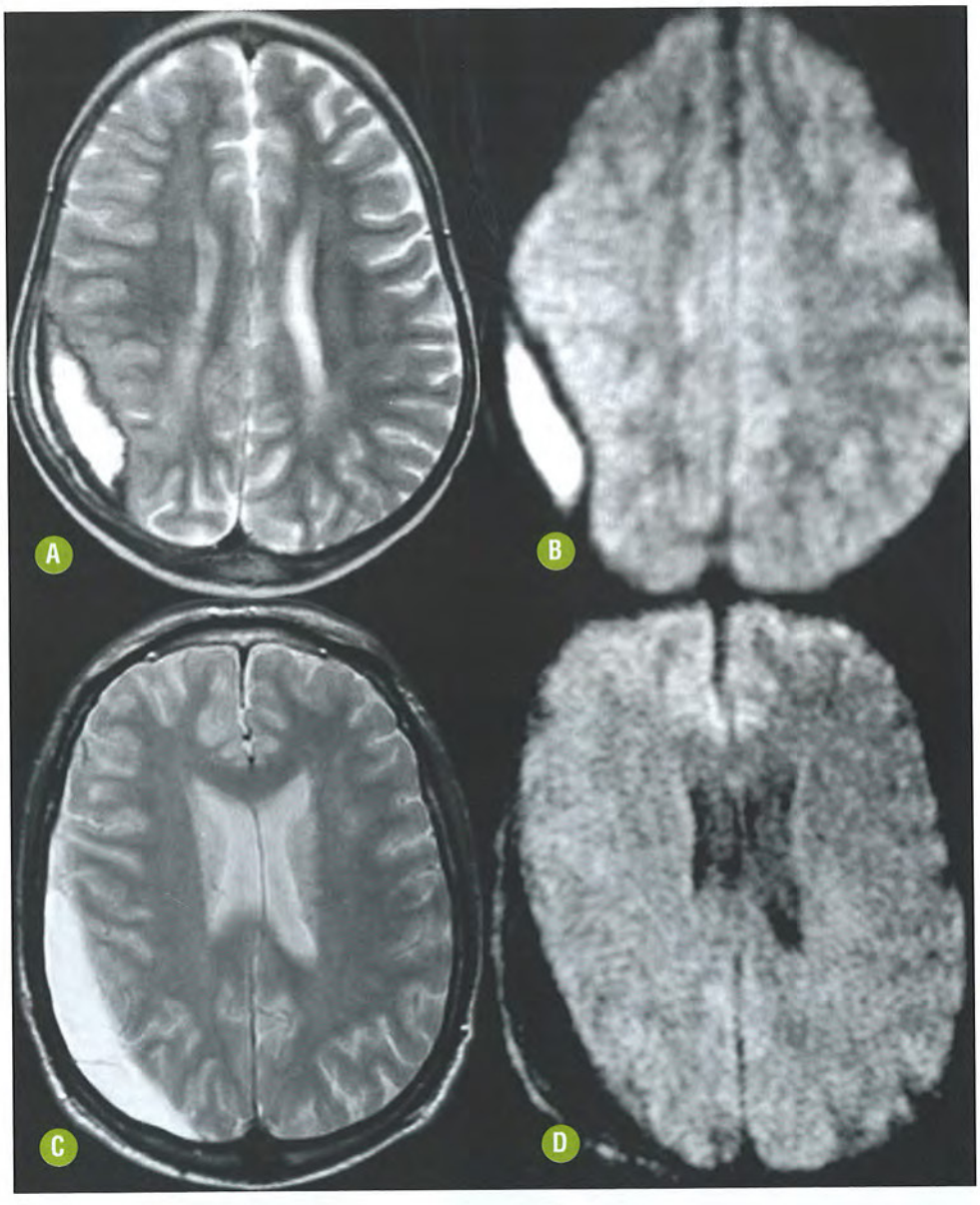

FIGURA 22-28. **Empiema *vs.* higroma subdural.** Em dois pacientes diferentes apenas com as sequências convencionais de RM ponderadas em T2 não é possível a diferenciação. Entretanto, com as imagens comparativas em difusão, é possível confirmar o empiema **(A-B)** e o higroma **(C-D)**.

ACHADOS DE IMAGEM

Tomografia Computadorizada

Cerca de um terço dos indivíduos com neurossífilis têm TC normal e em outro terço revela apenas atrofia cerebral. Lesões focais, sugestivas de sequelas de processos vasculares isquêmicos, podem ser demonstradas em alguns indivíduos.

Ressonância Magnética

Os achados de RM na neurossífilis são variados de acordo com as alterações histopatológicas. Na forma meningovascular podem ser observadas áreas focais de realce meníngeo e de nervos cranianos, bem como anormalidades no parênquima encefálico com pequenos infartos, que podem ser caracterizados como múltiplos focos de hipersinal em T2/FLAIR, na substância branca ou no córtex dos hemisférios cerebrais. Múltiplos territórios de distribuição arterial são comprometidos, com certa predileção pelos núcleos da base. Além disso, as formas meningovascular e meningítica da neurossífilis podem determinar o aparecimento de labirintite com impregnação anormal das estruturas da orelha interna.

Nos casos de sífilis parenquimatosa o achado mais comum é a presença de atrofia generalizada e inespecífica. Tem sido, entretanto, descrita a ocorrência de hipersinal bilateral em T2/FLAIR nas estruturas temporais mediais, frequentemente assimétrica, simulando os achados da encefalite herpética. O *tabes dorsalis* resulta do acometimento da medula espinal e pode ser demonstrado por hipersinal em T2 no funículo posterior e atrofia medular.

A goma sifilítica é geralmente uma única lesão que varia de 1 mm a 4 cm, com hipossinal predominante em T2 e impregnação nodular ou anelar junto à superfície cortical, frequentemente com extensão meníngea evidente (Fig. 22-29).

Recomendações

Nenhum padrão é patognomônico da doença e ela nunca pode ser excluída apenas com bases clínicas ou de imagem, sendo sempre necessária a avaliação laboratorial específica. Apesar

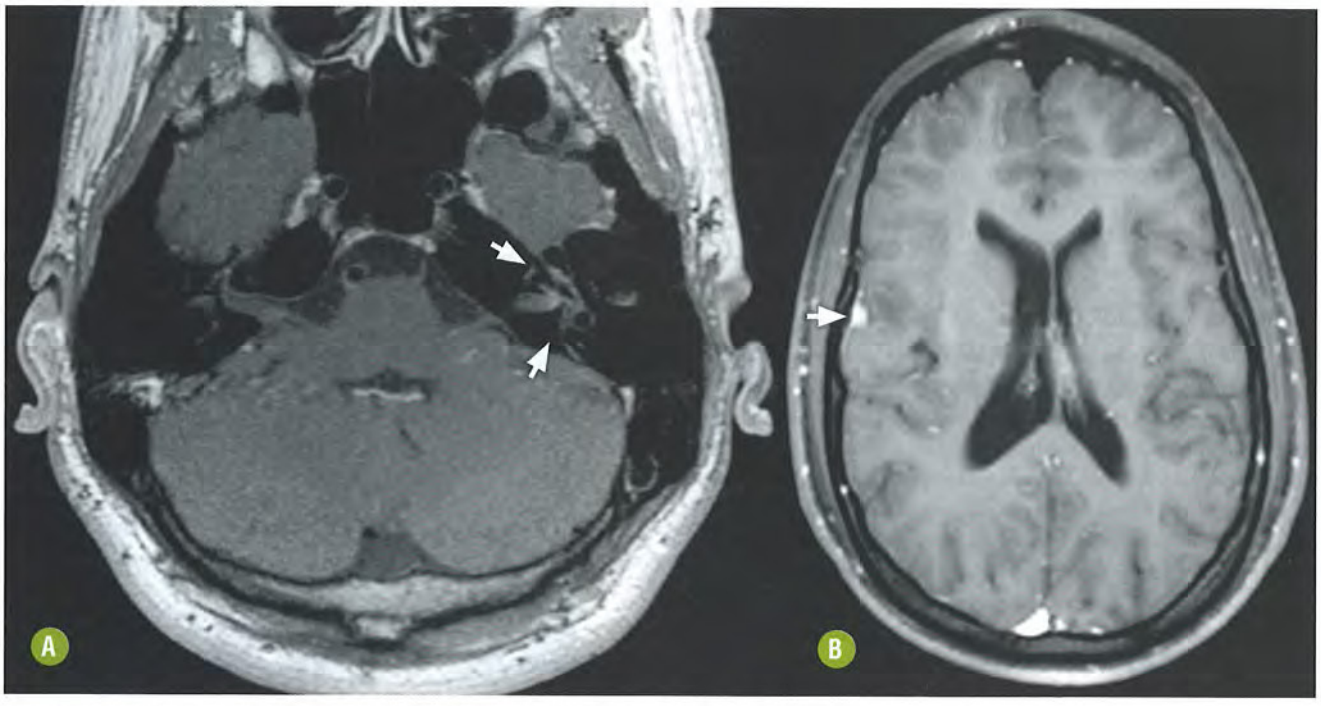

FIGURA 22-29. **Neurossífilis.** Imagens axiais T1 pós-gadolínio **(A-B)** evidenciam realce da porção intracanalicular do sétimo/oitavo nervos cranianos esquerdos, que se estende às estruturas da orelha interna (otossífilis), além de foco nodular de impregnação extra-axial com extensão cortical compatível com goma sifilítica (seta horizontal). Imagens cedidas pelo Drs. Carlos Alberto Peixoto e Fernando Emerich - Vitória - ES.

disso, a suspeita de doença deve ser sempre mantida, particularmente perante comportamentos de risco, pois é conhecido o aumento expressivo da chance de desenvolver neurossífilis diante da coexistência de HIV/AIDS.

Particular atenção deve ser destinada à goma sifilítica, pois o aspecto de imagem permite a suspeita específica e a biópsia deve ser evitada, visto que os treponemas são raramente identificados. A lesão resulta de uma resposta imune celular ao *T. pallidum*, com intensa reação inflamatória leptomeníngea usualmente na convexidade cerebral, aderida à dura-máter e ao parênquima cerebral.

DIAGNÓSTICO DIFERENCIAL

Destacamos entre os diagnósticos diferenciais os seguintes:

- Meningites infecciosas: raramente a possibilidade de neurossífilis é aventada com predileção diante de uma leptomeningite aguda. Todavia, em todos os indivíduos adultos, deverá ser incluída a pesquisa de reação específica, pois a doença pode se manifestar de diversas formas insuspeitas;
- Linfoma/meningite carcinomatosa: podem estar associados a realce meníngeo e de nervos cranianos, observado na forma meningovascular da sífilis;
- Neurossarcoidose/neuroborreliose: podem ter achados de imagem bastante semelhantes, com áreas focais de realce e espessamento meníngeos, simulando a goma sifilítica, além de alterações parenquimatosas e de nervos cranianos;
- Encefalite herpética ou autoimune: a ocorrência de lesão temporal medial uni ou bilateral sempre suscita a possibilidade de infecção herpética. Apesar disso, em adultos com curso mais insidioso as possibilidades de neurossífilis e encefalites autoimunes têm que ser consideradas;
- Doenças infecciosas ou autoimunes com labirintite: as infecções pelo HSV-1 ou VZV, além de afecções autoimunes (síndromes de Coogan e de Susac), podem apresentar características clínicas e de imagem que se assemelham a alguns fatores de neurossífilis.

■ Tuberculose

INTRODUÇÃO

Generalidades

A tuberculose (TB) é uma infecção causada pelo *Mycobacterium tuberculosis*, que acomete o SNC e ocorre em cerca de 2%-5% dos casos e em até 10% dos indivíduos com TB e AIDS. Os pulmões constituem o sítio primário mais comumente acometimento pela doença, mas diversos órgãos e tecidos podem ser alvo desta infecção ainda considerada comum em muitas regiões do mundo, tanto em imunocompetentes como em imunocomprometidos. A TB ainda é a meningite bacteriana mais comum em algumas regiões devido à epidemia HIV/AIDS.

O acometimento do SNC pode ser na forma de meningite, abscesso, cerebrite focal e tuberculoma. A neurotuberculose meníngea costuma ocorrer como disseminação da infecção primária em crianças, nos países subdesenvolvidos, enquanto a doença em adultos decorre da reativação de um foco meníngeo latente. As formas parenquimatosas mais comumente se seguem à disseminação hematogênica de um foco infeccioso ativo a distância.

Achados Clínicos e Laboratoriais

A meningotuberculose tem curso subagudo com febre, cefaleia, rebaixamento do nível de consciência e sinais de irrita-

ção meníngea. Indivíduos com complicações como infartos e vasculite, bem como aqueles com abscessos e tuberculomas, podem apresentar sinais localizatórios ou crises epilépticas.

O estudo do LCS resulta em pleocitose com polimorfonucleares inicialmente e predomínio linfomonocitário posterior, além da diminuição da glicose e discreto aumento de proteínas. Testes como PCR e dosagem de adenosina deaminase podem acelerar o diagnóstico, pois as culturas para TB são mais demoradas.

Achados Histopatológicos

Nos indivíduos com meningotuberculose, observa-se um exsudato gelatinoso com células inflamatórias preenchendo as cisternas da base, principalmente na fossa interpeduncular e região suprasselar, com extensão para a cisterna pontocerebelar e fissuras laterais, envolvendo nervos e vasos locais. O tecido cerebral adjacente ao exsudato exibe padrões variáveis de edema, infiltrado celular perivascular e reação microglial. A presença do exsudato cisternal determina a obliteração dos espaços liquóricos com consequente hidrocefalia e o comprometimento inflamatório perivascular pode ocasionar arterite e infartos, principalmente nas regiões nucleocapsulares (artérias talamoperfurantes e lenticuloestriadas mediais).

O tuberculoma constitui a forma mais comum de acometimento parenquimatoso, com uma zona central de necrose caseosa circundada por uma cápsula de colágeno, células epitelioides, células gigantes multinucleadas e células inflamatórias mononucleares. Alguns bacilos podem ser demonstrados na zona central de necrose ou na cápsula. Ao redor da cápsula observam-se edema cerebral e astrogliose.

ACHADOS DE IMAGEM

Tomografia Computadorizada

A TC com contraste pode demonstrar o aspecto mais típico da meningite tuberculosa, caracterizado pela tríade de realce meníngeo cisternal, hidrocefalia e infartos profundos. A hidrocefalia pode ser a manifestação inicial em alguns casos.

Nos casos de tuberculomas, múltiplas lesões hipoatenuantes com realce anelar ou nodular pelo contraste são observadas de forma esparsa nos locais de disseminação hematogênica. Os abscessos por TB apresentam-se como lesões hipoatenuantes maiores, com realce anelar irregular e centro hipoatenuante (necrose), podendo ter paredes espessadas e irregulares e grande área de edema circunjacente.

Ressonância Magnética

Nos casos de meningite tuberculosa a RM é mais sensível para demonstrar o realce e o espessamento das meninges da base do crânio. As sequências ponderadas em T1 ou FLAIR pós-contraste são essenciais para esta caracterização (Fig. 22-30). A RM também tem maior acurácia para a demonstração dos achados associados. A sequência ponderada em difusão permite demonstrar focos isquêmicos muito pequenos.

O "sinal do alvo" é bastante típico do tuberculoma, porém não é específico. Os tuberculomas predominam no compartimento supratentorial como lesões múltiplas, cuja intensidade de sinal de RM varia na dependência do grau de necrose caseosa. Os tuberculomas não caseosos usualmente têm sinal hipointenso em T1 e hiperintenso em T2/FLAIR, com impregnação homogênea pelo gadolínio. Por outro lado, os granulomas caseosos sólidos têm iso ou hipossinal em T1 e T2/FLAIR. Algumas lesões podem exibir restrição à difusão da água no seu componente liquefeito.

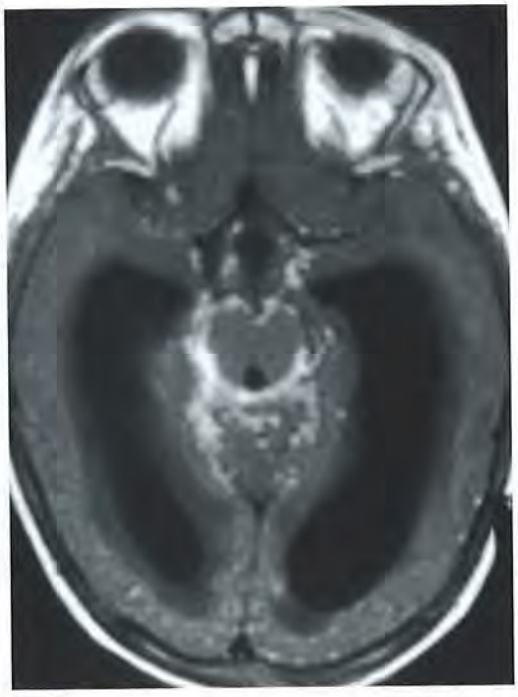

FIGURA 22-30. Meningite tuberculosa. Imagem axial T1 pós-gadolínio demonstra espessamento e impregnação das leptomeninges nas cisternas basais associado a hidrocefalia supratentorial.

A administração de contraste evidencia realce intenso das lesões, de forma nodular ou anelar, podendo ser irregular nas lesões maiores. O edema perilesional tende a ser discreto nos pequenos tuberculomas e acentuado nos grandes abscessos por TB (Fig. 22-31).

A ERM demonstra padrão inespecífico com a caracterização do pico de lípides no material caseoso contido nas lesões, independente do sinal em T2/FLAIR. Admite-se que a elevação da relação colina/creatina decorre geralmente da inclusão na amostra da parede dos granulomas, sendo a densa reação inflamatória celular da periferia da lesão responsável pelo aumento da colina.

Recomendações

O acometimento do SNC pela tuberculose em geral apresenta curso clínico subagudo com prognóstico reservado. Sendo assim, a ocorrência da tríade ou de parte dela sempre deverá suscitar a suspeita específica e o exame do LCS deve ser indicado. Além disso, dados clínicos e a presença de comorbidades (AIDS, imunossupressão) auxiliam o raciocínio diagnóstico.

A ocorrência de infartos nos territórios profundos irrigados pelos ramos perfurantes oriundos das artérias do polígono arterial cerebral sempre deve suscitar o diagnóstico de meningotuberculose em indivíduos provenientes de regiões endêmicas.

Outras manifestações, como a paquimeningite tuberculosa e a ocorrência de lesões focais na calvária, constituem formas raras da doença que podem ser aventadas em contextos apropriados.

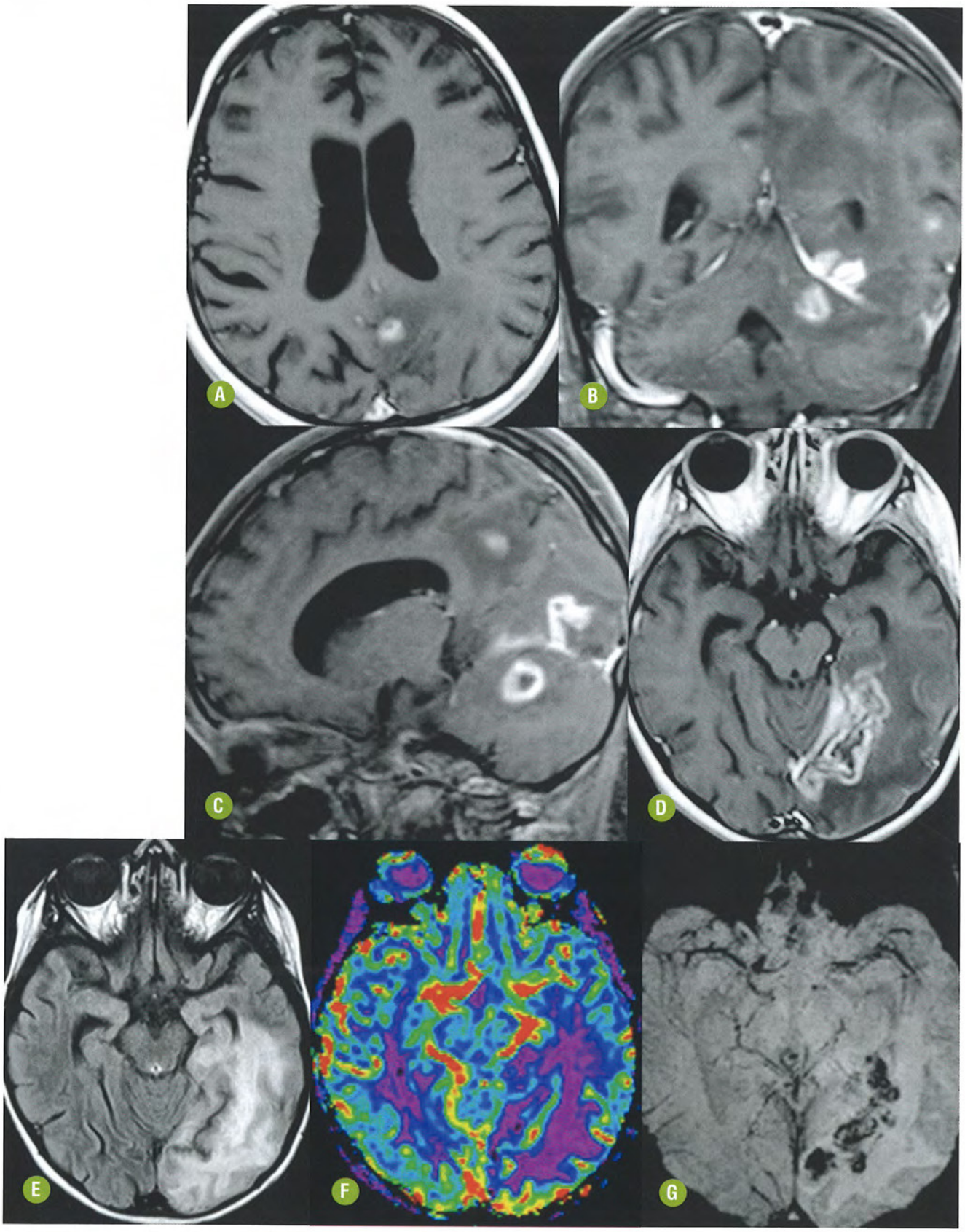

FIGURA 22-31. **Meningite tuberculosa.** Imagens multiplanares em T1 pós-gadolínio **(A-C)** demonstram lesões arredondadas intraparenquimatosas com impregnação anelar ou nodular pelo contraste, compatíveis com tuberculomas, associados ao espessamento e impregnação de contraste na tenda cerebelar à esquerda. Exame controle evidenciou infarto em território da artéria cerebral posterior esquerda, que apresenta impregnação giriforme pelo contraste **(D)**, com hipersinal em FLAIR **(E)**, redução do volume sanguíneo cerebral relativo **(F)** e áreas de hipossinal na sequência SWI, compatíveis com hemorragia **(G)**.

DIAGNÓSTICO DIFERENCIAL

- Meningite cisternal: a ocorrência de realce meníngeo cisternal é muito sugestiva de meningite tuberculose, mas pode ser encontrada em outras afecções meníngeas, incluindo coccidioidomicose, histoplasmose, cisticercose cisternal e até em algumas formas de neurossarcoidose ou, mais raramente, em casos de neurocriptococose, meningites bacterianas purulentas e carcinomatose meníngea. A ocorrência de hidrocefalia e vasculite com infarto ajuda no diagnóstico correto, pois raramente estas afecções apresentam todos os componentes da tríade.
- Tuberculomas e abscessos: infecções bacterianas, fúngicas ou mesmo parasitárias podem cursar com lesões parenquimatosas com realce anelar pelo contraste, similares àquelas da TB.
- Neoplasias intracerebrais: tumores intracerebrais primários e, mais comumente, secundários podem apresentar lesões com realce anelar e paredes espessadas, simulando TB.

INFECÇÃO FÚNGICA

As infecções fúngicas do SNC são mais comuns em indivíduos imunodeprimidos, sendo que alguns agentes etiológicos (*Criptococcus, Histoplasma, Paracoccidiodes*) podem também acometer imunocompetentes. A fisiopatologia das infecções do encéfalo varia de acordo com a espécie do fungo. As leveduras *(Criptococcus, Histoplasma)* tendem a apresentar disseminação hematogênica e, devido ao pequeno tamanho, podem cruzar a parede dos vasos e acometer a microcirculação meníngea na forma de leptomeningite subaguda ou crônica. As hifas (*Aspergillus, Mucor*) e pseudo-hifas (*Candida*), devido ao seu maior tamanho, tendem a acometer mais o parênquima cerebral do que a microcirculação meníngea.

A RM é superior à TC para a avaliação do acometimento do SNC em indivíduos com infecções fúngicas. Pode-se demonstrar o envolvimento de vasos sanguíneos, leptomeninges e parênquima encefálico, bem como estruturas nasossinusais, com frequência envolvidas nestas infecções. A RM demonstra com maior acurácia o envolvimento de estruturas da base do crânio e a presença de doença vascular oclusiva, comumente vistas nas infecções fúngicas. Apesar da alta sensibilidade da RM na avaliação das infeções fúngicas do SNC, o diagnóstico etiológico ainda permanece um desafio em muitos casos.

■ Criptococose

INTRODUÇÃO

Generalidades

A criptococose é causada pelo *Cryptococcus neoformans* ou, ainda, mais recentemente, a variante *C. neoformans variante gattii* e constitui a infecção fúngica mais comum nos indivíduos com AIDS. O acometimento encefálico, mesmo na ausência de imunocomprometimento, é frequentemente acompanhado de lesão pulmonar com disseminação hematogênica da infecção. O acometimento intracraniano pode cursar com meningite subaguda associada ou não a lesões císticas com dilatação multifocal de espaços perivasculares de Virchow-Robin, mais comum em imunodeprimidos, ou acometer o parênquima com abscessos fúngicos (criptococomas), mais comuns em imunocompetentes. A combinação dessas formas pode ocorrer mais raramente.

Achados Clínicos e Laboratoriais

A doença pode manifestar-se de forma subaguda com cefaleia e sinais de irritação meníngea ou mesmo apresentar-se de forma aguda fulminante e rapidamente fatal. A maioria dos indivíduos apresenta cefaleia, associada ou não a alteração do nível de consciência, febre e sinais de irritação meníngea e HIC. A febre e a rigidez de nuca podem estar ausentes, particularmente no contexto da AIDS. Nos indivíduos com lesões intraparenquimatosas (criptococomas), sinais focais como crises epilépticas e manifestações deficitárias também podem ser observados.

A punção lombar é um método complementar efetivo de diagnóstico que permite a medida da pressão de saída do LCS e, ainda, a pesquisa direta do fungo. A pesquisa com a "tinta da China" tem alta especificidade pela demonstração da cápsula birrefringente do fungo. Entretanto uma pesquisa negativa não exclui o diagnóstico e outros testes laboratoriais com maior sensibilidade deverão ser incluídos.

Achados Histopatológicos

Os criptococomas são mais comuns em indivíduos imunocompetentes e apresentam-se como lesões granulomatosas contendo numerosos criptococos associados a discreto processo inflamatório, ou com reação granulomatosa crônica e poucos fungos. Nos casos de dilatações dos espaços perivasculares, observam-se nesta topografia criptococos e material mucoide gelatinoso distendendo o espaço perivascular, sem invasão do parênquima cerebral.

ACHADOS DE IMAGEM

Tomografia Computadorizada

A TC tende a ser normal nos indivíduos com meningite criptocócica, sendo que em alguns casos pode-se observar discreto realce meníngeo ou dilatação ventricular incipiente. Além disso, em indivíduos imunodeprimidos, os espaços perivasculares dilatados podem ser demonstrados como imagens arredondadas hipo ou isoatenuantes, principalmente nos núcleos da base. Os criptococomas apresentam-se como lesões hipoatenuantes com realce anelar ou nodular circundadas por edema vasogênico de extensão variável.

Ressonância Magnética

Apesar de ser mais sensível que a TC, a RM também pode ser normal em casos de meningite criptocócica, pois o processo inflamatório tende a não ser muito acentuado, particularmente no contexto de imunodepressão. Apesar disso, a RM pode demonstrar discreto realce meníngeo, evidenciado nas imagens ponderadas em T1 ou FLAIR pós-contraste (Fig. 22-32).

Nos indivíduos imunocomprometidos as colônias poderão se desenvolver nos espaços liquóricos, notadamente nos espaços perivasculares de Virchow-Robin, levando a acúmulo de material mucoide, formando pseudocistos gelatinosos ("aspecto de bolhas de sabão"). Este padrão não é tão comum atualmente quanto nos primeiros anos da epidemia HIV/AIDS. Quando

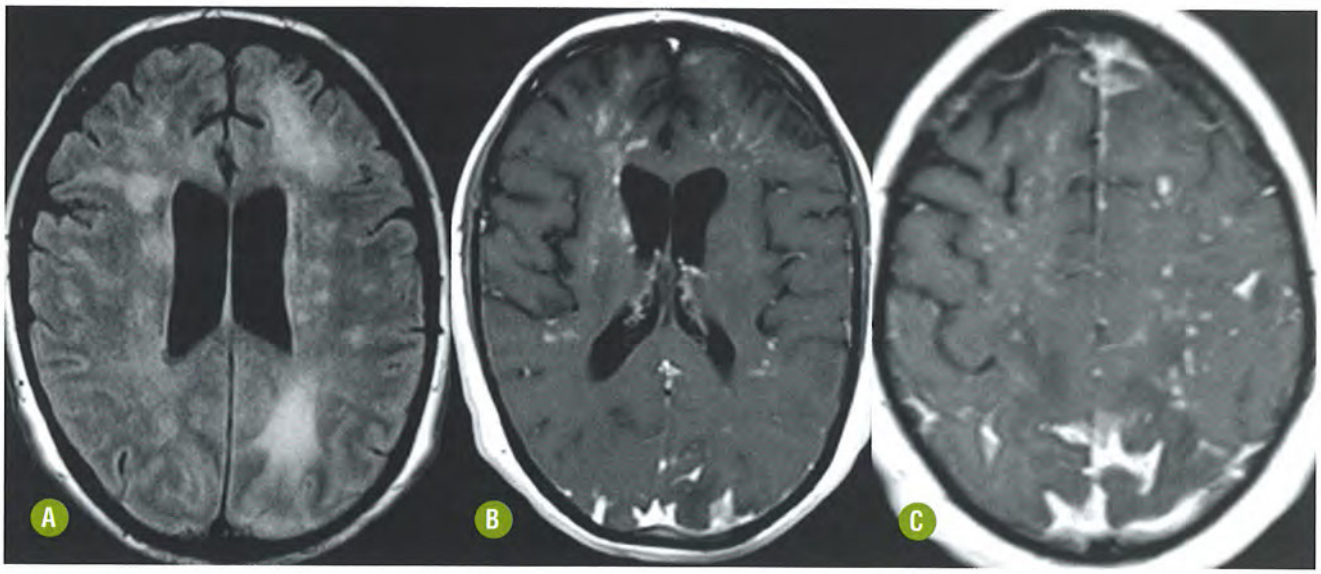

FIGURA 22-32. Meningite criptocócica. Axial FLAIR **(A)** demonstrou áreas assimétricas de hipersinal nos hemisférios cerebrais associados a focos puntiformes de impregnação pelo contraste em T1 **(B-C)**. Notam-se ainda espessamento e impregnação pelo contraste nas meninges da convexidade parietal, principalmente à esquerda.

observados, comportam-se à RM como pequenos focos arredondados de contornos bem definidos, hipointensos em T1 e hiperintensos em T2/FLAIR, distribuídos principalmente nas regiões nucleocapsulares e no tronco encefálico (Fig. 22-33). Devido à estabilidade da BHE e à ausência de resposta inflamatória local, a ocorrência de edema perilesional e impregnação pelo gadolínio é mínima ou completamente ausente. A exacerbação das zonas de impregnação e o aumento das áreas de edema indicam boa resposta ao tratamento.

Os criptococomas são lesões de tamanho variável com sinal hipointenso em T1 e hiperintenso em T2/FLAIR, com realce anelar ou nodular, em geral circundadas por extenso halo de edema vasogênico. A presença de acometimento focal do plexo corióide (plexite criptocócica) se deve à disseminação hematogênica, mas constitui manifestação muito rara.

Recomendações

A escassez de alterações limita a sensibilidade dos métodos de imagem, principalmente nas formas meníngeas em indivíduos imunocomprometidos. Dessa forma, diante da suspeita específica, é imprescindível a análise do LCS. Nos casos de criptococomas o diagnóstico também é difícil. Torna-se muito importante a avaliação pulmonar minuciosa, pois, além do estudo do LCS, a obtenção de material pulmonar por biópsia também pode garantir o diagnóstico.

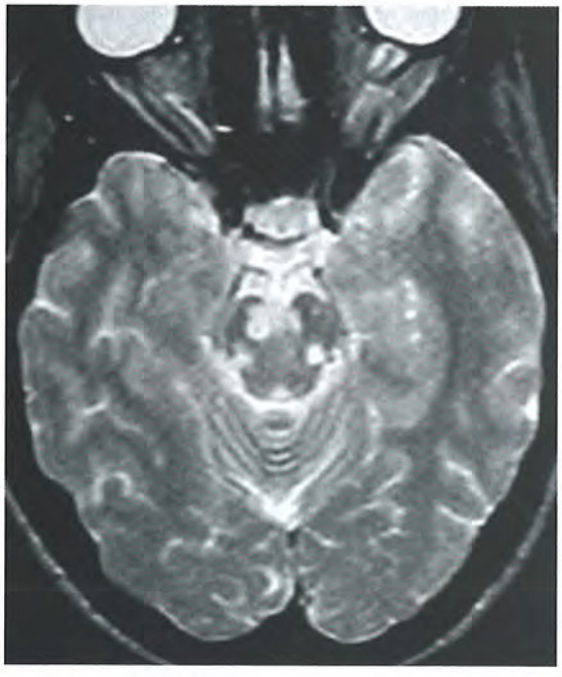

FIGURA 22-33. Pseudocistos gelatinosos na criptococose. Axial T2 mostra lesões arredondadas no mesencéfalo, secundárias ao acúmulo do fungo e de material mucoide nos espaços perivasculares de Virchow-Robin.

DIAGNÓSTICO DIFERENCIAL

A demonstração dos padrões mencionados tem boa especificidade para o diagnóstico de neurocriptococose, particularmente na forma de pseudocistos gelatinosos no interior dos espaços perivasculares profundos. Todavia faz-se essencial a consideração de alguns diagnósticos diferenciais:

- Meningites infecciosas: outros agentes etiológicos podem simular os achados da meningite criptocócica. Torna-se muito importante a caracterização dos pseudocistos gelatinosos, muito típicos da etiologia criptocócica. Além disso, a meningite tuberculosa apresenta maior espessamento e realce meníngeos;
- Outras infecções oportunistas: outras etiologias infecciosas, como toxoplasmose, tuberculose e algumas infecções fúngicas, também podem ter aspectos de imagem semelhantes à criptococose. Todavia a criptococose é menos comum na forma de criptococomas em imunocomprometidos;

- Metástases: lesões metastáticas com envolvimento leptomeníngeo e/ou parenquimatoso podem, em alguns casos, ter aspectos de imagem semelhantes à criptococose, particularmente na rara forma de encefalite carcinomatosa.

Aspergilose

INTRODUÇÃO

Generalidades

A aspergilose pode acometer o SNC pela extensão direta de processos infecciosos nasossinusais ou, mais comumente, por disseminação hematogênica a partir dos pulmões, dos agentes *Aspergillus fumigatus* ou *Aspergillus flavus*. Condições predisponentes como neutropenia, uso crônico de corticosteroides e doença granulomatosa crônica são comuns, provavelmente em decorrência do prejuízo funcional da ação fungicida dos polimorfonucleares nestas condições.

Achados Clínicos e Laboratoriais

Os indivíduos com aspergilose com envolvimento do SNC em geral têm manifestações inespecíficas, que incluem disartria, hemiparesia, letargia e crises epilépticas, com ou sem febre. Em geral são indivíduos com severa imunossupressão e os exames laboratoriais demonstram padrões inespecíficos, e sendo necessária a avaliação histológica para o diagnóstico final de muitos casos.

O acometimento vascular é comum nesta doença e a angioinvasão pode ocasionar, além do aneurisma micótico, a disseminação ao parênquima, bem como isquemia e hemorragia parenquimatosa. O tecido infartado pode ser meio de cultura para a infecção com a formação de abscessos.

Achados Histopatológicos

A avaliação histopatológica pode demonstrar lesões com área central de necrose coagulativa com presença de neutrófilos, hemorragia perivascular e trombose de vasos. A coloração de Grocott demonstra hifas com ramificações agudas sugestivas de *Aspergillus* tanto na área de necrose como na periferia e na parede dos vasos. O parênquima cerebral próximo às lesões evidencia edema, infiltrado de neutrófilos perivasculares e discreta gliose.

ACHADOS DE IMAGEM

Tomografia Computadorizada

A TC com contraste pode demonstrar múltiplas pequenas lesões hipoatenuantes esparsas, por disseminação hematogênica predominante nos hemisféricos cerebrais, com ou sem sinais de hemorragia focal e discreto ou nenhum realce.

Ressonância Magnética

A RM usualmente demonstra áreas hipointensas em T1, podendo apresentar focos de hipersinal por hemorragia e/ou depósito de ferro e manganês. Nas imagens ponderadas em T2/FLAIR as lesões têm predominante hipersinal. Focos de hipossinal por hemorragia intralesional são mais bem caracterizadas em T2* ou SWI.

A ocorrência de realce intenso não é comum, mas pode haver realce heterogêneo ou anelar, com necrose ou hemorragia, delimitado por edema variável (Fig. 22-34). Além disso, a RM tem alta sensibilidade para demonstrar o acometimento de seios paranasais, a partir dos quais a doença pode ter se disseminado. Nestes casos deve ser obtida a pesquisa minuciosa por tromboflebite dos seios cavernosos.

Recomendações

O diagnóstico etiológico das lesões por *Aspergillus* e a diferenciação segura entre a extensão parenquimatosa mais incipiente e as lesões isquêmicas constituem tarefas muito difíceis, mesmo empregando sequências de difusão ou outras aquisições de RM. O diagnóstico da aspergilose sempre dependerá da correlação clínica e laboratorial. Contudo a mortalidade é muito

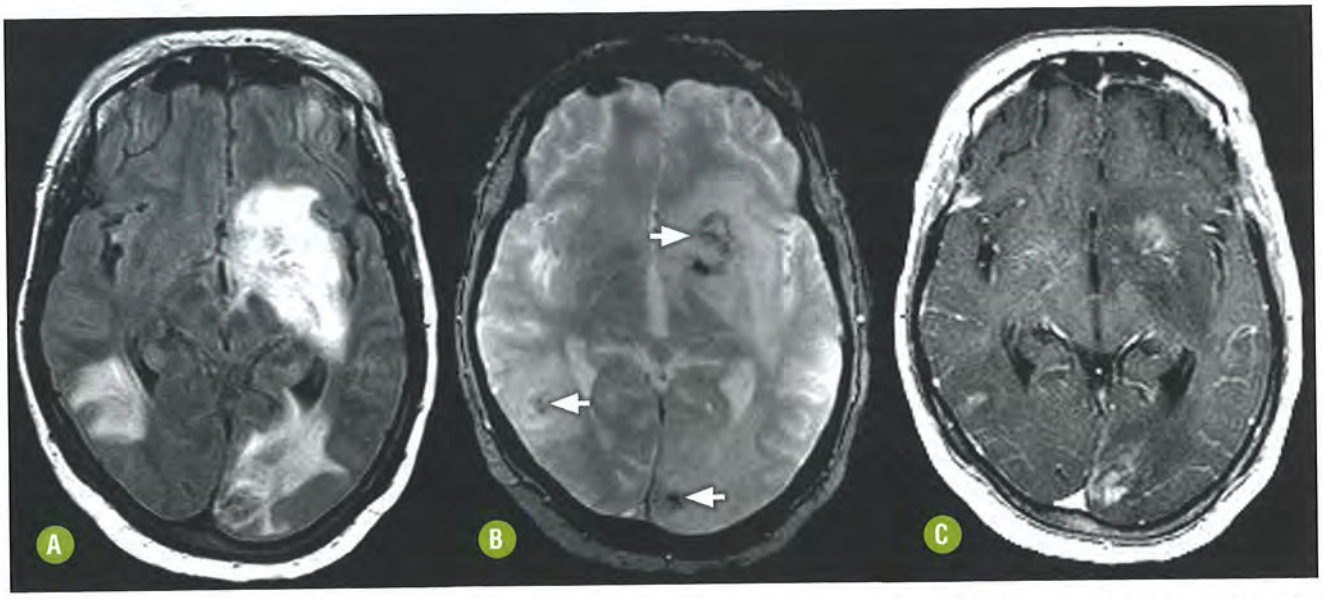

FIGURA 22-34. Aspergilose cerebral*. Paciente em seguimento de transplante de medula óssea apresentou-se febril, desorientado e com crises epilépticas. Imagens axiais FLAIR **(A)**, T2* **(B)** e T1 pós-gadolínio **(C)** evidenciam lesões multifocais de disseminação hematogênica com extenso edema vasogênico, hemorragia e impregnação heterogênea pelo contraste.

alta, tornando a elevada suspeição e o diagnóstico precoce imprescindíveis. A avaliação por TC dos pulmões pode ser muito útil para o diagnóstico específico.

Os aneurismas micóticos têm aparência comum independente do agente infeccioso e devem ser mais bem estudados pela pesquisa por meio de hemocultura ou isolamento de agentes específicos de focos infecciosos a distância.

DIAGNÓSTICO DIFERENCIAL

Destacamos entre os diagnósticos diferenciais os seguintes:

- Linfoma: principalmente em indivíduos imunodeprimidos, o linfoma pode ter apresentação por imagem semelhante à aspergilose. A doença linfoproliferativa relacionada ao transplante (PTLD) é uma condição particularmente relevante neste contexto;
- Metástases: também podem ter achados de imagem semelhantes à aspergilose, mas a história clínica de neoplasia primária e a presença de realce intenso pelo contraste são úteis na distinção;
- Embolia séptica e múltiplos infartos: os aspectos de imagem de lesões múltiplas com ou sem componentes hemorrágicos pode ser observado nestas condições.

Mucormicose

INTRODUÇÃO

Generalidades

Também conhecida com zigomicose, a mucormicose é uma doença causada pelos fungos *Rhizopus arrhizus*, *Absidia corymbifera* ou por espécies do gênero *Mucor*. Em geral apresenta acometimento rinocerebral em indivíduos diabéticos ou imunossuprimidos, principalmente transplantados. Esta infecção apresenta disseminação perivascular e perineural, em geral evoluindo do acometimento paranasal para o envolvimento de órbitas, seios cavernosos e cérebro.

Achados Clínicos e Laboratoriais

A apresentação clínica inclui o envolvimento paranasal, com obstrução nasal, dor ou sensação de peso na face e febre, bem como manifestações neurológicas focais pela extensão intracraniana da doença. Os achados laboratoriais são inespecíficos, sendo a avaliação microbiológica, principalmente das lesões nasais crostosas, necessária para o diagnóstico.

Achados Histopatológicos

A patologia dessa infecção é muito similar à aspergilose e mais uma vez podem ser demonstrados vasos ocluídos com trombose, vasculite, aneurismas micóticos e infartos parenquimatosos. A avaliação histológica demonstra a formação do abscesso cerebral com centro necrótico e cápsula apresentando células inflamatórias e microrganismos, identificados em colorações especiais, em geral com componentes isquêmicos e/ou hemorrágicos.

ACHADOS DE IMAGEM

Tomografia Computadorizada

A TC pode demonstrar o acometimento dos seios paranasais na mucormicose, com presença de opacificação e espessamento mucoso destas estruturas, bem como destruição óssea e extensão do processo inflamatório ao compartimento intracraniano. As lesões cerebrais podem apresentar-se como áreas hipoatenuantes, com focos hiperdensos (sangramento), com ou sem realce pelo contraste.

Ressonância Magnética

A RM tem alta sensibilidade para o diagnóstico da mucormicose rinocerebral. O acometimento cerebral ocorre na forma de abscessos e infartos. São vistas extensas áreas de hipersinal em T2/FLAIR e hipossinal em T1, com realce irregular e periférico pelo meio de contraste, em geral nos lobos frontais e temporais. Áreas de restrição da difusão, representando infartos isquêmicos, e áreas de hipossinal em T2* ou SWI, devido a sangramento, também podem ser vistas. As características de angioinvasão deste fungo, levando a infarto e hemorragia parenquimatosa, além da predileção pelo seio cavernoso (tromboflebite) e estenose da artéria carótida interna cavernosa, também se destacam.

O envolvimento dos seios paranasais tem papel decisivo no diagnóstico específico desta afecção quase sempre letal. A caracterização do "sinal da concha preta", definido por hipossinal em T2 e pela ausência de impregnação da mucosa dos cornetos paranasais, é consequência da gangrena seca típica da doença (Fig. 22-35).

Recomendações

O diagnóstico por imagem da mucormicose deve ser considerado em indivíduos diabéticos ou imunodeprimidos, etilistas crônicos e usuários de drogas, nos quais há envolvimento dos seios paranasais com extensão intracraniana. A ocorrência de diabetes *mellitus* e a presença de úlcera no epicanto medial das pálpebras e órbita devem promover alta suspeita. Diante disso, a nasofibroscopia deve ser precocemente realizada para avaliação da mucosa dos cornetos paranasais e da fossa nasal. A presença de coloração escura e lesões crostosas denunciam a ocorrência da gangrena seca e permite a coleta de material para estudo micológico.

DIAGNÓSTICO DIFERENCIAL

Destacamos entre os diagnósticos diferenciais os seguintes:

- Abscesso cerebral: o abscesso cerebral também pode complicar a rinossinusite bacteriana aguda, principalmente em crianças;
- Tromboflebite do seio cavernoso: o "sinal da concha preta" é um preditor muito específico da mucormicose e possibilita a distinção confiável com outras causas de rinossinusite infecciosa. Nas rinossinusites bacterianas agudas, mais comuns, mesmo diante da extensão intracraniana com trombose do seio cavernoso, não haverá gangrena seca dos cornetos paranasais, por isso seu sinal em T2 é hiperintenso e o realce, normal.

Candidíase

INTRODUÇÃO

Generalidades

A candidíase é uma infecção causada principalmente pela *Candida albicans* e acomete indivíduos imunocomprometidos,

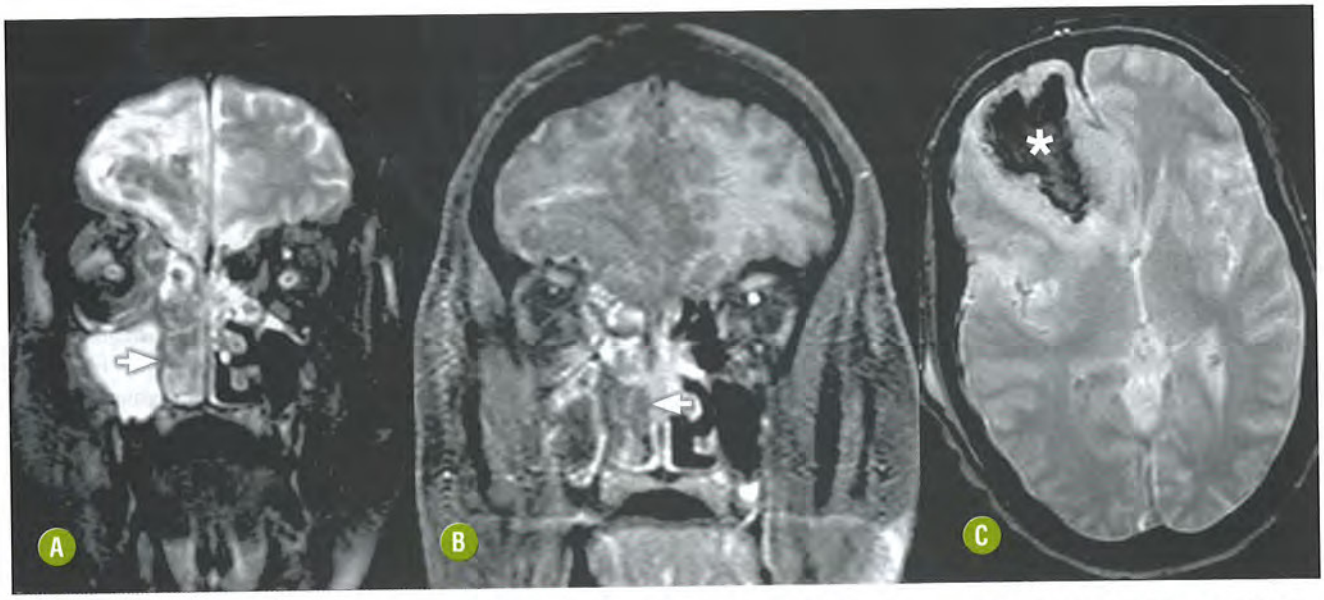

FIGURA 22-35. Mucormicose rinocerebral*. Imagens coronais T2 **(A)** e T1 pós-gadolínio **(B)** evidenciam processo infeccioso nas células etmoidais e na fossa nasal direita com extensão à gordura extraconal da órbita homolateral, além de disseminação intracraniana. Observe a ausência de impregnação ("sinal da concha preta") das conchas nasais inferior e média direitas (setas). Imagem axial T2* **(C)** demonstra infarto hemorrágico frontal direito (*).

particularmente com doença granulomatosa crônica, linfoma, leucemia, diabetes e aqueles em uso de antibióticos de largo espectro. A ocorrência de candidíase disseminada em indivíduos com AIDS é rara.

Em geral há acometimento dos aparelhos respiratório e digestório, com disseminação ulterior pela via hematogênica. O envolvimento primário do SNC é raro, entretanto cerca de 20%-50% dos indivíduos com candidíase disseminada apresentam acometimento cerebral ou meníngeo.

Achados Clínicos e Laboratoriais

Como na maioria dos casos de candidíase, a doença é disseminada. Além dos sintomas neurológicos, estes indivíduos apresentam perda de peso, febre, fadiga, dispneia, entre outras manifestações gerais. O exame do LCS pode mostrar pleocitose, redução de glicose e aumento de proteínas. A pesquisa do fungo no LCS pode ser negativa e não exclui o diagnóstico.

Achados Histopatológicos

A candidíase apresenta-se com necrose focal ao redor da microcirculação cerebral, em geral nos ramos das artérias cerebrais médias, causando microabscessos. Ademais, vasculite, hemorragia, aneurismas infecciosos e tromboflebite de pequenos vasos causando infarto também podem ser observados.

ACHADOS DE IMAGEM

Tomografia Computadorizada

A TC pode demonstrar pequenas áreas hipoatenuantes com ou sem realce pelo contraste, que podem constituir focos da infecção ou serem infartos lacunares pelo acometimento de pequenos vasos. Focos hiperatenuantes sugestivos de hemorragia também podem ser observados. O acometimento das meninges é incomum e pode apresentar-se com áreas de realce meníngeo.

Ressonância Magnética

As lesões da candidíase, semelhante às outras infecções fúngicas, são demonstradas à RM como áreas hipointensas em T1, podendo apresentar focos de hipersinal devido a hemorragia. Geralmente são hiperintensas em T2/FLAIR e os focos de hemorragia serão mais bem vistos nas imagens T2* ou SWI. O realce pode ser intenso, nodular ou anelar, com edema perilesional variável. Quando há envolvimento meníngeo, o realce tende a ser intenso com espessamento focal ou difuso (Fig. 22-36).

Recomendações

O diagnóstico por imagem da candidíase deve ser considerado em correlação com dados clínicos, visto que a maioria dos indivíduos apresenta infecção disseminada. A sequência de difusão pode ser útil para a caracterização do comprometimento parenquimatoso e a persistência de restrição nas lesões focais favorece a possibilidade de cerebrite ou microabscessos.

DIAGNÓSTICO DIFERENCIAL

Destacamos entre os diagnósticos diferenciais os seguintes:

- Outras infecções: embolia séptica, toxoplasmose, tuberculose e outras etiologias fúngicas, particularmente aspergilose e criptococose;
- Metástases: em indivíduos imunocompetentes, a possibilidade de metástases deve ser considerada no diagnóstico diferencial de candidíase.

■ Paracoccidioidomicose

INTRODUÇÃO

Generalidades

A paracoccidioidomicose (PCM), ou blastomicose sul-americana, é causada pelo fungo dimórfico *Paracoccidioides brasiliensis*.

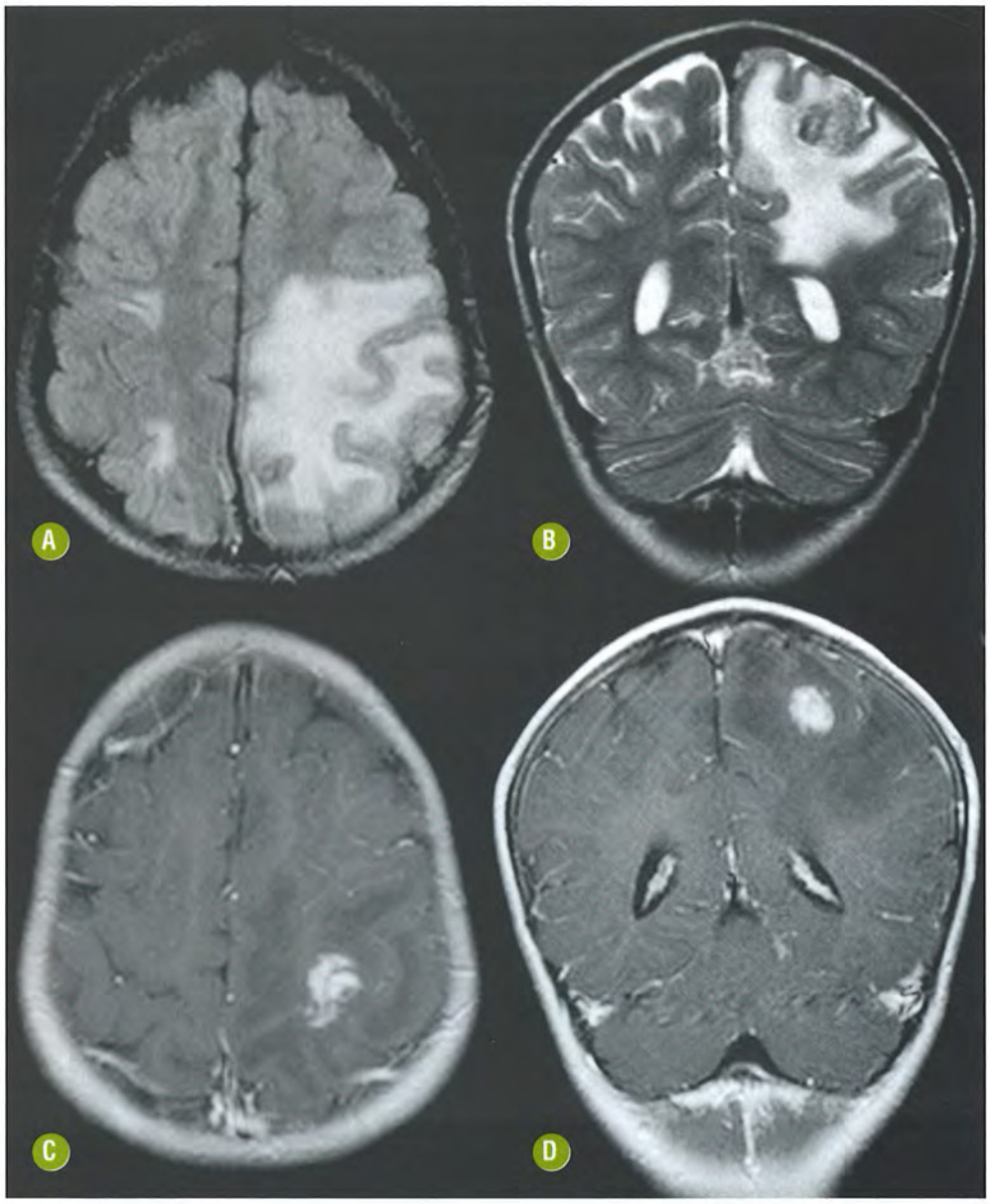

FIGURA 22-36. Candidíase cerebral. Menino, 9 anos, em quimioterapia por linfoma, apresentando crise epiléptica e hemiplegia à direita. Lesão arredondada com sinal heterogêneo, hiperintenso em FLAIR **(A)** e hipointenso em T2 **(B)**, localizada no lobo parietal esquerdo. A injeção intravenosa do gadolínio demonstrou impregnação heterogênea da lesão **(C-D)**.

A infecção em geral ocorre após a inalação de esporos em suspensão no ar, sendo o pulmão o alvo da infecção primária. O envolvimento do SNC ocorre em até um terço dos casos, sendo mais comum nos casos de infecção disseminada. A doença pode apresentar-se na forma meníngea, com envolvimento das meninges da base do crânio, ou na forma granulomatosa ou pseudotumoral, caracterizada por granulomas intraparenquimatosos únicos ou múltiplos.

Achados Clínicos e Laboratoriais

Os indivíduos em geral apresentam-se desnutridos, com história de doença pulmonar crônica e manifestações neurológicas inespecíficas como cefaleia, vômitos, edema de papila, déficits focais, além de crises epilépticas e sinais de tronco encefálico ou ataxia. O exame do LCS é inespecífico, sendo o diagnóstico definido pela demonstração do fungo em material de biópsia ou cultura.

Achados Histopatológicos

O *Paracoccidioides braziliensis* pode causar reação granulomatosa no parênquima cerebral ou, mais raramente, meningite. As lesões expansivas focais são granulomas com uma área necrótica central contendo inúmeros fungos e uma cápsula espessa contendo células epitelioides, células gigantes, eosinófilos, linfócitos e células plasmáticas. A lesão tende a ser circunscrita, sem infiltração ou disseminação pelo parênquima adjacente.

ACHADOS DE IMAGEM

Tomografia Computadorizada

Na forma meníngea, a TC pode mostrar realce leptomeníngeo difuso e hidrocefalia. Na forma pseudotumoral são observados lesões arredondadas únicas ou múltiplas com centro hipoatenuante e realce anelar pelo contraste, com discreto edema perilesional.

Ressonância Magnética

A RM pode demonstrar realce leptomeníngeo difuso, com ou sem sinais de hidrocefalia. A forma pseudotumoral caracteriza-se por presença de lesões arredondadas hipointensas em T1 e hipointensas em T2/FLAIR, com paredes espessadas e algo irregulares, apresentando realce intenso pelo contraste. Ao contrário da maioria dos processos de disseminação hematogênica, na PCM parece haver certa equivalência da distribuição ou até uma predileção pelo compartimento infratentorial (Fig. 22-37). A associação das formas meníngea e pseudotumoral pode ser vista em alguns casos.

Recomendações

O diagnóstico de PCM encefálica pela análise dos exames de imagem pode ser difícil em alguns casos. Contudo os dados epidemiológicos e a caracterização de lesão hipointensa em T2 com realce anelar espesso e algo irregular, associados à doença pulmonar crônica com padrão radiográfico típico, possibilitam alta suspeita diagnóstica. O material para estudo por biópsia pode ser obtido das lesões pulmonares.

Tem sido observado o comprometimento do encéfalo e até da medula em indivíduos com manifestação clínica mínima ou ausente, mas com doença pulmonar ativa. Assim, a busca ativa por estas lesões pode possibilitar o diagnóstico precoce.

DIAGNÓSTICO DIFERENCIAL

Destacamos entre os diagnósticos diferenciais os seguintes:

- Outras infecções: toxoplasmose, tuberculose e outras etiologias fúngicas, em particular a criptococose;
- Lesões neoplásicas: tumores primários e secundários podem apresentar lesões com realce anelar pelo contraste e paredes espessas. A neoplasia pulmonar deve ser incluída no diferencial das lesões torácicas e encefálicas suspeitas de PCM.

DOENÇAS PARASITÁRIAS

As doenças parasitárias que atingem o SNC têm íntima relação com dados epidemiológicos. Algumas doenças independem

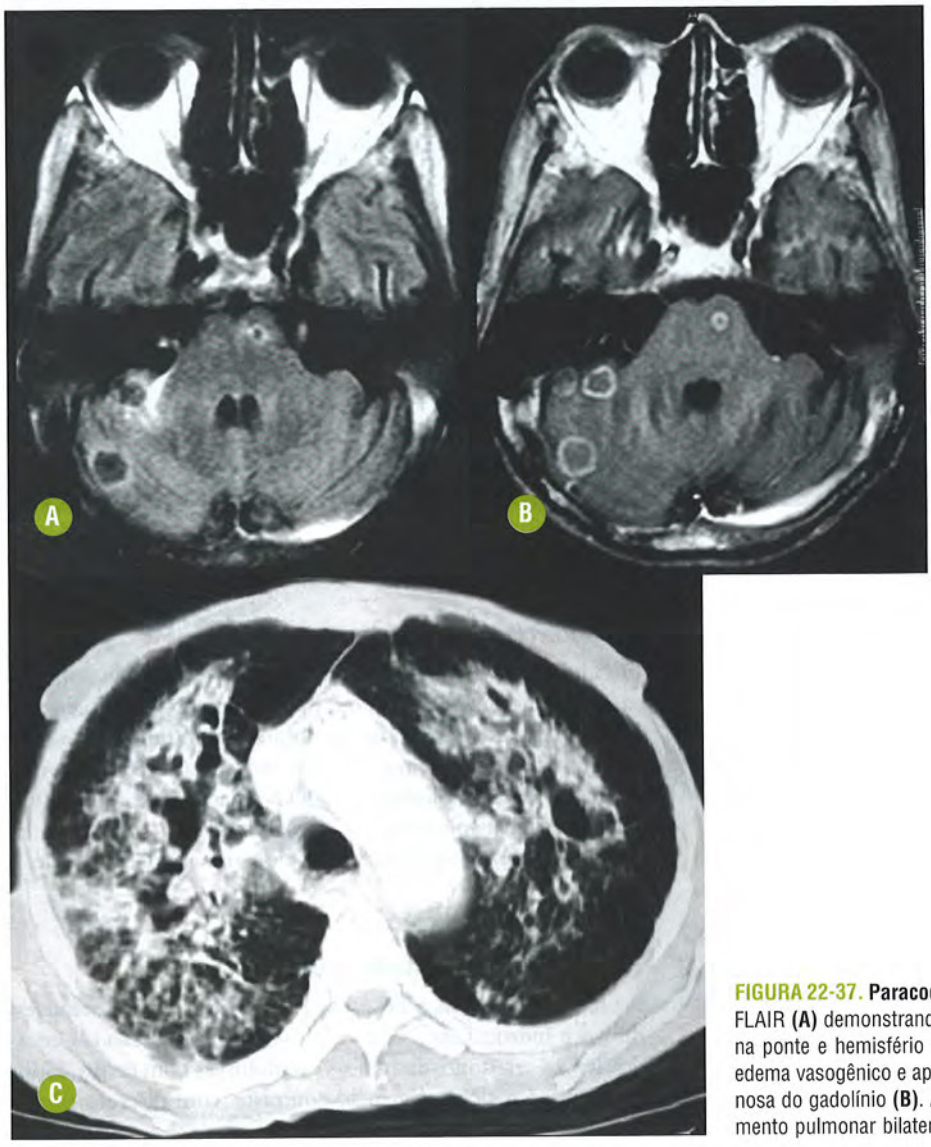

FIGURA 22-37. Paracoccidioidomicose disseminada*. Imagem axial FLAIR **(A)** demonstrando múltiplas lesões com hipossinal localizadas na ponte e hemisfério cerebelar direito, que se associam a discreto edema vasogênico e apresentam realce anelar após a infusão intravenosa do gadolínio **(B)**. A TC do tórax **(C)** confirmou o típico acometimento pulmonar bilateral.

de imunocomprometimento e decorrem mais diretamente da exposição individual e das interações entre o indivíduo e o ambiente.

Toxoplasmose

INTRODUÇÃO

Generalidades

Causada por um protozoário intracelular obrigatório (*Toxoplasma gondii*), sua transmissão ocorre por meio da ingestão de água ou alimento contaminado pelas fezes de gato, pela via transplacentária e, em alguns casos, pela via sanguínea. A soropositividade específica é bastante alta na nossa população. A infecção aguda em indivíduos imunocompetentes pode ser assintomática ou se caracterizar como uma síndrome semelhante à mononucleose. Desse modo, a manifestação neurológica ocorre devido a uma recorrência da infecção latente, geralmente no contexto de imunodepressão e, mais raramente, em condições de imunossupressão.

É a causa mais comum de lesão encefálica focal em adultos com AIDS e ocorre em estágios avançados de imunodepressão, com contagem de CD4+ abaixo de 1.000 células/mm^3. Com a disponibilidade de drogas mais eficazes para a terapia combinada, viu-se uma acentuada redução da incidência da neurotoxoplasmose.

Achados Clínicos e Laboratoriais

A neurotoxoplasmose tem curso variável, a depender das condições do sistema imune, contudo quase sempre se manifesta como uma lesão expansiva focal. Alguns indivíduos terão cefaleia e febre, mais a maioria exibe deterioração do estado mental, crises epilépticas e sinais neurológicos focais. A ocorrência de coreia pode ser justificada pela presença de lesões nucleocapsulares.

A soropositividade para toxoplasmose por si só não é dado suficiente para o diagnóstico. De outro modo, caso um paciente com AIDS que apresenta lesão expansiva encefálica tenha títulos séricos negativos, um diagnóstico diferente de toxoplasmose deve ser considerado. Os achados do LCS são inespecíficos.

A ocorrência de neurotoxoplasmose em crianças é mais rara, mesmo no contexto da AIDS. Apesar disso, a doença pode ser frequente em neonatos devido à transmissão vertical, cursando com múltiplos focos nodulares de disseminação hematogênica que exibem reação inflamatória local. A tríade clássica de hidrocefalia, calcificações parenquimatosas multifocais e coriorretinite é demonstrada na minoria dos casos. O risco de infecção congênita é maior durante os últimos meses da gestação, porém a infecção intraútero precoce pode levar ao comprometimento cerebral e ocular mais severo.

Achados Histopatológicos

Três formas diferentes de lesão focal têm sido encontradas em imunocomprometidos: abscesso necrotizante, abscesso em organização e abscesso crônico. Além disso, as lesões parenquimatosas têm três zonas distintas: zona avascular central, que contém poucos microrganismos, mostrando necrose coagulativa; uma zona intermediária, ingurgitada por vasos sanguíneos, contendo numerosos taquizoítos intracelulares e extracelulares livres, com pequenas áreas de necrose; e uma zona periférica com pouca alteração vascular, mais organismos encistados (bradizoítos) e poucos taquizoítos, com pouca necrose. A reação inflamatória é mais intensa na zona intermediária. Não há formação de cápsula contínua e bem definida. Há envolvimento leptomeníngeo adjacente à encefalite. Embora haja trombose de pequenos vasos e necrose, arterite está ausente.

A presença dos trofozoítas e sua multiplicação intracelular sucessiva determinam o comprometimento de células vizinhas que progressivamente se rompem, progredindo para a inflamação em graus variáveis e necrose tecidual. Mesmo após uma resposta imunológica efetiva e o tratamento específico, os organismos frequentemente não são erradicados.

ACHADOS DE IMAGEM

Tomografia Computadorizada

Há uma predileção das lesões pelos núcleos da base (cerca de 75% a 90%), tálamos e junção corticomedular dos hemisférios cerebrais, notadamente nos lobos frontais e parietais. O acometimento infratentorial pode ser visto, mas é menos comum. As lesões podem ser solitárias em até um terço dos casos. Geralmente têm caráter expansivo, com realce irregular pelo contraste, e são circundadas por edema vasogênico. A presença de hemorragia espontânea na lesão sem tratamento pode ser vista, mas não é frequente.

A característica mais fidedigna do diagnóstico por imagem do abscesso por toxoplasmose é a presença do "sinal do alvo excêntrico", em que um nódulo periférico marca o foco inicial da infecção de disseminação hematogênica, na transição branco-cinzenta ou nos núcleos da base, circundado por extensa necrose, realce anelar irregular e incompleto e edema vasogênico na periferia (Fig. 22-38).

A demonstração da tríade composta por hidrocefalia, calcificações parenquimatosas multifocais e coriorretinite é um argumento muito fidedigno para o diagnóstico presumido de sequela da infecção intraútero pela toxoplasmose (Fig. 22-39).

Ressonância Magnética

A RM é mais sensível que a TC e pode revelar maior número de lesões nos locais esperados. Na maioria dos casos, observamos múltiplas lesões com impregnação anelar ou nodular pelo contraste, o que não afasta a possibilidade diagnóstica de toxoplasmose nos casos de lesão única, mas abre espaço para outras possibilidades.

Localizam-se preferencialmente em regiões periventriculares, núcleos da base e tálamos. Disseminação leptomeníngea pode ser observada adjacente às lesões periféricas, mas constitui achado raro. Lesões hemorrágicas têm sido mais frequentemente observadas nos transplantados de medula óssea e nas lesões relacionadas com a AIDS após a instituição terapêutica específica.

O "sinal em alvo excêntrico" é mais bem demonstrado pela RM e sua caracterização corrobora o diagnóstico específico. Apesar disso, este padrão está presente em cerca de 30% dos casos. Mais recentemente foi demonstrado um padrão em T2/FLAIR no qual estão intercalados halos de sinal hipo e hiperintenso que delimitam três zonas distintas, com boa correlação com necrose e inflamação da lesão.

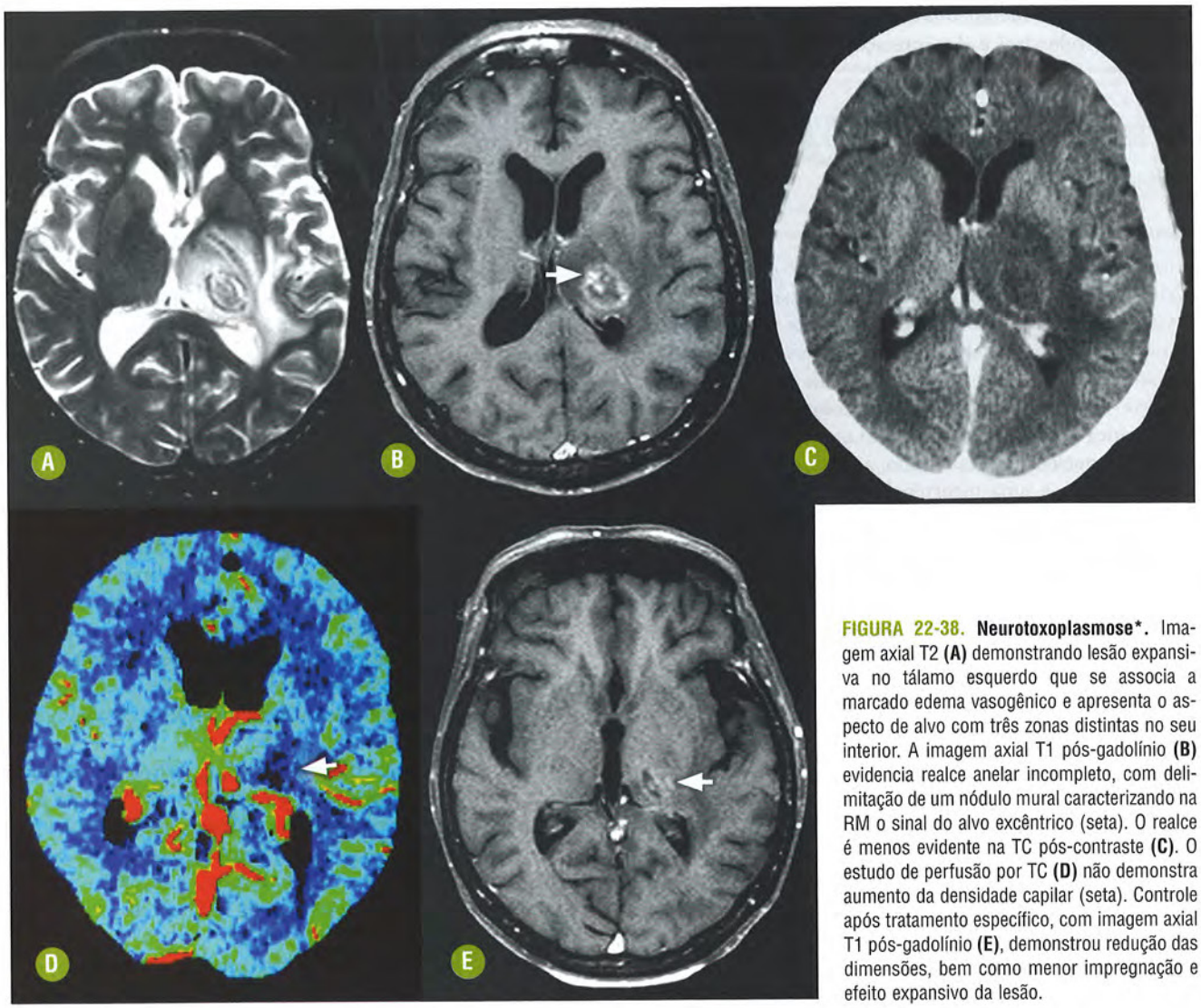

FIGURA 22-38. Neurotoxoplasmose*. Imagem axial T2 **(A)** demonstrando lesão expansiva no tálamo esquerdo que se associa a marcado edema vasogênico e apresenta o aspecto de alvo com três zonas distintas no seu interior. A imagem axial T1 pós-gadolínio **(B)** evidencia realce anelar incompleto, com delimitação de um nódulo mural caracterizando na RM o sinal do alvo excêntrico (seta). O realce é menos evidente na TC pós-contraste **(C)**. O estudo de perfusão por TC **(D)** não demonstra aumento da densidade capilar (seta). Controle após tratamento específico, com imagem axial T1 pós-gadolínio **(E)**, demonstrou redução das dimensões, bem como menor impregnação e efeito expansivo da lesão.

Técnicas avançadas de RM têm sido empregadas visando o aumento da especificidade diagnóstica. Estudos da primeira passagem do gadolínio pelo leito microvascular avaliado em técnicas de perfusão cerebral podem ser úteis na distinção entre toxoplasmose (hipoperfusão) e linfoma, que pode, em alguns casos, exibir zonas hiperperfundidas. A perfusão por TC também pode ser usada com base em parâmetros semelhantes.

As imagens de difusão podem mostrar redução da difusibilidade nos linfomas, retratando sua alta celularidade. A ERM pode ser bastante útil, pois na toxoplasmose mostra picos bem elevados dos metabólitos lipídio/lactato (0,9 a 1,3 ppm), sendo os demais metabólicos virtualmente ausentes ou muito reduzidos. No linfoma, encontramos aumento significativo do pico de colina, elevação moderada de lipídios/lactato e redução variável dos níveis de NAA e creatina (Fig. 22-40).

Os estudos de imagem na fase aguda da doença neonatal são muito incomuns, mas podem demonstrar focos de impregnação nodular, usualmente nas regiões periventriculares e subpiais com discreto edema perilesional. As lesões disseminadas intraútero frequentemente levam à microcefalia e curam com calcificações cerebrais multifocais, mais bem vistas à TC.

Recomendações

Mesmo tendo em mãos técnicas avançadas de RM, o diagnóstico diferencial de lesões expansivas em indivíduos com AIDS ainda constitui um desafio. Recomenda-se o teste terapêutico para a maioria das lesões focais em AIDS, visto que a neurotoxoplasmose é a etiologia muito mais comum. Inicia-se o tratamento empírico para neurotoxoplasmose e após dois a quatro semanas uma nova avaliação com exames de imagem é realizada, e apenas diante de uma resposta insatisfatória é que uma biópsia se faz indicada. Deve-se enfatizar que a avaliação de resposta nos casos de múltiplas lesões deve evidenciar resposta semelhante em todas as lesões, visto que a coexistência de doenças oportunistas não é rara na AIDS. As lesões tratadas podem desaparecer por completo, persistirem como foco de alteração do sinal de RM (foco sequelar inativo) ou exibirem calcificação distrófica local.

DIAGNÓSTICO DIFERENCIAL

- Linfoma: é o principal diagnóstico diferencial para uma lesão focal suspeita de neurotoxoplasmose em AIDS. Os aspectos de imagem podem ser também similares, visto que

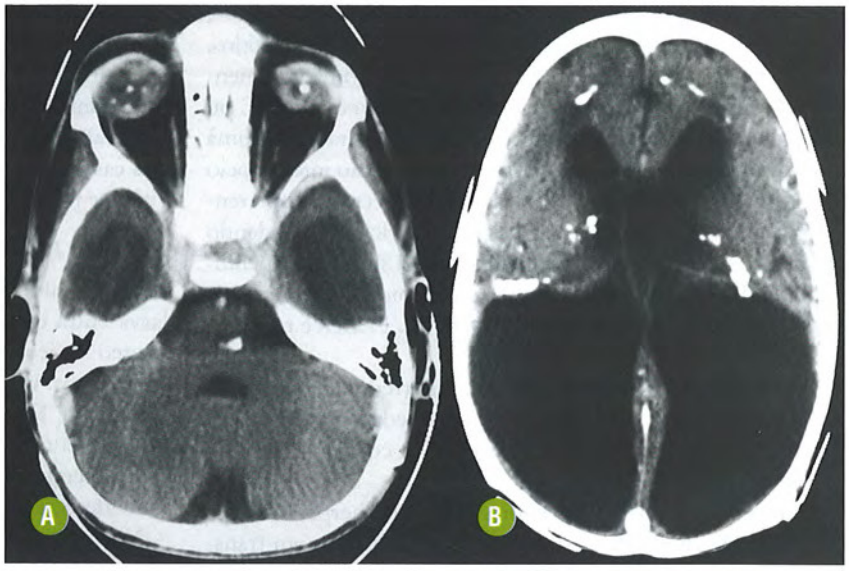

FIGURA 22-39. Neurotoxoplasmose Congênita*. Imagens axiais de TC sem contraste **(A-B)** demonstrando calcificações grosseiras com distribuição aleatória pelo parênquima encefálico, bem como dilatação do sistema ventricular e alterações oculares sequelares.

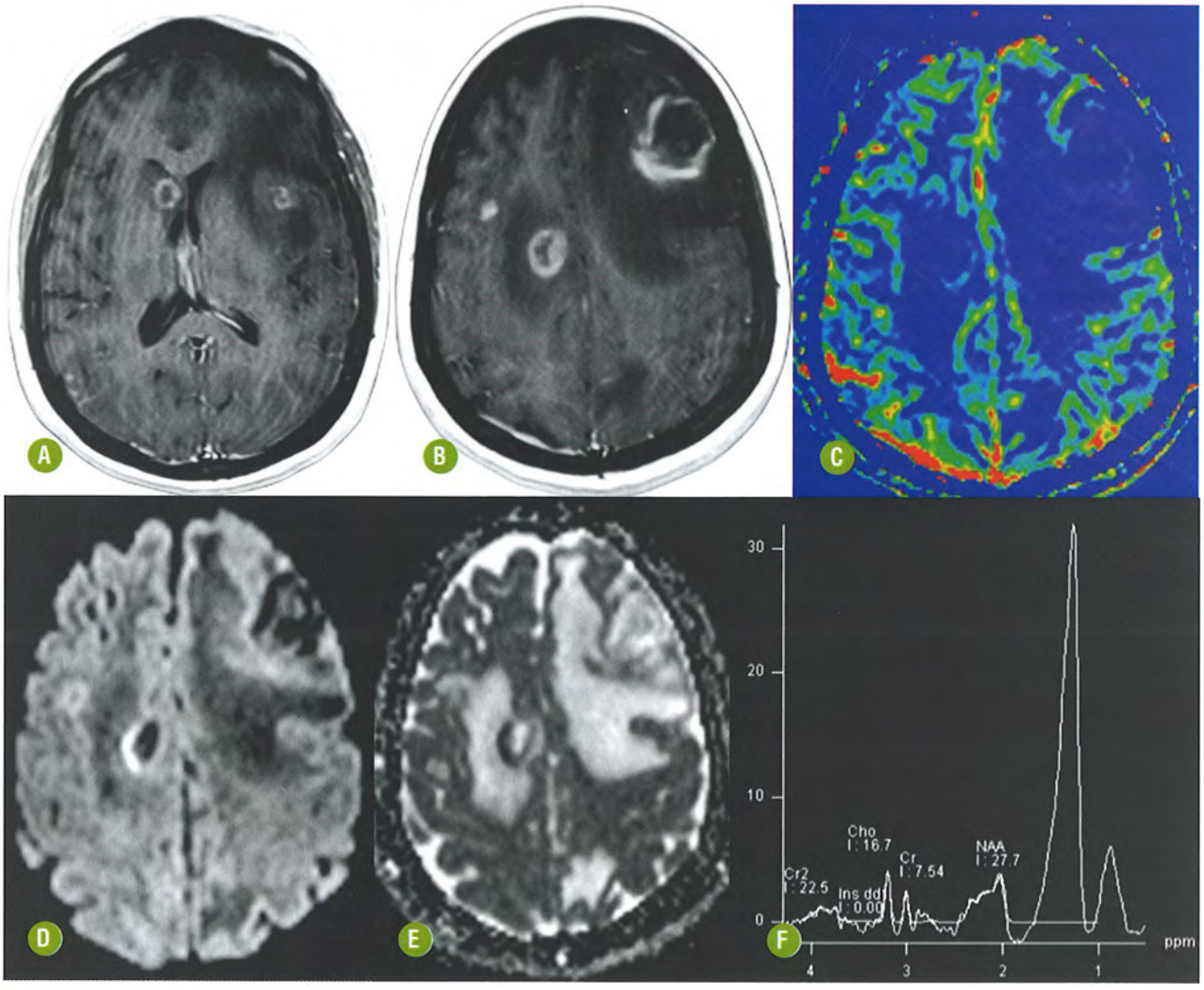

FIGURA 22-40. Neurotoxoplasmose. Múltiplas lesões expansivas, de tamanhos variados, com impregnação anelar pelo contraste em T1 **(A-B)**, acometendo os núcleos da base e os lobos frontais, circundadas por edema. As técnicas avançadas de RM não mostram áreas de hiperperfusão **(C)**, observando-se discreta área de difusibilidade restrita **(D-E)** na borda de algumas lesões, notadamente naquela do lobo frontal direito. A análise espectral **(F)** evidencia exuberante pico de lipídios/lactato, redução do N-acetil-aspartato e discreto aumento relativo do pico de colina.

a ocorrência de necrose, marcador da neurotoxoplasmose, também é frequente no linfoma em imunocomprometidos. A distinção pode ser alcançada mediante o acompanhamento de resposta ao tratamento empírico por meio de TC ou RM, mas, à análise prospectiva, o linfoma é geralmente uma lesão única, com parede espessa e impregnação intensa pelo contraste, associada a edema variável e necrose. Preferencialmente se localiza nas regiões periventriculares, podendo acometer o corpo caloso ou estender-se à superfície ependimária. Pode apresentar disseminação leptomeníngea e usualmente exibe marcado hipossinal em T2/FLAIR e restrição à difusão.

- Tuberculoma ou criptococoma: lesão arredondada, circundada por edema, acometendo a junção corticossubcortical, também com hipossinal em T2/FLAIR, com impregnação nodular ou anelar.
- Outras viroses, rubéola, citomegalovírus, herpes simples (TORCH): diante da suspeita de neuroinfecção com transmissão vertical as possibilidades de neurotoxoplasmose e CMV têm maior prevalência. O padrão das lesões recentes ou calcificadas, com distribuição aleatória, favorece a possibilidade de toxoplasmose, enquanto o predomínio na superfície ependimária dos ventrículos laterais é mais visto nos casos de sequela do CMV.

■ Cisticercose

INTRODUÇÃO

Generalidades

A neurocisticercose (NCC) é uma das causas mais comuns de infecção parasitária do SNC. É causada pela larva encistada da *Taenia solium* e considerada uma das causas mais comuns de epilepsia de início tardio nos países em desenvolvimento. O homem podem ser tanto o hospedeiro intermediário (infectado pela larva) quanto o definitivo (infectado pelo cisticerco). Como hospedeiro definitivo o homem come a carne de porco mal cozida, sendo infectado pela larva viável (cisticerco). A *T. solium* vive na porção superior do intestino delgado, podendo não estar relacionada com qualquer sintomatologia. Como hospedeiro intermediário, a contaminação se faz por ingestão de água ou alimentos contaminados. Além do encéfalo, com acometimento em cerca de 60% a 90%, o cisticerco pode alojar-se em qualquer órgão ou tecido, incluindo retina, musculatura estriada e tecido subcutâneo.

Achados Clínicos e Laboratoriais

O quadro clínico depende muito da localização, do número, da viabilidade e do estágio de degeneração das lesões. Quatro diferentes formas de envolvimento encefálico têm sido descritas, de acordo com a localização das lesões: parenquimatosa, notadamente nos hemisférios cerebrais e núcleos da base, subaracnóidea, intraventricular e mista. O envolvimento espinal é raro e, quando ocorre, acomete mais o espaço subaracnóideo do que a medula.

Particular atenção deve ser devotada ao reconhecimento da síndrome de Bruns, caracterizada por cefaleia súbita e de forte intensidade, náusea, vômitos e vertigem, desencadeada por movimentos bruscos da cabeça. A associação desta síndrome à neurocisticercose, entre outros diferenciais, é atribuída à movimentação de cisto intraventricular, particularmente no quarto ventrículo, que promove o aumento abrupto da pressão intracraniana com risco aumentado de morte súbita.

Geralmente o estudo do LCS é anormal em cerca de 50% dos casos de NCC, com aumento da pressão, pleocitose linfocitária e positividade de reações específicas.

Achados Histopatológicos

Uma vez alcançado o encéfalo, ou qualquer outro órgão, a larva entra em um processo regular de ciclo de vida, de cisticerco vesicular até involução, passando por quatro formas patológicas: vesicular, coloidal, nodular granular e, finalmente, calcificada. Essas disposições patológicas apresentam correspondência nos estudos de imagens, com achados característicos. O tempo médio estipulado para completar este ciclo em indivíduos sem tratamento varia de 2 a 10 anos.

No estágio vesicular, o indivíduo é geralmente assintomático. O parasita está viável, com pequena ou nenhuma reação inflamatória ao redor. A morte do parasita pode ocorrer espontaneamente ou ser promovida pelo tratamento específico e se associa ao estabelecimento de uma reação inflamatória local (forma encefalítica focal) com extenso edema perilesional, que tende a regredir progressivamente, com a presença final de calcificação residual.

ACHADOS DE IMAGEM

No estágio vesicular é demonstrado um pequeno cisto de paredes finas, quase translúcidas e com conteúdo líquido incolor. Nesta fase o edema e a impregnação refletem a reação inflamatória, mínima ou ausente. As lesões têm disseminação hematogênica e por isso predominam nos núcleos da base, cerebelo, tronco encefálico, além da junção corticossubcortical. A demonstração do escólex é prova cabal da natureza do processo e pode ser obtida por meio de imagens T1 ou T2/FLAIR, mas sua caracterização é aperfeiçoada pelo emprego de sequência *three-dimensional constructive interference* (3D CISS) (Fig. 22-41).

Na degeneração ao estágio coloidal instala-se a reação inflamatória local, gerando edema vasogênico perilesional e a formação de cápsula mais espessa, que impregna o contraste. O conteúdo do cisto se torna espesso e aparece levemente mais hiperintenso que o LCS em T1, T2 e, principalmente, FLAIR. O paralelo clínico é dado pela encefalite focal com o aparecimento de crises epilépticas e sinais neurológicos focais (Fig. 22-42).

Na fase nodular granular, o cisto retrai e forma um nódulo granulomatoso que pode apresentar impregnação nodular ou anelar pelo contraste, regredindo com o passar do tempo, assim como o edema perilesional (Fig. 22-43).

O estágio final é o nodular calcificado, em que ocorre mineralização da lesão, não se observando edema perilesional. As lesões são facilmente identificáveis pela TC e também pela RM com sequências T2* ou SWI. Podem ocasionar crises epilépticas, principalmente quando distribuídas junto ao córtex cerebral.

A ocorrência de reativação da inflamação tem sido demonstrada mesmo após a demonstração de calcificação residual. A reativação é demonstrada pelas imagens mediante o reapareci-

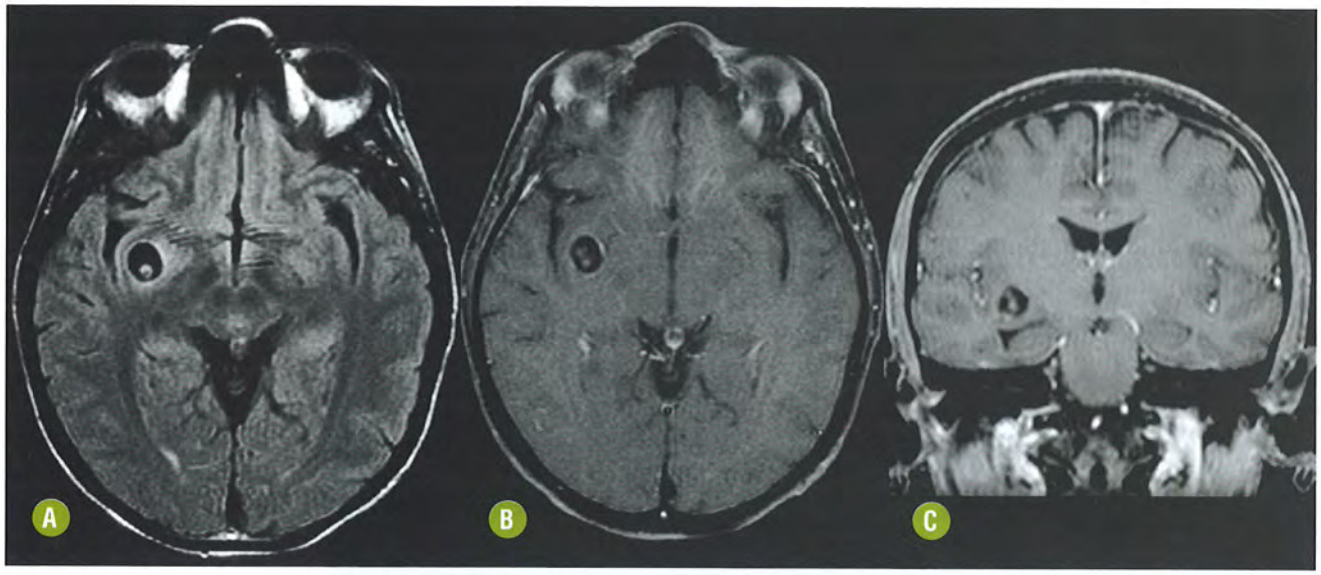

FIGURA 22-41. Neurocisticercose vesicular. Imagens axial FLAIR **(A)** e T1 pós-gadolínio axial **(B)** e coronal **(C)** mostram lesão cística, na junção corticossubcortical da ínsula direita, contendo pequeno escólex, que apresenta leve sinal hiperintenso na imagem FLAIR.

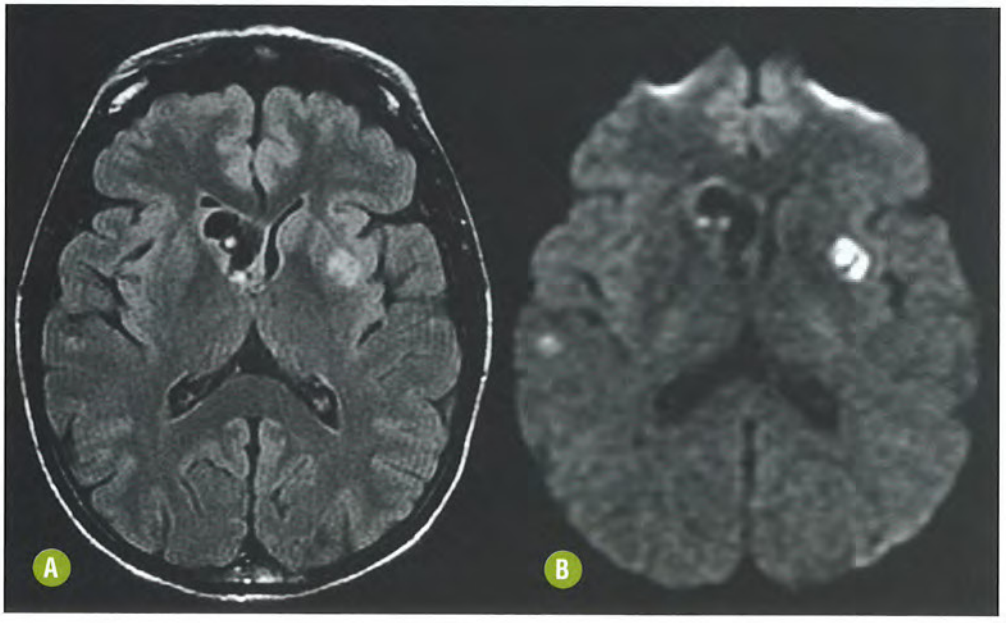

FIGURA 22-42. Neurocisticercose coloidal. Imagens axiais FLAIR **(A)** e difusão **(B)** demonstram vesícula contendo escólex na cabeça do núcleo caudado direito. Observa-se também lesão hiperintensa em FLAIR na região subinsular esquerda, que apresenta difusão restrita, devido ao conteúdo espesso da forma coloidal.

mento de edema perilesional e, às vezes, de impregnação pelo contraste em lesões previamente calcificadas. Talvez a lesão calcificada ainda contenha antígenos que, liberados, promovem o desencadeamento da reação inflamatória local específica.

As formas miliar e pseudotumoral são intraparenquimatosas atípicas. A forma miliar é secundária a infestação maciça, geralmente com pequenos cisticercos demonstrados às imagens de TC ou RM. O achado de lesões em diferentes estágios pode ocorrer em áreas endêmicas, como também pelo fato de cada lesão poder apresentar tempo de resolução diferente. A lesão pseudotumoral é geralmente única, com realce intenso e heterogêneo, além de extenso edema perilesional.

Na forma subaracnóidea, os cistos podem ser multiloculados, semelhantes a "cachos de uvas", justificando a denominação de forma racemosa, que ocupam as cisternas da base e fissuras cerebrais (Fig. 22-44). Meningite e ventriculite crônica podem perdurar por vários anos em decorrência do extravasamento de antígenos no LCS, com consequente impregnação leptomeníngea cisternal pelo contraste e alargamento de ventrículos. Pode haver também hidrocefalia obstrutiva e ventriculite.

A ocorrência de vasculite causada pela resposta inflamatória é sempre temida no contexto da forma subaracnóidea da NCC, pois pode levar a infarto em território de artérias perfurantes basais. Podem ser observadas calcificações na forma racemosa após a degeneração do cisto. Na TC, o achado mais comum é hidrocefalia. Por ser semelhante ao LCS, pode ser de difícil identificação pela TC ou RM. Porém, dependendo do tamanho, pode ocasionar distorção do espaço subaracnóideo.

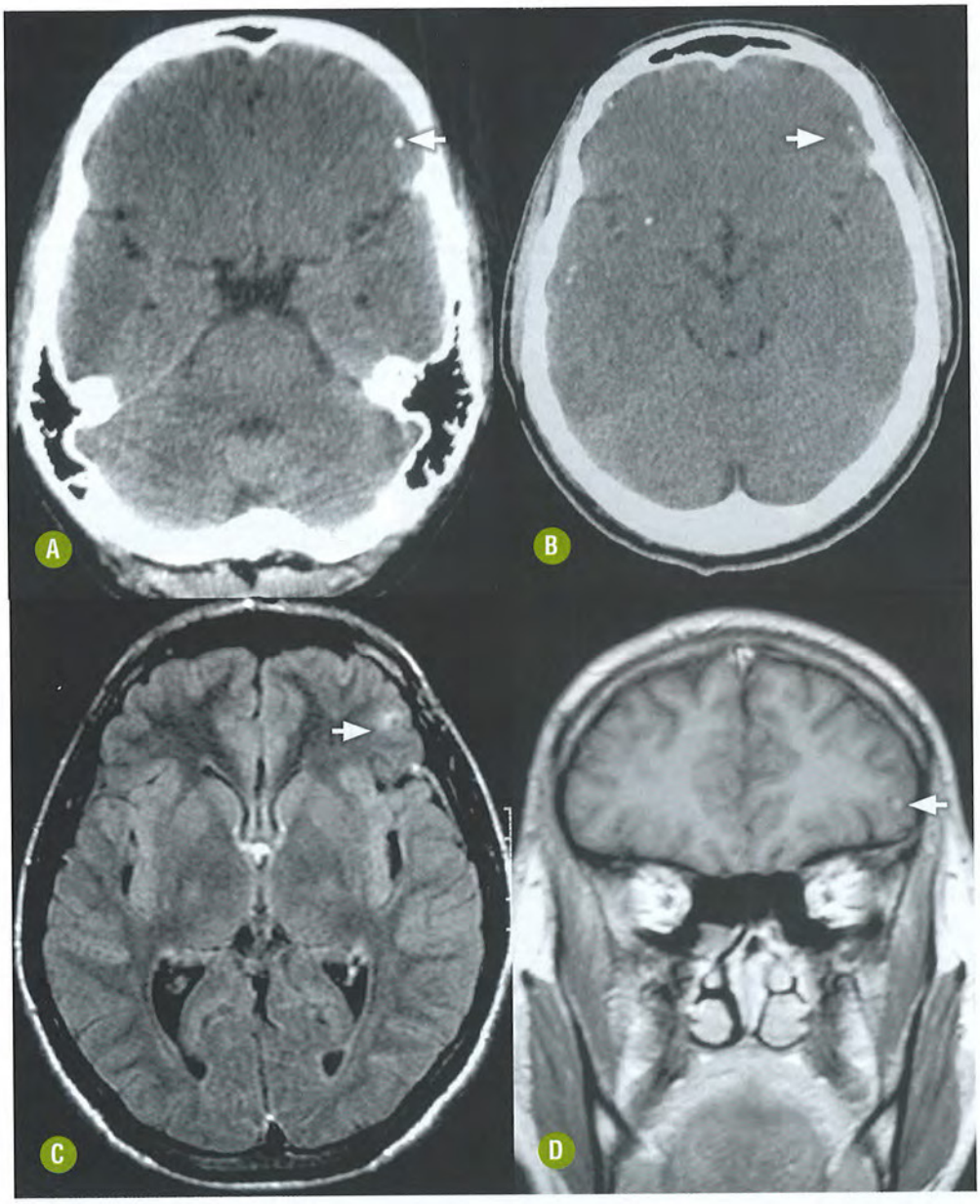

FIGURA 22-43. Neurocisticercose calcificada com reativação inflamatória*. Imagem axial de TC sem contraste **(A)** demonstrando foco nodular residual calcificado. Imagem comparativa após um ano **(B)** houve reativação inflamatória com edema local na TC sem contraste (seta), confirmado na imagem axial FLAIR **(C)** e associado a impregnação pelo gadolínio **(D)**, de aspecto nodular (seta).

Aquisições 3D CISS e o emprego da cisternografia indireta por RM com uso da sequência FLAIR após inalação de oxigênio a 100% aumentam a sensibilidade da RM (Fig. 22-45).

A cisticercose intraventricular é geralmente observada no quarto ventrículo e carrega consigo risco aumentado de morte devido à possibilidade de hidrocefalia obstrutiva aguda com herniação cerebral e compressão do tronco encefálico. Os cistos ventriculares podem exibir impregnação capsular e geralmente o escólex é observado (Fig. 22-46). Na maioria dos casos não há lesões parenquimatosas ou subaracnóideas. A utilização de sequências 3D CISS é muito útil na caracterização precisa do cisto e do escólex.

As técnicas avançadas de RM podem ser úteis na abordagem da NCC. As lesões císticas apresentam difusibilidade facilitada, o que ajuda no diagnóstico diferencial com abscesso, e o escólex pode apresentar hipersinal (Fig. 22-47). O conteúdo mais viscoso pode conferir uma difusão restrita, na fase de degeneração. A ERM pode demonstrar um padrão superponível àquele dos abscessos piogênicos, com redução dos níveis de NAA, bem como a elevação de colina, lactato, lípides, além de acetato, alanina e succinato.

Recomendações

O diagnóstico de NCC deve ser considerado em consonância com fatores epidemiológicos e de imagem. Indivíduo oriundo de área endêmica com lesão de aspecto cístico, única ou múltiplas, e com história de crises epilépticas de início tardio constitui o principal modelo diagnóstico da NCC. A forma encefalítica focal compõe a apresentação mais comum da doença aguda e, por isso, a caracterização de lesão única com realce anelar e edema vasogênico sempre suscita a possibilidade de NCC.

A presença do escólex é critério de diagnóstico da NCC e deve ser sempre buscada em casos suspeitos. Para este propósito, o emprego da sequência 3D CISS deve ser sempre estimulado.

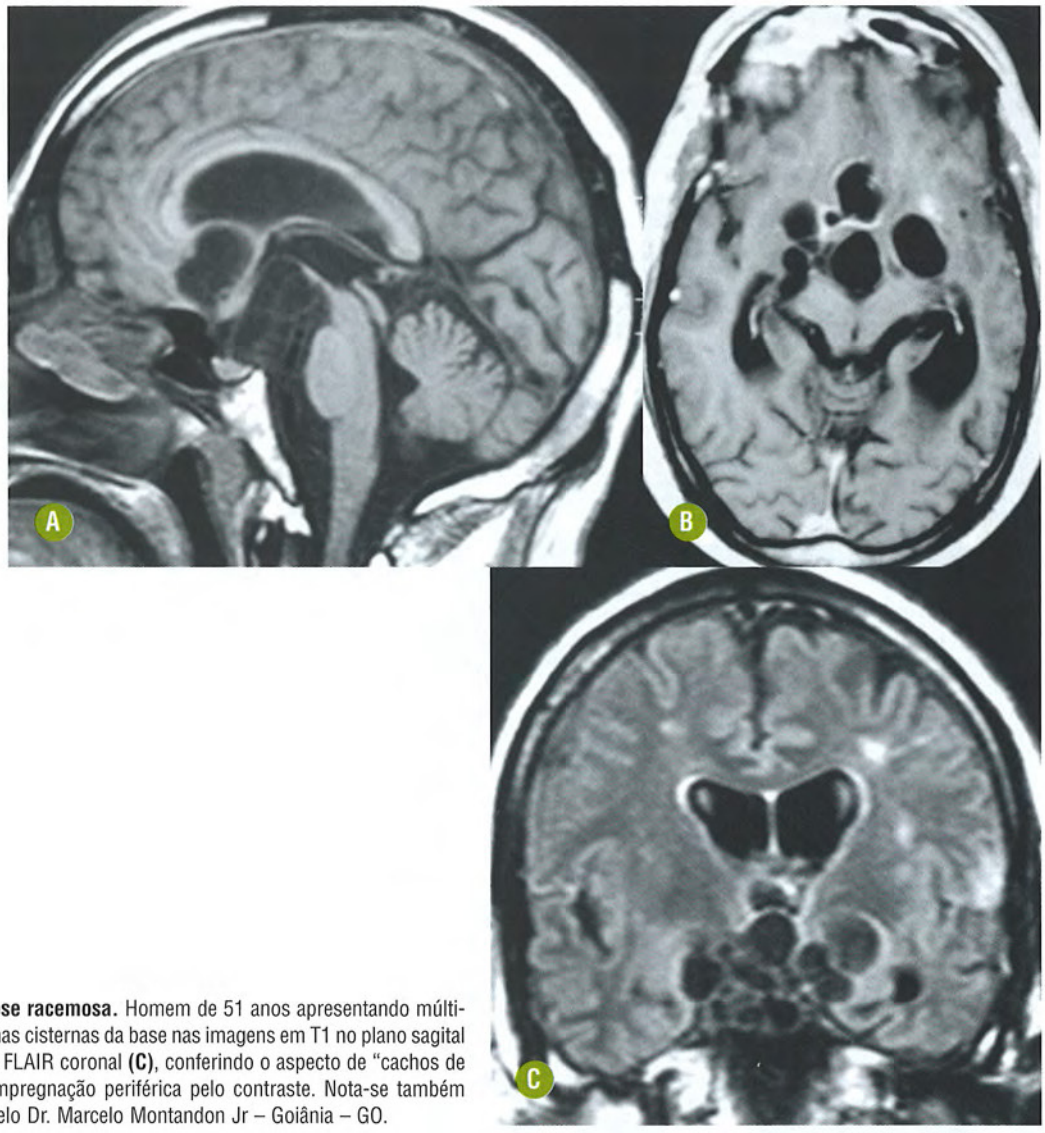

FIGURA 22-44. Neurocisticercose racemosa. Homem de 51 anos apresentando múltiplas lesões císticas extra-axiais nas cisternas da base nas imagens em T1 no plano sagital **(A)**, T1 axial pós-gadolínio **(B)** e FLAIR coronal **(C)**, conferindo o aspecto de "cachos de uvas", algumas com discreta impregnação periférica pelo contraste. Nota-se também hidrocefalia. Imagens cedidas pelo Dr. Marcelo Montandon Jr – Goiânia – GO.

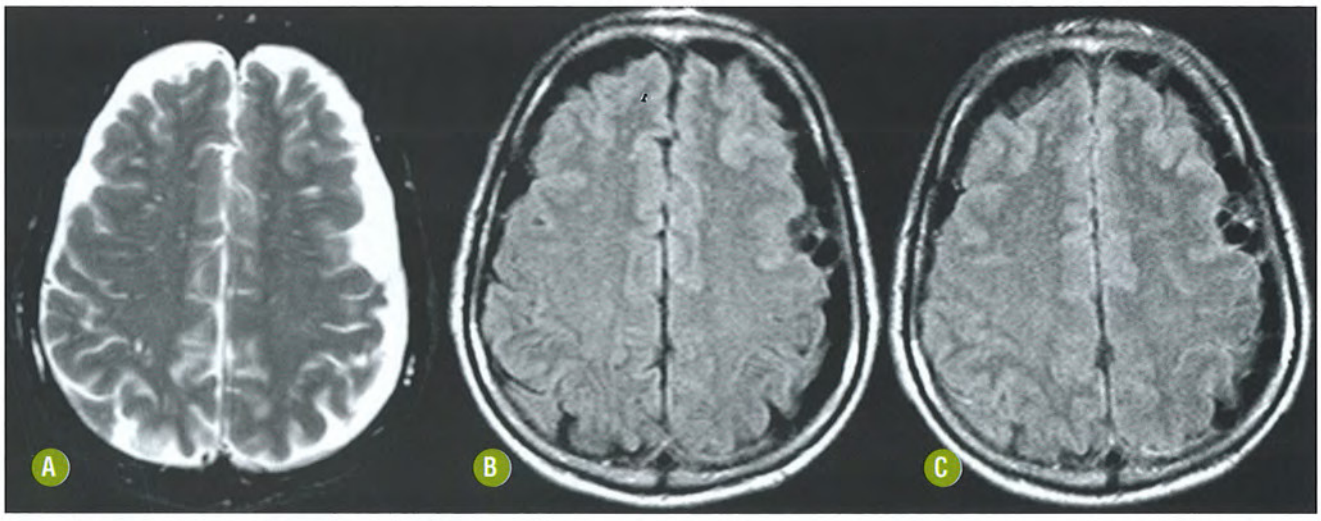

FIGURA 22-45. Neurocisticercose forma subaracnóidea*. A cisternografia indireta por meio da inalação de oxigênio a 100% facilita a identificação das lesões. As imagens axiais em T2 **(A)** e FLAIR **(B)** mostram apenas discreto alargamento do espaço liquórico da convexidade cerebral bilateral. Com a cisternografia indireta com O_2 a 100% na sequência FLAIR **(C)** são demonstradas as lesões no espaço subaracnóideo devido ao contraste entre seu conteúdo fluido hipointenso e o líquor que passa a apresentar discreto hipersinal.

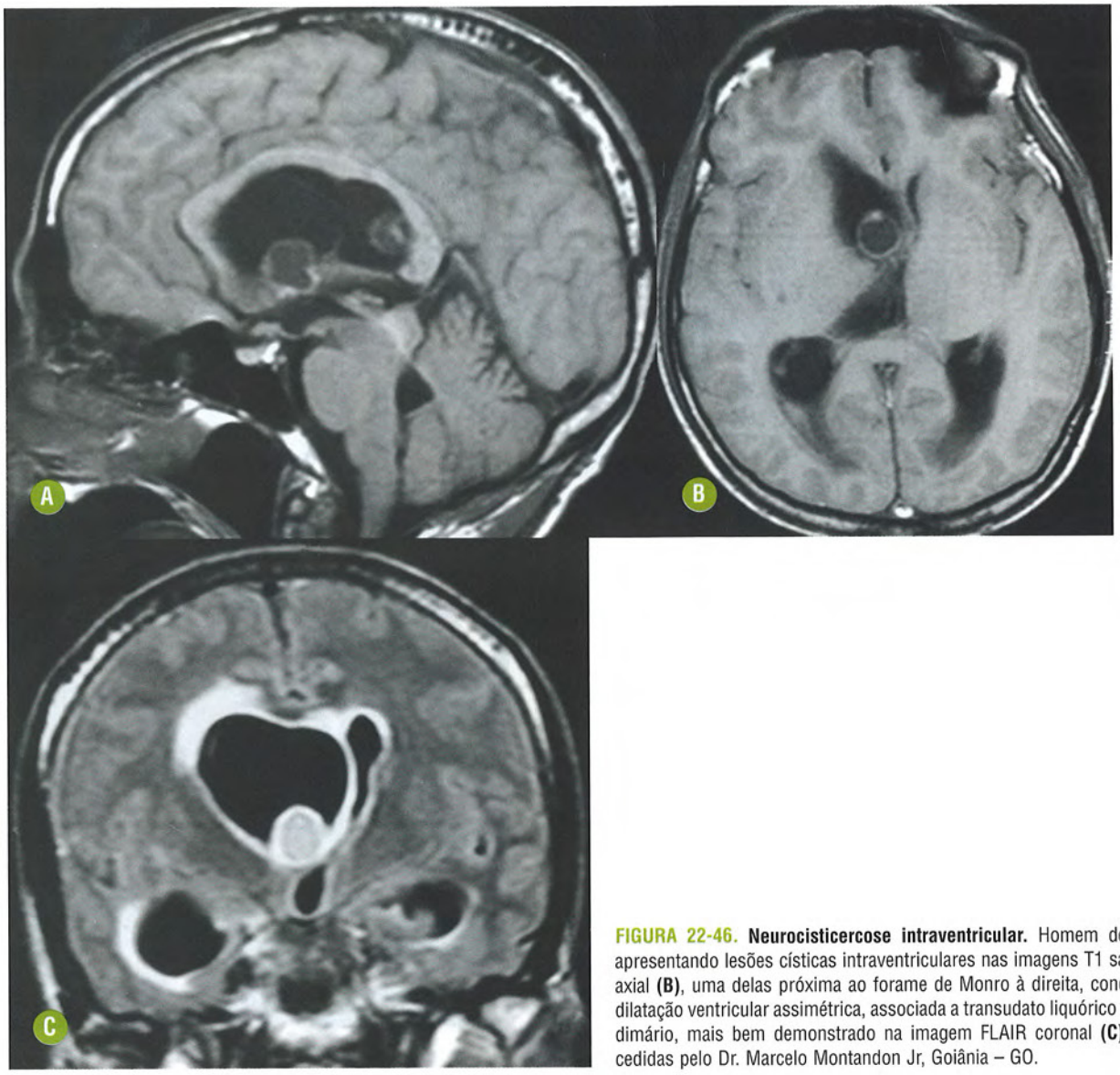

FIGURA 22-46. **Neurocisticercose intraventricular.** Homem de 50 anos apresentando lesões císticas intraventriculares nas imagens T1 sagital **(A)** e axial **(B)**, uma delas próxima ao forame de Monro à direita, condicionando dilatação ventricular assimétrica, associada a transudato liquórico transependimário, mais bem demonstrado na imagem FLAIR coronal **(C)**. Imagens cedidas pelo Dr. Marcelo Montandon Jr, Goiânia – GO.

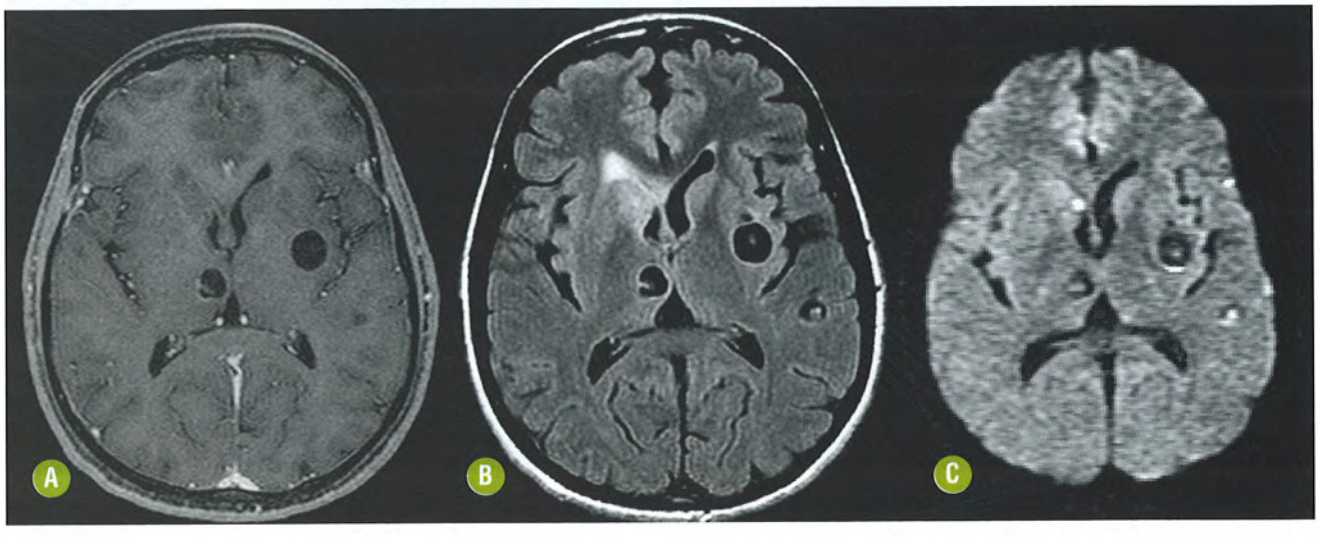

FIGURA 22-47. **Neurocisticercose vesicular.** Imagens axiais em T1 pós-gadolínio **(A)** e FLAIR **(B)** demonstrando lesão cística, na junção corticossubcortical da região insular esquerda e no tálamo direito, contendo pequeno escólex, que apresenta leve sinal hiperintenso em FLAIR e difusão **(C)**.

Atenção maior deve ser dada às lesões que obstruem ou podem obstruir a circulação liquórica, particularmente aquelas intraventriculares associadas ao risco aumentado de pior desfecho.

DIAGNÓSTICO DIFERENCIAL

Entre os diagnósticos diferenciais destacamos os seguintes:

- Abscesso: lesão com impregnação anelar pelo contraste, que geralmente encontra-se circundada por edema vasogênico. A difusão é útil nesta distinção ao mostrar difusibilidade restrita nos abscessos piogênicos;
- Tuberculose: a apresentação com lesão cística é rara e usualmente associa-se a leptomeningite. A forma encefalítica focal que não progride da forma prevista sempre deverá suscitar diferenciação com tuberculoma;
- Neoplasia: algumas formas encefalíticas focais da NCC podem simular processos neoplásicos primários ou metástases de tamanhos variados. A parede das lesões neoplásicas é mais espessa e apresenta impregnação irregular pelo contraste. A perfusão aumentada em tumores de alto grau é um dado que auxilia no diagnóstico diferencial;
- Cisto aracnóideo: lesão solitária, extra-axial, com paredes finas e sem impregnação pelo contraste;
- Espaço perivascular dilatado: sua intensidade de sinal é semelhante à do LCS e não apresenta impregnação pelo contraste. Exibe certas localizações típicas mais frequentes, como junto à comissura anterior, tronco encefálico e regiões subinsulares.

■ Cisto Hidático

INTRODUÇÃO

Generalidades

A hidatidose cerebral é uma condição rara, causada pelo *Echinococcus granulosus* ou *E. multilocularis*, que acomete menos de 2% dos indivíduos infectados, em que 75% são crianças. A maior parte das lesões acomete o território da artéria cerebral média, especialmente o lobo parietal. A infecção ocorre pela ingestão de água ou comida contaminada.

Achados Clínicos e Laboratoriais

Devido ao crescimento extremamente lento, estas lesões só causam sintomas quando atingem grandes dimensões, promovendo efeito expansivo, náuseas, vômitos, cefaleia, crises epilépticas, papiledema, paralisia de nervos cranianos e déficit neurológico focal.

Achados Histopatológicos

O cisto apresenta três camadas. A externa, uma cápsula densa e fibrosa formada por reação ao parasita e composta por tecido glial, a camada intermédia, composta por uma membrana de mucopolissacarídeos laminada e, por último, a camada interna germinal, contendo o parasita.

ACHADOS DE IMAGEM

A maioria das lesões é solitária, podendo romper e formar múltiplas pequenas lesões. Geralmente é demonstrada lesão cística, uniloculada, bem definida, com paredes finas, cujo conteúdo tem intensidade de sinal semelhante à do LCS. Não está associada a edema perilesional e não exibe impregnação pelo contraste. Pode invadir a meninge e remodelar a tábua interna da calota craniana.

Calcificação da parede ou de septo interno ocorre em menos de 1% dos casos. Sinal hipointenso em T2/FLAIR é característico, porém pouco específico, visto que outras lesões infecciosas também apresentam tal achado e até mesmo algumas neoplasias. A ruptura de uma lesão pode causar uma reação inflamatória, com consequente impregnação pelo contraste e edema perilesional.

A ERM pode revelar elevação dos picos de lactato, succinato e acetato dentro do cisto hidático. Não se observa difusibilidade restrita nas imagens de difusão.

Recomendações

O diagnóstico de equinococose cerebral é mais bem aplicado às grandes lesões císticas íntegras, que podem ou não ser septadas, com realce mínimo ou ausente e que produzem manifestações decorrentes do efeito compressivo sobre o parênquima adjacente. Particularidades epidemiológicas devem ser observadas antes da formulação desta hipótese específica.

DIAGNÓSTICO DIFERENCIAL

- Neoplasia: as lesões tumorais císticas geralmente apresentam parede mais espessa e algo irregular, com impregnação pelo contraste. A maioria das neoplasias que têm componente cístico apresenta nódulo mural irregular, como o astrocitoma pilocítico e o hemangioblastoma. As sequências avançadas de RM podem ajudar no diagnóstico diferencial.
- Abscesso piogênico: geralmente apresenta halo hipointenso em T2/FLAIR, com impregnação pelo contraste e difusibilidade restrita de seu conteúdo.
- Cisto porencefálico: área de encefalomalacia, geralmente secundária a insulto vascular na vida precoce, que não realça após a administração de contraste. É tipicamente circundado por gliose e pode comunicar-se com o sistema ventricular.

■ Neuroesquistossomose

INTRODUÇÃO

Generalidades

Esquistossomose (bilharzíase) é uma doença parasitária causada por trematódeos sanguíneos com alta prevalência em regiões tropicais e subtropicais. O parasita é veiculado por caramujos específicos cuja distribuição determina a prevalência das três diferentes espécies mais comuns do gênero *Schistosoma* responsáveis pela doença humana: *S. mansoni*, *S. haematobium* e *S. japonicum*. O *S. mansoni* é o único encontrado no continente americano.

Achados Clínicos e Laboratoriais

O comprometimento do SNC é incomum, e a forma mielorradicular a mais comum. Entretanto alguns indivíduos oriundos de zonas endêmicas podem apresentar lesões encefálicas focais até alguns anos após se afastarem do ambiente original. A esquistossomose encefálica pelo *S. mansoni* é rara, considerando-se o grande número de pessoas com as outras formas

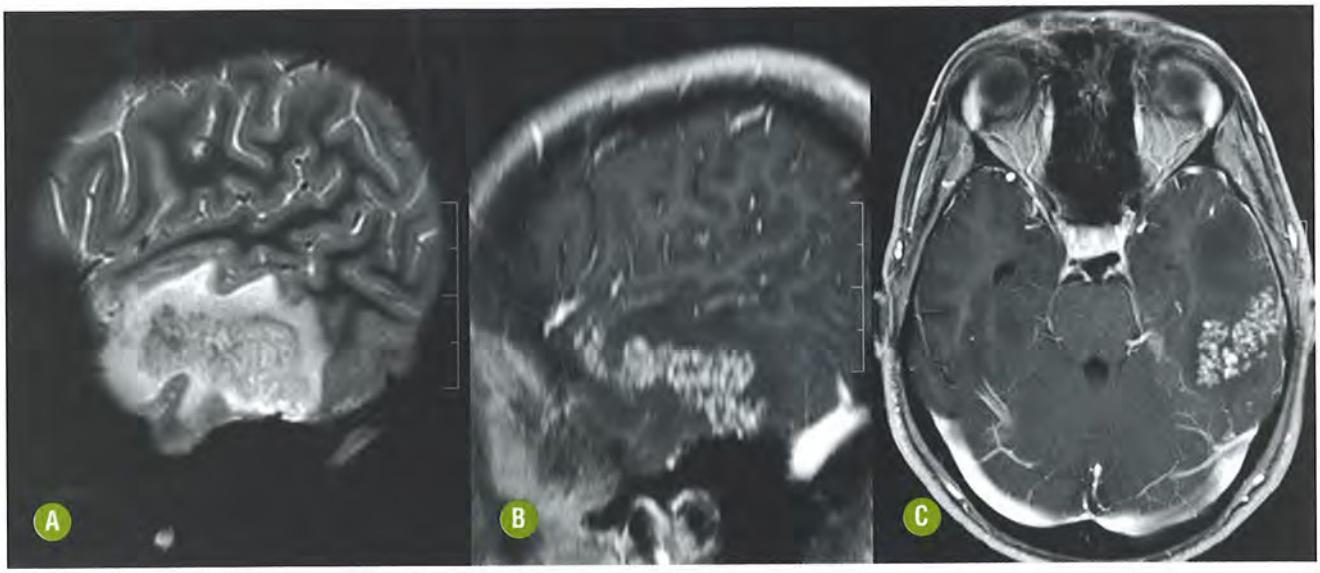

FIGURA 22-48. Neuroesquistossomose. Indivíduo oriundo de zona endêmica de esquistossomose apresentou crise epiléptica. Imagem sagital T2 **(A)** e T1 pós-gadolínio sagital **(B)** e axial **(C)** demonstrando o típico padrão com hipossinal em T2 e impregnação heterogênea linear, circundado por múltiplos focos nodulares puntiformes, de aspecto arboriforme, associado a extenso edema vasogênico. Imagens cedidas pelo Dr. Leonardo Avanza, Vitória-ES.

da doença. O comprometimento é determinado pela deposição de ovos no parênquima e nas leptomeninges, com manifestações variáveis de cefaleia, crises epilépticas, papiledema, sinais neurológicos focais, nistagmo e ataxia.

Os estudos laboratoriais podem confirmar a presença de eosinófilos no sangue periférico e no LCS, além de pleocitose leve e hiperproteinorraquia. A positividade de reações no LCS auxilia na confirmação diagnóstica.

Achados Histopatológicos

A esquistossomose é uma parasitose com ciclo pulmonar, mas admite-se que a migração dos parasitas e/ou de seus ovos possa percorrer o fluxo retrógrado arterial ou venoso desde a região abdominal, com deposição em qualquer ponto da árvore vascular, incluindo o SNC. Por esta via, é mais provável que um parasita maior e com a configuração espiculada do *S. mansoni* tenha mais dificuldade para atingir o encéfalo, justificando a maior ocorrência de lesões no cone medular e nas raízes da cauda equina. A deposição dos ovos desencadeará uma reação granulomatosa focal típica com delimitação do processo por células epitelioides e edema, usualmente sem necrose.

ACHADOS DE IMAGEM

A TC usualmente demonstra área hiperdensa circundada por edema vasogênico e associada a efeito expansivo moderado. A injeção de contraste evidencia impregnação algo heterogênea e discretamente irregular. O comprometimento multifocal pode ser observado mais raramente.

A RM demonstra lesão com hipossinal em T1, na qual é possível distinguir diminutos focos agrupados, hipointensos em T2/FLAIR. A injeção intravenosa do gadolínio possibilita identificar um aspecto bastante peculiar de impregnação que corresponde à resposta granulomatosa decorrente da deposição local dos ovos, que assume padrão de impregnação linear circundado por múltiplos focos nodulares puntiformes, de aspecto arboriforme (Fig. 22-48).

Recomendações

Embora o padrão de imagens mais típico não esteja presente em todos os casos e tampouco possa ser considerado patognomônico da neuroesquistossomose, quando observado em indivíduo proveniente de área endêmica, justifica o tratamento específico, mesmo sem a obtenção de material para biópsia. A presença de eosinófilos no LCS é argumento que corrobora esta hipótese específica.

DIAGNÓSTICO DIFERENCIAL

A caracterização do padrão de realce mais típico permite incluir apenas uma lista muito pequena de possibilidades diferenciais.

- Impregnação ao longo dos espaços de Virchow-Robin: a demonstração de pequenos nódulos agrupados de impregnação anormal subcortical ou periventricular permite incluir sempre as possibilidades de neurossarcoidose, vasculite primária e linfoma. Geralmente nestas condições o exame do LCS não demonstra eosinófilos.
- Neurocriptococose: também pode simular este padrão de realce, todavia a distribuição menos agrupada, demonstrando focos nodulares pequenos ao longo dos espaços perivasculares mais profundos, possibilita a diferenciação. A coexistência de pseudocistos gelatinosos denuncia a natureza criptocócica da infecção.

AGRADECIMENTOS

Agradecimentos ao Dr. Antônio J. Rocha – São Paulo-SP pelas imagens cedidas (*).

LITERATURA RECOMENDADA

1. Aiken AH. Central nervous system infection. Neuroimaging Clin N Am 2010;20(4):557-580.
2. Braga F, Rocha AJ, Gomes HR, et al. Noninvasive MR cisternography with fluid-attenuated inversion recovery and 100% supple-

mental O(2) in the evaluation of neurocysticercosis. AJNR AM J Neuroradiol 2004;25:295-297.
3. Castillo M. Imaging of neurocysticercosis. Semin Roentgenol 2004;39:465-473.
4. Chang KH, han MH. MRI of CNS parasitic diseases. J Magn Reson Imaging 1998;8:297-307.
5. Corr P. Imaging of neuro-AIDS. J Psychosom Res 2006;61(3): 295-299.
6. Cruz Jr LCH, Domingues RC. Intracranial Infections. In: Atlas SW. Magnetic Resonance Imaging of the Brain and Spine. Philadelphia: Lippincott Williams & Wilkins; 2009:929-1025.
7. Cruz Jr LCH, Gasparetto EL, Domingues RC. Imagem na Neuroinfecção. In: Puccioni-Sohler M. Diagnóstico de Neuroinfecção com Abordagem dos Exames do Líquido Cefalorraquidiano e Neuroimagem. Rio de Janeiro: Rubio, 2008. P.129-154.
8. Falcone S, Post MJ. Encephalitis, cerebritis, and brain abscess: pathophysiology and imaging findings. Neuroimaging Clin N AM 2000;10:333-353.
9. Ferrari TC, Moreira PR. Neuroschistosomiasis: clinical symptoms and pathogenesis. Lancet Neurol 2011;10(9):853-64.
10. Gasparetto EL, Liu CB, de Carvalho Neto A, e cols. Central nervous system paracoccidioidomycosis: Imaging findings in 17 cases. J Comput Assist Tomogr 2003;27:12-17.
11. Gaviani P, Schwartz RB, Hedley-White ET, et al. Diffusion-weighted imaging of fungal cerebral infection. AJNR AM J Neuroradiol 2005;26:1115-1121.
12. Guo AC, Provenzale JM, Cruz Jr LCH, e cols. Cerebral abscesses: investigation using apparent diffusion coefficient maps. Neuroradiology 2001;43(5):370-374.
13. Henneke M, Diekmann S, Ohlenbusch A, et al. RNASET2-deficient cystic leukoencephalopathy resembles congenital cytomegalovirus brain infection. Nat Genet 2009;41(7):773-775.
14. Hynson JL, Kornberg AJ, Coleman LT, e cols. Clinical and neuroradiologic features of acute disseminated encephalomyelitis in children. Neurology 2001;56:1308-1312.
15. Kallenberg K, Schulz-Schaeffer WJ, Jastrow U, et al. Creutzfeldt-Jakob disease: comparative analysis of MR imaging sequences. AJNR AM J Neuroradiol 2006;27(7):1459-1462.
16. Kamezawa Y, Schimozuru T, Niiro M, et al. MRI of cerebral cryptococcal granuloma. Neuroradiology 2000;42:441-443.
17. Kanamalla US, Ibarra RA, Jinkins JR. Imaging of cranial meningitis and ventriculitis. Neuroimaging Clin N AM 2000;10:309-331.
18. Kastrup O, Wanke I, Maschke M. Neuroimaging of infections. NeuroRx 2005; 2(2):324-332.
19. Katti MK. Pathogenesis, diagnosis, treatment, and outcome aspects of cerebral tuberculosis. Med sci Monit 2004;10:RA215-29.
20. Kiroğlu y, Calli C, Yunten N, et al. Diffusion-weighted MR imaging of viral encephalitis. Neuroradiology. 2006;48(12):875-80.
21. Lai PH, Li KT, Hsu SS et al. Pyogenic Brain Abscess: Findings from In Vivo 1.5-T and 11.7-T In Vitro Proton MR Spectroscopy. AJNR Am J Neuroradiol 2005;26:279-288.
22. Liu H, Lim CC, Feng X, et al. MRI in cerebral schistosomiasis: characteristic nodular enhancement in 33 patients. AJR Am J Roentgenol 2008;191:582-588.
23. Lucato TL, Barbosa Jr A, Andrade CS, Amato Filho ACS. Doenças Infecciosas e Inflamatórias do Sistema Nervos Central. In: Leite CC, Amaro Jr E, Lucato LT. Neurorradiologia: Diagnóstico por Imagem das Alterações Encefálicas. Rio de Janeiro: Guanabara Koogan, 2008. p. 215-287.
24. Maschke M, Kastrup O, Forsting M, Diener HC. Update on neuroimaging in infectious central nervous system disease. Curr Opin Neurol 2004;17(4):475-480.
25. Ramsey RG, Gean AD. Neuroimaging of AIDS. I. Central nervous system toxoplasmosis. Neuroimaging Clin N AM 1997;7: 171-186.
26. Rocha AJ, Maia Jr AC, Ferreira NP, et al. Granulomatous diseases of the central nervous system. Top Magn Reson Imaging 2005;16:155-187.
27. Rumboldt Z. Imaging of Topographic Viral CNS Infections, Neuroimag Clin N Am 2008;18:85-92.
28. Singh P, Kochhar R, Vasnishta RK, et al. Amebic meningoencephalitis: spectrum of imaging findings. AJNR AM J Neuroradiol 2006;27:1217-1221.
29. Solbrig MV, Hasso AN, Jay CA. CNS viruses – diagnostic approach. Neuroimaging Clin N Am 2008;18(1):1-18.
30. Thurnher MM, Sundgren PC. Imaging of slow viruses. Neuroimaging Clin N Am. 2008;18(1):133-148.
31. Tung GA, Rogg JM. Diffusion-weighted imaging of cerebritis. AJNR AM J Neuroradiol 2003;24:1110-1113.
32. Valcour V, Sithinamsuwan P, Letendre S et al. Pathogenesis of HIV in the Central Nervous System. Curr HIV/AIDS Rep 2011;8:54-61.
33. Zetola NM, Klausner JD. Syphilis and HIV infection: an update. Clin Infect Dis 2007;44:1222-1228.



23 CAPÍTULO

Doenças Neurodegenerativas e Síndromes Demenciais

Antônio José da Rocha
Hugo Pereira Pinto Gama
Felipe Torres Pacheco

INTRODUÇÃO

Generalidades

No século XX, o mundo experimentou grandes transformações que se refletiram na distribuição etária da população, com significativas mudanças das causas de morbimortalidade, que culminaram no aumento e no envelhecimento da população mundial, inclusive nos países em desenvolvimento. Segundo a Organização Mundial da Saúde (OMS), tem sido verificado o aumento da expectativa de vida da população global, que passou de 49,5 anos na década de 1950 para 73 anos em 2008. Como esperado, esse processo de envelhecimento populacional vem acompanhado de um aumento significativo na incidência das doenças crônicas e daquelas degenerativas, que afetam diferentes órgãos e tecidos, inclusive o sistema nervoso central (SNC).

A expressão doenças neurodegenerativas se presta à descrição de diversas doenças que afetam o SNC, caracterizadas mais frequentemente por disfunção e perda neuronal progressiva. As doenças neurodegenerativas são causadas por substratos anatomopatológicos distintos que determinam manifestações clínicas específicas ou, pelo menos, previsíveis, de acordo com a sua distribuição.

As classificações das doenças neurodegenerativas têm sido objeto de constantes mudanças, de acordo com o foco de cada especialidade. O avanço da neurogenética e os constantes aprimoramentos de técnicas de imuno-histoquímica têm trazido contribuições para o estudo mais detalhado dos aspectos moleculares e histopatológicos das diversas afecções neurodegenerativas. Contudo a abordagem que nos parece mais palatável à prática neurorradiológica em curso deve combinar as informações atuais com aquelas da neurologia clássica, considerando para tanto as correlações clinicopatológicas mais bem definidas aos padrões de imagens estruturais e funcionais, visando ao diagnóstico morfoestrutural e funcional. Abordaremos, assim, o acometimento dos diferentes sistemas neuronais isolados ou pela combinação de suas conexões corticais, cerebelares e do tronco encefálico, com manifestações simétricas ou assimétricas, segundo os padrões combinados de imagem e clínica.

Não pode passar ao largo a diferença entre doença neurodegenerativa e síndrome demencial. O termo demência descreve uma síndrome clínica caracterizada por declínio de algumas funções mentais, que afeta predominantemente o domínio da cognição, com perda da independência do indivíduo e prejuízo de suas relações sociais. Trata-se, portanto, de uma manifestação neurodegenerativa que reflete o predomínio do acometimento do córtex. Uma síndrome demencial pode ser progressiva e compor a principal manifestação de uma doença específica, como na doença de Alzheimer (DA), ou fazer parte de um quadro neurológico estático, como nas sequelas de lesões corticais por encefalite.

O diagnóstico das doenças neurodegenerativas, em geral, e das síndromes demenciais, em particular, demanda a comprovação de déficits ou incapacidades neurológicas por meio de testes específicos. Faz-se, a rigor, um elaborado escrutínio das habilidades dos diferentes sistemas neurológicos, visando com-

provar o declínio de seu desempenho, em grau patológico e além daquele esperado para o envelhecimento normal.

ENVELHECIMENTO NORMAL

INTRODUÇÃO

Generalidades

O envelhecimento populacional é uma condição que vem sendo observada virtualmente em todos os países. Dados da OMS indicam que o número total de idosos (indivíduos acima de 60 anos de idade) era de 605 milhões em todo o mundo no ano de 2000 e prevêem que aumente para cerca de 1,2 bilhão em 2025. Estima-se que 60% dos idosos vivam em países em desenvolvimento. É esperado que este percentual aumente para cerca de 75% no ano de 2025 e para 85% em 2050. Faz-se, portanto, necessário que as diversas especialidades médicas se familiarizem com as particularidades do atendimento ao idoso, bem como com as alterações determinadas pelo envelhecimento encefálico normal.

O envelhecimento do encéfalo pode ser classificado em normal e patológico, sendo que muitas vezes a distinção entre ambos não pode ser alcançada pela análise mais completa das diferentes técnicas da neuroimagem moderna.

A consequência mais frequente do envelhecimento encefálico patológico é o desenvolvimento de doenças degenerativas, nas quais é possível identificar manifestações combinadas que determinam síndromes ou doenças específicas. O envelhecimento normal, por outro lado, não é acompanhado de manifestações clínicas expressivas, e pode ser subdividido em envelhecimento encefálico bem-sucedido, com mínimas alterações morfológicas observadas na comparação com indivíduos mais jovens, e envelhecimento encefálico típico ou usual, com o surgimento de alterações estruturais previsíveis.

Os indivíduos com envelhecimento encefálico normal bem-sucedido são assintomáticos e a avaliação pelos diferentes métodos de imagem demonstra aparência normal ou apenas alterações estruturais mínimas. Naqueles com envelhecimento encefálico usual, as alterações estruturais estarão mais presentes, porém sem repercussões clínicas. As alterações mais previsíveis devem ser entendidas como a ocorrência de perda volumétrica leve ou moderada do tecido encefálico, alargamento dos espaços perivasculares de Virchow-Robin (EPV), pela presença variável de focos de alteração de sinal na substância branca, focos esparsos de hemorragia e depósito de ferro, principalmente nos núcleos da base.

A perda volumétrica de tecido encefálico usualmente pode ser observada a partir da sexta década da vida e tornar-se-á mais pronunciada a partir da sétima década. Acomete o encéfalo de forma global, sendo a perda predominante da substância cinzenta cortical mais acentuada nas regiões anteriores.

Apesar da difícil distinção entre o envelhecimento normal e o patológico, é importante para o radiologista reconhecer as alterações mais características do envelhecimento encefálico, suas interações com enfermidades sistêmicas, como o diabetes e a hipertensão arterial, e as alterações neurodegenerativas. O desenvolvimento de técnicas modernas de avaliação por imagem, notadamente as sequências de espectroscopia de prótons (ERM), perfusão (PWI) e tensor de difusão (DTI) por ressonância magnética, associadas às modernas técnicas de medicina nuclear com estudos metabólicos por tomografia por emissão de pósitrons (PET) e estudos de perfusão por meio da tomografia computadorizada com emissão de fóton único (SPECT), tem se mostrado útil neste cenário.

Achados Clínicos

Indivíduos com envelhecimento normal não costumam apresentar sinais ou sintomas clínicos atribuíveis a manifestações neurológicas específicas. Todavia pode ser observado prejuízo do desempenho dos mesmos quando submetidos a testes neuropsicológicos específicos, nos quais déficits cognitivos mínimos podem estar presentes.

Achados Histopatológicos

Estudos de autópsia sugerem que o afilamento cortical, a perda de substância branca e, em alguns casos, a presença de microinfartos corticais sejam os principais responsáveis pela perda volumétrica do tecido encefálico. Uma série de estudos recentes sugere ainda que a perda de substância cinzenta predomine, em detrimento da redução observada na substância branca, com predomínio do acometimento nos lobos frontais e parietais.

O alargamento dos EPV representa a expansão do espaço subaracnóideo ao redor dos pequenos vasos e é frequentemente demonstrado nos indivíduos com envelhecimento normal.

O acúmulo de ferro decorre do depósito intraneuronal de ferritina que pode ou não estar associado a outras substâncias, como a lipofuscina. Acomete principalmente as áreas relacionadas com a atividade motora, como os núcleos da base, particularmente o globo pálido, o corpo estriado, o núcleo subtalâmico, a substância negra e o núcleo denteado do cerebelo.

ACHADOS DE IMAGEM

Tomografia Computadorizada (Fig. 23-1)

Leve/moderada perda volumétrica do tecido encefálico: ocorre de forma global, mas pode ser mais evidente nas regiões anteriores e é caracterizada por alargamento do sistema ventricular, bem como acentuação dos sulcos corticais e das fissuras cerebrais.

Alargamento dos EPV: notadamente adjacente às extremidades da comissura anterior, na região dos núcleos da base, no mesencéfalo e na substância branca do centro semioval.

Tênue hipoatenuação da substância branca periventricular e do centro semioval: provavelmente relacionada com microangiopatia e/ou gliose.

Alterações vasculares: espessamento e calcificações parietais nas artérias dos sistemas carotídeos e vertebrobasilar, focos lacunares e micro-hemorragias. Estas últimas, por sua vez, são pouco caracterizadas na TC, sendo mais bem avaliadas por meio de aquisições específicas de RM.

Calcificações fisiológicas nos núcleos da base, principalmente nos globos pálidos.

Ressonância Magnética

- Leve/moderada perda volumétrica de tecido encefálico: ocorre de forma global e é caracterizada por alargamento do sistema ventricular e também acentuação dos sulcos corticais e das fissuras cerebrais.

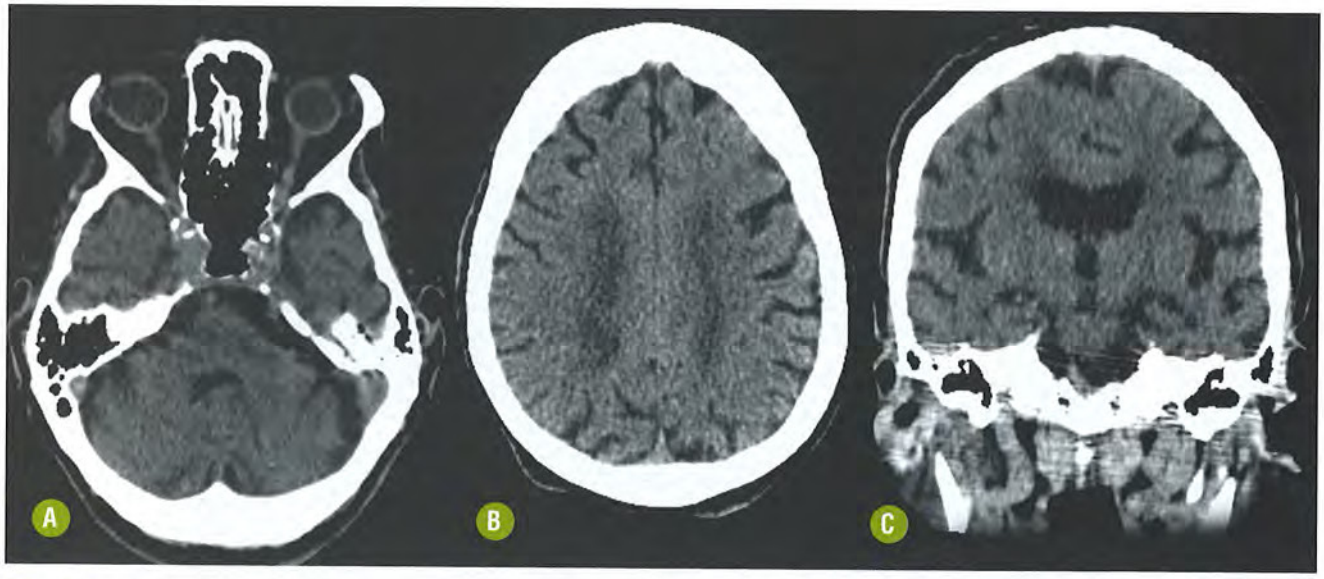

FIGURA 23-1. Tomografia computadorizada no envelhecimento encefálico. Imagens axiais de TC do encéfalo sem contraste **(A-B)** demonstram alargamento dos sulcos corticais e do sistema ventricular neste indivíduo sem alterações cognitivas (78 anos). Observe a hipoatenuação da substância branca periventricular atribuída à microangiopatia/gliose. A imagem coronal **(C)** demonstra aspecto tomográfico normal dos lobos temporais.

Há preservação das estruturas mesiais temporais (Fig. 23-2).

- Alargamento dos EPV: notadamente adjacente às extremidades da comissura anterior, regiões subcorticais frontais e insulares, bem como na região dos núcleos da base, mesencéfalo e substância branca do centro semioval. Apresentam forma redonda, ovoide ou alongada, com intensidade de sinal semelhante à do líquido cerebrospinal (LCS) em todas as sequências, mais frequentemente sem halo de hipersinal nas sequências T2/FLAIR.
- Focos de hipersinal na substância branca periventricular e dos centros semiovais observados nas sequências T2/*fluid attenuated inversion recovery* (FLAIR) relacionados com microangiopatia e/ou gliose. Os focos hiperintensos em T2/FLAIR são subdivididos de acordo com sua topografia, podendo ocorrer na substância branca subcortical, ou nas regiões periventriculares. Estes focos podem resultar apenas de condições fisiológicas ou decorrer de dano microvascular da idade ou hipertensão arterial.
- Alterações vasculares: tortuosidade vascular, focos lacunares e micro-hemorragias (mais bem demonstradas nas sequências de suscetibilidade magnética, *susceptibility weighted imaging* (SWI) ou T2*, geralmente localizados nos núcleos da base e tálamos).
- Depósito de ferro e íons paramagnéticos: caracterizado como focos de marcado hipossinal nas sequências de suscetibilidade magnética localizados nos núcleos da base, núcleos subtalâmicos, substância negra e núcleos denteados do cerebelo.
- A ERM pode evidenciar predominantemente a redução do pico de N-acetil-aspartato (NAA), tanto na substância branca quanto na cinzenta.
- Os estudos com DTI em pessoas com idade avançada demonstram redução dos valores de anisotropia fracionada (AF) e aumento dos valores do mapa de coeficiente de difusão aparente (ADC) na substância branca. Estas alterações são decorrentes da perda axonal e da desmielinização.
- A taxa de transferência de magnetização (MTR) está reduzida em idades avançadas, particularmente no corpo caloso e na substância branca do lobo frontal. A redução dos valores de MT pode ser demonstrada mesmo na ausência de alterações estruturais nas sequências convencionais.

Recomendações

A análise da região mesial do lobo temporal pode ser feita por interpretação visual, medidas lineares ou volumetria. Para a interpretação visual (subjetiva) devem ser obtidas imagens coronais ponderadas em T1 ou T2, com angulação perpendicular ao maior eixo dos hipocampos. As estruturas a serem avaliadas incluem a largura da fissura corióidea, a largura do corno temporal e a espessura do hipocampo. No envelhecimento normal, há relativa preservação destas estruturas, enquanto na DA há acentuada atrofia das estruturas mesiais temporais.

Medidas lineares incluem a medida da distância fimbriossubicular, permitindo a avaliação do sulco hipocampal. O alargamento do sulco hipocampal é visto na DA e preservação do mesmo favorece o envelhecimento normal.

DIAGNÓSTICO DIFERENCIAL

- Infartos lacunares: faz diagnóstico diferencial com o alargamento focal dos EPV. Ao contrário dos EPV, o infarto lacunar costuma apresentar halo de hipersinal na sequência FLAIR.
- Demência vascular: os focos hiperintensos em T2/FLAIR constituem achados comuns em adultos e, principalmente, em idosos. A distribuição periventricular adjacente aos cornos ventriculares e aqueles puntiformes na substância branca são atribuídos ao envelhecimento normal, enquanto aqueles maiores e mais numerosos e os confluentes na substância branca são usualmente relacionados com hipertensão arterial sistêmica (HAS). Os focos periventriculares

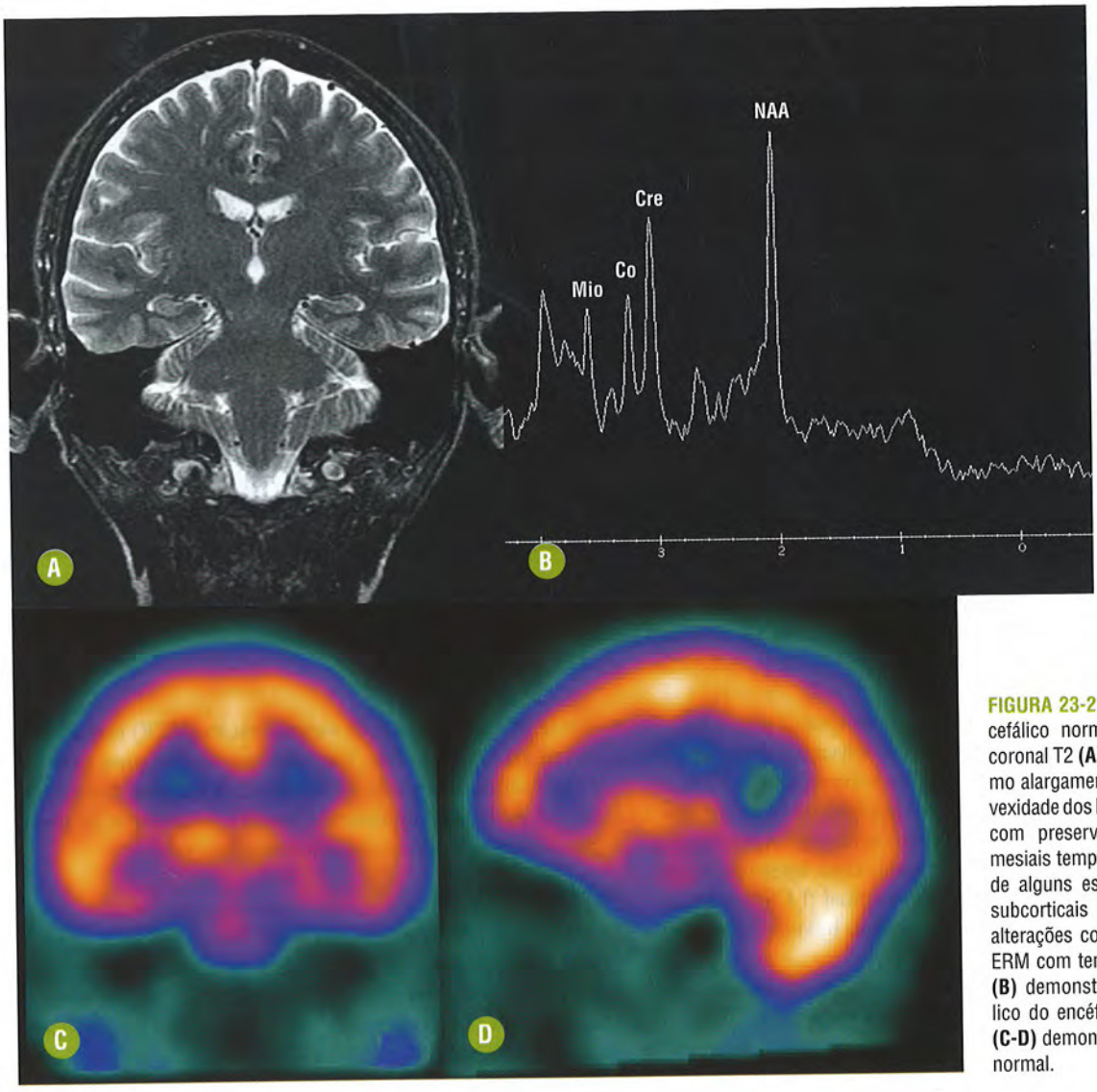

FIGURA 23-2. Envelhecimento encefálico normal. Imagem de RM coronal T2 **(A)** demonstrando mínimo alargamento de sulcos na convexidade dos hemisférios cerebrais, com preservação das estruturas mesiais temporais e o alargamento de alguns espaços perivasculares subcorticais neste indivíduo sem alterações cognitivas (60 anos). A ERM com tempo de eco de 30 ms **(B)** demonstra o padrão metabólico do encéfalo normal. A SPECT **(C-D)** demonstra perfusão cerebral normal.

"em banda" e aqueles que se estendem à substância branca profunda também são atribuídos ao dano microvascular, geralmente por HAS.

- Doença de Alzheimer: a atrofia encefálica predomina nas regiões temporal e parietal e, caracteristicamente, há acometimento com atrofia da região mesial do lobo temporal (hipocampos, giros para-hipocampais e amígdalas). As alterações de imagem ocorrem em indivíduos sintomáticos e a utilização de testes neuropsicológicos é fundamental para o diagnóstico.
- Degenerações corticais assimétricas: também ocorrem em indivíduos sintomáticos. Incluem-se neste espectro a degeneração lobar frontotemporal (complexo Pick), a degeneração corticobasal e a degeneração cortical posterior. Cada uma destas variantes apresenta manifestações clínicas específicas e os estudos de imagem demonstram atrofia seletiva de determinadas regiões, traduzindo o acometimento degenerativo de um sistema neurológico. Um cuidado particular deve ser tomado ao valorizarmos atrofias assimétricas, que muitas vezes resultam apenas de achados fortuitos em indivíduos assintomáticos.

DEMÊNCIA

INTRODUÇÃO

Generalidades

O termo demência designa uma síndrome clínica caracterizada pelo declínio das funções cognitivas, com perda da independência pessoal e social, com incapacidade para a realização das atividades da vida diária em um indivíduo anteriormente competente.

Embora o prejuízo da memória constitua o distúrbio central de uma síndrome demencial, outros domínios podem estar comprometidos, como linguagem, praxia, percepção visual, raciocínio, juízo crítico, execução de tarefas e tomada de decisões. Defeitos isolados da memória (amnésia) ou da linguagem (afasia) não se qualificam para o diagnóstico de demência. O termo demência também não se aplica aos indivíduos com retardo mental, pois estes nunca chegaram a ser intelectualmente competentes.

Do ponto de vista fisiopatológico, a demência ocorre quando os sistemas cerebrais responsáveis por aprendizado, memória, linguagem, emoção e raciocínio apresentam disfunção

devido a qualquer processo mórbido neurológico. Pode ocorrer de forma súbita e permanecer estável ao longo dos anos, como ocorre nos casos de demência após traumatismo cranioencefálico, insulto hipóxico-isquêmico ou na sequela de uma encefalite. Contudo, mais comumente a demência desenvolve-se de forma insidiosa e tem caráter progressivo, como ocorre na DA e na hidrocefalia crônica do adulto. A Tabela 23-1 lista as causas mais frequentes de demência progressiva.

O aumento da incidência dos casos de demência está relacionado basicamente com a notável ampliação da longevidade no mundo atual, uma vez que a idade avançada representa o principal fator de risco. A prevalência é maior em mulheres e quase dobra a cada cinco anos após os 65 anos de idade: de 0,8% na faixa etária entre 65-69 anos para 28,5% acima dos 90 anos de idade.

Existem diversas causas de demência, portanto o diagnóstico deve ser feito de forma criteriosa e exige uma abordagem multidisciplinar. Os indivíduos devem ser submetidos a avaliação neuropsicológica, testes laboratoriais (hemograma, LCS, sorologia para sífilis, avaliação metabólica, dosagem de hormônio tireoestimulante [TSH] e vitamina B12), avaliação por imagem (tomografia computadorizada [TC] ou ressonância magnética [RM] do encéfalo) e eletroencefalograma (EEG). Todo este esforço é baseado na tentativa de identificação de uma causa tratável de demência (Tabela 23-2).

As formas clássicas acometem idosos e são denominadas demências senis (acima de 65 anos), como é o caso da DA, da demência vascular (DV) e da demência por corpos de Lewy. Existem, todavia, síndromes demenciais que acometem indivíduos mais jovens, chamadas demências pré-senis (antes dos 65 anos), representadas pelo complexo Pick, doença de Huntington e degeneração cortical posterior.

DOENÇA DE ALZHEIMER

INTRODUÇÃO

Generalidades

A doença de Alzheimer foi descrita inicialmente por Aloïs Alzheimer, em 1906, e atualmente representa a principal síndrome demencial nos países ocidentais (50%-60% dos casos). Acomete cerca de 5 milhões de indivíduos nos Estados Unidos e 17 milhões em todo o mundo.

A idade avançada representa o principal fator de risco, sendo que a doença afeta 1% da população entre 60 e 70 anos de idade e cerca de 6% a 8% das pessoas acima dos 85 anos de idade.

História familiar de demência é encontrada em 25% dos casos. Parentes de primeiro grau de indivíduos com DA de início tardio (60-80 anos) apresentam duas vezes mais risco de desenvolvê-la ao longo da vida. Além disso, a prevalência da DA é maior entre gêmeos monozigóticos quando em comparação com os dizigóticos.

A única mutação relacionada com a DA de início tardio é a variante genética que codifica a apolipoproteína E4 (APOE E4). A presença do alelo da APOE E4 aumenta o risco de desenvolver DA em duas a três vezes quando em comparação com indivíduos que não apresentam esta mutação. A presença de duas cópias do alelo da APOE E4 pode elevar este risco a cinco ou mais vezes.

Podem ser observados casos de DA com padrão de herança autossômica dominante, o que corresponde a menos de 5% do total de casos, em que as manifestações clínicas surgem de forma precoce, entre 30 e 40 anos de idade. Acredita-se que metade destes casos esteja relacionada a mutações nos genes que codificam a proteína precursora amiloide, a pré-senilina 1 ou a pré-senilina 2. Apesar de centenas de famílias carrearem estas mutações, elas são responsáveis por apenas uma minoria dos casos de DA.

O início da doença é insidioso e as manifestações clínicas evoluem ao longo de vários anos. Apesar disso, a evolução progressiva é inexorável, levando à incapacidade mental e funcional, culminando com a morte. A sobrevida média está entre 8 a 13 anos após o início das manifestações.

Um estado de transição, referido como transtorno cognitivo leve, muitas vezes precede as primeiras manifestações da DA. Trata-se de um período intermediário, no qual o indivíduo apresenta alteração da memória de forma um pouco mais acentuada do que o esperado para a sua faixa etária, mas, no entanto, ainda não preenche os critérios diagnósticos para

TABELA 23-1. Causas de Demência Progressiva

Doença de Alzheimer
Demência vascular
Outras doenças degenerativas: complexo Pick, doença de Parkinson, doença de Huntington, doença dos corpúsculos de Lewy
Uso crônico de drogas
Depressão
Lesões expansivas intracranianas
Hidrocefalia crônica do adulto
Distúrbios endócrinos e metabólicos
Infecções do SNC: HIV, príons, sífilis, entre outras

TABELA 23-2. Condições Tratáveis que Podem Cursar com Síndrome Demencial

Hematomas subdurais
Tumores intracranianos ressecáveis
Depressão
Uso inadequado ou excessivo de medicações ou álcool
Hidrocefalia comunicante
Distúrbios endócrinos ou metabólicos
Infecções do SNC

a DA. A incidência de DA é maior entre os indivíduos com transtorno cognitivo leve do que na população em geral.

Acredita-se que exista uma fase pré-clínica da DA em que a presença da proteína beta-amiloide e de emaranhados neurofibrilares já pode ser encontrada de forma a preencher os critérios anatomopatológicos para a doença. Nesta fase, o indivíduo não apresenta manifestação clínica relacionada com uma síndrome demencial e os métodos de imagem estrutural disponíveis não são capazes de caracterizar alterações atribuíveis à doença.

Não existem marcadores biológicos *in vivo* que permitam o diagnóstico de DA e, por este motivo, o diagnóstico é baseado em critérios probabilísticos. As recomendações para o diagnóstico da DA preveem três categorias (Tabela 23-3): DA definida (comprovação histológica realizada por biópsia ou necropsia), DA provável e DA possível (quando existem

TABELA 23-3. Critérios Diagnósticos para a Doença de Alzheimer

1. Início insidioso. Os sintomas aparecem de forma gradual ao longo de meses ou anos; a manifestação não ocorre de forma súbita ao longo de horas ou dias

2. História clara de piora da cognição por relato ou observação

3. Déficits cognitivos evidentes na história ou no exame físico em uma das duas seguintes categorias:
   (1) apresentação amnéstica: a manifestação sindrômica mais comum da DA. Os déficits devem incluir prejuízo na aprendizagem e da memória recente. Deve haver também prejuízo em outras áreas da cognição;
   (2) apresentações não amnésticas:
   - linguagem: o déficit principal está em encontrar palavras, mas prejuízo em outros domínios cognitivos devem estar presentes;
   - visual: os déficits preponderantes estão na cognição espacial, incluindo agnosia de objetos, dificuldade de reconhecimento de faces, simultanagnosia e alexia. Prejuízos em outros domínios cognitivos devem estar presentes;
   - disfunção executora: os déficits principais estão no prejuízo do raciocínio, julgamento e solução de problemas. Prejuízos em outros domínios cognitivos devem estar presentes.

Diagnóstico da Doença de Alzheimer

1. DA confirmada histologicamente
   a) Satisfaz os critérios clínicos e cognitivos para provável DA durante a vida.
   b) DA comprovada por exame anatomopatológico.

2. Diagnóstico clínico de DA – graus de certeza

a) Provável DA
- Satisfaz os critérios clínicos e cognitivos para a DA, sem evidências de outras possibilidades diagnósticas, em particular doença cerebrovascular. Em pessoas que preenchem os critérios para provável DA, este diagnóstico pode ser reforçado por um dos seguintes três achados que aumentam o grau de certeza diagnóstica:
  1. declínio documentado: há evidências de declínio cognitivo progressivo em avaliações subsequentes com base em dados de informantes e testes cognitivos no contexto dos testes rápidos do status mental ou avaliação neuropsicológica formal; ou
  2. biomarcador positivo: tem um ou mais dos seguintes marcadores:
     - Ab42 baixo no LCS, elevação da tau ou fosfotau no LCS;
     - PTE amiloide positivo
     - redução da captação do FDG no córtex temporoparietal;
     - atrofia desproporcional na RM convencional das estruturas mediais temporais (principalmente o hipocampo), lobo temporal, basal e lateral, e o córtex parietal medial; ou
  3. mutação genética: satisfaz os critérios clínicos e cognitivos para DA e tem uma mutação genética autossômica dominante para DA comprovada (PSEN1, PSEN2, APP).

b) Possível DA
1. Curso atípico: a evidência de declínio progressivo está ausente ou é incerta, mas satisfaz outros critérios clínicos ou cognitivos para DA.
2. Biomarcadores negativos: satisfaz os critérios clínicos ou cognitivos para a DA, mas os biomarcadores não sustentam o diagnóstico (LCS, imagem estrutural ou funcional).
3. Apresentação mista: satisfaz os critérios clínicos ou cognitivos para a DA, mas há evidência de doença cerebrovascular concomitante (> 1 infarto lacunar, um único infarto grande ou extenso, anormalidades severas da substância branca cerebral); ou evidências de alguns achados de demência com corpos de Lewy que não atinge um nível para o diagnóstico de provável DCL.

c) Não DA
- Não satisfaz os critérios clínicos para DA.
- Apresenta evidências suficientes para outro diagnóstico como HIV, doença de Huntington e outras que raramente se sobrepõem à DA.

outras explicações que possam ser responsabilizadas pelas alterações cognitivas).

Achados Clínicos

As manifestações clínicas usualmente iniciam-se após os 65 anos de idade, sendo que o prejuízo da memória recente e a incapacidade de absorver novas informações dominam o quadro nas fases iniciais. A memória para fatos remotos é caracteristicamente poupada nesta fase da doença.

Muitas vezes, o diagnóstico diferencial entre o envelhecimento normal e as manifestações clínicas iniciais da DA representa um grande desafio. Na prática, a distinção entre envelhecimento normal, transtorno cognitivo leve e DA não pode prescindir de testes neuropsicológicos específicos.

A evolução das manifestações clínicas da DA gera a acentuação do comprometimento cognitivo, determinando prejuízo das relações sociais. Há embotamento do relacionamento afetivo, perda do juízo crítico e o indivíduo torna-se progressivamente incapaz de tomar decisões.

A deterioração motora associada ao comprometimento cognitivo determina perda da independência para a execução das atividades da vida diária, mutismo e incontinência urinária até a desconexão completa com o ambiente.

Em alguns casos, a DA pode evoluir com comprometimento visuoespacial. Alguns indivíduos se tornam incapazes de reconhecer pessoas e de se orientar por caminhos anteriormente conhecidos.

Alterações psiquiátricas e distúrbios comportamentais, como agitação, distúrbios do humor e do sono, bem como comportamento paranoide e psicose, ocorrem mais frequentemente nos estágios avançados da doença.

Ocasionalmente, indivíduos com DA precoce podem apresentar comprometimento mais acentuado da linguagem em detrimento das alterações cognitivas. Há dificuldade para nomear objetos e pessoas, e esta forma pode ser chamada de variante logopênica da DA. Com o tempo, o comprometimento cognitivo e o declínio funcional se tornarão mais evidentes.

Achados Histológicos

A análise macroscópica da DA avançada demonstra acentuada atrofia do parênquima encefálico, afetando predominantemente as regiões temporoparietais e, em alguns casos, os polos frontais.

O marcador histológico da DA é a demonstração da placa neurítica, que se caracteriza por um *core* composto de material beta-amiloide associado a emaranhados neurofibrilares (deposição intracelular de proteína tau hiperfosforilada).

O termo placa neurítica foi introduzido pela primeira vez por Aloïs Alzheimer e até hoje é utilizado. Alguns patologistas preferem o termo placa senil. Acredita-se que o acúmulo das placas neuríticas inicia-se no córtex entorrinal (período assintomático), seguido por amígdala, hipocampo (DA incipiente) e, por fim, no restante do córtex cerebral, principalmente nas áreas associativas (DA clinicamente evidente). O *subiculum* e a área CA1 são as regiões do hipocampo afetadas de forma mais severa.

Os critérios histológicos atuais para o diagnóstico de DA baseiam-se na densidade de placas neuríticas localizadas no neocórtex e no sistema límbico. Placas amiloides isoladas podem ser encontradas em indivíduos com ou sem demência, enquanto que as placas neuríticas são encontradas apenas naqueles que terão características clínicas bem definidas de demência.

ACHADOS DE IMAGEM

Tomografia Computadorizada e Ressonância Magnética

Atrofia encefálica com predomínio temporoparietal, envolvendo caracteristicamente a porção mesial do lobo temporal. Estes achados, contudo, são caracterizados à TC apenas nas fases avançadas (Fig. 23-3).

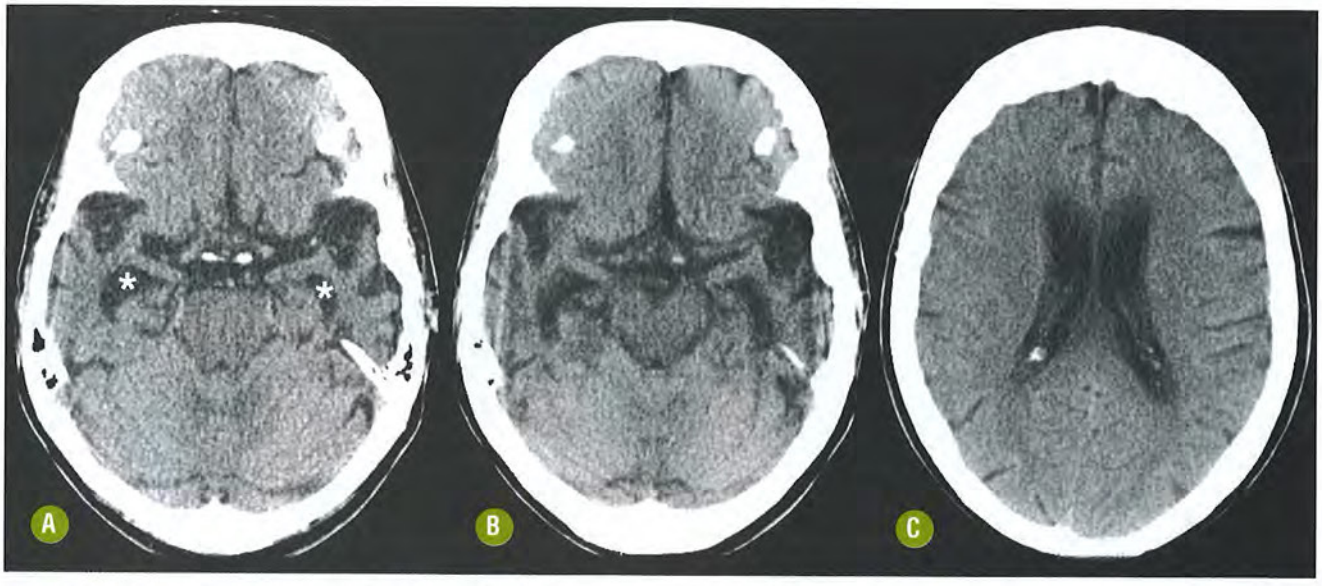

FIGURA 23-3. Tomografia computadorizada na doença de Alzheimer. Imagens axiais de TC do encéfalo sem contraste **(A-C)** demonstram acentuada atrofia temporal, inclusive nas regiões mesiais, sem alteração significativa do restante do encéfalo. Observe o alargamento dos sulcos temporais e o aumento dos cornos ventriculares temporais (*).

A avaliação qualitativa por RM é mais sensível que a TC para a caracterização da atrofia encefálica global e do seu predomínio temporal. A atrofia da região mesial do lobo temporal geralmente é bilateral e simétrica, notadamente do córtex entorrinal, hipocampo e do giro para-hipocampal e constitui a pedra angular do diagnóstico por imagem da DA. Há consequente alargamento do corno temporal dos ventrículos laterais e das fissuras coróideas, bem como aumento da distância fimbriossubicular, estimada pelo alargamento do sulco hipocampal e pela redução da espessura do hipocampo (Fig. 23-4).

Apesar de a RM demonstrar os achados com maior sensibilidade e estes terem maior especificidade para o diagnóstico de DA, estas alterações também costumam aparecer nas fases mais avançadas da doença. A ausência dos achados de imagem não permite excluir o diagnóstico desta doença.

A volumetria do hipocampo tem sido proposta como uma ferramenta objetiva de quantificação, que pode ser realizada de forma manual ou pela utilização de programas apropriados. Apesar de diversos estudos científicos disponíveis, há grande dificuldade em se estabelecer o valor de corte definitivo, a partir do qual se confirma a redução volumétrica hipocampal. Além disso, esta metodologia demanda longo tempo de processamento e contribui pouco para o diagnóstico da DA, pois tem baixa reprodutibilidade na prática diária, particularmente no cenário comercial no qual a RM é empregada para exames esporádicos. Tem sido proposto, no entanto, o emprego da volumetria para acompanhamento evolutivo de indivíduos selecionados, visando demonstrar a maior taxa anual de atrofia hipocampal na DA.

Os achados de ERM não são específicos e incluem redução do pico de NAA, refletindo a redução da população neuronal viável, bem como o aumento do pico de mioinositol (mI), que denuncia a presença de fenômenos reparadores gliais. Estima-se que a razão mI/NAA expresse de forma mais confiável a relação entre os metabólitos mais alterados na DA e que tenha correlação com o envolvimento histopatológico mais típico da doença. Apesar disso, a sensibilidade e a especificidade da ERM para o diagnóstico de DA são marginais, tornando seu uso clínico para casos individuais questionável.

PET e SPECT

A SPECT permite demonstrar a perfusão encefálica do radiofármaco, sendo a hipoperfusão temporoparietal bilateral o achado mais frequente na DA.

O radiofármaco mais disponível é a fluorodeoxiglicose (FDG) e a tecnologia PET mais disponível vem acoplada a um equipamento de tomografia computadorizada (PET-CT). Admite-se ser o estudo metabólico pela PET a forma mais

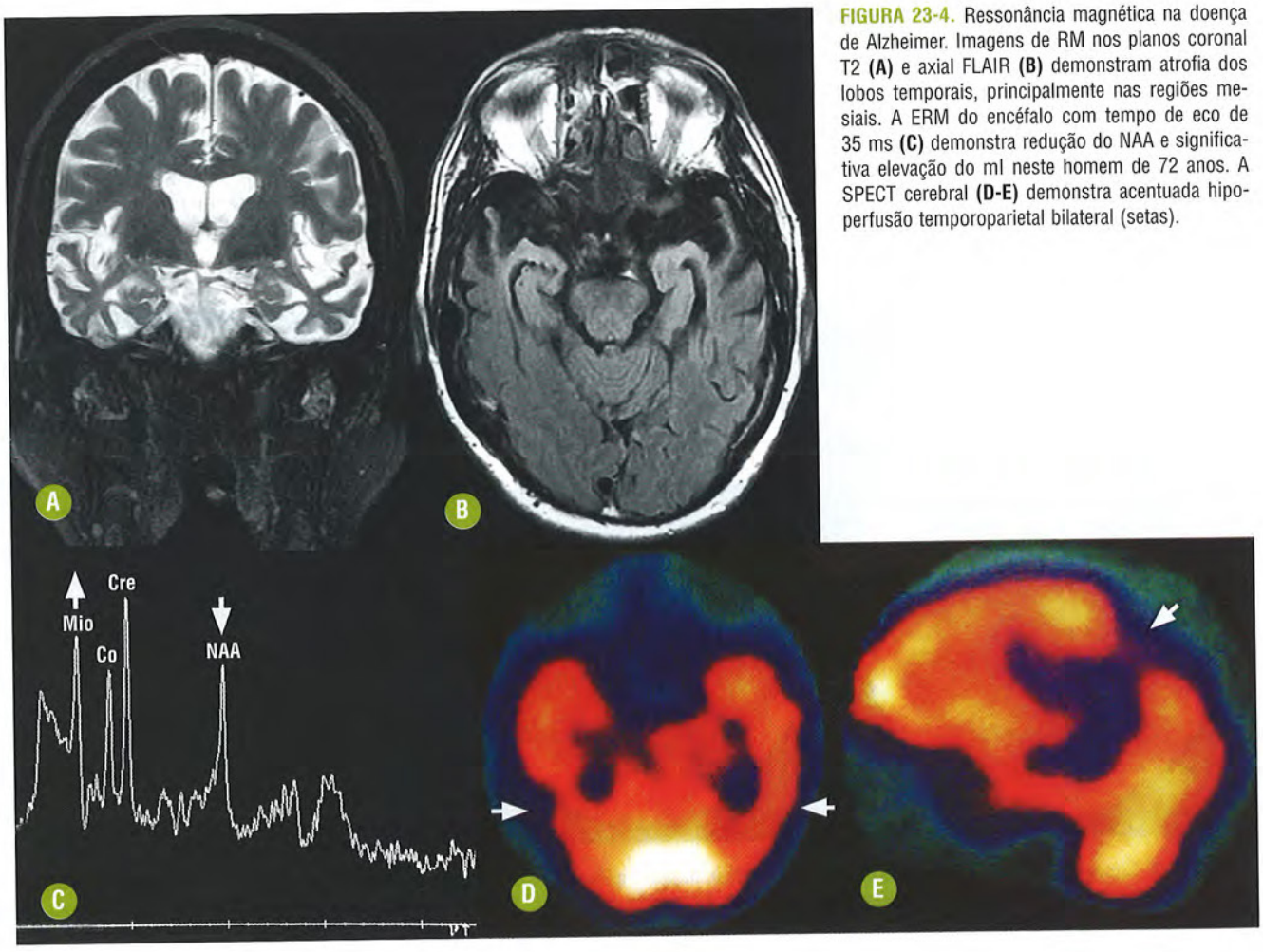

FIGURA 23-4. Ressonância magnética na doença de Alzheimer. Imagens de RM nos planos coronal T2 **(A)** e axial FLAIR **(B)** demonstram atrofia dos lobos temporais, principalmente nas regiões mesiais. A ERM do encéfalo com tempo de eco de 35 ms **(C)** demonstra redução do NAA e significativa elevação do mI neste homem de 72 anos. A SPECT cerebral **(D-E)** demonstra acentuada hipoperfusão temporoparietal bilateral (setas).

precoce de se demonstrar, por um método complementar *in vivo*, as alterações da DA, visto que as disfunções metabólicas precedem a demonstração das lesões estruturais.

Hipometabolismo temporal, parietal e no giro do cíngulo constituem os achados mais frequentes na DA, ocorrendo de forma bilateral e relativamente simétrica, mesmo na ausência de alterações estruturais demonstráveis (Fig. 23-5).

Recomendações

Para o exame de um indivíduo com síndrome demencial o radiologista deve sempre manter duas proposições: buscar ativamente causas tratáveis e distinguir os padrões de envelhecimento normal daqueles associados a doenças específicas.

Para a melhor avaliação de um indivíduo com demência é indispensável que se realize um protocolo apropriado de RM incluindo, pelo menos, a aquisição de imagens T1 ou T2 anguladas no plano coronal perpendicular ao maior eixo dos hipocampos. Uma opção diagnóstica vantajosa é a aquisição de sequências volumétricas (*magnetization prepared rapid acquisition gradient echo* [MPRAGE] ou *spoiled gradient recalled echo images* [SPGR], T2 e FLAIR) que permitirão posterior reformatação multiplanar com a análise detalhada de diferentes regiões.

Apesar de as alterações iniciais na DA ocorrerem nas regiões mesiais temporais, a dificuldade em se obter gráficos de qualidade satisfatória é muito grande. Por este motivo, os estudos de ERM com voxel único devem avaliar o giro do cíngulo retroesplênico, com a inclusão cortical bilateral.

Todos os métodos de imagem mencionados, incluindo PET-CT e SPECT, são capazes de demonstrar alterações em fases em que já são observadas manifestações clínicas que permitem o diagnóstico de DA. Nenhuma destas modalidades disponíveis, entretanto, é capaz de detectar a fase pré-clínica da DA ou mesmo aqueles indivíduos com transtorno cognitivo leve, que carregam maior risco de evoluir para a DA (Tabela 23-4).

A utilização da PET em conjunto com compostos ligados à proteína amiloide, como o carbono 11, denominado composto Pittsburgh B (PIB), surgiu mais recentemente como a melhor opção diagnóstica e a forma de distinguir aqueles indivíduos com transtorno cognitivo leve da DA pré-clínica. Estima-se que a imagem amiloide permitirá o diagnóstico precoce da DA, particularmente nos casos de DA familiar. Além

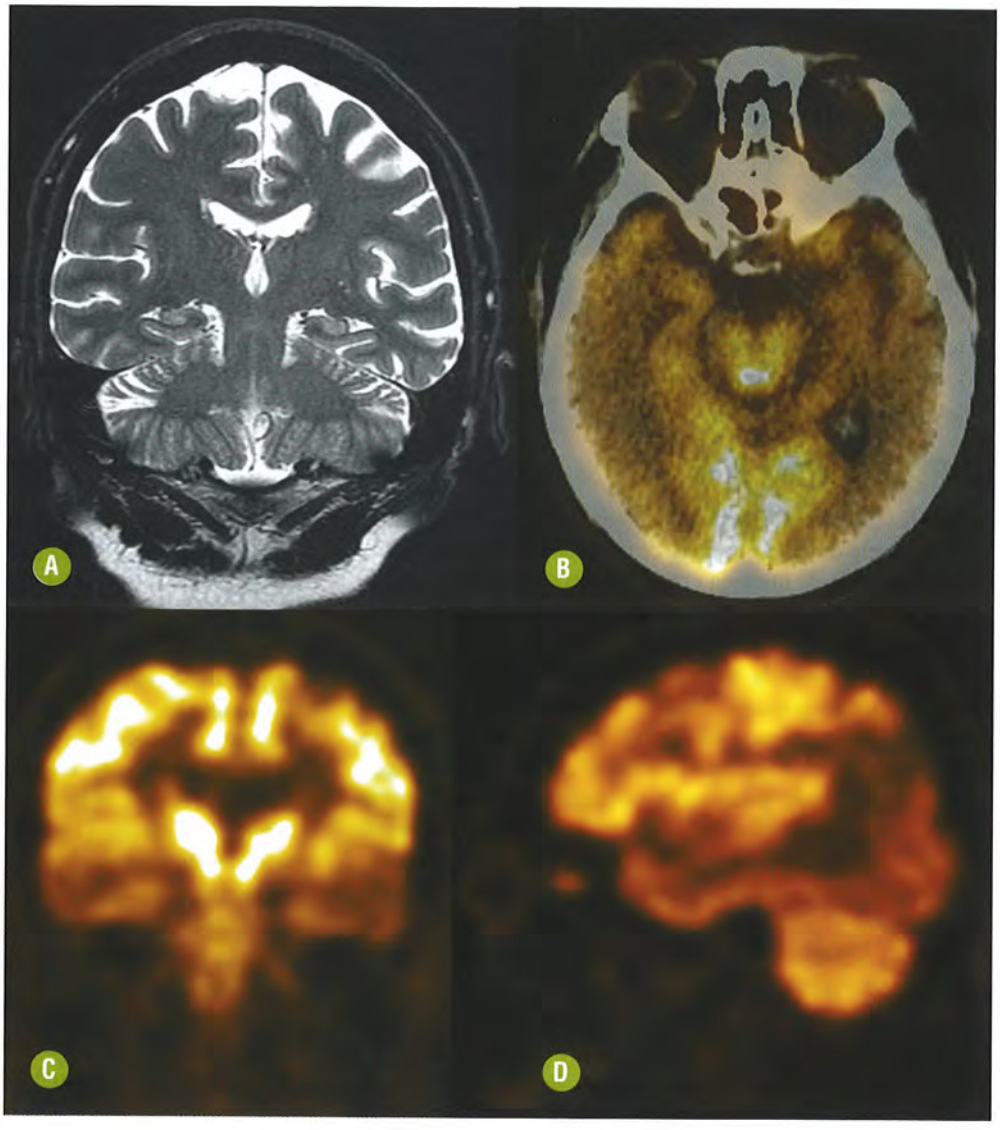

FIGURA 23-5. PET-CT na doença de Alzheimer. Imagem de RM no plano coronal T2 **(A)** de uma mulher de 65 anos, sem alterações significativas. A PET-CT cerebral **(B-D)** demonstrou marcado hipometabolismo temporal, parietal e no giro do cíngulo, de forma bilateral, mesmo na ausência de alterações estruturais.

TABELA 23-4. Diagnóstico da Doença de Alzheimer

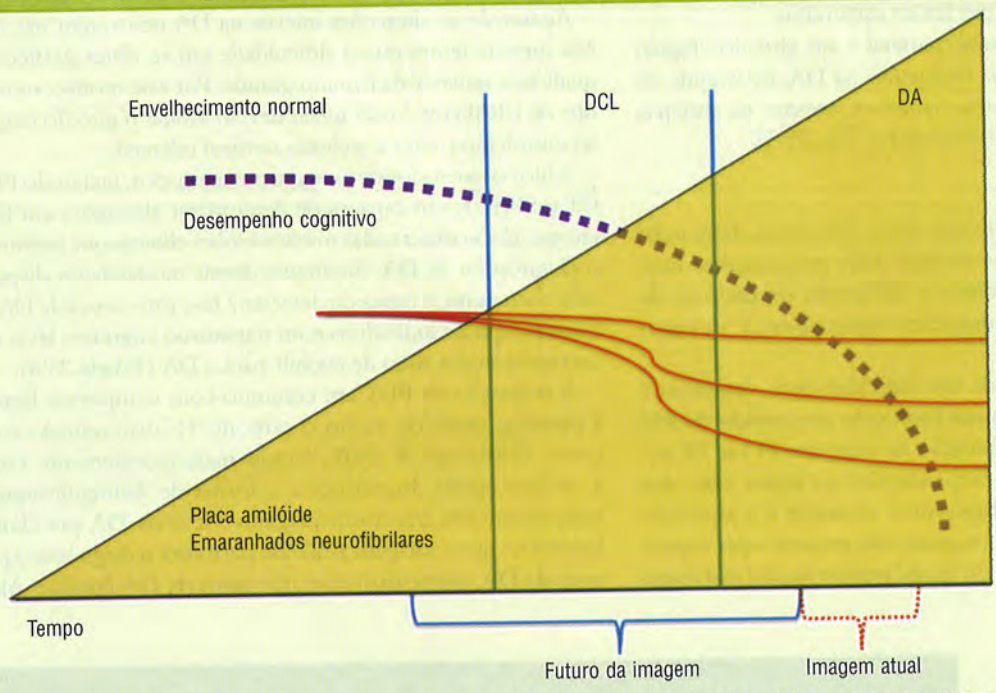

Enquanto as placas amiloides e os emaranhados neurofibrilares aumentam com o tempo, o desempenho cognitivo decai. Os métodos de imagem atuais permitem o diagnóstico em fase clínica bem definida da doença de Alzheimer. A fase pré-clínica e o declínio cognitivo leve são os objetivos das novas técnicas.

Adaptado de Mayeux R. NEJM 2010 e de Small GW e cols. Lancet Neurol 2008.

disso, poderá ajudar a obter novas informações sobre a fisiopatologia *in vivo* da DA inicial, bem como selecionar o melhor momento para a instituição da terapêutica. No entanto deve-se ter em mente que a deposição amiloide não é exclusiva da DA, ocorrendo também na demência por corpos de Lewy e na angiopatia amiloide cerebral.

DIAGNÓSTICO DIFERENCIAL

- Envelhecimento normal: atualmente esta diferenciação é feita principalmente por meio de estudos neuropsicológicos. Nos métodos de imagem estrutural devemos buscar atrofia global do parênquima encefálico, sem acometimento seletivo das estruturas mesiais do lobo temporal.
- Causas reversíveis de demência: diversas condições clínicas têm que ser pesquisadas, dentre elas a depressão, o abuso de álcool, as deficiências vitamínicas e algumas endocrinopatias, particularmente o hipotireoidismo. Os estudos de imagem são utilizados para pesquisa de alterações estruturais, como hematomas subdurais crônicos, tumores, hidrocefalia crônica do adulto e indícios de infecção do SNC. Para este propósito, admite-se na prática clínica, que a TC sem contraste seja suficiente para responder satisfatoriamente à maioria das questões, ficando a RM reservada para casos selecionados.
- Demência vascular: diante da presença de fatores de risco para doença cerebrovascular, como HAS e diabetes, devemos sempre investigar a possibilidade de aterosclerose com acometimento neurovascular. Apesar da busca por causas mais específicas, estima-se que a superposição de doenças possa responder por um percentual significativo dos casos de demência. O curso clínico flutuante, com períodos de exacerbação bem definidos associados a momentos de estabilidade, desfavorecem a possibilidade de DA isolada. Nos casos de demência vascular os exames de imagem estrutural demonstram o acometimento exacerbado da substância branca pela doença microvascular (microangiopatia), às vezes associada a múltiplos infartos arteriais de aspecto sequelar (doença de vasos maiores).
- Demência por corpos de Lewy: as manifestações clínicas que sugerem esta condição incluem curso flutuante, presença de alucinações visuais detalhadas e sinais extrapiramidais. Os estudos de imagem podem ser úteis na distinção demonstrando atrofia generalizada, incluindo as regiões parietais e occipitais. A atrofia hipocampal não é tão preponderante como na DA.
- Demência de Korsakof: é considerada uma sequela tardia da encefalopatia de Wernicke, observada em aproximadamente 80% dos indivíduos que sobrevivem (síndrome de Wernicke-Korsakoff). O diagnóstico é sustentado pela demonstração de uma síndrome amnéstica (anterógrada/retrógrada e típica confabulação) associada a história de abuso de álcool, usualmente. A imagem de RM demonstra atrofia global, sendo mais acentuada nos corpos mamilares.
- Degenerações corticais assimétricas: cada variante apresentará suas manifestações clínicas e de imagem (RM e medicina nuclear) peculiares, com atrofia seletiva de regiões distintas do encéfalo refletindo a distribuição do substrato histopatológico de cada uma das doenças.

- Doenças priônicas: são causas de demência rapidamente progressiva, geralmente associada a mioclonias. O padrão de RM é muito sugestivo e, dentro do contexto clínico apropriado, o emprego das imagens ponderadas em difusão (DWI) permitirá o diagnóstico de forma segura.
- Lesão hipocampal seletiva: a história clínica e alguns exames laboratoriais, além das imagens de RM, serão indispensáveis para a correta identificação etiológica do dano hipocampal em questão.

A atrofia hipocampal por gliose, no contexto da esclerose hipocampal, está mais frequentemente associada à ocorrência de crises epilépticas parciais complexas, que podem ser de difícil controle. Apesar disso, tem sido reconhecida a ocorrência da esclerose hipocampal pura, que pode estar associada a quadros demenciais, mesmo na ausência de um substrato histopatológico específico ou de crises epilépticas. O edema hipocampal pós-ictal pode ser visto com crises epilépticas prolongadas ou no *status epilepticus*, podendo reverter ao aspecto normal ou resultar em atrofia com esclerose hipocampal.

A demonstração de hipersinal nos lobos temporais ou de forma seletiva nos hipocampos, em indivíduos com manifestações neuropsiquiátricas, deve suscitar uma lista de possibilidades a ser ativamente investigada. A possibilidade de encefalite herpética é essencial no cenário de urgência, particularmente associada a sinais focais (afasia) e febre. Na fase crônica, a sequela desta doença cursa com uma síndrome demencial severa, secundária à encefalite necro-hemorrágica, com atrofia e dano parenquimatoso acentuado predominante no sistema límbico.

Descartada uma encefalite aguda, a possibilidade seguinte será a neurossífilis, que pode cursar com hiperintensidade variável nos lobos temporais mesiais. O diagnóstico sorológico e pela análise do líquor é indispensável.

A seguir incluem-se as encefalites autoimunes paraneoplásicas ou não paraneoplásicas. O cenário clínico apresenta variações sutis na dependência de diferentes autoanticorpos e o dano estrutural no parênquima pode ser restrito aos lobos temporais, com edema e hipersinal em T2/FLAIR nas fases aguda e subaguda. Da mesma forma que outras encefalites, as autoimunes também podem determinar dano irreversível, com atrofia e gliose na fase crônica.

DEMÊNCIA POR CORPOS DE LEWY

INTRODUÇÃO

Generalidades

Os corpos de Lewy representam inclusões neuronais esféricas cuja descrição original é atribuída ao patologista alemão Friedrich Lewy (1912), enquanto examinava espécimes de doença de Parkinson, à época denominada *paralysis agitans*. Uma publicação posterior (1961) descreveu dois homens idosos com demência e manifestações extrapiramidais, com rigidez e algum tremor de repouso. A autópsia destes indivíduos revelou a distribuição cortical dos corpos de Lewy (córtex cerebral).

Uma série de estudos realizados na Europa e na América do Norte no final da década de 1980 identificou a presença de corpos de Lewy em 15%-20% dos indivíduos com demência que foram submetidos à necropsia. A partir destes estudos foi concluído que se tratava de uma causa comum de demência, sendo a doença denominada demência por corpos de Lewy (DCL).

Estima-se que a DCL seja responsável por cerca de 15% dos casos de demência senil, sendo considerada a segunda causa mais frequente de demência neurodegenerativa, atrás apenas da DA. Parece existir um comprometimento predominante em homens.

Atualmente, admite-se que a doença de Parkinson represente um fator de risco para demência. Cerca de 20%-30% dos indivíduos com doença de Parkinson evoluem com demência, que recebe a denominação de demência da doença de Parkinson (DDP). Esta incidência pode aumentar de acordo com a sobrevida, e a idade avançada é considerada o principal fator de risco.

A DCL e a DDP compartilham características clínicas, patológicas e de imagem comuns, sugerindo tratar-se de variações espectrais ou de evoluções diferentes de uma mesma condição mórbida.

Formas familiares de DCL têm sido descritas, porém não existem mutações conhecidas até o momento e, classicamente, a doença apresenta-se de forma esporádica.

Manifestações Clínicas

De maneira semelhante à DA, a DCL apresenta início insidioso e curso clínico progressivo e inexorável. Apesar das semelhanças, a demência na DCL manifesta-se predominantemente com déficit de atenção e distúrbios visuoespaciais, enquanto na DA há maior comprometimento predominante da memória e da capacidade de nomeação. Alterações da memória, quando presentes na DCL, tendem a ser bem menos exacerbadas do que aquelas da DA.

Uma característica marcante na DCL é a presença de alucinações visuais bem estruturadas, detalhadas e recorrentes, que incluem pessoas, animais e objetos tridimensionais. Estão presentes em até 85% dos indivíduos e tendem a ocorrer nas fases mais precoces da doença. Não se sabe ao certo a etiologia das alucinações, porém acredita-se que ocorram devido à depleção severa de acetilcolina. Alucinações auditivas também podem ser encontradas, porém nunca na ausência de alucinações visuais.

Outro achado frequente na DCL é a presença de parkinsonismo. Esta manifestação deve ocorrer de forma espontânea e não pode ser atribuída aos neurolépticos. De maneira geral, o parkinsonismo observado na DCL costuma ser menos severo do que na doença de Parkinson ou na DDP. Há predomínio de instabilidade postural e alteração da marcha, quando em comparação com a doença de Parkinson. Outros achados incluem rigidez, bradicinesia e tremor, sendo que este último costuma ser postural e raramente durante o repouso. As manifestações extrapiramidais tendem a ser simétricas e apresentam resposta ineficaz à levodopa.

Flutuações do nível de consciência são encontradas em até 80% dos casos de DCL. Caracterizam-se por déficit de atenção, discurso incoerente, hipersonolência, redução do nível de consciência e alerta. Outra característica marcante da DCL é a sensibilidade aos neurolépticos, que determinam acentuada piora dos sintomas dos indivíduos.

Alterações autonômicas, particularmente a instabilidade postural, e distúrbios do sono de movimentos rápidos dos olhos (REM) são mais comumente encontrados na DCL do que na DA.

Achados Histológicos

À análise macroscópica, para um mesmo estágio de demência, o cérebro de um indivíduo com DCL apresenta menos atrofia cortical e menor comprometimento do hipocampo quando em comparação com a DA.

A DCL é caracterizada à microscopia pela presença dos corpos de Lewy, principalmente do neocórtex, podendo ocorrer em regiões subcorticais. Os depósitos neocorticais (corpos de Lewy) predominam no córtex temporal, na amígdala e no hipotálamo e representam inclusões eosinofílicas esféricas, intracitoplasmáticas e intraneuronais, compostas por alfa-sinucleína e ubiquitina, que formam os neurofilamentos alterados que se acumulam após a fragmentação anormal e a fosforilação da alfa-sinucleína.

A distribuição dos corpos de Lewy na DCL é diferente daquela na doença de Parkinson, em que o depósito predomina em regiões subcorticais, particularmente na substância negra, tegmento mesencefálico, núcleo motor dorsal do vago e *locus ceruleus*.

Outro achado histológico descrito na DCL é a presença de neurite relacionada com os corpos de Lewy. Trata-se de um neurofilamento formado por agregados proteináceos encontrado preferencialmente nas regiões CA2 e CA3 do hipocampo, amígdala e núcleo basal de Meynert. Para a sua caracterização é necessária a pesquisa de material ubiquitinado na imuno-histoquímica.

ACHADOS DE IMAGEM

Tomografia Computadorizada e Ressonância Magnética

O achado mais frequente inclui sinais de atrofia encefálica global caracterizada por acentuação dos sulcos corticais e das fissuras cerebrais, bem como ectasia do sistema ventricular. A atrofia das estruturas mesiais temporais ocorre de forma proporcional ao restante do parênquima encefálico, o que auxilia no diagnóstico diferencial com a DA (Fig. 23-6).

Alguns estudos sugerem que a atrofia cortical predomina na ínsula, lobo frontal, lobo temporal e lóbulo parietal inferior, com a preservação relativa do córtex perirrolândico. Atrofias putaminal e mesencefálica, notadamente da substância inominada, também são descritas.

Alteração de sinal da substância branca caracterizada por hipersinal em T2/FLAIR é mais frequente nos indivíduos com DCL do que em controles saudáveis. No entanto, ocorre de forma semelhante aos indivíduos com DA.

A ERM pode demonstrar redução dos níveis de NAA e suas relações, bem como redução da relação glutamato/creatina e aumento da relação colina/creatina. Apesar disso, não é possível assegurar o diagnóstico de DCL com base nos achados de ERM.

PET e SPET

Os exames de PET (FDG) e SPECT podem demonstrar hipometabolismo em algumas regiões, particularmente no córtex do lobo occipital, do lobo temporal lateral e do lóbulo parietal inferior, bem como na base e na porção medial do lobo frontal. Os níveis de sensibilidade e especificidade destes achados para a definição diagnóstica em casos isolados restringem a aplicação das técnicas de medicina nuclear neste cenário específico.

Recomendações

A principal indicação dos exames de imagem diante da suspeita de DCL visa excluir causas estruturais que justifiquem as manifestações neurológicas.

A avaliação do sistema dopaminérgico pode ser muito útil no diagnóstico de DCL e na sua distinção com a DA, com altos níveis de sensibilidade e especificidade.

DIAGNÓSTICO DIFERENCIAL

- Doença de Alzheimer: predominam alterações de memória e da nomeação no quadro clínico. Estudos de RM demons-

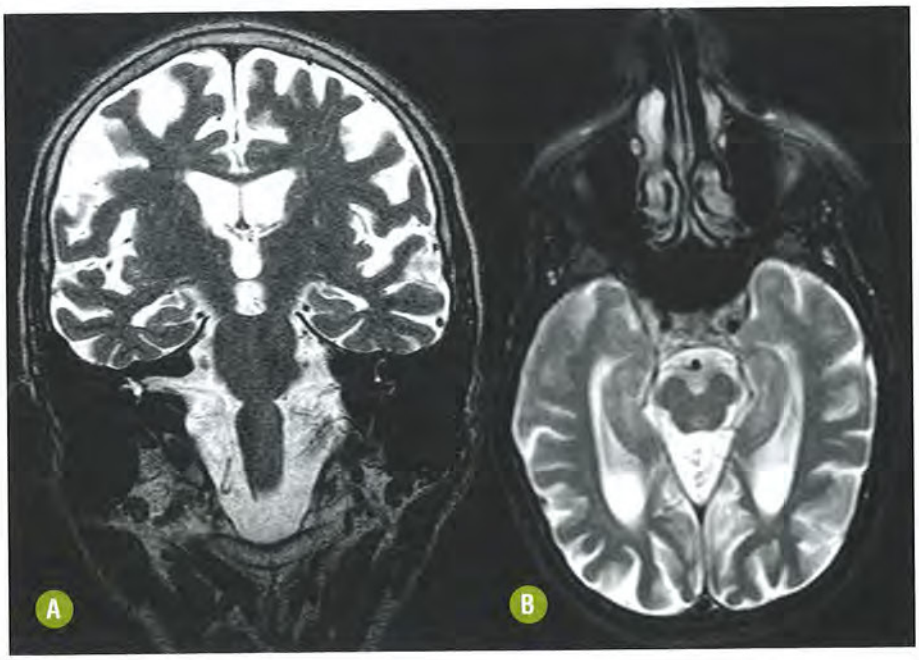

FIGURA 23-6. Doença dos corpos de Lewy. Imagens de RM em T2 nos planos coronal **(A)** e axial **(B)** demonstram redução volumétrica global do parênquima encefálico. A atrofia das estruturas mesiais temporais é proporcional ao restante do parênquima.

tram acometimento preferencial dos lobos temporais e parietais, destacando-se atrofia desproporcional das estruturas mesiais do lobo temporal. Novas técnicas que utilizam o composto PIB poderão ser muito úteis no diagnóstico precoce da DA.

- Demência da doença de Parkinson: compartilha características clínicas, anatomopatológicas e de imagem com a DCL. A distinção entre DCL e DDP pode ser estimada pela sequência de aparecimento dos sintomas. Diante de manifestações parkinsonianas que precedem a demência por um período inferior a um ano, ou se seguem a ela, o diagnóstico atribuído será de DCL. No entanto, se a demência surge após um ano do aparecimento do parkinsonismo, o diagnóstico provável é de DDP.
- Demência vascular: o curso clínico também é flutuante, com períodos de exacerbação das manifestações. Contudo a presença de fatores de risco para doença cerebrovascular e a demonstração por imagens de extensa microangiopatia ou áreas de alteração de sinal associadas a eventos isquêmicos permitem o diagnóstico diferencial mais seguro.
- Degeneração cortical assimétrica: as particularidades clínicas denunciam diagnósticos mais específicos e os estudos de imagem demonstrarão padrões de atrofia mais seletiva em regiões previsíveis do encéfalo.
- Outras síndromes parkinsonianas: muitas doenças neurodegenerativas cursam com manifestações parkinsonianas associadas a características peculiares, que definem diagnósticos específicos, como: atrofia de múltiplos sistemas (acometimento cerebelar, piramidal, extrapiramidal e disautonomia); paralisia supranuclear progressiva (demência frontal e alteração da motricidade ocular vertical); degeneração corticobasal (demência, apraxia ideomotora e fenômeno do membro alienígena).

Algumas afecções sistêmicas também podem combinar manifestações extrapiramidais e síndrome demencial ou manifestações neuropsiquiátricas, mimetizando alguns dos componentes da DCL. A encefalopatia hepática pode ser citada neste contexto, entretanto suas particularidades clínicas, laboratoriais e o conjunto de alterações estruturais vistas à RM, bem como suas particularidades à ERM, asseguram o diagnóstico específico.

DOENÇAS DO NEURÔNIO MOTOR

INTRODUÇÃO

Generalidades

A esclerose lateral amiotrófica (ELA), também conhecida como doença de Charcot (Europa) ou doença de Lou Gehrig (EUA), representa a mais comum das doenças do neurônio motor. Trata-se de uma afecção neurodegenerativa crônica rara, de etiologia desconhecida, caracterizada pelo acometimento seletivo ou predominante do sistema motor. Tem discreto predomínio em homens e as manifestações iniciam-se entre a quarta e sétima décadas da vida.

A doença ocorre de forma esporádica (90%), sendo mais raros casos familiares (10%), que apresentam padrão de herança autossômica dominante. Os portadores da forma familiar costumam manifestar a doença em idade mais precoce e têm maior associação com demência (ELA-demência). Estima-se que 20% dos indivíduos com ELA familiar apresentem mutações no gene localizado no braço curto do cromossomo 21, que codifica a enzima superóxido dismutase (SOD-1). Este achado estimulou a pesquisa de um possível papel da toxicidade de radicais livres na patogênese da doença.

Existem relatos de uma forma rara de ELA, com herança autossômica recessiva, determinada por uma mutação no gene ALS2, que se localiza no cromossomo 2. Nesta forma, a doença costuma manifestar-se em uma idade ainda mais precoce.

Não existe até o momento um marcador biológico que permita o diagnóstico seguro da ELA. O diagnóstico é feito a partir de critérios clínicos e alguns dados paraclínicos, que permitem demonstrar o comprometimento dos neurônios motores superiores (NMS) e inferiores (NMI).

Manifestações Clínicas

A tríade clássica é caracterizada por paralisia amiotrófica, que habitualmente inicia-se pelas mãos (eminência tenar, hipotenar e músculos interósseos), síndrome piramidal acompanhada de reflexos profundos exaltados e alterações bulbares que determinam, na evolução, uma paralisia bulbar progressiva. É importante ressaltar a ausência clínica adicional de alteração da sensibilidade, bem como a preservação funcional dos esfíncteres.

O termo amiotrofia refere-se a atrofia muscular, fraqueza e fasciculações que denotam o comprometimento do NMI. Esclerose lateral, por sua vez, designa o comprometimento das colunas laterais da medula espinal, onde a gliose se segue à degeneração dos tratos corticospinais (TCS). O resultado clínico é a concomitância de alterações dos NMS e NMI com hiperatividade de reflexos tendíneos, clônus e sinal de Babinski.

Nas fases iniciais, as manifestações podem estar limitadas à musculatura distal de um único membro, a um hemicorpo ou aos nervos cranianos baixos. Gradualmente, a fraqueza torna-se disseminada e o indivíduo torna-se incapaz de deambular, vestir-se ou alimentar-se sozinho. Há comprometimento progressivo da deglutição e a fala torna-se ininteligível.

A função do NMS se manifesta pelo prolongamento das fibras do TCS e o reconhecimento do seu comprometimento é estimado pelo exame neurológico. A degeneração do NMI, por outro lado, pode ser confirmada pela eletroneuromiografia.

Manifestações extramotoras podem ser identificadas em cerca de 10% dos indivíduos com ELA. Entre elas destacam-se o complexo ELA-demência e a ELA associada a parkinsonismo (nativos das Ilhas Guan e outras ilhas do Pacífico).

O complexo ELA-demência é representado pelo início insidioso de um quadro demencial pré-senil, com características clínicas e de imagem de degeneração lobar frontotemporal, associado à degeneração do sistema motor típico da ELA. O déficit cognitivo pode preceder, acompanhar ou seguir os achados da ELA.

O comprometimento exclusivo do NMS, sem sinais de acometimento do NMI é denominado de esclerose lateral primária (ELP). A evolução clínica se dá ao longo de muitos anos ou algumas décadas e a paraparesia espástica progressiva é a principal manifestação clínica. A evolução para ELA definida também pode levar anos ou décadas.

Amiotrofia espinal progressiva (AEP) é o nome dado ao comprometimento exclusivo do NMI. Assim como ocorre na

ELP, a AEP apresenta evolução clínica indolente e não se sabe ao certo se ambas representam variantes clínicas da ELA ou condições patológicas distintas.

Achados Histológicos

A análise macroscópica do encéfalo de indivíduos com ELA é normal, exceto naqueles com doença de longa duração, em que pode ser observada atrofia dos giros pré-centrais. A degeneração do NMS no córtex é uma das alterações patológicas fundamentais da ELA. Kojewnikoff (1883) foi o primeiro a traçar a degeneração das fibras do TCS desde o córtex motor pré-central, passando pela cápsula interna, pedúnculos cerebrais, ponte, bulbo e medula espinal. Charcot e Marie confirmaram essas observações e demonstraram o desaparecimento das células piramidais gigantes de Betz no córtex motor.

A microscopia revela perda de células piramidais no córtex motor com gliose mais evidente nas camadas II e III. Há consequente degeneração do TCS no encéfalo e na medula espinal.

Os casos de ELA-demência apresentam sinais variáveis de atrofia frontal e temporal. O achado histológico mais característico é a degeneração neuronal espongiforme nas camadas II e III do córtex temporal e pré-frontal, bem como a caracterização de inclusões intracitoplasmáticas ubiquitinadas também no córtex extramotor.

ACHADOS DE IMAGEM

Ressonância Magnética

Alguns estudos recentes têm defendido o emprego da RM como um marcador objetivo do comprometimento do NMS pela demonstração do sinal alterado ao longo dos TCS. Apesar disso, a RM não tem um papel específico nos critérios diagnósticos desta doença.

A alteração de sinal seletiva na topografia do TCS é mais bem demonstrada pelo emprego de sequência T1 SE com pulso adicional de transferência de magnetização (T1 SE MTC), sendo caracterizada por hipersinal seletivo, geralmente simétrico e bilateral, nas regiões subcorticais, nos centros semiovais e no braço posterior das cápsulas internas. A extensão da alteração do sinal à ponte é variável e o comprometimento do sinal nas pirâmides do bulbo não deve ser esperado (Fig. 23-7). Já foram demonstradas a alta sensibilidade e a especificidade deste achado de imagem para a avaliação do comprometimento degenerativo do NMS.

As imagens T2 devem ser obtidas com técnica *spin*-eco e em duas aquisições, em densidade de prótons e T2, visando à maior especificidade dos achados. A aquisição em densidade de prótons pode demonstrar hipersinal focal, ovoide, no segmento posterior da cápsula interna, que não se estende aos demais segmentos dos TCS. Apesar de constituir um achado de alta especificidade, trata-se de alteração muito sutil e focal, cuja demonstração não é simples, sendo seu uso recomendado.

Alteração de sinal seletiva na topografia do TCS também pode ser observada nas sequências T2/FLAIR, no entanto este achado é comumente observado em indivíduos normais, apresentando baixa especificidade para o diagnóstico do comprometimento degenerativo do TCS e do NMS na ELA ou na ELP (Fig. 23-8).

Uma tênue linha de hipossinal pode ser observada no contorno posterior do giro pré-central nas imagens T2/FLAIR. Alguns estudos sugerem que esta alteração possa servir como marcador de progressão da doença. Este achado, contudo, é inespecífico e pode ser encontrado em indivíduos saudáveis ou na presença de outras doenças degenerativas.

O estudo por meio da ERM pode demonstrar redução dos níveis de NAA e suas relações, bem como aumento de colina e mioinositol na região subcortical do giro pré-central. A técnica de imagem por tensor de difusão também pode revelar redução dos valores de anisotropia fracionada (FA) na topografia dos TCS nos indivíduos com ELA quando em comparação com indivíduos saudáveis. Apesar disso, estes padrões ainda necessitam de estudos maiores para a definição dos níveis confiáveis de sensibilidade e especificidade que permitam o emprego destas técnicas na rotina clínica, visando o diagnóstico de casos individuais.

A taxa de transferência de magnetização (MTR) encontra-se reduzida no braço posterior da cápsula interna, confirmando, pela análise quantitativa, as alterações estruturais estimadas na aquisição T1 SE MTC (Fig. 23-9).

Nos casos de ELA-demência as alterações observadas nos métodos de imagem exprimem as particularidades do dano histológico, bem como sua extensão. A sequência T1 SE MTC demonstra alteração do sinal que não se restringe à topografia dos TCS, estendendo-se à substância branca da área pré-motora ou dos lobos temporais. Além disso, somam-se os achados observados na degeneração lobar frontotemporal com "aspecto em lâmina de faca" do córtex frontal ou temporal atrofiados, associado à gliose subcortical com perda da diferenciação entre a substância branca e o córtex. Enquanto o dano tecidual próprio da ELA é mais corretamente estimado pelas alterações na aquisição T1 SE MTC, a gliose subcortical é mais bem vista nas imagens FLAIR, com sinal hiperintenso nos locais da atrofia (Fig. 23-10).

Os estudos por RM da medula espinal podem demonstrar atrofia extensa, que torna a medula algo triangular, pelo acometimento predominante de seus segmentos posterolaterais. A alteração do sinal na topografia dos TCS na medula espinal pode ser demonstrada com hipersinal em T1 ou em T2, mas constitui achado esporádico e de difícil caracterização.

Recomendações

A suspeita de ELA deve surgir principalmente em indivíduos que se apresentam com sinais de comprometimento motor exclusivo e que combinem sinais de NMS e NMI. Diante da suspeita clínica, os exames de imagem (RM) devem ser realizados com protocolo apropriado, incluindo a sequência T1 SE MTC, visando corroborar o diagnóstico clínico desta grave afecção que invariavelmente evolui de forma incapacitante e letal.

O diagnóstico baseado nas imagens T2 FSE ou FLAIR é fortemente desaconselhado, pois é fonte frequente de erro diagnóstico. O uso da ponderação em densidade de prótons constitui uma opção mais confiável, mas a ausência de comprometimento além dos limites do segmento posterior das cápsulas internas dificulta o diagnóstico correto.

O diagnóstico da ELA exige bases clínicas e paraclínicas, sendo a RM reservada para a exclusão de diagnósticos alternativos que justifiquem os achados clínicos, como a mielopatia espondilótica e a invaginação vertebrobasilar, entre outras.

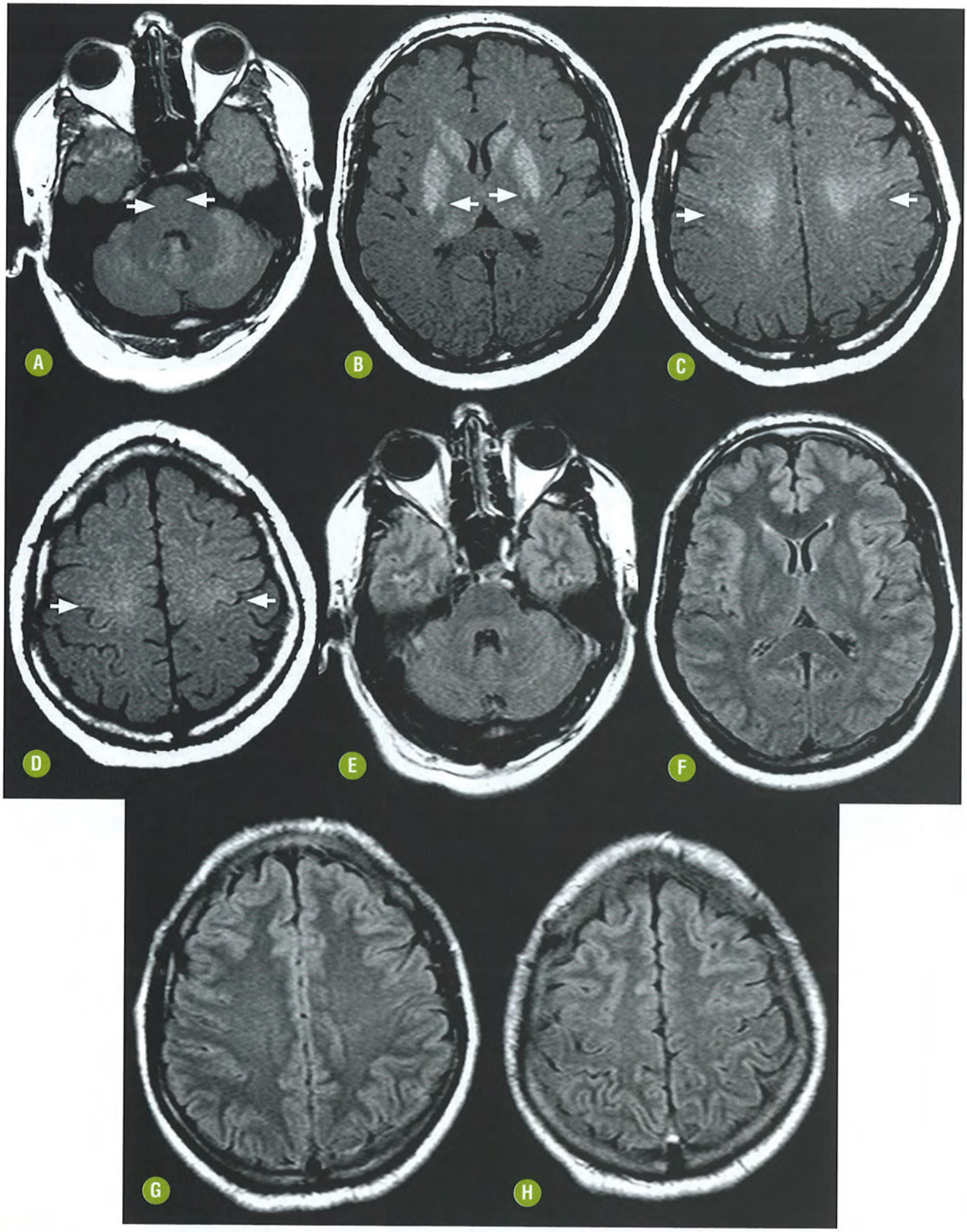

FIGURA 23-7. Esclerose lateral amiotrófica. As imagens de RM do encéfalo em T1 SE MTC **(A-D)** demonstram hipersinal seletivo dos TCS (setas) na região subcortical pré-central, nos centros semiovais, no braço posterior das cápsulas internas e na ponte. As imagens comparativas axiais FLAIR **(E-H)** não demonstram alteração.

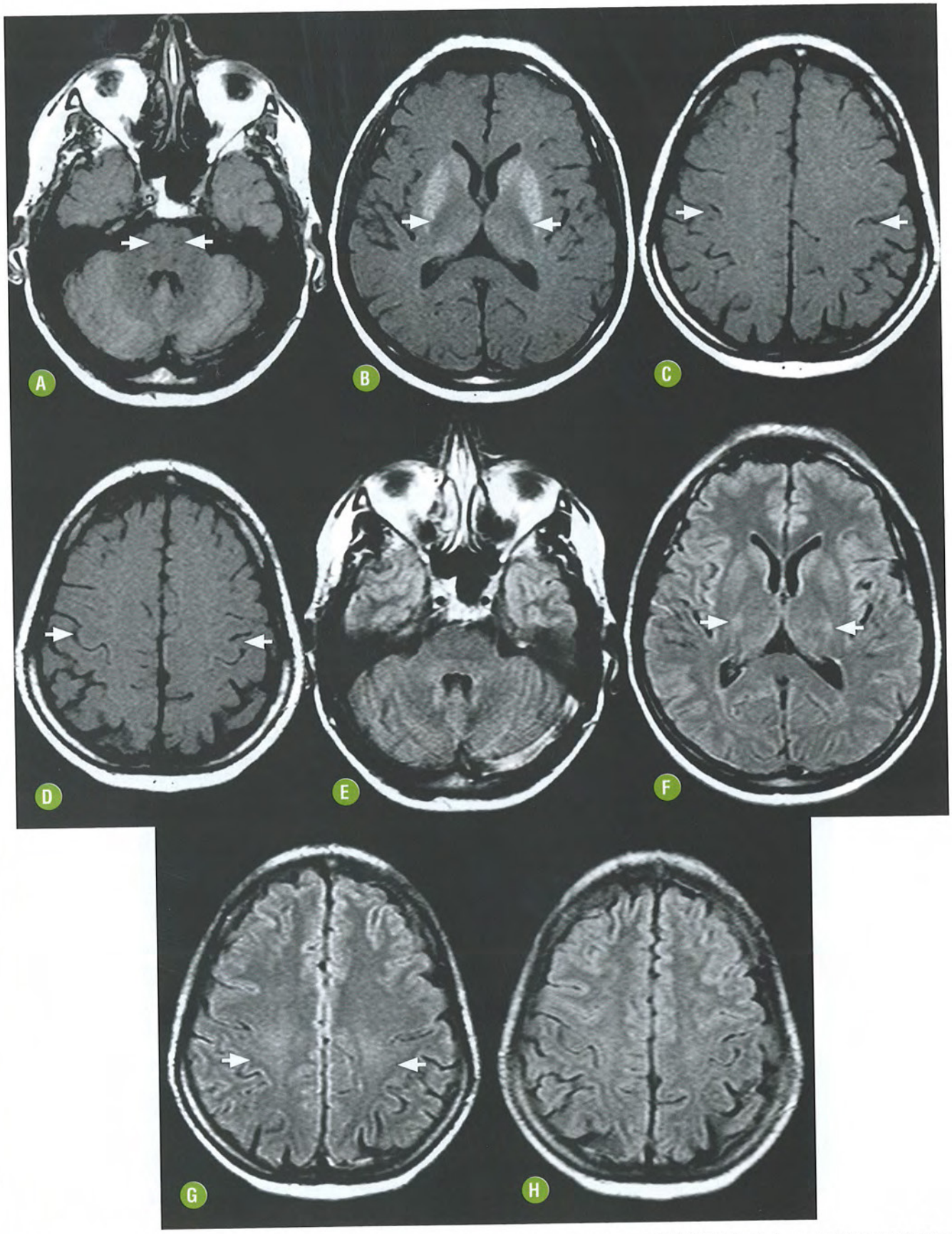

FIGURA 23-8. Ressonância magnética do trato corticospinal normal. As imagens de RM do encéfalo em T1 SE MTC **(A-D)** demonstram hipossinal normal dos TCS nos diferentes segmentos intracranianos, na região subcortical pré-central, nos centros semiovais, no braço posterior das cápsulas internas e na ponte. As imagens comparativas axiais FLAIR **(E-H)** demonstram tênue hipersinal nos centros semiovais e no braço posterior das cápsulas internas, sem significado patológico.

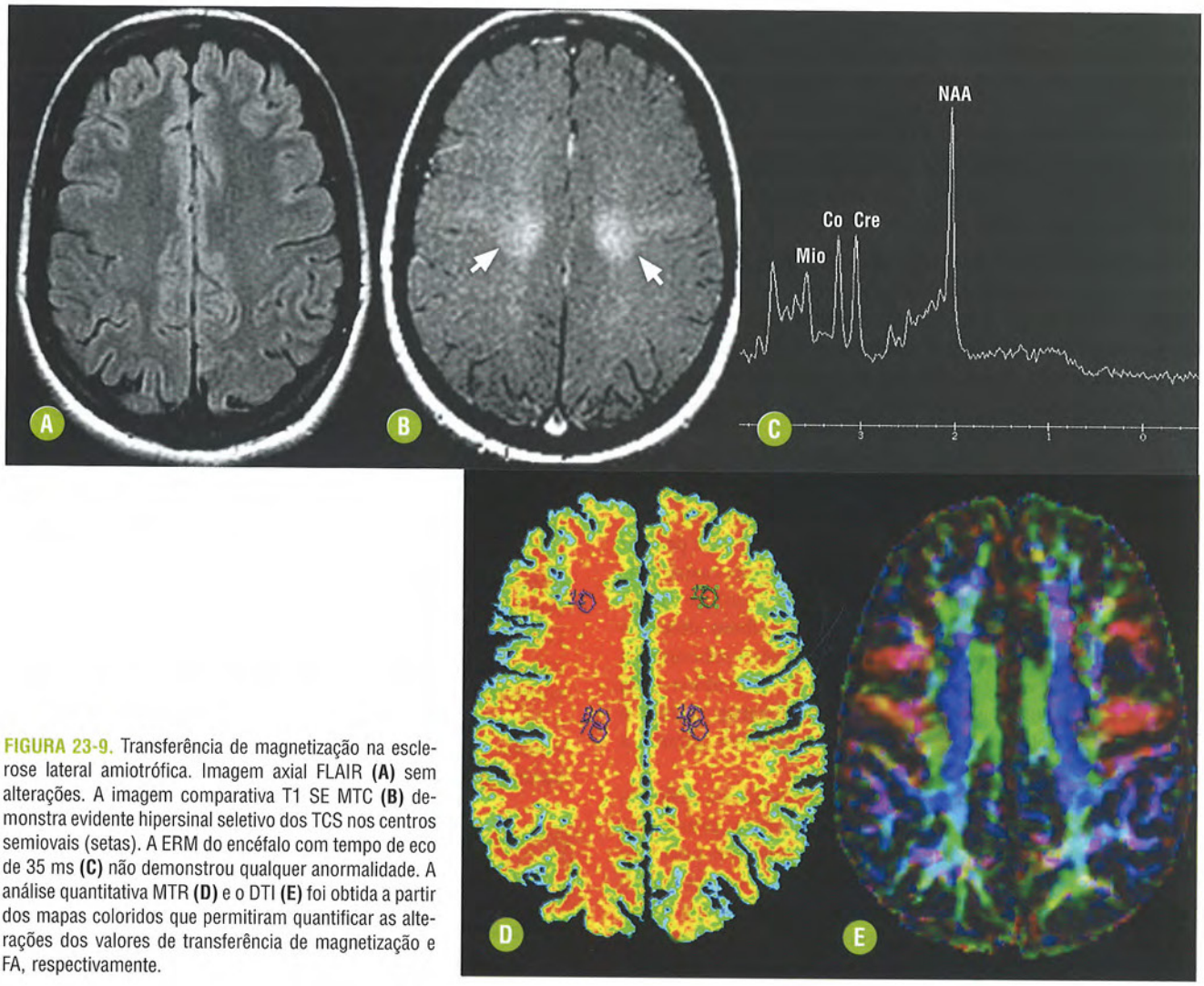

FIGURA 23-9. Transferência de magnetização na esclerose lateral amiotrófica. Imagem axial FLAIR **(A)** sem alterações. A imagem comparativa T1 SE MTC **(B)** demonstra evidente hipersinal seletivo dos TCS nos centros semiovais (setas). A ERM do encéfalo com tempo de eco de 35 ms **(C)** não demonstrou qualquer anormalidade. A análise quantitativa MTR **(D)** e o DTI **(E)** foi obtida a partir dos mapas coloridos que permitiram quantificar as alterações dos valores de transferência de magnetização e FA, respectivamente.

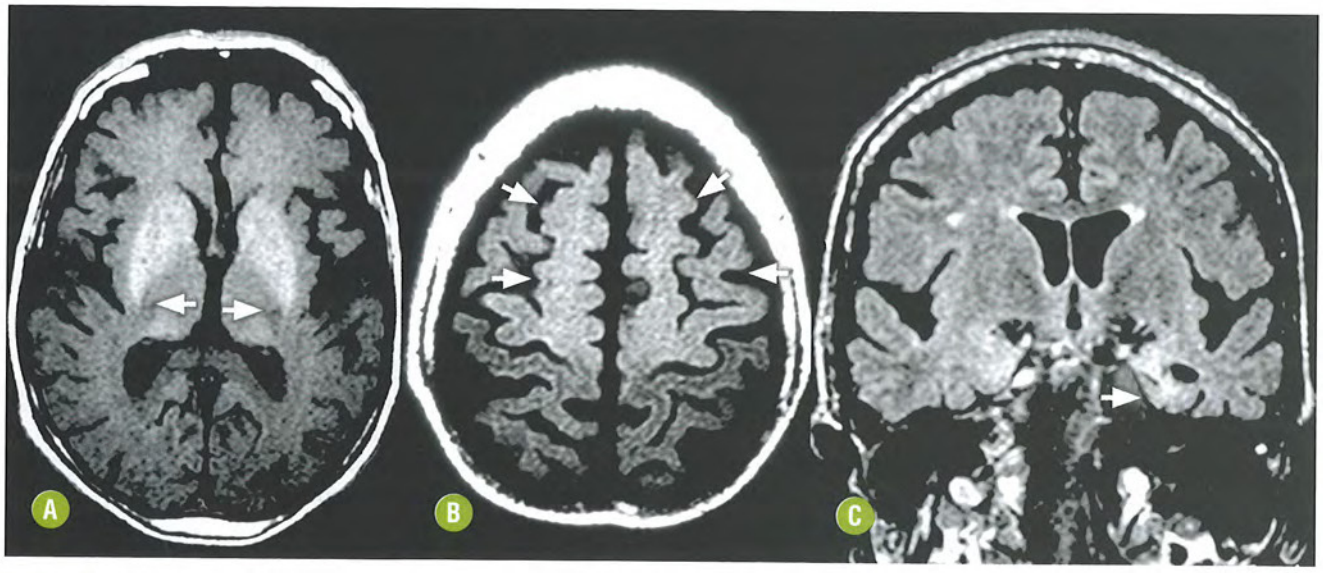

FIGURA 23-10. ELA-demência. As imagens de RM do encéfalo em T1 SE MTC **(A-B)** demonstram hipersinal difuso, além dos limites dos TCS, nas regiões corticais e subcorticais frontais, nos centros semiovais e no braço posterior das cápsulas internas (setas). A imagem FLAIR **(C)** demonstrou atrofia e sinais de gliose subcortical no lobo temporal esquerdo (seta) neste indivíduo com história familiar de ELA, que cursava atualmente com quadro demencial e sinais de doença do neurônio motor superior.

A alteração do sinal dos TCS reflete o dano ao longo destes, possivelmente secundário ao comprometimento degenerativo do NMS. Por isso a diferenciação por RM entre a ELA e a ELP não pode ser alcançada, e tampouco a RM permite o diagnóstico específico de ELA, visto que este demanda o comprometimento combinado dos NMI e NMS.

DIAGNÓSTICO DIFERENCIAL

O comprometimento dos TCS não constitui achado patognomônico de uma afecção do NMS, mas a demonstração da alteração do sinal ao longo de qualquer segmento dos TCS sempre deverá nos conduzir à pesquisa ativa de algumas doenças, incluindo a ELA e a ELP, visando o diagnóstico final ou uma lista resumida de possibilidade. As principais condições que alteram o sinal dos TCS incluem:

- Atrofia de múltiplos sistemas: cursa com o comprometimento degenerativo das vias extrapiramidais, piramidais, cerebelares e autonômicas. Apesar de não integrarem os critérios diagnósticos desta doença, os sinais piramidais podem ser precoces e mesmo predominantes em alguns casos, dificultando o diferencial com uma doença do neurônio motor (ELA ou ELP). As imagens T1 SE MTC exibem alteração ao longo dos TCS, principalmente nas regiões subcorticais pré-centrais e nos centros semiovais, de indivíduos com sinais piramidais e atrofia de múltiplos sistemas, porém o conjunto das alterações cerebelares e putaminais garante a diferenciação;
- Degeneração combinada subaguda da medula: esta deficiência vitamínica (vitamina B12 – cianocobalamina) promove a alteração combinada de degeneração dos funículos posterior (fascículos grácil e cuneiforme) e lateral (trato corticospinal) da medula. As manifestações clínicas compreendem alterações da sensibilidade profunda, com perda da propriocepção e da sensibilidade vibratória, bem como fraqueza muscular, hiperreflexia e sinal de Babinski. A presença de anemia megaloblástica com neutrófilos hipersegmentados e a deficiência vitamínica específica auxiliam a confirmação diagnóstica. Os achados de imagem incluem hipersinal em T2/FLAIR ao longo de todo o trajeto intracraniano dos TCS, o que pode acometer as pirâmides bulbares. As imagens T1 SE MTC podem exibir alguma hiperintensidade. As alterações medulares incluem hipersinal em T2 dos funículos laterais e posteriores, nos segmentos cervicais ou torácicos;
- Encefalopatia hepática: o edema promovido pelo metabolismo astrocitário da amônia desencadeia um padrão peculiar de imagem com hipersinal seletivo dos TCS, principalmente no segmento posterior das cápsulas internas e acima delas. As imagens T1 SE MTC não exibem alteração franca seletiva dos TCS. Além disso, o contexto clínico e o emprego da ERM do encéfalo são muito úteis para o diagnóstico correto;
- Doença de Krabbe: esta doença lisossomal caracteriza-se pela deficiência da enzima beta-galactosidase e apresenta padrão de herança autossômica recessiva, com alguns casos de ocorrência juvenil. A TC pode demonstrar hiperatenuação talâmica bilateral e a RM pode demonstrar hipersinal em T2/FLAIR ao longo dos TCS desde a região subcortical do giro pré-central até o segmento posterior das cápsulas internas. Além do contexto clínico e laboratorial inteiramente diferente daquele da ELA, as alterações de RM se estendem à substância branca periventricular. A alteração de sinal dos TCS não é vista na sequência T1 SE MTC;
- Adrenoleucodistrofia: esta afecção resulta da deficiência de enzimas peroxissomais responsáveis pela degradação dos ácidos graxos de cadeia muito longa. Os estudos de RM podem demonstrar o acometimento das regiões periventriculares posteriores, com o padrão típico de três zonas de comprometimento. As zonas de hipersinal em T2/FLAIR estendem-se aos TCS e das cápsulas internas ao tronco encefálico. O diagnóstico diferencial não oferece dificuldades, mesmo nos casos da doença em adultos (adrenomieloneuropatia);
- Degeneração walleriana dos tratos corticospinais: representa a degeneração anterógrada de axônios e da sua bainha de mielina, secundária a uma lesão que comprometeu o corpo celular do neurônio ou um segmento proximal do axônio. O padrão de evolução é previsível e apenas nas fases mais tardias observam-se atrofia e hipersinal em T2/FLAIR no trajeto do TCS. A caracterização da lesão que promoveu a degeneração, geralmente uma isquemia, e o quadro clínico estável permitem o diagnóstico seguro;
- Disseminação de tumor de alto grau pelo trato corticospinal: este padrão de disseminação cursa com déficit motor contralateral, mas a alteração do sinal (hipossinal em T1 e hipersinal em T2/FLAIR) associa-se à expansão local e pode cursar com impregnação pelo agente de contraste paramagnético.

DEMÊNCIA VASCULAR

INTRODUÇÃO

Generalidades

Uma demência vascular (DV) é uma condição não degenerativa complexa que se caracteriza por déficit cognitivo decorrente de lesões vasculares. Trata-se da segunda causa mais comum de demência (15%-20% dos casos), atrás apenas da DA. Na Europa e na América do Norte a razão entre estas duas condições é 2DA:1DV, em alguns países, como a China e o Japão, a DV representa cerca de metade de todos os casos de demência, com franco predomínio em homens.

Os critérios para o diagnóstico de DV visam aperfeiçoar os diagnósticos clínico e por imagem desta condição (Tabelas 23-5 e 23-6). Com base nos critérios clínicos e de imagem, pode-se definir o diagnóstico de DV provável ou possível, sendo a DV definitiva uma prerrogativa diagnóstica neuropatológica. Apesar de tudo, estes critérios são complexos, particularmente no que concerne ao uso das imagens, tornando-se pouco úteis e com baixa reprodutibilidade na prática radiológica.

Os fatores de risco para DV incluem idade avançada, HAS, diabetes *mellitus*, dislipidemia, acidentes vasculares encefálicos recorrentes, doença cardíaca, tabagismo, distúrbios do sono (apneia) e hiper-homocisteinemia.

Manifestações Clínicas

Para o diagnóstico de DV é necessária a existência de demência com déficit de memória e uma incapacidade em pelo menos dois domínios da cognição, com documentação de prejuízo para a realização das atividades diárias. Além disso, deve ha-

TABELA 23-5. Critérios NINDS-AIREN para o Diagnóstico de Demência Vascular

Clínico

(1) Demência
(2) Doença cerebrovascular
(3) Relação temporal entre 1 e 2

Radiológico

Topografia

Infarto de grandes vasos nos seguintes territórios:
- Artéria cerebral anterior bilateral;
- Artéria cerebral posterior, incluindo os infartos talâmicos paramedianos do hemisfério dominante;
- Lobo temporal inferomedial do hemisfério dominante;
- Áreas de associação (parietotemporal, occipitotemporal e giro angular em hemisférios dominantes);
- Zonas de fronteira vascular das artérias carótidas internas.

Doença de pequenos vasos:
- Lesões extensas da substância branca periventricular;
- Infartos lacunares nos núcleos da base;
- Lesões talâmicas bilaterais;

Severidade

Infarto de grandes vasos:
- Lesões territoriais de grandes vasos do hemisfério dominante ou infartos hemisféricos de grandes vasos.

Doença de pequenos vasos:
- Lesões da substância branca envolvendo pelo menos 25% do total da substância branca.

TABELA 23-6. Critérios Diagnósticos para Demência Vascular

Diagnóstico definitivo de DV
- Demência.
- Evidência radiológica de doença cerebrovascular.
- Relação temporal entre o insulto vascular e o diagnóstico de demência não superior a três meses.
- Evidência histopatológica de doença cerebrovascular por meio de biópsia ou autópsia. Adicionalmente, não pode existir emaranhados neurofibrilares e placas neuríticas acima do esperado para a faixa etária ou outros achados que poderiam explicar a demência.

Diagnóstico provável de DV
- Todos os achados para o diagnóstico definitivo, exceto a evidência patológica.

Diagnóstico possível de DV
- Demência.
- Sinais neurológicos focais.
- Pacientes sem estudos de imagem ou quando não há relação temporal clara com o evento vascular.

ver evidência de doença cerebrovascular, com demonstração prioritária nas imagens. Ademais, a relação temporal entre demência e doença cerebrovascular é essencial para o diagnóstico de DV. O início do quadro demencial deve ocorrer dentro de três meses após um insulto vascular. Esta janela temporal é um tanto arbitrária, porém evita o diagnóstico errôneo em indivíduos que desenvolvem a síndrome demencial anos após um acidente vascular encefálico.

O termo demência vascular é muito amplo e engloba todas as condições de demência associadas não somente a doenças vasculares isquêmicas, mas também a lesões hemorrágicas, hipóxico-isquêmicas e da substância branca em indivíduos idosos (microangiopatia). Excluem-se aqui indivíduos com asfixia ou falência respiratória (anóxia hipoxêmica) e intoxicação por monóxido de carbono ou cianeto (anóxia histotóxica). O curso clínico é variável, podendo ser estático, remitente ou progressivo. A DV está frequentemente associada a achados clínicos como ataxia, incontinência urinária, alterações do humor e da personalidade, que, apesar de pouco específicos, favorecem a etiologia vascular em detrimento de uma desordem degenerativa como causa da demência.

Achados Histológicos

A presença de alterações vasculares (micro ou macrovasculatura) constitui a base dos achados patológicos, principalmente com infartos múltiplos. A análise macroscópica demonstra zonas com múltiplos infartos, atrofia e amolecimento do parênquima.

Os achados histológicos incluem perda axonal e de mielina, com astrogliose. Notam-se também alterações vasculares caracterizadas por ateromatose, lipo-hialinose, espessamento subintimal e necrose fibrinoide. Além disso, como o tecido infartado evolui para necrose, observa-se, em geral, uma cavidade preenchida por líquor e circundada por gliose.

ACHADOS DE IMAGEM

Para se considerar a possibilidade de DV (provável DV) os achados radiológicos devem preencher os padrões mínimos dos critérios do National Institute of Neurological Disorders and Stroke and the Association Internationale pour la Recherche et l'Ènseignement en Neurosciences(NINDS-AIREN) tanto para severidade quanto para topografia (pequenos e grandes vasos).

Não existem achados de imagem patognomônicos para o diagnóstico de DV, sendo fundamental a correlação clinicorradiológica. Assim, passamos à discussão de alguns achados de imagem, clínica e patologia das principais lesões vasculares, aquelas que mais comumente se associam à DV.

1. Doença de Grandes Vasos

1.1. Infarto Arterial Territorial

A DV está associada à evidência de doença cerebrovascular relevante, incluindo múltiplos infartos de grandes vasos ou um único infarto estrategicamente localizado. As ditas localizações estratégicas incluem o giro angular, o tálamo, o prosencéfalo basal ou os territórios das artérias cerebrais posterior (ACP) e anterior (ACA). Haverá um predomínio do acometimento dos infartos no hemisfério esquerdo, visto que o envolvimento do hemisfério dominante constitui um dos critérios de gravidade da DV.

Os infartos da ACP apenas serão incluídos quando envolverem a porção paramediana do tálamo associado ao córtex dos lobos temporal e occipital ou quando acometerem os lobos temporal inferior e medial. Os infartos da ACA deverão ser bilaterais e, para o território da artéria cerebral média (ACM), os infartos devem envolver os lobos parietotemporais ou temporo-occipitais. Além disso, indivíduos com infartos da ACM manifestando-se com afasia devem ser excluídos, devido à impossibilidade de avaliação apropriada.

Áreas de hipersinal mal definidas na ponte nas sequências T2/FLAIR com mínimo hipossinal correspondente em T1 não podem ser interpretadas como zonas de infarto isquêmico, mas parecem refletir uma evolução clínica pior. As causas mais prováveis desta hiperintensidade incluem a rarefação mielínica isquêmica pontina ou a degeneração walleriana do TCS, quando há infarto supratentorial.

Os infartos crônicos de grandes vasos aparecem nos exames de TC como áreas corticossubcorticais hipoatenuantes, que à RM tem hipossinal em T1 e hipersinal em T2/FLAIR, delimitando um território vascular arterial. Associa-se atrofia local com acentuação dos sulcos e dilatação ventricular adjacente (Fig. 23-11).

1.2. Infartos de Zona Fronteira

Os infartos de zonas de fronteira são lesões isquêmicas que ocorrem nos limites entre dois ou três territórios arteriais principais. Sua fisiopatologia é controversa, mas a maioria destes infartos resulta de eventos hemodinâmicos, geralmente em indivíduos com estenose severa ou oclusão da artéria carótida interna (ACI), hipotensão sistêmica, microêmbolos ou uma combinação destes.

Os exames de imagem evidenciam múltiplas lesões isquêmicas em zonas previsíveis, localizadas na fronteira entre dois ou mais territórios arteriais. Caracterizam-se por sinal hipointenso em T1 e hipersinal em T2, geralmente com acometimento predominante na substância branca.

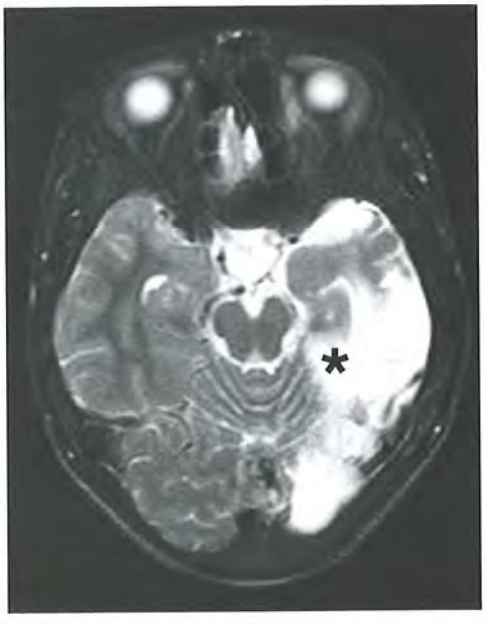

FIGURA 23-11. Demência vascular (infarto estrategicamente localizado). Imagem de RM do encéfalo em T2 axial demonstrando sequela de infarto isquêmico com extenso hipersinal occipital e temporal medial esquerdo (*). A alteração da memória se instalou logo após o insulto vascular.

2. Doença de Pequenos Vasos

As anormalidades da substância branca e os infartos lacunares são as principais lesões cerebrais no contexto da doença de pequenos vasos. Múltiplos infartos lacunares e lesões da substância branca que atingem uma área superior a 10 cm^2 aumentam a probabilidade de repercussões clínicas cognitivas.

2.1. Doença da Substância Branca

Os focos de hipersinal em T2 e FLAIR na substância branca têm sido chamados por vários nomes que incluem microangiopatia, leucoaraiose, lesões da substância branca e focos brilhantes inespecíficos. O significado clínico e as bases patológicas destas lesões frequentes em idosos permanecem controversos.

Existe uma vasta lista de condições que se manifestam com focos de alteração de sinal na substância branca encefálica, particularmente com focos hiperintensos em T2/FLAIR, a serem consideradas no diagnóstico diferencial (Tabela 23-7).

2.2. Microangiopatia

A microangiopatia é provavelmente a causa mais comum das alterações na substância branca caracterizadas nos exames de

TABELA 23-7. Causas de Hipersinal Focal ou Difuso na Substância Branca Encefálica

- Microangiopatia (envelhecimento ou arteriosclerose)
- Doenças neurometabólicas hereditárias
- Desordens hemodinâmicas
- Anóxia neonatal, insulto hipóxico-isquêmico
- Encefalopatia posterior reversível
- Malformação vascular (malformação arteriovenosa e fístula dural)
- Angiopatia amiloide cerebral
- CADASIL
- Trombose venosa cerebral
- Edema cerebral (isquemia recente, trauma, metástases)
- Policitemia
- Hidrocefalia (obstrutiva, HPN)
- Radioterapia
- Metotrexato intratecal
- Encefalites infecciosas ou inflamatórias (autoimunes)
- Vasculites
- Neurossarcoidose
- Esclerose múltipla /ADEM
- Tumores primários ou metastáticos
- Outras condições (coma hepático, uremia, hipoglicemia)

imagem em indivíduos idosos aparentemente normais, naqueles com DV e em alguns com DA. Tem sido demonstrado que a redução de volume da substância branca está relacionada com a idade, enquanto o aparecimento de áreas de alteração de sinal na substância branca relaciona-se com alguma outra condição patológica. Entre as inúmeras causas desta leucoencefalopatia, alterações morfológicas na parede das artérias perfurantes, incluindo tortuosidade e alongamento dos vasos, particularmente em idosos, e hipoperfusão e isquemia decorrente da aterosclerose, são as mais prováveis.

A microangiopatia periventricular caracterizada à TC ou RM pode ser considerada por si só evidência de doença cerebrovascular com infartos incompletos da substância branca profunda cerebral. Estas lesões isquêmicas incompletas ou não cavitantes da substância branca encefálica são comuns em idosos. Em geral, são lesões simétricas, supratentoriais e periventriculares.

A denominação doença de Binswanger não deve ser empregada como sinônimo de microangiopatia, visto que constitui uma designação clínica predefinida para descrever um tipo de DV (encefalopatia arteriosclerótica subcortical).

Existem várias escalas visando quantificar o comprometimento da substância branca encefálica, porém a maioria delas se baseia em métodos pouco práticos para o uso na rotina clínica. Assim, de uma forma geral, para a possibilidade de DV ser considerada deve haver o comprometimento difuso e extenso, com envolvimento de pelo menos 25% do total da substância branca.

Algumas escalas se baseiam na avaliação qualitativa de localização e análise da severidade das alterações da substância branca encefálica. O uso clínico destas é pouco prático, permanecendo apenas para o propósito principal de investigações da relação entre cognição e fatores de risco. A escala de Fazekas é possivelmente a mais conhecida e fornece uma impressão geral da ocorrência das lesões na substância branca encefálica (Tabela 23-8), estimada nas sequências T2/FLAIR (Fig. 23-12).

As alterações da substância branca são vistas como áreas hipoatenuantes e simétricas nos exames de TC. Na RM estas lesões aparecem como áreas de hipossinal em T1 e hipersinal em T2 na substância branca periventricular, estendendo-se à substância branca profunda, mas poupando as regiões subcorticais (fibras U), que são relativamente poupadas de uma perfusão insuficiente. As alterações que são observadas somente nas sequências T2 podem ser insignificantes.

TABELA 23-8. Escala de Fazekas para Alterações da Substância Branca Encefálica

1. Fazekas 0 = ausência ou lesão puntiforme isolada na substância branca
2. Fazekas 1 = múltiplas lesões puntiformes na substância branca
3. Fazekas 2 = lesões da substância branca tendendo a confluência
4. Fazekas 3 = grandes lesões confluentes da substância branca

3. Arteriopatia Autossômica Dominante com Infartos Subcorticais e Leucoencefalopatia (CADASIL)

Esta forma familiar de demência vascular é ocasionada pela herança autossômica dominante de um defeito do gene Notch 3 no cromossomo 19q12, com manifestações clínicas em indivíduos jovens sem fatores de risco para aterosclerose. Nesta condição ocorrem infartos recorrentes com progressão gradual dos déficits neurológicos e, finalmente, demência e incapacidade grave. Nos exames de imagem observam-se dois padrões principais que consistem:

- Focos puntiformes bem definidos (0,5 a 2 cm) de alteração de sinal na substância branca periventricular e subcortical dos hemisférios cerebrais, tronco encefálico, núcleos da base e tálamos consistentes com infartos de pequenos vasos. Focos lacunares isquêmicos podem ser demonstrados nos núcleos da base;
- Focos confluentes e maiores de alteração de sinal na região subcortical da porção anterior dos lobos temporais, que constitui achado característico de CADASIL e ajuda na diferenciação por imagem com a doença de Binswanger (Fig. 23-13). Além disso, observamos o acometimento das "fibras U" na convexidade, principalmente dos lobos frontais, o acometimento da substância branca subcortical das ínsulas e cápsulas externas, focos micro-hemorrágicos bilaterais múltiplos, além do acometimento bilateral e confluente da substância branca profunda, com alguns focos lacunares, inclusive na ponte.

4. Angiopatia Amiloide Cerebral

A angiopatia amiloide cerebral (AAC) é uma doença de pequenos vasos caracterizada pela ocorrência de hemorragia lobar não traumática, localizada, em ordem decrescente de frequência, nos lobos frontal, parietal, temporal e occipital. Hemorragias cerebelares e nos núcleos da base são infrequentes e hemorragia no tronco encefálico é extremamente rara.

As formas esporádicas da AAC podem manifestar-se também com outras lesões que não hemorragias lobares, incluindo hemorragias petequiais corticossubcorticais ou a angiopatia amiloide inflamatória, ambas cursando com demência progressiva.

A RM é o melhor método para demonstrar as alterações da AAC. Na maioria dos casos, a RM demonstra o comprometimento severo da substância branca, com lesões confluentes ou múltiplas. As sequências T2* e SWI demonstram múltiplas áreas, usualmente esparsas pelo encéfalo, com marcado hipossinal devido ao efeito de suscetibilidade magnética. Estas lesões, que estão relacionadas com hemorragias periféricas, que se estendem à superfície cortical ou aos espaços extracerebrais, não são habitualmente vistas à TC, e tampouco adequadamente estimadas pelas demais sequências nos protocolos de RM (Fig. 23-14).

5. Infartos Lacunares

Lacunas são pequenos infartos encefálicos profundos, menores que 2 cm, únicos ou múltiplos, na maioria das vezes clinicamente silenciosos. Geralmente resultam de doença de pequenos vasos, com oclusão secundária à arterioloesclerose

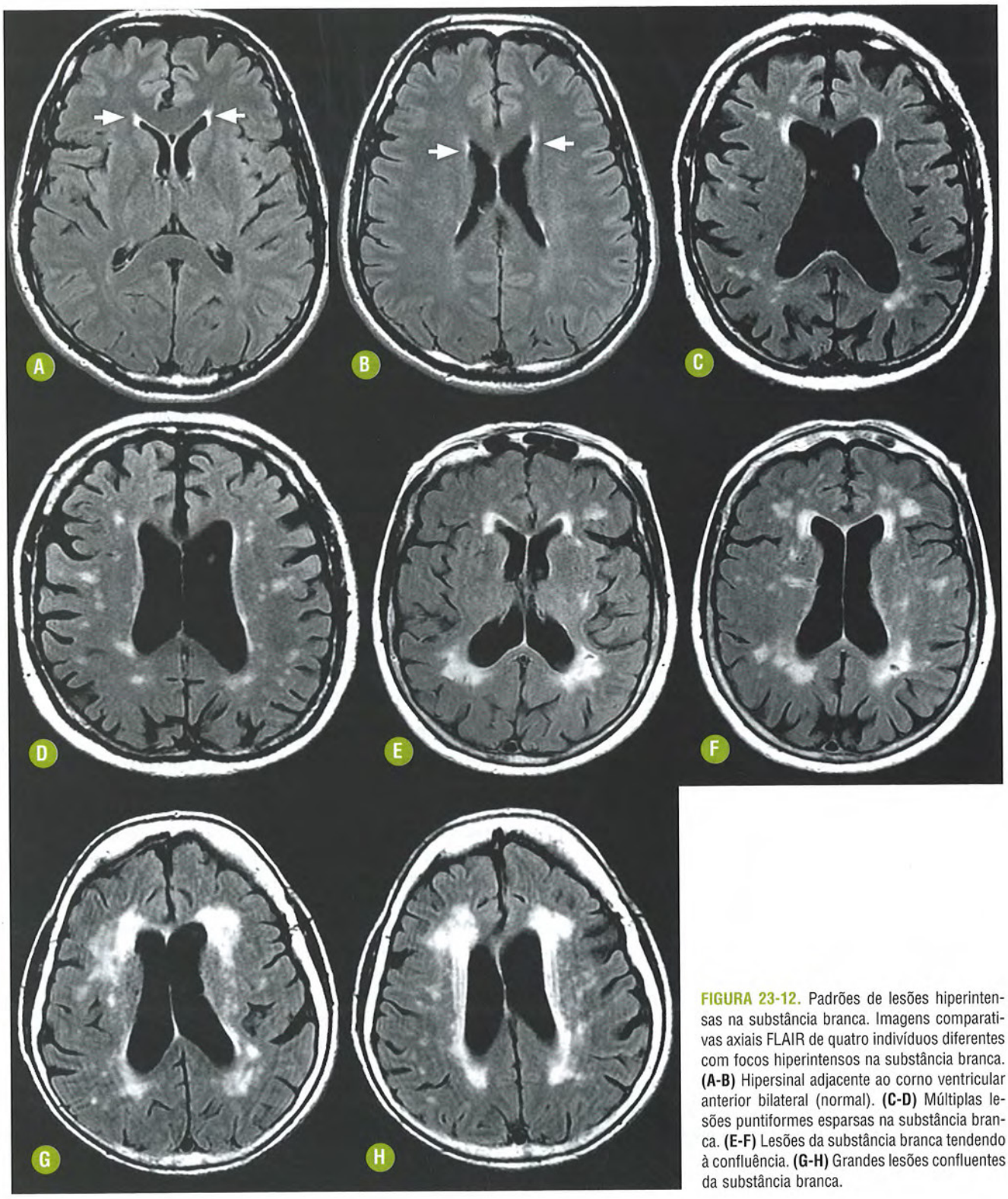

FIGURA 23-12. Padrões de lesões hiperintensas na substância branca. Imagens comparativas axiais FLAIR de quatro indivíduos diferentes com focos hiperintensos na substância branca. **(A-B)** Hipersinal adjacente ao corno ventricular anterior bilateral (normal). **(C-D)** Múltiplas lesões puntiformes esparsas na substância branca. **(E-F)** Lesões da substância branca tendendo à confluência. **(G-H)** Grandes lesões confluentes da substância branca.

ou embolia, em indivíduos com HAS. As lesões lacunares usualmente estão localizadas no território irrigado pelas artérias talamoperfurantes e lenticuloestriadas, bem como arteríolas medulares longas, afetando assim os núcleos da base, principalmente a porção superior do putame, cápsulas internas, tálamos, regiões periféricas da ponte, coroas radiadas e centros semiovais. Deve-se ter atenção especial aos tálamos, uma vez que lesões nesta topografia podem determinar alterações cognitivas importantes, incluindo déficits de memória, da atenção e da função executora.

Os infartos lacunares devem ser distinguidos das dilatações focais dos espaços perivasculares de Virchow-Robin. As lacunas consistem em cavitações isquêmicas ovais ou "em fenda" do encéfalo, medindo até 1,5 cm no maior eixo. Seu acúmulo

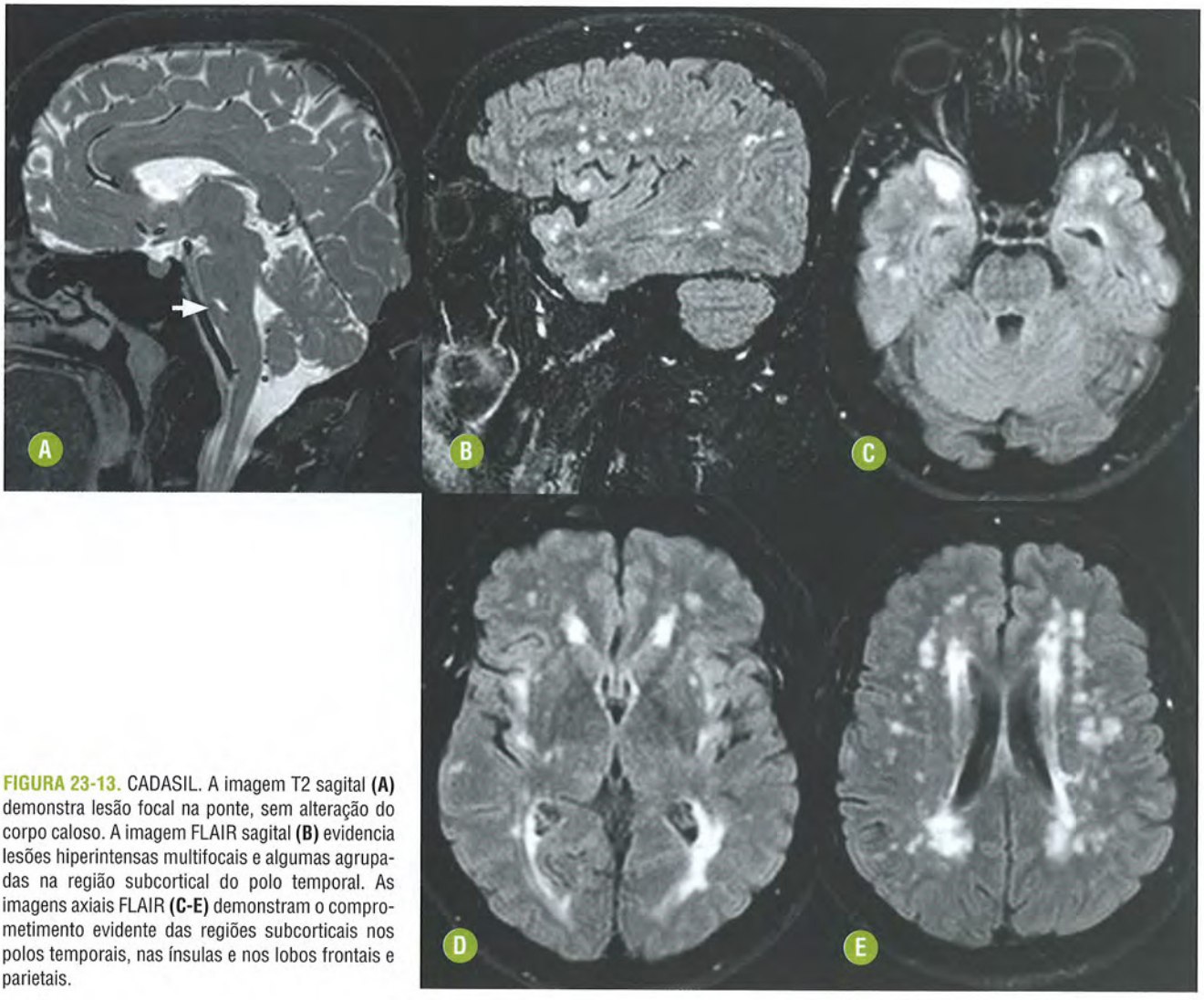

FIGURA 23-13. CADASIL. A imagem T2 sagital **(A)** demonstra lesão focal na ponte, sem alteração do corpo caloso. A imagem FLAIR sagital **(B)** evidencia lesões hiperintensas multifocais e algumas agrupadas na região subcortical do polo temporal. As imagens axiais FLAIR **(C-E)** demonstram o comprometimento evidente das regiões subcorticais nos polos temporais, nas ínsulas e nos lobos frontais e parietais.

ou aglomeração promove o estado lacunar, particularmente relacionado com a HAS.

Os infartos lacunares são hipoatenuantes na TC sem contraste, hipointensos em T1 e hiperintensos em T2 e FLAIR na RM. A sequência FLAIR pode não demonstrar algumas destas lesões, principalmente aquelas localizadas nos tálamos e no tronco encefálico. Nestas situações, a sequência T2 apresenta maior conspicuidade. As imagens em difusão são muito úteis na caracterização de isquemia aguda, mesmo lacunar.

6. Dilatação dos Espaços Perivasculares

Os espaços perivasculares, também denominados espaços de Virchow-Robin, caracterizam-se microscopicamente por uma cavidade contendo um vaso no seu interior, sem evidência de necrose, macrófagos ou restos teciduais. Espaços perivasculares alargados são a marca de uma condição conhecida como *état criblé*, que é limitada aos núcleos da base e, portanto, aos núcleos de substância cinzenta profunda.

Usualmente estão associados à idade e constituem achado comum em idosos. Podem estar associados a HAS, demência e lesões incidentais da substância branca. Os espaços perivasculares alargados aparecem como lesões únicas ou múltiplas, arredondadas ou lineares, unilaterais ou múltiplas, com o mesmo sinal do LCS em todas as sequências, localizados adjacentes às extremidades da comissura anterior, núcleos da base, convexidade cerebral, mesencéfalo e porção inferior do putame (Fig. 23-15).

Os espaços perivasculares podem ser mal diagnosticados como infartos lacunares, mas, ao contrário dos infartos, têm intensidade de sinal de LCS em todas as sequências (Fig. 23-16).

7. Atrofia Cerebral

Ao contrário da doença de Alzheimer, a atrofia hipocampal da DV é menos severa e constitui achado secundário. Observa-se também atrofia do corpo caloso em indivíduos com DV. Em geral, atrofia calosal está associada a déficit cognitivo e dano severo à substância branca encefálica, resultando em degeneração transaxonal das fibras comissurais. Este achado pode ser um preditor de declínio cognitivo global.

PET e SPECT

Os exames de PET (FDG) e SPECT podem demonstrar hipocaptação difusa no cérebro, mais bem demonstrada nos casos de DV por microangiopatia, sem respeitar uma distribuição

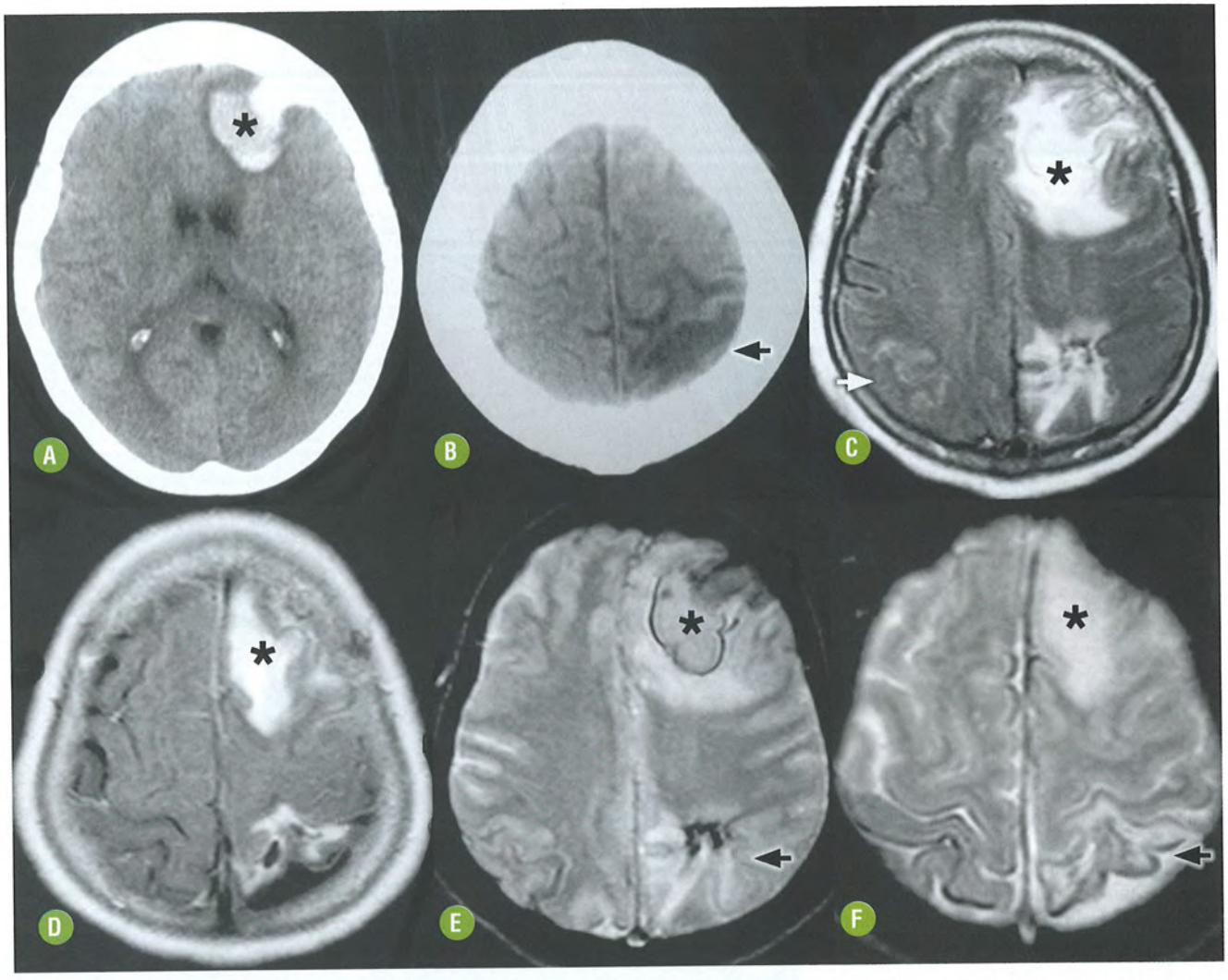

FIGURA 23-14. Angiopatia amiloide cerebral. As imagens de TC do encéfalo sem contraste intravenoso **(A-B)** demonstram volumosa hemorragia lobar frontal (*) esquerda e área sequelar parietal homolateral (seta). A RM axial FLAIR **(C-D)** demonstrou extensas áreas hiperintensas frontal e parietal esquerdas, além de sinais de hemorragia subaracnóidea na convexidade parietal direita (seta branca). As imagens T2* **(E-F)** confirmam hemorragias multicompartimentais em diferentes fases de degradação.

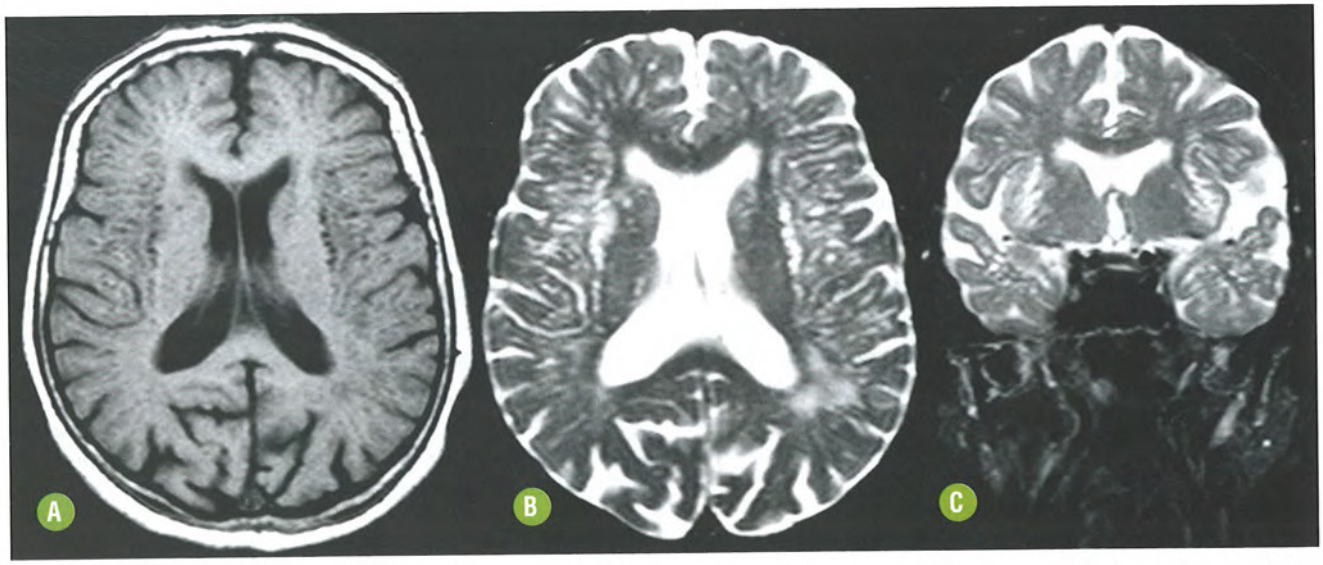

FIGURA 23-15. Alteração cognitiva com alargamento de espaços perivasculares de Virchow-Robin. Imagens comparativas axiais do encéfalo T1 **(A)** e T2 **(B)** e coronal T2 **(C)** demonstrando o alargamento multifocal dos espaços perivasculares, de aspecto linear, confluente e bilateral, principalmente nas regiões subcorticais da convexidade frontal e nas ínsulas.

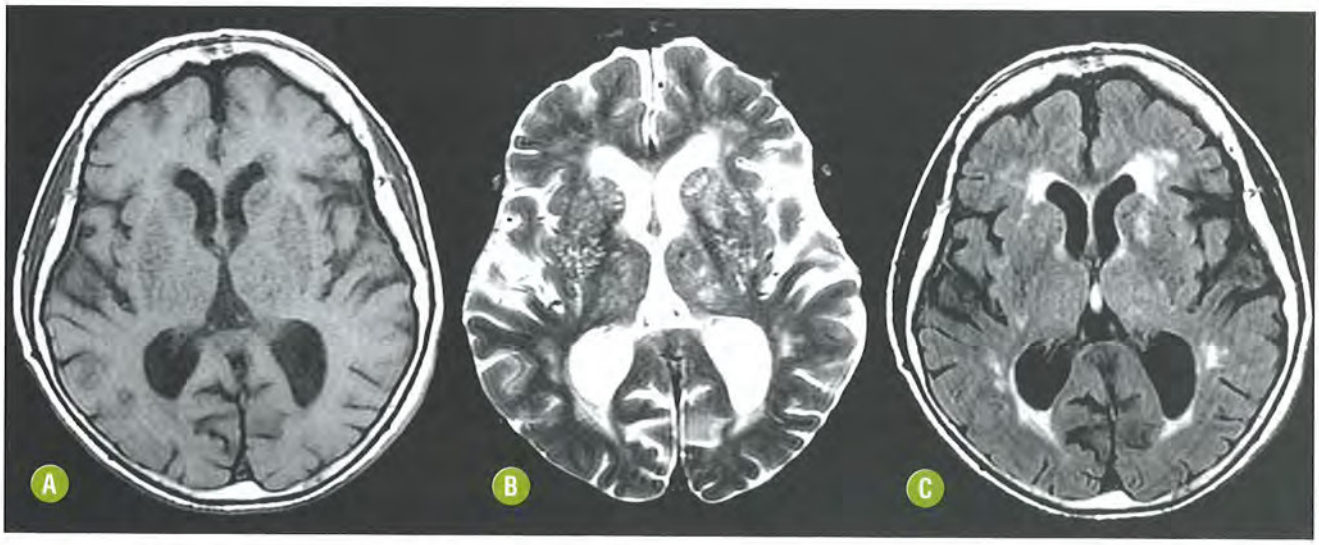

FIGURA 23-16. *État criblé*. Imagens comparativas axiais T1 **(A)**, T2 **(B)** e FLAIR **(C)** demonstrando o alargamento de múltiplos espaços perivasculares de Virchow-Robin associados a infartos lacunares sequelares nas regiões nucleocapsulares e nos tálamos.

previsível ou com padrão distinto das doenças degenerativas clássicas. Nos casos de DV com múltiplos infartos maiores a correlação com as imagens de TC e RM são úteis para a correlação dos achados de hipocaptação multifocal.

Os níveis de sensibilidade e especificidade dos achados da medicina nuclear têm aplicação restrita, principalmente pela baixa correlação anatômica das técnicas.

Recomendações

A neuroimagem é essencial para a avaliação da DV e deve ser sempre realizada diante desta suspeita. A ausência de lesões vasculares nos exames de imagem exclui a possibilidade da etiologia vascular e representa ainda o principal preditor para a distinção entre DA e DV.

A RM é o método de imagem de escolha pela sua capacidade multiplanar e resolução anatômica. Diante da suspeita clínica de DV são esperadas anormalidades cerebrovasculares à RM, que deverá fornecer as bases da interpretação de sua topografia, bem como a estimativa de sua severidade. A aquisição DWI pode estimar a ocorrência de edema citotóxico nas isquemias agudas e auxiliar na correlação topográfica e temporal com a ocorrência da demência.

A vantagem da TC frente à RM, nesse contexto, seria a demonstração de algumas hemorragias agudas, a caracterização de calcificações parenquimatosas e sua diferenciação com focos de hemorragia antiga, além, é claro, de menor custo e do menor tempo de exame.

Os estudos de imagem também permitem afastar outras possibilidades diagnósticas como causa da síndrome demencial, particularmente naqueles casos em que a ocorrência de alterações vasculares cerebrais constitui apenas achado incidental ou com repercussões clínicas menos relevantes.

DIAGNÓSTICO DIFERENCIAL

As bases diagnósticas da DV avançaram significativamente e os critérios atuais facilitaram o reconhecimento desta condição. Apesar disso, permanecem como grandes desafios a avaliação das formas mistas de demência e a diferenciação, em alguns casos, entre DA e DV.

- Demências isoladas como a DA, a DCL e algumas degenerações corticais assimétricas podem simular o padrão flutuante dos casos de DV. A RM é muito útil para a caracterização de lesões vasculares cerebrais neste contexto.
- Doenças infecciosas: algumas infecções com a neurossífilis podem cursar com síndromes demenciais em adultos, particularmente em idosos. Os achados de imagem e os testes laboratoriais específicos auxiliam na confirmação diagnóstica.
- Encefalopatia e demência na fístula arteriovenosa dural: as anormalidades parenquimatosas podem resultar de uma fístula arteriovenosa dural (FAVD) e podem ocorrer em locais distantes da fístula ou mesmo de forma difusa na substância branca e no córtex, por isquemia ou edema venoso. A encefalopatia venosa hipertensiva resultante de FAVD também deve ser considerada entre as causas potencialmente reversíveis de demência.
- Esclerose múltipla: esta doença desmielinizante inflamatória idiopática cursa com lesões confluentes na substância branca, principalmente nas formas mais avançadas, que podem simular o padrão de uma doença vascular cerebral. A idade do indivíduo, a ausência de fator de risco vascular relevante, além do contexto clínico, constituem um conjunto de fatores úteis à distinção. O acometimento medular é comum na esclerose múltipla e não faz parte do conjunto de achados da DV.

SÍNDROMES DEGENERATIVAS CORTICAIS ASSIMÉTRICAS

INTRODUÇÃO

Generalidades

O termo síndromes degenerativas corticais assimétricas foi proposto por Caselli e cols. (1992) para descrever a natureza relativamente focal das alterações cerebrais e suas respectivas

manifestações clínicas. Independente da etiologia, o resultado neuropsiquiátrico das manifestações reflete a topografia das alterações. Este modelo facilita a compreensão e o estudo das correlações funcionais de determinadas áreas do encéfalo, visto que nas afecções neurodegenerativas difusas há grande sobreposição de manifestações clínicas.

Acredita-se, ainda, que estas síndromes sejam subdiagnosticadas na prática médica e sua real incidência seja maior do que a atualmente relatada. O aprimoramento das técnicas de RM vem contribuindo sobremaneira para o conhecimento e para o diagnóstico deste grupo de doenças neurodegenerativas. Assim, dentro das síndromes corticais assimétricas, abordaremos as degenerações frontotemporais com suas variações, a degeneração corticobasal e a degeneração cortical posterior.

DEGENERAÇÃO LOBAR FRONTOTEMPORAL

INTRODUÇÃO

Generalidades

A primeira descrição da degeneração lobar frontotemporal (DFT) é atribuída a Arnold Pick, em 1892, e, por este motivo, apesar de muitas outras sinonímias, esta condição também costuma ser denominada de complexo Pick.

A literatura ainda é muito confusa no que concerne à DFT, sendo que muitas outras denominações são utilizadas, algumas delas para descrever condições clínicas idênticas ou muito similares. Isto acontece em virtude da diversidade de manifestações, que refletem, na verdade, diferentes áreas anatômicas envolvidas, mais do que uma condição neuropatológica específica.

A DFT pode ter ocorrência esporádica ou relacionar-se com uma herança anormal do cromossomo 17q. Mais de 30% dos indivíduos com DFT apresentam um padrão hereditário, indicando um padrão familiar substancialmente superior àquele visto na DA. Acima dos 65 anos de idade, a DFT é a quarta principal causa de demência, depois da DA, DV e DCL. Antes dos 65 anos, representa a segunda causa de demência, atrás apenas da DV.

Clinicamente, a DFT manifesta-se em uma faixa pré-senil, com um curso evolutivo gradual e sem a ocorrência de eventos ictais, ao contrário do que acontece na DV.

Por finalidade didática e com base nas classificações clínicas das DFTs apresentaremos suas principais formas clínicas, de acordo com a região e o hemisfério cerebral acometido, com reflexos bem estabelecidos na clínica e na imagem diagnóstica.

1. Variante Frontal (Comportamental) da Degeneração Lobar Frontotemporal

Generalidades e Achados Clínicos

Este subtipo da DFT inclui aqueles indivíduos cujos achados clínicos e de imagem mostram comprometimento predominantemente dos lobos frontais, seja este simétrico ou assimétrico. Caracteriza-se tipicamente pelo início insidioso de alterações de personalidade, anormalidades de comportamento e prejuízo do discernimento.

Há uma marcada heterogeneidade das manifestações clínicas que resulta do comprometimento seletivo das diversas regiões cerebrais. Alguns indivíduos apresentam desinibição, hiperatividade, distração, comportamento social inadequado e desinteresse, enquanto outros são apáticos e inertes.

A divisão funcional do lobo frontal em áreas distintas (orbitobasal, medial e dorsolateral) permite o entendimento lógico das manifestações mais frequentemente exibidas. Manifestações relacionadas com a desinibição e o comportamento antissocial resultam do comprometimento da região orbitobasal. A apatia resulta do envolvimento da porção frontal anteromedial do giro do cíngulo, enquanto os déficits de planejamento e organização, bem como outros aspectos da função executora, refletem o acometimento do córtex pré-frontal dorsolateral.

Achados Histológicos

O aspecto macroscópico do encéfalo demonstra uma atrofia cortical com aspecto em "lâmina de faca" predominante ou seletiva dos lobos frontais e, em menor intensidade, dos lobos temporais. Existem variados padrões histológicos associados à doença que incluem diversos graus de perda neuronal e gliose, bem como a demonstração das células de Pick e corpos de Pick em alguns casos.

ACHADOS DE IMAGEM

Ressonância Magnética

Esta variante da DFT cursa tipicamente com atrofia dos lobos frontais, de forma simétrica ou assimétrica, sendo que os giros atróficos acabam por assumir, com o passar do tempo, um padrão em "lâmina de faca", como caracterizado à macroscopia.

Hipersinal em T2/FLAIR pode ser observado no córtex e na substância branca subcortical da região atrofiada, estendendo-se à região periventricular, cursando progressivamente com o aumento das dimensões ventriculares. Este aspecto, principalmente no estágio avançado da doença, decorre de extensa gliose e, em menor grau, de desmielinização (Fig. 23-17).

Os achados de ERM não são específicos deste subtipo da DFT e expressam apenas a redução do pico de NAA, refletindo a redução da população neuronal viável, bem como o aumento do pico de mI, que denuncia a ocorrência local de fenômenos reparadores gliais, comuns a várias demências (Fig. 23-18).

PET e SPECT

Os estudos de medicina nuclear (SPECT e PET) demonstram hipoperfusão e hipometabolismo nos lobos frontais. Apesar da boa correlação com as áreas de atrofia, é muito importante compreender que as alterações observadas nos métodos não estruturais da medicina nuclear precedem a ocorrência das alterações parenquimatosas demonstráveis à RM (Fig. 23-19). Por isso o déficit perfusional ou metabólico é frequentemente mais extenso à medicina nuclear do que à RM.

2. Afasia Progressiva não Fluente

Generalidades e Achados Clínicos

A afasia progressiva não fluente (APNF) consiste principalmente em uma desordem da expressão da fala, em que ocorrem problemas de recuperação das palavras. Os indivíduos manifestam alterações da fluência, pronúncia e mesmo a perda de algumas palavras de seu vocabulário, determinando uma

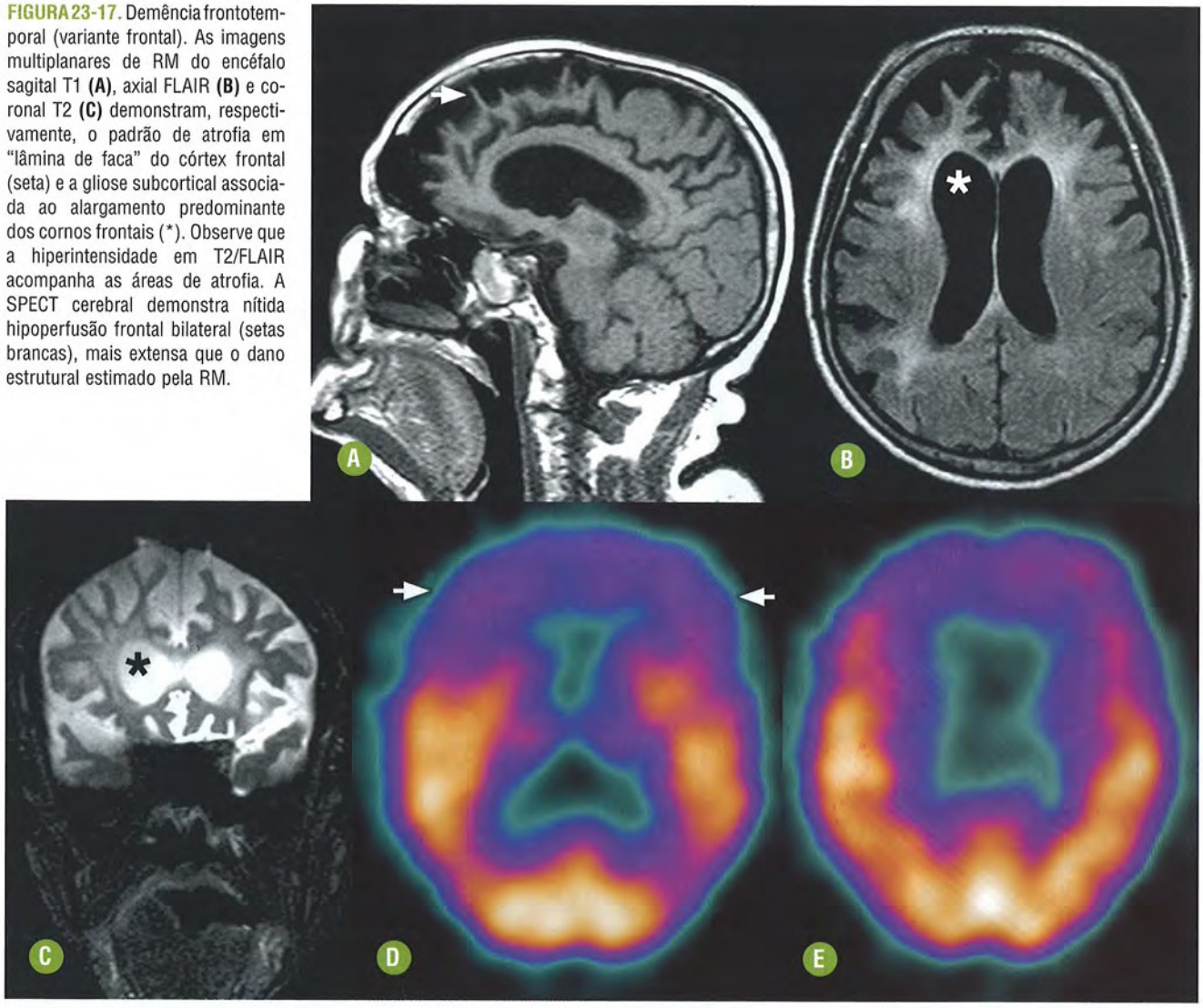

FIGURA 23-17. Demência frontotemporal (variante frontal). As imagens multiplanares de RM do encéfalo sagital T1 **(A)**, axial FLAIR **(B)** e coronal T2 **(C)** demonstram, respectivamente, o padrão de atrofia em "lâmina de faca" do córtex frontal (seta) e a gliose subcortical associada ao alargamento predominante dos cornos frontais (*). Observe que a hiperintensidade em T2/FLAIR acompanha as áreas de atrofia. A SPECT cerebral demonstra nítida hipoperfusão frontal bilateral (setas brancas), mais extensa que o dano estrutural estimado pela RM.

fala hesitante e até incompreensível. Erros fonológicos são muitas vezes óbvios durante a conversação. Alterações comportamentais são incomuns até uma fase tardia da doença.

Achados Histológicos

A maioria dos indivíduos com APNF (66%) apresenta uma degeneração focal do lobo temporal esquerdo caracterizada pela perda neuronal, gliose e discretas alterações espongiformes nas camadas corticais superficiais. Inclusões neuronais esféricas tau positivas, como vistas na doença de Pick, ocorrem em cerca de 20% dos indivíduos.

Embora haja uma semelhança dos achados histológicos entre a APNF e outras doenças degenerativas, os estudos de imagens permitem diferenciá-las em razão de um comprometimento anatômico distinto.

ACHADOS DE IMAGEM

Ressonância Magnética

Nesta variante com comprometimento temporal esquerdo observa-se tipicamente o alargamento da fissura lateral (sylviana esquerda) com atrofia da ínsula e das regiões operculares frontais e temporais (Fig. 23-20). O giro frontal inferior esquerdo é frequentemente atrofiado, enquanto as regiões mesiais temporais encontram-se relativamente preservadas.

PET e SPECT

Os estudos de medicina nuclear demonstram uma hipoperfusão ou hipometabolismo da região perisylviana esquerda, mesmo antes das alterações estruturais (atrofia e gliose subcortical). As alterações à medicina nuclear também são mais extensas do que aquelas demonstradas à RM.

3. Variantes do Lobo Temporal da Degeneração Lobar Frontotemporal

A doença neurodegenerativa mais comum que acomete os lobos temporais é a DA. No entanto existe um grupo de doenças que inclui as variantes temporais da degeneração frontotemporal que também acometem os lobos temporais, mas com um padrão de atrofia e de manifestações clínicas distinto da DA.

Nas variantes temporais a doença é frequentemente bilateral, porém assimétrica, com graus variáveis de atrofia do lobo frontal. A assimetria do comprometimento temporal é que determina os diferentes padrões peculiares das apresentações clínicas.

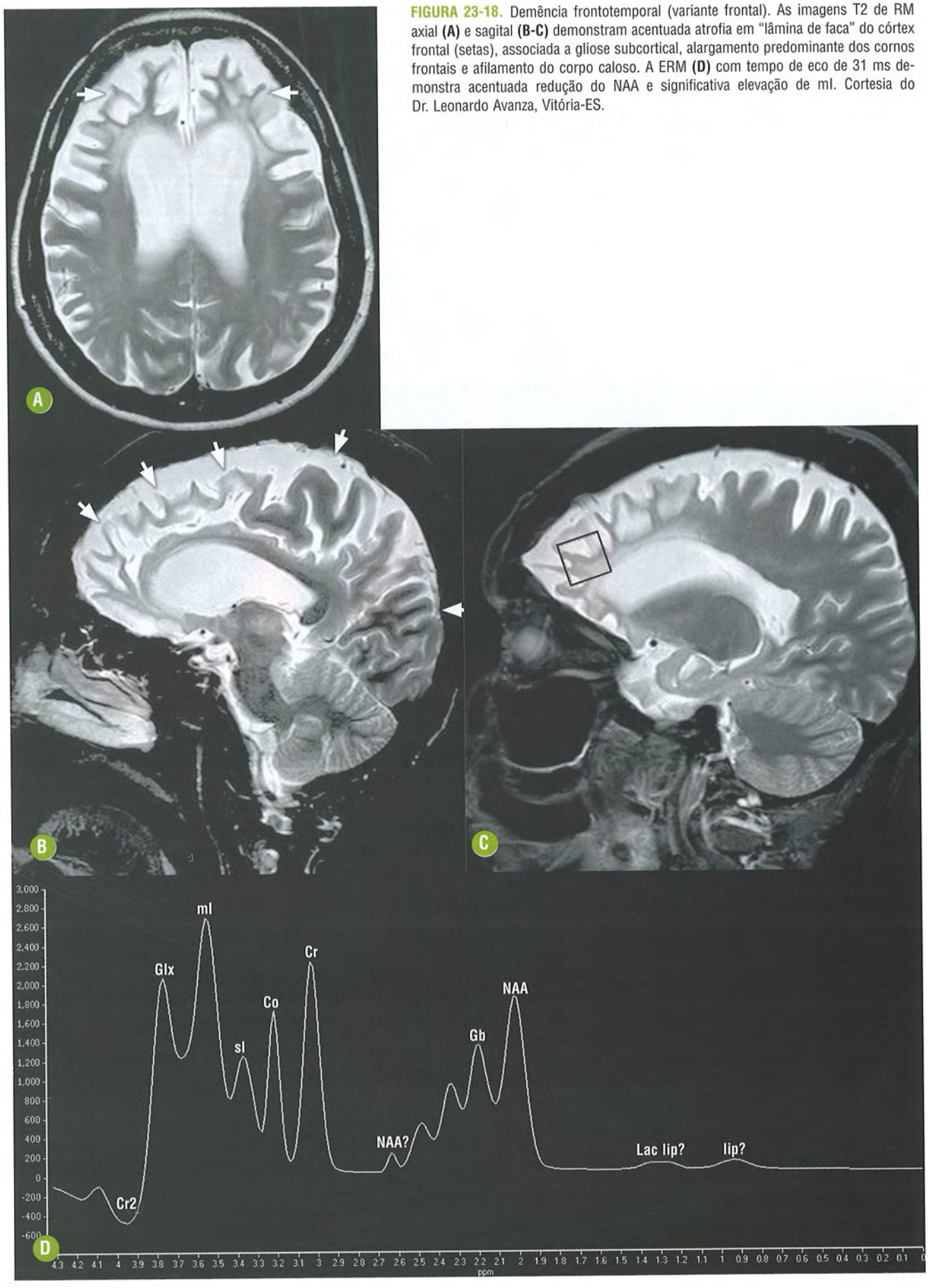

FIGURA 23-18. Demência frontotemporal (variante frontal). As imagens T2 de RM axial **(A)** e sagital **(B-C)** demonstram acentuada atrofia em "lâmina de faca" do córtex frontal (setas), associada a gliose subcortical, alargamento predominante dos cornos frontais e afilamento do corpo caloso. A ERM **(D)** com tempo de eco de 31 ms demonstra acentuada redução do NAA e significativa elevação de mI. Cortesia do Dr. Leonardo Avanza, Vitória-ES.

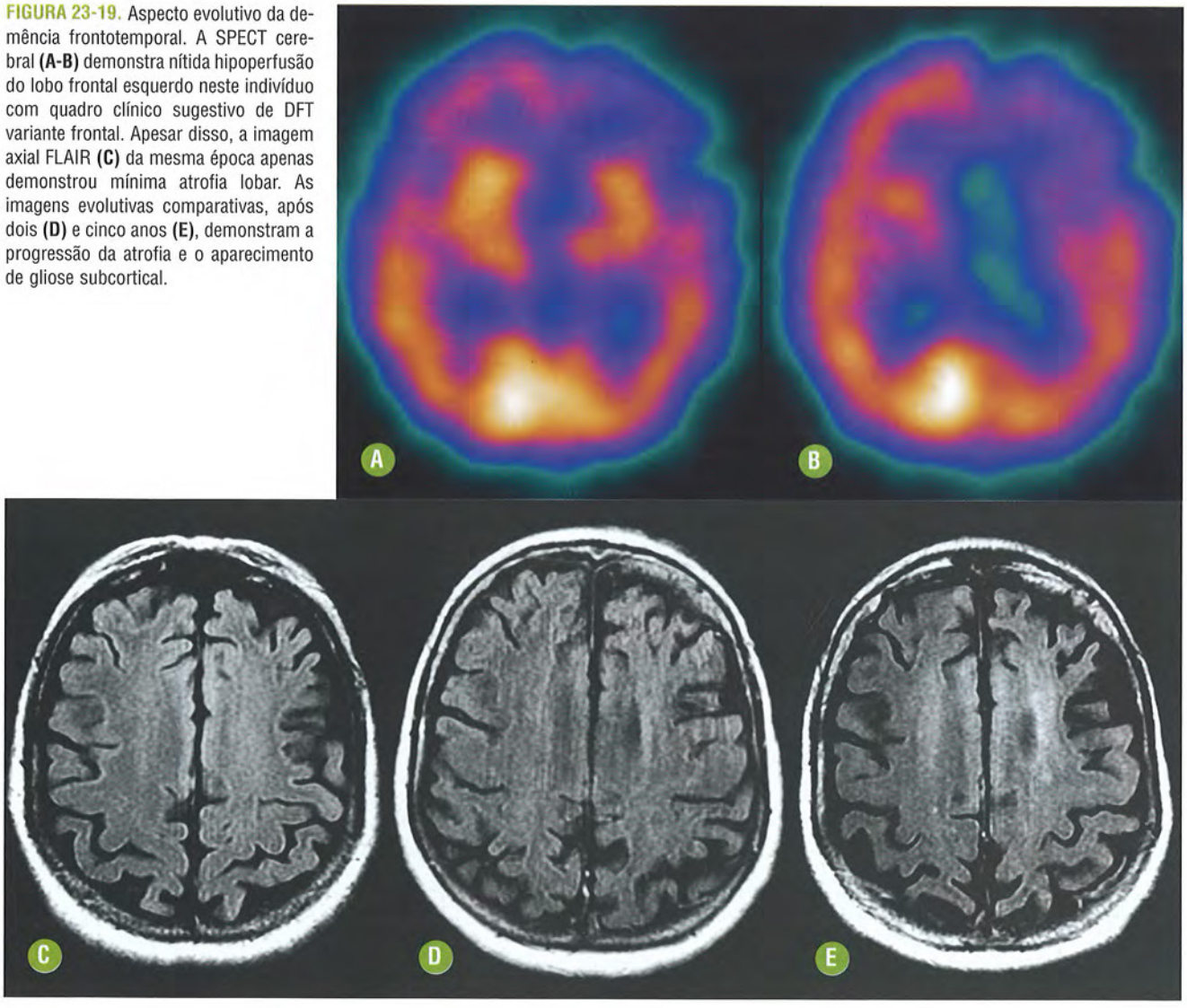

FIGURA 23-19. Aspecto evolutivo da demência frontotemporal. A SPECT cerebral **(A-B)** demonstra nítida hipoperfusão do lobo frontal esquerdo neste indivíduo com quadro clínico sugestivo de DFT variante frontal. Apesar disso, a imagem axial FLAIR **(C)** da mesma época apenas demonstrou mínima atrofia lobar. As imagens evolutivas comparativas, após dois **(D)** e cinco anos **(E)**, demonstram a progressão da atrofia e o aparecimento de gliose subcortical.

Diante do predomínio da atrofia do lobo temporal direito são observadas síndromes psiquiátricas, distúrbios de comportamento ou alterações visuais. Por outro lado, na ocorrência de envolvimento predominante do lobo temporal esquerdo, geralmente caracterizam-se distúrbios de linguagem e da fala.

3.1. Variante Temporal Esquerda da Degeneração Lobar Frontotemporal (Demência Semântica)

Generalidades e Achados Clínicos

A demência semântica é uma forma de afasia progressiva fluente que, em geral, inicia-se com dificuldade em nomear e compreender nomes de coisas comuns, com perda progressiva do significado das palavras. Apesar de muitos indivíduos manterem uma boa articulação e sintaxe (fluência preservada), eles tendem a usar frases substitutivas, com verbetes e colocações estereotipados.

Alguns indivíduos também demonstram déficits em tarefas não verbais que usam funções visuais, auditivas ou outras, sugerindo que o dano principal na demência semântica seja uma quebra no conhecimento conceitual, e não um problema específico da linguagem. Ao contrário das formas fluentes da DA, estes indivíduos costumam apresentar funções de memória relativamente preservadas.

ACHADOS DE IMAGEM

Ressonância Magnética

Atrofia do lobo temporal esquerdo, principalmente das regiões anterior e lateral. Os giros fusiforme, para-hipocampal e entorrinal estão geralmente acometidos.

Usualmente nesta condição haverá comprometimento temporal bilateral, porém menos pronunciado à direita. As áreas comprometidas exibem hipersinal em T2/FLAIR na substância branca subcortical relacionado predominantemente com gliose (Fig. 23-21).

PET e SPECT

Os estudos de medicina nuclear demonstram hipoperfusão ou hipometabolismo predominante ou seletivo no lobo temporal esquerdo, mesmo antes das alterações estruturais (atrofia e gliose subcortical). Mais uma vez estas alterações poderão ser mais precoces ou mais extensas do que aquelas demonstradas à RM.

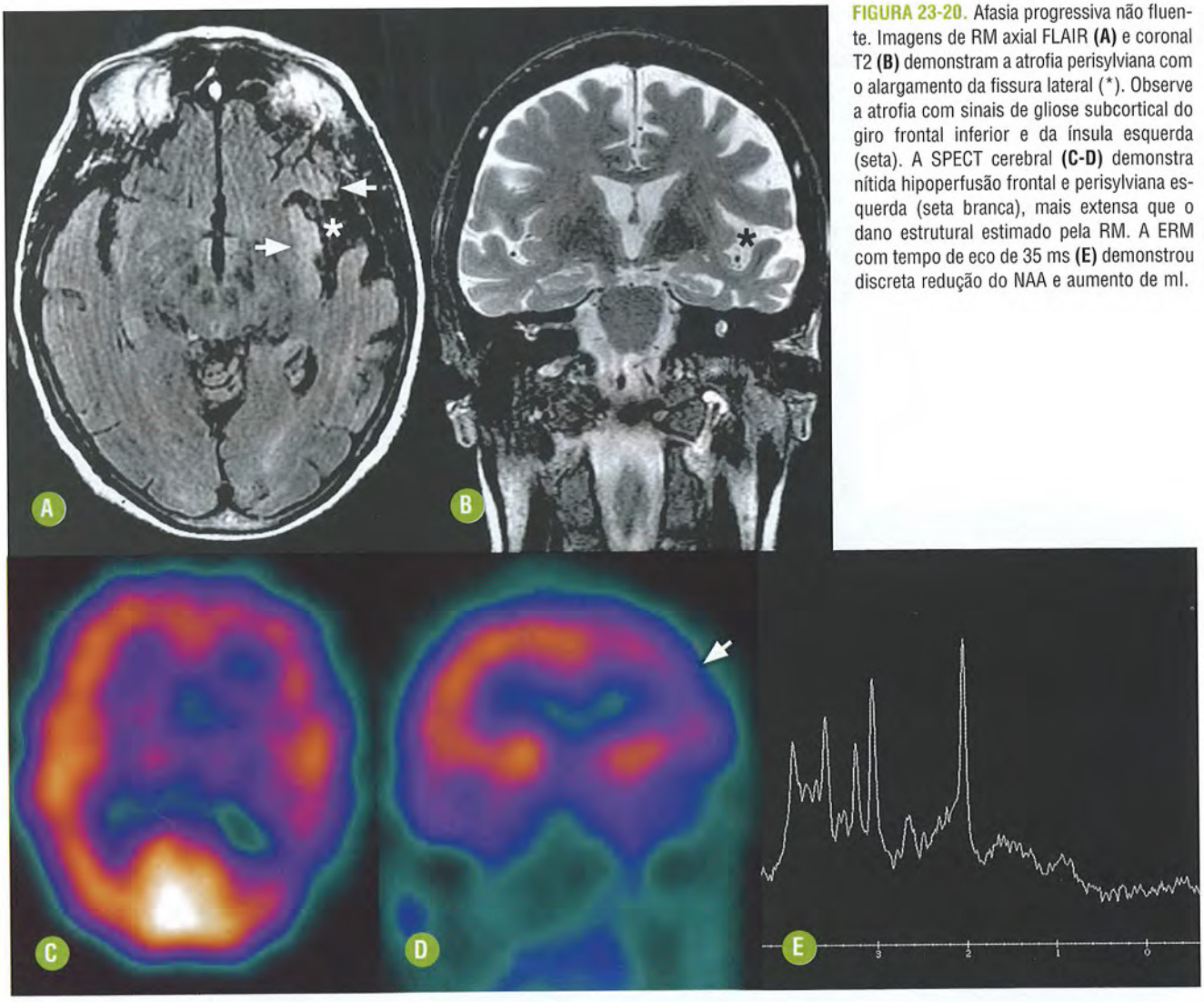

FIGURA 23-20. Afasia progressiva não fluente. Imagens de RM axial FLAIR **(A)** e coronal T2 **(B)** demonstram a atrofia perisylviana com o alargamento da fissura lateral (*). Observe a atrofia com sinais de gliose subcortical do giro frontal inferior e da ínsula esquerda (seta). A SPECT cerebral **(C-D)** demonstra nítida hipoperfusão frontal e perisylviana esquerda (seta branca), mais extensa que o dano estrutural estimado pela RM. A ERM com tempo de eco de 35 ms **(E)** demonstrou discreta redução do NAA e aumento de mI.

3.2. Variante Temporal Direita da Degeneração Lobar Frontotemporal

A atrofia assimétrica do lobo temporal direito está associada a um quadro clínico em que combina déficit de memória episódica e sensação de "ficar perdido", principalmente com anormalidades de comportamento, sendo a prosopagnosia encontrada em 60% dos indivíduos. Além disso, observam-se também alucinações visuais (visões de répteis e de figuras sem cabeça) e respostas anormais aos estímulos somáticos e sensoriais.

3.2.1. Variante Comportamental

Generalidades e Achados Clínicos

A degeneração progressiva do lobo temporal direito foi descrita por Tyrrel e cols. (1990). Os indivíduos acometidos apresentavam o predomínio de manifestações psiquiátricas e distúrbios de comportamento, com características peculiares que os diferenciava daqueles indivíduos acometidos pela variante frontal da degeneração lobar frontotemporal.

Na variante comportamental do lobo temporal direito observam-se, usualmente, combinações variadas de irritabilidade, impulsividade, agressividade, excentricidade, desinibição, idéias fixas e limitadas, além de hiperreligiosidade e redução da expressão facial. Estes achados contrastam fortemente com os encontrados nos indivíduos com a variante temporal esquerda, que geralmente têm comportamento e condição psiquiátrica normais, sugerindo que o hemisfério cerebral direito tenha papel relevante na modulação ou no controle da conduta social.

ACHADOS DE IMAGEM

Ressonância Magnética

Neste contexto se observa atrofia predominante ou, menos frequentemente, seletiva do lobo temporal direito. O acometimento predomina nas porções anteriores, estendendo-se às porções mesiais e laterais do lobo, apesar de não haver restrição ou predomínio do acometimento de alguma estrutura.

É comum a demonstração de gliose caracterizada por hipersinal em T2/FLAIR na substância branca subcortical, às vezes com perda da distinção da transição corticossubcortical (Fig. 23-22).

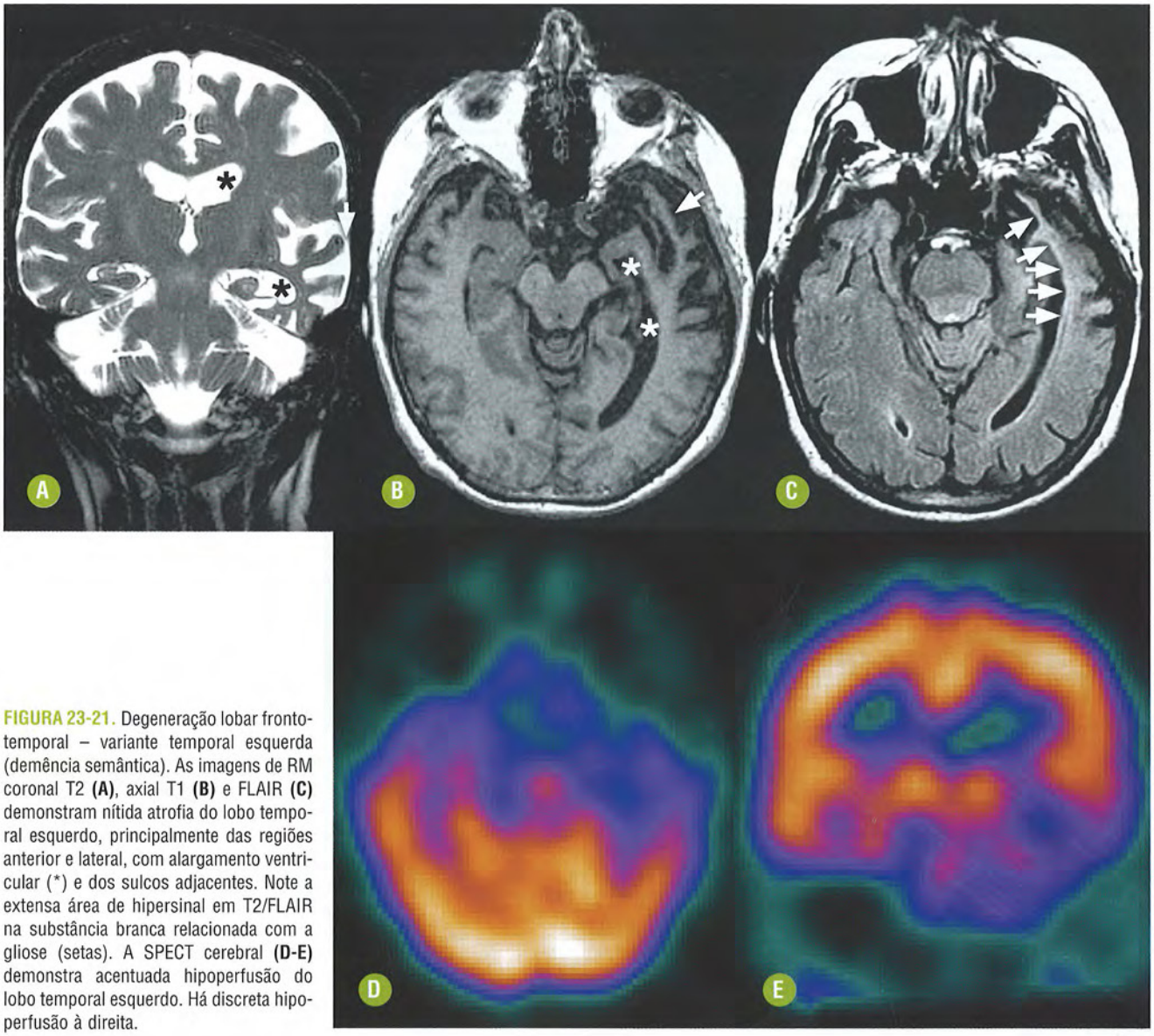

FIGURA 23-21. Degeneração lobar frontotemporal – variante temporal esquerda (demência semântica). As imagens de RM coronal T2 **(A)**, axial T1 **(B)** e FLAIR **(C)** demonstram nítida atrofia do lobo temporal esquerdo, principalmente das regiões anterior e lateral, com alargamento ventricular (*) e dos sulcos adjacentes. Note a extensa área de hipersinal em T2/FLAIR na substância branca relacionada com a gliose (setas). A SPECT cerebral **(D-E)** demonstra acentuada hipoperfusão do lobo temporal esquerdo. Há discreta hipoperfusão à direita.

PET e SPECT

Os estudos de medicina nuclear demonstram hipoperfusão ou hipometabolismo predominante ou seletivo no lobo temporal direito, mesmo antes das alterações estruturais (atrofia e gliose subcortical). É comum a demonstração associada de alterações frontais e temporais esquerdas. As alterações poderão ser mais precoces ou mais extensas do que aquelas demonstradas à RM.

3.1.2. Prosopagnosia Progressiva

Generalidades e Achados Clínicos

A prosopagnosia progressiva representa um subtipo específico da variante temporal direita da degeneração lobar frontotemporal com o envolvimento seletivo mais específico e as manifestações mais peculiares e distintas. Caracteriza-se por uma incapacidade progressiva de reconhecer faces, mesmo aquelas familiares, na ausência de déficit cognitivo, vascular ou intelectual severos.

Na maioria dos casos, o reconhecimento de pessoas se dá pela voz ou pelas características da marcha. Eventualmente, há incapacidade da identificação da própria face pelo paciente. Características clínicas semelhantes à desta síndrome degenerativa podem resultar de uma variedade de causas, incluindo trauma, infarto ou outras doenças neurodegenerativas. Alguns autores consideram a prosopagnosia progressiva uma variante hemisférica direita da demência semântica.

Achados Histológicos

Não há padrão histopatológico definido para a caracterização da prosopagnosia progressiva. De forma geral, em praticamente todos os casos de afasia primária progressiva e atrofia lobar dos lobos frontotemporais não dominantes observam-se alterações espongiformes do córtex envolvido. Estes achados são comuns e não específicos, sendo encontrados em várias doenças.

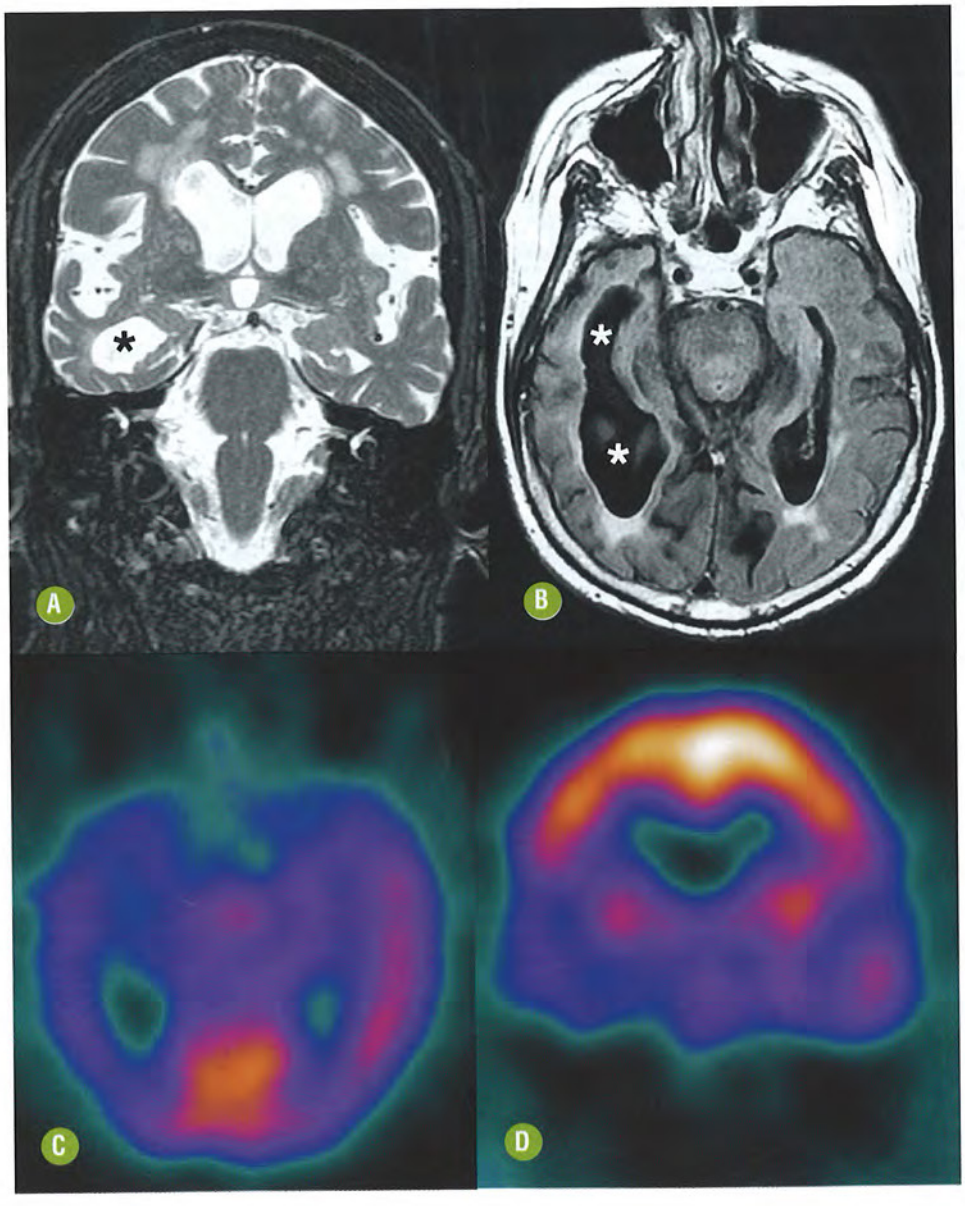

FIGURA 23-22. Degeneração lobar frontotemporal – predomínio temporal direito (variante comportamental). As imagens de RM coronal T2 **(A)** e axial FLAIR **(B)** demonstram atrofia predominante do lobo temporal direito, nas porções anterolaterais, associada a sinais de gliose caracterizada por hipersinal em T2/FLAIR na substância branca subcortical. A SPECT cerebral **(C-D)** demonstra acentuada hipoperfusão dos lobos temporais, predominante à direita.

ACHADOS DE IMAGEM

Ressonância Magnética

Neste subtipo particular da variante temporal direita da DFT observa-se tipicamente discreta atrofia seletiva da porção medial e inferior dos lobos temporal e occipital não dominantes (direito), particularmente do giro occipitotemporal lateral (giro fusiforme).

A ocorrência de hipersinal em T2/FLAIR pode ser vista, porém em grau muito menor que aquele demonstrado nas condições prévias. A modificação intencional dos parâmetros (janela) de interpretação das imagens FLAIR é muito importante para a caracterização da gliose subcortical nos casos de prosopagnosia progressiva (Fig. 23-23).

PET e SPECT

A prosopagnosia progressiva é uma das condições que mais desafia a capacidade de interpretação conjunta de achados clínicos e de neuroimagem. Apesar da maior acurácia dos estudos de medicina nuclear, que permite demonstrar anormalidades precoces e mais extensas do que as alterações estruturais da RM, neste contexto, em função da imprecisão da resolução anatômica das técnicas de medicina nuclear, estas ferramentas têm papel limitado e até mesmo secundário. A precisa correlação entre a atrofia seletiva e a ocorrência clínica de prosopagnosia é o que define o diagnóstico correto.

DEGENERAÇÃO CORTICOBASAL

INTRODUÇÃO

Generalidades

A degeneração corticobasal (DCB) ou degeneração gangliônica corticobasal é uma taupatia que foi inicialmente descrita por Rebeiz e cols. (1967) sob a denominação de degeneração corticodentatonigral com acromasia neuronal. Trata-se de uma doença neurodegenerativa progressiva rara que envolve o córtex supratentorial e os núcleos da base.

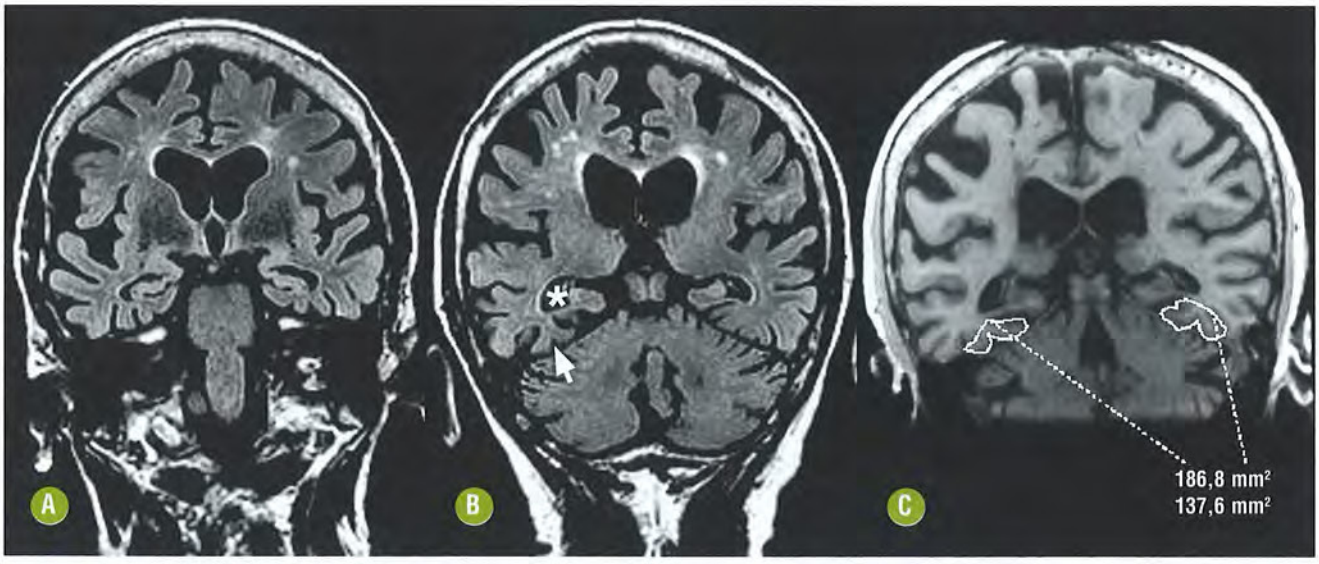

FIGURA 23-23. Degeneração lobar frontotemporal – predomínio temporal direito (prosopagnosia progressiva). As imagens de RM coronais FLAIR/T2 **(A-B)** e a reformatação coronal da aquisição T1 3D **(C)** demonstram atrofia seletiva das porções medial e inferior dos lobos temporal e occipital direitos, particularmente do giro occipitotemporal lateral (seta), com alargamento ventricular (*) e sinais incipientes de gliose subcortical nesta paciente com quadro clínico de prosopagnosia progressiva.

A incidência desta condição é desconhecida, mas estima-se que ocorram menos de cinco casos em cada 100 mil pessoas nos Estados Unidos. Embora a doença acometa ambos os sexos, há predomínio em mulheres.

Achados Clínicos

Trata-se de uma doença degenerativa do SNC, lentamente progressiva, que combina disfunções motoras e cognitivas, usualmente com uma apresentação clínica assimétrica que cursa com demência, apraxia ideomotora, distonia, fenômeno do membro alienígena (mais comumente afetando o braço), instabilidade postural e síndrome rígido-acinética, com resposta insuficiente ao tratamento com levodopa.

A doença geralmente inicia-se na idade adulta tardia (após os 60 anos) e o diagnóstico é provavelmente subestimado em função da heterogeneidade dos achados clínicos e da sobreposição das manifestações clínicas e dos achados patológicos com outras afecções neurodegenerativas.

Várias doenças neurodegenerativas e algumas priônicas podem cursar com achados clínicos semelhantes àqueles da DCB. Estas doenças incluem DA, DFT, paralisia supranuclear progressiva, bem como algumas alterações degenerativas não específicas e a própria doença de Creutzfeldt-Jakob. Da mesma forma, alguns indivíduos manifestam-se com achados clínicos de uma síndrome degenerativa cortical focal, como a DFT, a afasia progressiva primária e a atrofia cortical posterior, além de achado atribuíveis à DCB (síndrome corticobasal).

Achados Histológicos

Os principais achados neuropatológicos da DCB incluem perda neuronal assimétrica no córtex primário e numerosos neurônios acromáticos edemaciados ("neurônios em balão"), que são mais comumente encontrados nas áreas corticais e subcorticais da convexidade frontoparietal, bem como no corpo estriado e na substância negra. Apesar disso, há relatos da ausência de degeneração dos núcleos da base e da substância negra em alguns indivíduos.

Uma paucidade de emaranhados neurofibrilares pode estar presente. Um achado patológico invariavelmente presente em todos os indivíduos com DCB é a degeneração cortical frontoparietal assimétrica.

ACHADOS DE IMAGEM

Ressonância Magnética

Esta afecção tem como achado mais marcante a atrofia frontoparietal com envolvimento assimétrico da convexidade frontoparietal, particularmente afetando a região perirrolândica. O comprometimento é usualmente bilateral, porém com nítida assimetria, sendo o hemisfério mais acometido aquele contralateral ao hemicorpo clinicamente mais afetado. Geralmente o comprometimento estende-se às áreas motoras suplementares em alguns casos.

A ocorrência de hipersinal em T2/FLAIR na substância branca subcortical das regiões acometidas, que se estende ao centro semioval ipsilateral nas fases mais avançadas, é também bem documentada nesta doença (Fig. 23-24).

Atrofia e hipersinal nas sequências com ponderação T2 do corpo caloso também podem ser vistos, em decorrência da degeneração transaxonal, que está intimamente relacionada com o grau de declínio cognitivo.

Tênue hipersinal linear na sequência FLAIR na cortical do hemisfério cerebral afetado (giro pós-central) pode ser observado e este padrão tem correlação clínica com a distonia do membro superior e o fenômeno da "mão alienígena" contralaterais.

PET e SPECT

Os estudos de medicina nuclear demonstram hipoperfusão ou hipometabolismo predominante ou seletivo na convexidade frontoparietal contralateral ao hemicorpo mais afetado.

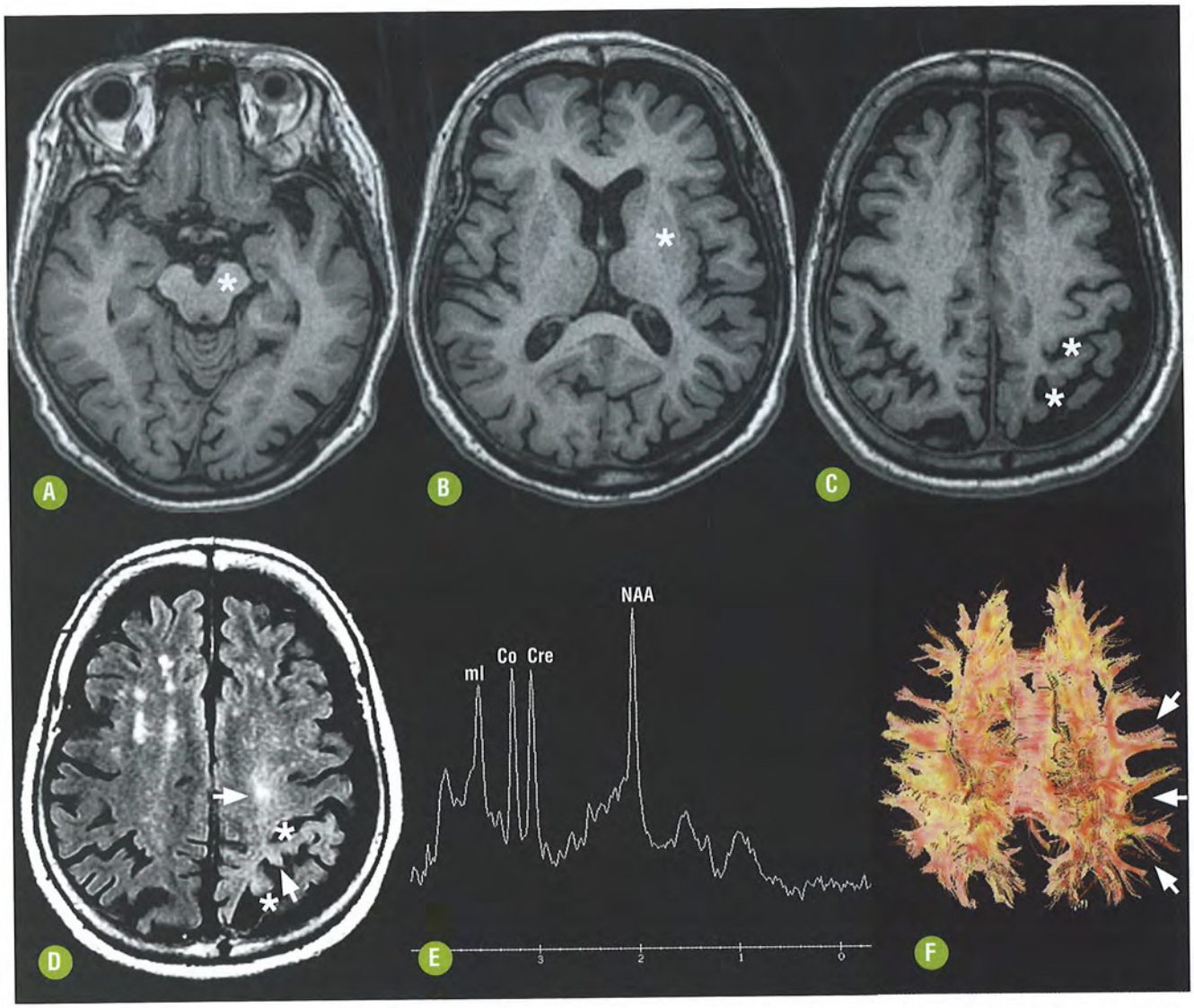

FIGURA 23-24. Degeneração corticobasal. Imagens axiais de RM T1 SPGR **(A-C)** demonstrando a atrofia no pedúnculo cerebral, putame e tálamo à esquerda, bem como na convexidade frontoparietal (*), que predomina na região perirrolândica. A imagem axial FLAIR **(D)** demonstra hipersinal cortical e subcortical pós-central estendendo-se ao centro semioval esquerdo (setas). A ERM com tempo de eco de 35 ms **(E)** demonstrou discreta redução do NAA e aumento evidente de mI. A visão superior oblíqua da tratografia completa **(F)** demonstra nítida redução das fibras no hemisfério esquerdo (setas).

Mais uma vez este padrão antecede as alterações estruturais demonstradas à RM e podem constituir a única alteração de imagem, mesmo em alguns casos clinicamente bem definidos (Fig. 23-25).

É frequente também a associação entre hipoperfusão frontoparietal e dos núcleos da base demonstrada nos estudos de medicina nuclear. As alterações perfusionais ou do metabolismo à medicina nuclear poderão também ser mais extensas do que aquelas demonstradas à RM.

DEGENERAÇÃO CORTICAL POSTERIOR

INTRODUÇÃO

Generalidades

A degeneração cortical posterior representa uma doença neurodegenerativa progressiva pré-senil caracterizada por manifestações peculiares de uma disfunção visuoespacial. Esta condição foi descrita inicialmente por Benson (1988).

Achados Clínicos

Os indivíduos cursam com manifestações da síndrome de Balint (apraxia ocular, ataxia ocular e simultanagnosia), da síndrome de Gerstmann (acalculia, agrafia, agnosia digital e desorientação esquerda-direita), bem como com agnosia ambiental e afasia sensorial transcortical. As manifestações neuropsicológicas, como perda de memória e alterações no comportamento social, são discretas até a fase tardia da doença.

Achados Histológicos

A maioria dos indivíduos demonstra placas neuríticas e emaranhados neurofibrilares, achados histológicos comuns na DA. Desta forma, alguns autores consideram a DCP uma variante visual da DA. Apesar disso, doenças distintas como a DCL, a

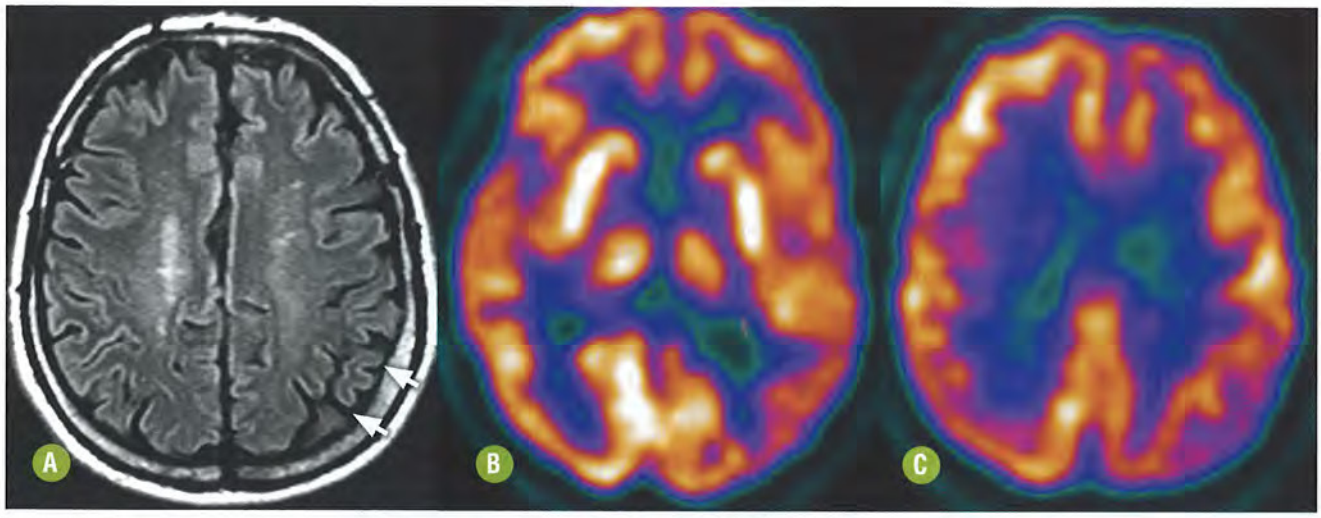

FIGURA 23-25. Degeneração corticobasal incipiente. Imagem axial de RM FLAIR **(A)** demonstrando mínima assimetria inespecífica dos sulcos pós-central e intraparietal, maiores à esquerda (setas), sem alteração do sinal subcortical. A PET-CT cerebral **(B-C)** da mesma época demonstrou hipometabolismo na convexidade frontoparietal bilateral, mais acentuado à esquerda. Observe ainda o hipometabolismo talâmico e nos núcleos da base esquerdos.

DCB e algumas encefalopatias priônicas, podem cursar com manifestações desta síndrome clínica.

Alguns autores têm proposto que a DCP deveria ser considerada uma condição nosológica distinta com seus próprios critérios diagnósticos devido ao contexto clínico particular desta afecção.

ACHADOS DE IMAGEM

Tomografia Computadorizada e Ressonância Magnética

Esta condição se caracteriza por alterações particulares que permitem distingui-la de outras afecções neurodegenerativas. Predomina na DCP a atrofia seletiva e bilateral das regiões parietooccipitais posteriores (Fig. 23-26). Usualmente os lobos temporais, particularmente suas porções mediais, encontram-se preservados.

Os déficits visuais e espaciais desproporcionais da DCP devem-se ao envolvimento predominante do giro angular, visto na síndrome de Gerstmann, e das áreas parietoccipitais na síndrome de Balint, bem como do lobo parietal no hemisfério não dominante responsável pelas apraxias motoras.

PET e SPECT

Os exames de PET ou SPECT demonstram hipometabolismo ou hipoperfusão nas regiões parietoccipitais que preservam boa correlação com a atrofia observada nos exames de RM. Mais uma vez se destacará a maior extensão dos achados nos exames de medicina nuclear.

Um achado bastante interessante é a preservação do córtex visual primário (occipital pericalcarino), evidenciando o dano predominante das vias de associação e do processamento das informações visuais adequadamente obtidas.

Recomendações para o Estudo das Degenerações Corticais Assimétricas

No contexto das síndromes degenerativas corticais assimétricas, a RM deve ser sempre o exame de escolha para a avaliação estrutural por imagem, visando à busca ativa de atrofia e gliose subcortical, típicas da maioria destas doenças.

O melhor uso da RM é devido à sua capacidade de avaliação multiplanar e à conspicuidade na detecção de atrofia discreta e assimetria cortical mínima, particularmente dependente do emprego de aquisições volumétricas em T1 ou FLAIR. A capacidade da RM de demonstrar alteração de sinal incipiente no parênquima encefálico poderá ser potencializada pela adequação dos parâmetros visuais da interpretação das imagens FLAIR, o que torna mais evidente o contraste entre o tecido normal e aquele alterado, particularmente em decorrência da gliose subcortical.

A TC pode eventualmente caracterizar um padrão assimétrico de atrofia cerebral, mas isto se dará somente naqueles casos já mais avançados, impossibilitando o diagnóstico precoce.

Vale sempre lembrar que, mesmo sendo mais sensível, a RM pode ser normal nos casos mais iniciais de diversas doenças degenerativas, incluindo as síndromes corticais assimétricas. Nestas situações os estudos de medicina nuclear, SPECT ou PET, particularmente o PET-CT, terão um papel primordial, pois podem demonstrar anormalidades perfusionais ou metabólicas que ainda não se traduziram em alterações estruturais.

DIAGNÓSTICO DIFERENCIAL DAS DEGENERAÇÕES CORTICAIS ASSIMÉTRICAS

- Doença de Alzheimer: as características clínicas e de imagem distintas auxiliam no diagnóstico correto, na maioria dos casos com elevada acurácia, entre a DA e as degenerações corticais assimétricas, principalmente da DFT. A Tabela 23-9 resume as principais diferenças entre estas condições.
- Sequela de lesão vascular isquêmica: os infartos isquêmicos motivaram as descrições históricas da maioria das condições seletivas que afetam funções específicas. Contudo, neste contexto, há a história clínica de um evento clínico pontual, marcado por um icto, em geral associado a um déficit neurológico focal. Além disso, a atrofia encefálica que respeita um território vascular específico se associa a sinais de ence-

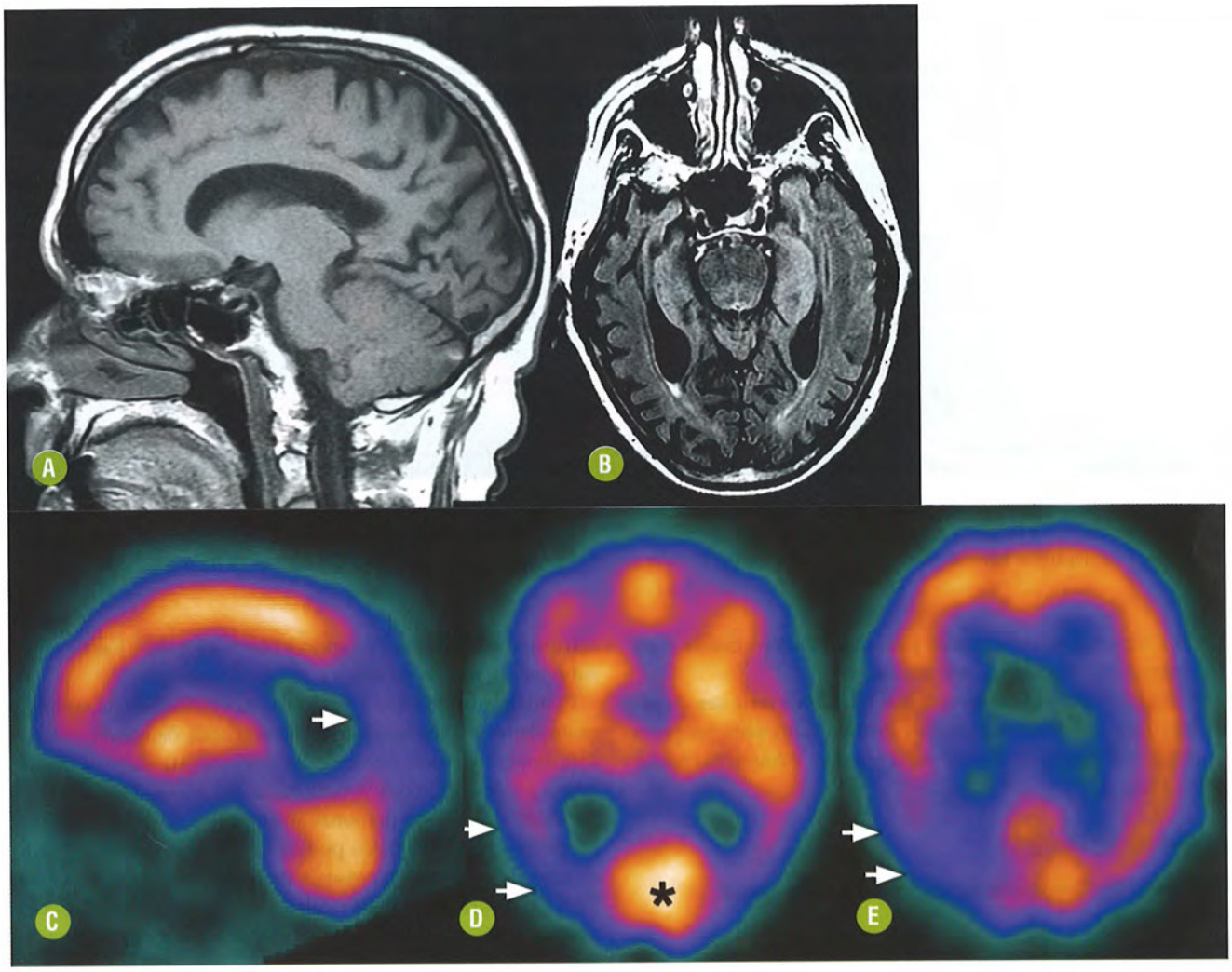

FIGURA 23-26. Degeneração cortical posterior. Imagens de RM sagital T1 **(A)** e axial FLAIR **(B)** demonstrando a atrofia acentuada das regiões parieto-occipitais posteriores, com extensão temporal posterolateral, predominante à direita. Observe a preservação relativa dos lobos temporais mediais. A SPECT cerebral **(C-E)** demonstra hipoperfusão parietoccipital, mais acentuada à direita (setas). Observe a preservação do córtex visual primário (*).

TABELA 23-9. Principais Diferenças entre a Degeneração Frontotemporal e a Doença de Alzheimer

	Degeneração Frontotemporal	*Doença de Alzheimer*
História	Alteração precoce da personalidade Comportamento estereotipado	Perda da memória Desorientação espacial Alteração tardia da personalidade
Linguagem	Fala adinâmica	Afasia
Exame neurológico	Reflexos primitivos precoces Acinesia tardia	Acinesia Rigidez Mioclonia
Função visuoespacial	Pode estar preservada	Desorientação espacial
Memória	Amnésia variável	Amnésia severa
EEG	Normal	Ondas lentas
RM	Atrofia frontotemporal, com preservação hipocampal	Atrofia mesial temporal

falomalacia e gliose.
- Sequela de contusão parenquimatosa traumática: há o antecedente de trauma cranioencefálico associado ao envolvimento dos giros retos e orbitários e dos polos temporais, com a demonstração de encefalomalacia, gliose e sinais de hemorragia antiga nestas localizações.

SÍNDROMES PARKINSONIANAS

A síndrome parkinsoniana ou parkinsonismo caracteriza-se pela lentificação do início dos movimentos voluntários (bradicinesia), associada a pelo menos mais uma das seguintes características: tremor de repouso, rigidez muscular ou instabilidade postural.

A doença de Parkinson corresponde a 75% das síndromes parkinsonianas, não sendo, entretanto, sua única causa, apesar de representar seu mais conhecido protótipo. É fundamental ter em mente esta diferença conceitual, uma vez que o parkinsonismo pode ser também ocasionado por doenças cerebrovasculares ou metabólicas que acometem o sistema extrapiramidal e, principalmente, pela utilização de alguns medicamentos, sobretudo os antieméticos, principalmente a metoclopramida, os neurolépticos e alguns antipsicóticos.

DOENÇA DE PARKINSON

INTRODUÇÃO

Generalidades

Assim como acontece com as outras doenças já discutidas, a doença de Parkinson vem se tornando cada dia mais frequente, provavelmente em função da maior longevidade da população. Acomete cerca de 1% dos indivíduos acima dos 55 anos de idade, sendo mais prevalente em homens (3:2).

Apesar das várias teorias propostas e dos inúmeros estudos atualmente realizados, a etiologia da doença de Parkinson ainda permanece obscura. Sabe-se, porém, que a doença resulta da degeneração de neurônios dopaminérgicos da substância negra, determinando a redução da produção de dopamina que, através da via nigroestriatal, é responsável pela inibição dos neurônios colinérgicos do corpo estriado. São esses neurônios colinérgicos que inibem o córtex pré-motor através da liberação do neurotransmissor acetilcolina. Estima-se, portanto, que a falta de dopamina ocasione o aumento da acetilcolina e promova o aumento da inibição do córtex pré-motor, culminando na redução da atividade motora.

Achados Clínicos

James Parkinson (1817) publicou um manuscrito (*An Essay on the Shaking Palsy*) descrevendo minuciosamente as diversas manifestações clínicas de uma doença (*paralysis agitans*), caracterizada por distúrbios do movimento e alteração do tônus muscular.

Como até os dias de hoje não existe um marcador biológico para a doença de Parkinson, o diagnóstico se dá unicamente por avaliação clínica. A síndrome referida desde a sua primeira descrição caracteriza-se por:
- Bradicinesia: movimentos lentos, com dificuldade para o início da ação;
- Rigidez: caracterizada por uma hipertonia plástica, típica dos distúrbios extrapiramidais, podendo acometer qualquer musculatura do corpo, determinando o sinal clínico conhecido como "roda dentada". O aumento do tônus muscular tipicamente acomete um dos membros na fase inicial, tornando-se bilateral e envolvendo o eixo axial com a evolução da doença;
- Tremor: manifesta-se mesmo em repouso, com a repetição de movimentos finos dos dedos que se aproximam da face palmar das mãos. Inicialmente o tremor é assimétrico e evolui de forma lenta. Aumenta de intensidade com a ansiedade e desaparece durante o sono;
- Instabilidade postural: a marcha caracteriza-se por passos curtos, projetando braços e tronco para frente. Há maior dificuldade para o início da marcha, seguida geralmente por uma aceleração abrupta, com tendência a cair para frente, como se o paciente sempre andasse em busca do seu centro de gravidade (conhecida como "marcha festinante").

Nem sempre os portadores de doença de Parkinson apresentam esta tétrade clássica, sendo que, de todas estas manifestações, o tremor é a mais frequente (85%). Não é incomum que os indivíduos apresentem voz baixa (hipofonia) e sialorreia como consequência da "bradicinesia bulbar". Com o passar do tempo, há também perda da expressão facial (face amímica). Os reflexos e a sensibilidade, assim como a força muscular, estão preservados, denotando a preservação das vias piramidal e sensitiva.

Outra manifestação característica da doença de Parkinson é o déficit e, até mesmo, a perda olfatória. Por fim, a doença de Parkinson pode cursar com uma síndrome demencial (25% dos casos), que pode ser decorrente da associação a DCL ou mesmo DA.

Achados Histológicos

As características histopatológicas mais típicas da doença de Parkinson são a perda neuronal com despigmentação da substância negra, principalmente na *pars compacta*, gliose e formação de corpúsculos de Lewy. As perdas neuronais são mais proeminentes na região ventrolateral da substância negra que se projeta ao putame. Para que as manifestações clínicas da doença de Parkinson se tornem evidentes é necessário que haja a perda de pelo menos 80% dos neurônios dopaminérgicos na substância negra e o mesmo grau de depleção de dopamina no corpo estriado.

Os corpos de Lewy na doença de Parkinson depositam-se em situação subcortical, particularmente na substância negra, em alguns núcleos pigmentados do tronco encefálico, como o núcleo dorsal do vago e o núcleo basal, e na região subcortical das áreas associativas.

ACHADOS DE IMAGEM

Ressonância Magnética

Imagens Convencionais

Atrofia da substância negra: reflete a perda neuronal e/ou deposição de ferro ou de outras substâncias ferromagnéticas. Acomete principalmente a *pars compacta* e caracteriza-se pela perda da banda de hipersinal habitual no mesencéfalo, localizada entre a *pars reticulata* (hipointensa) e o núcleo rubro (hipointenso). Este achado é mais bem avaliado nas aquisições em T2 *spin*-eco (Fig. 23-27).

Focos hiperintensos na substância negra refletem a gliose que acompanha a perda celular nesta região. Também são mais bem caracterizados nas imagens em densidade de prótons e T2 *spin*-eco.

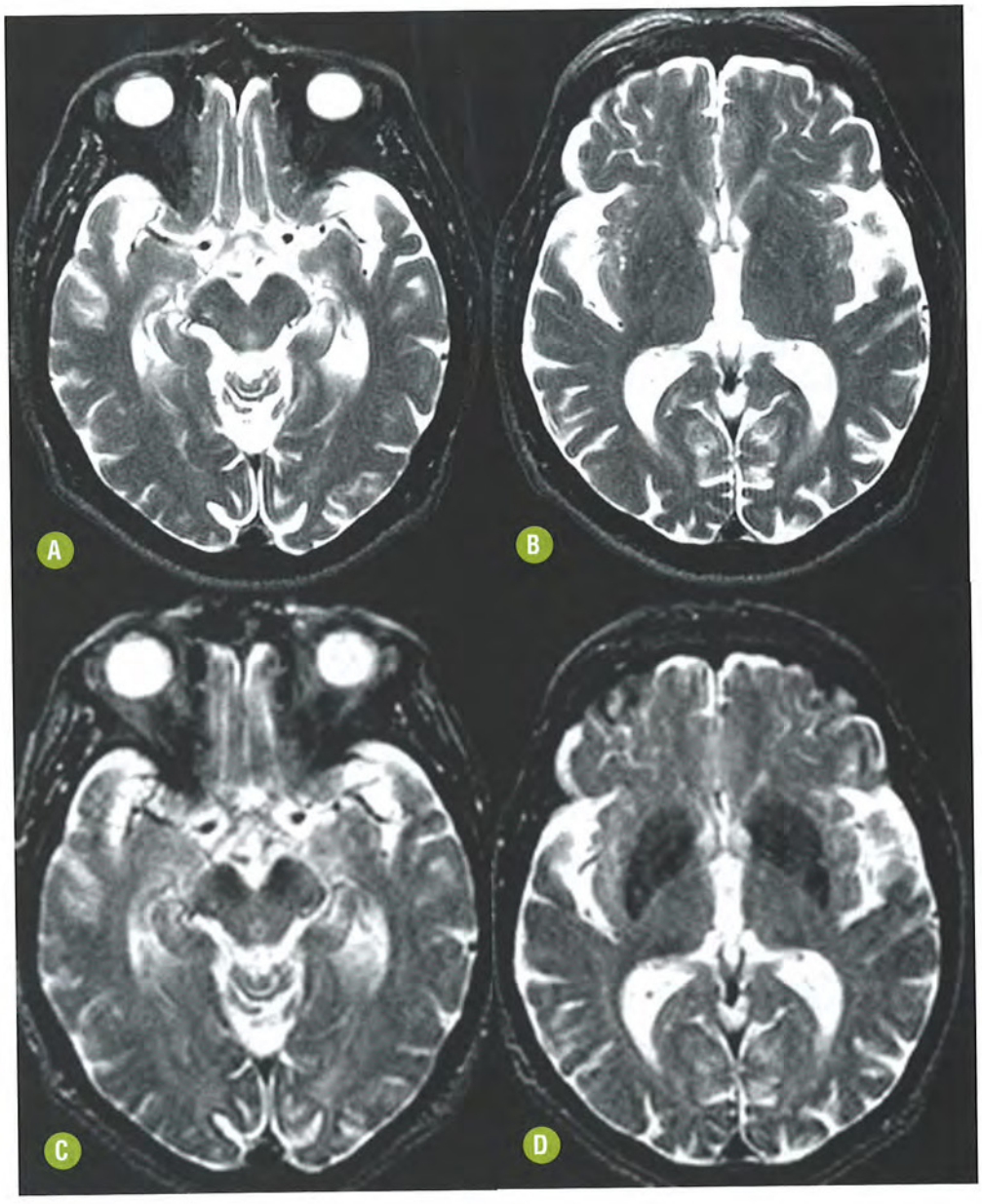

FIGURA 23-27. Doença de Parkinson. Imagens comparativas T2 FSE **(A-B)** e T2 SE **(C-D)** demonstrando o marcado hipossinal por provável perda neuronal e deposição de ferro com desaparecimento da *pars compacta*. Observe como este achado é mais bem avaliado em T2 SE.

Imagens Não Convencionais

Espectroscopia de prótons: poucos estudos foram realizados para determinar a importância deste método na avaliação da doença de Parkinson. Normalmente a região incluída na amostra do voxel é o corpo estriado e, na maioria das vezes, observa-se a redução da relação NAA/creatina (Cr) e NAA/colina (Co), principalmente esta última. Alguns autores alegam que estas alterações decorram da depleção neuronal que leva à redução do NAA, enquanto outros defendem o aumento da Co secundário à quebra de membranas celulares.

Diffusion tensor imaging: por meio dessa técnica pode-se mensurar a anisotropia fracionada (FA), que expressa, em última análise, a difusibilidade das moléculas de água no tecido. Na doença de Parkinson a FA está reduzida na substância negra, em decorrência das alterações microestruturais pela perda dos neurônios dopaminérgicos. Alguns trabalhos demonstram que essa perda é mais acentuada nas regiões ventrolateral e caudal da substância negra e, por isso, os valores de FA estão mais reduzidos nesta topografia.

PET e SPECT

Os exames de PET ou SPECT vêm deixando de ser apenas métodos de avaliação metabólica ou de fluxo sanguíneo regional para também quantificar a função de moléculas específicas. O emprego de radiofármacos com maior afinidade para o sistema dopaminérgico, como o ^{18}F-FDOPA (PET), o DaTSCAN com derivado do ^{123}I e o ^{99m}Tc-TRODAT-1 (SPECT), acresce maior sensibilidade ao diagnóstico ao quantificar indiretamente os neurônios dopaminérgicos *in vivo*. Esta quantificação é relevante para o entendimento da fisiopatologia da doença de Parkinson, para corroborar seu diagnóstico clínico, além de avaliar a progressão da doença e acompanhar novas modalidades terapêuticas, como o transplante de células dopaminérgicas.

Os níveis de especificidade da imagem molecular, mais precisamente para a diferenciação entre doença de Parkinson e

outras afecções que alteram a função dopaminérgica estriatal ou nigroestriatal, como a atrofia de múltiplos sistemas e os parkinsonismos vascular ou pós-infeccioso, ainda necessitam de estudos maiores.

Recomendações

Os achados de imagem têm papel fundamental no diagnóstico da maioria das doenças neurodegenerativas, entretanto, como destacado anteriormente, o diagnóstico da doença de Parkinson é eminentemente clínico. O papel da neuroimagem nesta situação é muito limitado. Além disso, as sequências convencionais de RM têm baixa sensibilidade para a detecção das alterações microestruturais da doença de Parkinson, sobretudo nos primeiros anos da doença, de forma que a maioria dos indivíduos apresenta exames normais.

Contudo a RM do encéfalo será importante em algumas situações específicas. Uma delas é a necessidade de se avaliar outras possibilidades diagnósticas, particularmente de outras síndromes parkinsonianas. Outra condição é na avaliação pré-operatória, visando o tratamento cirúrgico da doença de Parkinson, com a colocação de eletrodos para estimulação cerebral nos globos pálidos ou nos núcleos subtalâmicos.

Ao se realizar um exame de RM de um paciente com síndrome parkinsoniana, é fundamental a inclusão da sequência em densidade de prótons e T2 com ponderação *spin*-eco. A realização de imagens T2 FSE é dispensável no protocolo do exame. As imagens SE permitem a caracterização de depósitos anormais de ferro e de outras substâncias paramagnéticas nos núcleos da base e na substância negra.

As imagens não convencionais têm potencial aplicação em séries de casos e na pesquisa da doença de Parkinson. Entretanto seu uso diante da suspeita individual de doença de Parkinson ainda não tem vantagem comprovada.

DIAGNÓSTICO DIFERENCIAL

- Parkinsonismo vascular: esta diferenciação representa um desafio diagnóstico importante. A síndrome vascular pode ter início abrupto e predomínio significativo das alterações da marcha em detrimento das demais manifestações. Os indivíduos são mais velhos e têm fatores de risco para doença cerebrovascular, além de não apresentarem boa resposta ao tratamento com levodopa. A RM tem que evidenciar o comprometimento vascular nas regiões profundas.
- Demência com corpos de Lewy: o indivíduo cursa com parkinsonismo, porém associado a declínio cognitivo, flutuações do nível de consciência e o achado clássico de alucinações visuais. Nos exames de imagem há uma atrofia encefálica difusa, sem comprometimento seletivo de alguma região cerebral.
- Atrofia de múltiplos sistemas: comprometimento em graus variados dos sistemas piramidal, extrapiramidal e autonômico. Na RM pode-se identificar a atrofia dos putames com o típico hipersinal linear posterolateral (*putaminal slit*) e a alteração de sinal da ponte (*hot cross bun sign*).
- Encefalopatia traumática crônica do boxeador (demência pugilística): a história desta prática esportiva e a ocorrência de parkinsonismo, alterações do comportamento e uma síndrome demencial precoce favorecem esta possibilidade. O exame histopatológico demonstra numerosos emaranhados neurofibrilares no córtex cerebral com escassez de placas senis. A imagem demonstra pequenos focos de gliose/microangiopatia nas regiões periventriculares e nos núcleos da base, associados a atrofia e dilatação ventricular. Em alguns indivíduos é possível caracterizar o cavo do septo pelúcido.

SÍNDROMES PARKINSON-PLUS

O diagnóstico da doença de Parkinson, principalmente em fase incipiente, não deve parecer uma tarefa fácil, visto que alguns estudos com confirmação anatomopatológica já demonstraram altas taxas de falso positivo, que podem atingir até 35% dos casos.

Algumas doenças neurodegenerativas mimetizam características da doença de Parkinson, acrescendo ao quadro clínico outras alterações que lhes são peculiares, não usuais na doença de Parkinson, constituindo, assim, um grupo denominado síndromes Parkinson-plus. Este grupo inclui até 15% dos indivíduos com manifestações parkinsonianas.

PARALISIA SUPRANUCLEAR PROGRESSIVA

INTRODUÇÃO

Generalidades

A paralisia supranuclear progressiva (PSP) ou síndrome de Steele-Richardson-Olszewski (1964) representa a síndrome parkinsoniana atípica mais frequente após a DCL. É responsável por até 8% dos casos de parkinsonismo e sua prevalência aumenta com a idade. Em geral, a PSP manifesta-se uma década mais tarde do que nos indivíduos com doença de Parkinson, por volta dos 60 a 70 anos de idade, com incidência estimada de 5,3 novos casos/100 mil habitantes.

Achados Clínicos

A PSP é classificada como uma síndrome parkinsoniana, pois cursa com instabilidade postural e uma marcada rigidez hipocinética, principalmente axial (tronco e pescoço), que difere da doença de Parkinson por quase nunca determinar tremor.

A maior parte dos indivíduos inicia o quadro com instabilidade postural seguida por alteração da fala, da marcha, da deglutição e com os típicos distúrbios oculomotores. O sinal mais característico da PSP é a oftalmoparesia/plegia supranuclear, ou seja, a paralisia vertical do olhar, na maioria das vezes superior. Entretanto a paralisia supranuclear do olhar vertical que permite o diagnóstico da doença leva geralmente cerca de três anos para se manifestar completamente. No início, há o comprometimento do olhar para baixo e, em seguida, do olhar para cima e do olhar conjugado lateral. Os indivíduos podem queixar-se de dificuldade para enxergar e as quedas e tropeços tornam-se frequentes por este motivo.

Antes, porém, do desenvolvimento da paralisia supranuclear do olhar vertical, observa-se o alentecimento acentuado dos movimentos sacádicos verticais (movimento ocular rápido entre dois estímulos, sem deixar que o globo ocular seja visto se movimentando), e isto permite ao médico suspeitar do diagnóstico específico.

As manifestações do acometimento dos lobos frontais (apatia, alteração do pensamento abstrato, fluência verbal reduzida, sinais de liberação frontal) geralmente se associam ao quadro ao longo do curso da PSP.

Achados Histológicos

A avaliação mascroscópica revela uma marcada e desproporcional atrofia do mesencéfalo e do tegmento pontino, sendo o acometimento mais acentuado no tegmento mesencefálico. Em virtude disso, o espaço liquórico das cisternas perimesencefálicas está alargado. Nota-se frequentemente a atrofia dos lobos frontais.

À microscopia há perda neuronal, gliose e abundantes emaranhados neurofibrilares formados pelo acúmulo da proteína tau, em uma distribuição diferente daquela encontrada na DA. Os acúmulos se dão no corpo estriado, principalmente no globo pálido, núcleos subtalâmicos, substância negra, complexo oculomotor, formação reticular, substância cinzenta periaquedutal, colículos superiores, base do tronco encefálico, núcleo denteado e córtex pré-frontal.

ACHADOS DE IMAGEM

Ressonância Magnética

Imagens Convencionais

O achado mais relevante para o diagnóstico específico é a perda da convexidade superior do tegmento mesencefálico, tornando-se retificado (plano) ou côncavo, com altas sensibilidade e especificidade para o diagnóstico de PSP (Fig. 23-28). Esta atrofia rostral e caudal do tegmento mesencefálico determina um aspecto que lembra a silhueta de um pinguim ("sinal do pinguim") ou beija-flor ("sinal do beija-flor").

Atrofia global do mesencéfalo: avaliada no plano axial nas sequências ponderadas em T2, determina um aspecto denominado "sinal do *Mickey Mouse*", refletindo a atrofia seletiva do teto mesencefálico e dos pedúnculos cerebrais. Estes achados estão mais provavelmente relacionados com paralisia supranuclear do olhar vertical e disfunção motora e emocional.

O hipersinal em T2/FLAIR no tegmento mesencefálico apresenta baixa sensibilidade, porém especificidade próxima de 100% para o diagnóstico de PSP. Esta alteração é mais bem visualizada nas sequências spin eco no plano axial (Fig. 23-29).

Também tem sido descrito, nos casos de PSP, o "sinal *morning glory*", refletindo a concavidade lateral do tegmento mesencefálico.

As aquisições volumétricas são úteis para o diagnóstico por imagem da PSP, pois permitem a análise quantitativa, ressaltando pequenas anormalidades de volume, imperceptíveis à análise qualitativa.

Área do mesencéfalo: a área mensurada do mesencéfalo nos indivíduos com PSP ($< 70\ mm^2$) é significativamente menor que a dos controles, porém os valores podem se sobrepor àqueles dos indivíduos com atrofia de múltiplos sistemas. Por isso o índice mais fidedigno para o diagnóstico é a razão entre a área do mesencéfalo e a área da ponte, de forma que valores inferiores a 0,15 possuem sensibilidade e especificidade de 100% para PSP.

Atrofia do corpo caloso, do córtex, da porção anterior do giro do cíngulo e dos pedúnculos cerebelares superiores também pode ser observada.

Imagens Não Convencionais

Diffusion tensor imaging: a mensuração da FA nos pedúnculos cerebelares superiores evidencia valores reduzidos em todos os doentes, comparados com controles saudáveis da mesma faixa

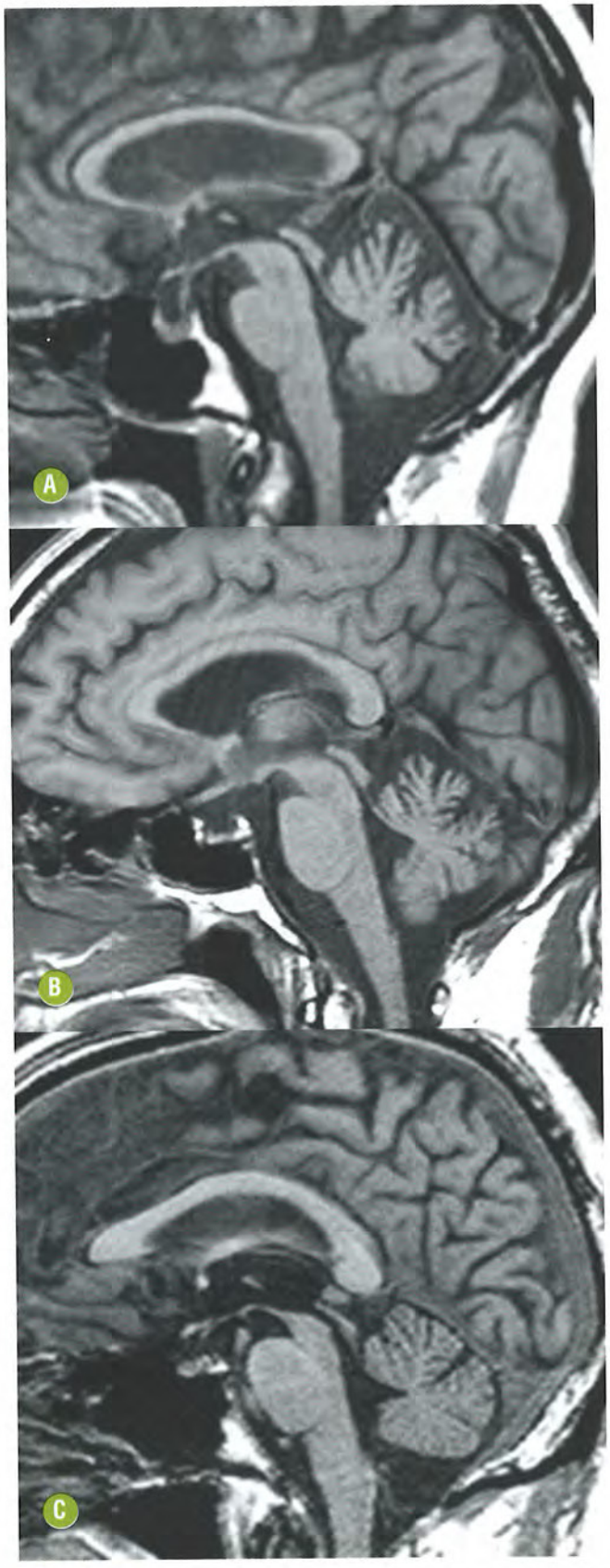

FIGURA 23-28. Paralisia supranuclear progressiva. Imagens comparativas sagitais em T1 de três indivíduos diferentes, hígido **(A)**, com doença de Parkinson **(B)** e com PSP. Observe a atrofia do mesencéfalo, com concavidade de seu contorno superior ("sinal do pinguim") apenas no indivíduo com PSP.

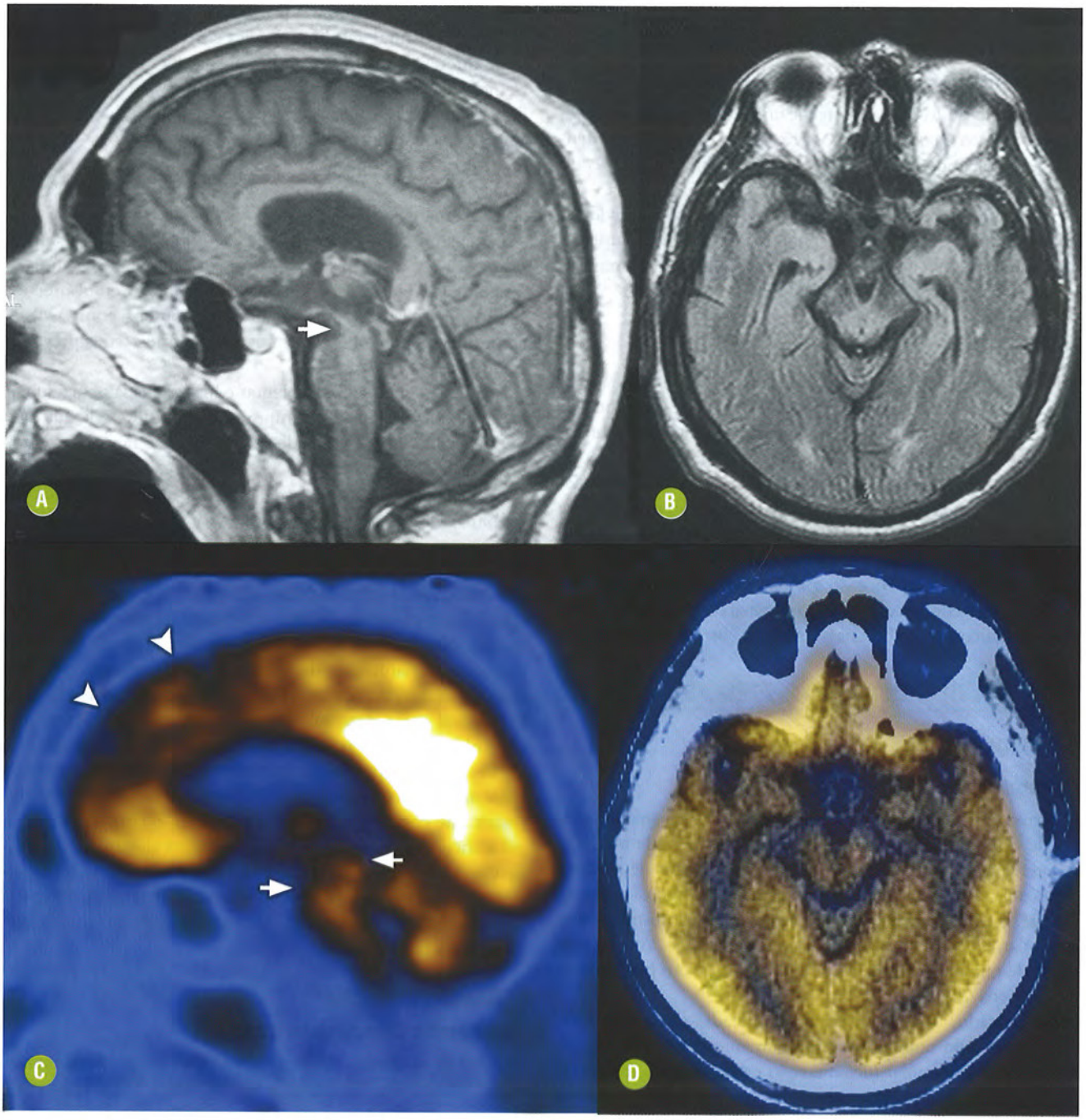

FIGURA 23-29. Paralisia supranuclear progressiva (PSP). Imagem sagital T1 **(A)** demonstrando a atrofia do mesencéfalo (seta), com concavidade de seu contorno superior. A imagem axial FLAIR **(B)** demonstra hipersinal tênue periaquedutal e a concavidade lateral do tegmento mesencefálico. A PET-CT **(C-D)** confirma o hipometabolismo frontal (cabeças de setas) e no tronco encefálico (setas brancas) complementando as informações estruturais sobre o processo patológico.

etária e com portadores de doença de Parkinson. A tratografia também pode demonstrar a redução da quantidade de fibras nos pedúnculos cerebelares superiores.

PET e SPECT

O FDG-PET pode demonstrar hipocaptação por hipometabolismo no mesencéfalo e no córtex de associação pré-frontal, principalmente nas suas porções mediais, incluindo o cíngulo anterior e o córtex orbitofrontal.

A imagem molecular com ^{18}F-DOPA pode demonstrar apenas redução ou ausência da captação nos casos de PSP incipiente, sugerindo que o parkinsonismo nesta doença esteja relacionado com a disfunção distal aos neurônios dopaminérgicos. Os exames de SPECT podem demonstrar achados semelhantes ao FDG-PET, porém com menor sensibilidade.

O diagnóstico diferencial deverá ser feito com outras afecções que alteram o metabolismo ou perfusão dos lobos frontais

e do mesencéfalo, incluindo doenças degenerativas (DFT) e os processos encefaloclásticos vasculares ou pós-infecciosos.

Recomendações

O protocolo de RM deverá incluir uma aquisição T1 volumétrica e imagens axiais FLAIR e T2 duplo-eco *spin*-eco (densidade de prótons e T2), visando a correta demonstração do conjunto de alterações que caracteriza a doença.

O parâmetro mais prático para a avaliação de indivíduos suspeitos de PSP é a análise subjetiva do contorno superior do mesencéfalo. Esta avaliação deve ser realizada preferencialmente no plano sagital e com sequência volumétrica.

DIAGNÓSTICO DIFERENCIAL

- Doença de Parkinson: as particularidades clínicas da PSP são cruciais para a correta diferenciação. Em casos iniciais de PSP o aspecto típico de imagem pode estar ausente e o diagnóstico diferencial torna-se impossível.
- Hidrocefalia de pressão normal: a HPN constitui um diagnóstico por imagem difícil de ser separado da PSP, tendo em vista a ocorrência de atrofia global e mesencefálica. A dilatação do sistema ventricular supratentorial associada a algum grau de atrofia da parte superior do mesencéfalo poderá determinar um aspecto côncavo, simulando o "sinal do pinguim". Os fatores clínicos são indispensáveis para a correta diferenciação.

ATROFIA DE MÚLTIPLOS SISTEMAS

INTRODUÇÃO

Generalidades

O termo atrofia de múltiplos sistemas (AMS) designa um grupo de doenças neurodegenerativas progressivas, de etiologia indeterminada e ocorrência esporádica, exclusiva de adultos. A falência progressiva dos diferentes sistemas neurológicos se manifesta por diversas combinações de parkinsonismo, ataxia cerebelar, falência autonômica e sinais piramidais. A média de idade de início da doença é de 52,5-55 anos, com predomínio em homens (2:1).

No passado, as doenças eram classificadas de forma separada, de acordo com o comprometimento predominante do sistema extrapiramidal (degeneração estriatonigral), cerebelar (degeneração olivopontocerebelar esporádica) ou autonômico (doença de Shy-Drager).

Atualmente o termo AMS engloba todas estas doenças, assumindo uma distribuição mais espectral do processo patológico, cuja diferenciação é dada pela manifestação predominante no início da doença, com manifestações extrapiramidais (AMS-tipo P) ou cerebelares (AMS-tipo C). A existência de subtipo com predomínio de disautonomia (AMS-tipo A), equivalente à precedente doença de Shy-Drager, não é inteiramente aceita pelos especialistas.

Achados Clínicos

As duas manifestações mais importantes da doença podem ser clinicamente distinguidas com facilidade. O parkinsonismo predomina em 80% dos indivíduos (subtipo AMS-P), enquanto as manifestações cerebelares predominam em 20% (subtipo AMS-C).

A AMS-P é caracterizada por bradicinesia com rigidez, instabilidade postural, fala hipocinética e tremor, geralmente postural, diferente da doença de Parkinson, na qual predomina o tremor de repouso. Além disso, também pode ser observada distonia orofacial ou craniocervical associada à disartria. Uma característica sempre relevante é a falta de resposta ao tratamento com levodopa.

Na AMS-C predominam as manifestações cerebelares com ataxia da marcha e alteração dos movimentos finos.

A ocorrência de disautonomia é comum a ambas as apresentações da AMS, principalmente manifesta por disfunção urogenital e hipotensão ortostática. Disfunção erétil precoce é virtualmente presente em todos os homens com AMS, e incontinência e retenção urinária são manifestações precoces frequentes.

Fraqueza, hiperextensão plantar e hiperreflexia ocorrem em até 50% dos indivíduos. É importante, contudo, salientar que os sinais piramidais, apesar de frequentes, não fazem parte dos critérios diagnósticos.

O curso clínico é inexorável e progride invariavelmente para o óbito, em geral ao final da primeira década após o início.

Achados Histológicos

As alterações da AMS incluem inclusões citoplasmáticas gliais que exibem positividade para a presença da proteína tau, ubiquitina e alfa-sinucleína. Essas inclusões argirofílicas são o marco neuropatológico da doença e sua quantidade está intimamente relacionada com a perda neuronal nas áreas afetadas. É possível que a distribuição predominante do substrato histopatológico defina as características clínicas dominantes.

Nos casos incipientes há uma rarefação destas inclusões citoplasmáticas e o predomínio de alterações degenerativas neuronais que comprometem principalmente o corpo estriado, a substância negra, os núcleos autonômicos do tronco encefálico, o núcleo olivar inferior, as células de Purkinje, o núcleo denteado do cerebelo, a coluna intermediolateral medular e o núcleo de Onuf na medula, responsável pela inervação dos esfíncteres uretral e anal.

ACHADOS DE IMAGEM

Tomografia Computadorizada

Atrofia de múltiplos sistemas com predomínio parkinsoniano (AMS-P): não há alterações evidentes à TC, a qual pode demonstrar apenas leve atrofia cerebelar pela coexistência de doença infratentorial.

Atrofia de múltiplos sistemas com predomínio cerebelar (AMS-C): atrofia cerebelar, na qual predomina a atrofia hemisférica em detrimento do acometimento vermiano. Pode haver atrofia com retificação de sua superfície ventral e dilatação compensatória do quarto ventrículo.

Ressonância Magnética

Imagens Convencionais

- **Atrofia de múltiplos sistemas com predomínio parkinsoniano (AMS-P).**

Atrofia putaminal e alteração de sinal em T2, densidade de prótons e FLAIR, caracterizada pela presença de hipossinal, principalmente em T2 SE, na margem lateral do putame, resultante do depósito de ferro e de outras substâncias paramag-

néticas. As aquisições T2* e SWI também podem contribuir para esta caracterização de depósito de ferro.

A morte celular e a gliose determinam ainda a ocorrência de hipersinal linear na região posterolateral do putame atrofiado, mais bem demonstrado nas aquisições FLAIR e duplo eco (SE), caracterizando o *putaminal slit* (Fig. 23-30).

- **Atrofia de múltiplos sistemas com predomínio cerebelar (AMS-C)**

Atrofia cerebelar: atrofia vermiana e hemisférica, predominando neste último, com alargamento compensatório do espaço liquórico entre as folhas cerebelares. É frequente a presença de hipersinal cortical cerebelar nas imagens em densidade de prótons e FLAIR.

Atrofia da ponte: mais bem caracterizada no plano sagital, onde se observa a perda da convexidade anterior da protuberância pontina. No plano axial, há uma redução do diâmetro anteroposterior da ponte que promove um alargamento compensatório do quarto ventrículo e das cisternas pontocerebelares.

Alteração de sinal na região central da ponte: observa-se um hipersinal cruciforme na ponte, no plano axial, refletindo uma perda seletiva das fibras pontocerebelares transversas mielinizadas (eixo horizontal) e de neurônios da rafe pontina mediana (eixo vertical), com preservação do tegmento pontino e dos TCS. Este sinal é conhecido como *hot cross bun sign* e é mais bem caracterizado nas imagens FLAIR e duplo eco (T2 e densidade de prótons).

A atrofia dos pedúnculos cerebelares superiores e médios é associada a hipersinal bilateral e simétrico em T2 e FLAIR. A AMS é a causa mais frequente de hipersinal em T2/FLAIR nos pedúnculos cerebelares médios (Fig. 23-31).

Imagens Não Convencionais

Diffusion tensor imaging: há uma redução da FA nos pedúnculos cerebelares médios, nas fibras pontinas transversas e no cerebelo. Nas reconstruções das fibras por tratografia, observa-se nitidamente uma atrofia das fibras dos pedúnculos

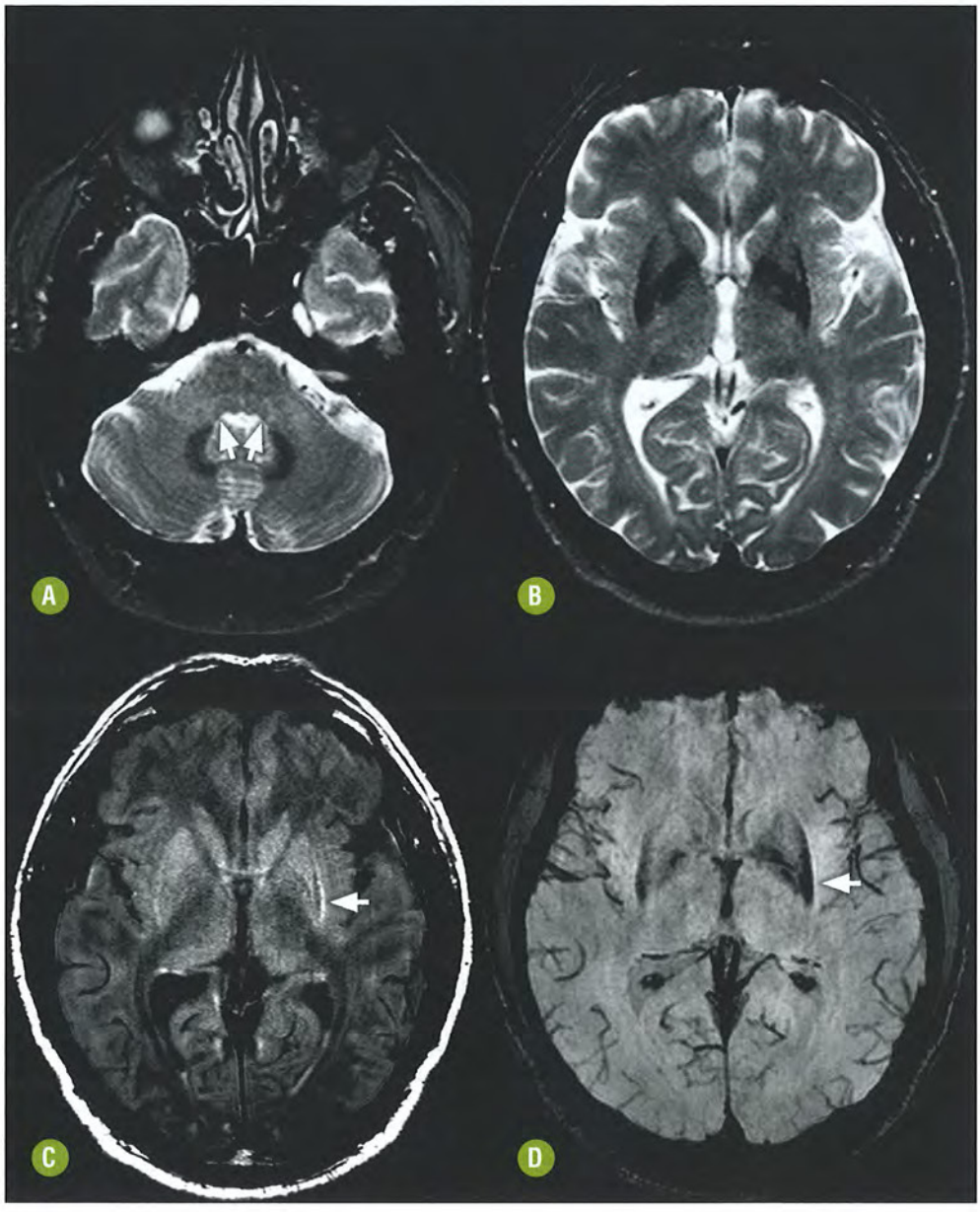

FIGURA 23-30. Atrofia de múltiplos sistemas com predomínio putaminal (AMS-P). Imagens axiais T2 SE demonstram tênue hipersinal nos pedúnculos cerebelares médios e na rafe mediana da ponte **(A)**, além de marcado hipossinal por depósito de ferro na margem posterolateral dos putames, principalmente à esquerda, onde se observa atrofia **(B)**. A imagem em densidade de prótons **(C)** demonstra a linha de hipersinal na borda lateral do putame (*putaminal slit*) (seta). A imagem axial SWI **(D)** confirma o acentuado depósito de ferro no putame, principalmente à esquerda (seta).

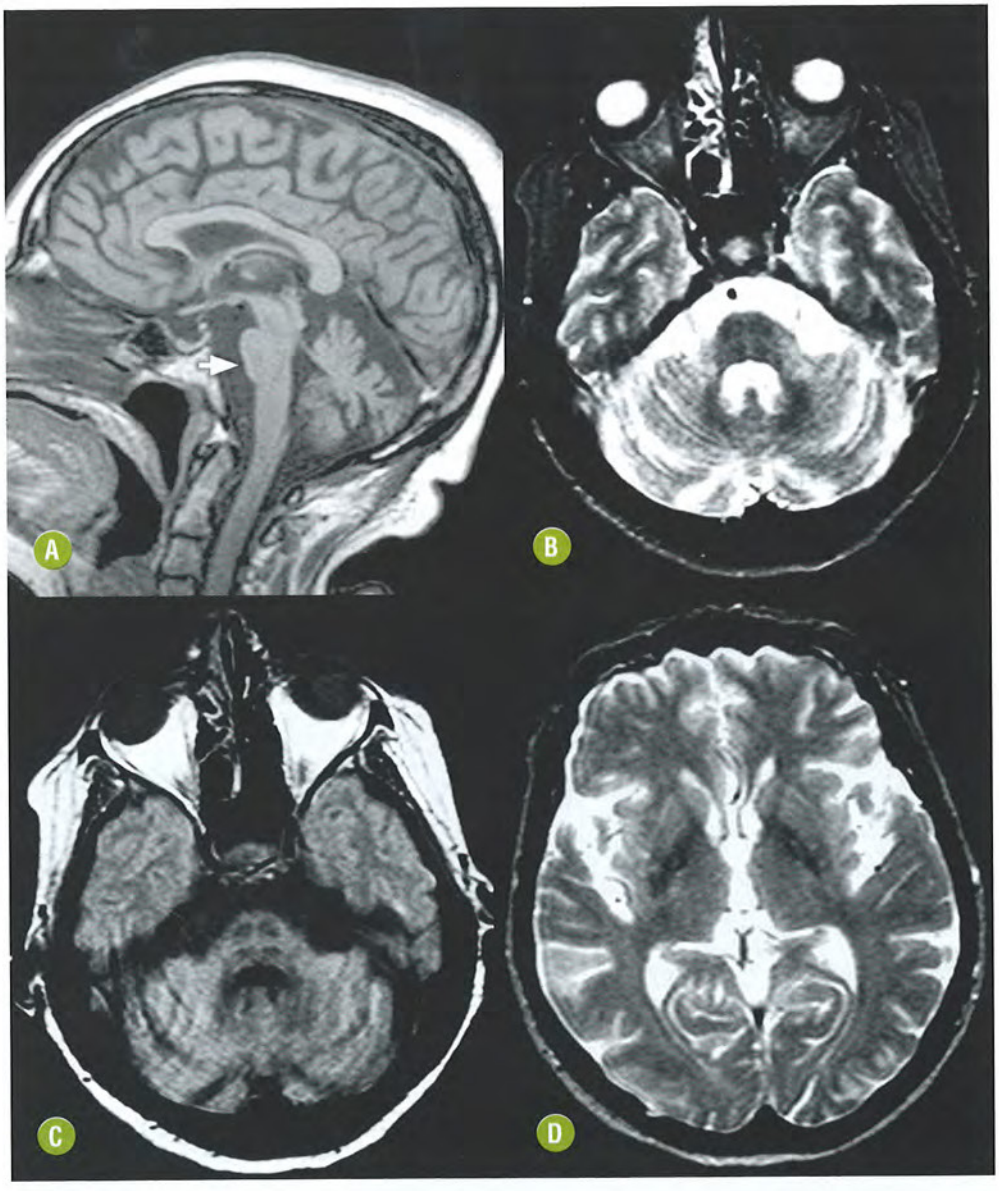

FIGURA 23-31. Atrofia de múltiplos sistemas com predomínio cerebelar (AMS-C). Imagem sagital T1 **(A)** demonstrando atrofia cerebelar (porções superiores do verme) e atrofia da protuberância (seta). Imagens axiais T2 SE duplo eco **(B-C)** demonstrando o *hot cross bun sign*, caracterizado pelo hipersinal cruciforme no centro da ponte. Note o hipersinal do córtex cerebelar e dos pedúnculos cerebelares médios. A imagem T2 SE dos núcleos da base **(D)** demonstra depósito anormal de ferro com discreta atrofia do putame direito.

cerebelares médios, bem como das fibras pontinas transversas. As fibras do TCS e do lemnisco medial estão preservadas (Fig. 23-32).

Espectroscopia de prótons: observa-se uma depleção neuronal caracterizada por uma redução da relação NAA/Cr tanto no putame quanto na ponte. Há também uma redução da relação Co/Cr.

PET e SPECT

O FDG-PET pode demonstrar hipometabolismo no putame, no tronco encefálico ou no cerebelo. Este aspecto tem boa sensibilidade, porém baixa especificidade.

A caracterização da denervação pré-sináptica nigroestriatal dopaminérgica na SPECT ou PET permite uma inferência diagnóstica mais precisa pela quantificação indireta do sistema dopaminérgico utilizando técnicas específicas de imagem molecular.

Recomendações

O protocolo de RM deverá incluir uma aquisição T1 volumétrica e imagens axiais FLAIR e T2 duplo-eco *spin*-eco (densidade de prótons e T2), visando a correta demonstração do conjunto de alterações que caracteriza a doença. Recomendamos ainda a aquisição de uma sequência axial T1 SE MTC que pode demonstrar as demais alterações, porém com menor conspicuidade, mas que se presta fundamentalmente para a avaliação do comprometimento dos TCS.

A AMS é uma doença degenerativa que cursa com alterações estruturais pelo acometimento dos sistemas extrapiramidal, piramidal, cerebelar e autonômico. Independente do subtipo, o paciente com AMS apresenta quase sempre manifestações de todos esses sistemas, embora haja o predomínio clínico de um deles. Os exames de imagem refletem esta característica.

Com a evolução da doença são observadas alterações putaminais e cerebelares em praticamente todos os casos, embora as alterações putaminais sejam mais relevantes e precoces na AMS-P, assim como são as alterações cerebelares na AMS-C. As alterações infratentoriais são usualmente medianas e simétricas, enquanto o comprometimento putaminal é geralmente unilateral ou assimétrico, pelo menos nas fases iniciais, sendo

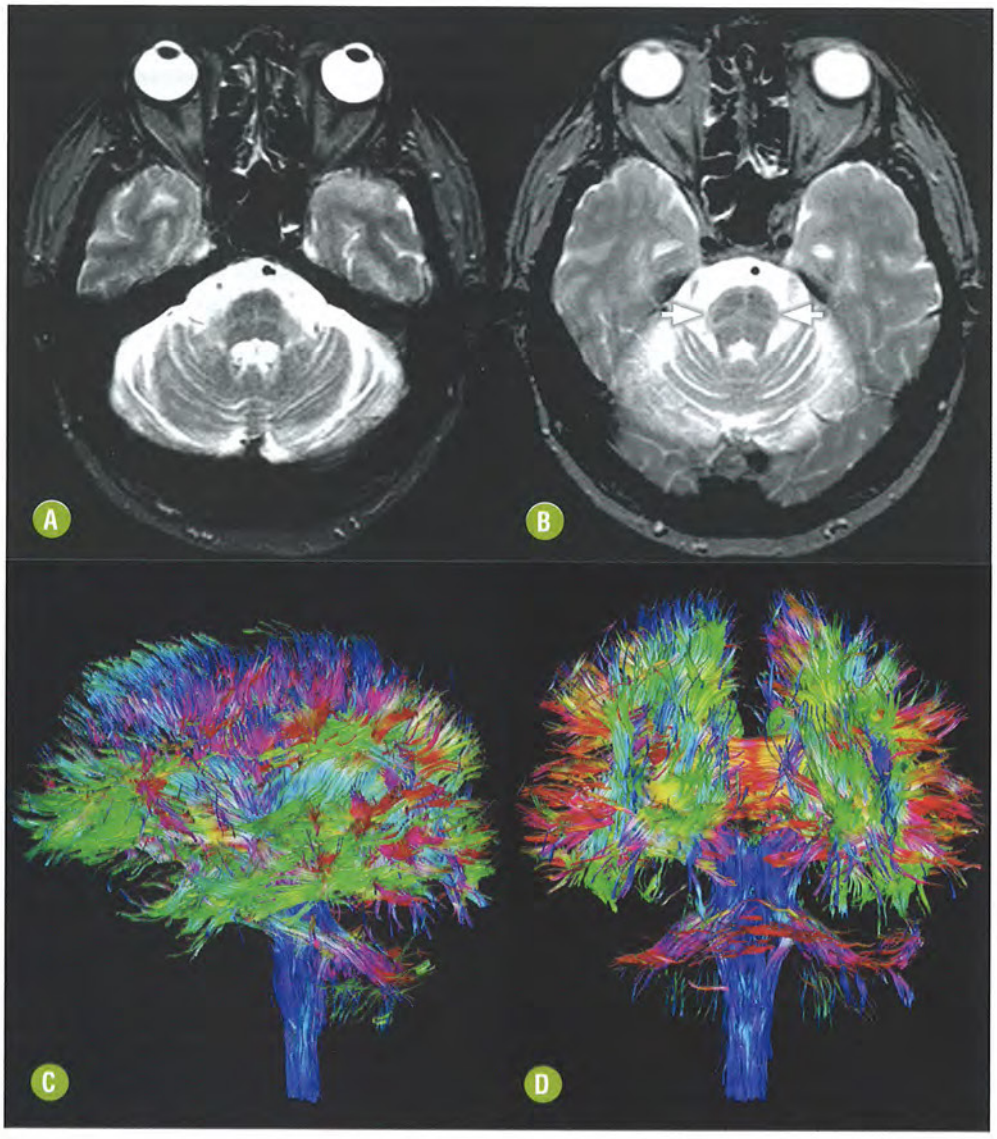

FIGURA 23-32. Atrofia de múltiplos sistemas com predomínio cerebelar (AMS-C). Imagens axiais T2 SE **(A-B)** demonstrando o *hot cross bun sign* (setas) associado à atrofia cerebelar e da ponte, com hipersinal do córtex cerebelar e dos pedúnculos cerebelares médios. A tratografia com reconstrução de tratos infra e supratentoriais **(C-D)** demonstra a redução de fibras dos pedúnculos cerebelares médios e da ponte, bem como a ausência quase completa das fibras cerebelares.

primeiramente afetado o putame contralateral aos sinais extrapiramidais mais evidentes no exame clínico.

O acometimento do TCS pode ser estimado por meio das técnicas de transferência de magnetização (MTR e T1 SE MTC), que demonstram hipersinal dos TCS na região subcortical pré-central e nos centros semiovais, algumas vezes com padrão assimétrico. Estas regiões podem exibir, ainda, hipersinal nas imagens FLAIR, porém com menor especificidade deste padrão.

A interpretação de qualquer dos achados clássicos da AMS em 3 Tesla (3T) requer atenção redobrada, visto que a exacerbação da suscetibilidade magnética pode interferir na demonstração de depósito de ferro. De fato, ainda há a necessidade de estudos maiores com esta tecnologia para o diagnóstico da AMS.

DIAGNÓSTICO DIFERENCIAL

A demonstração deste conjunto de características clínicas e neurorradiológicas assegura o diagnóstico de AMS, com altas sensibilidade e especificidade. Todavia a caracterização de achados de imagem isolados, a coexistência de síndrome demencial, bem como a presença de história familiar de doença semelhante e o acometimento da substância branca supratentorial, sempre deverão conduzir à busca de diagnósticos alternativos.

Alterações Infratentoriais

- Atrofia olivopontocerebelar hereditária: esta denominação genérica designa, em geral, as ataxias espinocerebelares (SCA) que cursam com atrofia do cerebelo e, em algumas formas, com acometimento do tronco encefálico. A presença do *hot cross bun sign* pode ser observada ou mimetizada nas SCA 2 e 3 e, mais recentemente descrita, também nas SCA 7 e 8. Algumas das muitas SCA podem ter herança autossômica recessiva, "mascarando" os dados da história familiar.
- Pré-mutação do X-frágil (FXTAS): a síndrome que cursa com tremor e ataxia em indivíduos acima dos 50 anos de idade, portadores da FXTAS, também pode apresentar parkinsonismo e demência. Esta doença determina hiperintensidade de sinal nos pedúnculos cerebelares médios, mas também exibe achados adicionais, como a presença de dilatação ventricular e de hipersinal em T2/FLAIR na substância branca supratentorial. Nesta doença não há comprometimento putaminal significativo.

Doenças inflamatórias ou sequelares: algumas doenças alteram o sinal do tronco encefálico e do cerebelo com alguma semelhança com a AMS, principalmente vasculites, síndromes autoimunes e lesões isquêmicas.

Alterações Supratentoriais

Condições Fisiológicas ou de Erro de Interpretação

- As imagens T2 FSE podem demonstrar frequentemente a presença de hipersinal na margem lateral dos putames, porém sem atrofia significativa. Isso deve resultar da presença de espaços perivasculares mais evidentes e não deve ser valorizado.
- A presença de depósito de ferro nos putames posterolaterais pode ser vista em condições fisiológicas e não deve ser valorizada na ausência de atrofia local.
- A interpretação de qualquer dos achados em imagens obtidas em 3T deve ser feita com muita precaução, visto que há exacerbação dos depósitos de ferro pela maior suscetibilidade magnética.
- Degeneração corticobasal: há também uma deposição de material ferromagnético nos putames, com padrão assimétrico e associado a atrofia, entretanto sem a formação do *putaminal slit*. A DCB é tipicamente reconhecida pela atrofia cortical assimétrica da convexidade frontoparietal e por seus comemorativos clínicos díspares daqueles da AMS.
- Esclerose lateral amiotrófica: apesar de alguns casos de AMS demonstrarem hipersinal nos TCS nas imagens T1 SE/MTC, o conjunto cliniconeurorradiológico destas doenças é diferente e a distinção entre elas não é uma tarefa difícil.

DOENÇAS PRIÔNICAS

As doenças causadas por príons ou doenças priônicas, também denominadas encefalopatias espongiformes transmissíveis, cursam com fenômenos degenerativos em diversas áreas e sistemas neurológicos. Caracterizam-se por alterações espongiformes e evolução inexorável para o óbito, geralmente em até 12 meses.

As principais formas clínicas e de imagem das doenças priônicas já foram discutidas no capítulo das Infecções Intracranianas e apenas suas características degenerativas serão apresentadas aqui.

DOENÇA DE CREUTZFELDT-JAKOB

INTRODUÇÃO

Generalidades

A doença de Creutzfeldt-Jakob (DCJ) é uma desordem neurodegenerativa fatal, rapidamente progressiva, classificada nas formas esporádica (eDCJ), genética (gDCJ), iatrogênica (iDCJ) e nova variante (vDCJ). A primeira descrição da doença foi feita pelo neurologista alemão Hans Gerhard Creutzfeldt (1920) e, logo depois, por Alfons Maria Jakob.

Embora a maioria dos casos de DCJ ocorra de forma esporádica, há uma pequena proporção de indivíduos que desenvolve a DCJ devido a mutações herdadas do gene da proteína priônica. Estas formas herdadas incluem a síndrome de Gerstmann-Straussler-Scheinker e a insônia familiar fatal (Tabela 23-10).

TABELA 23-10. Doenças Priônicas que Afetam Seres Humanos

Doença de Creutzfeldt-Jakob	Forma esporádica Forma genética Forma iatrogênica Nova variante
Doença de Gerstmann-Straüssler-Scheinker	Forma genética
Kuru	Transmissão por canibalismo
Insônia fatal	Forma esporádica Forma genética

A gDCJ apresenta um padrão de herança autossômico dominante com alta penetrância. As principais mutações causam quadros clínicos semelhantes à eDCJ, porém outras geram um quadro mais atípico, com início em idade mais jovem e duração mais prolongada. A forma mais comum de gDCJ é secundária a mutação no códon 200 (E200K).

A forma iatrogênica está associada à exposição ao príon por meio de procedimentos neurocirúrgicos (implantes de duramáter, punção lombar com material não descartável contaminado), transplantes de córnea ou administração de hormônio do crescimento extraído de cadáveres humanos. Esta forma da doença tornou-se rara atualmente.

Achados Clínicos

As manifestações clínicas clássicas da eDCJ, a forma mais comum da doença, bem como da gDCJ e da iDCJ, incluem demência de rápida evolução e mioclonias, presentes em 80% dos indivíduos. Completando a tríade típica da DCJ, têm-se as descargas sincrônicas e periódicas identificadas no EEG. Outros achados clínicos podem estar presentes e incluem sinais piramidais, extrapiramidais, cerebelares e cegueira cortical.

Achados Histológicos

Os achados neuropatológicos são os únicos que estabelecem o diagnóstico definitivo da DCJ, e se caracterizam por:

- Presença de encefalopatia espongiforme; ou
- Detecção no parênquima encefálico de proteína priônica resistente a proteases (na vDCJ a deposição dos príons ocorre sob a forma de numerosas placas, principalmente no córtex e cerebelo, denominadas *florid plaques*).

ACHADOS DE IMAGEM

Ressonância Magnética

Forma Esporádica (eDCJ)

- Alteração cortical: hipersinal cortical giriforme nas imagens T2/FLAIR e, principalmente, na sequência em difusão. Em geral, o comprometimento é bilateral, porém assimétrico. Já foi demonstrada a correlação destes achados com os padrões clínicos e com achados neuropatológicos da doença.
- Alteração estriatal: hipersinal em T2/FLAIR acometendo a cabeça do núcleo caudado e estendendo-se à região ante-

roinferior do putame, que apresenta restrição na sequência em difusão.
- Alteração talâmica: apesar de ser classicamente descrita na vDCJ, o hipersinal dos tálamos visto nas imagens T2/FLAIR e difusão pode ser demonstrado na eDCJ.

Forma Variante (vDCJ)

Alteração talâmica: caracteriza-se pelo hipersinal seletivo em T2/FLAIR e em difusão nos pulvinares talâmicos ("sinal do pulvinar"). Como nesta forma há extensão da alteração de sinal aos núcleos mediodorsais dos tálamos, geralmente configura-se o aspecto de dois bastões de hóquei justapostos nas imagens axiais (*double hockey stick sign*), mais específico e frequente na vDCJ.

PET e SPECT

A FDG-PET e a SPECT cerebral podem demonstrar hipometabolismo ou hipoperfusão global ou multifocal. A especificidade dos achados é muito baixa e, portanto, limita a aplicação destes métodos.

Recomendações

Nesse grupo de doenças é indispensável o emprego da sequência em difusão, pelas maiores sensibilidade e especificidade de seus achados mesmo na fase precoce da doença. Devido ao acúmulo de vacúolos intracitoplasmáticos anormais ocorre uma restrição da mobilidade das moléculas de água e, consequentemente, redução dos valores no mapa de coeficiente de difusão aparente (ADC) nas regiões acometidas.

Nas fases muito avançadas, em que já há intensa destruição e morte celular, essa mobilidade não está mais restrita, ficando por vezes até facilitada; por conseguinte, há uma pseudonormalização das imagens em difusão (Fig. 23-33).

DIAGNÓSTICO DIFERENCIAL

Os diagnósticos diferenciais já foram discutidos no capítulo das Infecções Intracranianas e serão listados abaixo:
- Encefalopatia hipóxico-isquêmica e hipoglicemia severa;
- Demência frontotemporal;
- Estado pós-comicial;
- Doenças metabólicas e hereditárias:
  - Doença de Leigh;
  - Doença de Wilson;
  - Doença de Huntington.

DOENÇA DE HUNTINGTON

INTRODUÇÃO

Generalidades

A descrição de George Huntington (1872) destaca a natureza hereditária da doença, com coreia, disfunção mental e tendên-

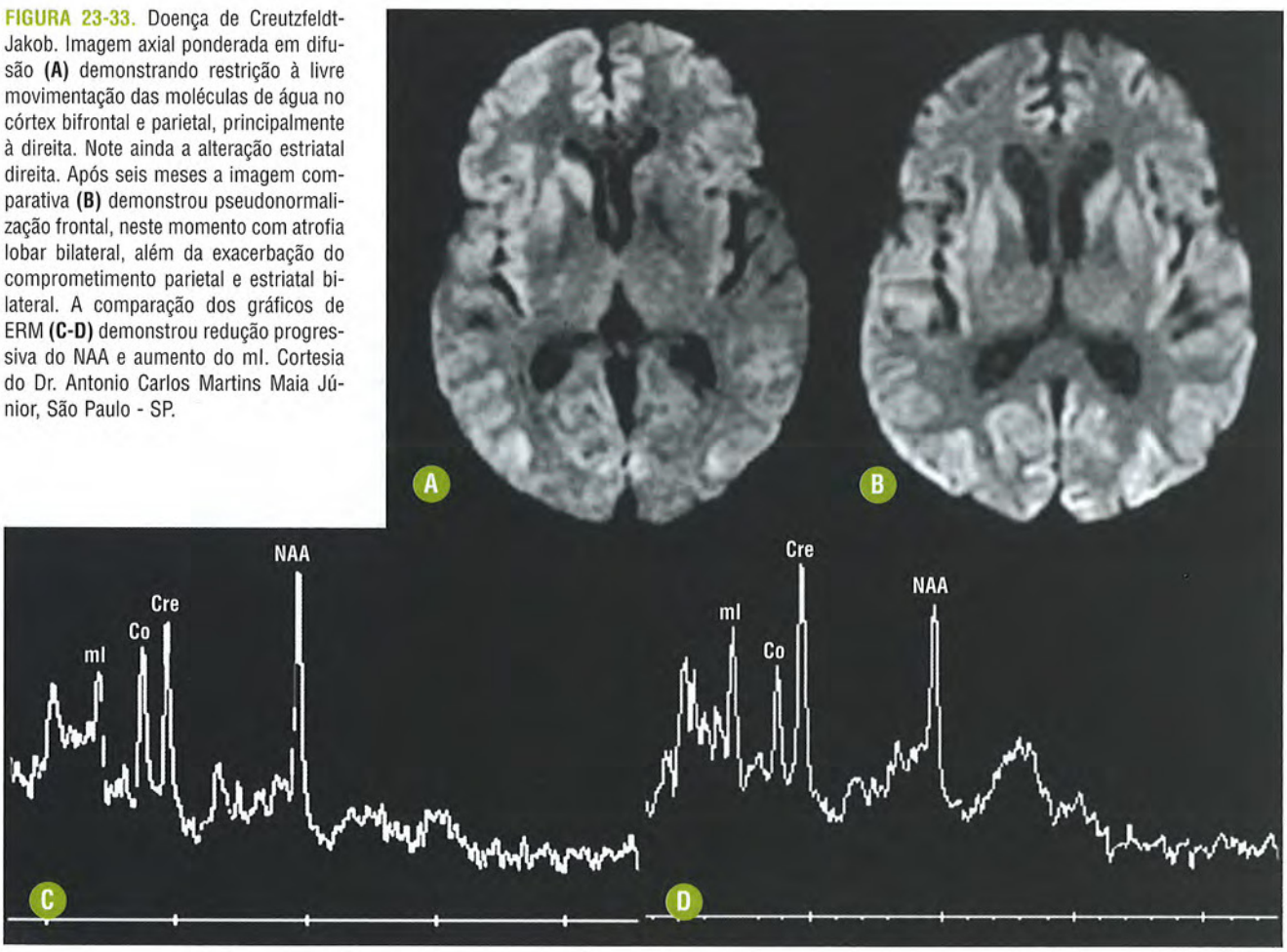

FIGURA 23-33. Doença de Creutzfeldt-Jakob. Imagem axial ponderada em difusão **(A)** demonstrando restrição à livre movimentação das moléculas de água no córtex bifrontal e parietal, principalmente à direita. Note ainda a alteração estriatal direita. Após seis meses a imagem comparativa **(B)** demonstrou pseudonormalização frontal, neste momento com atrofia lobar bilateral, além da exacerbação do comprometimento parietal e estriatal bilateral. A comparação dos gráficos de ERM **(C-D)** demonstrou redução progressiva do NAA e aumento do mI. Cortesia do Dr. Antonio Carlos Martins Maia Júnior, São Paulo - SP.

cia à insanidade e ao suicídio, para a qual o autor preferiu a denominação "mania dançante". Trata-se de doença neurodegenerativa hereditária, com padrão autossômico dominante, que decorre de uma alteração no gene IT15, localizado no braço curto do cromossomo 4, codificador de uma proteína conhecida como huntingtina.

A mutação genética é caracterizada por um segmento de DNA instável e anormalmente longo, devido a uma sequência de repetição anômala do trinucleotídeo CAG, com pelo menos 36 repetições.

Esta doença se manifesta em adultos jovens (30 a 40 anos), caracterizada por movimentos coreoatetoides, alterações comportamentais e demência progressiva. Entretanto, 1% a 5% dos casos têm início na infância com um quadro clínico distinto.

Achados Clínicos

A doença de Huntington (DH) do adulto frequentemente é insidiosa, com alteração da motricidade, caracterizada principalmente por movimentos involuntários, rápidos e irregulares, que parecem fluir de uma parte do corpo para outra (movimentos coreicos). Em geral, a coreia tem início distal, mas com a progressão da doença torna-se generalizada. Caracteristicamente, a alteração de motricidade manifesta-se também com dificuldade em manter a língua em protrusão ou um aperto de mão e com uma marcha irregular, hesitante, instável, semelhante a uma dança.

Sinais e sintomas neuropsicológicos podem preceder as alterações motoras, acarretando mudanças de personalidade, apatia, reclusão social, agitação, comportamento impulsivo, depressão, mania, paranoia, delírios, alucinações ou psicose.

As alterações cognitivas manifestam-se principalmente com perda da memória recente e prejuízo do discernimento. A disfunção motora progressiva, a demência e as alterações comportamentais se somam progressivamente.

A DH na infância se manifesta com coreia mais tardiamente. As manifestações cerebelares, a dislalia, a deterioração mental, a rigidez e as crises epilépticas são predominantes.

Achados Histológicos

Os achados de necropsia consistem em perda neuronal e gliose no córtex e no corpo estriado, sobretudo no núcleo caudado. As áreas afetadas contêm inclusões intranucleares neuronais e neurite distrófica. Há duas vezes e meia mais destruição nos núcleos da base do que no resto do encéfalo.

Na forma infantil, o cerebelo e o globo pálido podem estar envolvidos, além do corpo estriado e do córtex, justificando as manifestações cerebelares e a rigidez.

ACHADOS DE IMAGEM

Tomografia Computadorizada e Ressonância magnética

- Atrofia do núcleo caudado: há uma atrofia cerebral difusa nos indivíduos com DH, que tende a progredir com o avanço da doença. Nas fases mais precoces há um acometimento preferencial dos núcleos caudados, mais bem avaliado pelo aumento da distância horizontal entre as porções mediais de suas cabeças. As imagens coronais demonstram a retificação das paredes laterais dos cornos ventriculares frontais ("aspecto quadrado") que resulta da perda de volume da cabeça dos núcleos caudados.
- Alteração de sinal do corpo estriado: em alguns casos pode existir hipersinal em T2/FLAIR, usualmente bilateral e simétrico, dos núcleos caudados e dos putames. Este achado tem sido relacionado com maior gravidade clínica (Fig. 23-34).

PET e SPECT

A FDG-PET e a SPECT cerebral usualmente demonstram severa redução da captação por hipometabolismo ou hipoperfusão nos núcleos caudados, que se estende posteriormente aos putames. Nos estágios mais tardios, quando a demência se instala, o hipometabolismo/hipoperfusão estende-se aos tálamos e ao córtex cerebral.



FIGURA 23-34. Doença de Huntington. Imagem de RM coronal T2 **(A)** demonstrando o aumento do corno frontal bilateral, que assume "aspecto quadrado" (setas) pela acentuada atrofia dos caudados. As imagens FLAIR **(B-C)** demonstram a atrofia estriatal com hipersinal bilateral (setas).

Admite-se que a hipocaptação dos núcleos caudados possa ser documentada mesmo em indivíduos assintomáticos e preceda a ocorrência da atrofia vista à RM.

Recomendações

O protocolo deverá incluir aquisições volumétricas visando a caracterização detalhada das áreas de interesse. Todavia a identificação da atrofia seletiva e incipiente dos núcleos caudados pode ser dificultada pelo acometimento bilateral e simétrico (Fig. 23-35). A reformatação de cortes finos no plano coronal é muito útil para a demonstração da retificação do contorno lateral dos cornos ventriculares frontais.

A atrofia do núcleo caudado, juntamente com o histórico familiar, sela o diagnóstico de DH, o que pode ser ratificado por estudos genéticos já bem estabelecidos.

DIAGNÓSTICO DIFERENCIAL

- Neuroacantocitose: constitui o principal diagnóstico da DH, visto que os padrões de imagem podem ser idênticos. O diagnóstico das diferentes formas da neuroacantocitose é baseado nas diversas manifestações extrapiramidais, amiotrofia e epilepsia, na presença de hemácias espiculadas (acantócitos) no sangue periférico e na abetalipoproteinemia. Trata-se de uma síndrome rara de início tardio caracterizada por discinesia bucolinguofacial, levando a automutilação dos lábios e língua, movimentos coreicos de cabeça e membros superiores, crises epilépticas e neuropatia periférica com amiotrofia e arreflexia.
- Doença de Leigh: acomete preferencialmente crianças, com lesão estriatal, geralmente bilateral. Associa-se a outros comemorativos clínicos e de imagem, mas não exibe habitualmente atrofia seletiva dos núcleos caudados. Nesta doença caracteriza-se ainda o acometimento da região periaquedutal e, eventualmente, do globo pálido, substância negra, núcleo subtalâmico, região dorsal da ponte e núcleos cerebelares.
- Doença de Wilson: nesta doença metabólica podemos observar o comprometimento estriatal, entretanto, na maioria dos casos, há envolvimento simultâneo do tronco encefálico e tálamos, com alteração do sinal caracterizada por hipossinal em T1 e hipersinal em T2/FLAIR.
- Qualquer doença que curse com atrofia global e dos núcleos da base pode ser incluída no diferencial da DH avançada. Fatores clínicos muitas vezes laboratoriais devem ser somados à argumentação diagnóstica diferencial na maioria destes casos.

HIDROCEFALIA DE PRESSÃO NORMAL

INTRODUÇÃO

Generalidades

A hidrocefalia de pressão normal (HPN) foi descrita como uma síndrome clínica específica por Hakim e Adams (1965). Desde então vem sendo reconhecida como uma causa tratável de demência, que acomete adultos, geralmente após a sexta década da vida.

A fisiopatologia por trás desta condição ainda permanece obscura, sendo argumentada a disfunção dos mecanismos que regulam a circulação e, principalmente, a reabsorção liquórica.

Achados Clínicos

A tríade clássica pela qual a HPN ficou conhecida é caracterizada por deterioração cognitiva progressiva, dificuldade na marcha e incontinência urinária. No entanto esta associação é bem documentada em apenas um terço dos casos. É indispensável a presença de dilatação comunicante do sistema ventricular, porém sem aumento persistente da pressão liquórica ou papiledema, para que o diagnóstico de hidrocefalia crônica compensada seja adequadamente definido.

A HPN, na maioria dos casos, tem natureza idiopática. Entretanto um percentual pequeno dos casos pode apresentar a HPN secundária, em decorrência da aderência das vilosidades aracnoides ou de distúrbios da circulação do líquor. A forma secundária pode ocorrer após hemorragia subaracnóidea, traumatismo craniano, neurocirurgia ou infecções meníngeas. A distinção entre

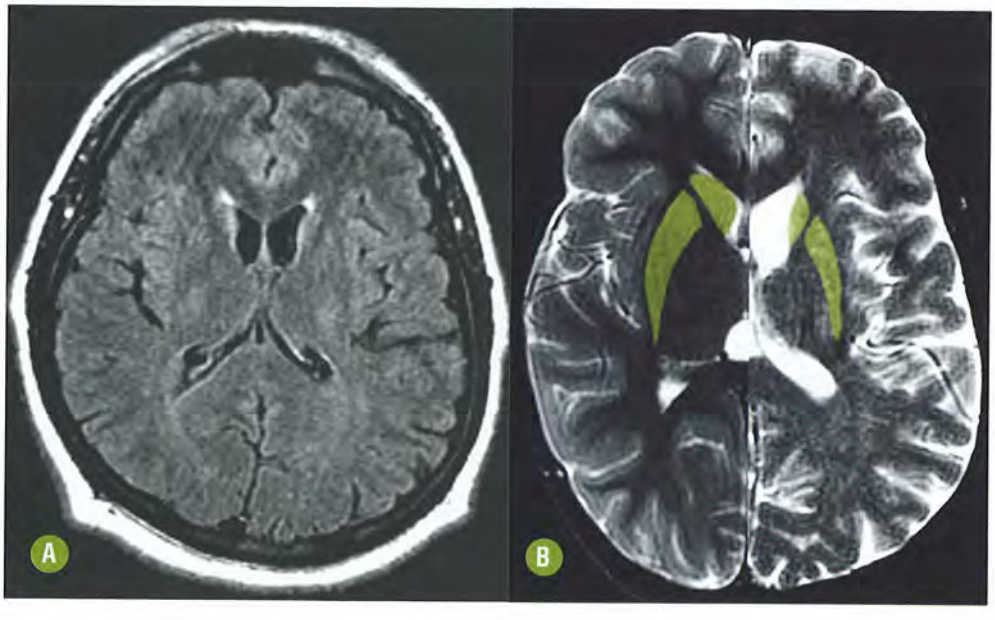

FIGURA 23-35. Doença de Huntington. Imagem de RM axial FLAIR **(A)** demonstrando a atrofia estriatal bilateral, sem alteração significativa do sinal, neste paciente de 23 anos. Observe a superposição de imagens axiais T2 **(B)** entre o paciente com doença de Huntington (hemisfério esquerdo) e outro indivíduo hígido da mesma idade (hemisfério direito) para comparação dos corpos estriados (demarcados em amarelo), demonstrando a nítida atrofia global e, principalmente, do corpo estriado no paciente com DH.

ambas tem relevância, visto que a forma secundária costuma responder melhor à colocação da derivação ventricular.

Achados Histológicos

A macroscopia evidencia a dilatação simétrica e bilateral do sistema ventricular, sem sinais de hipertensão. O córtex tem aparência normal.

A microscopia demonstra leve a moderada rarefação ou gliose periventricular. A inspeção e a análise histológica não demonstram alterações obstrutivas, inflamatórias ou degenerativas nos espaços liquóricos ventriculares ou extraventriculares na forma primária, podendo ser observados focos de aracnoidite ou aderências leptomeníngeas na forma secundária.

ACHADOS DE IMAGEM

Tomografia Computadorizada e Ressonância Magnética

A TC do crânio sem contraste tem sensibilidade suficiente para caracterizar os achados diagnósticos da HPN. Apesar disso, a RM exibe estas alterações com mais detalhes e tem sido por isso preferida na prática diária. A TC é útil para o acompanhamento e para o diagnóstico das complicações, particularmente do hematoma subdural pós-derivação.

Os métodos de imagem permitem caracterizar a dilatação compensada do sistema ventricular, que se caracteriza pelo aumento global de suas dimensões com arredondamento dos cornos dos ventrículos laterais e do terceiro ventrículo. Os sulcos e as fissuras cerebrais encontram-se usualmente alargados, refletindo algum grau de atrofia em decorrência da idade avançada. Entretanto o achado mais consistente para a suspeita diagnóstica por imagem é a desproporção entre o alargamento predominante dos ventrículos e o alargamento dos sulcos e fissuras corticais, que habitualmente exibem o apagamento relativo dos sulcos na convexidade dos hemisférios, retratando, em conjunto com a dilatação ventricular, o distúrbio da circulação/absorção liquórica (Fig. 23-36).

A ocorrência de focos hiperintensos na substância branca em T2/FLAIR é frequente nos indivíduos com HPN e estes

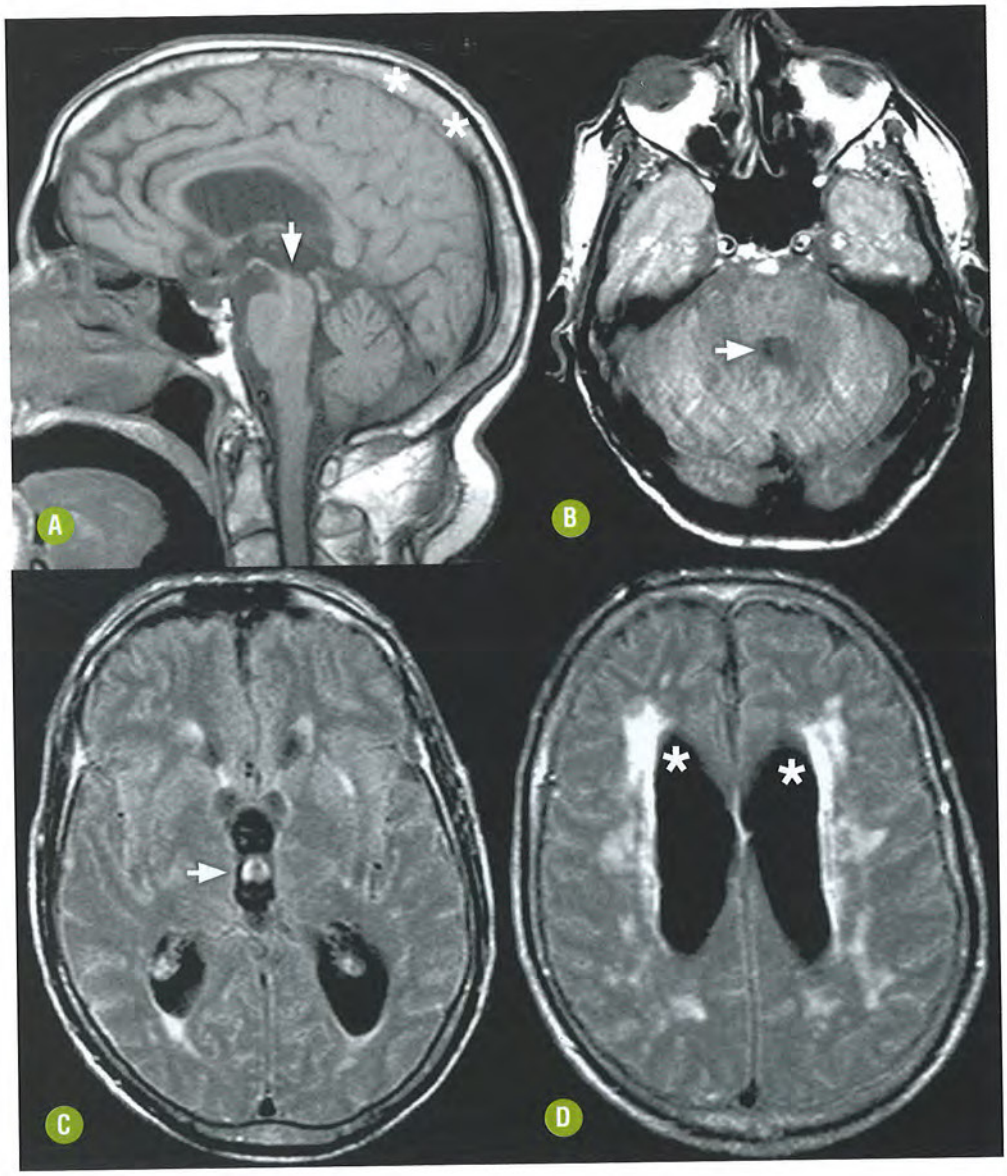

FIGURA 23-36. Hidrocefalia de pressão normal. Imagem sagital T1 **(A)** demonstrando concavidade do mesencéfalo pela dilatação do terceiro ventrículo (seta). Note o apagamento dos sulcos na convexidade dos hemisférios cerebrais (*) e o arqueamento superior do corpo caloso. A imagem em densidade de prótons **(B)** sem compensação de fluxo demonstra o fluxo rápido no quarto ventrículo, com *flow void* local (seta). As imagens FLAIR **(C-D)** demonstram dilatação ventricular (*), apagamento dos sulcos com fluxo turbilhonado no terceiro ventrículo (seta), além de focos hiperintensos confluentes na substância branca.

devem ser quantificados para a estimativa de resposta cognitiva à colocação da derivação ventricular.

As técnicas avançadas de RM, como a ERM e a DTI, podem estimar a repercussão neuronal e axonal da hidrocefalia crônica. Entretanto a aplicação destas modalidades de imagem na prática clínica ainda necessita de parâmetros mais bem estabelecidos.

Medicina Nuclear

As técnicas de PET e SPECT não têm aplicabilidade relevante na rotina diagnóstica diante da suspeita de HPN, mas podem ser usadas com a intenção de demonstrar alterações metabólicas ou perfusionais corticais, focais, multifocais ou difusas, que interferirão na resposta à derivação ventricular, particularmente diante da suspeita de doenças superpostas, como DV, doença de Parkinson ou DA, entre outras.

A cisternografia com radioisótopo tem maior aplicabilidade neste cenário diagnóstico, pela sua capacidade de demonstrar a hidrocefalia comunicante, com refluxo do isótopo para dentro do sistema ventricular e retardo persistente na absorção liquórica que determina o acúmulo do radioisótopo intraventricular nas aquisições tardias. Apesar disso, a cisternocintilografia não permite afastar o diagnóstico de HPN pela demonstração de exame normal e não estima o prognóstico de uma derivação ventricular.

Recomendações

O termo HPN é reservado para uso clínico, visto que nenhum dos métodos de imagem permite aferir a pressão intracraniana, apenas estimam a repercussão dos distúrbios circulatórios ou da absorção. O diagnóstico por imagem deve avaliar a presença e as repercussões da dilatação ventricular, sendo preferível a denominação de hidrocefalia crônica do adulto.

A imagem pode ainda avaliar os sinais de prognóstico da derivação ventricular para casos selecionados de HPN. Para tanto devemos adequar o protocolo do exame, visando a inclusão de uma sequência sagital T2 SSFSE ou *three-dimensional constructive interference* (3D CISS) para a adequada visualização do aqueduto do mesencéfalo e dos forames pelos quais circula o líquor. Faz-se necessária, ainda, a inclusão de uma sequência em densidade de prótons, sem o recurso de compensação do fluxo, visando demonstrar o *flow-void* ocasionado pelo fluxo rápido do terceiro para o quarto ventrículo.

Técnicas em contraste de fase (PC) sensíveis à movimentação do fluxo liquórico também podem ser incluídas, visando a quantificação da velocidade do fluxo liquórico e o *stroke volume* pela passagem do líquor pelo aqueduto do mesencéfalo.

A presença de *flow-void* contínuo desde o terceiro ventrículo até o segmento inferior do quarto ventrículo e a ocorrência de artefatos de turbilhonamento liquórico intraventricular indicam fluxo liquórico muito rápido, com a estimativa de prognóstico favorável à colocação da derivação ventricular. O *stroke volume* ($\geq$ 42 microlitros) também constitui critério de boa resposta clínica à derivação ventricular, porém a utilização de parâmetros adequados da sequência PC é importante para esta quantificação.

O grau de alterações de sinal na substância branca, em especial na região periventricular, pode ser usado como marcador de resposta à derivação, pois aqueles indivíduos com extensas áreas de hipersinal em T2/FLAIR confluentes na substância dos hemisférios cerebrais usualmente já exibem comprometimento cognitivo irreversível.

DIAGNÓSTICO DIFERENCIAL

As bases clínicas do diagnóstico de HPN frequentemente induzem a equívocos, sendo atribuídos rótulos de doença de Parkinson, DA ou demência, devido à natureza crônica e inespecífica das manifestações. O uso dos métodos de imagem é útil para o diagnóstico específico de HPN e para a caracterização de outros diagnósticos diferenciais.

- Demência vascular: a presença de múltiplos focos hiperintensos em T2/FLAIR permite aventar a possibilidade de doença de pequenos vasos cerebrais. Todavia a ocorrência simultânea de hidrocefalia compensada e, em alguns casos, a ausência de fatores de risco vascular auxiliam na diferenciação.
- Doença de Alzheimer: a superposição de DA e HPN não é rara e deve ser avaliada, particularmente naqueles indivíduos com severa atrofia temporal mesial, particularmente dos hipocampos. A ERM pode demonstrar a presença de alterações sugestivas da DA, porém seu emprego na diferenciação destas duas afecções não é seguro.
- Doença de Parkinson: a presença de sinais parkinsonianos é frequente na HPN e a imagem é útil para assegurar os critérios diagnósticos da hidrocefalia crônica, não sendo possível, entretanto, descartar a ocorrência de doença de Parkinson.
- Paralisia supranuclear progressiva: a PSP constitui um diagnóstico por imagem difícil de ser separado da HPN, tendo em vista a ocorrência de atrofia mesencefálica também na HPN. Os fatores clínicos são indispensáveis para a correta diferenciação.

Nas circunstâncias de maior dificuldade é que se destaca a experiência do examinador, que permitirá o diagnóstico correto e a diferenciação precisa das muitas possibilidades diagnósticas.

As muitas causas de demências, degenerativas ou não degenerativas, aqui apresentadas representam um desafio particular ao neurorradiologista e também ao radiologista geral. O conhecimento de algumas particularidades clínicas e dos detalhes da aplicação dos métodos de imagem constitui a mais apropriada ferramenta para o exercício da destreza diagnóstica dos melhores especialistas.

AGRADECIMENTO

Os autores agradecem ao Serviço de Medicina Nuclear do Fleury Medicina e Saúde pelas imagens cedidas.

LITERATURA RECOMENDADA

1. Agosta F, Chiò A, Cosottini M, De Stefano N, *et al.* The present and the future of neuroimaging in amyotrophic lateral sclerosis. AJNR Am J Neuroradiol 2010;31(10):1769-1777.
2. Barsottini OG, Ferraz HB, Maia AC Jr, *et al.* Differentiation of Parkinson's disease and progressive supranuclear palsy with magnetic resonance imaging: the first Brazilian experience. Parkinsonism Relat Disord 2007;13(7):389-393.
3. Braffman BH, Grossman RI, Goldberg HI, *et al.* MR imaging of Parkinson disease with spin-echo and gradient-echo sequences. AJR Am J Roentgenol. 1989 Jan;152(1):159-65.

4. Ferman TJ, Boeve BF. Dementia with Lewy bodies. Neurol Clin. 2007;25(3):741-760.
5. Firbank MJ, Harrison RM, O'Brien JT. A comprehensive review of proton magnetic resonance spectroscopy studies in dementia and Parkinson's disease. Dement Geriatr Cogn Disord 2002;14:64-76.
6. Gallucci M, Limbucci N, Catalucci A, *et al.* Neurodegenerative diseases. Radiol Clin North Am 2008;46(4):799-817.
7. Gilman S, Wenning GK, Low PA, *et al.* Second consensus statement on the diagnosis of multiple system atrophy. Neurology 2008;71(9):670-676.
8. Gorno-Tempini ML, Dronkers NF, Rankin KP, *et al.* Cognition and anatomy in three variants of primary progressive aphasia. Ann Neurol 2004;55:335–346.
9. Guermazi A, Miaux Y, Rovira-Canellas A, e cols. Neuroradiological findings in vascular dementia. Neuroradiology 2007;49:1-22.
10. Landau SM, Harvey D, Madison CM, e cols. Comparing predictors of conversion and decline in mild cognitive impairment. Neurology. 2010;75(3):230-238.
11. Lee SE, Rabinovici GD, Mayo MC, *et al.* Clinicopathological correlations in corticobasal degeneration. Ann Neurol. 2011;70(2):327-340.
12. Mahlknecht P, Hotter A, Hussl A, e cols. Significance of MRI in diagnosis and differential diagnosis of Parkinson's disease. Neurodegener Dis 2010;7(5):300-18.
13. Mascalchi M, Francesco F, Della Nave R, *et al.* Huntington disease: volumetric, diffusion-weighted, and magnetization transfer MR imaging of brain. Radiology 2004;232:867-873.
14. Mayeux R. Clinical practice. Early Alzheimer's disease. N Engl J Med. 2010;362(23):2194-201.
15. McEvoy LK, Holland D, Hagler DJ Jr, *et al.* Mild cognitive impairment: baseline and longitudinal structural MR imaging measures improve predictive prognosis. Radiology 2011;259(3):834-843.
16. McKeith I, Mintzer J, Aarsland D, *et al.* Dementia with Lewy bodies. Lancet Neurol 2004;3(1):19-28.
17. McKeith IG. Consensus guidelines for the clinical and pathologic diagnosis of dementia with Lewy bodies (DLB): report of the Consortium on DLB International Workshop. J Alzheimers Dis 2006;9(3 Suppl):417-423.
18. Minati L, Grisoli M, Bruzzone MG. MR spectroscopy, functional MRI, and diffusion-tensor imaging in the aging brain: a conceptual review. J Geriatr Psychiatry Neurol 2007;20:3–21.
19. Neary D, Snowden JS, Gustafson L, et al. Frontotemporal lobar degeneration: a consensus on clinical diagnostic criteria. Neurology 1998;51:1546–1554.
20. Paviour DC, Price SL, Jahanshahi M, *et al.* Longitudinal MRI in progressive supranuclear palsy and multiple system atrophy: rates and regions of atrophy. Brain 2006;129(Pt 4):1040-1049.
21. Ramani A, Jensen JH, Helpern JA. Quantitative MR imaging in Alzheimer's disease. Radiology 2006;242:26-44.
22. Righini A, Antonini A, De Notaris R, *et al.* MR imaging of the superior profile of the midbrain: differential diagnosis between progressive supranuclear palsy and Parkinson disease. AJNR Am J Neuroradiol 2004;25:927–932.
23. Rocha AJ, Braga FT, da Silva CJ, *et al.* Asymmetric cortical degenerative syndromes: an integrated approach to clinical and imaging review. Neurologist 2010;16(5):298-305.
24. Rocha AJ, Maia AC Jr, da Silva CJ, *et al.* Pyramidal tract degeneration in multiple system atrophy: the relevance of magnetization transfer imaging. Mov Disord 2007;22(2):238-244.
25. Rocha AJ, Oliveira AS, Fonseca RB, *et al.* Detection of corticospinal tract compromise in amyotrophic lateral sclerosis with brain MR imaging: relevance of the T1-weighted spin-echo magnetization transfer contrast sequence. AJNR Am J Neuroradiol 2004;25(9):1509-1515.
26. Rocha AJ, Valério BC, Buainain RP, *et al.* Motor neuron disease associated with non-fluent rapidly progressive aphasia: case report and review of the literature. Eur J Neurol 2007;14(9):971-975.
27. Sabuncu MR, Desikan RS, Sepulcre J, *et al.* The dynamics of cortical and hippocampal atrophy in Alzheimer disease. Arch Neurol. 2011;68(8):1040-1048.
28. Seppi K, Poewe W. Brain magnetic resonance imaging techniques in the diagnosis of parkinsonian syndromes. Neuroimaging Clin N Am 2010;20(1):29-55.
29. Small GW, Bookheimer SY, Thompson PM, *et al.* Current and future uses of neuroimaging for cognitively impaired patients. Lancet Neurol 2008;7(2):161-172.
30. Smith EE, Gurol ME, Eng JA, *et al.* White matter lesions, cognition, and recurrent hemorrhage in lobar intracerebral hemorrhage. Neurology 2004;63:1606–1612.
31. Stefanova N, Bücke P, Duerr S, *et al.* Multiple system atrophy: an update. Lancet Neurol 2009;8(12):1172-117.
32. Tokumaru AM, Saito Y, Murayama S, *et al.* Imaging-pathologic correlation in corticobasal degeneration. AJNR Am J Neuroradiol 2009;30(10):1884-1892.
33. Walhovd KB, Fjell AM, Brewer J, *et al.* Combining MR imaging, positron-emission tomography, and CSF biomarkers in the diagnosis and prognosis of Alzheimer disease. AJNR Am J Neuroradiol. 2010;31(2):347-354.
34. Whitwell JL, Jack CR Jr, Parisi JE, *et al.* Rates of cerebral atrophy differ in different degenerative pathologies. Brain 2007;130(Pt 4):1148-1158.
35. Whitwell JL, Weigand SD, Shiung MM, e cols. Focal atrophy in dementia with Lewy bodies on MRI: a distinct pattern from Alzheimer's disease. Brain 2007;130(Pt 3):708-719.
36. Yue NC, Arnold AM, Longstreth WT, et al. Sulcal, ventricular, and white matter changes at MR imaging in the aging brain: data from the cardiovascular health study. Radiology 1997;202(1):33–9.

CAPÍTULO 24

Afecções Hipotálamo-Hipofisárias

Eun Joo Park
Leandro Tavares Lucato
Claudia da Costa Leite

A hipófise é formada por dois componentes funcionalmente distintos: a adeno-hipófise e a neuro-hipófise.

A adeno-hipófise (lobo anterior) se origina a partir de uma extensão da bolsa de Rathke, que cresce cranialmente a partir do teto da orofaringe em direção à base do crânio, localizando-se em uma depressão do osso esfenoidal, a sela túrcica. Eventualmente, restos de células epiteliais podem depositar-se ao longo do trajeto desta migração, podendo gerar a hipófise faríngea ou craniofaringioma. É a principal porção secretória e produz os seguintes hormônios: hormônio do crescimento (GH), prolactina, hormônio adrenocorticotrófico (ACTH), hormônio estimulante de melanócito (MSH), endorfina, lipotrofina, hormônio estimulante da tireoide (TSH), hormônio foliculoestimulante (FSH) e hormônio luteinizante (LH).

A neuro-hipófise (lobo posterior) tem origem a partir de uma evaginação do assoalho do terceiro ventrículo, que cresce em sentido caudal em direção ao lobo anterior. A conexão entre a neuro-hipófise e o hipotálamo é realizada pela haste hipofisária. O hipotálamo produz hormônio antidiurético (ADH)/vasopressina e ocitocina, que são transportados pela haste hipofisária e armazenados na neuro-hipófise. Estes grânulos armazenados são responsáveis por um hipersinal em T1 da neuro-hipófise na ressonância magnética (RM).

Há variações no tamanho da hipófise com a faixa etária. Numa análise inicial, admitem-se como alturas máximas da glândula os seguintes valores: até 6 mm em crianças, até 8 mm em homens e em mulheres na menopausa, até 10 mm em mulheres na menacme e até 12 mm em mulheres durante o ciclo gravídico-puerperal. Nestas duas últimas categorias, um contorno superior convexo da hipófise pode ser observado habitualmente.

O teto da cavidade selar é constituído pelo diafragma selar, que é uma extensão dural. Entre a adeno e a neuro-hipófise existe a *pars intermedia*, vestigial.

O hipotálamo tem a mesma origem embriológica da neuro-hipófise. É composto por um conjunto de núcleos e tratos de fibras localizados simetricamente ao redor do assoalho e da superfície anteromedial do terceiro ventrículo. Inferiormente, o hipotálamo forma uma estrutura tubular denominada túber cinéreo, que é composta por substância cinzenta. A principal função do hipotálamo é a homeostase, regulando temperatura corporal, pressão sanguínea, balanço de fluidos/eletrólitos e peso corporal por meio do controle da secreção endócrina, função autonômica e emoções. A secreção da neuro-hipófise é diretamente regulada pela estimulação neuronal do hipotálamo pela haste hipofisária, enquanto a regulação da secreção da adeno-hipófise é feita por intermédio do plexo portal que transporta fatores liberadores hipotalâmicos até a adeno-hipófise.

O principal método de imagem para a avaliação das lesões hipotálamo-hipofisárias é a RM, sendo que a tomografia computadorizada (TC) tem papel complementar na detecção de calcificações e avaliação de envolvimento de estruturas ósseas.

ADENOMAS HIPOFISÁRIOS

INTRODUÇÃO

Generalidades

São lesões benignas que representam cerca de 10% a 15% de todos os tumores intracranianos e constituem a patologia intrasselar mais frequente. Os adenomas podem ser classificados em secretores ou não secretores, podendo ainda ser divididos, de acordo com o seu tamanho, em microadenomas (< 10 mm) e macroadenomas (> 10 mm). Se secretores, podem ser classificados de acordo com o tipo de hormônio que é produzido.

Os adenomas secretores podem produzir prolactina (mais comuns, representam cerca de 30% de todos os adenomas hipofisários), GH, ACTH, TSH, FSH ou LH (raro). Existem ainda adenomas produtores de mais de um tipo de hormônio (mistos).

Os adenomas não secretores são, em sua maioria, macroadenomas, que são diagnosticados devido ao efeito expansivo sobre as estruturas adjacentes.

Achados Clínicos e Laboratoriais

Estes achados dependem das dimensões da lesão e do tipo de hormônio produzido pelo tumor.

Os micro ou macroadenomas, se funcionantes, apresentam sintomas relacionados com o hormônio por eles produzidos; já os macroadenomas estão também associados a sintomas por compressão das estruturas adjacentes.

Os pacientes com prolactinomas apresentam hiperprolactinemia acima de 30 ou 40 μg/L, e geralmente há uma boa correlação entre os níveis de prolactina e o tamanho do prolactinoma. Ocorrem mais comumente em mulheres jovens, sendo incomum em crianças e mulheres após a menopausa. O prolactinoma manifesta-se clinicamente com amenorreia, infertilidade e galactorreia nas mulheres. Nos homens, podem manifestar-se por perda da libido e infertilidade, muitas vezes sendo diagnosticados como macroadenomas quando existem sintomas relacionados com a compressão de estruturas adjacentes.

Os adenomas produtores de GH causam acromegalia em adultos ou gigantismo em crianças. O pico de incidência ocorre na quinta década de vida, cursando com crescimento das extremidades e alterações faciais típicas.

Os tumores produtores de ACTH causam a doença de Cushing (obesidade central, fraqueza, hirsutismo, hipertensão arterial, diabetes *mellitus*, osteoporose, anormalidades neuropsiquiátricas, alterações menstruais e estrias abdominais). Em crianças, o retardo do crescimento é uma manifestação comum.

Os adenomas produtores de TSH causam hipertireoidismo. Mais raros, os tumores produtores de FSH e LH causam hipogonadismo.

Achados Histológicos

Todos os adenomas são microscopicamente uniformes, apresentando células poligonais dispostas em camadas, cordões e ninhos com um estroma vascularizado e delicado. Pode haver focos de isquemia/necrose eventualmente associados à hemorragia. A classificação em subtipos dos adenomas depende essencialmente do painel imuno-histoquímico, embora recentemente características ultraestruturais (microscopia eletrônica) e aspectos genéticos comecem a ser considerados.

ACHADOS DE IMAGEM

■ Microadenomas (Fig. 24-1)

Tomografia Computadorizada

- Geralmente, são isodensos ao parênquima hipofisário, só sendo possível sua visibilização nas fases dinâmicas com contraste por realçarem menos que o parênquima adeno-hipofisário preservado.

Ressonância Magnética

- Lesões nodulares com iso ou hipossinal em T1, mas eventualmente com hipersinal – relacionado com sangramento.
- Nas imagens ponderadas em T2, os prolactinomas apresentam geralmente iso ou hipersinal, enquanto os adenomas produtores de GH apresentam comumente iso ou hipossinal.
- As imagens adquiridas após a administração do contraste intravenoso têm importância pelo fato de que o adenoma apresenta realce mais tardio com relação ao parênquima adeno-hipofisário preservado – especialmente o microadenoma – sendo mais bem identificado nas sequências dinâmicas precoces. Cerca de 10% a 30% dos microadenomas só são detectados nestas imagens dinâmicas com contraste.
- Outros achados relacionados com os microadenomas são: desvio contralateral da haste, abaulamento do contorno superior da adeno-hipófise e remodelamento do assoalho selar.

■ Macroadenomas (Fig. 24-2)

Tomografia Computadorizada

- Cursam com alargamento da cavidade selar, bem como remodelamento dos seus limites.
- Apresentam aspecto do número 8 ou "boneco de neve", devido à constrição causada pelo diafragma selar.
- Geralmente, são isodensos à substância cinzenta, podendo apresentar áreas císticas ou de necrose. Menos comumente podem apresentar focos de sangramento ou calcificação.
- O realce costuma ser heterogêneo.

Ressonância Magnética

- Cursam com alargamento da cavidade selar, bem como remodelamento dos seus limites.
- Apresentam aspecto do número 8 ou "boneco de neve", devido à constrição causada pelo diafragma selar.
- Podem apresentar leve hipersinal em T1, sinal heterogêneo em T2, com áreas de hipersinal em T2 relacionadas com a degeneração cística.
- Apresentam realce heterogêneo ao meio de contraste, menor do que o parênquima adeno-hipofisário normal, sendo que este pode ser visibilizado deslocado perifericamente.
- Focos de sangramento ocorrem em cerca de 10% a 15% dos casos de macroadenoma. Fatores de risco incluem pacientes tratados com bromocriptina, gestantes, cirurgias, traumas, infecções virais ou radiação. Estes focos de sangramento são vistos como áreas de hipersinal em T1, podendo formar nível líquido-líquido (devido à sedimentação de resíduos de hemoglobina) nas fases aguda e crônica. Áreas lineares ou curvas de hipossinal (especialmente em T2) no interior do

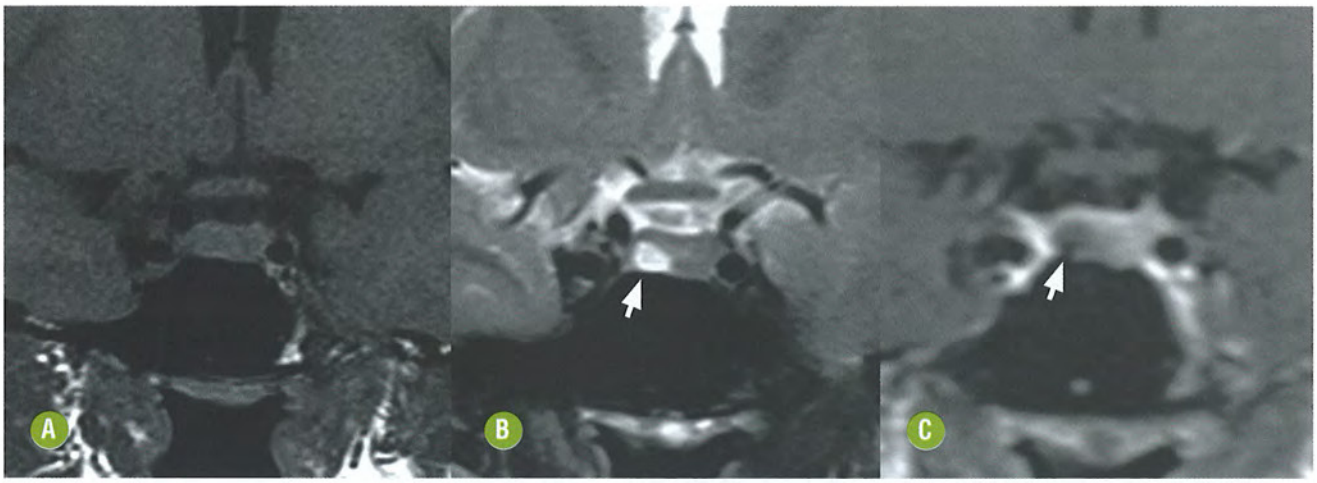

FIGURA 24-1. **Microadenoma.** Imagens de RM demonstram um nódulo na adeno-hipófise à direita, com isossinal na imagem coronal ponderada em T1 **(A)**, hipersinal na imagem coronal ponderada em T2 (seta em **B**) e realce menor do que o do restante do parênquima adeno-hipofisário na imagem coronal ponderada em T1 pós-contraste (seta em **C**).

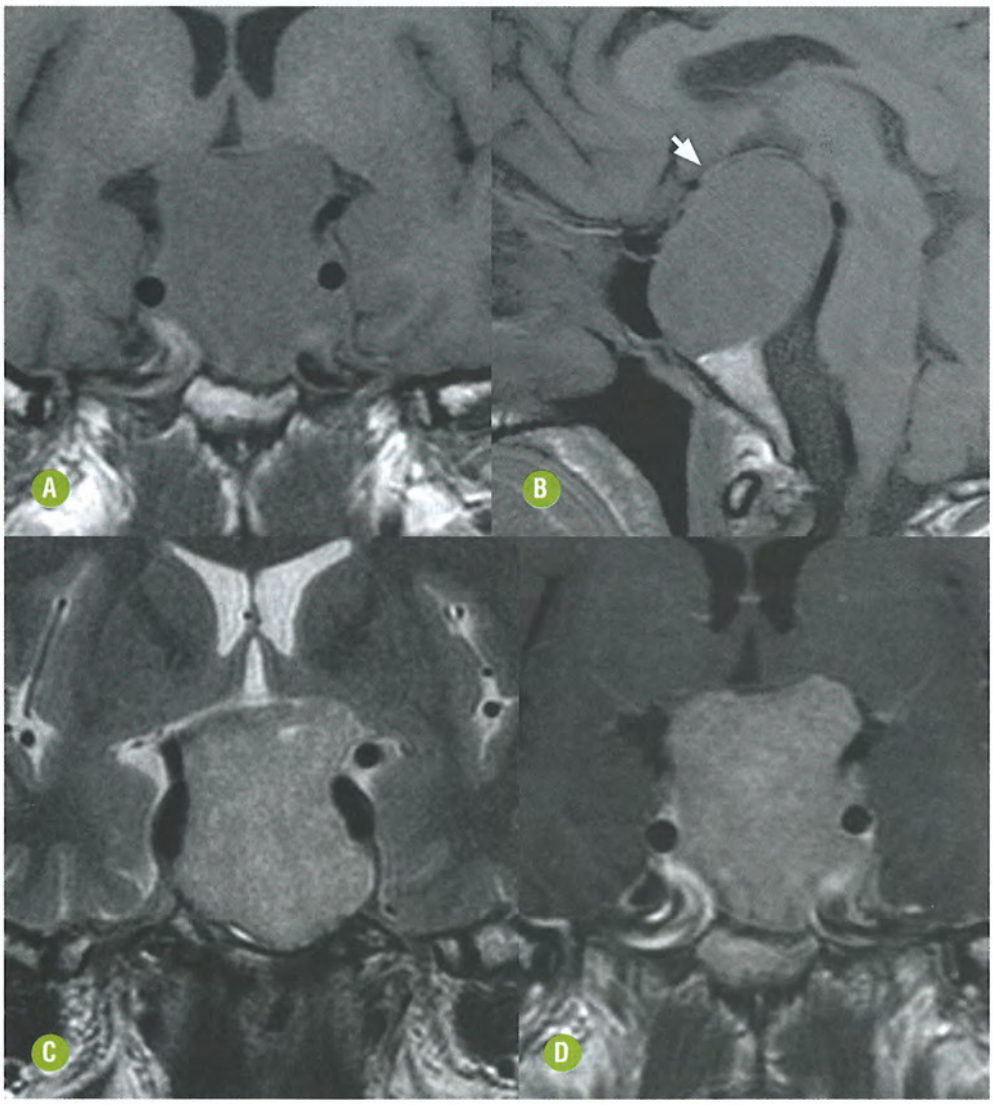

FIGURA 24-2. **Macroadenoma.** RM. Formação expansiva selar/suprasselar com sinal intermediário em T1 sem contraste, demonstrada nos planos coronal **(A)** e sagital **(B)**. Há discreto hipersinal na imagem coronal ponderada em T2 **(C)** e intenso realce homogêneo na imagem coronal ponderada em T1 pós-gadolínio **(D)**. Observa-se a relação desta lesão com as estruturas adjacentes, com deslocamento superior do quiasma óptico (seta em **B**), compressão do assoalho do terceiro ventrículo e hipotálamo, bem como extensão inferior com remodelamento do assoalho selar. Deve-se notar que, apesar da falta de plano de clivagem com as porções cavernosas e supraclinoides das artérias carótidas internas, estes segmentos apresentam calibre e aspecto habituais.

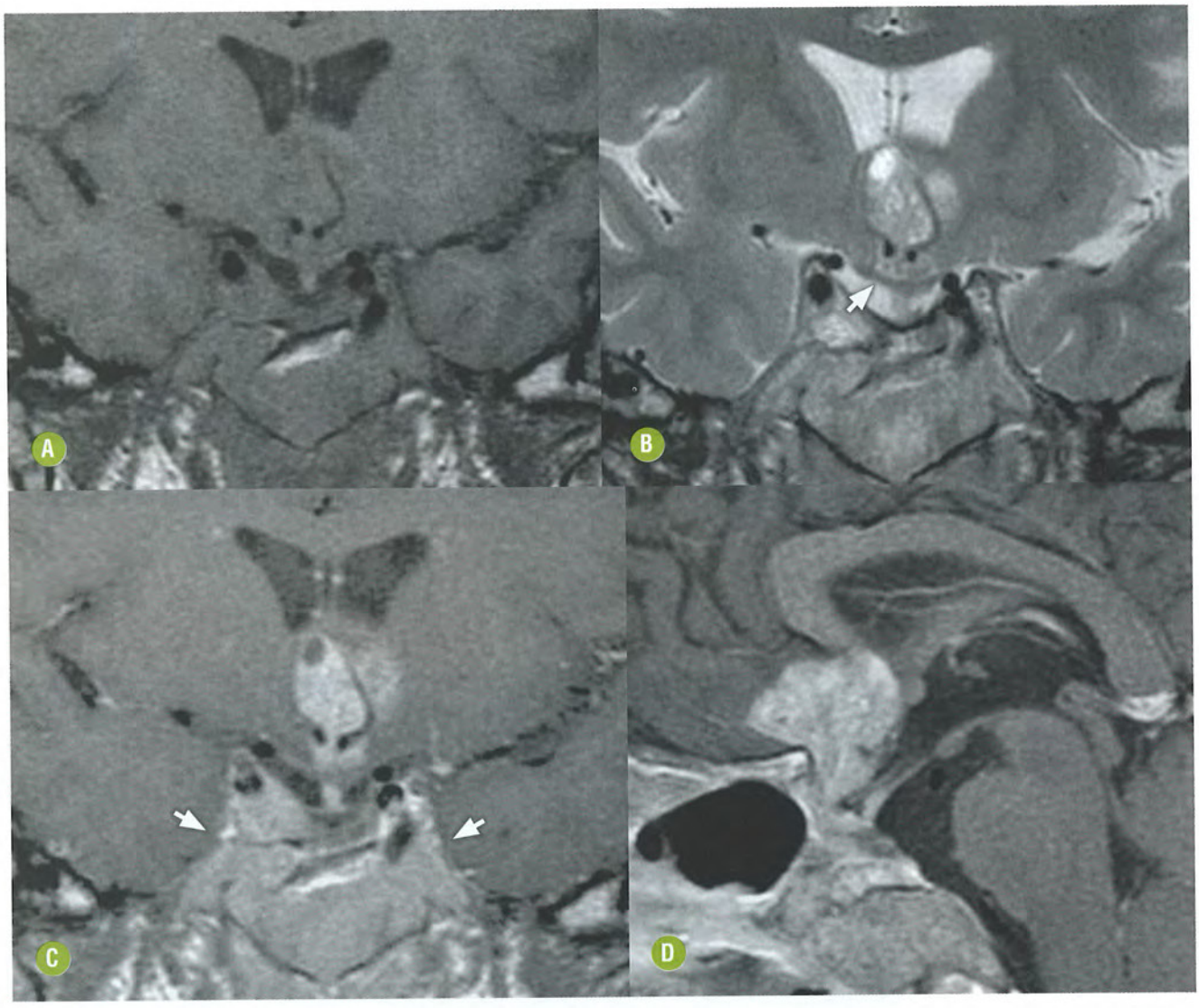

FIGURA 24-3. **Pós-operatório tardio de macroadenoma, com restos tumorais.** RM. A lesão residual apresenta sinal intermediário na imagem coronal T1 pré-contraste **(A)**, sinal heterogêneo com focos de hipersinal na imagem coronal ponderada em T2 **(B)** e intenso realce nas imagens ponderadas em T1 pós-contraste nos planos coronal **(C)** e sagital **(D)**. Há extensão para os seios cavernosos (setas em **C**). Nota-se ainda componente suprasselar, bem como extensão para o plano esfenoidal. Observa-se que a porção central da lesão foi retirada, sendo possível a caracterização da cisterna suprasselar, da haste hipofisária e do quiasma óptico, que se apresenta afilado (seta em **B**).

adenoma refletem depósitos de hemossiderina e podem ser observadas principalmente nas fases mais tardias.

- Pode ser observada extensão inferior para o seio esfenoidal com erosão do assoalho e extensão lateral para os seios cavernosos (às vezes, envolvendo circunferencialmente as artérias carótidas internas geralmente sem redução do seu calibre, diferentemente dos meningiomas), extensão superior obliterando a cisterna suprasselar, com compressão do quiasma óptico (que pode apresentar hipersinal em T2 refletindo edema/gliose) e abaulamento do assoalho do terceiro ventrículo.

■ Achados Pós-operatórios (Fig. 24-3)

Ressonância Magnética

- O acesso mais preferencialmente utilizado para cirurgia é o transesfenoidal. No leito cirúrgico geralmente observa-se material cirúrgico, em especial *gelfoam* impregnado com gordura, secreção e material hemático no pós-operatório imediato (impedindo o colapso da cavidade cirúrgica nos dias e semanas após a cirurgia). Este tecido involui ao longo dos próximos dois ou três meses, quando geralmente é recomendada a repetição do exame.
- No pós-operatório imediato (primeiro dia), pode-se avaliar se há lesão residual, que apresenta realce e sinal semelhantes ao adenoma antes da cirurgia, ocupando geralmente a periferia do adenoma.

DIAGNÓSTICOS DIFERENCIAIS PRINCIPAIS

- Dos microadenomas: cisto da bolsa de Rathke (sinal variável em T1 e T2, sem realce), hiperplasia hipofisária (aumento difuso do parênquima hipofisário pode ter realce discretamente heterogêneo sem caracterização de áreas nodulares).

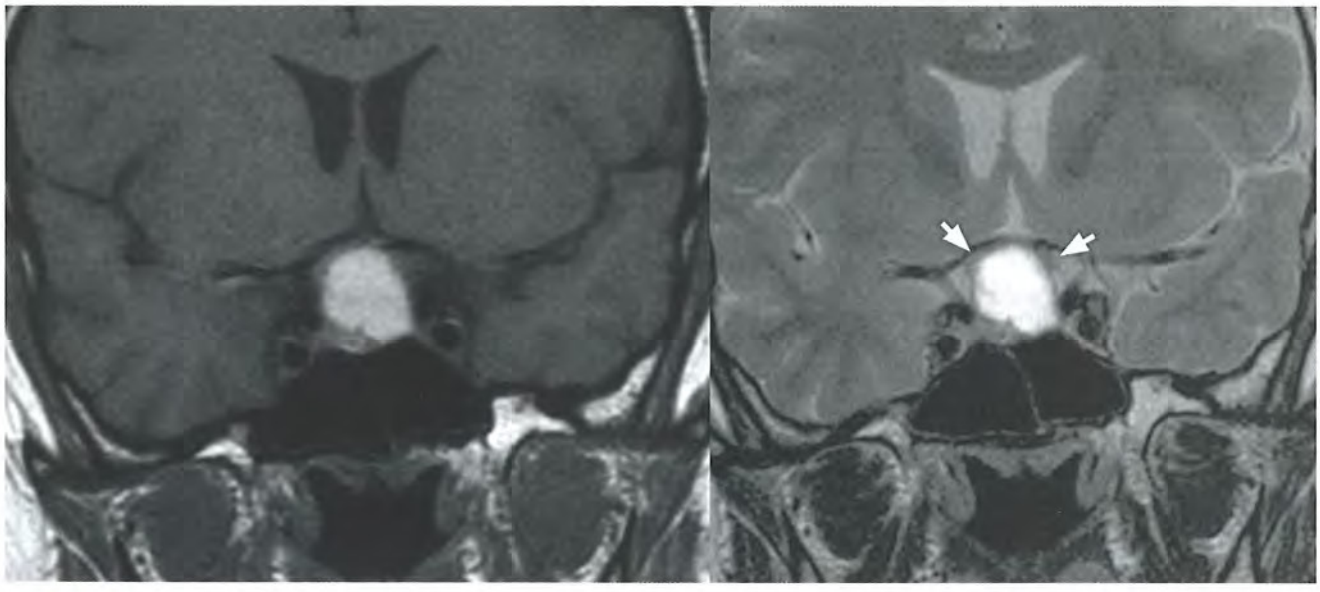

FIGURA 24-4. Macroadenoma e apoplexia. RM. Observam-se lesões selar e suprasselar apresentando conteúdo com hipersinal na imagem coronal ponderada em T1 sem contraste **(A)** e também na imagem correspondente coronal ponderada em T2 **(B)**, sugestivo de sangramento subagudo. Há deslocamento superior com estiramento do quiasma óptico (setas em **B**). O diagnóstico de apoplexia só pode ser feito devido à história aguda de perda visual.

- Dos macroadenomas: aneurismas (geralmente excêntricos na cavidade selar, com calcificação parietal, *flow-void* na RM, às vezes, detecta-se trombose parcial, e nestes casos é possível identificar o parênquima hipofisário preservado), meningioma (geralmente originário do diafragma selar, comprime a hipófise inferiormente, pode apresentar espessamento dural – o sinal da "cauda dural").

APOPLEXIA HIPOFISÁRIA

INTRODUÇÃO

Generalidades

Caracteriza-se por isquemia ou hemorragia aguda da hipófise, relacionada com um adenoma preexistente. Outros fatores de risco são: gravidez, trauma, cirurgia, testes dinâmicos de função hipofisária e anticoagulação. Ocorre mais frequentemente em mulheres.

Achados Clínicos e Laboratoriais

É uma síndrome clínica aguda caracterizada por cefaleia severa, alteração visual, oftalmoplegia, alteração do estado mental e deficiências hormonais variadas, até mesmo pan-hipopituitarismo.

Achados Histológicos

Áreas de hemorragia e necrose associadas ao adenoma. No caso do infarto, observa-se edema difuso.

ACHADOS DE IMAGEM

Tomografia Computadorizada

- Formação expansiva selar/suprasselar com áreas hiperatenuantes (sangramento) no seu interior, podendo apresentar hemorragia subaracnóidea associada.
- Realce periférico ao meio de contraste.
- Pode cursar com sela túrcica parcialmente vazia na fase crônica.

Ressonância Magnética (Fig. 24-4)

- Na fase aguda, observa-se lesão selar/suprasselar com iso ou hipossinal em T1, hipersinal em *fluid attenuated inversion recovery* (FLAIR), hipossinal (se houver sangramento) ou hipersinal em T2, restrição à difusão, com realce periférico, eventualmente associado a espessamento e realce durais.
- Há compressão de estruturas adjacentes como o hipotálamo e o quiasma óptico, que podem apresentar edema (hipersinal em T2 e FLAIR.
- Na fase subaguda, pode haver hipersinal em T1 e T2; e na fase crônica pode cursar com aspecto de sela túrcica parcialmente vazia, com hipófise remanescente pequena e que apresenta isossinal em T1. Se houver depósito significativo de produtos de degradação da hemoglobina, focos de hipossinal nas imagens T2* podem ser detectados.

DIAGNÓSTICOS DIFERENCIAIS PRINCIPAIS

- Macroadenoma hipofisário: o quadro clínico é subagudo ou crônico; o macroadenoma pode apresentar hemorragia sem apresentar o quadro clínico típico associado à apoplexia.
- Craniofaringioma: apresenta calcificações, porções císticas e sólidas e se pode detectar a hipófise comprimida contra o assoalho selar.

CRANIOFARINGIOMA

INTRODUÇÃO

Generalidades

Origina-se de remanescentes da bolsa de Rathke, podendo estar localizado em qualquer ponto ao longo da haste hipofisária, do assoalho do terceiro ventrículo até a hipófise.

Há distribuição bimodal de prevalência: entre 10 e 14 anos e entre a 4ª e 6ª décadas de vida. Ocorre em incidências semelhantes em homens e mulheres.

Achados Clínicos e Laboratoriais

Pode apresentar sinais de disfunção hipotalâmica (tipicamente diabetes *insipidus*) e sintomas relacionados com o efeito expansivo, como cefaleia, alteração visual e hidrocefalia.

Achados Histológicos

Podem ser sólidos e encapsulados, porém mais comumente são císticos e, às vezes, multiloculados. Mais de 75% destes tumores apresentam calcificação. Há dois tipos histológicos: adamantinomatoso (geralmente ocorre na faixa etária pediátrica – ninhos ou cordões de epitélio colunar ou escamoso estratificado embebidos no estroma fibroso) e papilar (geralmente ocorre em adultos – epitélio colunar ou escamoso estratificado achatado e regular formando projeções papilares). Alguns tumores podem ser mistos.

ACHADOS DE IMAGEM

Tomografia Computadorizada (Fig. 24-5A)

- Adamantinomatoso: densidade heterogênea com componentes hipodenso (cístico), isodenso (sólido) e hiperdenso (calcificações).
- Papilar: geralmente isodenso, sem calcificações.
- Ambos apresentam realce pelo meio de contraste, que pode ser mais homogêneo na porção sólida e periférico no componente cístico.
- Apesar da origem suprasselar, 70% destas lesões apresentam extensão intrasselar, 20% sendo apenas suprasselares e 10%, apenas intrasselares.

Ressonância Magnética (Fig. 24-5B-E)

- Lesões multiloculadas suprasselares com sinal variável em T1 (quanto maior o teor proteico, de colesterol ou de meta-hemoglobina, maior o hipersinal em T1), hipersinal em T2 e FLAIR tanto na porção cística como no componente sólido, que geralmente apresenta realce heterogêneo ao meio de contraste. Podemos ter áreas com marcado hipossinal em T2*, podendo corresponder a hemossiderina ou calcificação.
- Realce da porção sólida e na parede do componente cístico.

DIAGNÓSTICOS DIFERENCIAIS PRINCIPAIS

- Glioma hipotálamo-quiasmático: geralmente é mais homogêneo, sem calcificação, não tem extensão selar.
- Hamartoma do túber cinéreo: geralmente é sólido, isointenso ao córtex em T1, e não apresenta realce.
- Macroadenoma cístico: raramente apresenta calcificação.

GLIOMA HIPOTÁLAMO-QUIASMÁTICO

INTRODUÇÃO

Generalidades

Representa cerca de 10% a 15% dos tumores supratentoriais em crianças, ocorrendo majoritariamente na primeira década de vida. Cerca de 20% a 50% dos pacientes apresentam neurofibromatose tipo 1 (doença de von Recklinghausen). Este tumor apresenta crescimento lento, havendo até mesmo relatos de remissões espontâneas.

Achados Clínicos e Laboratoriais

Pode haver redução da acuidade visual e alterações hormonais, sendo a deficiência de GH a mais comum.

Achados Histológicos

Os tipos mais comuns são o astrocitoma pilocítico e uma variante sua, o astrocitoma pilomixoide, que tem pior prognóstico e maior incidência de disseminação liquórica.

ACHADOS DE IMAGEM

Tomografia Computadorizada

- Geralmente, é uma formação expansiva suprasselar hipodensa, muitas vezes com cistos, e com padrão variável de realce.
- Focos de sangramento são raros, sendo mais encontrados na forma pilomixoide.

Ressonância Magnética (Fig. 24-6)

- Apresenta, via de regra, hipossinal em T1, hipersinal em T2 e FLAIR, com cistos e padrões de realce variados.
- Pode acometer o hipotálamo e o quiasma óptico, com envolvimento da haste hipofisária, extensão intracanalicular e intraorbitária.
- Hipersinal em T2 e FLAIR ao longo das vias ópticas, por extensão tumoral, pode ser observado eventualmente.

DIAGNÓSTICOS DIFERENCIAIS PRINCIPAIS

- Craniofaringioma: é mais heterogêneo e apresenta calcificações.
- Hamartoma de túber cinéreo: aspecto mais homogêneo, geralmente sem realce.

GERMINOMA

INTRODUÇÃO

Generalidades

É um tumor originário de células germinativas, com maior incidência em crianças e adolescentes. Ocorre mais frequentemente na região da pineal, mas pode ocorrer primariamente na região suprasselar. Tumores sincrônicos na pineal e suprasselar ocorrem em cerca de 10% dos casos. Há alguma predileção pelo sexo masculino.

Achados Clínicos e Laboratoriais

Os sintomas estão relacionados com o envolvimento hipotalâmico do tumor suprasselar, incluindo diabetes *insipidus* e puberdade precoce.

Achados Histológicos

Lesões homogêneas, com grandes células germinativas neoplásicas distribuídas uniformemente, formando lóbulos que são demarcados por septos fibrosos delicados. Há células semelhantes a pequenos linfócitos de permeio, e o aspecto por vezes é descrito como padrão bicelular (*two-cell pattern*).

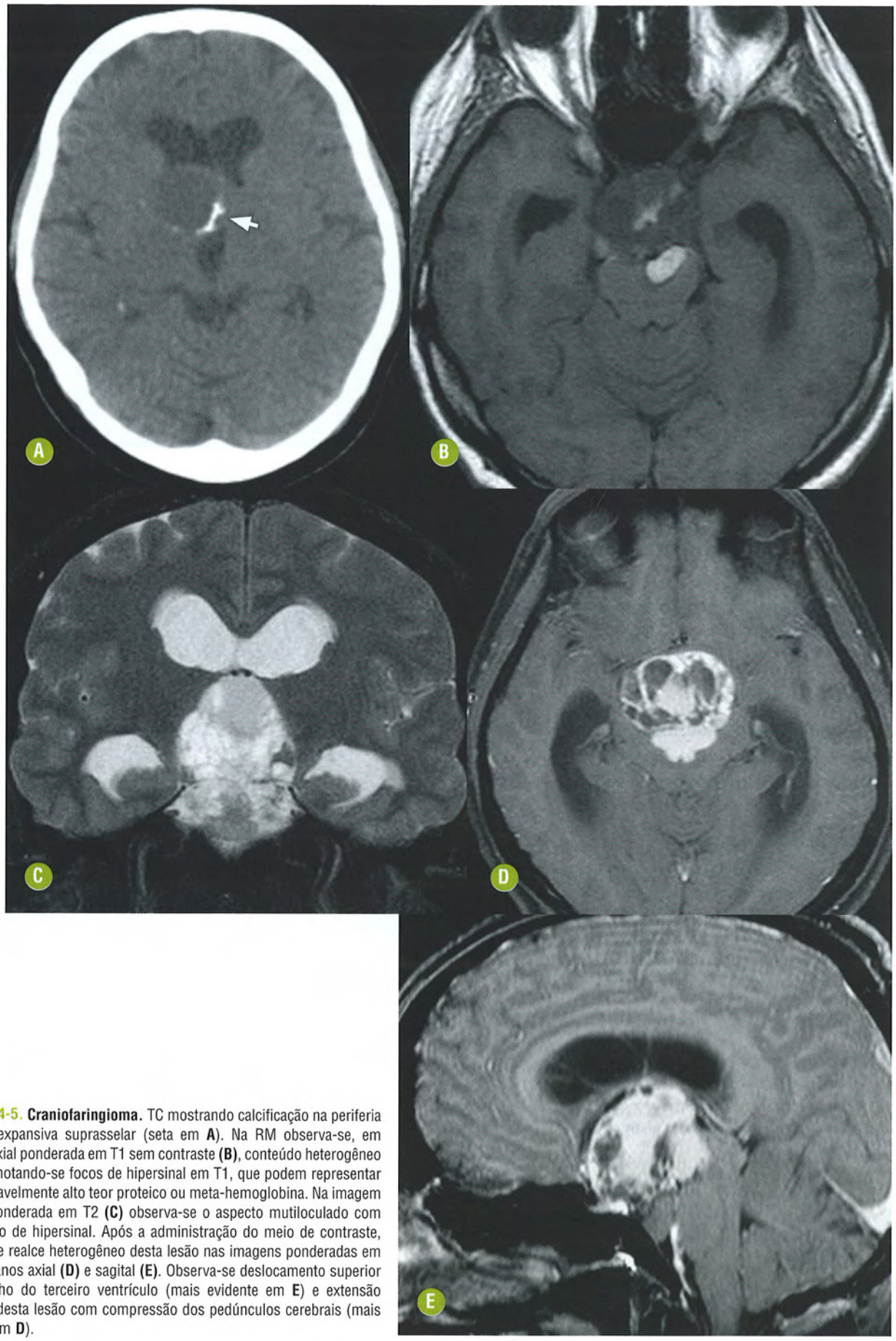

FIGURA 24-5. **Craniofaringioma.** TC mostrando calcificação na periferia da lesão expansiva supraselar (seta em **A**). Na RM observa-se, em imagem axial ponderada em T1 sem contraste **(B)**, conteúdo heterogêneo da lesão, notando-se focos de hipersinal em T1, que podem representar mais provavelmente alto teor proteico ou meta-hemoglobina. Na imagem coronal ponderada em T2 **(C)** observa-se o aspecto mutiloculado com predomínio de hipersinal. Após a administração do meio de contraste, observa-se realce heterogêneo desta lesão nas imagens ponderadas em T1 nos planos axial **(D)** e sagital **(E)**. Observa-se deslocamento superior do assoalho do terceiro ventrículo (mais evidente em **E**) e extensão posterior desta lesão com compressão dos pedúnculos cerebrais (mais evidente em **D**).

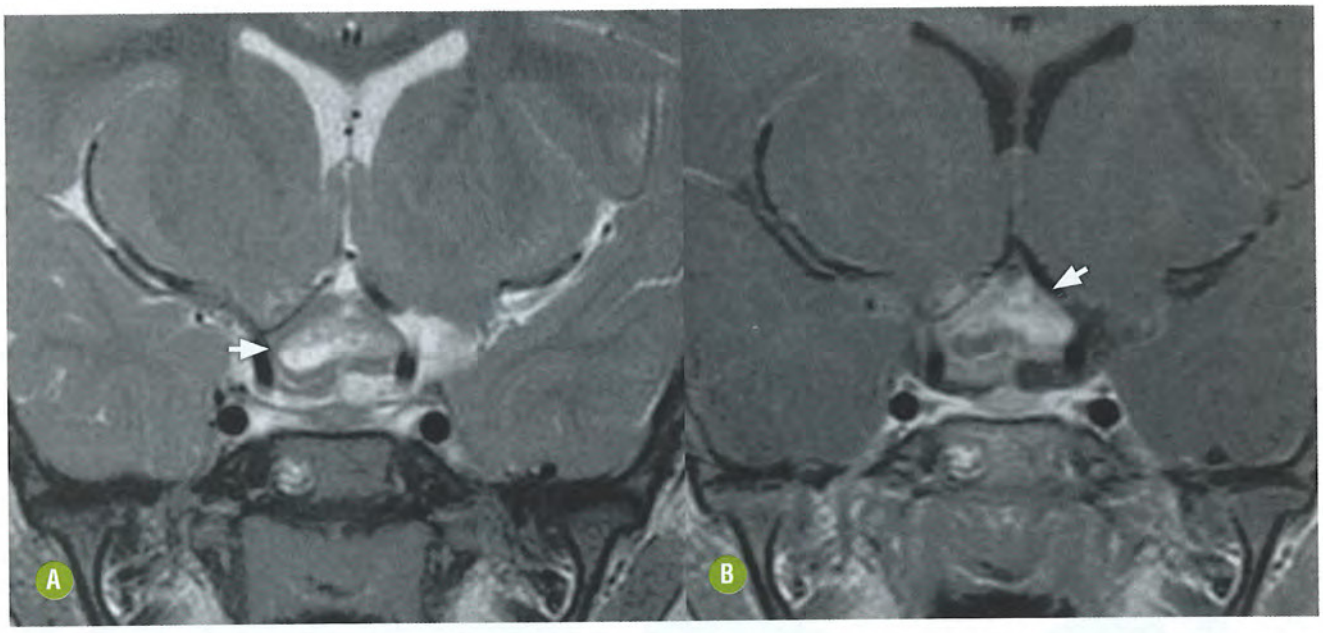

FIGURA 24-6. **Glioma hipotalâmico.** RM. Formação expansiva hipotalâmica com sinal heterogêneo na imagem coronal ponderada em T2 **(A)**, notando-se área de hipersinal (seta) que pode indicar um componente cístico. A imagem correspondente coronal ponderada em T1 pós-contraste **(B)** mostra realce intenso e heterogêneo da lesão (seta).

Algumas vezes o tumor é composto predominantemente de tecido inflamatório granulomatoso e fibrose, com células germinativas neoplásicas ocasionais ou raras, o que pode dificultar o diagnóstico histológico.

ACHADOS DE IMAGEM

Tomografia Computadorizada

- Formação expansiva hiperatenuante, achado relacionado com a densa celularidade do germinoma.
- Intenso realce pelo meio de contraste.

Ressonância Magnética (Fig. 24-7)

- Massa sólida, arredondada, homogênea, com sinal que varia de iso a hipossinal em T1 e iso a leve hipersinal em T2; envolve a haste hipofisária e o assoalho do terceiro ventrículo.
- Realce intenso e homogêneo pelo meio de contraste.
- Não é incomum haver disseminação liquórica da lesão e detecção de tumor sincrônico na pineal.

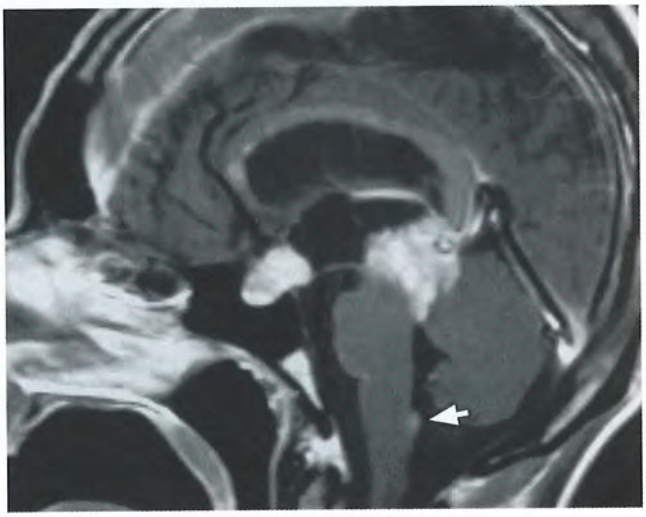

FIGURA 24-7. **Germinoma sincrônico da pineal e suprasselar.** RM. A imagem sagital ponderada em T1 pós-contraste mostra a presença de lesões com realce intenso e homogêneo na pineal e suprasselar. Nesta imagem podem ser observados ainda sinais que sugerem disseminação liquórica da lesão, com um realce leptomeníngeo no aspecto anterior da ponte e um pequeno realce nodular no aspecto mais caudal do quarto ventrículo (seta).

DIAGNÓSTICOS DIFERENCIAIS PRINCIPAIS

- Hamartoma de túber cinéreo: geralmente não tem realce pelo meio de contraste.
- Glioma hipotálamo-quiasmático: aspecto mais heterogêneo, com componentes sólidos e císticos.

HAMARTOMA DO TÚBER CINÉREO

INTRODUÇÃO

Generalidades

Corresponde a heterotopia de tecido cerebral localizada no túber cinéreo do hipotálamo. A faixa etária mais afetada é entre a 1ª e 2ª décadas de vida, com incidência maior no sexo masculino.

Achados Clínicos e Laboratoriais

Podem ser divididos em para-hipotalâmicos ou intra-hipotalâmicos. Os para-hipotalâmicos são massas pedunculadas aderidas ao assoalho do hipotálamo e estão mais associados a puberdade precoce.

Já os intra-hipotalâmicos ocorrem dentro da substância hipotalâmica, podem deformar o terceiro ventrículo e estão mais associados à crises epilépticas, classicamente do tipo gelástica.

Estas lesões geralmente não apresentam crescimento ao longo do tempo. Se houver crescimento, deve-se suspeitar de outra etiologia.

Achados Histológicos

Tecido gangliônico neuronal maduro projetando-se a partir do túber cinéreo, assemelhando-se à substância cinzenta.

ACHADOS DE IMAGEM

Tomografia Computadorizada

- Lesão suprasselar iso a levemente hipodensa.
- Sem realce pelo meio de contraste.
- Geralmente não apresenta calcificação ou porção cística.

Ressonância Magnética (Fig. 24-8)

- Lesão pedunculada ou no interior do túber cinéreo com iso a leve hipersinal em T1 e iso a hipersinal em T2/FLAIR.
- Não há realce ou calcificações.
- Lesões grandes podem ter sinal heterogeneo em T1 e T2.

DIAGNÓSTICOS DIFERENCIAIS PRINCIPAIS

- Craniofaringioma: apresenta componente cístico e sólido, calcificações e realce pelo meio de contraste.
- Glioma hipotálamo-quiasmático: sinal e realce variáveis pelo contraste; pode ter áreas císticas e extensão para as vias ópticas.

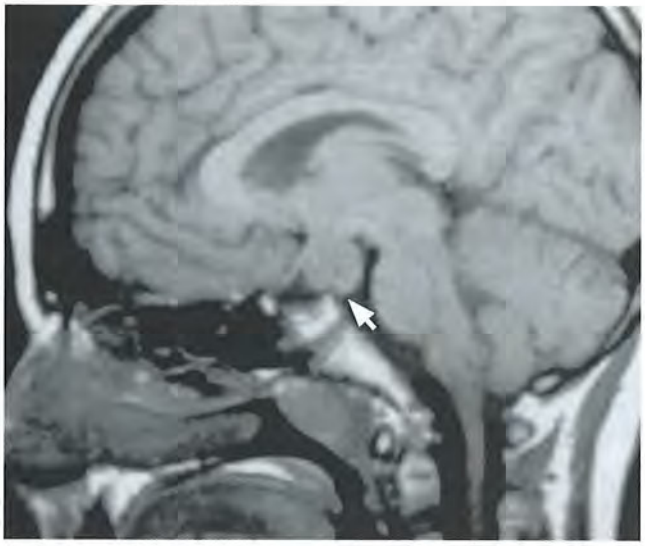

FIGURA 24-8. **Hamartoma do túber cinéreo.** Lesão expansiva com sinal intermediário na imagem sagital ponderada em T1 sem contraste, semelhante ao sinal do restante do encéfalo (seta). Notar ainda a relação da lesão com o quiasma óptico.

CISTO DA BOLSA DE RATHKE

INTRODUÇÃO

Generalidades

Origina-se de restos da bolsa de Rathke, estando localizado na *pars intermedia*, entre a adeno e a neuro-hipófise. Os cistos da bolsa de Rathke são achados comumente em autópsias, sendo encontrados em até 30% dos casos. Ocasionalmente, podem surgir na região suprasselar, anteriormente à haste hipofisária. Destes, 40% são totalmente intrasselares e 60% podem apresentar extensão suprasselar.

Achados Clínicos e Laboratoriais

Geralmente assintomáticos. Quando os sintomas existem, estão relacionados com o efeito expansivo, como cefaleia, alteração endócrina e/ou visual.

Achados Histológicos

Podem ter conteúdo semelhante ao líquor ou conteúdo mucoide espesso. Seu revestimento é de epitélio cuboide ou colunar. Podem conter células ciliadas secretoras de muco. Há descrições de um nódulo intracístico, que é composto por material mucinoso.

ACHADOS DE IMAGEM

Tomografia Computadorizada

- Lesões bem delimitadas intra (entre a adeno e neuro-hipófise) ou suprasselares.
- Geralmente hipodensos ou heterogêneos, eventualmente com calcificação parietal, sem realce pelo contraste.

Ressonância Magnética (Fig. 24-9)

- Lesões arredondadas ou ovaladas com sinal semelhante ao do líquor (hipossinal em T1 e hipersinal em T2). Deve-se ressaltar, no entanto, que o sinal destas lesões varia de acordo com o teor proteico do conteúdo do cisto – quanto maior o conteúdo proteico, mais o cisto tende a apresentar hipersinal em T1 e hipossinal em T2. Geralmente têm hipersinal em FLAIR.
- Podem apresentar ainda hipersinal em T1 e T2, assemelhando-se a um adenoma hemorrágico em fase subaguda.
- Comumente caracteriza-se nódulo intracístico com hipersinal em T1, hipossinal em T2, sem realce pelo meio de contraste.
- Geralmente não apresentam realce, às vezes podendo apresentar realce capsular, que representa tecido hipofisário normal.
- Podem ter localização ou extensão suprasselar, assemelhando-se a um craniofaringioma cístico.

DIAGNÓSTICOS DIFERENCIAIS PRINCIPAIS

- Craniofaringioma cístico: geralmente apresenta calcificação e algum tipo de realce – nodular, globular ou capsular.
- Adenoma hipofisário cístico ou com conteúdo hemorrágico: geralmente não apresenta calcificação. O adenoma cístico apresenta geralmente realce capsular.

HIPERPLASIA HIPOFISÁRIA

INTRODUÇÃO

Generalidades

Ocorre devido ao aumento da atividade hipotalâmica como resposta à estimulação endócrina relacionada com tumores neuroendócrinos, hipotireoidismo, falência de órgãos, ou mesmo fisiológica relacionada com gravidez e lactação.

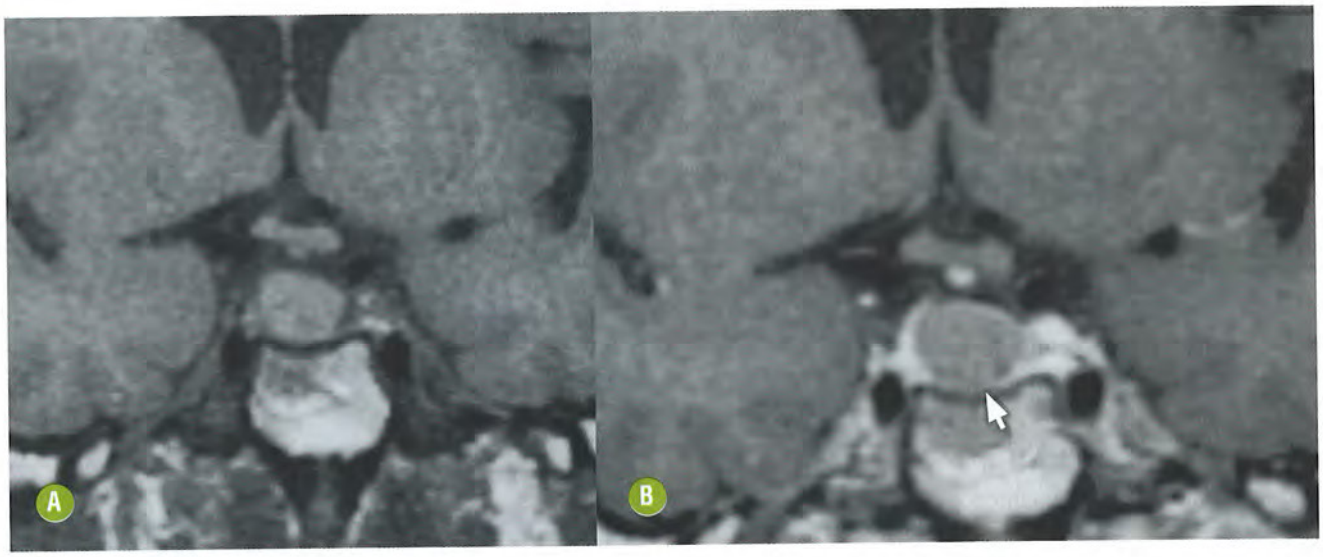

FIGURA 24-9. **Cisto da bolsa de Rathke.** RM. Nota-se lesão localizada na *pars intermedia* apresentando leve hipersinal na imagem coronal ponderada em T1 sem contraste **(A)**, associado possivelmente a alto teor proteico. A imagem correspondente após o uso do gadolínio **(B)** não demonstra realce da lesão.

Achados Clínicos e Laboratoriais

Estas alterações, como pode se depreender do anteriormente descrito, são pouco uniformes e dependem da etiologia.

Achados Histológicos

Caracteriza-se por um aumento não neoplásico no número de células hipofisárias. Os ácinos, apesar de expandidos, mantêm-se intactos.

ACHADOS DE IMAGEM

Tomografia Computadorizada e Ressonância Magnética

- Aumento global da hipófise, com aspecto convexo da sua margem superior, desproporcional à faixa etária em questão.
- Densidade, sinal e realce habituais.
- Medem geralmente entre 10 e 15 mm no sentido craniocaudal.

DIAGNÓSTICOS DIFERENCIAIS PRINCIPAIS

- Macro e microadenomas: a distinção entre adenomas e hiperplasia pode ser difícil com base apenas nas imagens. O microadenoma apresenta realce menor do que o parênquima hipofisário normal nas fases precoces da aquisição dinâmica com contraste.
- Hipofisite linfocítica: pode apresentar também espessamento da haste. Afeta comumente mulheres na gravidez ou puerpério.

SELA TÚRCICA VAZIA/PARCIALMENTE VAZIA

INTRODUÇÃO

Generalidades

Este termo é utilizado quando a cavidade selar encontra-se predominantemente preenchida por líquor, com hipófise comprimida contra o assoalho selar, podendo a cavidade selar estar alargada. Ocorre herniação do conteúdo da cisterna supraselar para a cavidade selar.

Achados Clínicos

É um achado geralmente sem significado clínico em pacientes assintomáticos.

Pode estar relacionada com insuficiência ou ausência do diafragma selar, involução da hipófise relacionada com o envelhecimento, aumento da pressão intracraniana (como em hipertensão intracraniana benigna, fístula liquórica espontânea ou após trauma/cirurgia) ou após necrose de tumor hipofisário.

ACHADOS DE IMAGEM

Tomografia Computadorizada e Ressonância Magnética (Fig. 24-10)

- Cavidade selar preenchida por líquor. Pode estar alargada.
- Hipófise comprimida contra o assoalho selar. Não se identificam massas ou nódulos na sela túrcica ou na cisterna supraselar.

DIAGNÓSTICO DIFERENCIAL PRINCIPAL

- Eventualmente, um cisto aracnoide pode mimetizar esta entidade. O diagnóstico diferencial pode ser feito a partir de um maior efeito de massa relacionado com o cisto aracnoide e a uma clara delimitação de uma estrutura cística – tarefa facilitada com a utilização de sequências volumétricas do tipo *constructive interference in steady state* (CISS).

NEURO-HIPÓFISE ECTÓPICA

INTRODUÇÃO

Generalidades

É considerada atualmente uma anomalia de desenvolvimento, não mais relacionada com parto traumático, como imaginado no passado. É um diagnóstico que só pode ser feito por RM.

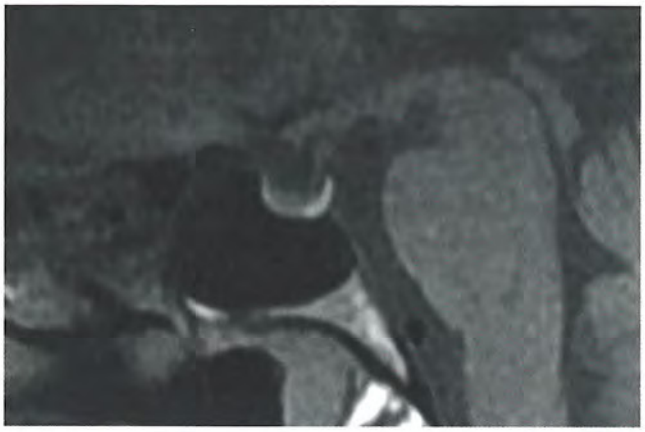

FIGURA 24-10. **Sela túrcica parcialmente vazia.** RM. Imagem sagital ponderada em T1 sem contraste. Observa-se alargamento da cavidade selar, que está preenchida predominantemente por líquor, com afilamento da adeno e da neuro-hipófise.

Achados Clínicos e Laboratoriais

Pode cursar com deficiência de GH ou de outros hormônios produzidos na adeno-hipófise.

Ocasionalmente, faz parte de várias malformações da linha mediana, como displasia septo-óptica, malformação de Chiari tipo 1, hipoplasia do nervo óptico, agenesia do corpo caloso, persistência do canal craniofaríngeo, síndrome de Kallmann, impressão basilar, desvio medial das artérias carótidas, microcefalia, atrofia cerebelar e displasia vermiana.

Pode estar associada, ainda, a anormalidades oftalmológicas, das estruturas da linha mediana facial (dente incisivo central solitário, por exemplo) e a outras condições, como anormalidades cardíacas e musculoesqueléticas.

Achados Histológicos

Tecido neuro-hipofisário normal em topografia anormal.

ACHADOS DE IMAGEM

Ressonância Magnética (Fig. 24-11)

- Imagem nodular com hipersinal em T1 na eminência medial (assoalho do terceiro ventrículo).
- A haste hipofisária pode estar ausente ou afilada. Quando afilada, é mais facilmente visibilizada nas imagens com contraste.
- Em geral, existe associadamente uma redução volumétrica da adeno-hipófise.

DIAGNÓSTICO DIFERENCIAL PRINCIPAL

- Lipoma: também apresenta hipersinal em T1, mas este hipersinal é suprimido nas sequências em que se utiliza saturação de gordura. A localização do lipoma também nem sempre tem íntima relação com o recesso infundibular do hipotálamo que a neuro-hipófise invariavelmente apresenta.
- Hipoplasia pituitária: hipófise com volume reduzido e sinal normal da neuro-hipófise.
- Duplicação hipofisária: espessamento no assoalho do terceiro ventrículo com demonstração de duas hastes hipofisárias. Geralmente associada a dismorfia facial e anormalidades do bulbo olfatório.

HEMOCROMATOSE/HEMOSSIDEROSE

INTRODUÇÃO

Generalidades

A hemocromatose se caracteriza por um aumento progressivo dos níveis dos estoques de ferro corporais. Pode ser dividida em primária (doença genética) e secundária (relacionada em

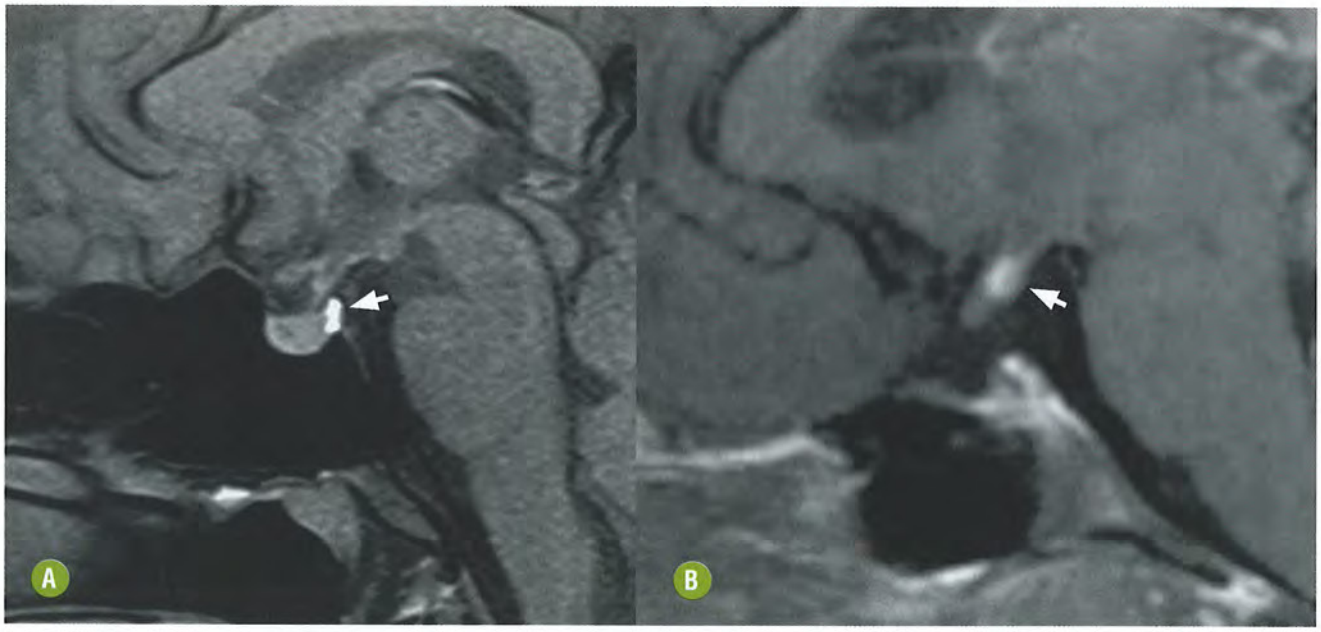

FIGURA 24-11. **Neuro-hipófise ectópica.** RM. Imagens sagitais ponderadas em T1 sem contraste demonstram a topografia normal da neuro-hipófise na cavidade selar (seta em **A**) e neuro-hipófise ectópica (seta em **B**). Notar ainda em **B** que a haste hipofisária é mal caracterizada e que o parênquima da adeno-hipófise tem volume bastante reduzido.

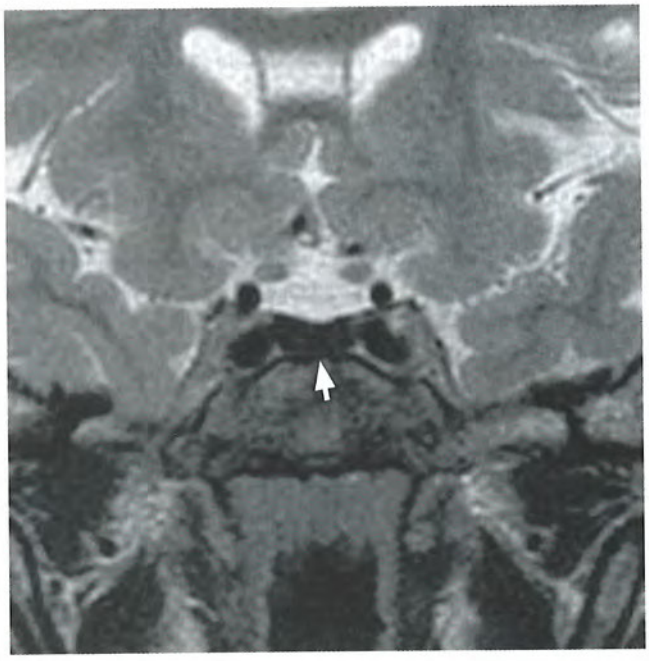

FIGURA 24-12. **Hemocromatose secundária (hemossiderose).** RM Imagem coronal ponderada em T2 mostra o exuberante hipossinal homogêneo da adeno-hipófise, o que é devido ao depósito de ferro neste tecido (seta).

geral com anemias hemolíticas com múltiplas transfusões). A forma secundária também é conhecida como hemossiderose.

Em quaisquer das formas, a hemocromatose afeta a hipófise, além de vários outros órgãos, como o fígado.

Achados Clínicos e Laboratoriais

O pano de fundo destes achados é o hipopituitarismo associado ao depósito de ferro na hipófise, incluindo principalmente o hipogonadismo hipogonadotrófico em homens, manifesto por impotência e perda da libido.

Deve-se destacar que esta deficiência endócrina em geral é irreversível.

Achados Histológicos

Os achados incluem depósito de ferro nas células da adeno-hipófise, em especial as gonadotróficas, que parecem mais suscetíveis a lesão por sobrecarga férrica. Esta lesão é mediada por radicais livres liberados pelo excesso de ferro.

ACHADOS DE IMAGEM

Ressonância Magnética (Fig. 24-12)

- O parênquima da adeno-hipófise apresenta discreto hipossinal em T1. Porém o achado mais importante nesta doença é o exuberante hipossinal em T2 do parênquima.

DIAGNÓSTICO DIFERENCIAL PRINCIPAL

- Praticamente não existe diagnóstico diferencial deste achado, além das possibilidades de hemocromatose primária ou secundária.

LESÕES INFLAMATÓRIAS E INFECCIOSAS QUE ACOMETEM O EIXO HIPOTÁLAMO-HIPOFISÁRIO

- **Hipofisite Linfocítica**
  - Inflamação idiopática da adeno-hipófise e haste hipofisária, sem associação a doenças sistêmicas autoimunes, de etiologia desconhecida.
  - Apresenta aumento difuso da haste hipofisária e da adeno-hipófise. Pode ocorrer em mulheres no período periparto ou naquelas com deficiências endócrinas múltiplas.
  - Podem apresentar sintomas de diabetes *insipidus*, amenorreia, cefaleia, hipopituitarismo e alteração visual com resposta favorável ao tratamento com corticosteroides.

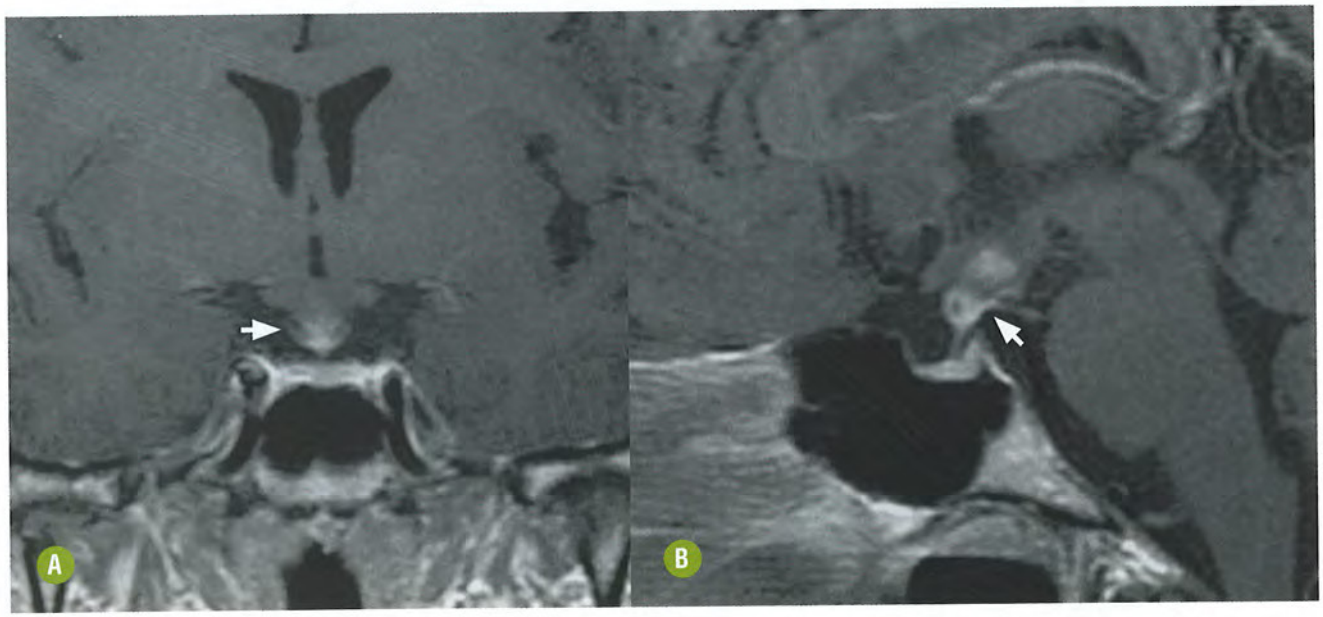

FIGURA 24-13. **Hipofisite granulomatosa.** RM. Espessamento com realce heterogêneo da haste hipofisária é identificado na imagem coronal ponderada em T1 pós-contraste (seta em **A**), o que se repete na imagem sagital também ponderada em T1 pós-contraste (seta em **B**).

- Tanto na TC como na RM apresentam espessamento da haste hipofisária e aumento de volume da adeno-hipófise, com intenso realce pelo contraste.

- **Hipofisite Granulomatosa** (Fig. 24-13)
  - Pode ocorrer concomitantemente com infecção fúngica, tuberculose, sarcoidose, histiocitose de células de Langerhans e granulomatose de Wegener. Apresenta aspecto de imagem semelhante à hipofisite linfocítica.
- **Sarcoidose**
  - Doença granulomatosa não caseosa que afeta múltiplos órgãos em indivíduos jovens de ambos os sexos. O acometimento do sistema nervoso central ocorre em cerca de 5% dos casos.
  - Ocorre primariamente na leptomeninge, pode estender-se pelos espaços perivasculares de Virchow-Robin, com posterior acometimento intraparenquimatoso.
  - Na região selar/suprasselar pode haver acometimento da haste hipofisária, do hipotálamo, do quiasma óptico e das leptomeninges. Estas lesões apresentam isossinal em T1, hipossinal em T2 e intenso realce pelo meio de contraste.
  - Tipicamente cursam com espessamento, intenso realce da haste hipofisária e presença de granulomas leptomeníngeos que podem coalescer na região do assoalho do terceiro ventrículo e quiasma óptico.
- **Abscesso Hipofisário**
  - Pode ser primário ou secundário a adenoma hipofisário ou procedimento cirúrgico. Pode também haver disseminação bacteriana a partir do seio esfenoidal.
  - Tipicamente são lesões arredondadas selares com realce capsular, podendo apresentar também realce meníngeo.

LITERATURA RECOMENDADA

1. Bonneville JF, Bonneville F, Cattin F. Magnetic resonance imaging of pituitary adenomas. Eur Radiol 2005; 15:543-548.
2. Boyko OB, Curnes JT, Oakes WJ, et al: Hamartomas of the tuber cinereum: CT, MR and pathologic findings. AJNR 1991; 12:309-314.
3. Byun WM, Kim OL, Kim D. MR imaging findings of Rathke's cleft cysts: significance of intracystic nodules. AJNR 2000; 21:485-488.
4. Fujisawa I, Morikawa M, Nakano Y, et al. Hemochromatosis of the pituitary gland: MR imaging. Radiology 1988; 168:213-214.
5. Hardjasudama M, White KE; Nandy I, et al. Sellar emptiness on routine magnetic imaging. South Med J 1994; 87:340-343.
6. Honegger J, Fahlbusch R, Bornemann A, et al. Lymphocytic and granulomatous hypophysitis: experience with nine cases. Neurosurgery 1997; 40:713-723.
7. Horvath E, Kovacs K, Scheithauer BW. Pituitary hyperplasia. Pituitary 1999; 1:169-179.
8. Joshi AS, Woolf PD. Pituitary hyperplasia secondary to primary hypothyroidism: a case report and review of the literature. Pituitary 2005; 8:99-103.
9. Kodaira S. Doenças da região selar e tecidos adjacentes. In: Leite CC, Amaro Jr E, Lucato LT, eds. Neurorradiologia - Diagnóstico por imagem das alterações encefálicas. Rio de Janeiro: Guanabara-Koogan; 2008: 493-509.
10. Kollias SS, Barkovich AJ, Edwards MS. Magnetic resonance analysis of suprasellar tumors of childhood. Pediatr Neurosurg 1991-1992; 17:284-303.
11. Komotar RJ, Burger PC, Carson BS, et al. Pilocytic and pilomyxoid hypothalamic/chiasmatic astrocytomas. Neurosurgery 2004; 54:72-79.
12. Kucharczyk W, Peck WW, Kelly WM, et al. Rathke cleft cysts: CT, MR imaging and pathological features. Radiology 1987; 165: 491-495.
13. Linscott LL, Osborn AG, Blaser S, et al. Pilomyxoid astrocytoma: expanding the imaging spectrum. AJNR 2008; 29:1861-1866.
14. Mana J. Magnetic resonance imaging and nuclear imaging in sarcoidosis. Curr Opin Pulm Med 2002; 8:457-463.
15. Mitchell LA, Thomas PQ, Zacharin MR, et al. Ectopic posterior pituitary lobe and periventricular heterotopia: cerebral malformations with the same underlying mechanism? AJNR 2002; 23: 1475-1481.
16. Neurology and Neurosurgery 2007; 109:111-124.
17. Osborn AG, Preece MT. Intracranial cysts: radiologic-pathologic correlation and imaging approach. Radiology 2006; 239:650-664.
18. Rao VJ, James RA, Mitra D. Imaging characteristics of common suprasellar lesions with emphasis on MRI findings. Clinical Radiology 2008; 63:939-947.
19. Rennert J, Doerfler A. Imaging of sellar and parasellar lesions. Clinical
20. Robbins SL. Pathologic basis of disease. 5th edition. Philadelphia: WB Saunders; 1994.
21. Rogg MJ, Tung GA, Anderson G, et al. Pituitary apoplexy: Early detection with diffusion-weighted MR imaging. AJNR 2002; 23:1240-1245.
22. Saleem SN, Said AH, Lee DH. Lesions of the hypothalamus: MR imaging diagnostic features. Radiographics 2007; 27:1087-1108.
23. Schlosser RJ, Bolger WE. Significance of empty sella in cerebrospinal fluid leaks. Otolaryngol Head Neck Surg 2003; 128:32-38.
24. Schubiger O, Haller D. Metastases to the pituitary-hypothalamic axis: an MR study of 7 symptomatic patients. Neuroradiology 1992; 34:131-134.

25
CAPÍTULO

Afecções dos Seios Cavernosos e Regiões Parasselares

Leonardo Lopes de Macedo
Renato Adam Mendonça

INTRODUÇÃO

Os seios cavernosos são seios venosos extradurais cobertos por dura-máter e localizados ao longo da face lateral da sela túrcica (cavidade que contém a glândula hipófise). Abaixo, o osso esfenoide, que forma o piso dos seios cavernosos, é superior à nasofaringe. Os seios cavernosos estendem-se posteriormente a partir da fissura orbitária superior até o ápice petroso. A localização dos seios cavernosos e suas conexões fazem desta estrutura uma potencial via de propagação de inflamação e neoplasias.

Várias conexões venosas intercavernosas podem existir ao longo das margens do diafragma selar e ao redor da hipófise. Os seios intercavernosos anterior e posterior passam, respectivamente, anterior e posteriormente à glândula pituitária. Se os dois estiverem presentes, toda a estrutura constitui uma cavidade circular. Estas conexões permitem que processos inflamatórios ou neoplásicos cruzem a linha média e envolvam o seio contralateral.

As veias oftálmicas e o seio venoso esfenoparietal drenam para o seio cavernoso (SC), o qual, por sua vez, drena posteriormente nos seios petrosos superior e inferior, que, seguidamente, afluem para o seio transverso e bulbo jugular, respectivamente. Conexões venosas com os plexos venosos pterigoide (normalmente através do forame oval) e faríngeo também estão presentes. Pelo fato de a veia oftálmica superior desembocar no SC, qualquer patologia que resulte em congestão venosa do SC pode, potencialmente, produzir proptose e quemose.

A artéria carótida interna (ACI), com seu plexo simpático periarterial, tem trajeto no interior do SC. O nervo craniano abducente (NC VI) corre lateralmente à artéria carótida interna, mas medial aos nervos oculomotor (NC III) e troclear (NC IV) e divisões oftálmica (V1) e maxilar (V2) do nervo trigêmeo (NC V), que se localizam respectivamente, de superior para inferior, na parede lateral do SC (Fig. 25-1). Esses nervos entram no SC no ápice orbitário pela fissura orbitária superior. O nervo maxilar (V2) tem o seu trajeto pela porção inferior do seio e sai do mesmo pelo forame redondo. Por outro lado, o nervo óptico localiza-se superiormente e fora do SC, superior e lateral à glândula hipofisária em cada lado, e entra no ápice orbitário pelo canal óptico. Já o cavo de Meckel, uma reflexão da dura-máter localizada posteriormente ao SC, contém o gânglio trigeminal.

AVALIAÇÃO POR IMAGEM

A avaliação por imagem dos seios cavernosos e regiões parasselares basicamente se faz por meio de tomografia computadorizada (TC) e ressonância magnética (RM). Radiografias convencionais não são mais utilizadas de rotina, pois fornecem pouca informação comparativamente com os demais métodos de imagem. No entanto podem demonstrar uma sela túrcica alargada em casos de tumores hipofisários ou traços de fratura na base do crânio.

A TC é um excelente método na avaliação das estruturas ósseas. A administração do meio de contraste permite avaliar a



FIGURA 25-1. Desenho esquemático, no plano coronal, da anatomia dos seios cavernosos e das regiões parasselares. Observar os seios cavernosos (azul), nervos cranianos (amarelo), artérias (vermelho).

impregnação dos seios cavernosos, bem como a melhor caracterização de lesões nesta topografia. A RM é, atualmente, o método que fornece informações mais detalhadas e deve ser o de eleição quando da avaliação de possível lesão do SC e das regiões parasselares. Sequências convencionais (T1, T2 e T1 pós-contraste) geralmente são suficientes, porém, por serem estruturas de pequenas dimensões e por conterem nervos cranianos, algumas vezes sequências volumétricas de alta resolução (espessura < 3 mm) podem trazer informações adicionais. 3D *fast-imaging employing steady-state acquisition* (3D FIESTA) e 3D *constructive interference in steady state* (3D CISS) após a administração intravenosa do meio de contraste são opções que oferecem ótima resolução espacial, permitindo, na maioria das vezes, individualizar todas as estruturas no interior dos seios cavernosos, bem como suas relações com lesões adjacentes (Fig. 25-2).

IMPORTÂNCIA CLÍNICA

O seio cavernoso é a única região anatômica do corpo em que uma artéria está situada completamente no interior de uma estrutura venosa. Se ocorrer ruptura da artéria carótida interna no interior do seio cavernoso, origina-se uma fístula arteriovenosa (mais especificamente, uma fístula carotidocavernosa). Além disso, essa estrutura venosa contém nervos cranianos responsáveis pela inervação da região orbitária. Lesões que afetam o SC podem afetar isoladamente ou em conjunto seu conteúdo, resultando em diferentes manifestações clínicas descritas genericamente como síndrome do seio cavernoso.

A síndrome do SC ocorre em ambos os sexos e em todos os grupos etários, manifestando-se frequentemente com déficits oftalmológicos. As manifestações mais comuns são: cefaleia, oftalmoplegia (decorrente do envolvimento dos nervos cranianos três, quatro e seis), perda sensorial na região orbitária (decorrente da compressão do nervo oftálmico) e perda sensorial na região maxilar (decorrente da compressão do nervo maxilar). Também pode ocorrer síndrome de Horner (ptose, miose, enoftalmia e anidrose) devido ao envolvimento do plexo simpático carotídeo.

A síndrome do SC geralmente resulta de efeito de massa sobre as estruturas internas decorrentes de lesões primárias ou de extensão direta de lesões parasselares. As causas mais comuns (neoplásicas, inflamatórias/infecciosas e vasculares) serão abordadas neste capítulo.

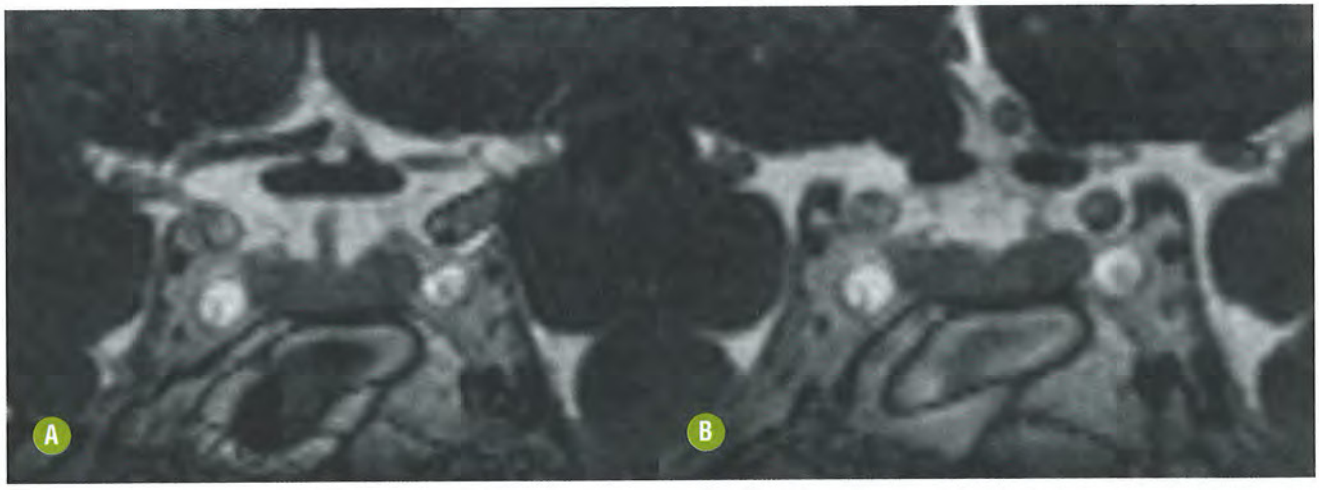

FIGURA 25-2. Anatomia dos seios cavernosos e regiões parasselares. 3D CISS após a administração intravenosa do meio de contraste. **(A)** Corte coronal ao nível do quiasma óptico. **(B)** Corte coronal ao nível dos nervos ópticos.

NEOPLASIAS

■ Schwannoma

INTRODUÇÃO

Generalidades

O schwannoma representa cerca de 8% dos tumores intracranianos. É mais frequente na meia-idade e no sexo feminino. Têm predileção pelas raízes sensitivas, sendo a raiz vestibular do oitavo nervo craniano a mais acometida (cerca de 80%-90% dos casos).

Na fossa média do crânio, o schwannoma do nervo trigêmeo é o mais comum. Tipicamente surgem no cavo de Meckel ou no segmento cisternal do nervo. Geralmente envolvem o SC e, em 50% dos casos, tem uma forma típica de haltere, com tumor volumoso no cavo de Meckel e na cisterna pontocerebelar (Fig. 25-3). Associado ao hemangioma cavernoso e ao meningioma, constitui o tumor primário mais frequente dos seios cavernosos.

Schwannomas podem surgir de outros nervos cranianos no SC, em especial do nervo oculomotor (NC III). Schwannomas múltiplos com envolvimento bilateral do oitavo nervo craniano são achados característicos da neurofibromatose tipo 2. Raramente os schwannomas podem surgir no espaço mastigador, na fossa pterigopalatina ou órbita e se estender para o SC e o compartimento intracraniano.

Achados Clínicos e Laboratoriais

Os schwannomas das raízes dos nervos cranianos, quando pequenos, são usualmente assintomáticos. Quando maiores, podem produzir parestesia e dor. Schwannomas no SC podem produzir sintomas em decorrência da compressão direta das estruturas em seu interior (síndrome do seio cavernoso). Não são observadas alterações significativas, em exames laboratoriais, que contribuam para o diagnóstico específico.

Achados Histológicos

Tumor benigno da bainha do nervo, de crescimento lento, composto de células diferenciadas de Schwann. Pode ser sólido, ter componente cístico ou hemorrágico. Os pequenos tumores tendem a ser homogêneos e os grandes são frequentemente heterogêneos na aparência. São geralmente solitários, bem delimitados e encapsulados.

São caracterizados histologicamente pela alternância de tecidos Antoni A e Antoni B. O tipo Antoni A apresenta alta celularidade e é constituído de células de Schwann fusiformes dispostas em forma de fascículos entrelaçados. Pode ou não haver paliçada nuclear. Figuras de mitose podem estar presentes (geralmente menos de cinco por campo de grande aumen-

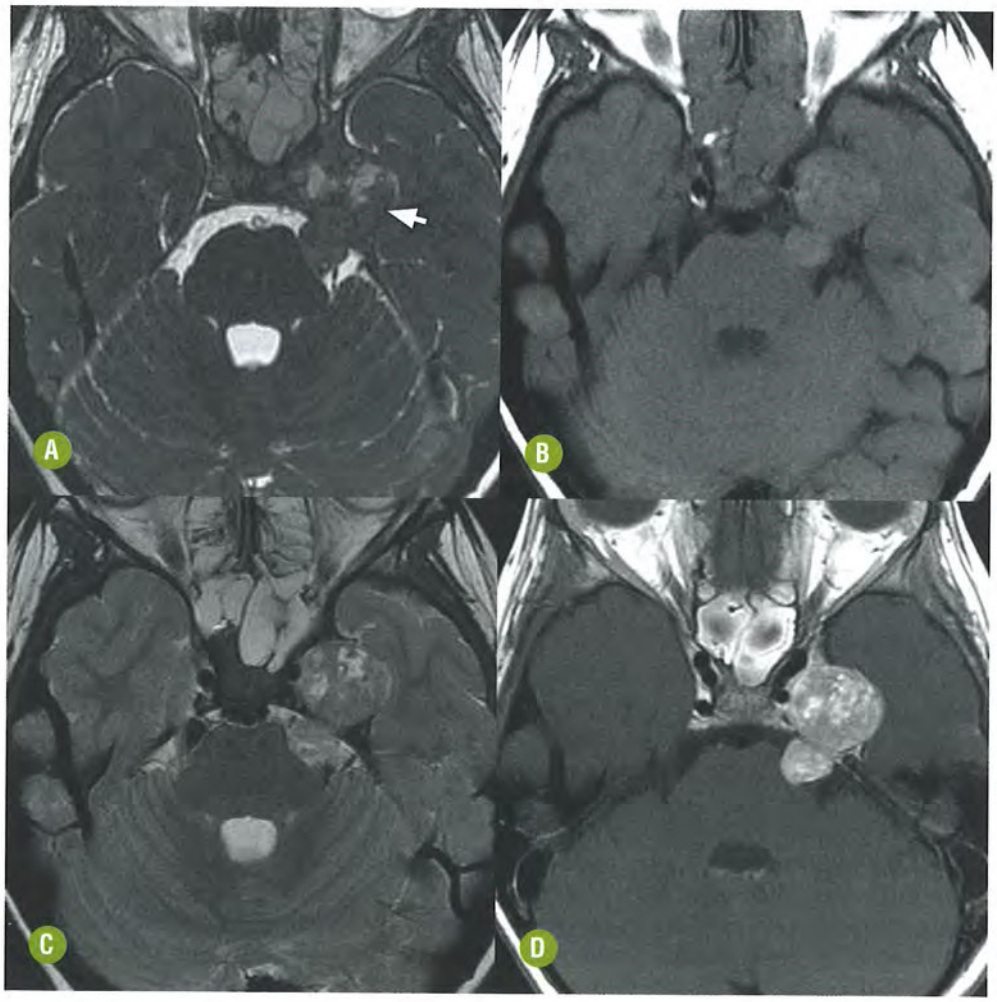

FIGURA 25-3. Schwannoma do trigêmio. (A) Axial FIESTA demonstra lesão em forma de haltere ocupando a cisterna pontocerebelar e estendendo-se anteriormente ao cavo de Meckel (seta) e ao seio cavernoso esquerdo, com pequenas áreas de degeneração cística/hemorrágica. A lesão é isointensa em T1 **(B)**, hiperintensa em T2 **(C)** e apresenta intensa impregnação pelo meio de contraste **(D)** (axial T1 pós-contraste).

to). Antoni B é menos celular e composto de malhas soltas de tecido gelatinoso e microcístico. Vasos sanguíneos grandes, irregularmente espaçados e com paredes espessadas são notados neste tecido. É frequente a associação dos dois tipos (Antoni A e B) na mesma lesão.

ACHADOS DE IMAGEM

Tomografia Computadorizada

- Na TC, schwannomas do nervo trigêmeo aparecem como lesões iso ou discretamente hiperatenuantes que podem calcificar-se. Lesões de maiores dimensões podem apresentar área de necrose central.
- Após a infusão intravenosa de contraste tipicamente apresentam captação intensa e homogênea.
- Geralmente, apresentam componente na cisterna pontocerebelar, podendo expandir o cavo de Meckel e/ou o SC.
- Na janela óssea, o padrão de imagem mais comum é afilamento ósseo sem destruição da cortical. Na presença de extensão extracraniana há expansão dos forames da base acometidos.

Ressonância Magnética

- Na RM, classicamente aparecem como lesões iso ou hipointensas em T1 e com sinal variável em T2 (Fig. 25-3).
- Schwannomas predominantemente Antoni A são hipercelulares e podem aparecer como lesões hipointensas em T2. Por outro lado, schwannomas predominantemente Antoni B são hipocelulares e podem aparecer como lesões hiperintensas em T2. Lesões de maiores dimensões geralmente apresentam sinal heterogêneo com áreas hipointensas em T2 provavelmente relacionadas com hemorragia intratumoral e áreas hiperintensas decorrentes de necrose cística.
- A administração do contraste resulta em impregnação intensa e homogênea do componente sólido.

DIAGNÓSTICO DIFERENCIAL

O diagnóstico diferencial se faz com outros processos expansivos do SC. No entanto schwannomas seguem o curso esperado do nervo a partir do qual se originam, sendo esse o achado mais específico.

■ Hemangioma Cavernoso

INTRODUÇÃO

Generalidades

Hemangioma cavernoso é uma malformação vascular formada por espaços sinusoidais, com revestimento endotelial, contendo sangue estagnado ou com fluxo lento. Possui uma pseudocápsula fibrosa que condiciona a aparência de lesão bem definida nos exames de imagem e é mais comumente observado em adultos jovens do sexo feminino. Embora seja uma malformação vascular, às vezes apresenta comportamento tumoral, incluindo efeito de massa, envolvimento de estruturas neurovasculares e proliferação durante a gravidez.

O diagnóstico pré-operatório é importante devido à sua propensão a sangramento no momento da ressecção. Geralmente apresenta impregnação intensa e homogênea pelo meio de contraste e o estudo dinâmico pode demonstrar realce progressivo e centrípeto (achado característico) (Fig. 25-4). Pode envolver a artéria carótida interna ipsilateral, geralmente sem causar estenose.

Achados Clínicos e Laboratoriais

O hemangioma cavernoso é a lesão benigna mais comum na órbita do adulto. Caracteriza-se por proptose lentamente progressiva e indolor. Podem envolver o seio cavernoso e cursar com sintomas da síndrome do SC. Essas lesões são curáveis cirurgicamente e, quando removidas completamente, não apresentam recidiva. Não são observadas alterações significativas, em exames laboratoriais, que contribuam para o diagnóstico específico.

Achados Histológicos

Hemangioma é uma neoplasia benigna que macroscopicamente tem a aparência de uma lesão circunscrita, vermelho-escuro e esponjosa. Histologicamente, é formado por vasos justapostos de calibre variável, com paredes finas ou espessadas, fibrosadas, deixando pouco ou nenhum tecido nervoso de permeio.

ACHADOS DE IMAGEM

Tomografia Computadorizada

- A aparência do hemangioma cavernoso é a de uma lesão arredondada ou ovalada, lisa ou ligeiramente lobulada e de limites bem definidos.
- Ao estudo tomográfico apresenta atenuação levemente aumentada em relação à substância cinzenta e, após a infusão intravenosa do meio de contraste, apresenta captação intensa e, nas fases tardias, homogênea.

Ressonância Magnética

- Ao estudo por RM aparece como uma lesão geralmente hipo/isointensa ao músculo em T1. Ocasionalmente, essas lesões contêm regiões de alto sinal em T1, correspondente a espaços vasculares trombosados.
- Caracteristicamente, apresenta sinal bastante aumentado em T2. Após a infusão intravenosa do meio de contraste e análise nas fases tardias, a captação é intensa e homogênea.
- Nas primeiras fases após o uso do gadolínio, a captação pode ser heterogênea. No entanto imagens obtidas de forma dinâmica podem demonstrar um achado bastante característico: realce intenso, progressivo e centrípeto (Fig. 25-4).
- O principal papel da RM na avaliação dos hemangiomas cavernosos é proporcionar a delimitação precisa e anatômica da lesão e suas relações com as estruturas adjacentes.

DIAGNÓSTICO DIFERENCIAL

Os principais diagnósticos diferenciais incluem meningiomas, schwannomas, cordomas e condrossarcomas. Esses tumores podem apresentar hipointensidade de sinal em T1 e hiperintensidade de sinal em T2. No entanto realce intenso, progressivo e centrípeto pelo meio de contraste é um achado bastante sugestivo dos hemangiomas cavernosos. Se áreas de ausência de fluxo (*flow void*) forem encontradas no interior da lesão, le-

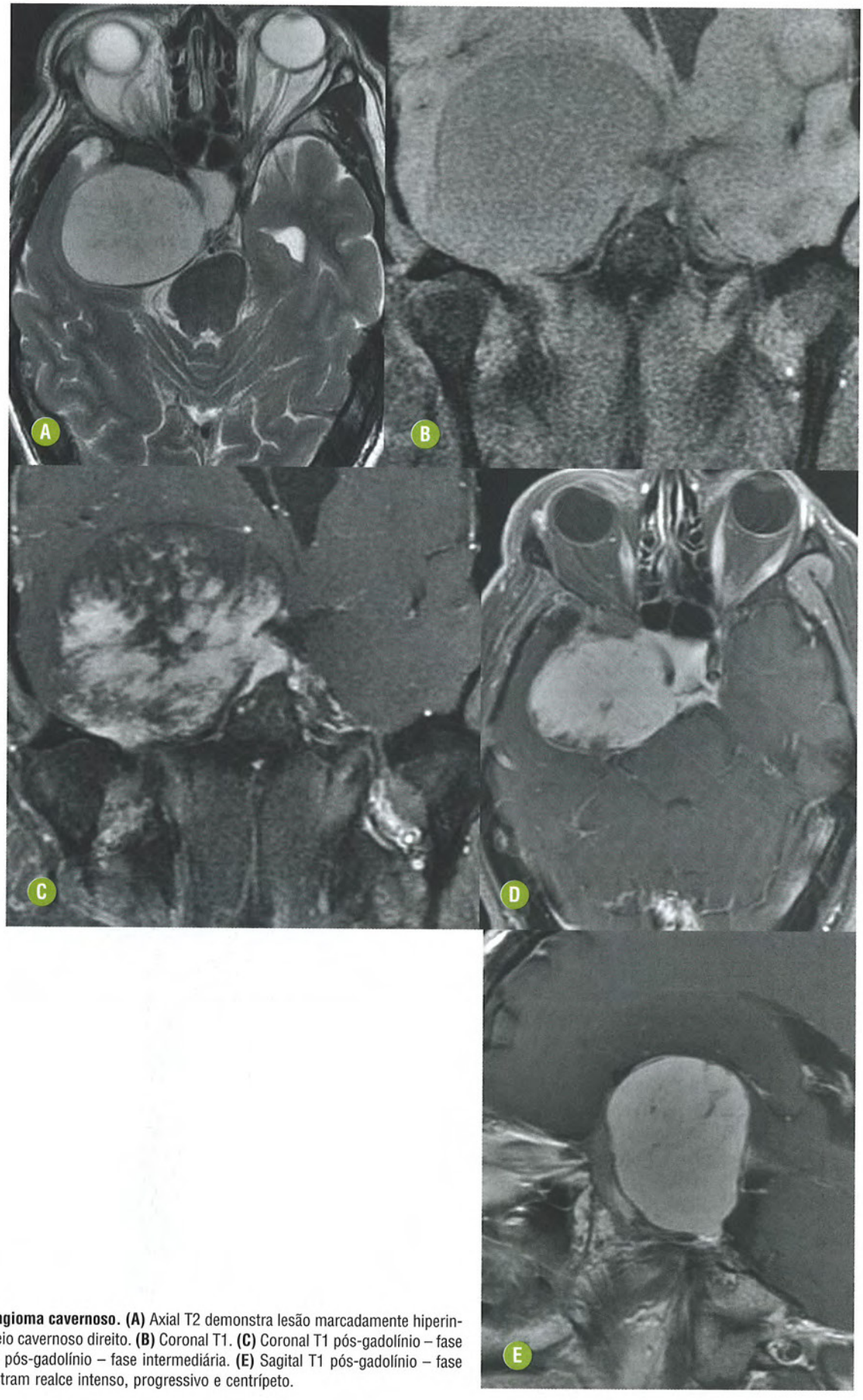

FIGURA 25-4. **Hemangioma cavernoso. (A)** Axial T2 demonstra lesão marcadamente hiperintensa envolvendo o seio cavernoso direito. **(B)** Coronal T1. **(C)** Coronal T1 pós-gadolínio – fase precoce. **(D)** Axial T1 pós-gadolínio – fase intermediária. **(E)** Sagital T1 pós-gadolínio – fase tardia. Todos demonstram realce intenso, progressivo e centrípeto.

são vascular de outra natureza deve ser considerada, como as varizes venosas e as malformações arteriovenosas.

Meningioma

INTRODUÇÃO

Generalidades

O meningioma é um tumor geralmente benigno e de crescimento lento. A maioria dos meningiomas do SC surge a partir da parede lateral, justaposta à dura-máter. Pode estender-se posteriormente ao cavo de Meckel e à cisterna pontocerebelar. O sinal da cauda dural frequentemente é observado. Quando envolve a artéria carótida interna, geralmente determina estenose.

Achados Clínicos e Laboratoriais

O meningioma representa o tumor primário mais frequente no sistema nervoso central (SNC) (30% dos casos), geralmente acometendo pessoas de meia-idade, e tem predileção pelo sexo feminino (2:1). Cerca de 50% dos casos situam-se ao lado do seio sagital superior, especialmente em seu terço médio, e aproximadamente 10% estão situados na região parasselar.

Por seu crescimento lento, os meningiomas produzem manifestações clínicas de início e progressão insidiosos. Os sinais e sintomas diferem conforme a sede do tumor. A maior frequência dos meningiomas no sexo feminino, o início e a rápida acentuação dos sintomas com a progressão da gravidez e a associação entre meningioma e câncer de mama têm sugerido que os hormônios do sexo feminino possam desempenhar algum papel no seu crescimento.

Os pacientes com meningiomas na região parasselar podem sofrer perda visual por causa de compressão dos nervos ópticos, quiasma ou vias ópticas; oftalmoplegia, devido ao envolvimento de nervos cranianos; ou proptose, devido à congestão venosa no ápice orbital. Quando a origem for no plano esfenoidal, podem surgir sintomas olfatórios.

Não são observadas alterações significativas, em exames laboratoriais, que contribuam para o diagnóstico específico.

Achados Histológicos

Os meningiomas apresentam-se como massas de consistência firme, com superfície externa lisa ou nodular, e aderidos à face interna da dura-máter. O aspecto histológico é muito variável, sendo reconhecidos vários tipos pela Organização Mundial da Saúde (OMS): benignos (grau I), de baixo grau de malignidade (grau II) e malignos (grau III). Os meningiomas benignos respondem por cerca de 85%-90% dos casos. Meningiomas grau II respondem por 5%-10% dos casos e os de grau III são mais raros (2%-5%).

ACHADOS DE IMAGEM

Tomografia Computadorizada

- Meningiomas geralmente se apresentam como uma lesão bem circunscrita e aderida à dura-máter.
- Apresentam atenuação intermediária ou alta ao estudo tomográfico, impregnação intensa e homogênea, podendo determinar hiperostose/irregularidade da cortical óssea adjacente.
- Calcificações ocorrem em cerca de 25% dos casos.
- Dilatação dos seios paranasais (focal ou difusa) pode ser encontrada em meningiomas da fossa média, especialmente adjacentes à clinoide anterior (*pneumosinus dilatans*).

Ressonancia Magnética

- Ao estudo por RM os meningiomas são mais frequentemente isointensos à substância cinzenta em T1 e menos comumente hipointensos.
- Cerca de 50% permanecem isointensos nas imagens ponderadas em T2, enquanto 40% são hiperintensos.
- Após a infusão intravenosa do meio de contraste apresentam captação intensa e homogênea (Fig. 25-5).
- Muitas vezes uma impregnação linear e periférica da dura-máter pode ser vista (sinal da cauda dural).
- Outros sinais secundários, como efeito de massa, espessamento da dura-máter, edema da substância branca adjacente e hiperostose, são frequentemente utilizados no diagnóstico.
- Uma separação clara entre o tumor e a glândula pituitária (o que indica que o tumor é de origem não hipofisária) ajuda no diagnóstico diferencial com os adenomas hipofisários. Meningiomas caracteristicamente determinam constrição do lúmen do vaso encerrado. Isso é raro no adenoma hipofisário (Fig. 25-6).
- Meningioma em placa com origem no osso esfenoidal pode acometer o seio cavernoso.
- Comprometimento da carótida e do canal óptico são achados importantes que devem ser observados nos exames de imagem.

DIAGNÓSTICO DIFERENCIAL

O diagnóstico diferencial se faz principalmente com schwannomas e macroadenomas. As características de imagem dos



FIGURA 25-5. Meningioma. Axial T1 pós-contraste demonstra lesão envolvendo o seio cavernoso esquerdo e determinando estenose da ACI (seta preta). Nota-se ainda extensão intra-orbitária pela fissura orbitária superior (setas brancas), bem como o sinal da cauda dural (cabeça de seta).

meningiomas e schwannomas são muito parecidas, no entanto a identificação dos sinais secundários (hiperostose óssea, cauda dural e estenose da ACI) favorece o diagnóstico de meningioma. Quando apresentam componente intrasselar, podem simular macroadenomas e, novamente, os sinais secundários são importantes no diagnóstico diferencial (Fig. 25-6).

■ Adenoma Pituitário

INTRODUÇÃO

Generalidades

Adenomas pituitários/hipofisários são neoplasias benignas de origem hipofisária que geralmente acometem adultos de meia-idade (20-40 anos). São classificados, segundo o tamanho, em microadenomas (< 10 mm) e macroadenomas (> 10 mm). Macroadenomas gigantes (> 4 cm) respondem por 0,5% dos casos e têm maior propensão a crescer lateralmente para invadir o seio cavernoso, podendo assumir a forma característica do "número 8" ou do "boneco de neve" (Fig. 25-7).

Dez por cento dos adenomas invadem o SC. O diagnóstico pré-operatório é importante, pois a morbimortalidade aumenta nestes pacientes e a ressecção do tumor geralmente é parcial. Terapia adjuvante (radioterapia ou medicamentos) é muitas vezes necessária.

Achados Clínicos e Laboratoriais

Cerca de 75% dos casos são endocrinologicamente ativos e podem determinar quadro clínico associado à elevação dos níveis séricos do hormônio hipofisário. Os adenomas produtores de prolactina são os mais comuns e produzem sintomas como galactorreia, amenorreia, infertilidade e impotência. Os adenomas também podem produzir: hormônio do crescimento, cursando com gigantismo; hormônio adrenocorticotrófico, causando síndrome de Cushing; hormônio estimulador da tireoide, produzindo hipertireoidismo; ou hormônios luteinizante e foliculoestimulante, podendo cursar com irregularidades menstruais ou impotência.

No entanto a maioria dos macroadenomas não é funcionante e causa sintomas decorrentes do efeito de massa sobre estruturas adjacentes como alterações visuais, por compressão do quiasma óptico; oftalmoplegia, decorrente da compressão de nervos cranianos; ou sintomas decorrentes de hipertensão intracraniana, como cefaleia, náuseas e vômitos.

Achados Histológicos

Adenomas hipofisários geralmente são lesões bem demarcadas, separadas da glândula pituitária normal por uma pseudocápsula de tecido compactado contendo reticulina condensada, sem uma cápsula fibrosa verdadeira. Em alguns casos, as margens do adenoma são mal definidas, a pseudocápsula não está bem formada e ninhos de células de adenoma podem se estender à glândula normal adjacente.

Adenomas hipofisários são neoplasias benignas que se originam das células da adeno-hipófise. As células neoplásicas arranjam-se geralmente em torno de capilares, por vezes lembrando formações papilíferas, constituindo o tipo sinusoidal, ou em grupos separados por septos fibrovasculares delicados, denominado tipo difuso.

ACHADOS DE IMAGEM

Tomografia Computadorizada

- Geralmente se apresenta como uma lesão com epicentro na sela túrcica, podendo se estender superiormente à cisterna suprasselar, lateralmente aos seios cavernosos ou inferiormente ao seio esfenoidal.
- A TC demonstra de maneira mais efetiva suas relações com as estruturas ósseas adjacentes. Geralmente apresentam atenuação intermediária e impregnação variável.

Ressonância Magnética

- A RM tipicamente demonstra uma lesão hipo/isointensa em T1, iso/hiperintensa em T2 e com impregnação intensa e homogênea (Fig. 25-7).
- Hemorragia intratumoral ocorre em 20% a 30% dos adenomas hipofisários, na maioria das vezes em macroadenomas.

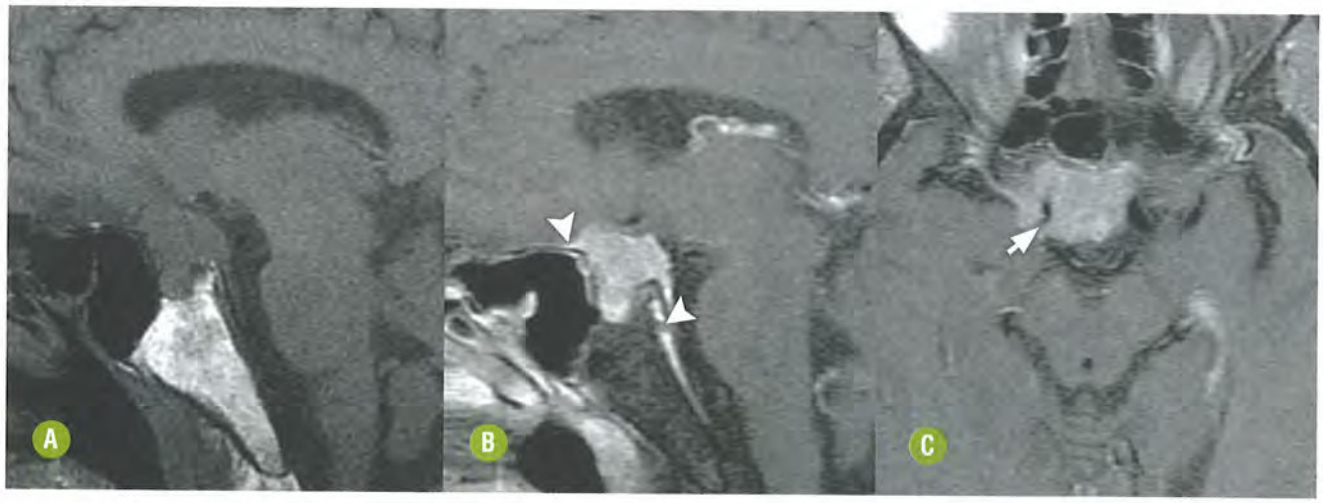

FIGURA 25-6. Meningioma. Sagital T1 pré **(A)** e pós-contraste **(B)** demonstram lesão expansiva com componente intrasselar, apresentando intensa captação pelo meio de contraste e com sinal da cauda dural (cabeça de seta). **(C)** Axial T1 pós-contraste mostra lesão envolvendo o seio cavernoso direito e determinando estenose da ACI (seta).

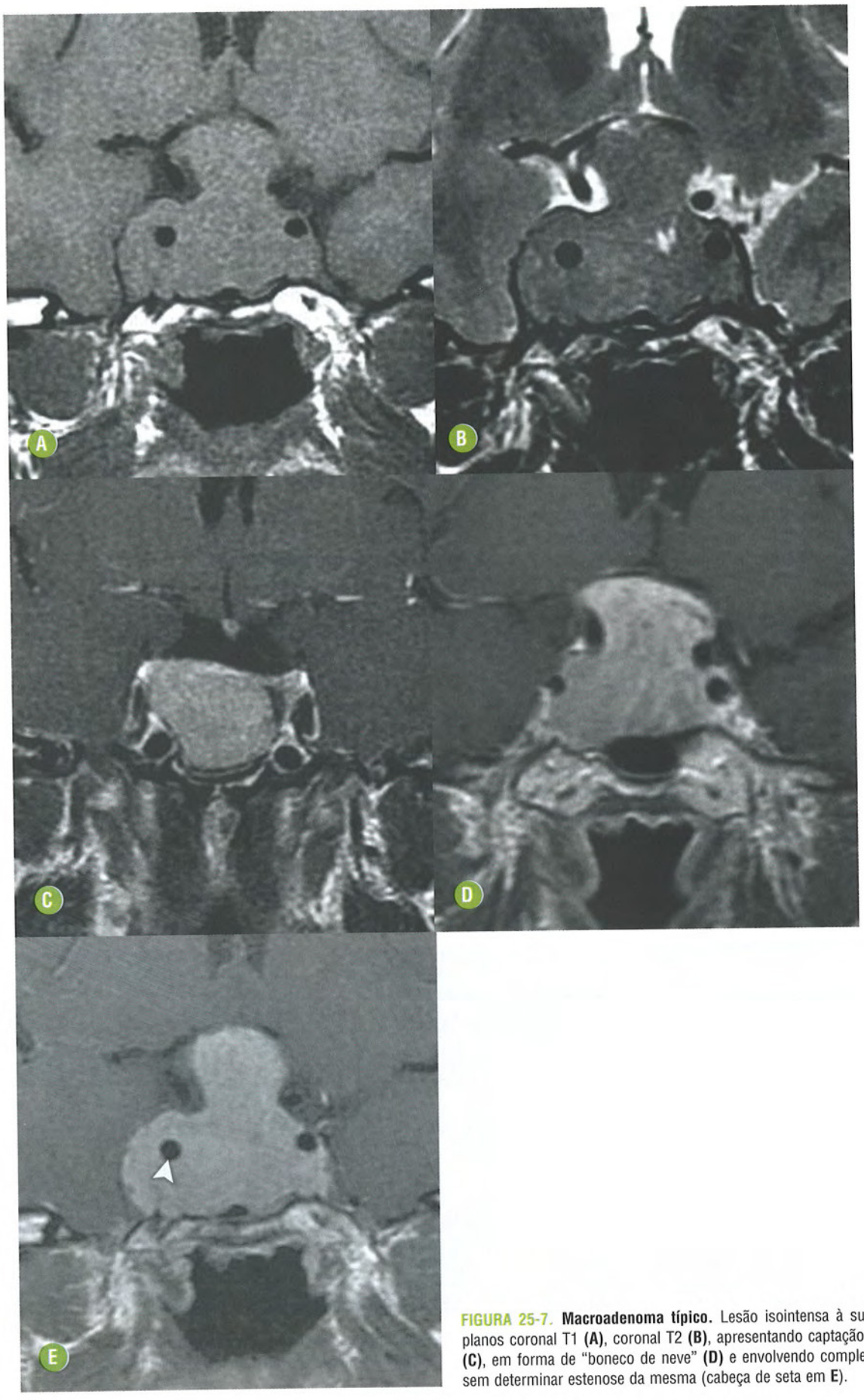

FIGURA 25-7. **Macroadenoma típico.** Lesão isointensa à substância cinzenta nos planos coronal T1 **(A)**, coronal T2 **(B)**, apresentando captação intensa e homogênea **(C)**, em forma de "boneco de neve" **(D)** e envolvendo completamente a ACI direita, sem determinar estenose da mesma (cabeça de seta em **E**).

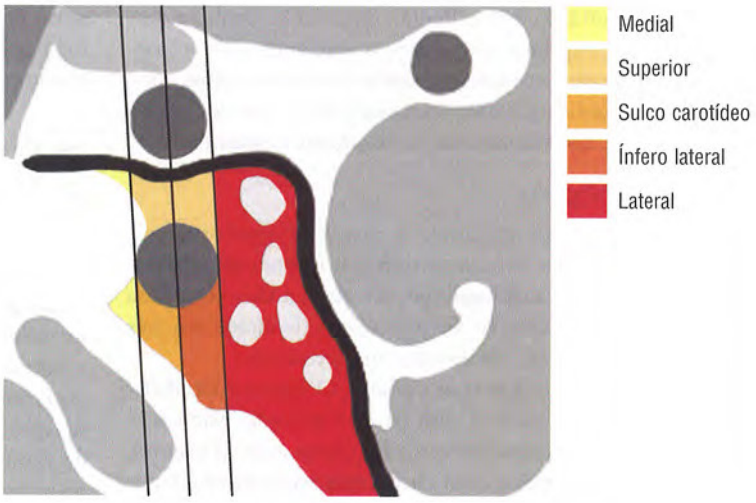

FIGURA 25-8. **Desenho esquemático no plano coronal dos compartimentos venosos do seio cavernoso.** Três linhas intercarotídeas (1- linha medial/2- linha mediana/3- linha lateral) permitem dividir cada seio cavernoso em cinco compartimentos venosos (ver desenho). (Cortesia de Bruno Mattos de Macedo.)

- Degeneração cística, com ou sem hemorragia, também pode ocorrer. A degeneração cística em um adenoma é evidente como área de sinal muito baixo em T1 e marcadamente hiperintensa na sequência ponderada em T2.
- Um dos pontos críticos na avaliação deste tumor é determinar invasão do seio cavernoso. Neste contexto, o seio cavernoso pode ser dividido em compartimentos por três linhas verticais (Fig. 25-8). O método de imagem de escolha é a RM, porém o diagnóstico definitivo de invasão só pode ser concluído cirurgicamente (Tabela 25-1/Fig. 25-9).

DIAGNÓSTICO DIFERENCIAL

O principal diagnóstico diferencial se faz com meningiomas. Meningiomas geralmente podem ser vistos separados da glândula hipofisária e determinam estenose da ACI (adenomas hipofisários geralmente não determinam estenose da ACI) (Fig. 25-7). Outros achados que favorecem os meningiomas são hiperostose óssea, cauda dural e *pneumosinus dilatans* (expansão do seio esfenoidal adjacente ao meningioma).

TABELA 25-1. Critérios de Invasão do Seio Cavernoso

Definitivo	Envolvimento completo da artéria carótida interna
Muito provável (VPP > 90%)	Envolvimento do compartimento lateral Obliteração do compartimento do sulco carotídeo
Provável (VPP > 75%)	Cruzamento da linha mediana
Improvável (VPP < 10%)	Preservação do compartimento superior

VPP – valor preditivo positivo.

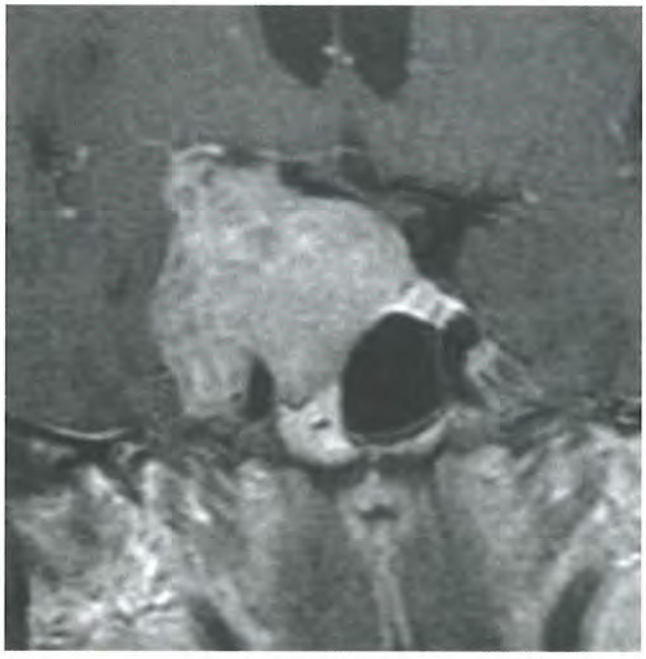

FIGURA 25-9. **Macroadenoma.** Coronal T1 pós-contraste. Envolvimento do compartimento lateral.

■ Cordoma

INTRODUÇÃO

Generalidades

Cordomas são tumores raros que surgem a partir de remanescentes celulares da notocorda ao longo do neuroeixo. Trinta e cinco por cento surgem na base do crânio; 50%, na região sacroilíaca; e 15% nos demais níveis da coluna. Geralmente são tumores de linha média e no crânio têm como principal sítio primário o clivo, envolvendo o seio cavernoso por invasão direta. Cordomas intracranianos afetam adultos de meia-idade (30-50 anos), sem predileção por sexo. Apresentam comportamento localmente invasivo e geralmente determinam destruição/erosão do osso adjacente.

Achados Clínicos e Laboratoriais

O cordoma do clivo pode ocasionalmente crescer em sentido anterossuperior, invadir a sela túrcica, comprimir a hipófise e determinar disfunção endócrina. Podem determinar distúrbios visuais por compressão do quiasma óptico ou síndrome do seio

cavernoso por invasão direta. Podem estender-se também dorsalmente para comprimir outros nervos cranianos e/ou o tronco encefálico, podendo, inclusive, cursar com hidrocefalia.

Não são observadas alterações significativas, em exames laboratoriais, que contribuam para o diagnóstico específico.

Achados Histológicos

Admite-se que o cordoma derive de restos da notocorda que, com certa frequência, são encontrados no dorso da sela túrcica, no clivo ou nas meninges que revestem a face ventral da ponte. Histologicamente os cordomas são divididos em três subtipos: convencional, condroide e indiferenciado.

O convencional é o tipo mais comum. O tumor é lobulado, branco-acinzentado, mole e com padrão mixoide. Microscopicamente, as células características fisalíferas estão presentes, que são células grandes e com citoplasma vacuolizado. Estas células estão dispostas em ninhos, cordões ou lóbulos em um fundo de estroma mixoide.

O tipo condroide é observado predominantemente no plano esfeno-occipital e apresenta focos de matriz condroide (cartilaginosa) adjacentes a áreas de cordoma convencional.

O tipo indiferenciado apresenta crescimento rápido e prognóstico ruim. Esses tumores são bifásicos, com áreas de sarcoma de alto grau coexistindo com áreas de cordoma convencional ou condroide.

ACHADOS DE IMAGEM

Tomografia Computadorizada

- Caracteristicamente se apresenta como uma lesão expansiva do clivo, que determina invasão/destruição óssea.
- Múltiplas calcificações ou fragmentos ósseos no interior da lesão podem ser encontrados.
- A margem entre o tumor e o osso normal não é esclerótica.
- Apresenta impregnação variável pelo contraste (Fig. 25-10).
- O tumor pode se estender até a região petrosa do osso temporal pela sutura petro-occipital.

Ressonância Magnética

- A RM apresenta maior sensibilidade para a detecção do envolvimento dos seios cavernosos.
- Estes tumores são caracteristicamente isointensos (75%) ou hipointensos (25%) nas imagens de RM ponderadas em T1, podendo conter pequenos focos hiperintensos relacionados com hemorragia e/ou alto conteúdo proteico.
- Tipicamente, apresentam alto sinal em T2, podendo conter pequenos focos hipointensos relacionados com calcificações e/ou fragmentos ósseos (Fig. 25-10).
- Angiograficamente, padrão avascular é frequentemente observado.
- Metástases são incomuns e recorrência após o tratamento cirúrgico é comum.
- Necrose e volume do tumor acima de 70 ml são indicadores de pior prognóstico.

DIAGNÓSTICO DIFERENCIAL

O principal diagnóstico diferencial se faz com condrossarcomas. As características de imagem são semelhantes. No entanto condrossarcomas geralmente têm origem fora da linha média, são tumores mais agressivos e apresentam impregnação importante pelo contraste.

■ Condrossarcoma

INTRODUÇÃO

Generalidades

Condrossarcoma é um tumor de origem cartilaginosa e potencialmente letal. Recorrência local e metástases são comuns, sendo considerado um tumor de prognóstico ruim. Na base do crânio tem como principal sítio primário a fissura petro-occipital (Fig. 25-11), porém também pode ter origem a partir do forame lácero, complexo esfenoetmoidal, clivo e fossa craniana anterior. Por ser um tumor de comportamento agressivo, pode invadir localmente os seios cavernosos.

Achados Clínicos e Laboratoriais

Condrossarcomas intracranianos geralmente vêm à atenção clínica na segunda ou terceira década de vida. Não há predileção por sexo. A maioria surge na região parasselar, no osso petroso ou no ângulo pontocerebelar e os achados clínicos estão intimamente relacionados com o sítio de origem. Eles podem invadir o SC (sintomas da síndrome do SC), a sela túrcica (déficit de hormônios hipofisários) e a cisterna supraselar (hemianopsia bitemporal), podendo também se estender as cisternas da base ou comprimir o tronco encefálico (sintomas piramidais e/ou disfunção de nervos cranianos).

Não são observadas alterações significativas, em exames laboratoriais, que contribuam para o diagnóstico específico.

Achados Histológicos

Existe alguma controvérsia a respeito da separação histológica precisa de alguns cordomas e condrossarcomas. Isso pode ser atribuído às variações nos padrões histológicos encontrados em cada um dos tumores.

O condrossarcoma da base de crânio é classificado como hialino, mixoide ou misto (hialino/mixoide). Condrossarcoma hialino puro representa menos de 10% dos casos. O tipo mixoide representa cerca de 30% e pode ter uma aparência semelhante à do cordoma clássico. O restante é do tipo misto hialino/mixoide. Assim, a maioria dos condrossarcomas tem uma histologia mixoide em pelo menos uma parte do tumor.

Há, portanto, uma sobreposição do aspecto microscópico dos elementos do condrossarcoma mixoide com a do cordoma clássico, e também há uma sobreposição do aspecto histológico da parcela chamada condroide de alguns cordomas com a variante hialina dos condrossarcomas.

A aplicação recente da imuno-histoquímica combinada com o exame microscópico ajudou a esclarecer esta questão. A lesão condroide verdadeira (mixoide, hialina ou mista) é de origem mesodérmica e as células não coram significativamente para o antígeno de membrana epitelial (EMA) e citoqueratina. Este padrão é válido para todas as lesões condroides, incluindo a variante mixoide provavelmente confundida com o cordoma. As células do cordoma (incluindo o cordoma condroide), por outro lado, são citoqueratina e EMA positivo, refletindo a origem ectodérmica da notocorda.

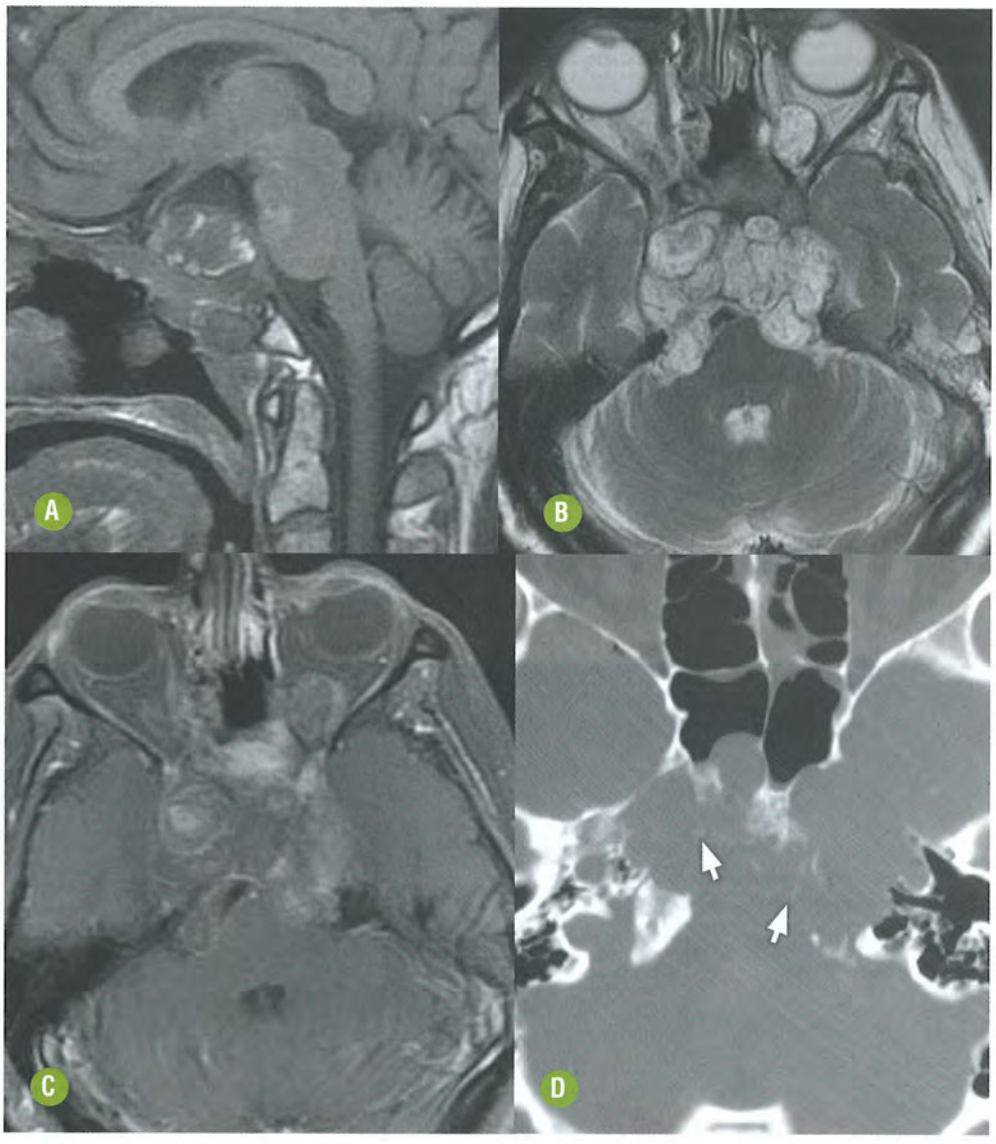

FIGURA 25-10. **Cordoma.** Lesão expansiva com epicentro no clivo e extensão ao seio cavernoso esquerdo, isointensa em T1 **(A)**, heterogênea e predominantemente hiperintensa em T2 **(B)**, apresentando discreto realce **(C)**. TC axial **(D)** mostra erosão/destruição óssea com calcificações e fragmentos ósseos no interior da lesão (setas).

ACHADOS DE IMAGEM

Tomografia Computadorizada

- A TC demonstra lesão com sinais de invasão/destruição óssea que depende da quantidade de matriz condroide na lesão.
- Calcificações amorfas (forma de anel) e/ou fragmentos ósseos são achados frequentes, embora tumor sem hiperdensidades possa ser encontrado.
- Assim como no cordoma, a esclerose é rara nas margens da lesão.

Ressonância Magnética

- A lesão apresenta sinal baixo ou intermediário em T1 e alto sinal em T2.
- Como nos cordomas, podem conter focos hipointensos em T2 relacionados com calcificações e/ou fragmentos ósseos.
- Geralmente apresenta impregnação intensa pelo contraste (Fig. 25-12).
- Múltiplos condrossarcomas podem ser encontrados nas síndromes de Ollier (encondromatose múltipla) e Maffuci (encondromas múltiplos com hemangiomas cutâneos).
- O condrossarcoma pode ocorrer em pacientes com doença de Paget.

DIAGNÓSTICO DIFERENCIAL

O principal diagnóstico diferencial se faz com cordomas. As características de imagem são semelhantes. No entanto cordomas geralmente são mais homogêneos, têm origem na linha média e são tumores menos agressivos. Condrossarcomas geralmente têm como principal sítio primário a fissura petro-occipital (fora da linha mediana), são mais agressivos e geralmente apresentam impregnação intensa pelo meio de contraste.

■ Carcinoma Nasofaríngeo

INTRODUÇÃO

Generalidades

Carcinoma da nasofaringe geralmente acomete adultos de meia-idade (antes dos 50 anos) com uma relação homem/mu-

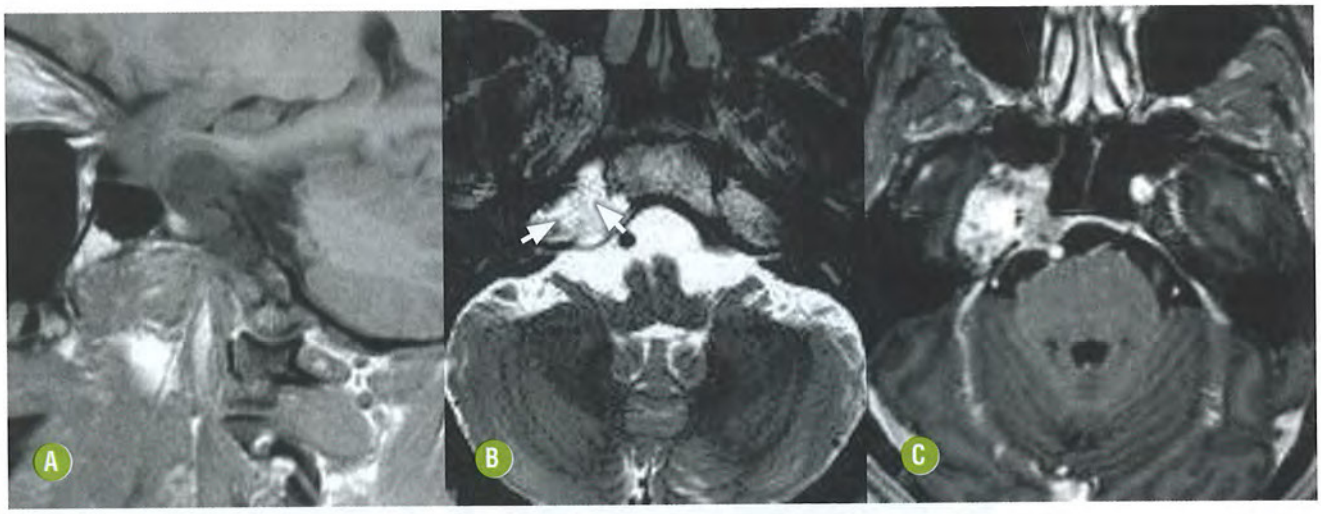

FIGURA 25-11. **Condrossarcoma.** Lesão expansiva com epicentro na fissura petro-occipital direita e com extensão superior ao seio cavernoso, hipointensa em T1 **(A)**, hiperintensa em T2 (setas brancas) **(B)** e com intensa impregnação pelo meio de contraste **(C)**.

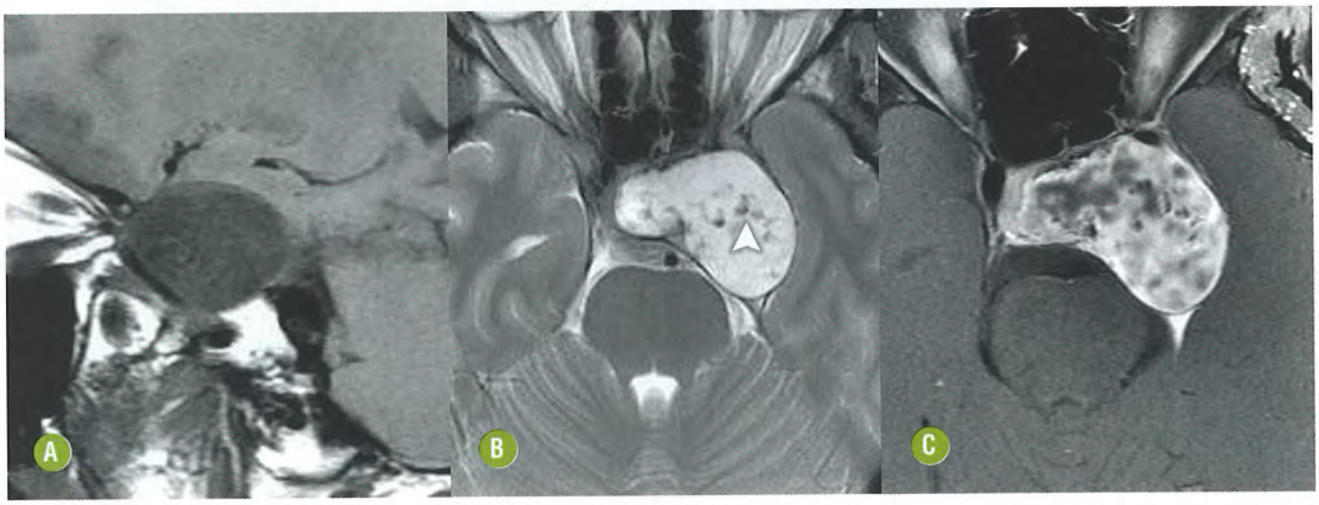

FIGURA 25-12. **Condrossarcoma.** Lesão com epicentro no seio cavernoso esquerdo, hipointensa em T1 **(A)**, hiperintensa em T2 e com focos hipointensos relacionados com calcificações (cabeça de seta em **B**), apresentando intensa captação pelo meio de contraste **(C)**.

lher de 2,5/1. Frequentemente se origina no recesso lateral faríngeo (fosseta de Rosenmuller) (Fig. 25-13) com 90% dos casos apresentando metástase linfonodal ao diagnóstico.

É considerado o tumor maligno primário mais comum a invadir o seio cavernoso. Propagação intracraniana pode ocorrer diretamente por meio da erosão da base do crânio ou por via perineural ao longo de ramos do nervo trigêmeo. O tumor também pode se estender pela sincondrose petro-occipital e forame lácero para o aspecto inferior do SC ou pelo canal carotídeo, podendo atingir o SC sem determinar destruição óssea.

Achados Clínicos e Laboratoriais

O carcinoma nasofaríngeo é mais comum no sexo masculino. O tipo indiferenciado tem uma distribuição bimodal, com um pico entre 15 e 25 anos e outro entre 60 e 69 anos. As manifestações clínicas decorrem da obstrução do ouvido médio ou de invasão local, sendo também comum a apresentação como metástase em linfonodos cervicais.

Não são observadas alterações significativas, em exames laboratoriais, que contribuam para o diagnóstico específico.

Achados Histológicos

Constitui a neoplasia mais frequente da nasofaringe e se apresenta sob três variantes histológicas: carcinoma de células escamosas ceratinizante (tipo 1), carcinoma não ceratinizante (tipo 2) e carcinoma indiferenciado (linfoepitelioma), sendo este último o mais comum. Na maioria das vezes a lesão origina-se na parede lateral da nasofaringe, na fosseta de Rosenmuller.

Microscopicamente, os tipos 1 e 2 se assemelham ao carcinoma de células escamosas de outras localizações. O carcinoma indiferenciado caracteriza-se pela proliferação de células epiteliais uniformes, de núcleos vesiculosos, nucléolo evidente e citoplasma com limites imprecisos.

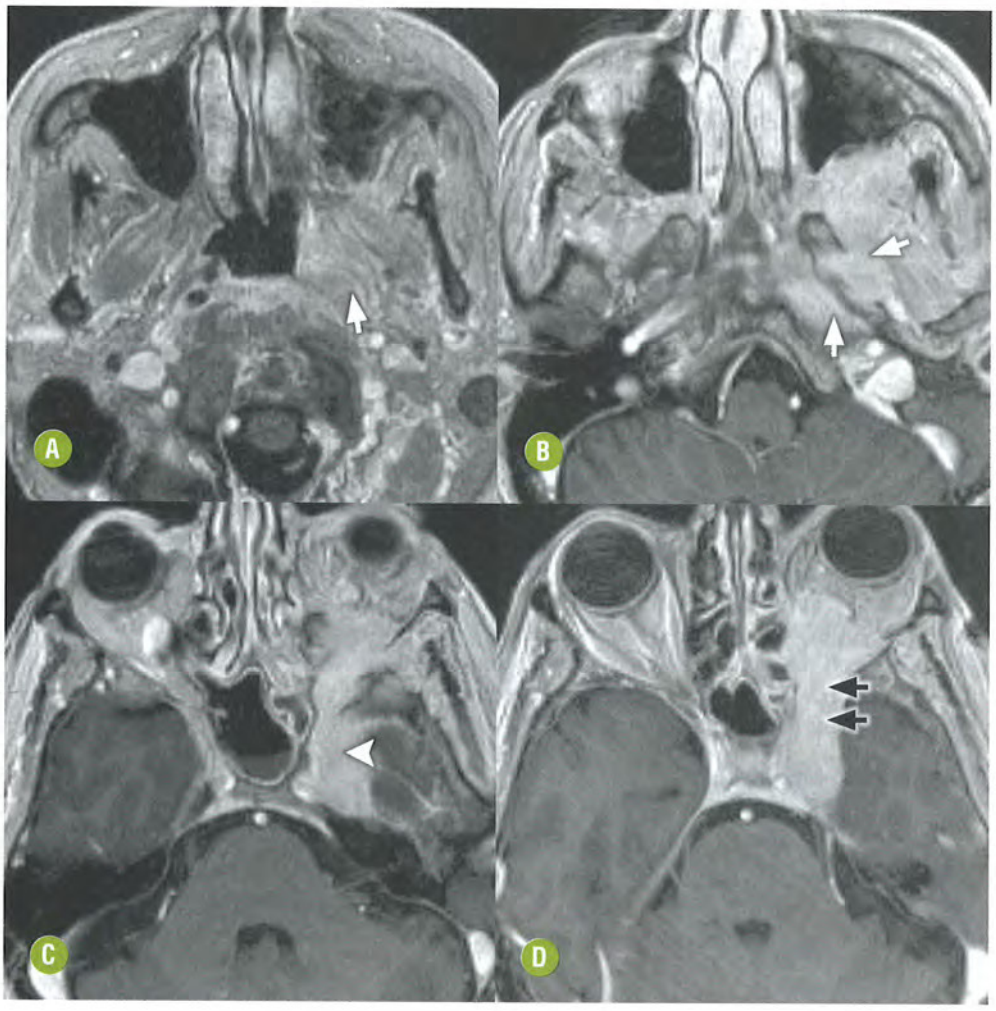

FIGURA 25-13. Carcinoma nasofaríngeo. Lesão obliterando o recesso lateral faríngeo à esquerda e estendendo-se à fossa pterigopalatina **(A, B)**. A partir da fossa pterigopalatina estende-se posteriormente e superiormente para atingir o seio cavernoso (cabeça de seta em **C**). Também se estende superiormente pela fissura orbitária inferior e a seguir posteriormente pela fissura orbitária superior para atingir o seio cavernoso (setas pretas em **D**).

ACHADOS DE IMAGEM

Tomografia Computadorizada

- Na TC, aparece como uma lesão infiltrativa com moderado realce pelo meio de contraste.
- Lesões iniciais são vistas como um aumento da espessura do tecido da nasofaringe, particularmente na região da fosseta de Rosenmüller.
- Invasão local com esclerose/erosão das estruturas ósseas adjacentes pode ser caracterizada.

Ressonância Magnética

- Na RM, aparece como uma lesão hipointensa em T1 e moderadamente hiperintensa nas imagens ponderadas em T2.
- Os tumores mais agressivos, incluindo os tipos indiferenciados, podem aparecer hipointensos em T2.
- Geralmente, apresentam impregnação moderada e homogênea pelo meio de contraste (Fig. 25-13).

DIAGNÓSTICO DIFERENCIAL

O diagnóstico diferencial se faz principalmente com o linfoma e a neoplasia de glândula salivar menor. O primeiro geralmente é mais simétrico, na linha média, e determina expansão do clivo em vez de erosão/destruição. Os achados de imagem da neoplasia de glândula salivar menor são muito semelhantes, porém esta é uma neoplasia incomum e metástases linfonodais são raras.

■ Carcinoma do Seio Esfenoide

INTRODUÇÃO

Generalidades

Tumor incomum que geralmente acomete pessoas entre 50 e 70 anos, com preferência pelo sexo masculino. São tumores agressivos que frequentemente determinam destruição óssea, podendo invadir diretamente os seios cavernosos.

Achados Clínicos e Laboratoriais

Podem estender-se anterossuperiormente aos seios cavernosos, cursando com sintomas da síndrome do SC, ou, posteriormente, com envolvimento das cisternas da base e do tronco encefálico, podendo determinar disfunção de nervos cranianos, sintomas piramidais ou até hidrocefalia decorrente de compressão do aqueduto do mesencéfalo.

Não são observadas alterações significativas, em exames laboratoriais, que contribuam para o diagnóstico específico.

Achados Histológicos

Carcinoma de células escamosas (80% dos casos) e adenocarcinomas são os tumores malignos mais frequentes do seio esfenoide. Adenocarcinomas podem ser de dois tipos: intestinal ou de baixo grau. O tipo intestinal é mais agressivo e relacionado com exposição prolongada a poeira de madeira dura ou couro. Outros tumores desta região são semelhantes a neoplasias das glândulas salivares, como o carcinoma adenoide cístico e o carcinoma mucoepidermoide. Caso o tumor apresente crescimento rápido e alta agressividade, a possibilidade de carcinoma indiferenciado deve ser considerada.

ACHADOS DE IMAGEM

Tomografia Computadorizada

- Ao estudo tomográfico os carcinomas do seio esfenoide se apresentam como lesões com atenuação de partes moles, margens irregulares e com impregnação moderada/intensa e heterogênea pelo meio de contraste.
- São tumores agressivos e que geralmente determinam erosão/destruição de estruturas ósseas adjacentes (Fig. 25-14).
- Normalmente a área de destruição óssea é extensa em comparação com o volume do componente de partes moles.
- Remodelamento ósseo é incomum.

Ressonância Magnética

- Apresentam sinal iso/hipointenso em T1 e intensidade de sinal variável em sequências de RM ponderadas em T2.
- Exibem impregnação moderada/intensa e heterogênea pelo gadolínio.
- Sinais de comprometimento perineural e dural são frequentes.
- Sequências com saturação de gordura e com FOV (*field of view*) são importantes para a caracterização das lesões.
- Invasão orbitária também pode ocorrer.

DIAGNÓSTICO DIFERENCIAL

Os achados de imagem são inespecíficos. Epicentro no seio esfenoidal com erosão/destruição de estruturas ósseas adjacentes favorece esse diagnóstico.

■ Rabdomiossarcoma

INTRODUÇÃO

Generalidades

Rabdomiossarcoma é um tumor maligno mesenquimal que geralmente acomete crianças (1ª e 2ª décadas), sendo raramente encontrado em adultos. É o sarcoma mais comum em cabeça e pescoço, comprometendo, em ordem de frequência, órbita, nasofaringe, osso temporal, cavidade sinonasal e pescoço cervical. É um tumor agressivo que determina destruição óssea e que pode invadir diretamente o seio cavernoso, sendo este um sinal de péssimo prognóstico.

Achados Clínicos e Laboratoriais

É a neoplasia maligna orbitária primária mais frequente em crianças. A principal característica de apresentação nesta localização é a de uma lesão com crescimento bastante rápido e progressão com proptose e deslocamento do globo ocular. Pode crescer posteriormente e invadir o SC.

No entanto, conforme já descrito, os rabdomiossarcomas podem se originar de outros locais e vão determinar sintomatologia principalmente decorrente do efeito de massa e/ou invasão de estruturas adjacentes.

Não são observadas alterações significativas, em exames laboratoriais, que contribuam para o diagnóstico específico.

Achados Histológicos

Os rabdomiossarcomas são neoplasias malignas originadas no sistema musculoesquelético, podendo ser de três tipos. O tipo embrionário é o câncer mais frequente em tecidos moles de crianças e acomete, sobretudo, a cabeça e o pescoço (47% dos casos). O tipo alveolar predomina em adolescentes e adultos jovens. O tipo pleomórfico acomete adultos em torno da sexta década.

ACHADOS DE IMAGEM

Tomografia Computadorizada

- Exames de imagem desempenham um papel importante na avaliação pré-operatória e no estadiamento do rabdomiossarcoma.



FIGURA 25-14. Carcinoma do seio esfenoide. Imagens axiais de TC pós-contraste **(A, B)** demonstram lesão expansiva com atenuação de partes moles, centrada no seio esfenoide esquerdo, determinando destruição óssea (cabeça de seta em **A**) e estendendo-se lateralmente e superiormente para invadir a órbita, bem como o aspecto anterior do seio cavernoso.

- Ao estudo tomográfico se apresenta como uma lesão com atenuação de partes moles, limites mal definidos e com destruição/invasão de estruturas adjacentes.
- Exibem impregnação moderada e difusa pelo meio de contraste.

Ressonância Magnética

- Imagens de RM demonstram lesão isointensa em T1, com sinal variável em T2 e com impregnação moderada e difusa pelo meio de contraste (Fig. 25-15).
- Lesões de maiores dimensões podem apresentar sinal heterogêneo nas diversas sequências em decorrência de hemorragia intratumoral.

DIAGNÓSTICO DIFERENCIAL

Neurofibromas plexiformes e carcinomas da nasofaringe são os principais diagnósticos diferenciais. Os primeiros geralmente estão associados à neurofibromatose tipo 1, apresentam margens bem circunscritas e não determinam destruição óssea. Carcinomas da nasofaringe apresentam características de imagem muito semelhantes, porém geralmente comprometem pessoas com idade mais avançada e estão centrados no recesso lateral faríngeo.

■ Linfoma

INTRODUÇÃO

Generalidades

Os linfomas do SNC são neoplasias pouco frequentes e representam cerca de 2% dos tumores nesta topografia. No entanto são os tumores do SNC mais frequentes em pacientes imunossuprimidos. A sede preferencial são os hemisférios cerebrais, porém podem comprometer o seio cavernoso por extensão direta de uma lesão primária ou por via hematogênica (Fig. 25-16).

Achados Clínicos e Laboratoriais

A partir das duas últimas décadas, têm sido descritos muitos casos de linfomas malignos do SNC em pacientes com deficiências imunitárias, como na AIDS, e nos pacientes submetidos a terapias imunossupressoras, como nos transplantados, sendo estes os tumores mais frequentes do SNC nestes pacientes.

Dependendo da localização, podem cursar com sinais de hipertensão intracraniana (cefaleia, náuseas e vômitos), déficits motores e sensitivos, crises convulsivas, sendo também relativamente frequente o comprometimento de nervos cranianos.

Um exame de sangue simples (hemograma completo) pode sugerir a presença de linfoma ao demonstrar anemia, plaquetopenia e leucocitose com linfocitose.

Achados Histológicos

Linfoma é uma neoplasia maligna do sistema reticuloendotelial com proliferação de linfócitos histiocitários originados nos tecidos linfoides. A quase totalidade dos linfomas do SNC é composta por linfomas não Hodgkin originados de linfócitos B. O linfoma nasal T/ *natural killer* (NK) é raro e altamente associado ao vírus Epstein-Barr. Morfologicamente, a lesão caracteriza-se por infiltrado polimórfico angiocêntrico ou angioinvasivo, contendo linfócitos de aspecto normal, macrófagos, plasmócitos e número variável de células linfoides atípicas.

ACHADOS DE IMAGEM

Tomografia Computadorizada

- Linfoma pode aparecer como lesão bem delimitada ou infiltrativa.
- Geralmente, molda as estruturas adjacentes sem causar destruição óssea evidente.
- Aparece na TC como lesão com atenuação de partes moles no interior do seio cavernoso, exibindo impregnação difusa e homogênea pelo meio de contraste.

Ressonância Magnética

- Ao estudo por RM geralmente são isointensos ao músculo em T1 e iso/hipointensos em T2.
- O baixo sinal em T2 é característico, porém pouco sensível.
- Exibem impregnação difusa e homogênea pelo gadolínio (Fig. 25-16).

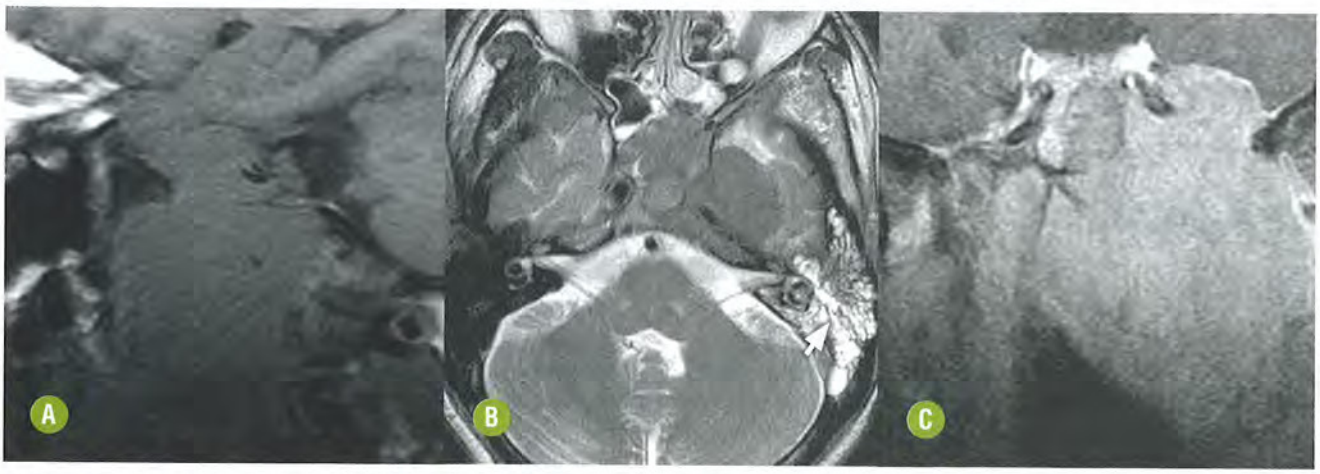

FIGURA 25-15. **Rabdomiossarcoma.** Adolescente do sexo masculino, 16 anos. Volumosa formação expansiva envolvendo nasofaringe, seio esfenoidal, fossa craniana média o seio cavernoso à esquerda. A lesão é isointensa em T1 **(A)**, discretamente hipointensa em T2 **(B)** e apresenta realce moderado e difuso pelo meio de contraste **(C)**. Nota-se ainda velamento das células da mastoide à esquerda decorrente da obstrução da tuba auditiva (seta em **B**).

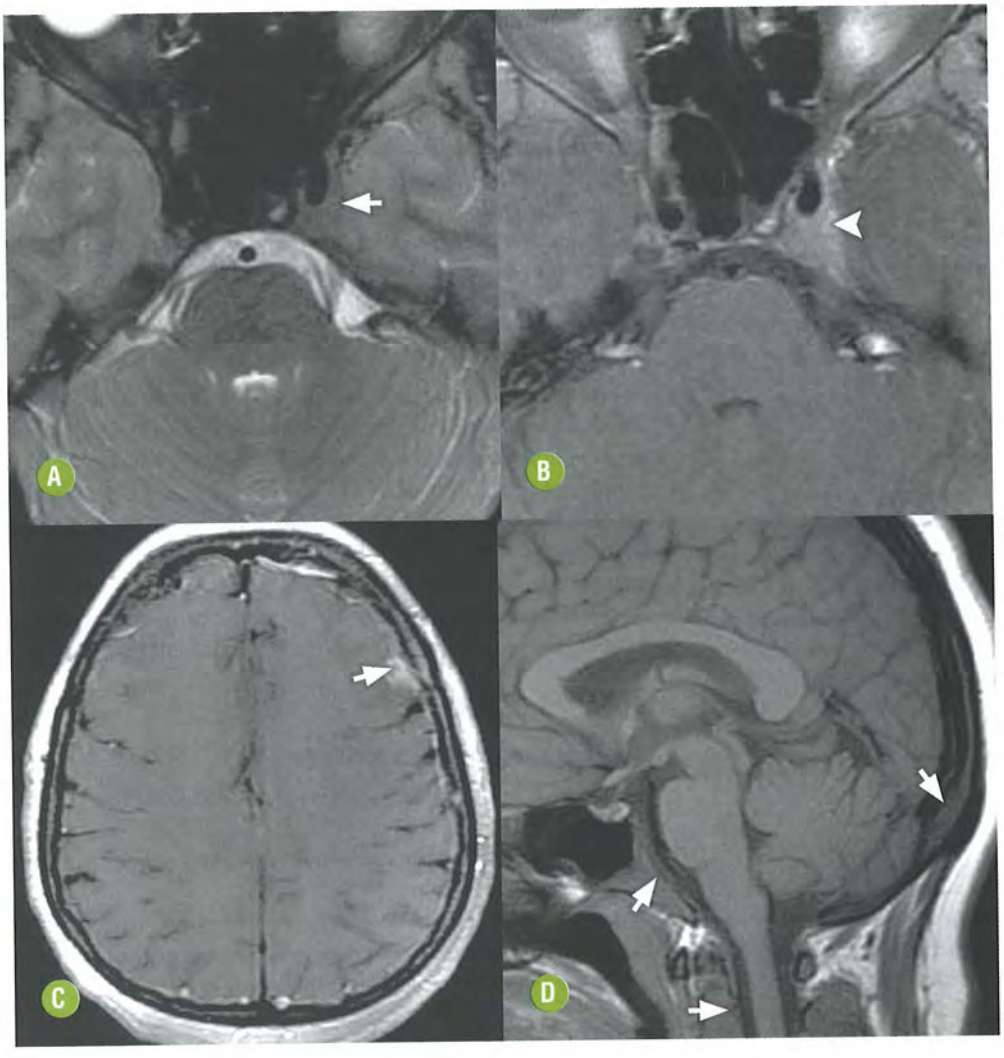

FIGURA 25-16. Linfoma não Hodgkin. Lesão hipointensa em T2 (seta em **A**) envolvendo o seio cavernoso esquerdo e que apresenta impregnação difusa e homogênea pelo meio de contraste (cabeça de seta em **B**). Outros achados: lesão dural com impregnação pelo meio de contraste (seta em **C**) e infiltração difusa dos ossos caracterizada pelo baixo sinal em T1 (setas em **D**).

DIAGNÓSTICO DIFERENCIAL

O aspecto de imagem é inespecífico. História clínica, acometimento de outros órgãos e comprometimento linfonodal favorecem esse diagnóstico. Cerca de 75% dos pacientes com linfoma envolvendo a órbita/seios cavernosos vão apresentar doença sistêmica. Os linfonodos comprometidos geralmente são aumentados de tamanho (> 2 cm) e exibem impregnação intensa e homogênea pelo meio de contraste.

■ Metástases

INTRODUÇÃO

Generalidades

Metástases para o SC podem ocorrer por via hematogênica ou por disseminação perineural. Geralmente os tumores que determinam disseminação hematogênica para o SC são de origem renal, gástrica, tireoidiana, pulmonar e mamária.

Disseminação perineural é comumente vista ao longo dos ramos do nervo trigêmeo e, como descrito previamente neste capítulo, em geral ocorre a partir de carcinoma de células escamosas, tumores neurogênicos e linfoma. Outros tumores que, potencialmente, podem atingir os seios cavernosos por via semelhante são: angiofibroma juvenil, carcinoma adenoide cístico, melanoma e carcinoma basocelular.

Achados Clínicos e Laboratoriais

Geralmente, os sinais e sintomas estão relacionados com a doença de base do paciente. No entanto lesões secundárias podem envolver o seio cavernoso e cursar com a síndrome clínica previamente descrita, podendo ser esta a primeira manifestação da doença.

Achados Histológicos

As metástases costumam se apresentar como lesões múltiplas, com a maioria apresentando diâmetro inferior a 1 cm. O contrário ocorre com metástases solitárias, em que a maioria possui diâmetro entre 3 e 5 cm. O tecido nervoso adjacente às metástases exibe, com frequência, astrocitose fibrilar e proliferação microvascular. Metástases hemorrágicas (melanoma, carcinoma broncopulmonar e carcinoma renal) exigem maior atenção, pois podem ser encontradas células tumorais apenas no interior do coágulo.

ACHADOS DE IMAGEM

Tomografia Computadorizada e Ressonância Magnética (Figs. 25-17 e 25-18)

- Ao estudo tomográfico as metástases geralmente se apresentam como lesões com atenuação de partes moles, alargando o SC e com realce variável pelo meio de contraste.
- Destruição óssea e alargamento foraminal no trajeto de nervos também podem ser observados.
- Na RM outras lesões intra ou extra-axiais podem ser demonstradas.

DIAGNÓSTICO DIFERENCIAL

Por ser um grupo heterogêneo de doenças, as metástases para o SC podem simular a maioria dos tumores descritos neste capítulo. História clínica, idade avançada e multiplicidade de lesões favorecem esse diagnóstico.

LESÕES INFLAMATÓRIAS E INFECCIOSAS

■ Síndrome de Tolosa-Hunt

INTRODUÇÃO

Generalidades

Também conhecida como oftalmoplegia dolorosa externa, síndrome de Tolosa-Hunt é um termo aplicado a um processo inflamatório idiopático que envolve o SC e/ou a fissura orbitária superior semelhante ao pseudotumor orbitário.

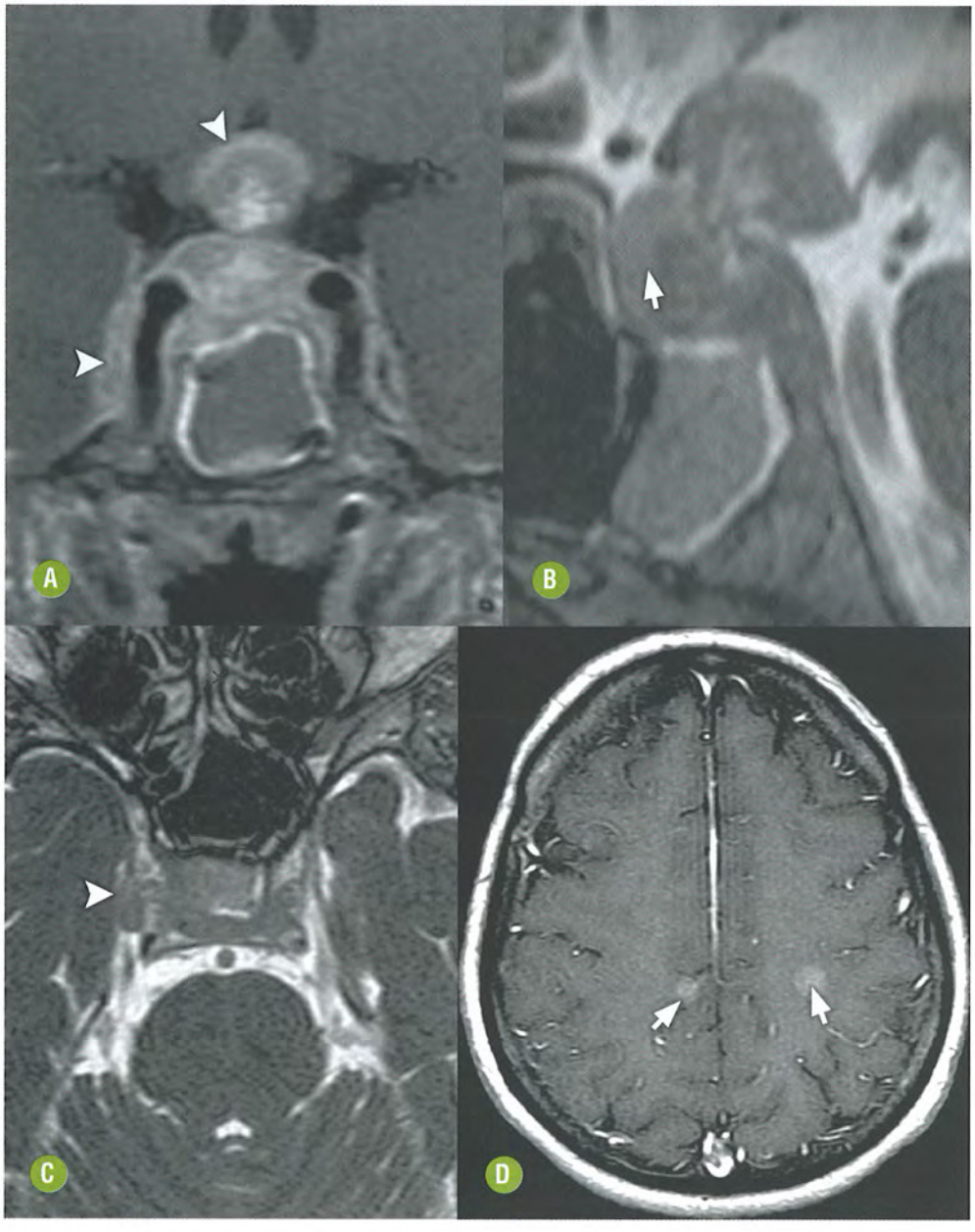

FIGURA 25-17. **Mulher, 56 anos, com queixa de diplopia e sem antecedentes patológicos.** Coronal T1 pós-contraste (cabeças de seta em **A**) demonstra lesão selar e suprasselar com extensão ao aspecto lateral do SC direito e com impregnação heterogênea. Sagital CISS pós-contraste (seta em **B**) demonstra que a lesão desloca a glândula hipofisária anteriormente. Axial CISS pós-contraste (cabeça de seta em **C**) demonstra que a lesão invade o aspecto lateral do SC direito. Axial T1 pós-contraste (setas em **D**) demonstra outras duas lesões nodulares no parênquima cerebral. A hipótese de lesões secundárias foi aventada e o diagnóstico de carcinoma inflamatório da mama foi confirmado posteriormente.

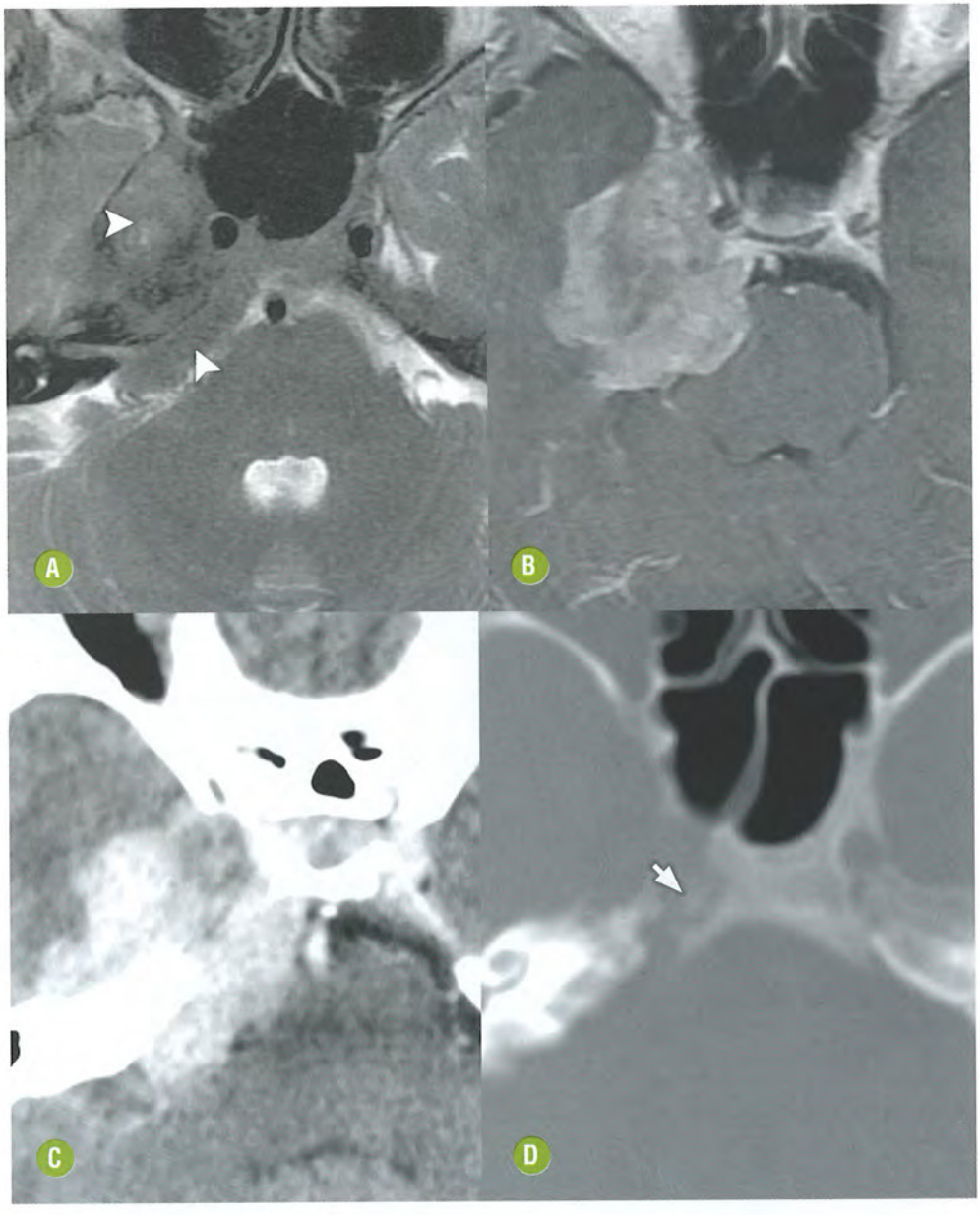

FIGURA 25-18. **Mulher, 52 anos, com síndrome do SC à direita e história de carcinoma ductal mamário.** Lesão única comprometendo o ápice petroso à direita e invadindo o SC ipsilateral, com hipossinal em T2 (cabeças de seta em **A**), impregnação heterogênea pelo meio de contraste **(B)**, também identificada na TC pós-contraste **(C)**. Observar sinais de destruição óssea na TC (seta em **D**). A lesão foi ressecada e o diagnóstico de lesão secundária foi confirmado.

Achados Clínicos e Laboratoriais

A tríade clínica clássica inclui dor retro-orbitária, paralisia de um ou mais nervos cranianos e uma dramática resposta aos corticosteroides sistêmicos. O processo é normalmente unilateral, mas pode ser bilateral em 5% dos casos.

Não são observadas alterações significativas, em exames laboratoriais, que contribuam para o diagnóstico específico.

Achados Histológicos

O estudo histopatológico demonstra processo inflamatório inespecífico. As características morfológicas principais desta entidade são: (a) reação tecidual, com edema difuso e intenso, neoformação vascular, proliferação e hialinização de tecido conjuntivo fibroso, infiltrado inflamatório de granulócitos e mononucleares; (b) ausência de agentes etiológicos demonstráveis morfologicamente ou de qualquer outro elemento específico para o diagnóstico.

ACHADOS DE IMAGEM

Tomografia Computadorizada

- A TC é frequentemente normal ou mostra achados sutis, como alargamento e assimetria do SC e/ou tecido com atenuação de partes moles.
- Quando presente, o tecido com densidade de partes moles tem impregnação difusa e homogênea pelo agente de contraste, podendo se estender ao ápice orbitário.

Ressonância Magnética

- A RM apresenta maior sensibilidade (em torno de 85%) e pode mostrar tecido isointenso ao músculo em T1, iso/hipointenso em T2 e com impregnação difusa e homogênea pelo meio de contraste (Fig. 25-19).
- A lesão determina alargamento do SC e, na maioria das vezes, estende-se ao ápice orbitário ou fissura orbitária superior, reforçando a possibilidade de esta síndrome fazer

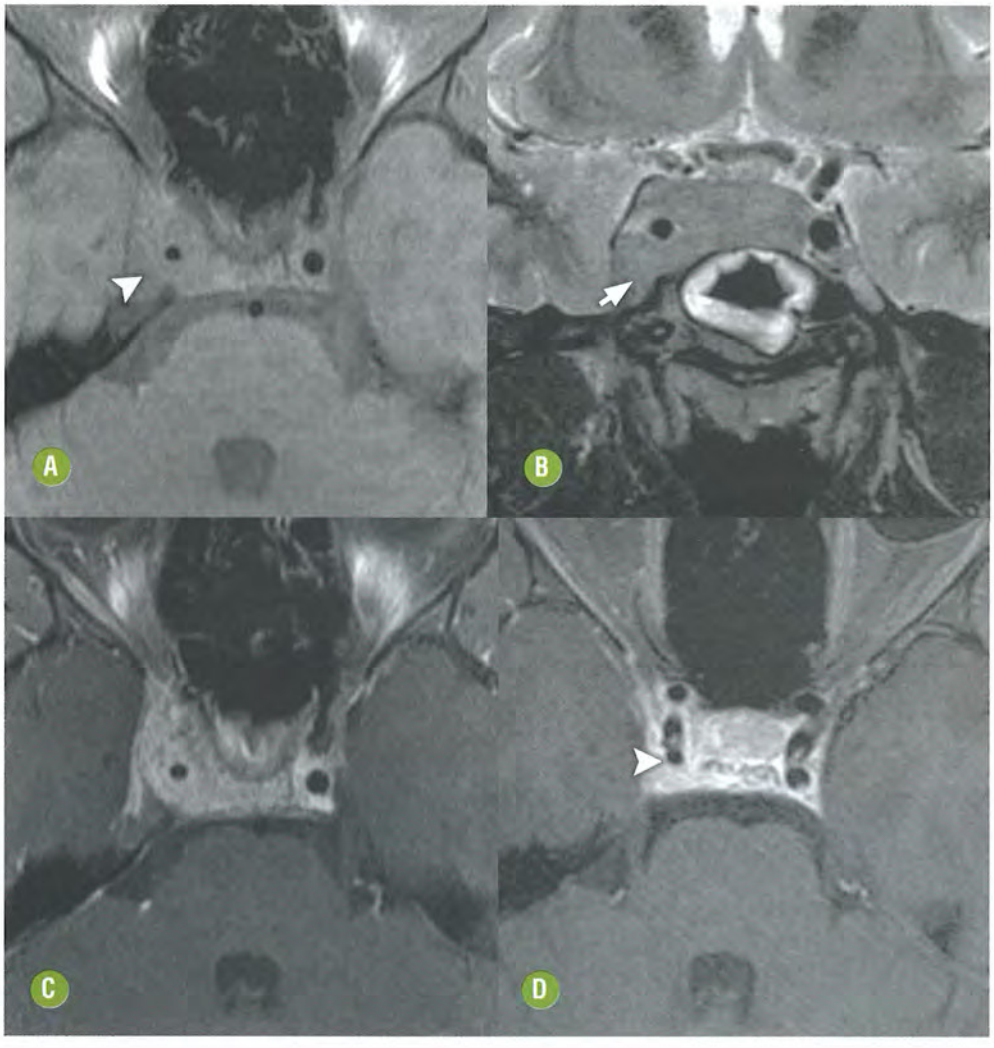

FIGURA 25-19. Síndrome de Tolosa-Hunt. Adolescente do sexo feminino, 19 anos, apresentando dor retro-orbitária e diplopia. O estudo por RM demonstra lesão envolvendo o seio cavernoso direito. A lesão é isointensa em T1 (cabeça de seta em **A**), hipointensa em T2 (seta em **B**) e apresenta impregnação difusa pelo meio de contraste **(C)**. A paciente foi medicada com corticoides, melhorou clinicamente e o exame de controle realizado após 47 dias demonstrou desaparecimento quase completo da lesão (axial T1 pós-contraste) (cabeça de seta em **D**). (Cortesia do Dr. Ricardo Helder, Cedimagem, Juiz de Fora.)

parte de uma mesma doença junto com o pseudotumor orbitário.

- Acometimento do SC contralateral (forma alternante) é raro, mas pode ocorrer.
- Redução de calibre da carótida interna pode ser demonstrada em até 50% dos casos.
- Um achado importante que corrobora a hipótese clínica e os achados de imagem é a resolução completa das lesões após corticoterapia, especialmente durante o curso de seis meses de tratamento.

DIAGNÓSTICO DIFERENCIAL

Meningioma, linfoma e sarcoidose são os principais diagnósticos diferenciais. Apresentam características de imagem muito semelhantes, porém cauda dural e hiperostose óssea adjacente favorecem o diagnóstico de meningioma. Linfoma e sarcoidose, por serem doenças sistêmicas, geralmente comprometem outros órgãos. Dor retro-orbitária, paralisia de nervos cranianos e resposta dramática aos corticosteroides favorecem o diagnóstico da síndrome de Tolosa-Hunt. Um achado importante é o sinal em T2, usualmente iso ou hipointenso em relação ao córtex, embora este aspecto ocorra na sarcoidose e no amiloidoma.

■ Trombose do Seio Cavernoso

INTRODUÇÃO

Generalidades

A trombose venosa pode ser classificada em duas formas, primária ou asséptica, encontrada em casos de caquexia, desidratação, insuficiência cardíaca congestiva, pós-operatório, puerpério e uso de anticoncepcionais; secundária, séptica ou tromboflebite, sendo esta forma mais rara e potencialmente fatal. É decorrente de complicação de infecções envolvendo os seios paranasais, a face ou a região periauricular. Pode ocorrer também como uma complicação de celulite orbitária, meningite bacteriana e empiema subdural.

Achados Clínicos e Laboratoriais

O início é geralmente abrupto, com cefaleia, febre e queda do estado geral. É considerada uma emergência clínica e, mesmo com tratamento agressivo, a mortalidade pode atingir 30%. Aproximadamente metade dos pacientes vai apresentar alguma sequela como paralisia de nervos cranianos ou neuralgia do trigêmeo.

Como infecções na face podem cursar com trombose do seio cavernoso, achados no exame de sangue que sugiram infecção devem ser valorizados.

Achados Histológicos

Trombose é o processo patológico caracterizado pela solidificação do sangue dentro dos vasos. Os trombos venosos são compostos primariamente por hemácias presas em uma rede de fibrina, além de algumas plaquetas, e se formam em áreas de estase após a ativação do sistema de coagulação. Diferem dos trombos arteriais, que contêm principalmente plaquetas e se formam em locais com lesão da parede vascular na presença de fluxo sanguíneo de alta velocidade.

ACHADOS DE IMAGEM

Tomografia Computadorizada

- Os achados de TC são geralmente sutis.
- O alargamento do seio cavernoso é um sinal secundário.
- Impregnação periférica do SC com falhas de enchimento centrais é o achado mais característico. Estas falhas de enchimento estão relacionadas com os trombos.
- Sinais de sinusopatia inflamatória devem ser valorizados, uma vez que é uma causa potencial desta patologia.

Ressonância Magnética

- O estudo por RM apresenta maior sensibilidade e pode demonstrar mais claramente a impregnação periférica do seio cavernoso associada a pequenos trombos centrais (Fig. 25-20).
- Sinais secundários devem ser sempre valorizados, como: dilatação/trombose da veia oftálmica superior, exoftalmia, proeminência dos músculos extraoculares e impregnação da dura-máter ipsilateral ao lado comprometido.
- A difusão por RM pode demonstrar restrição a difusão da água devido ao material purulento dentro do SC.

DIAGNÓSTICO DIFERENCIAL

Se existir esta suspeita, um exame minucioso da cabeça deve ser realizado na busca do foco primário. Sendo os achados de imagem bastante característicos, a associação à história clínica permite estabelecer o diagnóstico com bastante precisão.

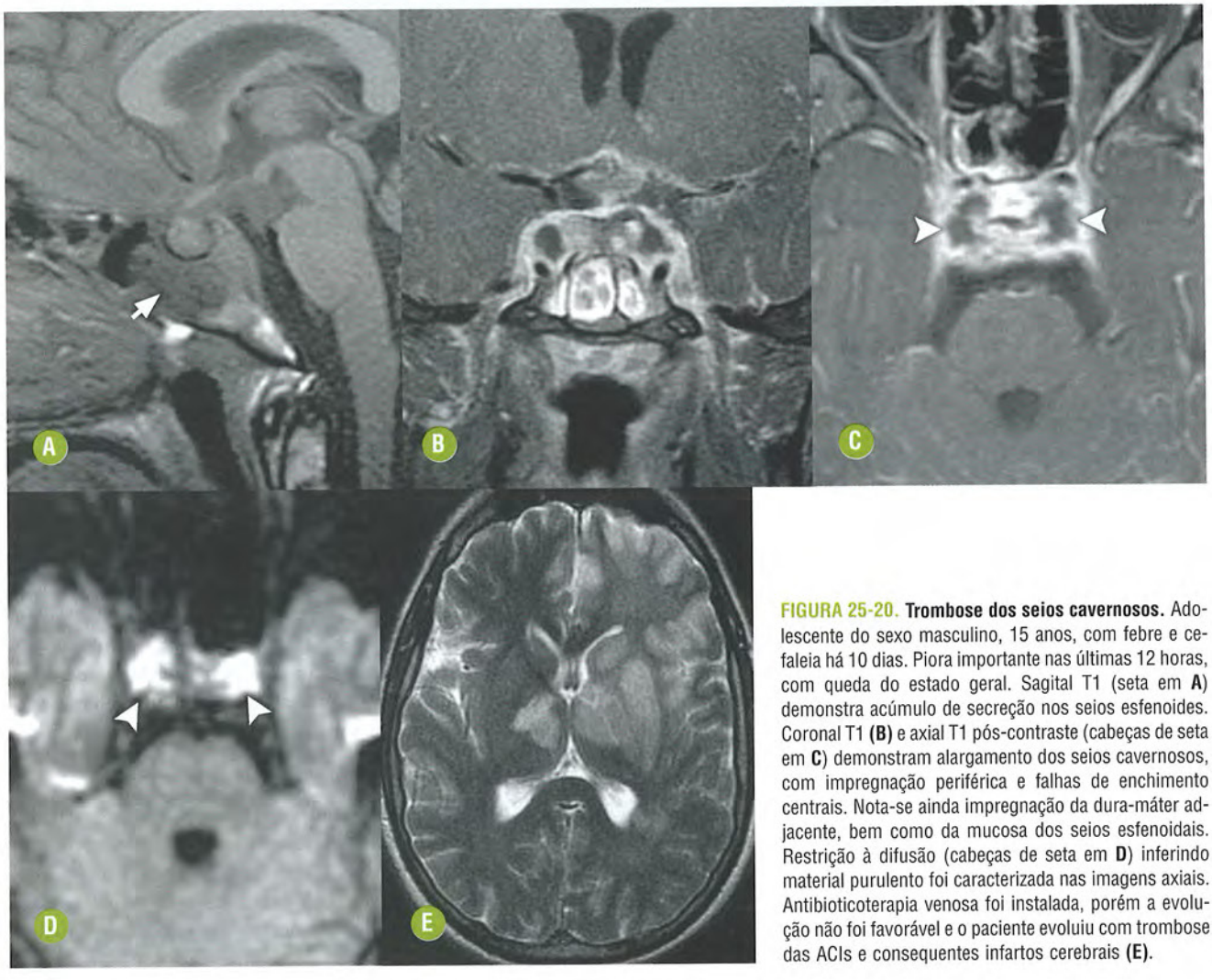

FIGURA 25-20. **Trombose dos seios cavernosos.** Adolescente do sexo masculino, 15 anos, com febre e cefaleia há 10 dias. Piora importante nas últimas 12 horas, com queda do estado geral. Sagital T1 (seta em **A**) demonstra acúmulo de secreção nos seios esfenoides. Coronal T1 **(B)** e axial T1 pós-contraste (cabeças de seta em **C**) demonstram alargamento dos seios cavernosos, com impregnação periférica e falhas de enchimento centrais. Nota-se ainda impregnação da dura-máter adjacente, bem como da mucosa dos seios esfenoidais. Restrição à difusão (cabeças de seta em **D**) inferindo material purulento foi caracterizada nas imagens axiais. Antibioticoterapia venosa foi instalada, porém a evolução não foi favorável e o paciente evoluiu com trombose das ACIs e consequentes infartos cerebrais **(E)**.

■ Tuberculose

INTRODUÇÃO

Generalidades

No Brasil, a tuberculose (TB) continua sendo uma causa relativamente comum de lesão envolvendo o SNC. Entre 5% e 10% dos pacientes com TB vão apresentar envolvimento do SNC, valores que sobem para cerca de 20% em pacientes com AIDS. Leptomeningite é a apresentação mais comum e, na maioria das vezes, é secundária a disseminação hematogênica de foco pulmonar. O envolvimento da base do crânio é característico e lesões focais ou difusas podem envolver o seio cavernoso. Isoladamente ou em associação à leptomeningite, a tuberculose pode envolver o parênquima encefálico, seja na forma de cerebrite ou de tuberculoma.

Achados Clínicos e Laboratoriais

Leptomeningite tuberculosa é a forma mais comum da neurotuberculose e representa uma das complicações mais graves da tuberculose primária. Crianças com menos de cinco anos e pacientes imunocomprometidos são os mais suscetíveis.

As consequências da leptomeningite tuberculosa estão relacionadas com o bloqueio da circulação liquórica ao nível das cisternas basais, podendo levar a hidrocefalia e sintomas de hipertensão intracraniana, bem como do comprometimento de raízes nervosas e de pequenos vasos, podendo resultar em infartos cerebrais, principalmente da substância cinzenta profunda no território irrigado por ramos lenticuloestriados.

Clinicamente, a leptomeningite tuberculosa, na maioria das vezes, apresenta-se com febre baixa, dor de cabeça intermitente, alteração do estado mental e sinais meníngeos.

O exame do líquor demonstra tipicamente pleocitose, glicose baixa e níveis de proteína ligeiramente mais elevados. Níveis elevados de adenosina deaminase no líquor podem ser úteis no estabelecimento de um diagnóstico precoce, uma vez que as culturas podem levar várias semanas, podendo atrasar o início do tratamento. PCR para a tuberculose também pode ser obtida e confirmar o diagnóstico rapidamente, bem antes que os resultados da cultura estejam disponíveis.

Achados Histológicos

O exsudato na leptomeningite tuberculosa é predominantemente gelatinoso, consistente e elástico, de aspecto brancacento ou branco-acinzentado. Granulações brancacentas diminutas, correspondentes a granulomas isolados ou confluentes, são comumente encontradas na intimidade das leptomeninges e na superfície cerebral.

O exame histológico mostra granulomas constituídos de área central de necrose caseosa envolvida por células gigantes multinucleadas, células epitelioides, linfócitos e plasmócitos.

ACHADOS DE IMAGEM

Tomografia Computadorizada

- Os achados imaginológicos mais comuns associados ao envolvimento do SNC pela tuberculose incluem aumento e impregnação das cisternas basais, tuberculomas, hidrocefalia, realce meníngeo e infarto, geralmente dos gânglios basais.
- Os tuberculomas podem calcificar-se em até 25% dos casos.
- A coexistência com tuberculose pulmonar é frequente e ocorre na maioria dos casos.
- Na TC, o achado mais comum de meningite tuberculosa é o exsudato, isoatenuante ou levemente hiperatenuante, envolvendo as cisternas da base e apresentando marcada impregnação homogênea ou nodular pelo meio de contraste

Ressonância Magnética

- A RM demonstra de forma mais precisa esta impregnação, que pode se estender sobre a superfície dos hemisférios cerebrais (Fig. 25-21).
- A sequência *fluid attenuated inversion recovery* (FLAIR) pode ser adquirida após o gadolínio e, nesta situação, é a mais sensível para a detecção do envolvimento leptomeníngeo.

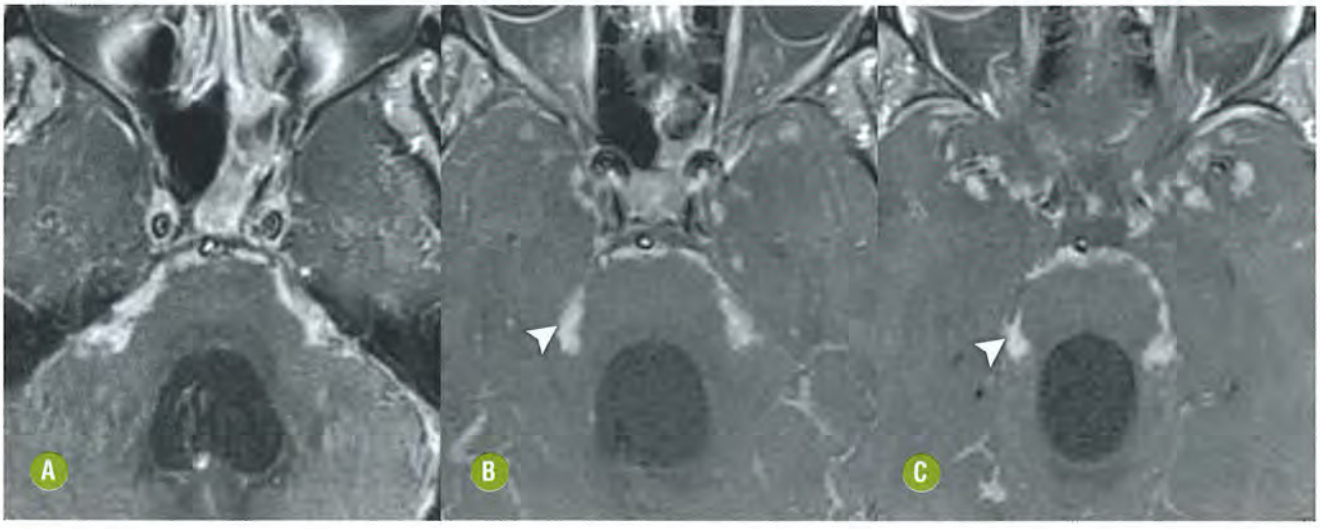

FIGURA 25-21. **Tuberculose.** Paciente do sexo masculino, 34 anos, HIV+ e apresentado síndrome do seio cavernoso bilateral. Axial T1 pós-contraste **(A-C)** demonstra exuberante realce leptomeníngeo (cabeça de seta em **B** e **C**) na base do crânio de aspecto difuso e nodular. Nota-se ainda dilatação do quarto ventrículo.

- Os tuberculomas geralmente se apresentam como lesões isointensas em T1 e caracteristicamente hipointensas em T2.
- Apresentam impregnação nodular ou anelar pelo meio de contraste.

DIAGNÓSTICO DIFERENCIAL

As lesões tuberculosas envolvendo o seio cavernoso são inespecíficas e podem simular lesões inflamatórias, como Tolosa-Hunt e sarcoidose, ou lesões neoplásicas, como linfoma. No entanto a presença de outras lesões (paquimeningite da base do crânio e/ou tuberculomas) e o envolvimento pulmonar favorecem este diagnóstico.

■ Sarcoidose

INTRODUÇÃO

Generalidades

Sarcoidose é uma doença granulomatosa sistêmica de etiologia desconhecida e caracterizada por processo inflamatório envolvendo múltiplos sistemas. Os gânglios linfáticos pulmonares e hilares são os órgãos mais frequentemente acometidos, com envolvimento da pele e dos olhos em seguida. Envolvimento do SNC ocorre em 5% dos pacientes.

Achados Clínicos e Laboratoriais

As lesões podem envolver qualquer parte do SNC, sendo típico o envolvimento isolado ou em conjunto da órbita, das meninges e do parênquima encefálico. Comprometimento do SC geralmente ocorre por envolvimento dural. Pode envolver os nervos cranianos, especialmente o nervo facial (sétima NC).

O comprometimento do eixo hipotálamo-hipofisário geralmente se manifesta clinicamente como diabetes *insipidus* ou, ocasionalmente, como uma deficiência de um ou mais hormônios da adeno-hipófise. A apresentação clínica da doença neurológica é completamente dependente do local afetado. O início é geralmente indolente, com um curso progressivo. A doença geralmente responde muito bem aos corticosteroides.

Achados Histológicos

O exame histológico mostra granulomas epitelioides, não caseificantes, ricos em células gigantes, podendo-se encontrar no citoplasma estruturas concêntricas calcificadas (corpos de Schaumann) ou inclusões estreladas (corpos asteroides). Estes granulomas tendem a confluir e formar massas coalescentes.

ACHADOS DE IMAGEM

Tomografia Computadorizada

- A TC pode mostrar lesão dural ou parenquimatosa com densidade de partes moles e impregnação homogênea pelo meio de contraste.
- TC do tórax pode demonstrar achados clássicos do envolvimento pulmonar da doença com infiltrado intersticial e linfonodomegalias.

Ressonância Magnética

- Os achados de imagem mais característicos são espessamento ou distorção de nervos cranianos ou superfícies meníngeas, múltiplas pequenas lesões parenquimatosas ou grandes massas solitárias e o achado de pequenas lesões da substância branca periventricular hiperintensas em T2 (Fig. 25-22).
- Na RM, as lesões são mais frequentemente isointensas em T1, iso/hipointensas em T2 e têm impregnação homogênea pelo meio de contaste.

DIAGNÓSTICO DIFERENCIAL

As características de imagem das lesões do SNC não são suficientemente distintas para permitir uma precisão no diagnóstico diferencial. Quando apresentam base dural, podem simular

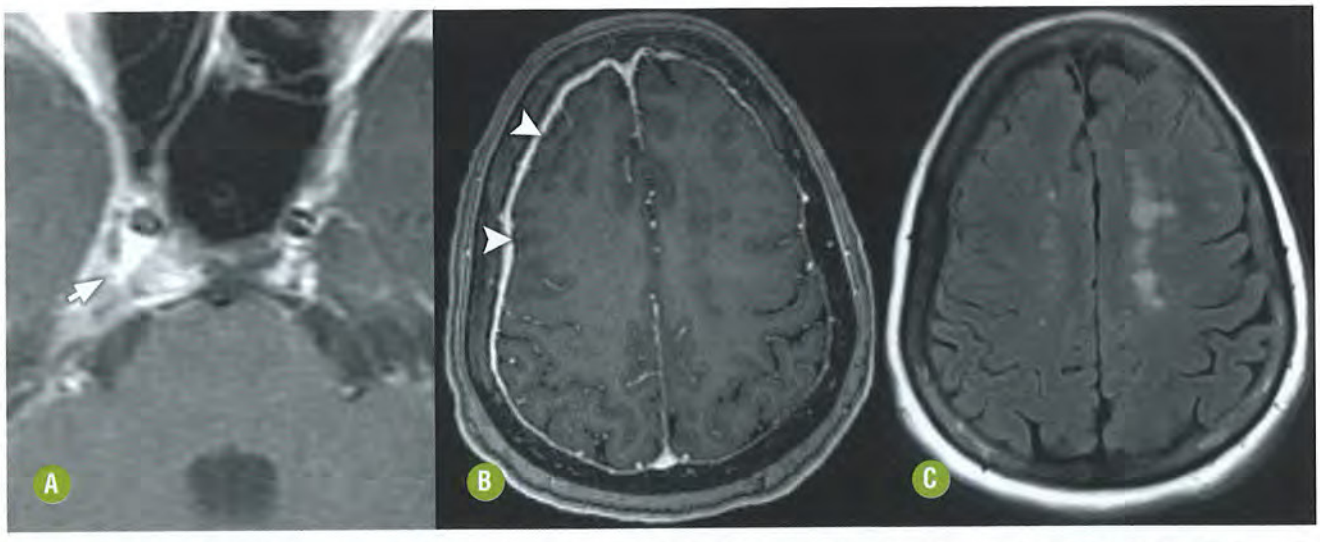

FIGURA 25-22. **Sarcoidose.** Mulher, 52 anos, com sarcoidose pulmonar tratada há três anos, apresentando diplopia à direita. Lesão com impregnação pelo meio de contraste envolvendo o seio cavernoso direito (seta em **A**). Nota-se ainda impregnação da dura-máter anterior aos seios cavernosos, bem como na alta convexidade frontoparietal, mais evidente à direita (cabeças de seta em **B**). Lesões hiperintensas comprometendo a substância branca periventricular, mais evidentes à esquerda **(C)**.

meningiomas. A história clínica associada à presença de múltiplas lesões durais, paquimeningite ou realce leptomeníngeo, espessamento de nervos cranianos, múltiplas lesões cerebrais e lesões da substância branca periventricular deve levantar a possibilidade diagnóstica de sarcoidose.

LESÕES VASCULARES

■ Aneurisma

INTRODUÇÃO

Generalidades

Aneurismas da porção intracavernosa da artéria carótida interna apresentam curso relativamente benigno com risco de hemorragia subaracnóidea estimado em 0,4%. Compõem 5% dos aneurismas gigantes (> 2,5 cm). A maioria dos aneurismas é idiopática, mas ocasionalmente pode ser de origem traumática ou micótica.

Achados Clínicos e Laboratoriais

Aneurismas saculares são lesões relativamente comuns e permanecem assintomáticos na maioria das vezes. No entanto representam a principal causa de hemorragia subaracnóidea não traumática. Manifestam-se em cerca de 60% dos casos entre 40 e 60 anos, sendo raros em crianças. A sede mais comum é o polígono de Willis, com cerca de 80%-90% dos casos. São geralmente pequenos, com diâmetro variando entre 2 e 10 mm.

Quando no interior do SC, podem produzir sintomas por efeito de massa sobre as estruturas adjacentes ou por ruptura, com consequente desenvolvimento de fístula carotidocavernosa.

Achados Histológicos

A parede do aneurisma é delgada, flácida e opaca devido ao espessamento fibroso. Caracteristicamente, são desprovidos de camada muscular e limitante elástica interna.

ACHADOS DE IMAGEM

Tomografia Computadorizada

- Os aneurismas dos seios cavernosos geralmente se apresentam como lesões arredondadas ou ovaladas, de limites definidos e contornos regulares. Podem estar patentes ou parcialmente trombosados. Calcificações podem ser encontradas nas paredes dos aneurismas.
- O aneurisma patente se apresenta como lesão isoatenuante ou discretamente hiperatenuante e com intensa impregnação pelo meio de contraste.
- O aneurisma trombosado ou parcialmente trombosado geralmente apresenta alta densidade e impregnação periférica pelo meio de contraste. O lúmen de lesões parcialmente trombosadas pode apresentar impregnação intensa.

Ressonância Magnética

- Na RM, o aneurisma patente se apresenta basicamente como uma lesão arredondada/ovalada com ausência de sinal (*flow void*) (Fig. 25-23).
- O aneurisma trombosado ou parcialmente trombosado apresenta intensidade de sinal variável devido às várias fases de degradação da hemoglobina. Tipicamente, são hipointensos em T2 ou de aspecto laminado com halo hipointenso (Fig. 25-24).
- A angiorressonância magnética (ângio-RM) e a angiotomografia computadorizada (ângio-TC) têm maior sensibilidade para detectar os aneurismas. Além disso, são úteis para caracterizar os aneurismas e direcionar o tratamento mais adequado.

DIAGNÓSTICO DIFERENCIAL

Os achados de imagem são característicos, mas cuidado deve ser tomado para não confundir essas lesões com formações expansivas. Na dúvida, o estudo angiográfico, por ser o padrão-ouro, deve ser considerado, uma vez que o resultado de uma biópsia inadvertida de um aneurisma pode ser fatal.

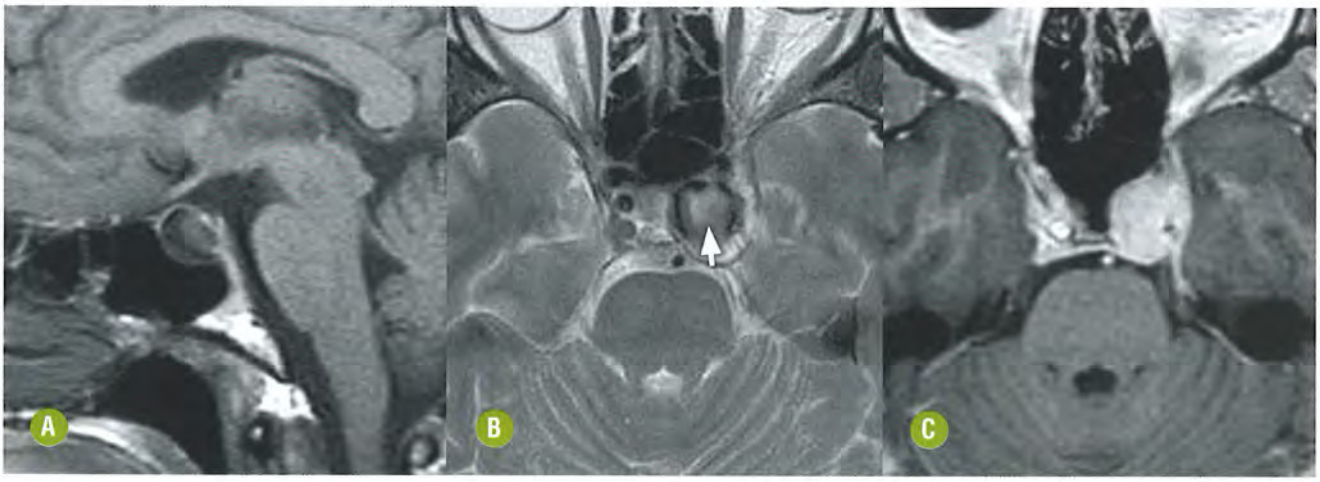

FIGURA 25-23. **Aneurisma patente.** Sagital T1 **(A)** e axial T2 (seta em **B**) demonstram lesão arredondada no seio cavernoso esquerdo e com ausência de sinal (*flow void*). Axial T1 pós-contraste **(C)** mostra realce intenso e homogêneo de toda a lesão.

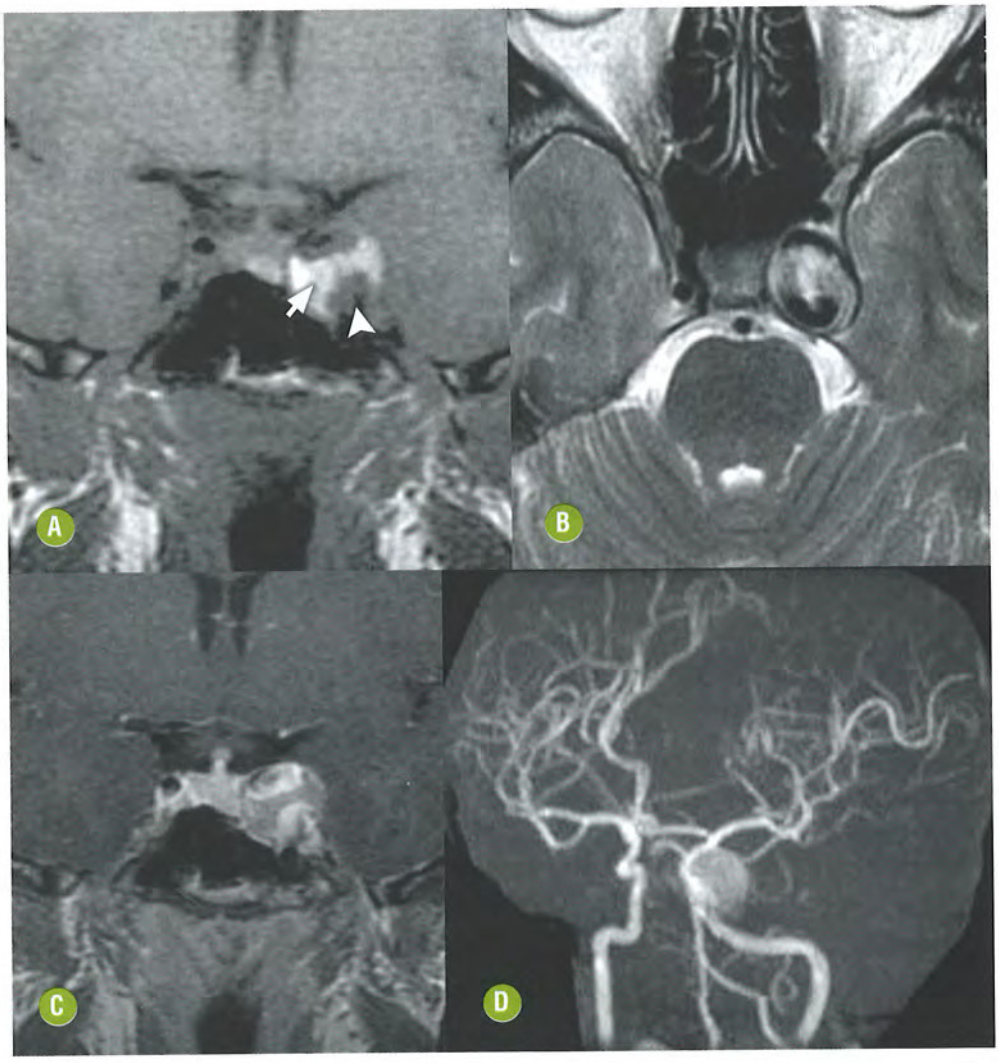

FIGURA 25-24. Aneurisma parcialmente trombosado. Coronal T1 **(A)** Lesão arredondada com áreas hiperintensas (trombo, seta) e áreas de *flow void* (luz patente, cabeça de seta). Axial T2 **(B)**, áreas isointensas (trombo) e áreas de *flow void* (luz patente). Coronal T1 pós-contraste **(C)** demonstra que a luz patente sofre intenso realce. Angiorressonância **(D)** confirma o diagnóstico de dilatação aneurismática no segmento intracavernoso da artéria carótida interna esquerda.

■ Fístula Carotidocavernosa

INTRODUÇÃO

Generalidades

Fístula carotidocavernosa é uma conexão anormal entre o sistema arterial carotídeo e o seio cavernoso. É classificada em direta ou indireta.

Fístula direta (Fig. 25-25) é decorrente de uma comunicação de alto fluxo entre a ACI e o SC, que pode ocorrer após trauma ou ser secundária à ruptura de um aneurisma intracavernoso.

Fístula indireta ou dural (Fig. 25-26) é uma fístula de baixo fluxo que ocorre entre os ramos meníngeos da artéria carótida (externa e/ou interna) e o SC.

Achados Clínicos e Laboratoriais

Clinicamente, os pacientes queixam-se de vermelhidão, inchaço e proptose. Nas fístulas diretas o quadro é mais agudo e pode cursar com exoftalmo pulsátil, perda visual e sintomas da síndrome do seio cavernoso. Nas fístulas indiretas ou durais, o quadro geralmente é mais insidioso e progressivo.

Não são observadas alterações significativas em exames laboratoriais que contribuam para o diagnóstico específico.

Achados Histológicos

O diagnóstico desta patologia geralmente é feito por meio dos achados clínicos e de imagem, não sendo necessária a realização de avaliação histológica.

ACHADOS DE IMAGEM

Tomografia Computadorizada

- A TC pode demonstrar um alargamento do SC (fístulas de alto fluxo, devido à presença de comunicações intercavernosas, podem resultar em ampliação de ambos os SC).

Ressonância Magnética

- Na RM, a dilatação das estruturas venosas, em particular a veia oftálmica superior e o SC, geralmente é bem mais visível.
- Aumento assimétrico dos seios cavernosos e do calibre arterial, vasos intraósseos proeminentes e dilatação de veias corticais podem ser identificados.



FIGURA 25-25. **Fístula carotidocavernosa direta.** Homem, 45 anos, quadro agudo de diplopia, quemose e exoftalmo pulsátil à direita. Angiorressonância arterial **(A, B)** demonstra opacificação e alargamento do seio cavernoso direito na fase arterial (seta), além de importante dilatação da veia oftálmica superior (cabeça de seta). Angiorressonância venosa **(C)** demonstra fluxo retrógrado na veia oftálmica superior com drenagem da região orbitária a partir de veias supraorbitárias e da veia facial que se encontra dilatada.

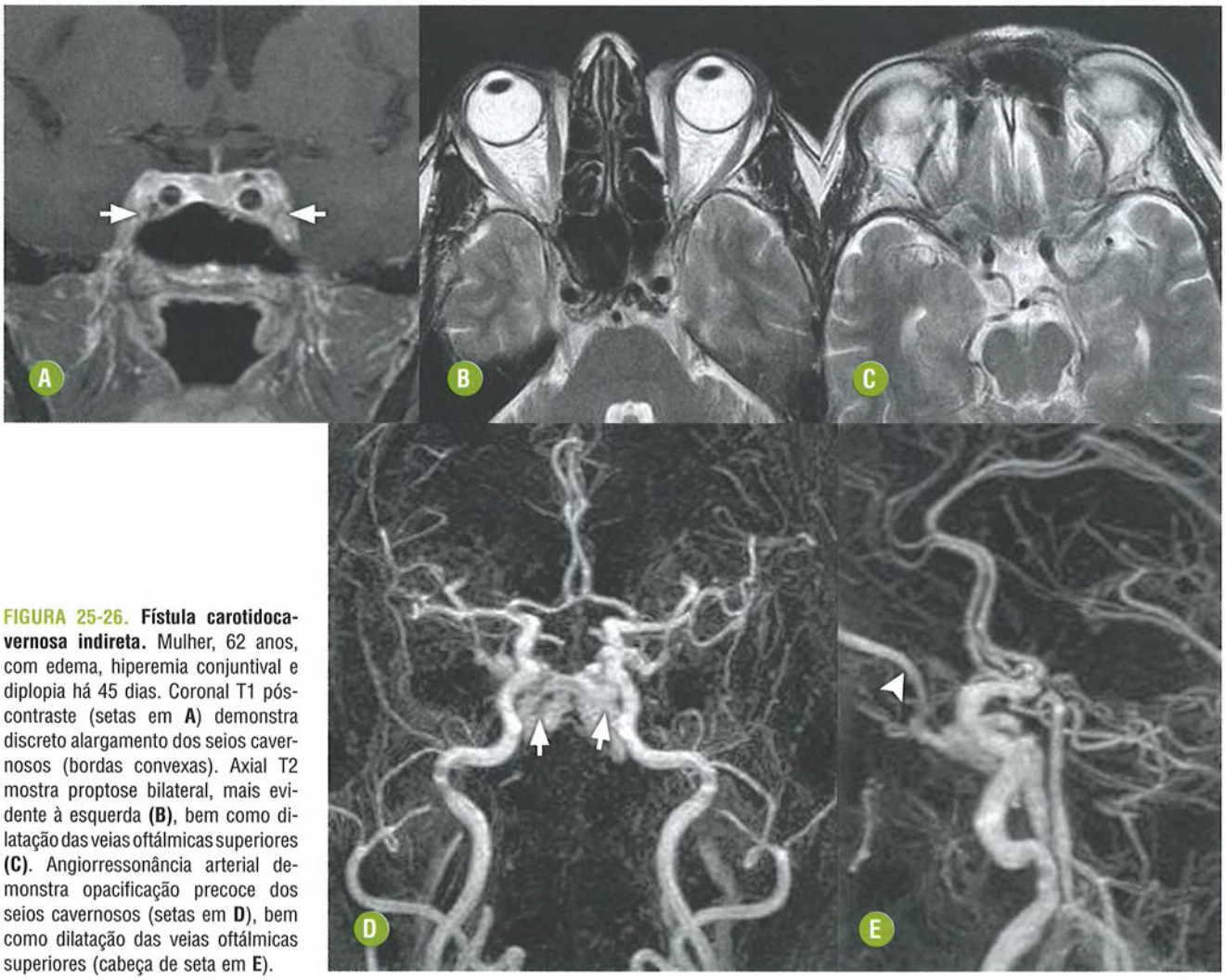

FIGURA 25-26. **Fístula carotidocavernosa indireta.** Mulher, 62 anos, com edema, hiperemia conjuntival e diplopia há 45 dias. Coronal T1 pós-contraste (setas em **A**) demonstra discreto alargamento dos seios cavernosos (bordas convexas). Axial T2 mostra proptose bilateral, mais evidente à esquerda **(B)**, bem como dilatação das veias oftálmicas superiores **(C)**. Angiorressonância arterial demonstra opacificação precoce dos seios cavernosos (setas em **D**), bem como dilatação das veias oftálmicas superiores (cabeça de seta em **E**).

- Trombose do SC é menos comum.
- Sinais secundários devem sempre ser procurados, como: proptose, edema orbitário e espessamento dos músculos extraoculares (Fig. 25-26).
- Na tentativa de visualizar diretamente a fístula, a complementação com os estudos de ângio-RM e/ou ângio-TC se faz necessária. Estes estudos também podem demonstrar o enchimento precoce do seio cavernoso, de veias orbitárias e do seio petroso ipsilateral, uma vez que existe comunicação com o sistema arterial. A arteriografia digital, entretanto, permanece como padrão-ouro na caracterização da fístula.

DIAGNÓSTICO DIFERENCIAL

A história clínica associada aos achados de imagem permite um diagnóstico bastante acurado. Angiografia deve ser considerada, uma vez que classifica a fístula e direciona o tratamento.

CONCLUSÃO

As lesões dos seios cavernosos e regiões parasselares englobam uma grande variedade de lesões neoplásicas, inflamatório-infecciosas e vasculares.

Algumas apresentam características de imagem típicas, como os schwannomas (forma em haltere), hemangiomas cavernosos (realce progressivo e centrípeto) e trombose (falhas de enchimento e impregnação periférica). Outras são suspeitadas pela topografia, como os cordomas (centrados no clivo) ou os macroadenomas (centrados na sela túrcica). Por fim, existem lesões com características de imagem inespecíficas, mas com achados secundários e apresentações clínicas que são fundamentais no diagnóstico diferencial, como a síndrome de Tolosa-Hunt (tríade clássica de dor retro-orbitária, paralisia de nervos cranianos e dramática resposta aos corticosteroides) e a fístula carotidocavernosa (história clínica e sinais secundários).

Portanto procuramos destacar neste capítulo informações pertinentes que permitem, por meio de imagem e história clínica, diferenciar de forma precisa as principais afecções dos seios cavernosos e das regiões parasselares.

LITERATURA RECOMENDADA

1. Amemiya S, Aoki S, Ohtomo K. Cranial nerve assessment in cavernous sinus tumors with contrast-enhanced 3D fast-imaging employing steady-state acquisition MR imaging. Neuroradiology 2009;51(7):467-470.
2. Cottier JP, Destrieux C, Brunereau L, et al. Cavernous sinus invasion by pituitary adenoma: MR imaging. Radiology 2000;215:463-469.
3. Daniels DL, Mark LP, Ulmer JL, et al. Osseous anatomy of the pterygopalatine fossa. Am J Neuroradiol 1998;19:1423-1432.
4. Ginsberg LE, DeMonte F. Imaging of perineural tumor spread from palatal carcinoma. Am J Neuroradiol 1998;19:1417-1422.
5. Junior JOV, Cukiert A, Liberman B. Magnetic resonance imaging of cavernous sinus invasion by pituitary adenoma. Arq Neuropsiquiatr 2004;62(2-B):437-443.
6. Lee JH, Lee HK, Park LK, et al. Cavernous sinus syndrome: clinical features and differential diagnosis with MR imaging. AJR 2003;181:583-590.
7. Pisaneschi M, Kapoor G. Imaging the sella and parasellar region. Neuroimag Clin N Am 2005;15:203-219.
8. Razeka AAK, Castillo M. Imaging lesions of the cavernous sinus. Am J Neuroradiol 2009;30:444-452.
9. Rhoton AL. The cavernous sinus, the cavernous venous plexus, and the carotid collar. Neurosurgery 2002;51:S375-410.
10. Roberti F, Boari N, Mortini P, et al. The pterygopalatine fossa: an anatomic report. J Craniofacial surg 2007;18(3):586-590.
11. Yagi A, Sato N, Taketomi A, ET al. Normal cranial nerves in the cavernous sinuses: contrast-enhanced three-dimensional constructive interference in the steady state MR imaging. Am J Neuroradiol 2005;26:946-950.
12. Yousry I, Moriggl B, Schmid UD, et al. Trigeminal ganglion and its divisions: detailed anatomic MR imaging with contrast-enhanced 3D constructive interference in the steady state sequences. Am J Neuroradiol 2005;26:1128-1135.



Índice

A

Abscesso bacteriano, 698, 699
Abscesso hipofisário, 792
Abuso de drogas, 247, 248
Acidente isquêmico transitório, 515
Acidente vascular cerebral, 515
Acidúria do ácido N-acetilaspártico, 236
Acidúria glutárica, 235
Acidúria hidroxiglutárica, 236
Acidúrias orgânicas, 235
Acrania, 102
Adeno-hipófise, 781
Adenoma pituitário, 801
Adrenoleucodistrofia ligada ao X, 241, 242, 661
Adrenomieloneuropatia, 273
Afasia progressiva não fluente, 754
Afecções hipotálamo-hipofisárias, 781-792
Agenesia calosal, 120
Agenesia cerebelar, 88
Agenesia comissural clássica completa, 121
Agenesia comissural clássica parcial, 121
Agenesia comissural com displasia meníngea, 121
Agenesia comissural isolada, 121
Agenesia isolada da CA, 121
Agenesia isolada da CH, 121
Agenesia isolada do corpo caloso, 121
Agenesia total ou subtotal do cerebelo, 88
Agiria, 65
Alfafetoproteína, 391
Algoritmo das lesões císticas intracranianas não neoplásicas, 166
Ambliopia tabaco-álcool, 253
Análise sistemática do SNC fetal, 28
Anatomia venosa cerebral, 539
Anencefalia, 102
Aneurisma, 817
Aneurisma da ampola de Galeno, 38
Aneurisma fusiforme, 502
Aneurisma/malformação da veia de Galeno, 146
Aneurisma micótico, 509
Aneurisma oncótico, 512
Anfetamina, 248
Angiomas cavernosos, 452, 473
Angiomas do plexo corioide, 342
Angiopatia amiloide cerebral, 439, 749
Angiopatia proliferativa, 452, 453, 454, 455
Angiorressonância magnética (Ângio-RM), 451, 452, 506
Angiotomografia computadorizada (Ângio-TC), 451, 453, 492
Anomalias da linha média, 107
Anomalias do desenvolvimento venoso, 478, 479, 484

Anormalidades congênitas da face e do pescoço, 41
Anormalidades da coluna vertebral, 43
Anormalidades da fossa posterior, 35
Anormalidades do desenvolvimento do prosencéfalo ventral, 35
Anormalidades do desenvolvimento do tubo neural dorsal, 36
Anosmia, 112, 113
Anticorpos antinucleares, 658
Antígeno carcinoembrionário, 399
Aplasia neocerebelar, 87
Apoplexia hipofisária, 784
Aprosencefalia, 110
Aquaporina 4, 646, 655, 656
Área de Broca, 16
Área de Wernicke, 16
Área subcalosal, 12
Arrinencefalia, 108
Artefatos de fluxo, 138
Artéria cerebral anterior ázigos, 110
Arteriopatia autossômica dominante com infartos subcorticais e leucoencefalopatia (CADASIL), 644, 749
Aspecto de "tigre listrado", 349
Aspergilose, 712
Astrocitoma, 397
Astrocitoma anaplásico, 297, 337
Astrocitoma difuso, 296
Astrocitoma e ganglioglioma desmoplásico infantil, 311
Astrocitoma infiltrativo, 336
Astrocitoma pilocítico, 291, 324, 787
Astrocitoma pilocítico do teto mesencefálico, 146
Astrocitoma pilomixoide, 291, 787
Astrocitoma subependimário de células gigantes, 294
Astrocitomas difusos, 330
Ataxia de Friedreich, 272
Ataxia infantil com hipomielinização central, 244
Ataxia-telangiectasia, 203
Atrofia assimétrica do lobo temporal direito, 758
Atrofia cerebral, 751
Atrofia de múltiplos sistemas, 770

B

Bandas oligoclonais, 616, 618, 620
Black hole, 648
Blastomicose sul-americana, 352
Bolsa de Rathke, 788
Bossa serossanguínea, 567, 568
Bradicinesia, 765
Braquicefalia, 54

C

Cadeia respiratória, 233
Candidíase, 713
Carcinoma do plexo corioide, 307, 343
Carcinoma do seio esfenoide, 807
Carcinoma embrionário, 399, 403
Carcinoma nasofaríngeo, 382, 805
Cavernoma, 342, 473
Cavos, 124
Cefalo-hematoma, 568
Cefalocele, 35, 102
Cefalocele atrésica, 106
Cefalocele esfenoidal, 105
Cefalocele frontoetmoidal, 105
Cefalocele transalar, 108
Células de Creutzfeldt, 664
Cerebelite, 330, 350
Cerebrite, 697
Chumbo, 260, 261
Ciclopia, 108
Cisterna pontocerebelar, 375
Cisterna magna, 74
Cisto aracnoide, 35, 133, 790
Cisto aracnoide infratentorial, 74
Cisto coloide, 136
Cisto da bolsa de Blake, 35
Cisto da bolsa de Rathke, 788
Cisto dermoide, 140
Cisto do cavo do véu interposto, 146
Cisto ependimário, 147
Cisto neuroentérico, 160
Cisto neuroglial, 149
Cisto porencefálico, 160
Cistos de pineal, 143
Cistos de plexo corioide, 147
Cistos e neoplasias, 164
Cistos epidermoides, 142
Cistos inter-hemisféricos, 121
Cistos parasitários, 155
Cistos pós-radioterapia, 161
Citomegalovírus, 678
Classificação de Spetzler-Martin, 453
Coagulopatia, 424, 446
Cocaína, 248
Colaterais venosas durais, 553
Coleções extra-axias, 383
Comissura anterior, 20, 117
Comissura hipocampal, 119, 120
Compartimento infratentorial, 73-99
Complexo esclerose tuberosa, 188
Comportamento plástico, 327, 329, 333
Concussão cerebral, 591
Condições não neoplásicas e pseudotumorais, 379
Condrossarcoma, 804
Congestão venosa, 467, 550, 553
Contusão cortical, 591

Contusão parenquimatosa traumática, 765
Cordoma, 803
Coriocarcinoma, 403
Corpo caloso, 20, 32, 33, 117
Crack, 248, 249
Cranioestenoses, 49
Craniofaringioma, 139, 142, 785
Criptococoma, 710
Criptococose, 353
Critérios de de Sèze, 648
Critérios de McDonald, 618, 621
Critérios de Schummacher, 620
Critérios de Wingerchuck, 656

D

Dedos de Dawson, 622, 624
Deficiência de cobre, 272
Deficiência de vitamina B1, 271
Deficiência de vitamina B12, 271
Deformidades ósseas em cranioestenose, 51
Degeneração combinada subaguda da medula, 271
Degeneração cortical posterior, 762
Degeneração corticobasal, 760
Degeneração lobar frontotemporal, 754
Degeneração olivopontocerebelar, 254
Degeneração walleriana, 631, 661
Degenerações corticais assimétricas, 732, 738
Delirium tremens, 251
Demência, 732
Demência de Korsakof, 738
Demência por corpos de Lewy, 738, 739
Demência semântica, 757
Demência vascular, 731, 746
Dengue, 686
Desenvolvimento cerebral fetal normal, 28
Desmielinização osmótica, 276
Desordens do desenvolvimento cortical, 57-71, 221
Desoxiemoglobina, 426
Dilatação dos espaços perivasculares, 751
Discrasia sanguínea, 447
Disgenesia calosal, 105, 120
Displasia cortical, 61
Displasia cortical cerebelar, 89
Displasia cortical focal, 61
Displasia da asa do esfenoide, 174, 176
Displasia do teto mesencefálico, 105
Displasia e hipoplasia cerebelar, 35
Displasia em "boné" do tegmento pontino, 79
Displasia septo-óptica plus, 117
Displasia septo-óptica, 112
Displasia/hipoplasia isolada do tronco encefálico, 79
Displasias mesodérmicas, 174
Disrafia tetocerebelar, 85, 105, 106
Dissecção arterial craniocervical, 528
Dissecção arterial extracraniana, 528
Dissecção arterial intracraniana, 531
Disseminação meníngea, 351
Distrofia muscular congênita de Fukuyama, 66
Distrofia oculocerebromuscular, 66
Distúrbios de fechamento do tubo neural, 102
Distúrbios de proliferação, migração e organização cortical, 38
Doença da substância branca, 748
Doença de Alexander, 245
Doença de Alzheimer, 732, 733, 763
Doença de Behçet, 277, 339, 644, 646
Doença de Canavan, 236
Doença de Charcot, 741
Doença de Creutzfeldt-Jakob, 694, 695, 774
Doença de Crigler-Najjar, 262
Doença de Cushing, 782
Doença de Devic, 655, 656
Doença de Erdhein-Chester, 385, 386, 387
Doença de Fabry, 239, 240, 646
Doença de Gilbert, 262
Doença de grandes vasos, 747
Doença de Huntington, 775
Doença de Hurst, 648
Doença de Krabbe, 239, 240
Doença de Leigh, 258
Doença de Lhermitte-Duclos, 347
Doença de Lou Gehrig, 741
Doença de Lyme, 646
Doença de Marburg, 659
Doença de Marchiafava-Bignami, 255
Doença de Menkes, 238
Doença de Minamata, 261
Doença de Parkinson, 765
Doença de pequenos vasos, 642, 748
Doença de Rosai-Dorfman, 385, 387
Doença de Schilder, 659
Doença de Sjögren, 646, 655
Doença de substância branca e cistos, 165
Doença de van der Knaap, 243
Doença de von Hippel-Lindau, 327, 344
Doença de von Recklinghausen, 174
Doença de Wilson, 238, 258, 266
Doença do xarope do bordo, 235
Doença leptomeníngea inflamatória/infecciosa, 372
Doenças do ciclo da ureia, 235, 236
Doenças do metabolismo dos aminoácidos e acidúrias orgânicas, 235
Doenças do neurônio motor, 741
Doenças do transporte dos metais, 238
Doenças granulomatosas, 366
Doenças lisossômicas, 238

Doenças neurodegenerativas, 729
Doenças neurometabólicas hereditárias, 227
Doenças peroxissômicas, 241
Doenças priônicas, 739, 774
Doenças relacionadas com organelas, 238
Dolicocefalia, 51
Dupla inversão da recuperação (DIR) 624
Duplo córtex, 65

E

Ecstasy, 248, 249
Ectasia dural, 174, 176
Edema citotóxico, 535, 550, 553
Edema talâmico, 553, 555, 559
Edema vasogênico, 535, 550, 553, 559
EM de início precoce, 620, 621, 640, 648
Embolia gordurosa, 566, 594, 599
Empiema, 703
Encefalite, 230
Encefalite carcinomatosa, 350
Encefalite de Rasmussen, 692
Encefalite herpética, 672
Encefalocele, 102, 105
Encefalocele occipital, 105
Encefalomielite disseminada aguda (ADEM), 647, 659, 676, 689, 692
Encefalopatia, 553
Encefalopatia bilirrubínica, 261
Encefalopatia de Wernicke, 267
Encefalopatia hepática, 263
Encefalopatia necrotizante aguda, 653
Encefalopatia portossistêmica, 264
Encefalopatia posterior reversível, 283
Encefalopatia urêmica, 277, 278
Encefalopatias mitocondriais, 232
Enteroviroses, 647
Enterovírus, 687
Envelhecimento normal, 730
Enxaqueca, 642
Ependimoma, 302, 330, 395
Ependimoma anaplásico, 331
Ependimoma clássico, 331
Epilepsia, 57
Epilepsia temporal, 215-225
Eritroblastose fetal, 262
Eritropoiese extramedular, 367
Escafocefalia, 51
Esclerose concêntrica de Baló, 662
Esclerose hipocampal, 215
Esclerose lateral amiotrófica, 741
Esclerose múltipla, 609
Esclerose múltipla benigna, 620
Esclerose múltipla forma opticospinal, 655
Esclerose múltipla forma primária progressiva, 612, 616, 618
Esclerose múltipla forma progressiva com surtos, 616
Esclerose múltipla forma remitente-recorrente, 612, 617
Esclerose múltipla forma secundária progressiva, 612, 617
Espaços perivasculares proeminentes, 151
Esquizencefalia, 39, 68, 112, 160
Estado hiperglicêmico, 278
Estenose de seios durais, 561
Etanol, 250
Etilenoglicol, 258
Exencefalia, 102

F

Facilitação da difusão, 327, 346
Facomatoses melanocíticas, 204
Facomatoses, 173
Facomatoses organoides, 208
Fascículo frontoccipital inferior, 17
Fascículo frontoccipital superior, 17
Fascículo longitudinal superior, 16
Fascículo uncinado, 17
Fechamento das fontanelas, 49
Feixes longitudinais de Probst, 117
Fenda palatina, 42
Fenômeno de Uhthoff, 613
Ferritina, 428
Fetor hepaticus, 264
Fibras comissurais, 18
Fibras de associação, 16
Fibras de projeção, 18
Fibras de Rosenthal, 324
Fibras descendentes longitudinais, 22
Fibras do tronco encefálico e do cerebelo, 20
Fibras transversais da ponte, 22
Fístula carotidocavernosa, 559, 818
Fontanelas, fechamento das, 49
Fosfatase alcalina de placenta, 399
Fosfenos, 613
Fotopsias, 613
Fratura de crânio, 569
Fusão das suturas cranianas, 49

G

Gangliocitoma, 307, 309
Gangliocitoma cerebelar displásico, 347
Gangliosidose, 239, 240
Gastrulação, 102
Gene homeobox, 112
Germinoma, 395, 399, 787
Giro do cíngulo, 16
Giro pré-central, 5

Glioblastoma, 298, 336
Glioma difuso, 338
Glioma do tronco encefálico, 335
Glioma hipotalâmico, 340
Glioma hipotálamo-quiasmático, 787
Glioma nasal, 105
Gliomas, 663
Gliomas de baixo grau, 336
Gliomatose cerebral, 300
Gliossarcoma e glioblastoma com infiltração extra-axial, 369
Gonadotrofina coriônica humana, 391
Granulomatose de Wegener, 385, 387

H

Hamartoma do túber cinéreo, 787
Hamartomas múltiplos, 347
Haste hipofisária, 787, 789
Hemangioblastoma, 342
Hemangioma, 366
Hemangioma cavernoso, 798
Hemangioma dura/seios venosos, 375
Hemangiopericitoma, 372
Hematoma cerebral traumático, 591
Hematoma extradural, 434, 574
Hematoma subdural, 420, 435, 577
Hematoma subgaleal, 567, 568
Hematopoiese extramedular, 382
Hemiatrofia cerebral, 64
Hemimegalencefalia, 63
Hemocromatose, 791
Hemorragia, 459, 517
Hemorragia hipertensiva, 437
Hemorragia intracística, 441
Hemorragia intracraniana, 417-449
Hemorragia intratumoral, 440
Hemorragia intraventricular, 588
Hemorragia perimesencefálica, 448
Hemorragia subaracnoide, 432, 586
Hemossiderina, 425, 428, 432, 435
Hemossiderose, 791
Herniação cerebral, 580
Heroína, 248
Heterotopia periventricular/subependimária/subcortical/em banda, 64
Heterotopias, 39
Hidrocefalia, 328
Hidrocefalia de pressão normal, 777
Higroma subdural, 583
Hiperglicemia, 279
Hiperglicinemia não cetótica, 235, 236
Hiperinsulinismo, 230
Hipernatremia, 653
Hiperplasia hipofisária, 790
Hiperprodução liquórica, 340
Hipertelorismo, 42
Hipertensão intracraniana, 548
Hipertensão intracraniana idiopática, 559
Hipertensão intracraniana isolada, 538, 548
Hipertensão intracraniana pós-traumática, 604
Hipertensão liquórica, 341
Hipertrofia de granulações de aracnoide (Pacchioni), 539
Hipocampo, 215
Hipofisite granulomatosa, 792
Hipofisite linfocítica, 792
Hipoglicemia, 230
Hipomelanose de Ito, 204
Hipoplasia do tronco encefálico com paralisia do olhar conjugado e escoliose, 80
Hipoplasia pontocerebelar, 87
Hipoplasia, 87
Hipoplasia/aplasia cerebelar unilateral, 89
Hipotálamo, 781
Hipotelorismo, 42
Hipotensão liquórica, 383
Hipóxia neonatal, 228
Histiocitose com linfonodomegalia maciça, 385, 387
Histiocitose de células de Langerhans, 383
Histiocitoses de células não Langerhans, 385
Histoplasmose, 710
HIV, 646, 680
Holoencefalia, 110
Holoprosencefalia, 108, 110
Holoprosencefalia alobar, 109
Holoprosencefalia lobar, 110
Holoprosencefalia semilobar, 10
Holosfério, 109, 110
Holoventrículo, 110
Hormônio luteinizante, 405
HTLV-1, 685, 686

I

Impregnação leptomeníngea, 379
Imunoglobulina da neuromielite óptica (IgG NMO), 656
Imunomoduladores, 640
Inchaço cerebral, 600
Índice de Igg, 616, 618, 620
Infarto arterial territorial, 747
Infarto hemorrágico, 444
Infarto maligno, 527
Infartos de zona fronteira, 748
Infartos lacunares, 731, 749
Infartos no tronco encefálico, 522
Infecção bacteriana, 697
Infecção fúngica, 710
Infecção parasitária, 720
Infecção viral, 675, 677

Influenza, 647, 688
Iniencefalia, 35, 106
Instabilidade postural, 765
Intoxicação por monóxido de carbono, 250, 258
Iris, 682
Isquemia, 516

K

Kernicterus, 230, 261

L

Lábio leporino, 42
Lacunas retinianas, 126
Lemnisco medial, 22
Leptomeníngeo congênito, 133
Lesão axonal difusa, 594, 596
Lesão axonal traumática, 566, 596
Lesão hipocampal seletiva, 739
Lesão vascular isquêmica, 763
Lesões císticas intracranianas não neoplásicas, 133
Lesões císticas parenquimatosas nas doenças da substância branca, 170
Lesões destrutivas parenquimatosas, 41
Lesões do lobo temporal, 224
Lesões durais, 375
Lesões encefaloclásticas, 41
Lesões extra-axiais, 379
Lesões hiperintensas em T1, 379
Lesões leptomeníngeas, 375
Lesões melanocíticas meníngeas primárias, 378
Lesões na calota, 375
Lesões na calota craniana, 384
Lesões na hipófise/infundíbulo, 385
Lesões na mastoide, 385
Lesões neoplásicas radioinduzidas, 164
Lesões parenquimatosas, 379
Lesões por cisalhamento da substância branca e do tronco encefálico, 607
Leucodistrofia metacromática, 239, 646
Leucoencefalite hemorrágica aguda, 648, 649
Leucoencefalopatia com envolvimento do tronco e medula e lactato aumentado, 244
Leucoencefalopatia megaloencefálica com cistos subcorticais, 243
Leucoencefalopatia multifocal progressiva (LEMP), 285, 646, 682
Linfo-histiocitose hemofágica, 385, 387
Linfoma, 330, 367, 369, 682, 718, 809
Linfoma não Hodgkin, 382
Linfoma pineal, 409
Linfoma primário, 372
Linfomas do sistema nervoso central, 317
Lipofucinose ceroide neuronal, 239, 241
Lipomas, 129, 142, 791
Líquor, 618, 661
Lisencefalia, 38, 65
Locked-in syndrome, 276
Lúpus eritematoso sistêmico, 644

M

Maconha, 248, 249
Macroadenomas, 782
Macrocerebelo, 90
Malformação aneurismática da veia de Galeno (MAVG)), 484, 487
Malformação arteriovenosa cerebral pial, 453
Malformação arteriovenosa dural, 467
Malformação de Chiari, 35, 101, 107
Malformação de Chiari do tipo 1, 90
Malformação de Chiari do tipo 2, 93, 105
Malformação de Chiari do tipo 3, 95, 105
Malformação de Chiari do tipo 4, 98
Malformação de Dandy-Walker, 76, 77
Malformação e variante Dandy-Walker, 35
Malformações arteriovenosas, 452, 455, 459
Malformações cerebelares corticais, 89
Malformações císticas, 73
Malformações comissurais, 113
Malformações congênitas, 73
Malformações congênitas no SNC, 231
Malformações do desenvolvimento cortical, 57-71
Malformações não císticas do compartimento infratentorial, 79
Malformações vasculares intracranianas, 451-512
Malformações vasculares, 224, 443
Manchas "café com leite", 174
Margem superior, 3
Matriz germinativa/migração de neuroblastos, 30
Meduloblastoma clássico, 327
Meduloblastoma com extensa nodularidade e diferenciação neuronal, 328
Meduloblastoma desmoplásico, 329
Meduloblastoma melanocítico, 328
Medulomioblastoma, 328
Megacisterna magna, 35, 74
Melanocitose oculodermal de Ota, 208
Melanose neurocutânea, 206
Melas, 646
Meninges, 355
Meningioma "em placa", 382
Meningioma intraventricular, 335
Meningioma típico, 369
Meningioma, 355, 372, 800
Meningite, 382, 701
Meningite carcinomatosa, 351
Meningite criptocócica, 710, 711
Meningite tuberculosa, 702, 708

Meningocele, 102
Meningoencefalocele, 102, 103
Meningoencefalocistocele, 103
Mercúrio, 260, 261
Mesencéfalo, 20
Metabolismo do piruvato, 232, 233
Metástase, 342, 350, 378, 810
Metástase extra-axial, 366, 372
Metástases extradurais, 369
Metástases meníngeas, 372
Metemoglobina extracelular, 427-429
Metemoglobina intracelular, 427, 429
Microadenomas, 782
Microangiopatia, 748
Mielinólise central pontina, 276
Mielinólise extrapontina, 276
Mielinólise osmótica, 653
Mielite transversa, 631, 649, 656, 659
Mielomeningocele, 43
Mielopatia, 467
Monóxido de carbono, 258
Mucopolissacaridose, 239
Mucormicose, 559

N

N-butil cianoacrilato (NBCA), 467
Neoplasia intraventricular, 339
Neoplasias do compartimento infratentorial da fossa posterior, 323
Neoplasias do sistema nervoso central, 221
Neoplasias intraventriculares, 139
Nesidioblastose, 273, 275
Neurite óptica, 613, 614, 640, 648
Neuro-hipófise, 781
Neuro-hipófise ectópica, 790
Neurocisticercose, 646, 653, 720
Neurocisticercose forma coloidal, 721
Neurocisticercose forma nodular, 722
Neurocisticercose forma racemosa, 723
Neurocisticercose forma subaracnóidea, 723
Neurocisticercose forma vesicular, 723
Neurocisticercose intraventricular, 724
Neurocisticercose ventricular, 138
Neurocitoma central, 313
Neurofibromas, 174
Neurofibromatose tipo 1 (NF1), 173, 787
Neurofibromatose tipo 2 (NF2), 184
Neurofibromina, 173, 184
Neuromielite óptica (NMO), 655, 659
Neuropatia hereditária óptica de Leber, 646
Neuropatia óptica hereditária, 235
Neuroporo rostral, 102
Neurossarcoidose, 379, 382, 383
Neurossífilis, 272
Neurulação, 102
Nevo de Ota, 208
Nodos de Ranvier, 612
Nódulos de Lisch, 174
Núcleos pontinos, 22

O

Obstrução vascular, 523
Oftalmoplegia dolorosa, 558
Oligodendroglioma, 301
Onyx, 455, 467, 498, 499
Ópio, 248
Oxicefalia, 55
Oxiemoglobina, 426, 429

P

Papiloma do plexo corioide, 306, 341
Paquigiria, 65
Paquimeningite hipertrófca difusa, 367
Paradoxo clinicorradiológico, 632
Paralisia cerebral discinética, 262
Paralisia cerebral por asfixia perinatal, 231
Paralisia pseudobulbar, 248
Paralisia supranuclear progressiva, 767
Pars marginalis, 3
Pars orbicularis, 5
Pars triangularis, 5
Partículas ultrapequenas de óxido de ferro (USPIO), 637
Pedúnculos cerebelares, 22
Persistência cística da bolsa de Blake, 76
Persistência do cavo do septo pelúcido, 124
Persistência do cavo do véu interposto, 125
Persistência do cavo vergae, 124
Pineoblastoma, 391
Pineocitoma, 392
Pineocitoma cístico, 146
Plagiocefalia anterior, 52
Plagiocefalia posterior, 54
Plexo corioide, 147
PNET infratentorial, 328
Pneumocéfalo , 589
Policitemia, 538, 539
Polimicrogiria, 39, 67, 112, 127
Polimicrogiria perisylviana, 69
Potencial evocado visual, 612, 616
Probóscide, 108
Prosopagnosia progressiva, 759
Pseudoatrofia, 627
Pseudorrosetas perivasculares, 331, 339
Pseudotumor inflamatório, 559
Pseudotumores inflamatórios idiopáticos, 379

Q

Quarto ventrículo aprisionado, 157

R

Rabdomiossarcoma, 808
Radiocirurgia, 161
Realce leptomeníngeo, 553
Realce tentorial, 553
Refluxo para a veia cortical, 469
Remielinização, 612
Reperfusão, 526
Rigidez, 765
Rombencefalosquise, 85
Rombencefalossinapse, 110
Rosetas de Homer-Wright, 328
Rosetas verdadeiras, 331
Rubéola, 611

S

Sarampo, 611
Sarcoidose, 646, 702, 816
Sardas axilares, 174
Sardas inguinais, 174
Schwannoma, 366, 797
Schwannomatose, 188
Seio cavernoso, 375, 795
Sela túrcica vazia/parcialmente vazia, 790
Sequência 3D gradiente-eco, 432
Siderose, 447
Sífilis, 704
Sinal da corda, 539, 553, 559
Sinal das artérias carótidas cavernosas nuas, 555
Sinal de Lhermitte, 613, 614, 656
Sinal do delta vazio, 539, 540, 548
Sinal do dente molar, 85
Sinal do lentiforme bifurcado, 258, 278
Sinal do triângulo denso, 539, 540
Síndrome alcoólica fetal, 251, 252
Síndrome arteriovenosa metamérica craniofacial, 455
Síndrome clínica isolada, 613
Síndrome clínica isolada de alto risco, 615
Síndrome da deficiência da creatina, 233, 235
Síndrome da hemicoreia-hemibalismo, 266
Síndrome da vasoconstricção posterior reversível, 283
Síndrome de Aicardi, 125, 341
Síndrome de Brown-Séquard, 613
Síndrome de Bruns, 139
Síndrome de Cockayne, 245
Síndrome de Cowden, 347, 350
Síndrome de Dyke-Davidoff-Masson, 64
Síndrome de Joubert, 106
Síndrome de Joubert, 85
Síndrome de Kallman, 112
Síndrome de Kearns-Sayre, 235
Síndrome de Klinefelter, 126
Síndrome de Klippel-Feil, 106
Síndrome de Korsakoff, 268
Síndrome de Leber, 235
Síndrome de Leigh, 235
Síndrome de Li-Fraumeni, 323, 341
Síndrome de Lowe, 245
Síndrome de Möebius, 80
Síndrome de Rendu-Osler-Weber, 453
Síndrome de retração de Duane, 82
Síndrome de Sturge-Weber, 193
Síndrome de Susac, 256, 644
Síndrome de Tolosa-Hunt, 558, 811
Síndrome de Von Hippel-Lindau, 199
Síndrome de Walker-Warburg, 66, 67, 106
Síndrome de Zellweger, 241, 242
Síndrome do anticorpo antifosfolípide, 644
Síndrome do bebê sacudido, 607
Síndrome do desequilíbrio da diálise, 277
Síndrome do nevo de células basais (basocelular), 208
Síndrome do nevo epidérmico, 212
Síndrome do pseudotumor encefálico, 548
Síndrome do seio cavernoso, 538, 796
Síndrome do X frágil com tremor e ataxia, 254
Síndrome focal, 548
Síndrome oculocerebrorrenal, 245
Síndrome parkinsoniana, 765
Síndrome PHACE, 77, 196
Síndrome radiológica isolada, 646
Síndromes degenerativas corticais assimétricas, 753
Síndromes neurocutâneas, 173, 323
Síndromes neurocutâneas vasculares, 193
Síndromes Parkinson-plus, 767
Sintelencefalia, 111
Sistema nervoso central fetal, 27-47
Sistema ventricular, 32
Spectacular shrinking deficit, 279
Subependimoma, 304, 339
Substância branca de aparência normal, 632
Substância cinzenta de aparência normal, 632
Sulco calcarino, 10
Sulco central, 3
Sulco de Sylvius, 5
Sulco do cíngulo, 10
Sulco frontal inferior, 5
Sulco frontal superior, 3
Sulco intraparietal, 4
Sulco lateral, 5
Sulco occipitotemporal lateral, 12
Sulco parietoccipital, 10
Sulco pós-central, 4

Sulco pré-central, 4
Sulcos marcadores, 28
Superfície inferior do lobo temporal, 13
Superfície inferior, 12
Superfície lateral, 5
Superfície medial, 10
Susceptibility weighted imaging (SWI), 553
Sutura coronal bilateral, 54
Sutura coronal unilateral, 52
Sutura lambdoide unilateral, 54
Suturas cranianas, 49

T

Tabes dorsalis, 272
Talassemia major, 285
Tecido cerebral de aparência normal, 632
Telangiectasia capilar, 477
Telangiectasia hemorrágica hereditária, 201
Teratoma sacrococcígeo, 45
Teratoma, 142, 347, 407
Tireoidite, 658
Tolueno, 260
Toxoplasmose, 717
Transferência de magnetização, 632
Trato corticobulbar, 18
Trato corticospinal, 18
Tremor, 765
Trigonocefalia, 52
Trombo intraluminal, 539, 540, 543
Trombo vermelho, 539
Trombofilia, 555
Trombose de veias cerebrais profundas, 653
Trombose do seio cavernoso, 555, 813
Trombose venosa cerebral, 539, 813
Trombose venosa profunda, 553
Tronco encefálico, 20
TSC1, 173, 188
TSC2, 188
Tuberculomas, 653
Tuberculose, 352, 353, 815
Tubo neural ventral, 35
Tumor de células germinativas, 399
Tumor de células germinativas não germinoma, 403, 406
Tumor do plexo corioide, 340
Tumor do saco vitelino, 403
Tumor do seio endodérmico, 403
Tumor do tronco encefálico, 336
Tumor glioneuronal com formação de rosetas, 339
Tumor infratentorial, 323
Tumor neuroepitelial disembrioplásico (DNET), 311
Tumor rabdoide teratoide atípico (TRTA), 317, 346
Tumores congênitos do SNC, 41
Tumores de linhagem ependimária, 342
Tumores de meninges, 355-387
Tumores extra-axiais, 164
Tumores meningoteliais benignos, 377
Tumores meningoteliais malignos, 377
Tumores mesenquimais agressivos, 369
Tumores mesenquimais não meningoteliais benignos e malignos, 376
Tumores metastáticos, 319
Tumores neuroectodérmicos primitivos, 315

V

Variante de Dandy-Walker, 78
Variante frontal (comportamental) da degeneração lobar frontotemporal, 754
Variante inter-hemisférica média da holoprosencefalia, 110
Varicela, 675
Vasculite, 445
Veia cerebral magna (de Galeno), 536, 555
Veia cerebral média superficial, 535, 536
Veia de Labbé, 536, 540, 550, 559
Veia de Trolard, 559
Veludo cotelê, 349
Ventriculite, 701
Ventriculomegalia, 32
Ventrículos, 32
Viabilidade tecidual, 525
Volumetria, 627

X

Xantoastrocitoma pleomórfico, 294
Xantomatose cerebrotendínea, 243, 646

RR DONNELLEY

IMPRESSÃO E ACABAMENTO
Av Tucunaré 299 - Tamboré
Cep. 06460.020 - Barueri - SP - Brasil
Tel.: (55-11) 2148 3500 (55-21) 3906 2300
Fax: (55-11) 2148 3701 (55-21) 3906 2324

IMPRESSO EM SISTEMA CTP